

Fizioterapijski pristup kod prijeloma bedrene kosti

Đokić, Andrej Marko

Undergraduate thesis / Završni rad

2022

Degree Grantor / Ustanova koja je dodijelila akademski / stručni stupanj: **University North / Sveučilište Sjever**

Permanent link / Trajna poveznica: <https://um.nsk.hr/um:nbn:hr:122:783788>

Rights / Prava: [In copyright](#)/[Zaštićeno autorskim pravom.](#)

Download date / Datum preuzimanja: **2024-12-23**



Repository / Repozitorij:

[University North Digital Repository](#)





**Sveučilište
Sjever**

Završni rad br. 143/FIZ/2022

Fizioterapijski pristup kod prijeloma bedrene kosti

Andrej Marko Đokić, 0269134923

Varaždin, rujan 2022. godine



**Sveučilište
Sjever**

Odjel za fizioterapiju

Završni rad br. 143/FIZ/2022

Fizioterapijski pristup kod prijeloma bedrene kosti

Student

Andrej Marko Đokić, 0269134923

Mentor

Doc. dr. sc. Manuela Filipec

Varaždin, rujan 2022. godine

Prijava završnog rada

Definiranje teme završnog rada i povjerenstva

ODJEL	Odjel za fizioterapiju		
STUDIJ	preddiplomski stručni studij Fizioterapija <input type="checkbox"/>		
PRISTUPNIK	Andrej Marko Đokić	JMBAG	0269134923
DATUM	29.08.2022.	KOLEGIJ	Fizioterapijske vještine II
NASLOV RADA	Fizioterapijski pristup kod prijeloma bedrene kosti		
NASLOV RADA NA ENGL. JEZIKU	Physiotherapy approach to femur fractures		
MENTOR	Manuela Filipec	ZVANJE	doc. dr. sc.
ČLANOVI POVJERENSTVA	1. doc. dr. sc. Željko Jeleč, predsjednik 2. doc. dr. sc. Manuela Filipec, mentor 3. Jasminka Potočnjak, mag. physioth., pred., član 4. Anica Kuzmić, mag. physioth., pred., zamjenski član 5.		

Zadatak završnog rada

BR. OJ	143/FIZ/2022
OPIS	Prijelom bedrene kosti utječe na aktivnosti svakodnevnog života i kvalitetu života pojedinca. Najčešće nastaje uslijed padova, prometnih nesreća ili drugih trauma. Uloga fizioterapeuta neophodna je u povećanju funkcijskih sposobnosti i poboljšanju kvalitete života osobe sa prijelomom bedrene kosti. Cilj rada je prikazati metode fizioterapijske procjene i intervencije kod prijeloma bedrene kosti.

ZADATAK URUČEN 01.09.2022.



M. Filipec

SADRŽAJ

Sažetak	I
Abstract	II
1. Uvod	1
2. Poremećaji i stanja bedrene kosti	3
2.1. Prijelomi femura	4
2.2. Osteoporoza	9
2.3. Patelofemoralni bolni sindrom	10
3. Prijelom bedrene kosti.....	11
3.1. Prijelom proksimalnog dijela femura	12
3.1.1. Epidemiologija prijeloma proksimalnog dijela femura	12
3.1.2. Klasifikacija prijeloma prema Pipkinu	14
3.2. Prijelom dijafize femura	15
3.3. Klasifikacija prijeloma dijafize femura	16
3.3.1. AO/Ortopaedic Trauma Associaton klasifikacija	16
3.3.2. Winqvistova i Hansenova klasifikacija.....	17
3.4. Liječenje	19
4. Fizioterapijski pristup prijelomu bedrene kosti.....	21
4.1. Rehabilitacijski ciljevi fizioterapije.....	21
4.2. Poslijeoperacijska fizioterapija.....	24
5. Zaključak.....	26
6 .Literatura	27
7 .Popis slika	29

SAŽETAK

Femur je najveća i najjača kost u tijelu i ima dobru opskrbu krvlju, tako da je potrebna velika udarna sila da bi se ova kost slomila. Prijelomi dijafize bedrene kosti uzrokovani su ozljedom visoke energije, kao što je prometna nesreća, osim ako se radi o patološkom prijelomu kod bolesnika s osteoporozom ili metastatskom bolešću. Često su pridružene ozljede kuka, zdjelice, koljena i drugih dijelova tijela. Prijelomi se razlikuju po stupnju i složenosti, ovisno o stupnju sile koja je uključena. Mogu biti: poprečni (vodoravno preko trupa), kosi, spiralni (zbog sile uvijanja), usitnjeni (kada nastaju tri ili više komadića kosti), otvoreni ili zatvoreni. Učestalost prijeloma bedrene kosti iznosi 1-1,33 prijeloma na 10 000 stanovnika godišnje.

Fizioterapeuti su dio tima zdravstvenih djelatnika koji pomažu ljudima u oporavku od prijeloma femura. Fizikalna terapija može se odvijati u bolnici, u ustanovi za medicinsku njegu, u domu osobe ili u ambulantnoj klinici za fizikalnu terapiju. Fizioterapeuti poboljšavaju kvalitetu života kroz praktičnu njegu, edukaciju pacijenata i propisano kretanje.

Svrha rada jest ukazati na važnost i ulogu fizioterapije u liječenju prijeloma bedrene kosti te njezina doprinosa izlječenju.

Nakon operacije prijeloma bedrene kosti pristupa se fizioterapiji. Fizikalna terapija često je potrebna za pravilno zacjeljivanje prijeloma bedrene kosti. To će pacijentu omogućiti da udobno nosi težinu na ozlijeđenoj nozi kako bi ustao, hodao, penjao se i spuštao stepenicama i vježbao. Budući da će pacijent najvjerojatnije izgubiti snagu mišića na ozlijeđenom području, vježbe tijekom procesa ozdravljenja su važne. Fizikalna terapija pomoći će mu vratiti normalnu snagu mišića, pokretljivost zglobova i fleksibilnost.

Ključne riječi: bedrena kost, prijelom, fizioterapija

ABSTRACT

The femur is the largest and strongest bone in the body and has a good blood supply, so it takes a large impact force to break this bone. Fractures of the femoral shaft are caused by a high-energy injury, such as a motor vehicle accident, unless it is a pathologic fracture in a patient with osteoporosis or metastatic disease. Hip, pelvis, knee and other body parts injuries are often associated. Fractures vary in degree and complexity, depending on the degree of force involved. They can be: transverse (horizontal across the trunk), oblique, spiral (due to twisting force), comminuted (when three or more pieces of bone are formed), open or closed. The frequency of femur fractures is 1-1.33 fractures per 10,000 inhabitants per year.

Physiotherapists are part of a team of health care professionals who help people recover from femur fractures. Physical therapy can take place in a hospital, a nursing facility, a person's home, or an outpatient physical therapy clinic. Physiotherapists improve the quality of life through practical care, patient education and prescribed movement.

The purpose of this paper is to point out the importance and role of physiotherapy in the treatment of femur fractures and its contribution to healing.

Physiotherapy is started after femur fracture surgery. Physical therapy is often necessary for proper healing of femur fractures. This will allow the patient to comfortably bear weight on the injured leg to stand up, walk, climb and descend stairs, and exercise. Since the patient will most likely lose muscle strength in the injured area, exercise during the healing process is important. Physical therapy will help him regain normal muscle strength, joint mobility and flexibility.

Keywords:femur, fracture, physiotherapy

1. Uvod

Femur je najveća i najjača kost u tijelu i ima dobru opskrbu krvlju, tako da je potrebna velika udarna sila da bi se ova kost slomila.[1] Prijelom dijafize bedrene kosti definira se kao prijelom koji se javlja između 5 cm distalno od malog trohantera i 5 cm proksimalno od aduktornogtuberkula [2] Te se ozljede moraju razlikovati od prijeloma insuficijencije, koji, iako su slični izgledom i prezentacijom, proizlaze iz potpuno različite patofiziologije i javljaju se u drugoj populaciji.

Češće se viđa u starijoj populaciji, posebno kod onih koji imaju senilnu osteoporozu kod koje je kortikalna kost slaba, kao i trabekularni sustav. [2] Nastaje spontano ili uslijed niskoenergetske traume. U mlađoj populaciji ovaj je prijelom rijedak i nastaje zbog visokoenergetske traume.

Prijelomi dijafize bedrene kosti uzrokovani su ozljedom visoke energije, kao što je prometna nesreća, osim ako se radi o patološkom prijelomu kod bolesnika s osteoporozom ili metastatskom bolešću.[2] Često su pridružene ozljede kuka, zdjelice, koljena i drugih dijelova tijela. Prijelomi se razlikuju po stupnju i složenosti, ovisno o stupnju sile koja je uključena. [3] Mogu biti: poprečni (vodoravno preko trupa), kosi, spiralni (zbog sile uvijanja), usitnjeni (kada nastaju tri ili više komadića kosti), otvoreni ili zatvoreni. Učestalost prijeloma bedrene kosti iznosi 1-1,33 prijeloma na 10 000 stanovnika godišnje.[3] Njihova je učestalost u stalnom porastu vjerojatno zbog demografskih promjena i kontinuiranog porasta prosječnog životnog vijeka stanovništva, a time i prisutnosti većeg broja starijih bolesnika. Smanjenje BMD-a (engl. *BodyMass Index*) vezano uz dob glavni je čimbenik koji starije osobe izlaže većem riziku od prijeloma kuka. Prijelomi kuka snažno su povezani s BMD-om u proksimalnom femuru, ali postoje i mnogi klinički prediktori rizika od prijeloma kuka koji su neovisni o gustoći kostiju. [3]

Fizioterapeuti su dio tima zdravstvenih djelatnika koji pomažu ljudima u oporavku od prijeloma femura. Fizikalna terapija može se odvijati u bolnici, u ustanovi za medicinsku njegu, u domu osobe ili u ambulantnoj klinici za fizikalnu terapiju. Fizioterapeuti poboljšavaju kvalitetu života kroz, edukaciju pacijenata i terapijsko vježbanje.

Svrha rada jest ukazati na važnost i ulogu fizioterapije u liječenju prijeloma bedrene kosti te njezina doprinosa izlječenju.

Struktura rada sačinjena je od pet cjelina. U uvodu je data uvodna riječ teme, cilj i svrha rada, struktura rada te znanstvene metode. Drugo poglavlje obrađuje patologiju bedrene kosti, njegovu funkciju i elemente te poremećaje i patološka stanja femura. U trećem poglavlju su obrađene klasifikacije prijeloma bedrene kosti i liječenje. Četvrto poglavlje obrađuje ulogu fizioterapije u liječenju prijeloma bedrene kosti te njezin doprinos izlječenju. U zaključku je data završna misao autora o istraženoj temi.

2. Poremećaji i stanja bedrene kosti

Najčešći problemi koji pogađaju bedrene kosti su prijelomi, osteoporoza i patelofemoralni bolni sindrom.

Različite vrste trauma mogu oštetiti ovu kost, uzrokujući njezino pucanje na 2 ili više dijelova. To se može dogoditi s dijelom bedrene kosti blizu koljena, blizu sredine bedrene kosti ili u dijelu bedrene kosti koji čini dio zgloba kuka. U određenim vrstama prijeloma bedrene kosti, bedrena kost je slomljena, ali su njezini dijelovi i dalje pravilno poredani. Kod drugih vrsta prijeloma (prijelomi s pomakom), trauma pomiče fragmente kosti iz poravnanja.

Ako pacijent slomi bedrenu kost, obično mu je potrebna intervencija da se kosti vrate na mjesto i da zacijele. Tijekom otvorene repozicije, ortopedski kirurzi premještaju dijelove kosti tijekom operacije, tako da se vraćaju u svoje pravilno poravnanje. Ovo je u suprotnosti sa zatvorenom repozicijom, u kojoj pružatelj zdravstvene skrbi fizički pomiče kosti natrag na mjesto bez kirurškog izlaganja vaše kosti.

Unutarnja fiksacija odnosi se na metodu ponovnog fizičkog spajanja kostiju. To može uključivati posebne vijke, ploče, šipke, žice ili čavle koje kirurg stavlja u kosti kako bi ih fiksirao na pravo mjesto. To sprječava abnormalno zacjeljivanje kostiju. Za prijelom u dugom, srednjem dijelu bedrene kosti, kirurg može umetnuti dugu metalnu šipku kroz sredinu vaše kosti. Cijela se operacija obično odvija dok pacijent je pod općom anestezijom.

2.1. Prijelomi femura

Prijelomi bedrene kosti su prijelomi koji se javljaju u bedrenoj kosti (Slika 2.1.1.). Bedrena kost je najveća i najjača kost u tijelu i stoga je obično potreban jak udar da bi se slomila. Prijelom bedrene kosti može se pojaviti kod starijih pacijenata tijekom pada s malim udarcem jer kost postaje slabija s godinama. Budući da su bedrene kosti tako jake, obično se lome samo zbog ozbiljnih ozljeda poput prometnih nesreća, padova ili drugih trauma.

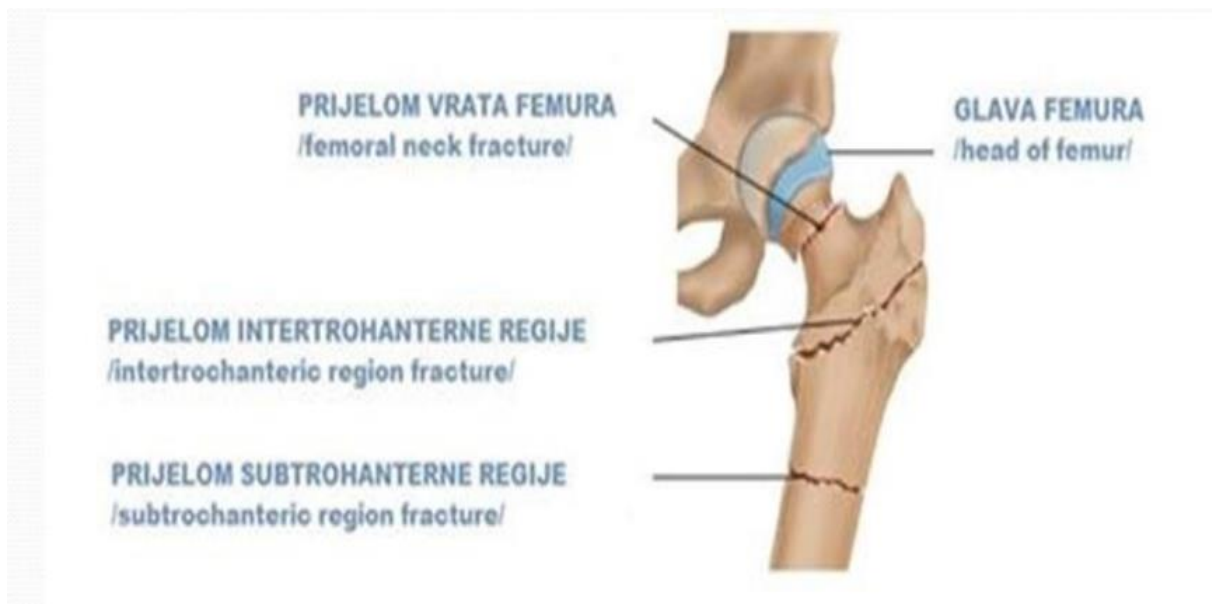Određena medicinska stanja mogu povećati vjerojatnost prijeloma bedrene kosti. Na primjer, ako je netko starija odrasla osoba, osteoporoza povećava rizik od prijeloma bedrene kosti. Vjerojatnije je da će njezina bedrena kost slomiti ako ima rak kostiju. Nesreće motornih vozila, ozljede povezane sa sportom, ozljede od vatrenog oružja i padovi uobičajeni su izvori trauma koje mogu dovesti do prijeloma bedrene kosti.[6] Izravan udarac u kuk može slomiti dio bedrene kosti koji je povezan sa zglobovom kuka.

Većina ljudi s prijelomom femura treba neku vrstu operacije, obično otvorena unutarnja fiksacija. Bez operacije slomljena bedrena kost možda neće pravilno zacijeliti. ORIF može vratiti kosti u njihovu pravilnu konfiguraciju. To znatno povećava šanse da kost pravilno zaraste. Liječnik može preporučiti nekirusko liječenje za vrlo malo djeteta ili za osobe s drugim zdravstvenim stanjima koja operaciju čine opasnijom.[6]

Možda će pacijent trebati ORIF za prijelom koji se dogodi bilo gdje duž bedrene kosti, uključujući dio koji čini dio zgloba kuka. Kod "slomljenog kuka", zapravo se lomi dio bedrene kosti, a ne dio samih kukova.

Simptomi prijeloma uključuju: [21]

- Bol
- Otekline
- Mekoća
- Nemogućnost pokretanja noge kao što obično pacijent može
- Modrice ili promjena boje
- Deformacija ili izbočina koja se obično ne nalazi na tijelu.



Slika 2.1.1 Prijelom bedrene kosti

. Izvor: https://www.facebook.com/Vidoreha/photos/prijelomi-gornjeg-dijela-bedrene-kosti-proximal-femur-fractures-english-version-/628338330609662/?paipv=0&eav=AfaTCewvPV9sS9vUqyo9qzBF2H3IViQdM1rb-uI8yIXav8DHgCLRk0PIUvRX1Gfgjfc&_rdr

Postoje četiri vrste prijeloma bedrene kosti prema težini:[6]

- Tip 1: Prijelomi stresa

Stres frakture su male pukotine u kosti. One su uobičajena ozljeda od prekomjernog opterećenja, posebno u sportovima s velikim udarcima. Obično se javljaju u kostima koje nose težinu poput femura. Kako se mišići umaraju, manje se opterećuju udarcima u ovim sportovima i drugim aktivnostima. Kao rezultat toga, kost preuzima veći udar i s vremenom može puknuti.

- Tip 2: Teški udarni prijelomi

Impakcijski prijelomi nastaju kada su dva kraja kosti sudarena jedan prema drugom zbog neke traume. Kost se zatim lomi na više dijelova i guraju se jedan u drugi.

- Tip 3: Djelomični prijelomi

Djelomični prijelom je kada se kost otvori, ali ne do kraja. Također je poznat kao nepotpuni prijelom. Kada kost pukne do kraja, to se naziva potpuni prijelom. To se može dogoditi na jednom ili više mjesta.

- Tip 4: Potpuni pomaknuti prijelomi

Prijelom s pomakom odnosi se na položaj kosti nakon prijeloma. Ako se kost odvoji od pravilnog položaja, to se naziva prijelom s pomakom. Dakle, prijelom se može opisati kao potpuni ili nepotpuni prijelom s pomakom.

Većina ljudi slomi bedrenu kost jer su bili u sudaru, pali su ili su bili upucani. Osobe u dobi od 65 godina i starije imaju povećani rizik od prijeloma kostiju, uključujući femur, nakon pada dok su stajali.

Slomljena bedrena kost je ozbiljna ozljeda. Ako pacijenti slome bedrenu kost, mogli bi:
[6]

- Gubiti krv ako prijelom probije kožu. Mogu izgubiti više krvi ako im prijelom probije kožu nego ako im ne probije kožu.
- Upasti u šok.
- Slomiti kuk ako slome gornji dio bedrene kosti. (Ovo je čest problem za osobe s osteoporozom.)
- Oštetiti koljeno ako slome dio bedrene kosti neposredno iznad koljena. (Ovo je čest problem za osobe s osteoporozom ili osobe koje imaju proteze za koljeno.)

Slomljena bedrena kost je bolna. Slomljene bedrene kosti mogu biti vrlo bolne. Liječnik će pacijentima dati lijekove protiv bolova kao dio njihova liječenja.

Većina ljudi dobro prođe nakon ORIF-a za prijelom femura. Međutim, ponekad se mogu pojaviti rijetke komplikacije. Moguće komplikacije uključuju:[6]

- Infekcija
- Krvarenje
- Oštećenje živaca
- Krvni ugrušci
- Masna embolija
- Zacjeljivanje slomljene kosti u abnormalnom položaju
- Iritacija prekrivenog tkiva od hardvera
- Komplikacije od anestezije

Također, postoji rizik da prijelom neće pravilno zarasti i da će pacijent morati ponoviti operaciju. Rizik od komplikacija može varirati ovisno o dobi, anatomiji prijeloma femura i drugim medicinskim stanjima. Na primjer, ljudi s niskom koštanom masom ili dijabetesom mogu biti izloženi većem riziku od nekih komplikacija. Pušači također mogu imati povećan rizik.

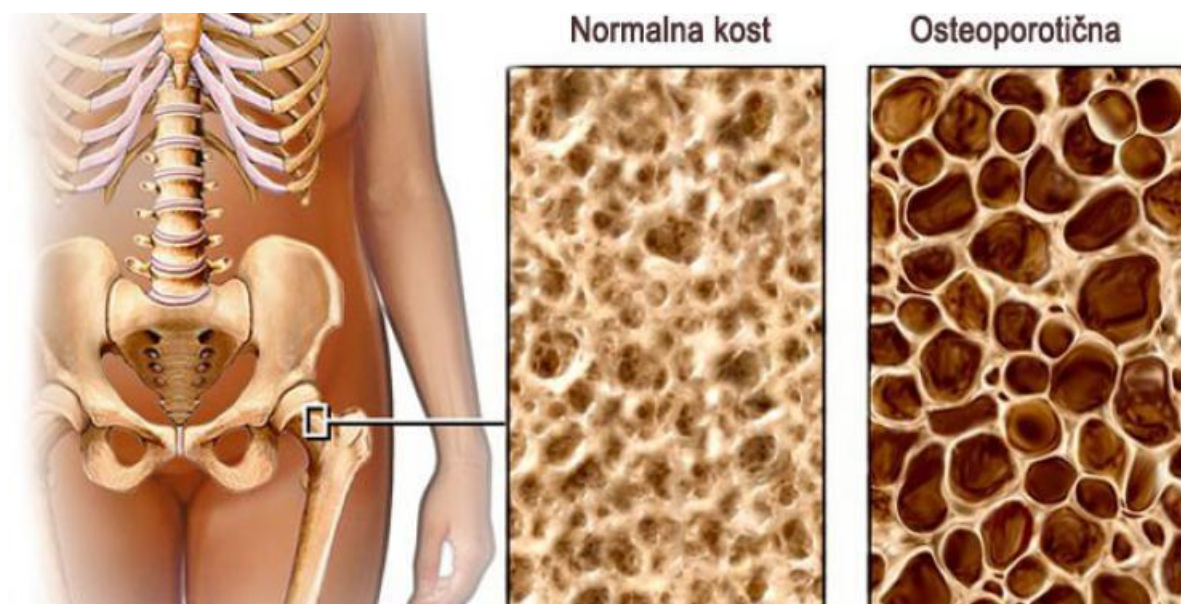
ORIF se često odvija kao hitan postupak. Prije zahvata, liječnik će uzeti medicinsku povijest i obaviti fizički pregled. Trebat će mu slika bedrene kosti, vjerojatno rendgenskom ili kompjutoriziranom tomografijom (CT). Pacijent mora obavijestiti svog liječnika o svim lijekovima koje uzima, uključujući i lijekove bez recepta poput aspirina. Također, mora dati podatke o zadnjem obroku.

U nekim slučajevima, liječnik može učiniti ORIF kao planirani postupak. Ako je tako, možda će pacijent morati staviti nogu u trakciju dok čeka operaciju. Pacijent će morati izbjegavati hranu i piće nakon ponoći noć prije zahvata.

Liječnik pacijentu može pomoći objasniti pojedinosti njegove određene operacije. Ovi detalji ovisit će o mjestu i težini njegove ozljede. Operaciju će obaviti ortopedski kirurg i tim specijaliziranih zdravstvenih djelatnika. Cijela operacija može potrajati nekoliko sati.

2.2. Osteoporoza

Osteoporoza slabi kosti, čineći ih osjetljivijima na iznenadne i neočekivane prijelome. [6] Mnogi ljudi ne znaju da imaju osteoporozu sve dok im ne slome kost. Obično nema očitih simptoma. Žene, osobe koje su pri rođenju označene ženskom osobom i odrasli stariji od 50 godina imaju povećan rizik od razvoja osteoporoze [4]. Potrebno je u svrhu dijagnostike osteoporoze napraviti pretragu o probiru gustoće kostiju koji može otkriti osteoporozu prije nego što izazove prijelom (Slika 2.).



Slika 2.2.1). Osteoporoza femura

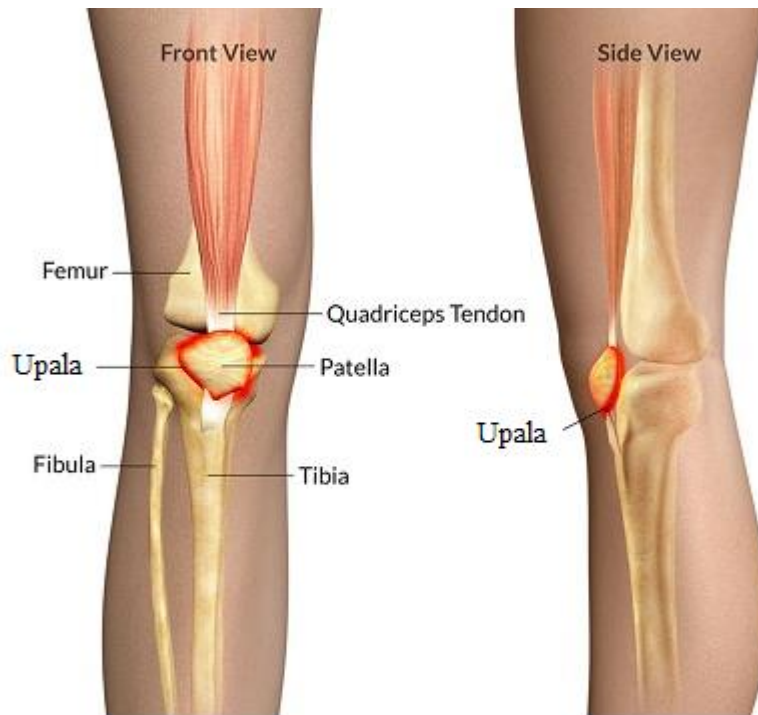Izvor: <https://www.bolesti-zglobova.com/hr/blog/sta-je-osteoporoza>

Poput osteoporoze u drugim dijelovima tijela, osobe s osteoporozom vrata bedrene kosti obično nemaju simptome sve dok ne dožive prijelom. Stanje pogađa 5% ljudi. [6] Češći je kod žena i starijih odraslih osoba, a različiti čimbenici mogu povećati rizik od bolesti kod osobe. To uključuje starenje, niske razine hormona i nedostatak kalcija i vitamina D. Ljudi mogu liječiti stanje lijekovima i spriječiti budući gubitak koštane mase prilagodbama načina života kao što su prehrana i tjelovježba.

2.3. Patelofemoralni bolni sindrom

Patelofemoralni bolni sindrom (PFPS) je bol oko i ispod čašice koljena (čašica) (Slika 3.). Ponekad se naziva trkačko ili skakačko koljeno. PFPS može biti uzrokovan svime, od pretjeranog korištenja koljena do nabave novih cipela. Simptomi PFPS-a uključuju: [21]

- Bol prilikom savijanja koljena, uključujući čučanj ili penjanje stepenicama.
- Bol nakon sjedenja sa savijenim koljenima.
- Pucketanje ili pucanje u koljenu kada pacijent stoji ili se penje stepenicama.
- Bol koja se pojačava s promjenama uobičajene površine za igru, sportske opreme ili intenziteta aktivnosti.



Slika 2.3.1.). Patelofemoralni bolni sindrom kod femura

Izvor: <https://www.fitness.com.hr/zdravlje/ozljede-bolesti/Patelofemoralni-sindrom.aspx>

Potrebno je izvršiti dijagnostiku i liječenje svih patoloških stanja i poremećaja bedrene kosti.

3. Prijelom bedrene kosti

U ovom poglavlju će se obraditi etiologija i liječenje prijeloma proksimalnog dijela te prijelom dijafize femura.

3.1. Prijelom proksimalnog dijela femura

Prijelomi glave femura nerijetko se javljaju zajedno s luksacijama kuka. Pozicija kuka, ovisno o smjeru sile i anatomiji čovjeka, određuje smjer luksacije i na to hoće li luksaciju pratiti fraktura glave femura [1]. U većini slučajeva dolazi do ravnog loma, ali sve češćom upotrebom CT-a, otkrivamo sve više impresijskih i kominutivnih fraktura[1]. Najčešći je uzrok posteriorne luksacije dolazi pri automobilskoj nesreći u kojoj osoba udara koljenom u konzolu pri čemu se i koljeno i kuk nalaze u fleksiji. [1] Letournel se koristio vektorskom analizom u kojoj je objasnio mogući mehanizam bez prijeloma bedrene kosti. Naime, u što se većoj fleksiji i adukciji nalazi kuk u momentu primijene longitudinalne sile kroz femur, postoji veća šansa da će ishod biti sama luksacija [2].

Najbolja podloga za frakturu koja dolazi u kompletu s luksacijom su mala adukcija ili mala interna rotacija koja može uz to dovesti i do frakture stražnjeg dijela zdjelice. U tom slučaju femur ostaje netaknut ili će puknuti udarcem od stražnji dio zdjelice [3]. Najčešći mehanizam ozljede je imotoristička prometna nesreća u kojoj se osoba nalazi u opuštеноj poziciji u momentu nesreće s flektiranim, abduciranim i vanjsko rotiranim nogama[3]. Stupanj fleksije u kojem se nalazi kuk dirigira oblik anteriorne luksacije, odnosno hoće li doći do gornjeg pubičnog ili donjeg abturatornog iščašenja[3]. Valja navesti i sportske ozljede kao jedan od važnijih etioloških razloga prijeloma glave femura kao i iščašenja kuka. Značajne su i frakture uzrokovane zamorom kod osoba oboljelih od osteopenije, rijetko nastaju kod zdravih osoba koje kreću s novim intenzivnim trening programom[3]. Ozljede subhondronalne impakcije ili insuficijentne frakture predstavljaju velik broj ozljeda glave femura, što su Song i Visuri predstavili u svojim kombiniranih 17 slučajeva insuficijentnih fraktura kod vojnika[3].

3.1.1. Epidemiologija prijeloma proksimalnog dijela femura

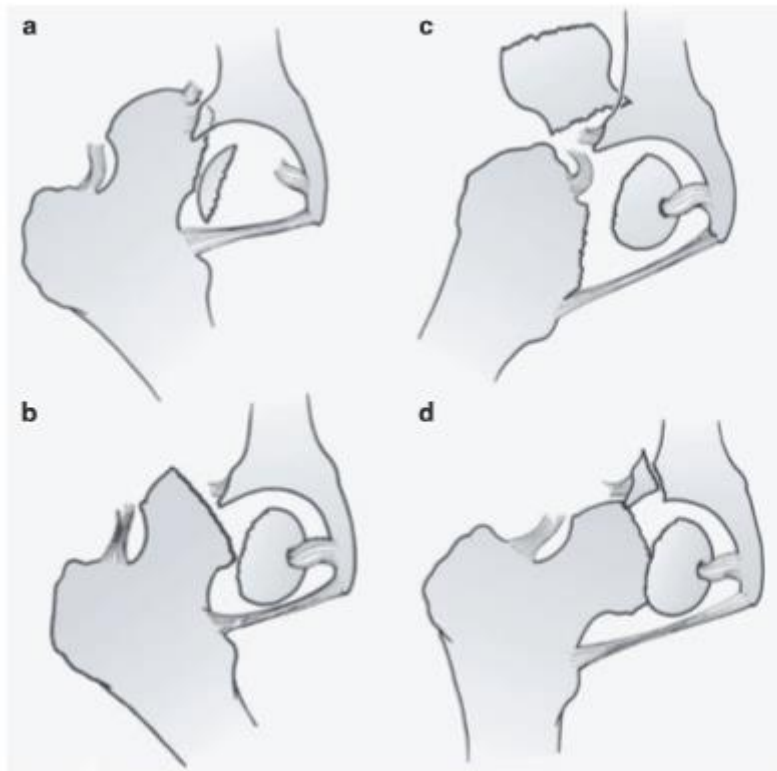
Otpriblike 10% prijeloma kostiju pripada frakturama dijafize bedrene kosti i kostima trohanternog područja[4]. Ove ozljede su čak i do dva puta češće kod žena nego kod muškaraca. Dvije trećine tih prijeloma pogađa žene, a jedna trećina muškarce[4].

Karakteristična činjenica za ovakve vrste prijeloma je ta što se u daleko većem broju slučajeva pojavljuje kod osoba u starijoj životnoj dobi [4]. Produženjem očekivanog ljudskog života, povećava se i broj osoba u starijoj životnoj dobi u svim zemljopisnim područjima, s time je i procijenjeno da će se incidencija frakture kuka povećati s 1,66 milijuna iz 199. na brojku od oko 6,26 milijuna slučajeva u 2050. godini [5]. Tijekom posljednjih godina izvršena su istraživanja kojima su proučavane različitosti u incidencijama prijeloma kuka na različitim kontinentima kao i ostalih regija. Istraživanja su ukazala na Švedsku kao državu u kojoj je najveći broj takvih ozljeda kao i Sjevernu Ameriku [4]. Broj slučajeva opada s prelaskom u Latinsku Ameriku, kao i južnu Europu te Aziju. Računajući da već oko tri četvrtine ljudske rase se nalazi na području Azije, pretpostavlja se da će s dolaskom 2050. godine, više od 50% prijeloma uzrokovane osteoporozom nastati u Aziji [6]. S time je dokazano da na etiologiju frakture proksimalnog dijela bedrene kosti različito utječu genetički čimbenici, kao i geografski i utjecaji okoline [6].

3.1.2. Klasifikacija prijeloma prema Pipkinu

Klasifikacija prijeloma proksimalnog dijela femura prema Pipkinu je sljedeća:[6]

- prijelom ispod fovea-e
- prijelom poviše fovea-e
- prijelom femoralne glave i vrata
- fraktura acetabuluma i femoralne glave (Slika 3.1.2.1)



Slika 3.1.2.1.. Klasifikacija prijeloma proksimalnog femura prema Pipkinu

Izvor: <https://musculoskeletalkey.com/fractures-of-the-femoral-head/>

3.2. Prijelom dijafize femura

Dva su česta mehanizma ozljede tijela bedrene kosti: visokoenergetske i niskoenergetske. Visokoenergetske većinom zahvaćaju populaciju mlađih odraslih, dok na drugoj strani niskoenergetske ozljede zahvaćaju populaciju starijih odraslih [8]. Traume visokoenergetnskog mehanizma se najčešće pojavljuju kod nesreća motornih vozila kako u prometu tako i na pješake, kao i ozljede učinjene vatrenim oružjem te padovi s većih visina [9]. Traume niskoenergetskog mehanizma su najčešće dobivene pri bavljenju sportom ili kod kućanskih poslova. Najčešće su dobivene padom s manjih visina od 1 metra kao i pri spoticanju i klizanju [10]. Frakture zadobivene na dijafizifemura su rezultati mišićne trakcije, kao i sile koja je djelovala na nju direktno ili indirektno. Također, takve frakture mogu biti rezultat metastaziranja određenih karcinoma [11].

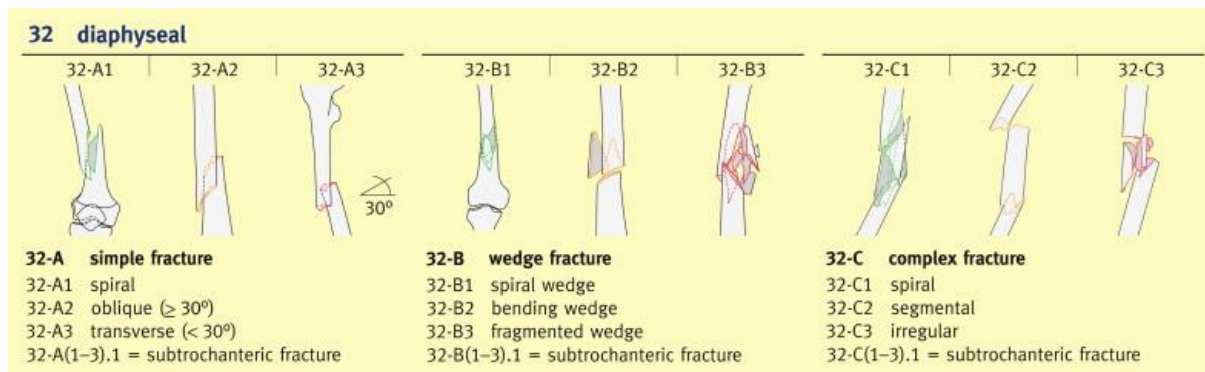
Godišnji broj slučajeva frakture dijafizefemura iznosi u prosjeku 10 slučajeva na 100 000 ljudi u jednoj godini [12]. Najveći broj incidencije se pojavljuje kod mlađe populacije, te s navršavanjem 20. godine lagano opada pa se isto tako povećava sa navršavanjem 75. godine i starije [13]. Zbog većeg broja muških osoba u vožnji automobila u odnosu na žene, ovakve vrste ozljeda su također zastupljenije više kod muškaraca pri automobilskim nesrećama.. Kod čak 80% populacije starijih od 35 godina gdje je uzrok frakture bio slabijeg ili osrednjeg intenziteta, dokazana je osteopenija ili bolest koja je uzrokovala osteopeniju na mjestu frakture [14]. Kod starije populacije, traume niskog intenziteta, odnosno padovi s visine manje od 1. metra, najčešći su uzrok frakture dijafize za do čak i 65% [10].

3.3. Klasifikacija prijeloma dijafize femura

3.3.1. OTA/Ortopaedic Trauma Association klasifikacija

Klasifikacija frakture femoralne kosti može biti deskriptivna u kojoj se opisuje mjesto, tip, kut, skraćivanje, pomak, usitnjavanje i rotacija [15]. Sustav klasifikacije frakture femura koji se najčešće koristi je onaj prema klasifikaciji OTA/Ortopaedic Trauma Association (Slika 3.3.1.1). Razlog najčešćeg korištenja je nivo visoke pouzdanosti kao i točnosti kod promatrača. Sustav koristi sustav kodiranja za identifikaciju tipa prijeloma što rezultira 27 različitih uzoraka. Broj 3 označava bedrenu kost, dok broj 2 označava dijafizu bedrene kosti [15]:

- 32A – Jednostavni
- A1 – spirala
- A2 – Kosi, kut > 30 stupnjeva
- A3 – Poprečno, kut < 30 stupnjeva
- 32B – Klinasti
- B1 – Spiralni klin
- B2 – Klin za savijanje
- B3 – Fragmentirani klin
- 32C – Kompleksni
- C1 – spiralni
- C2 – segmentni
- C3 – Nepravilan



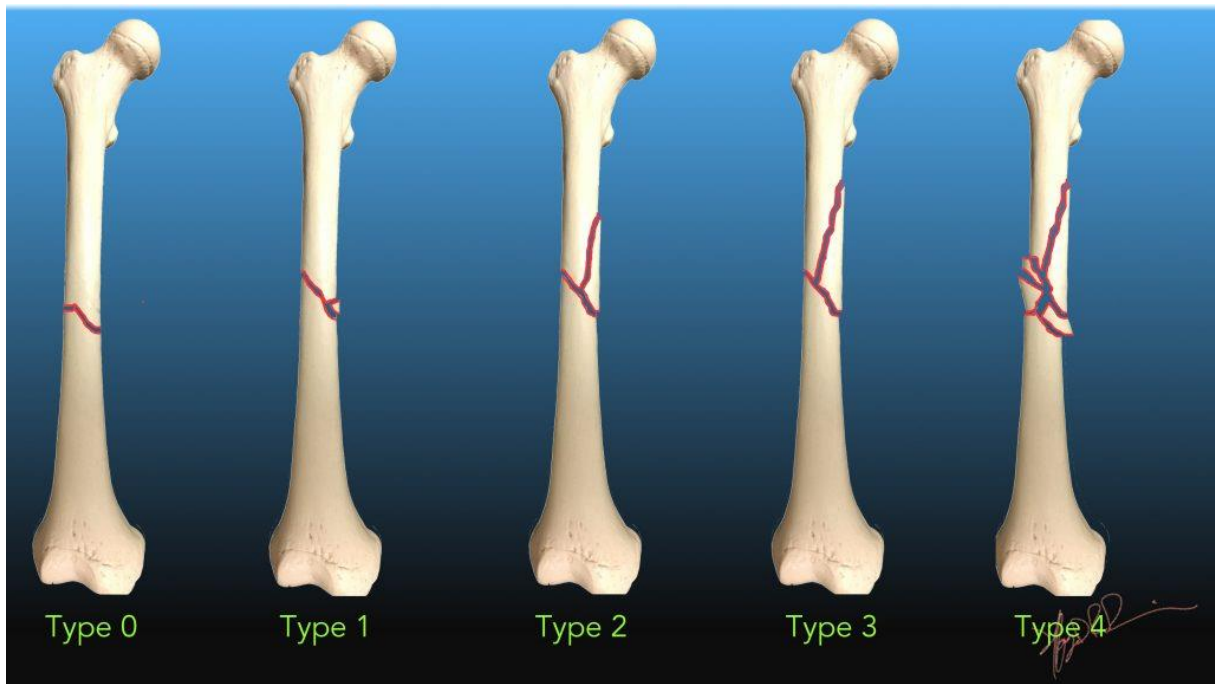
Slika 3.3.1.1. Klasifikacija frakture femoralne kosti

Izvor: <https://www.orthopaedicsandtraumajournal.co.uk/article/S1877-1327%2813%2900090-0/fulltext>

3.3.2. Winquistova i Hansenova klasifikacija

Klasifikacijski sustav baziran prema Winquistu i Hansenu je uglavnom od povijesnog značaja (Slika 3.3.2.1). Sustav je poslužio kao vodič pri zaključavanju čavla i utvrđivanju nosivosti. S vremenom i napretkom tehnologije pri korištenju dizajniranja i zabijanja čavala, u čestim slučajevima su intramedularni čavli zaključani dok je tek postoperativno dopušteno puno nošenje težine [16]:

- 0-Bez usitnjavanja
- 1-Mali ulomak leptira
- 2-Veći ulomak leptira, ali $>50\%$ kortikalnog kontakta između glavnih proksimalnih i distalnih ulomaka
- 3-Veliki ulomak leptira s $<50\%$ kortikalnog kontakta između glavnih proksimalnih i distalnih fragmenata
- 4-Segmentna kominucija bez izravnog kontakta između velikih proksimalnih i distalnih fragmenata



Slika 3.3.2.1. Klasifikacijski sustav baziran prema Wainwrightu i Hansenu

Izvor: <http://faculty.washington.edu/jeff8rob/trauma-radiology-reference-resource/11-lower-extremity/wainwright-and-hansen-classification-of-femoral-fractures/>

3.4. Liječenje

Fraktura femura se nerijetko liječi konzervativnim pristupom u skeletnoj ekstenziji kroz tuberostitastibije, poslije zarašćivanja kosti vrši se imobilizacija sadrenom udlagom.[7]. Kod odraslih osoba, pri prijelomu vrata bedrene kosti se preporučuje postavljanje umjetnog zgloba, tj. endoprotezu umjesto vršenja osteosinteze [7].

Konzervativnom metodom se vrši zatvorena repozicija fragmenta i vanjska imobilizacija bedrene kosti sadrenom udlagom[7]. Prednosti ove vrste liječenja su sprječavanje opasnosti od infekcije kao i izbjegavanje komplikacija krvne opskrbe na mjestu frakture.No, duži vremenski period ovakve vrste liječenja, kao i nerijetko vršenje očekivanog i željenog cilja nije moguć su jedni od nedostataka pri korištenju ove metode [7]. Cilj zatvorene repozicije je povratak dijelova kosti u početni položaj, te se svakom prijelomu pristupa adekvatnim postupkom repozicije. Repozicija se može izvršiti manualno, pomoću kontinuirane ekstenzije kao i ekstenzijskih instrumenata, te direktnom i indirektnom ekstenzijom.[7] Manualna tehnika zatvorene repozicije ima za cilj ispravljanja uzdužne dislokacije pomoću izvlačenja ekstremiteta, te se postavlja u sami početni položaj [7]. Metoda repozicije pri korištenju ekstenzijskih aparata se koristi najčešće pri prijelomu vrata bedrene kosti. Omogućuje bolju mogućnost repozicije dijelova kosti kao i olakšavano postavljanje sadrene udlage [7].

Kontinuirana ekstenzija se koristi kod imobilizacije kao i repozicije dijelova femura i najčešće se koristi kod kompliciranijih i kominutivnih fraktura.[7] Takva ekstenzija može biti indirektna i direktna. Indirektna se vrši preko zglobova ili kože, dok se rastezanje vrši opterećenjem kosti utegom ili elastičnom gumom i metalnom spiralom. Direktna odnosno skeletna se vrši ugrađivanjemKirschnerove žice ili Steinmannovog čavla kroz kost [7]. Vanjska fiksacija fragmenta, odnosno vanjska imobilizacija se odvija pomoću sadrene udlage. [7] Svrha takve metode je održavanje ekstremiteta kao i same kosti u prvobitnom položaju do momenta zacjeljivanja mjesta frakture. Mehanizam rada sadrene udlage je obuhvaćanje dva susjedna zgloba kako bi se spriječile kretnje, te se koristi sve dok se ne stvori dovoljno čvrsti fibrozni kalus na mjestu prijeloma [7]. Osnovna pravila poštivanja postavljanja zavoja su adekvatno prijanjanje longete uz kožu, izostajanja stezanja mjesta frakture zavojem, kao i postavljanje same trake oko longete i izostanak pritiska prstima zbog izbjegavanja izbočina unutarnje strane longete [7].

Jedna od ozbiljnijih komplikacija koje ova metoda može povući sa sobom je ishemija koja je rezultat pretjerane kompresije ekstremiteta.[7] Također, izbjegava se propisivanje lijekova pacijentima koji osjećaju bol na mjestu aplikacije kao i izostanak bila na nozi. Adekvatna zamjena sadrene udlage je hidrofilni zavoj koji se postavlja u slučaju osjeta boli, te se prethodno postavljana sadrena udlaga mora prerezati uzdužno kako bi pacijent osjetio olakšanje prije postavljanja hidrofilnog zavoja.[7] Ishemiju nerijetko može popratiti lokalna bol koja rezultira žarenjem što isto rezultira rezanjem sadrene udlage. Posljedica ignoriranja boli može rezultirati nekrozom kože kao i dekubitusa [7]. U čestim slučajevima se postavlja natkoljениčni sadreni zavoj i koksofemoralni gips, odnosno zdjelіčna sadrena udlaga.[7] Natkoljениčna sadrena udlaga se proteže cijelom dužinom noge, od velikog trohantera na femuru pa sve do nožnih prstiju. [7] Koljeno je blago flektirano, dok se nožni zglob nalazi pod pravim kutom. Koksofemoralni gips se proteže od početka noge oko zgloba pa sve do dojki preko zdjelice. [7] Kao prevencija dekubitusa se prije postavljanja udlage postavlja vata koja oblaže nožni zglob, koljeno i zdjelicu. Sadrena udlaga se postavlja na četiri djela, počevši sa maleola sve do gornjeg ruba zdjelice, dok se druga proteže od unutarnjeg maleola sve do ispod prepone. [7] Sakrum i gluteus su pokriveni trećim dijelom, dok se četvrta pričvršćuje cirkularnom sadrenom longetom koja ide preko kuka. Postoji opcija i postavljanja dvostruke sadrene udlage koja obuhvaća i bolesnu nogu u cijelosti kao i zdravu nogu iznad koljena koja se koristi pri frakturi gornje trećine bedrene kosti [7].

4. Fizioterapijski pristup prijelomu bedrene kosti

Kod prijeloma bedrene kosti fizioterapija ima značajan učinak u doprinosu oporavku i pokretljivosti pacijenta. U ovom poglavlju bit će riječi o rehabilitacijskim ciljevima fizioterapije nakon prijeloma bedrene kosti, fizioterapiji nakon operacije femura te o ulozi fizioterapeuta u liječenju prijeloma bedrene kosti.

4.1. Rehabilitacijski ciljevi fizioterapije

Fizioterapija ima značajnu ulogu u unapređenju stanja pacijenta nakon prijeloma bedrene kosti. Prije nego se ista primijeni potrebno je definirati rehabilitacijske ciljeve fizioterapije nakon prijeloma bedrene kosti. Oni su sljedeći [22]:

- Poboljšati opseg pokreta za kuk i koljenski zglob. Kod starije populacije fokus je na postizanju funkcionalnog raspona pokreta.
- Fizioterapeut se mora usredotočiti na vraćanje snage sljedećih mišića koji su zahvaćeni prijelomom: m. gluteusmedius - najvažniji mišić za rehabilitaciju jer poboljšav postoperativnu/posttraumatsku stabilnost zdjelice, m. iliopsoas i m. gluteusmaximus.
- Normalizirati hod i postići najvišu moguću razinu funkcionalne neovisnosti.
- Dok je u bolnici, terapeut će naučiti pacijenta kako koristiti pomagalo za hodanje kako bi se mogao mobilizirati, ovisno o statusu nosivosti. Bolesnika treba podučiti osnovnom rasponu pokreta i vježbama jačanja kako bi se održao određeni stupanj snage i smanjio rizik od krvnih ugrušaka. Nakon kirurške fiksacije i imobilizacije slijedi opsežna fizikalna terapija. Pod opsežnom terapijom može se podrazumijevati da pacijenti koji su pretrpjeli prijelom bedrene kosti trebaju dobiti tretman kod fizioterapeuta koji će uložiti vrijeme u trening hodanja. Treniranje hoda rezultira povećanim stvaranjem kostiju. Čak i ako se trening hodanja završi s 30-50% potpore tjelesne težine, može se uočiti povećanje u formiranju kostiju. Nakon prijeloma bedrene kosti, većina mišića je puno slabija nego prije pa je fizioterapija vrlo važna.

- Fizioterapeut će započeti s nizom vježbi za kretanje kuka, koljena i gležnja jer je pokretljivost smanjena nakon imobilizacije. Mobilizacija je vrlo važan tretman u procesu oporavka. Pacijent također može započeti s vježbama jačanja na temelju naloga kirurga (obično šest tjedana nakon operacije). Pacijenti bi također trebali proći rehabilitaciju ravnoteže i propriocepcije, a te se sposobnosti brzo gube neaktivnošću.
- Vršiti vježbe mobilnosti

S funkcionalnim vježbama m. quadricepsa treba započeti što je prije moguće nakon operacije jer m. quadriceps pomaže u stabilnosti koljena. Vježbe fleksije također treba započeti što je prije moguće, pod uvjetom da prijelom ima odgovarajuću potporu (tj. odabrani pristup fiksacije omogućuje nošenje težine). Fizioterapiju treba nastaviti dok se ne postigne prihvatljiv funkcionalni raspon ili dok se ne postigne statički položaj. Potrebno je točno zabilježiti raspon pokreta u koljenu; prvo, to treba činiti u tjednim, a zatim u mjesečnim intervalima. Tijekom postoperativnog liječenja bolesnika s proksimalnim prijelomom bedrene kosti fizikalna terapija treba biti usmjerena na povećanje mišićne snage, kako bi se poboljšala sigurnost i učinkovitost hodanja. [22]

- Poboljšanje mišićne snage neophodno je za povećanje postoperativne sposobnosti hodanja za rehabilitaciju i smanjenje rizika od padova. Tjelesna aktivnost pomoći će za sprječavanje drugih prijeloma, povećanje brzine hoda i ravnoteže, povećanje performansi aktivnosti svakodnevnoga života, ponovno postizanje sposobnosti hodanja što je prije moguće nakon imobilizacije kako bi se izbjegle respiratorne komplikacije. Također, aerobnu kondiciju korisno je uključiti u plan fizikalne terapije jer će poboljšani kardiorespiratorni kapacitet dovesti do bolje sposobnosti hodanja. Vježbe nisu ključne samo za rehabilitaciju nakon prijeloma, već i za kontinuirano jačanje mineralne gustoće kostiju, posebno u ranjivim populacijama poput starijih krhkih pacijenata, osteoporotičnih žena u postmenopauzi ili osoba koje pate od osteoporoze ili osteopenije. Dugotrajno opterećenje tjelovježbom s neobičnim učinkom povezano je, slično opterećenju vježbom s velikim učinkom, s 20% debljim korteksom oko vrata femura. U aerobnom fitnessu najčešće se koriste ovakvi tipovi pokreta. Utjecaj umjerene veličine od opterećenja vježbama mehanički je manje zahtjevan i tjera tijelo da radi u svim smjerovima, ponovno trenirajući biomehaničke kvalitete i svojstva strukture kostiju i pozitivno utječući na mineralnu gustoću kostiju.

Fitness aerobik, plesni fitness, ples, igre s loptom, gimnastika koja uključuje brze okrete i pokrete dobri su primjeri vježbi s neobičnim udarcima.[22]

- Nadalje, trajanje, učestalost i intenzitet su važni i trebaju biti prilagođeni različitim dobnim skupinama. Čini se da su vježbe jačanja ključne za funkcionalno poboljšanje. Ove vježbe snage također mogu proizvesti prednosti u psihosocijalnom području koje ima tendenciju biti promijenjeno kod starijih pacijenata koji su pretrpjeli prijelom. Vježbe s utezima ojačat će dinamičku ravnotežu i funkcionalnu izvedbu, posebice vježbe u stojećem položaju jer su one zahtjevnije za posturalnu kontrolu.[22]
- Trening kućne rehabilitacije vodi prema boljoj rehabilitaciji i boljoj izvedbi u svakodnevnim aktivnostima. Obuka fizioterapije kod kuće prikladna je za sve starije pacijente, uključujući one koji pate od kognitivnih ili psiholoških oštećenja. Literatura naglašava važnost kućne fizioterapije, u kombinaciji sa svakodnevnim aktivnostima kao što je odlazak u trgovinu, za stjecanje samopouzdanja, ravnoteže, funkcionalnosti i kao takve smanjenje broja padova. Stoga se može promatrati i kao način sprječavanja padova. Programi prevencije pada važni su za stariju populaciju koja je već pretrpjela prijelom bedrene kosti. Literatura pokazuje da starije osobe često ponovno padaju nakon prethodnog prijeloma kuka ili bedrene kosti i da to predstavlja veliki zdravstveni problem. Prevencija i liječenje faktora rizika od pada ključni su. Ti bi programi trebali uključivati trening hodanja sa savjetima o pomoćnim uređajima i lijekovima, programe vježbi za trening ravnoteže, tretmane za kardiovaskularne probleme, promjene okoliša i hipotenziju.[22]

4.2. Poslijeoperacijska fizioterapija

Nakon operacije pacijenti mogu osjećati bol, oticanje, gubitak pokreta i snage mišića. Dan ili dva nakon operacije doći će im fizioterapeut koji će se potruditi da im bude što ugodnije i naučiti ih kako da ustanu iz kreveta i da se sigurno kreću. Dobit će pomagalo za hodanje (npr. okvir za hodanje, štake) koji će im pomoći da hodaju uz vježbanje mišića.

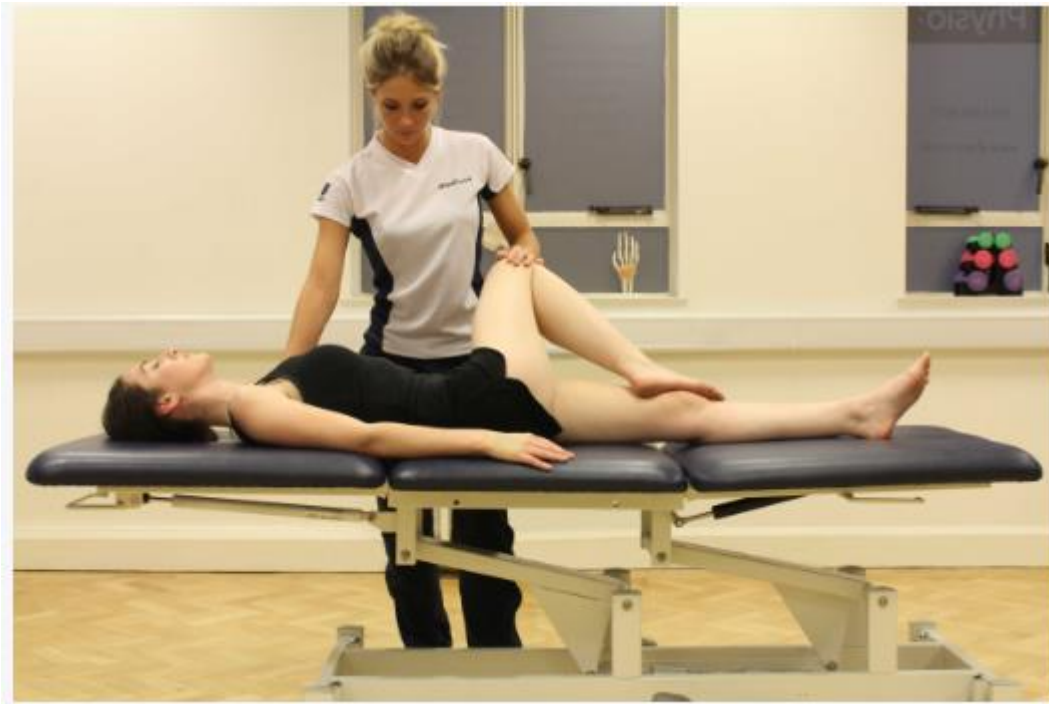Nakon što se sami budu sigurno kretali i fizioterapeut bude siguran u njihovu mobilnost, pacijenti će biti otpušteni kući. To će biti između 5-10 dana nakon operacije, ovisno o njihovim osobnim okolnostima. Fizioterapeut će ih također savjetovati o određenim pokretima, poput križanja nogu koje bi trebali izbjegavati dok se još oporavljaju.[21]

Fizioterapijski tretman treba nastaviti nakon operacije kako bi se pospješio oporavak. Tijekom početnih faza oporavka, fizioterapija smanjuje bol i oteklinu i osigurava da im je udobno ležati, sjediti i stajati. Rana mobilizacija i djelomično nošenje težine također su važni u prvom tjednu kako bi pomogli njihovu oporavku. Neko vrijeme nakon operacije morat će koristiti pomagalo za hodanje. Fizioterapeut će nastaviti procjenjivati pacijentov hod sa i bez pomoćnih uređaja i naučiti ga najbolji mogući način mobilizacije.[21]

Kako njegova bol nestane, fizioterapija će se usredotočiti na vraćanje raspona pokreta u zglobu kuka i postupno jačanjem. quadricepsa. Ove vježbe također će pomoći u poboljšanju pacijentova hoda i neovisnosti u svakodnevnim aktivnostima. Fizioterapeut će razviti program liječenja koji će sadržavati kratkoročne i dugoročne ciljeve kako bi mu pomogao i vodio ga tijekom njegova oporavka.

U prvih nekoliko tjedana pacijentov program fizioterapije usredotočit će se na kontrolu boli i postupno poboljšanje raspona pokreta. Tretman će uključivati nježne pasivne i aktivne pokrete i vježbanje hoda pomoću pomoćnog uređaja (Slika 4.2.1.). Fizioterapeut će također nastaviti predlagati načine za ulazak i ustajanje iz kreveta, silazak i izlazak iz WC školjke te penjanje i spuštanje stepenicama na ispravan način. Fizioterapeut će također uvesti vježbe ravnoteže kako bi poboljšao pacijentovu mobilizaciju i samopouzdanje. Aktivnosti fizioterapije će uključivati:[21]

- Vježbe za jačanje mišića za m. quadricepsa i glutealne muskulature
- Vježbe istezanja za povećanje raspona pokreta u kuku.
- Napreduje pješaka udaljenost
- Trening ravnoteže
- Reedukacija hoda
- Sobni bicikl prema toleranciji



Slika 4.2.1. Pasivno istezanje zgloba kuka i okolnih vezivnih tkiva

Izvor: <https://www.physio.co.uk/what-we-treat/surgery/hip/fractured-shaft-of-femur.php>

Fizioterapeut predviđa barem 6 - 12 tjedana oporavka kod kuće prije nego što pacijent bude mogao nastaviti sa svojim normalnim aktivnostima zbog opsega svoje operacije. Svatko je drugačiji pa ovo vrijeme ovisi o njihovim osobnim okolnostima. Fizioterapeut će se u ovoj fazi usredotočiti na vraćanje pacijentove sposobnosti svakodnevnim zadacima kao što su hodanje do trgovina, kućanski poslovi i vrtlarstvo. Hidroterapijski tretman također je dobar način da pacijent poveća svoju pokretljivost i opustite zategnute mišiće. [21]

5. Zaključak

Bedrena kost je najduža i najjača kost u tijelu. Budući da je bedrena kost tako jaka, obično je potrebna velika sila da se slomi. Sudari motornih vozila, primjerice, uzrok su broj jedan prijeloma bedrene kosti. Kad postoji prijelom bilo gdje duž ove duljine kosti, to se naziva prijelom dijafize bedrene kosti. Ova vrsta prijeloma noge gotovo uvijek zahtijeva operaciju da bi se izliječila.

Prijelomi femura uvelike se razlikuju, ovisno o sili koja uzrokuje prijelom. Dijelovi kosti mogu se pravilno poredati (stabilni prijelom) ili biti neusklađeni (pomaknuti prijelom). Koža oko prijeloma može biti netaknuta (zatvoreni prijelom) ili kost može probiti kožu (otvoreni prijelom). Prijelomi dijafize bedrene kosti kod mladih ljudi često su posljedica neke vrste sudara visoke energije. Najčešći uzrok prijeloma dijafize bedrene kosti je sudar motornog vozila ili motocikla. Udarac automobila prilikom hodanja još je jedan čest uzrok, kao i padovi s visine i rane od vatrenog oružja. Incident manje sile, kao što je pad iz stajanja, može uzrokovati prijelom bedrene kosti kod starije osobe koja ima slabije kosti. Prijelom dijafize bedrene kosti obično uzrokuje trenutnu, jaku bol.

Nakon operacije prijeloma bedrene kosti pristupa se fizioterapiji. Fizikalna terapija često je potrebna za pravilno zacjeljivanje prijeloma bedrene kosti. To će pacijentu omogućiti da udobno nosi težinu na ozlijeđenoj nozi kako bi ustao, hodao, penjao se i spuštao stepenicama i vježbao. Budući da će pacijent najvjerojatnije izgubiti snagu mišića na ozlijeđenom području, vježbe tijekom procesa ozdravljenja su važne. Fizikalna terapija pomoći će mu vratiti normalnu snagu mišića, pokretljivost zglobova i fleksibilnost.

6. Literatura

- [1] Thompson, V.P., Epstein, H.C. (1951) *Traumatic dislocation of the hip; a survey of two hundred and four cases covering a period of twenty-one years*, New York: Routledge
- [2] Letournel, E., Judet, R. (1993) *Fractures of the Acetabulum; 2nd ed.* London: Wiley and Sons
- [3] Pringle, J.H., Edwards, A.H. (1943) *Traumatic dislocation of the hip joint; An experimental study on the cadaver*, London: Wiley and Sons
- [4] Smiljanić, B. (2003) *Traumatologija*, Zagreb: Školska knjiga.
- [5] Cooper, C., Campion G., Melton, L. (1992) Hip fractures in the elderly: A world-wide projection, *Osteoporos Int*, 2(6), str. 285-289.
- [6] Dhanwal, D., Dennison, E., Harvey N., Cooper, C. (2011) Epidemiology of hip fracture: Worldwide geographic variation, *Indian J Orthop*, 45(1), str. 15-22.
- [7] Prpić, I. (1996) *Kirurgija*, Zagreb: Medicinska naklada
- [8] Bengner, U., Ekblom, T., Johnell, B. E. (1990) Nilsson: Incidence of femoral and tibial shaft fractures; Epidemiology 1950-1983 in Malmö, Sweden; *Acta orthopaedica Scandinavica*, 3 (7), str. 14 - 27
- [9] Bridgeman, G., Brookes, M. (1996) Blood supply to the human femoral diaphysis in youth and senescence, *J Anat*, 188 (3), str. 611-621.
- [10] Mosenthal, A. C., Livingston, D. H., Elcavage, J., Merritt, S., Stucker S., Falls, S. (1995) epidemiology and strategies for prevention, *J Trauma*, 38(5), str. 753-756.
- [11] Agarwal, M. G., Nayak, P. (2015) Management of skeletal metastases: An orthopaedic surgeon's Guide, *Indian Journal of Orthopaedics*, 45 (7), str. 83-100.
- [12] Feldstein, A. C., Black, D., Perrin, N., Rosales, A. G., Friess, D., Boardman D. (2012): Incidence and demography of femur fractures with and without atypical features; Journal of bone and mineral research, *The official journal of the American Society for Bone and Mineral Research*, 27 (5), str. 12 - 25
- [13] Hedlund, R., Lindgren U. (1986) Epidemiology of diaphyseal femoral fracture; *Acta orthopaedica Scandinavica*, 57 (8), str. 15 - 29

- [14] Arneson, T. J., Melton, L. J., Lewallen, D. G., O'Fallon, W. M. (1988) Epidemiology of diaphyseal and distal femoral fractures in Rochester, Minnesota between 1965-1984; *Clinical orthopaedics and related research*, 17 (2), str. 37 - 49
- [15] Meinberg, E. G., Agel, J., Roberts, C. S., Karam, M. D., Kellam, J. F. (2018) Fracture and Dislocation Classification Compendium, *J Orthop Trauma*, 32 (1), str. 170 - 177
- [16] Winkquist, R. A., Hansen, S. T. (1980) Comminuted fractures of the femoral shaft treated by intramedullary nailing, *Orthop Clin North America*, 11(3), str. 633-48.
- [17] Encyclopedia Britannica (2022), Femur, Internet, raspoloživo na <https://www.britannica.com/science/femur>, [pristupljeno 26.08.2022.]
- [18] Teach me anatomy (2022), The femur, Internet, raspoloživo na <https://teachmeanatomy.info/lower-limb/bones/femur/>, [pristupljeno 26.08.2022.]
- [19] Vasiljeva, A. (2003) *Bolesti kostiju*, Kastav : Cipetić
- [20] Keros, P. (2006) *Funkcijska anatomija lokomotornog sustava*, Zagreb : Naklada Ljevak,
- [21] Potočki, K.: *Klinička reumatološka radiologija*, Zagreb : Medicinska naklada, 2011.
- [21] Cleveland Clinic (2022), Femur, Internet, raspoloživo na <https://my.clevelandclinic.org/health/body/22503-femur>, [pristupljeno 26.08.2022.]
- [22] Physiopedia (2022), Femoral fractures, Internet, raspoloživo na https://www.physio-pedia.com/Femoral_Fractures, [pristupljeno 26.08.2022.]
- [23] Physio UK, (2022), Physiotherapy for a fractured shaft of femur, raspoloživo na <https://www.physio.co.uk/what-we-treat/surgery/hip/fractured-shaft-of-femur.php>, [pristupljeno 26.08.2022.]

7. Popis slika

Slika 2.1.1. https://www.facebook.com/Videoreha/photos/prijelomi-gornjeg-dijela-bedrene-kosti-proximal-femur-fractures-english-version-/628338330609662/?paipv=0&eav=AfaTCewvPV9sS9vUqyo9qzBF2H3IViQdM1rb-uI8yIXav8DHgCLRk0PIUvRX1Gfgjfc&_rdr	4
Slika 2.2.1 https://www.bolesti-zglobova.com/hr/blog/sta-je-osteoporoza	5
Slika 2.3.1 https://www.fitness.com.hr/zdravlje/ozljede-bolesti/Patelo-femoralni-sindrom.aspx	6
Slika 3.1.2.1 https://musculoskeletalkey.com/fractures-of-the-femoral-head/	10
Slika 3.3.1.1 https://www.orthopaedicsandtraumajournal.co.uk/article/S1877-1327%2813%2900090-0/fulltext	17
Slika 3.3.2.1 http://faculty.washington.edu/jeff8rob/trauma-radiology-reference-resource/11-lower-extremity/winquist-and-hansen-classification-of-femoral-fractures/	18
Slika 4.2.1 https://www.physio.co.uk/what-we-treat/surgery/hip/fractured-shaft-of-femur.php	25



IZJAVA O AUTORSTVU
I
SUGLASNOST ZA JAVNU OBJAVU

Završni/diplomski rad isključivo je autorsko djelo studenta koji je isti izradio te student odgovara za istinitost, izvornost i ispravnost teksta rada. U radu se ne smiju koristiti dijelovi tuđih radova (knjiga, članaka, doktorskih disertacija, magistarskih radova, izvora s interneta, i drugih izvora) bez navođenja izvora i autora navedenih radova. Svi dijelovi tuđih radova moraju biti pravilno navedeni i citirani. Dijelovi tuđih radova koji nisu pravilno citirani, smatraju se plagijatom, odnosno nezakonitim prisvajanjem tuđeg znanstvenog ili stručnoga rada. Sukladno navedenom studenti su dužni potpisati izjavu o autorstvu rada.

Ja, Andrej Marko Đokić (ime i prezime) pod punom moralnom, materijalnom i kaznenom odgovornošću, izjavljujem da sam isključivi autor/ica završnog/diplomskog (obrisati nepotrebno) rada pod naslovom Fizioterapijski pristup kod prijeloma bedrene kosti (upisati naslov) te da u navedenom radu nisu na nedozvoljeni način (bez pravilnog citiranja) korišteni dijelovi tuđih radova.

Student/ica:

(upisati ime i prezime)

(vlastoručni potpis)

Sukladno Zakonu o znanstvenoj djelatnosti i visokom obrazovanju završne/diplomske radove sveučilišta su dužna trajno objaviti na javnoj internetskoj bazi sveučilišne knjižnice u sastavu sveučilišta te kopirati u javnu internetsku bazu završnih/diplomskih radova Nacionalne i sveučilišne knjižnice. Završni radovi istovrsnih umjetničkih studija koji se realiziraju kroz umjetnička ostvarenja objavljuju se na odgovarajući način.

Ja, Andrej Marko Đokić (ime i prezime) neopozivo izjavljujem da sam suglasan/na s javnom objavom završnog/diplomskog (obrisati nepotrebno) rada pod naslovom Fizioterapijski pristup kod prijeloma bedrene kosti (upisati naslov) čiji sam autor/ica.

Student/ica:

(upisati ime i prezime)

(vlastoručni potpis)