

# Vaskularni pristupi za hemodijalizu

---

Jagenčić, Nikolina

Undergraduate thesis / Završni rad

2022

Degree Grantor / Ustanova koja je dodijelila akademski / stručni stupanj: **University North / Sveučilište Sjever**

Permanent link / Trajna poveznica: <https://um.nsk.hr/um:nbn:hr:122:858351>

Rights / Prava: [In copyright](#)/[Zaštićeno autorskim pravom.](#)

Download date / Datum preuzimanja: **2025-02-24**



Repository / Repozitorij:

[University North Digital Repository](#)





# Sveučilište Sjever

**Završni rad br. 1596/SS/2022**

## **Vaskularni pristupi za hemodijalizu**

**Jagenčić Nikolina, 4215/336**

Varaždin, rujan 2022. godine





# Sveučilište Sjever

Odjel za Sestrinstvo

Završni rad br. 1596/SS/2022

## Vaskularni pristupi za hemodijalizu

**Student**

Jagenčić Nikolina, 4215/336

**Mentor**

Melita Sajko, dr.sc.

Varaždin, rujan 2022. godine

# Prijava završnog rada

## Definiranje teme završnog rada i povjerenstva

ODJEL Odjel za sestrinstvo

STUDIJ preddiplomski stručni studij Sestrinstva

PRISTUPNIK Nikolina Jagencić

JMBAG

0336034926

DATUM 2.9.2022.

KOLEGIJ

Zdravstvena njega odraslih I

NASLOV RADA Vaskularni pristupi za hemodijalizu

NASLOV RADA NA ENGL. JEZIKU Vascular access for hemodialysis

MENTOR dr.sc. Melita Sajko

ZVANJE

Viši predavač

ČLANOVI POVJERENSTVA

1. doc.dr.sc. Duško Kardum, predsjednik
2. dr.sc. Melita Sajko, v.pred., mentor
3. doc.dr.sc. Tomislav Novinščak, član
4. Ivana Herak, pred., zamjenski član
- 5.

## Zadatak završnog rada

BR. 1596/SS/2022

OPIS

Hemodijaliza je postupak izvantjelesnog pročišćavanje krvi bolesnika. Učinkovito liječenje zatajenja bubrega hemodijalizom ovisi o pouzdanom vaskularnom pristupu koji omogućava izmjenu krvi nekoliko puta tjedno. Vaskularni pristup može biti arteriovenska fistula, arteriovenski graft i centralni venski kateter (privremeni ili trajni).

U radu je potrebno:

- opisati pojedine krvožilne pristupe
- opisati komplikacije koje se mogu razviti kod svakog pristupa,
- opisati provođenje zdravstvene njege i održavanje pojedinog pristupa
- opisati način odabira krvožilnog pristupa
- prikazati učestalost pojedinog pristupa, karakteristika i komplikacija krvožilnih pristupa u Centru za hemodijalizu Opće bolnice Varaždin.

ZADATAK URUČEN

07.09.2022.



## **Predgovor**

Zahvaljujem obitelji, prijateljima i dečku koji su bili uz mene tijekom cijelog studiranja, pružali mi podršku i bili strpljivi. Zahvaljujem i kolegama iz Centra za hemodijalizu Varaždin za potporu i pomoć kad je to bilo potrebno. Također, hvala mentorici dr.sc. Meliti Sajko na pomoći i usmjeravanju prilikom pisanja ovog završnog rada.

## Sažetak

Unatoč sve većem prepoznavanju i pažnji posvećenoj kroničnoj bubrežnoj bolesti u zdravstvenoj skrbi, zatajenje bubrega i dalje ostaje javnozdravstveni problem diljem svijeta. Zatajenje bubrega je privremeni ili trajni gubitak ekskrecijske funkcije bubreg, odnosno nemogućnost bubrega da izlučuje toksične supstance i višak tekućine iz organizma. Dijaliza je proces kojim se uklanjaju otpadni produkti i višak vode iz tijela, odnosno njome se nadomješta nedostatak bubrežne funkcije u završnom stadiju kronične bubrežne bolesti ili kod akutnog zatajenja bubrega. Hemodijaliza je postupak izvantjelesnog pročišćavanje krvi bolesnika. Učinkovito liječenje zatajenja bubrega hemodijalizom ovisi o pouzdanom vaskularnom pristupu koji omogućava izmjenu krvi nekoliko puta tjedno. Vaskularni pristup može biti arteriovenska fistula, arteriovenski graft i centralni venski kateter (privremeni ili trajni). Arteriovenska fistula je kirurški stvoren otvor između arterije koja je anastomozirana na susjednu venu, što arterijskoj krvi omogućava da pod visokim pritiskom teče u veni te tako uzrokuje proširenje i zadebljanje stijenke. Arteriovenski graft je implantat koji povezuje arteriju i venu putem postavljanja sintetičke cijevi promjera 4-8 mm, obično u gornjim ekstremitetima. Centralni venski kateteri mogu biti privremeni, koji se u pravilu koriste kad je potreban vaskularni pristup za hitnu hemodijalizu, u slučaju akutne renalne insuficijencije, kad se čeka sazrijevanje AV fistule ili kad su iskorištene sve druge mogućnosti pristupa, i trajni, koji su izrađeni su od mekših materijala i postavljaju se pod kožu, najčešće u jugularnu venu, odakle prolaze do brahiocefalične vene i gornje vene cava prije nego što završe u desnom atriju. Cilj ovog rada je opisati pojedine krvožilne pristupe, koje se komplikacije mogu razviti kod svakog pristupa, provođenje zdravstvene njege i održavanje pojedinog pristupa, što utječe na odabir krvožilnog pristupa te prikazati učestalost pojedinog pristupa, karakteristika i komplikacija krvožilnih pristupa u Centru za hemodijalizu Opće bolnice Varaždin. Istraživanje provedeno u Centru za hemodijalizu Opće bolnice Varaždin u periodu od 1.1.2022. do 1.8.2022. godine obuhvatilo je 76 pacijenta. Najčešći vaskularni pristup je arteriovenska fistula, ali je prisutan i veliki postotak pacijenata koji na prvu hemodijalizu dolaze s nepripremljenih vaskularnim pristupom pa se postavlja privremeni centralni venski kateter. Najčešća komplikacija arteriovenske fistule je nastanak hematoma, a centralnih katetera infekcija.

**Ključne riječi:** hemodijaliza, vaskularni pristup, arteriovenska fistula, arteriovenski graft, centralni venski kateter

## Summary

Despite increasing recognition and attention to chronic kidney disease in health care, kidney failure remains a public health problem worldwide. Kidney failure is a temporary or permanent loss of the excretory function of the kidney, that is, the inability of the kidney to excrete toxic substances and excess fluid from the body. Dialysis is a process that removes waste products and excess water from the body and it replaces the lack of kidney function in the final stage of chronic kidney disease or acute kidney failure. Hemodialysis is a procedure of extracorporeal purification of the patient's blood. Effective treatment of renal failure with hemodialysis depends on reliable vascular access that allows blood exchange several times together. Vascular access can be arteriovenous fistula, arteriovenous graft, and central venous catheter (temporary or permanent). An arteriovenous fistula is a surgically created opening between an artery that is anastomosed to an adjacent vein, which allows arterial blood to flow under high pressure in the vein, thus causing expansion and thickening of the wall. An arteriovenous graft is an implant that connects an artery and a vein by placing a synthetic tube with a diameter of 4-8 mm, usually in the upper extremities. Central venous catheters can be temporary, which are usually used when vascular access is needed for emergency hemodialysis, in the case of acute renal insufficiency, when waiting for maturation of the AV fistula or when all other access options are used, and permanent, which are made of softer material and are placed under the skin, most often in the jugular vein, from where they pass to the brachiocephalic vein and superior vena cava before ending up in the right atrium. This paper aims to describe individual vascular accesses, which complications can develop with each approach, the implementation of healthcare and the maintenance of individual access, which affects the choice of arterial access, and to show the frequency of individual vascular access, the characteristics and complications of the vascular accesses in the Hemodialysis Center of the General Hospital Varaždin. . Research conducted at the Hemodialysis Center of Varaždin General Hospital in the period from January 1, 2022. until 1.8.2022. included 76 patients. The most common vascular access is an arteriovenous fistula, but there is also a large percentage of patients who come to their first hemodialysis with unprepared vascular access, so a temporary central venous catheter is placed. The most common complication of the arteriovenous fistula is the formation of a hematoma, an infection of the central catheter.

**Key words:** hemodialysis, vascular access, arteriovenous fistula, arteriovenous graft, central venous catheter



## Popis korištenih kratica

<b>ml/min</b>	mililitara u minuti
<b>m<sup>2</sup></b>	metar kvadratni
<b>AV</b>	arteriovenski
<b>CVK</b>	centralni venski kateter
<b>mm</b>	milimetar
<b>ERBP</b>	European Renal Best Practice
<b>ePTFE</b>	ekspandirani politetrafluoroetilen
<b>ERA/ EDTA</b>	European Renal Association/ European Dialysis and Transplant Association
<b>KDOQI</b>	Kidney Disease Outcomes Quality Initiative
<b>cm</b>	centimetar
<b>CT</b>	kompjuterizirana tomografija
<b>MR</b>	magnetska rezonanca
<b>EDTNA/ ERCA</b>	European Dialysis and Transplant Nurses Association/ European Renal Care Association
<b>NKF</b>	National Kidney Foundation
<b>HD</b>	hemodijaliza
<b>KŽP</b>	krvožilni pristup
<b>BIS</b>	bolnički informacijski sustav
<b>KB</b>	klinička bolnica
<b>HeRO</b>	Hemodialysis Reliable Outflow

# SADRŽAJ

1.	Uvod .....	1
2.	Povijest hemodijalize i izrade vaskularnog pristupa .....	3
3.	Tipovi krvožilnih pristupa .....	5
3.1.	Arteriovenska fistula .....	5
3.2.	Arteriovenski graft .....	6
3.3.	Centralni venski kateter .....	7
4.	Odabir optimalnog pristupa .....	8
5.	Komplikacije vaskularnih pristupa .....	9
5.1.	Komplikacije arteriovenske fistule .....	9
5.1.1.	<i>Komplikacije punktiranja arteriovenske fistule .....</i>	<i>9</i>
5.1.2.	<i>Komplikacije povezane s arteriovenskom fistulom .....</i>	<i>10</i>
5.1.3.	<i>Komplikacije uzrokovane arteriovenskom fistulom .....</i>	<i>11</i>
5.2.	Komplikacije AV grafta .....	11
5.3.	Komplikacije centralnih venskih katetera .....	12
5.3.1.	<i>Komplikacije povezane s uvođenjem centralnog venskog katetera .....</i>	<i>12</i>
5.3.2.	<i>Infekcije povezane s centralnim venskim kateterom .....</i>	<i>12</i>
5.3.3.	<i>Disfunkcije katetera .....</i>	<i>13</i>
5.3.4.	<i>Venska zračna embolija povezana s centralnim venskim kateterom .....</i>	<i>14</i>
6.	Zdravstvena njega i održavanje vaskularnih pristupa .....	16
6.1.	Zdravstvena njega i održavanje arteriovenske fistule .....	16
6.1.1.	<i>Punktiranje arteriovenske fistule .....</i>	<i>16</i>
6.1.2.	<i>Tehnike punktiranja arteriovenske fistule .....</i>	<i>17</i>
6.1.3.	<i>Izvlačenje igle i hemostaza .....</i>	<i>18</i>
6.2.	Zdravstvena njega i održavanje arteriovenskog grafta .....	18
6.3.	Zdravstvena njega i održavanje centralnog venskog katetera .....	18
7.	Istraživački dio rada .....	21
7.1.	Ciljevi istraživanja .....	21
7.2.	Ispitanici .....	21
7.3.	Instrumentarij .....	21
7.4.	Postupak .....	21
7.5.	Rezultati .....	22

8.	Rasprava .....	26
9.	Zaključak .....	28
10.	Literatura .....	29
Prilozi	.....	34

# 1. Uvod

Bubrezi su parni parenhimatozni organi koji pripadaju mokraćnom sustavu. Smješteni su retroperitonealno, s jedne i druge strane kralježnice [1]. Nefron je građevna i funkcionalna jedinica bubrega. Ljudski bubreg je građen od oko 1,2 milijuna nefrona [2]. Mokraća nastaje kao produkt triju osnovnih procesa koji se odvijaju u nefronu. To su: glomerularna filtracija, tubularna reapsorpcija i tubularna sekrecija [3].

Zatajenje bubrega je privremeni ili trajni gubitak ekskrecijske funkcije bubrega, odnosno nemogućnost bubrega da izlučuje toksične supstance i višak tekućine iz organizma. Kao posljedica toga dolazi do poremećaja metaboličke i endokrine funkcije bubrega [4]. Akutno bubrežno zatajenje nastaje naglo i uglavnom je reverzibilno stanje. Najčešće je posljedica smanjene glomerularne filtracije što rezultira povećanom razinom ureje, kreatinina, i drugih metaboličkih otpadnih tvari u krvi koje se normalno izlučuju preko bubrega [5]. Kronično zatajenje bubrega (uremija) klinički je sindrom koji označava progresivno i trajno propadanje nefrona, što dovodi do zatajenja ekskretorne, metaboličke i endokrine funkcije bubrega. Također predstavlja oštećenje bubrežne funkcije praćeno smanjenjem glomerularne filtracije ispod 60 ml/min/1,73 m<sup>2</sup> površine tijela, tijekom najmanje tri mjeseca [6].

Dijaliza je proces kojim se uklanjaju otpadni produkti i višak vode iz tijela, odnosno njome se nadomješta nedostatak bubrežne funkcije u završnom stadiju kronične bubrežne bolesti ili kod akutnog zatajenja bubrega [7]. Temeljni principi dijalize su difuzija, osmoza i ultrafiltracija [8].

Hemodijaliza je postupak izvantjelesnog pročišćavanje krvi bolesnika [9]. Pacijentova krv prolazi kroz krvne linije te ulazi u dijalizator gdje prolazi posebnim odjeljkom, koji je od drugog odjeljka, kojim prolazi dijalizatna tekućina u suprotnom smjeru, odijeljen polupropusnom membranom [7].

Unatoč sve većem prepoznavanju i pažnji posvećenoj kroničnoj bubrežnoj bolesti u zdravstvenoj skrbi, zatajenje bubrega i dalje ostaje javnozdravstveni problem diljem svijeta [10]. Globalno, stope prevalencije zatajenja bubrega nastavljaju rasti, s 1,2 milijuna smrtnih slučajeva od zatajenja bubrega u 2015. godini. Godišnje izvješće US Renal Data System (USRDS) za 2018. izvijestilo je o više od 700 000 prevladavajućih slučajeva liječenog zatajenja bubrega u 2016. [11]. Na globalnoj razini očekuje se porast broja pacijenata s liječenim zatajenjem bubrega s 2,6 milijuna u 2010. na 5,4 milijuna u 2030. [12].

S obzirom na sve veću učestalost pojave kroničnog zatajenja bubrega, iznimno visok morbiditet, mortalitet i cijenu dijaliznog vaskularnog pristupa te očekivanje da će hemodijaliza ostati jedini i glavni način nadomještanja bubrežne funkcije u budućnosti, ostaje značajna nezadovoljena klinička potreba za rješavanjem trenutnih ograničenja u vaskularnom pristupu za

hemodijalizu. Napori da se odgovori na ovu nezadovoljenu potrebu potiču kritične inovacije i istraživanje novih tehnika i procesa skrbi za poboljšanje dugotrajnog vaskularnog pristupa za kroničnu hemodijalizu [13].

Vaskularni pristup za hemodijalizu može biti arteriovenska fistula (AVF), transplantat koji povezuje arteriju i venu (AV graft) ili centralni venski kateter (CVK).

Preživljenje bolesnika na hemodijalizi povezano je s vrstom vaskularnog pristupa. Brojne studije su pokazale da su arteriovenska fistula ili graft povezani s nižom smrtnošću i manjim brojem komplikacija od centralnih venskih katetera. Pravovremeno upućivanje na stvaranje arteriovenskog pristupa jedna je od najučinkovitijih mjera za sprječavanje uporabe katetera na početku hemodijalize, ali definiranje idealnog vremena postavljanja AV pristupa, posebice arteriovenskih fistula, ostaje izazov [14]. European Best Practice Guidelines preporučuju kreiranje AV fistule najmanje 2 do 3 mjeseca prije početka hemodijalize [15], dok Kidney Disease Outcomes Quality Initiative predlaže najmanje 6 mjeseci [16]. Društvo za vaskularnu kirurgiju definira brzinu glomerularne filtracije od 20 do 25 ml/min/1,73 m<sup>2</sup> kao kriterij za upućivanje na kreiranje fistule. Stoga uporaba AV pristupa na početku hemodijalize nije ni blizu ispunjavanju terapijskih ciljeva [17].

Nedostatak funkcionalnosti značajnog broja AV fistula i transplantata stvorenih prije početka hemodijalize rezultira početnom upotrebom katetera [18].

Tunelirani trajni kateteri sve se više koriste kao trajni vaskularni pristup kod bolesnika na hemodijalizi. Korištenje tuneliranih katetera za vaskularni pristup za hemodijalizu povezano je s relativno visokom učestalošću komplikacija [19].

Dugotrajna uporaba arteriovenske (AV) fistule za dijalizu zahtijeva sposobnost dijaliznog osoblja da kanilira fistulu velikim iglama tri puta tjedno [20].

Uloga medicinske sestre/ tehničara na hemodijalizi je izuzetno važna jer je su oni prvi u kontaktu s bolesnikom, prvi primjećuju promjene i bolesnik se njima povjerava. Osim toga, važna je njihova stručnost i kontinuirana edukacija u postupanju s krvožilnim pristupima, ali i sposobnost komunikacije i davanja uputa bolesnicima u svrhu očuvanja kvalitete i funkcionalnosti kako vaskularnog pristupa, tako i cijelog načina života.

## 2. Povijest hemodijalize i izrade vaskularnog pristupa

Autor termina „dijaliza“ i je Thomas Graham. Naziva se i ocem moderne hemodijalize. On je bio profesor kemije i pročelnik Katedre za kemiju na Kraljevskom sveučilištu u Londonu. 1861. godine napravio istraživanje u kojem je pregradio polovinu boce napunjene tekućinom u kojoj su bili otopljeni kristaloidi i koloidi biljnim pergamentom, uronio je u vodu te došao do zaključka da pergament selektivno propušta kristaloide, ali ne i koloide. Taj proces nazvao je „dijaliza“. Kasnije je otkrio da se pomoću polupropusne membrane može iz urina odstranjivati ureja [21].

Abel i suradnici su 1913. godine u bolnici u Baltimoru konstruirali prvi umjetni bubreg. Kao antikoagulacijsko sredstvo upotrijebili su hirudin (enzim (polipeptid), kojega medicinska pijavica (*Hirudo medicinalis*) izlučuje iz svojih slinskih žlijezda kako bi spriječila grušanje krvi životinje kojoj siše krv). Na taj su način, preko umjetnog bubrega, eksperimentalnim životinjama izvan organizma pročišćavali krv, bez razvoja infekcije ili zračne embolije [22].

George Haas iz Njemačke je 1924. godine izvršio prvu hemodijalizu na čovjeku kod bolesnika s terminalnom uremijom. Aparat je bio sastavljen od staklenog cilindra u kojem su bile paralelno postavljene celofanske cijevi kroz koje je tekla krv bolesnika. Dijaliza je trajala 15 minuta i prošla je bez komplikacija. Kao antikoagulans je isto bio korišten hirudin, koji je izazvao ozbiljne neželjene reakcije. Od 1927. godine se koristi heparin [23].

Moderna hemodijalizna terapija započela je 1943. godine kad je doktor W. Kolff u Nizozemskoj liječio 29-godišnju ženu koja je bolovala od hipertenzije i „kontrahiranih“ bubrega. Umjetni bubreg koji je nalikovao na bubanj bio je omotan celofanskim cijevima kroz koje je tekla krv tjerana radom srca. Bubanj se rotirao uronjen u tekućinu s dijalizatom. Krv za izvantjelesnu cirkulaciju, u kojoj se istodobno nalazila velika količina krvi koju je trebalo nadoknaditi transfuzijom, uzimala se uz pomoć metalnog ili staklenog tubusa iz arterije, a vraćala se na isti način u venu. Izvedeno je 12 tretmana hemodijalize, a terapija je zaustavljena zbog nedostatka trajnog krvožilnog pristupa jer je za svaki tubus bio potreban novi rez duž arterije [21].

U početku su se dijalizom liječila samo stanja akutnog zatajenja bubrega, dok je veliko ograničenje za kronični program predstavljao trajni vaskularni pristup. Još 1896. godine Jaboulay i Briau su objavili eksperimentalnu tehniku „kraj s krajem“ arterijske anastomoze kod pasa. Nekoliko godina kasnije Carrel je u SAD- u uveo takozvanu metodu „three point“ izrađivanja „kraj s krajem“ i „strana na stranu“ arterijskih i venskih anastomoza [21].

Arteriovenski spoj konstruiran je 1960. godine i to je bio jedan od ključnih trenutaka za dostupnost dijalize pacijentima koji su bili oboljeli od kroničnog zatajenja bubrega. Cjevčice od teflona bile su postavljene na podlaktici blizu članaka, jedna u radijalnu arteriju, a druga u cefaličnu venu. Nakon dijalize, spajane su zakrivljenom teflonskom cjevčicom [21].

Stanley Shaldon je 1961. godine počeo uvoditi ručno izrađene katetere u femoralnu arteriju i venu perkutanom Seldingerovom tehnikom. On je također u siječnju 1970. konstruirao radiocefaličnu fistulu koja je bila punktirana više od 5300 puta 3- 4 puta tjedno [23].

Brescia i suradnici su 1966. godine objavili rad o 14 obostranih anastomoza između cefalične vene i radijalne arterije na zapešću. Tada je izrađena nativna arteriovenska fistula koja i danas predstavlja zlatni standard krvožilnog pristupa kod pacijenata kojima je potrebna kronična hemodijaliza [24].

Kod bolesnika bez zadovoljavajućih perifernih vena trebalo je osmisliti drugačiji krvožilni pristup. Izquierdo i May su predložili uklanjanje dijela potkožne vene između koljena i prepone i spajanju u laktu u obliku slova U s odgovarajućom arterijom i venom. Kao druga verzija predloženo je da se ugradi potpuno mobilizirana vena u velike žile u bedru ili anastomoza distalno mobilizirane potkožne vene s femoralnom arterijom. To je bio početak uporabe arteriovenskog grafta kao krvožilnog pristupa. Od 1972. su uvedena tri nova materijala za izradu graftova; biološki, od goveđe karotidne arterije te dva sintetička [25].

Kad nije bilo moguće pravodobno konstruirati arteriovensku fistulu, bilo je potrebno razviti privremeni pristup za izravnu upotrebu. Uldall i suradnici su u tu svrhu modificirali kanilu za venu subklaviju koja je bila široko prihvaćena jer nije ograničavala mobilnost kad se nije koristila. No, njezina upotreba bila je ograničena na uređaje s jednom iglom i dvostrukom pumpom. Kasnije je zamijenjena kateterom s dva lumena [26]. Godine 1976., uz dugotrajnu uporabu silikonskih katetera za parenteralnu prehranu i kemoterapiju, opisano je formiranje potkožnih tunela za osiguranje katetera i postavljanje vrhova katetera u desni atrij radi smanjenja boli i trombotičkih komplikacija [27].

Od sedamdesetih godina prošlog stoljeća do danas, postignut je veliki napredak u liječenju hemodijalizom zahvaljujući tehnološkom napretku u izvedbi aparata, pripremi vode za hemodijalizu, uvođenju otopina za dijalizu, izradi dijalizatora, te unapređenju tehnike dijalize (hemodijafiltracija, kontinuirane metode). Uz pomoć rekombiniranog ljudskog eritropoetina, korigirana je bubrežna anemija, bez davanja transfuzije eritrocita i spriječen je ili odgođen razvoj srčanožilnih bolesti kod dijaliznih pacijenata. To sve je doprinijelo tome da dijalizni pacijenti danas žive duže i kvalitetnije [26].

### **3. Tipovi krvožilnih pristupa**

Učinkovito liječenje kroničnog zatajenja bubrega hemodijalizom ovisi o pouzdanom vaskularnom pristupu koji omogućuje razmjenu krvi nekoliko puta tjedno. Trenutno se vaskularni pristup za hemodijalizu postiže stvaranjem arteriovenske fistule, postavljanjem implantanata koji povezuje arteriju i venu (AV graft) ili postavljanjem centralnog venskog katetera, privremenog ili trajnog. Vaskularni pristup izabire se procjenom stanja krvnih žila, kliničkog stanja bolesnika te prema vremenu preostalom do početka liječenja hemodijalizom. Međutim, sve ove metode povezane su s ograničenjima koja pokreću smrtnost i smanjuju kvalitetu života bolesnika sa zatajenjem bubrega [13].

#### **3.1. Arteriovenska fistula**

Arteriovenska fistula je kirurški stvoren otvor između arterije koja je anastomozirana na susjednu venu, što arterijskoj krvi omogućava da pod visokim pritiskom teče u venu te tako uzrokuje proširenje i zadebljanje stijenke. Taj dinamički postupak remodeliranja naziva se sazrijevanje i ono omogućuje da krvna žila postane dovoljno čvrsta za učinkovito punktiranje te omogući odgovarajući protok za hemodijalizu. Krvna žila koja odvodi krv nakon prolaska kroz dijalizator mora biti površinska ili se to treba postići kirurškim postupkom [28].

Stvaranje arteriovenske fistule nije jednostavno te ponekad zahtijeva korekcijske zahvate kako bi fistula bila funkcionalna. Preporučuje se kreirati fistulu 6 mjeseci prije njezine upotrebe, odnosno čim se postavi dijagnoza kronične bubrežne bolesti te kad se zna da će bolesnik trebati hemodijalizu. Prije kreiranja fistule potrebno je napraviti kliničku obradu pacijenta, s obzirom na komorbiditete, stanje krvnih žila kardiovaskularne bolesti, kronične bolesti, fizičko i psihičko stanje bolesnika te druge parametre [28].

Arteriovenska fistula može se kreirati na radijalnoj ili ularnoj arteriji, koje moraju omogućiti neometan dotok krvi u planiranu fistulu, moraju imati prohodan palmarni luk, promjer lumena mora biti veći od 2 mm na mjestu stvaranja anastomoze te se moraju imati mogućnost širenja nakon kreiranja fistule. Vene koje mogu biti korištene za stvaranje arteriovenske fistule su radijalna, ularna, međukoštana, bazilična i cefalična te proksimalno aksilarna vena. Uloga vene jest omogućiti nesmetan tok iz fistule, promjer lumena mora biti veći od 2,5 mm, mora postojati ravan dio za punktiranje, dubina vene treba biti manja od 1 cm ispod površine kože [26].

Mjesto kreiranja fistule odabire se na temelju nalaza preoperativnog ultrazvučnog dopplera. Color doppler olakšava izbor kvalitetnih krvnih žila koje se mogu iskoristiti za kreiranje fistule. Tako se produžuje vijek trajanja fistule i poboljšava njezina funkcionalnost. U nedostatku



arterijskih patologija poput ateroskleroze ili suženja i promjera vene većeg od 2 mm, stvaranje fistule može se pokušati što je moguće distalnije i na nedominantnoj ruci [29].

Kako bi fistula bila funkcionalna, ona mora sazreti, odnosno biti spremna za punktiranje te omogućiti zadovoljavajući krvni protok tijekom postupka hemodijalize. Vrijeme potrebno za sazrijevanje različito je za svakog bolesnika. Prema smjernicama ERBP-a, preporuka je da to bude najmanje 4 tjedna. U SAD-u se smatra da treba proći 8- 12 tjedana da se uoče moguće komplikacije, dok se u Europi smatra da se moguće komplikacije ili problemi uoče već nakon 4 tjedna. Sazrijevanje fistule utvrđuje stručnjak unutar 6 tjedana od kreiranja fistule, a uvjeti koje fistula treba zadovoljavati su protok krvi kroz žilu više od 600 ml/min, promjer krvne žile veći od 6 mm te da se žila nalazi manje od 6 mm ispod površine kože [30].

### **3.2. Arteriovenski graft**

Arteriovenski graft je implantat koji povezuje arteriju i venu putem postavljanja sintetičke cijevi promjera 4-8 mm, obično u gornjim ekstremitetima. No, može se koristiti postavljanje transplantata na donje ekstremitete (na primjer, bedreni), posebno u bolesnika s ograničenom dostupnošću mjesta za vaskularni pristup. Najčešći materijali za presađivanje su ekspanzirani politetrafluoroetilen (ePTFE), polikarbonatni uretan, poliuretan i transplantati od više materijala [31].

Arteriovenski graft povezan je s većom smrtnošću i s više fatalnih infekcijama nego AV fistule [32]. Graftovi su također povezani s većom stopom komplikacija. U meta- analizi iz 2017. godine, 49% pacijenata s transplantatima imalo je neinfektivne komplikacije povezane s pristupom u usporedbi s 31,8% pacijenata s fistulama, a infektivne komplikacije bile su gotovo dvostruko veće nego kod fistula [33]. Međutim, takvi implantati su i dalje potrebni kod onih pacijenata koji nisu kandidati za kreiranje AV fistule zbog neadekvatne anatomije površinskih vena ili vaskularnih proliferativnih fenotipova koji kompliciraju stvaranje native fistule [34].

Prednosti AV grafta nad fistulom je brže sazrijevanje, s novijim verzijama sintetičkih implantanata nakon implantacije, graft je odmah spreman za upotrebu. Osim toga, zahtijevaju manje intervencija nego AV fistule za stvaranje funkcionalnog vaskularnog pristupa te se smatraju poželjnijim izborom od centralnih venskih katetera [13].

### 3.3. Centralni venski kateter

Centralni venski kateteri mogu biti privremeni (nisu tunelirani, nemaju manžetu) i trajni (tunelirani, uključuju implantirane proizvode za venski pristup) [19].

Privremeni centralni venski kateteri se u pravilu koriste kad je potreban vaskularni pristup za hitnu hemodijalizu, u slučaju akutne renalne insuficijencije, kad se čeka sazrijevanje AV fistule ili kad su iskorištene sve druge mogućnosti pristupa. Uvode se aseptičnom tehnikom, punkcijom kroz kožu u venu. Najčešće mjesto uvođenja je desna unutarnja jugularna vena, a prema najnovijim smjernicama ERA/ EDTA bolesnicima s akutnim po život opasnim stanjem kojima je potreba hitna dijaliza, najpovoljnije mjesto uvođenja je femoralna vena. No, u ostalim situacijama se izbjegava postavljanje CVK u femoralnu venu zbog veće rizika za razvoj infekcije. KDOQI smjernice navode venu subklaviju kao drugi izbor za postavljanje CVK, ali ERA/ EDTA preporučuju izbjegavanje tog pristupa zbog postojanja rizika od centralne venske stenoze. Privremeni centralni venski kateteri uglavnom su izrađeni od poliuretana, čvrstog materijala koji omogućuje lakše postavljanje. U pravilu imaju dva lumena, no postoji i privremeni CVK s tri lumena gdje treći služi za primjenu lijekova [13]. Razlikuju se ravni i zavijeni centralni kateteri, a mogu biti duljine od 15 cm ili 20 cm. Nakon postavljanja CVK, obavezno je napraviti rendgen snimku prsa da se potvrdio položaj vrha katetera. Za kožu se fiksiraju šavovima da se izbjegne pomicanje ili ispadanje te je važno redovno previjanje ulaznog mjesta aseptičnim načinom rada. Trajanje privremenih CVK je u pravilu 2-3 tjedna no uz pravilno održavanje mogu trajati i duže [35].

Trajni centralni venski kateteri izrađeni su od mekših materijala (na primjer, kopolimera poliuretana i polikarbonata ili silikona) i postavljaju se pod kožu, najčešće u jugularnu venu, odakle prolaze do brahiocefalične vene i gornje vene cava prije nego što završe u desnom atriju. Većina trajnih CVK ima jednu ili dvije manžete koje olakšavaju sidrenje CVK kroz granulacijsko tkivo te sprječavaju razvoj infekcije. Uvodi ih liječnik u sterilnim uvjetima, na primjer u angiosali uz radiološko snimanje te uz kontinuirano nadziranje vitalnih funkcija pacijenta. Šavovi na mjestu uvođenja se u pravilu uklanjaju za 7-10 dana, a na mjestu izlaza nakon 3 tjedna. U prosjeku traju 6 do 12 mjeseci, no istraživanja su pokazala da mogu biti funkcionalni i do nekoliko godina [36].

## 4. Odabir optimalnog pristupa

Liječenje hemodijalizom zahtijeva pouzdan vaskularni pristup. Stvaranje vaskularnog pristupa je dugotrajan proces koji uključuje edukaciju pacijenata, kiruršku procjenu, stvaranje vaskularnog pristupa i naknadno sazrijevanje [18].

Optimalan pristup je omogućen preko funkcionalne arteriovenske fistule, koja u usporedbi s drugim oblicima vaskularnog pristupa, pruža vrhunsku dugotrajnu prohodnost, zahtijeva malo intervencija, ima nisku stopu tromboze i infekcije te cijenu. Dakle, arteriovenska fistula predstavlja „zlatni standard“ u odabiru vaskularnog pristupa za hemodijalizu te je uvijek prvi izbor, zatim je AV graft i na posljednjem mjestu je CVK [26].

Prije odabira adekvatnog vaskularnog pristupa pacijent treba obaviti pregled krvnih žila, color doppler arterija i vena, venografiju ako postoji rizik od venske tromboze, u obzir se trebaju uzeti svi komorbiditeti (šećerna bolest, kardiovaskularne bolesti) [37].

Kod bolesnika sa šećernom bolesti vaskularni je status kompromitiran zbog kalcifikacije perifernih arterija što može negativno utjecati na sazrijevanje AVF kreiranih na distalnom dijelu podlaktice. Stoga, ako postoje hemodinamski značajne lezije, preporučuje se kreirati AVF na proksimalnom dijelu podlaktice, budući da je brahijalna arterija rjeđe zahvaćena promjenama [38].

Preoperativni ultrazvuk krvnih žila obavlja se zbog procjene statusa vena, njihove veličine i prohodnosti. Venografija ili CT ili MR bi se trebao koristiti u onih pacijenata kod kojih postoji rizik za središnju vensku stenozu, posebno onih s prethodnom kateterizacijom subklavijalne vene ili kod pacijenata sa srčanim stimulatorom [38].

## **5. Komplikacije vaskularnih pristupa**

### **5.1. Komplikacije arteriovenske fistule**

Prvi problem ili komplikacija koja se može javiti kod arteriovenske fistule jest neuspješno sazrijevanje. Uzroci tome mogu biti da vena odtoka nije sazrela, razvoj venske stenoze, ako nema arterijalizacije venske strane fistule ili ako se razvije infekcija unutar 3 tjedna od kreiranja fistule. Važno je pronaći uzrok i pokušati ga što prije ukloniti. Na vjerojatnost neuspjelog sazrijevanja fistule utječe niz temeljnih čimbenika, uključujući dob pacijenta, veličinu krvne žile, protok krvi, opseg remodeliranja žile i prisutnost komorbiditeta, kao što je dijabetes melitus i/ili kardiovaskularna bolest [13].

#### **5.1.1. Komplikacije punktiranja arteriovenske fistule**

Hematom, odnosno lokalizirani edem ispunjen krvlju uzrokovan pucanjem stijenke krvne žile. Nastaje probijanjem krvne žile iglom, a najčešće se događa kad krv curi kroz arterijaliziranu venu u okolna tkiva. Znakovi su oštra i nagla bol, oku vidljiv edem koji raste, diskoloracija okolne kože. Važno je pravilno punktiranje i vađenje igle kako bi se spriječila pojava hematoma, a ako se ipak dogodi takav problem, razvoj hematoma usporava se stavljanjem leda ili hladnih obloga (ne izravno na kožu) te mazanje heparinskom masti [26].

Pseudoaneurizma ili lažna aneurizma je druga komplikacija koja može biti uzrokovana punktiranjem fistule. Uzrokovana je oštećenjem vaskularne stijenke koja rezultira lokalno ograničenim hematomom. Pseudoaneurizma je bolna, osjetljiva i pulsirajuća masa kod koje se može razviti infekcija, erozija kože ili ruptura. Dijagnoza se potvrđuje ultrazvukom, a liječi se operativno ili kompresijom ultrazvučnom sondom i kirurškim spajanjem. Kod punktiranja se može razviti i infekcija. Najčešći patogeni su *Staphylococcus aureus* i *Staphylococcus epidermidis*. Uzrok infekcije može biti loša higijena bolesnika ili nepoštivanje aseptične tehnike prilikom punktiranja. Znakovi i simptomi su lokalno crvenilo, bol, toplina, oteklina, pojava gnojnog sekreta. Može se razviti i sepsa bez karakterističnih simptoma. Liječi se antibioticima, izbjegavanjem punktiranja inficiranom mjestu [26].

### 5.1.2. Komplikacije povezane s arteriovenskom fistulom

Stenoza fistule, odnosno suženje lumena krvne žile za više od 50%, a izazvana je funkcionalnim i hemodinamskim promjenama koje dovode do smanjenog protoka krvi. Može se razviti na bilo kojem dijelu fistule te povećava rizik od zatajenja fistule. Može se pojaviti tijekom kreiranja fistule, a kasnije kao posljedica stvaranja pseudoaneurizmi i loše tehnike punktiranja. Uzrok nastanka stenoze je intimalna i fibrozna hiperplazija [39]. Znakovi i simptomi ovise o lokalizaciji stenoze. Stenoza arterijskog dijela fistule uzrokuje smanjen protok kroz samu fistulu, poteškoće u punktiranju te promjene u negativnom arterijskom tlaku. Stenoza srednjeg dijela fistule očituje se jakim šumom i strujanjem između anastomoze i stenoze, a arterijski i venski tlak ostaju normalni ako se arterijski dio punktira iznad stenoze, a venski ispod. Stenoza na venskoj strani izaziva jake, pulsirajuće protoke kroz krvožilni pristup, a tijekom dijalize arterijski tlak je izrazito negativan, a venski visok pozitivan. Jaka stenoza može izazvati probleme kod punktiranja, bol, edem te produženo krvarenje nakon izvlačenja igle. Dijagnoza se postavlja Duplex ultrazvukom, a ranim otkrivanjem se sprečava razvoj tromboze. Problem se rješava perkutanom dilatacijom ili postavljanjem stenta. Važno je redovito pregledavati arteriovensku fistulu te educirati bolesnika da i sam to čini jer se na taj način stenoza može rano otkriti i spriječiti komplikacije [40].

Tromboza je nastanak ugruška u fistuli te se smatra glavnim uzrokom gubitka prohodnosti fistule. Uzrok može biti hipotenzija i hiperkoagulabilnost krvi, stenoza te okluzija pristupa prečvrsto stegnutim zavojima, hematomom ili spavanjem na ruci gdje je fistula. Prvi znak je gubitak pulsa ili strujanja u fistuli što najčešće bolesnik sam primijeti. Osim toga, kod punktiranja se može primijetiti nedostatak krvi ili aspirirati ugrušak. Pozornost treba obratiti i na visoku razinu fibrinogena, smanjenje S ili C proteina te na vrijednosti hematokrita ( $>40\%$  upućuje na rizik nastanka tromboze) [41]. Dijagnoza se postavlja Doppler ultrazvukom i fistulografijom. Liječenje se može pokušati propisivanjem varfarina, a kod okluzivne tromboze se koristi kirurška trombektomija ili perkutana angioplastika pomoću katetera za embolektomiju. Kao alternativna metoda koristi se tromboliza urokinazom koja se primjenjuje intravenski te heparin. Važno je promatrati fistulu te kliničke parametre tijekom dijalize te doze dijalize. Rizik od nastanka tromboze smanjuje se praćenjem hemoglobina i hematokrita kao odgovora na primjenu eritropoetina te vrijednosti krvnog tlaka [26].

Aneurizma je abnormalna dilatacija žile koja može prsnuti ako se ne liječi i sadržava sve slojeve stijenke krvne žile [13]. Krvna žila je 1,5 puta šira od normalnih dimenzija. Uzrok tome može biti povišenje venskog tlaka zbog stenoze, stalne punkcije istog mjesta i imunosupresija. Punktiranjem istog mjesta, koža se stanjuje zbog razaranja stijenke koju zamjenjuje ožiljkasto

tkivo. Osim povećanja i dilatacije arteriovenske fistule, može se razviti ulceracija kože, krvarenje, lezije i rupture. Aneurizme se mogu kirurški korigirati iz estetskih razloga, a moraju se operirati kad su uvećane i ispunjene trombima, kad dolazi do iznenadnih krvarenja, suženja mjesta punktiranja ili pritiska na živce [41].

### **5.1.3. Komplikacije uzrokovane arteriovenskom fistulom**

Kardiološke komplikacije mogu se pojaviti kod bolesnika koji imaju fistulu na natkoljenici ili nadlaktici. Brzina protoka krvi kroz fistulu kreće se od 400 ml do 2000 ml/min. Znakovi i simptomi su dispneja, distenzija jugularne vene i krepitacije obostrano na plućima. Dijagnoza se postavlja ehokardiografom te rendgenom, a liječenje je kirurško sužavanjem ili podvezivanjem [18].

Sindrom krađe krvi razvija se kada dođe do usmjeravanja krvi od distalnog dijela, često u prisutnosti već postojeće periferne vaskularne bolesti ili dijabetesa, što rezultira neadekvatnim protokom krvi i ishemijom u tkivima niže od arteriovenske fistule [13]. Glavnim uzrokom se smatra nizak arterijski tlak u fistuli koji nastaje kao posljedica preusmjerenog protoka arterijske krvi u anastomoziranu venu. Znakovi i simptomi koji se javljaju su osjećaj hladnoće i parestezija uz prisutnost osjeta i motorike, a kasnije grčenje tijekom hemodijalize, bol zahvaćenog ekstremiteta u mirovanju, slabost mišića šake, pojava čireva i gangrena. Dijagnoza se postavlja fizikalnim pregledom, odnosno usporedbom zahvaćenog i zdravog ekstremiteta (hladnoća, puls), a potvrđuje se Dopplerovim stetoskopom i Doppler ultrazvukom. Problem slabijeg sindroma krađe krvi se može riješiti korekcijom pristupa, a postupak se naziva distalna revaskularizacija s podvezivanjem arterije. Ako se razvije teži oblik sindroma, planira se hitan zahvat gdje se može uspostaviti novo mjesto arterijskog utoka, premostiti mjesto pristupa, ograničiti protok u ekstremitetu i napraviti trombektomija [41].

## **5.2. Komplikacije AV grafta**

Prije početka punktiranja treba pričekati da se povuče edem i eritem iznad grafta jer prerana punkcija može izazvati nastanak hematoma. Komplikacije arteriovenskog grafta slične su komplikacijama arteriovenske fistule (tromboza, stenoza, infekcija), no pojavljuju se češće zbog razvoja intimalne hiperplazije i venske stenozе. Trajanje grafta je prilično ograničeno jer se svakim punktiranjem oštećuje materijal od kojeg je izrađen. Kratki graftovi imaju ograničeno područje punkcije, a dugi imaju povišen tlak, smanjen protok te povećan rizik za nastanak tromboze. Dijagnoza se postavlja na osnovu kliničke slike, pregleda grafta i ultrazvučne dijagnostike. U

slučaju infekcije, potrebno je odstranjivanje grafta. Ostale komplikacije se dijagnosticiraju i liječe kao i kod arteriovenske fistule [18].

### **5.3. Komplikacije centralnih venskih katetera**

#### **5.3.1. Komplikacije povezane s uvođenjem centralnog venskog katetera**

Komplikacije se mogu javiti već kod samog uvođenja centralnog venskog katetera, bilo da je riječ o privremenom ili trajnom pristupu. Razvoj pneumotoraksa i hematotoraksa je postala izuzetno rijetka komplikacija zbog upotrebe ultrazvuka tijekom uvođenja CVK, no mogu se pojaviti ako se prilikom punkcije jugularne ili vene subklavije probije u pleuralni prostor [42].

Punkcija arterije je također postala izuzetno rijetka komplikacija, no u slučaju probijanja arterije, krvarenje se može zaustaviti ručnom kompresijom [42].

Krvarenje je najčešća komplikacija, a uzrok mu je često disfunkcija trombocita uzrokovana uremijom. Zaustavljanje krvarenja moguće je ručnom kompresijom ili stavljanjem šavova oko izlazišta katetera [42].

Aritmije su također česta komplikacija, a uzrokovane su manipulacijom žice vodilice kod uvođenja. Uglavnom spontano nestaju, a rijetko su potrebni lijekovi ili vagusni manevri [42].

Ako kod pacijenta postoji odstupanje u anatomiji centralne vene, može doći do pogrešnog postavljanja vrha CVK i laceracije centralnih vena. Ako dođe do toga, komplikaciju treba brzo prepoznati i intubirati pacijenta [42].

#### **5.3.2. Infekcije povezane s centralnim venskim kateterom**

Infekcije povezane s centralnim venskim kateterom su glavni uzrok hospitalizacije bolesnika na hemodijalizi. Allon i sur. navode da pacijenti na dijalizi s centralnim venskim kateterom imaju do 10 puta veći rizik od bakterijemije nego pacijenti s AV fistulom. Infekcija se može razviti na mjestu izlazišta, u tunelu CVK-a ili u krvotoku, a biti povezana s CVK-om [36].

Infekcija na mjestu izlazišta CVK definira se kao upalni proces uzrokovan pozitivnom kulturom izvan manžete katetera i koji se ne širi dalje. Karakterizira je lokalno ograničeno crvenilo, stvaranje krasta i prisutnost eksudata. Liječi se antibioticima i najčešće prolazi bez razvoja teže kliničke slike [36].

Infekcije tunela CVK-a jest upala s pozitivnom kulturom unutar tunela katetera, ali s negativnom hemokulturom. Karakteristika takve upale je prisutnost eritema, osjetljivost na dodir te otvrdnuće tkiva oko mjesta izlazišta CVK [43].

Infekcija krvotoka povezana s centralnim venskim kateterom definirana je kao bakterijemija koja dolazi iz CVK i smatra se najsmrtonosnijom komplikacijom kod centralnih venskih katetera. Nastaje zbog kontaminacije lumena CVK ili zbog migracije bakterija s kože u krvotok. Kod razvoja bakterijemije, potrebno je izvaditi CVK i vrh poslati na mikrobiološku analizu. Vade se hemokulture 2 para, jedan iz periferije i drugi iz centralnog venskog katetera kako bi se potvrdila dijagnoza kateter- sepsa [35].

Ne postoji jedan uzrok infekcije, nego je ona rezultat više povezanih čimbenika. Potencijalni rizični faktori su način, mjesto i trajanje uvođenja katetera, osobna higijena, način prijevoja izlaznog mjesta, vlaga oko izlazišta, kontaminacija dijalizata ili opreme, starija dob, niža razina hemoglobina, albumina u serumu, šećerna bolest i smanjen imunitet. Na infekciju CVK se sumnja kad se pojave vrućica, zimica te neobjašnjiva hipotenzija bez drugih lokalnih znakova. Blagi simptomi infekcije mogu biti mučnina i slabost, dok teža stanja uključuju visoku febrilnost, tresavicu, hipotenziju i povraćanje. Kao najteže posljedice mogu se razviti sepsa i metastatske infekcije (npr. infektivni endokarditis, septični artritis). Dijagnoza se postavlja na temelju svih kliničkih, dijagnostičkih, epidemioloških te mikrobioloških parametara. Gram- pozitivne bakterije izazivaju infekciju u 80% slučajeva, a 20% infekcija uzrokuju gram- negativne bakterije i gljivice [44]. Kod infekcije krvotoka koje su povezane s centralnim venskim kateterom i praćene vrućicom, najprije treba ukloniti kateter i vrh katetera poslati na mikrobiološku analizu. Uz to, liječenje se započinje empirijski, antibioticima koji se određuju prema ozbiljnosti kliničke slike, mogućim patogenima i anamnezi bolesnika. Može se primijeniti i terapija antibioticima za hepariniziranje katetera, no ako to nije moguće, treba primijeniti sistemske antibiotike kroz kolonizirani kateter. S obzirom na to da je većina infekcija povezana s trajnim ili potpuno implantiranim kateterima intraluminalna, takve infekcije mogu se uništiti punjenjem lumena centralnog venskog katetera supratetapijskim koncentracijama antibiotika i ostavljanjem lijeka u lumenu da djeluje satima ili danima. Takva terapija primjenjuje se u kombinaciji sa sistemskom te je potrebna visoka doza jer je uzročnik vrlo osjetljiv. Važno je što ranije prepoznati znakove i simptome te krenuti s liječenjem, a najvažniji naglasak je na prevenciji infekcije i primjeni mjera antiseptike [45].

### **5.3.3. Disfunkcije katetera**

Mehaničkom disfunkcijom smatra se stanje kad se ne može aspirirati krv iz katetera niti proprati lumen fiziološkom otopinom. Najčešći uzroci su presavijeni kateter, prečvrsti šav ili je kateter postavljen uz rub krvne žile ili atriya te tromboza. Razlika se ne može uočiti kliničkim pregledom nego treba radiološka obrada [46].

Disfunkcija centralnog venskog katetera se može podijeliti na ranu i kasnu [46].



Rana disfunkcija katetera je uglavnom uzrokovana lošim pozicioniranjem katetera, koja ovisi o vještini i iskustvu liječnika ili trombozom, a kod mnogih se može primijetiti tzv. pozicijska okluzija tijekom hemodijalize [46].

Kasnim disfunkcijama se smatraju sve poteškoće nastale nakon više od 5 dana od uvođenja centralnog venskog katetera, a prema smjernicama NKF/ DOQI se definira kao neuspjeh da se postigne izvantjelesna brzina protoka krvi 300 ml/min i više uz arterijski tlak prije krvne pumpe niži od -250 mmHg [47]. Kao najčešća kasna disfunkcija spominje se tromboza, a uzrok tome smatra se specifična fiziologija krvi dijaliziranih bolesnika. Čimbenici koji mogu doprinijeti razvoju tromboze su endotelna ozljeda tijekom stvaranja vaskularnog pristupa i trenje koje nastaje zbog velikog protoka krvi, intraluminalni zastoj u interdijalitičkom razdoblju, aktiviranje trombocita nakon spajanja s membranom dijalizatora, smanjena razina antikoagulantne aktivnosti antitrombina III i C- reaktivnog proteina i povišena razina fibrinogena. Tromb može biti unutarnji i vanjski. Unutarnji nastaje unutar lumena katetera, na vrhu katetera ili na fibrinskom omotaču koji okružuje površinu katetera, a vanjski se može stvoriti oko katetera u veni što uzrokuje prijanjanje katetera uz stijenku krvne žile. Tromboza povezana s kateterom je često asimptomatska i kada se uoči treba je odmah riješiti jer prekasna reakcija može dovesti do nepotrebne manipulacije kateterom, neadekvatne dijalize, a posljedično se može razviti bakterijemija [48].

Rješavanje tromboze može se pokušati forsiranim propiranjem krakova fiziološkom otopinom. Izvodi se na način da se špricom od 10 ml pokuša proprati lumen katetera, a zatim se aspirira krv i taj postupak se ponavlja nekoliko puta, dok se ne postigne željeni protok. Takvo propiranje može značiti da je tromb postao embolus, no to nije klinički problem jer su vrlo maleni. Ova metoda nije trajno rješenje jer kateter često ostaje nefunkcionalan. Nekomplicirana tromboza se u pravilu lako rješava intraluminalnom trombolitičkom injekcijom urokinaze, a pojava tromba na vrhu katetera zahtijeva sistemsku terapiju urokinazom i streptokinazom [36].

Za liječenje tromboze dostupne su endovaskularne i farmakološke metode. Endovaskularna terapija je uništavanje fibrinskog omotača zamjenom manžete ili katetera postupkom revizije. To znači da se kateter zamjenjuje preko žice vodilice i ne mijenja se mjesto izlazišta. Farmakološka terapija podrazumijeva uvođenje antikoagulantne terapije ili profilaksu varfarinom, no ti načini još nisu znanstveno dokazani te su potrebna dodatna istraživanja kako bi se dokazala njihova korist [36].

#### **5.3.4. Venska zračna embolija povezana s centralnim venskim kateterom**

Venska zračna embolija je u pravilu jatrogena komplikacija do koje dolazi prilikom ulaska zraka u venski krvotok, a može završiti letalno. Može nastati prilikom uvođenja katetera, kad je

kateter na mjestu ili kod vađenja istog. Nastaje tako da zrak uđe u venski sustav i uzrokuje opstrukciju plućne cirkulacije [49].

Simptomi i znakovi nisu specifični pa je teže postaviti dijagnozu. Neki od njih su tahikardija, bol u prsima, dispneja, kašalj, hipoksemija i poteškoće s disanjem, moguć gubitak svijesti te promijenjeno mentalno stanje [50].

Kad se sumnja na zračnu emboliju, najvažnije je pronaći mjestu ulaska zraka i zaustaviti daljnje stvaranje embolusa. Odmah treba poduzeti mjere intenzivne skrbi u strogo nadziranom okruženju. Prema potrebi i stanju pacijenta, moguće je uključivanje na mehaničku ventilaciju. Velika je vjerojatnost da će za održavanje hemodinamske stabilnosti biti potrebna reanimacija i primjena vazopresina. Druge specifične smjernice za zbrinjavanje zračne embolije još uvijek nisu utvrđene. Zbog toga se važan naglasak stavlja na prevenciju jatrogene venske zračne embolije [49].

## **6. Zdravstvena njega i održavanje vaskularnih pristupa**

### **6.1. Zdravstvena njega i održavanje arteriovenske fistule**

Zdravstvena njega i skrb za bolesnika počinje nakon odabira mjesta gdje će se kreirati arteriovenska fistula. Pacijent dobiva detaljne informacije i upute o kirurškom zahvatu te o njezi i održavanju krvožilnog pristupa postoperativno. Bolesnika treba uputiti da se na ruci predviđenoj za konstruiranje fistule ne vadi krv i ne mjeri krvni tlak. U ranom postoperativnom periodu prati se krvarenje, prisutnost hematoma, edema, znakova infekcije ili boli. Prohodnost pristupa provjerava se laganim palpiranjem fistule ili stetoskopom da se provjeri strujanje krvi kroz fistulu. Potrebno je kontrolirati puls na radijalnoj arteriji, boju kože, pokretljivost i toplinu ruke te jer se na taj način prati protok krvi ekstremitetom. Važno je da ruka bude na povišenom položaju kako bi se smanjio edem. Prati se i krvni tlak jer hipotenzija može dovesti do razvoja tromboze [51].

Za preživljenje krvožilnog pristupa važna je i edukacija bolesnika. On bi jednom dnevno trebao provjeravati strujanje krvi kroz fistulu, ne nositi ili dizati težak teret, na ruci gdje je kreirana fistula izbjegavati nakit koji steže i ne izlagati tu ruku velikoj toplini ili hladnoći niti spavati na toj ruci. Osim toga, bolesniku je važno napomenuti da se arteriovenska fistula koristi samo za hemodijalizu, a ne za druge venepunkcije, primjene lijekova ili mjerenje krvnog tlaka na toj ruci. Bolesnika je važno upoznati s vježbanjem koje doprinosi sazrijevanju fistule te s higijenom fistule, to jest da ruku pere vodom i sapunom, posebno prije hemodijalize te da obavijeste dijalizni centar koji skrbi o njima ako uoče bilo kakve promjene na fistuli (npr. bol, oteklina, crvenilo, gnojni iscjedak) [26].

#### **6.1.1. Punktiranje arteriovenske fistule**

Prije punktiranja obavezno se radi fizikalni pregled fistule, procjenjuje se lokacija i postoje li kakve promjene od prethodnog tretmana (diskoloracija, crvenilo, edem, hematom, prethodni tragovi uboda igle). Fistula se palpira manualno i prati se puls, strujanje, promjene u toplini i bol te se stetoskopom sluša šum fistule [51].

Pravilno punktiranje je temeljni aspekt održavanja funkcionalnosti arteriovenske fistule [26].

Medicinska sestra/ tehničar moraju biti stručni u procjeni fistule, kod punktiranja i njege fistule, u rješavanju komplikacija, edukaciji bolesnika, odgovorni su za udobnost i sigurnost bolesnika, izvještavaju i bilježe komplikacije i promjene na fistuli te surađuju s ostalim timom dijalize. Liječnik na hemodijalizi ima odgovornost za optimalno propisivanje liječenja da se očuva fistula te odgovornost za djelotvorno liječenje bez komplikacija [26].

Punkcija arteriovenske fistule je invazivan postupak te se izvodi aseptičnom tehnikom. Prostor u kojem se provodi hemodijaliza (sala za hemodijalizu) mora imati optimalne mikroklimatske uvjete, biti čist, dobro osvijetljen uz dovoljno umivaonika s tekućim sapunom i dezinficijensom, a krevet/ fotelja i aparat za dijalizu u pravilnom položaju. Pribor koji se koristi jest dezinficijens za kožu, podmetač, rukavice, sterilni set za povijanje (gaze), mikroporozna traka, šprice, epruvete (prema potrebi), poveska, igle za punkciju veličine od 14 do 17G s pokretljivim leptirom za učvršćivanje igle i klemom na plastičnoj cijevi, kanta za otpatke, kutija za igle, lijekovi prema odredbi liječnika. Medicinska sestra/ tehničar treba oprati i osušiti ruke te nositi zaštitnu odjeću, a tijekom punktiranja obratiti pozornost na pravila asepse. Bolesnik bi trebao nositi udobnu odjeću, oprati ruku gdje je fistula sapunom i vodom te omogućiti laku dostupnost fistule. Prvo punktiranje izvodi najiskusnija medicinska sestra/ tehničar uz pristanak liječnika. Preporuča se punktirati 4 – 5 cm od anastomoze te da se, ukoliko fistula nije potpuno razvijena, koristi jedan krak CVK [26]. Najprije treba očistiti i dezinficirati bolesnikovu kožu te pričekati 30-60 sekundi da se dezinficijens osuši. Stavi se poveska ili pacijent ili član osoblja pritisne ruku, osigura se pristup tehnikom tri točke ( stabilizacija pristupa palcem i kažiprstom, koža se povuče prema sebi da bude napeta, pritisne se dermis i epidermis te olakša punktiranje i privremeno prekine bol) ili L tehnika ( palac i kažiprst idu u obliku slova L, palcem se povuče i drži koža, a kažiprstom stabilizira proširenje fistule). Igla se uvodi pod kutom od 25-30°, ovisi o dubini žile; kad je igla u krvnoj žili, vidjet će se krv u igli te se zatim spusti i gura u sredinu krvne žile uz minimalan pritisak. Igla se zalijepi pod kutom sličnim onom pri uvođenju s najmanje 3 trake (za krila, iglu i cjevčicu). Vena se punktira u smjeru protoka krvi, a arterija se može punktirati u oba smjera [26].

### **6.1.2. Tehnike punktiranja arteriovenske fistule**

Rope ladder tehnika punktiranja naziva se i tehnika rotacije mjesta uboda. Za svako punktiranje se bira novo mjesto otprilike 5 mm odaljeno od prethodnog i rotiraju se uzduž fistule. Tako se smanjuje rizik od pojave aneurizmi, omogućeno je zacjeljivanje prethodnog mjesta uboda i nizak je rizik od infekcije, no prisutna je bol kod punktiranja i nastaju ožiljci na krvnoj žili [26].

Buttonhole tehnika je način punktiranja gdje se uvijek punktira isto mjesto, pod istim kutom i jednako duboko. Na taj način se stvara tunel ožiljkastog tkiva (potrebno oko 6-12 punktiranja). Takvim punktiranjem se produžuje vijek fistule, smanjuje bol i krvarenje, uklanja rizik od hematoma, smanjuje rizik od ozljeda iglom i nastanka aneurizmi, ali povećava se rizik od infekcija, može biti teško izvediva zbog ožiljaka na koži i puno ili malo supkutanog tkiva [51].

Zonska tehnika znači ponavljano punktiranje na malom području krvne žile (2-3 cm). No, takvim načinom se oštećuje elastičnost krvne stijenke i kože te dolazi do razvoja aneurizmi te je produljeno vrijeme krvarenja. Preporuka je izbjegavati ovu tehniku punktiranja [51].

### **6.1.3. Izvlačenje igle i hemostaza**

Izvlačenje igle je jednako važno kao i punktiranje. Igla se izvlači tako da se izbjegne pucanje žile, smanji trauma i u određenom roku zaustavi krvarenje. Igla se izvlači pod kutom pod kojim je uvedena i tek kad je cijela igla izvučena, pritišće se ubodno mjesto tako da se i dalje osjeća strujanje ispod i iznad kompresije i drži se tako 8-12 minuta bez provjere, a prema potrebi i duže. U pravilu se najprije izvuče venska igla, osim ako zbog položaja arterijska to ne dozvoljava. Nakon zaustavljanja krvarenja stavlja se hemostatski flaster, samoljepljivi zavoj ili sterilna gaza [26].

## **6.2. Zdravstvena njega i održavanje arteriovenskog grafta**

Zdravstvena njega prije i nakon operacije arteriovenskog grafta je gotovo ista kao kod zdravstvene njege arteriovenske fistule, a isto je i kod punktiranja te izvlačenja igle. Jedina razlika i prednost grafa je da se ne vježba ekstremitet jer je graft cjevčica koja se ne će povećati i može se početi s punktiranjem nakon 2- 4 tjedna od postavljanja, odnosno kad se smanji edem [46].

## **6.3. Zdravstvena njega i održavanje centralnog venskog katetera**

Najvažniji element u održavanju centralnog venskog katetera je edukacija bolesnika. Bolesnik mora dobiti sve informacije o tome što je centralni venski kateter, čemu služi i kako će izgledati život s kateterom, ako je moguće prije postavljanja katetera. To može izazvati stres kod pacijenta pa mu medicinska sestra/ tehničar treba pružiti podršku. Osim pružanja podrške, medicinska sestra mora educirati bolesnika o postupanju s kateterom, obavljanju higijene, o nošenju čiste i udobne odjeće koja omogućuje lagani pristup kateteru te evaluirati postupke postupanja s kateterom kod kuće [36]. Edukacija mora biti prilagođena bolesniku, u skladu s njegovim kognitivnim, psihološkim i fizičkim sposobnostima. Dobro educiran bolesnik je ravnopravan član multidisciplinarnog tima koji sa zdravstvenim stručnjacima sudjeluje u zbrinjavanju i održavanju dugotrajnosti centralnog venskog katetera. Bolesnik i/ili članovi obitelji svakodnevno moraju promatrati izlazište katetera, jesu li prisutni kakvi znakovi infekcije (crvenilo, edem, gnojna sekrecija, povišena temperatura), pratiti dužinu kateter koja može upućivati na njegovo ispadanje,

jesu li klemme na krakovima zatvorene, postoji li oteklina na vratu ili dijelu tijela gdje je kateter postavljen. Pacijente treba upozoriti da ne diraju kateter i da ne koriste nikakve oštre predmete u blizini katetera. Ako primijete nekakve promjene oko katetera ili komplikacije odmah se trebaju javiti u dijalizni centar [52].

Prije početka tretmana hemodijalize, medicinska sestra mora pripremiti prostor, pribor, sebe i bolesnika. Prostor treba biti čist i prozračan, osigurani optimalni mikroklimatski uvjeti, dovoljan broj umivaonika za pranje ruku te dezinficijensa za ruke. Prilikom uključivanja i isključivanja prozori moraju biti zatvoreni. Pribor potreban za uključivanje i isključivanje su sterilne gaze, 2 šprice od 5 ml za uklanjanje heparinske otopine, 2 šprice od 10 ml za ispiranje CVK, igle, sterilni čepići, 2 para sterilnih rukavica, podmetači, zaštitni mantili, maske, naočale, fiziološka otopina za proštrecavanje katetera, heparin za zatvaranje katetera, pribor za prijetoj izlazišta, otopine za dezinfekciju, antimikrobne obloge, posuda za oštri otpad i kanta za infektivni otpad [26]. Za provođenje postupka bez komplikacija, zdravstveno osoblje mora biti visokoobrazovano te posebno educirano za rukovanje centralnim venskim kateterom, a prilikom rukovanja centralnim venskim kateterom treba poštivati sva pravila asepsa uz pravilnu higijenu ruku. Priprema bolesnika se odnosi na održavanje osobne higijene te nošenje udobne odjeće za lakši pristup kateteru. Medicinska sestra prije početka hemodijalize promatra mjesto izlazišta, postoje li vidljiva oštećenja, znakovi infekcije ili druge komplikacije. Osim toga, važna je procjena cjelokupnog stanja bolesnika, ima li povišenu temperaturu, kakve su prehrambene navike (gubitak apetita, povraćanje, proljev) te je potrebno izvagati bolesnika i odrediti interdijalitičku razliku [36].

Postupak hemodijalize započinje kad je odrađena kompletna priprema i uređaj je spreman za upotrebu. Aseptičnom tehnikom se otvara sterilni set za uključivanje te postavlja na stol/ kolica. Dezinficijens se izlije na sterilne gaze ili se mogu koristiti dezinfekcijske maramice. Promatra se izlazište centralnog venskog katetera i uzima bris prema potrebi, odnosno ako se uoče neki znakovi infekcije. Sterilni podmetač se stavi ispod krakova katetera te skine zaštitna košuljica s katetera. Dezinficiraju se krakovi katetera te spojnice i klemice. Navuku se sterilne rukavice i dezinficira lumen katetera na oba kraka. Zatim se skine čep s lumena katetera sterilnom gazom i odloži te se odmah stavi šprica od 5 ml i očisti dio katetera s navojima. Otvori se klemica na arterijskom kraku, izvuče 3-5 ml (heparinska otopina pomiješana s krvi) te se zatvori klemica i postupak ponovi za venski krak. Zatim se ukloni šprica od 5 ml s heparinskom otopinom te se stavi šprica od 10 ml s fiziološkom otopinom. Otvori se arterijski krak i aspirira malo krvi u špricu da se provjeri da nema ugrušaka, a zatim se proštrca krak i postupak se ponovi za venski krak. Ako se ne može aspirirati krv ili proštrcati krak fiziološkom otopinom, potrebno je obavijestiti glavnu sestru i/ ili liječnika da interveniraju prema potrebi. Ako su krakovi prohodni, odvoje se šprice i spajaju se na odgovarajuće krvne linije i zatim se otvore sve klemme te započne postupak hemodijalize. Za

isključivanje centralnog venskog katetera s dijalize potreban je sterilni set za isključenje. Set se otvori, stavi na stol, gaze se natope dezinficijensom te stave oko spojeva katetera i krvnih linija te zaustavi krvna pumpa. Stave se sterilne rukavice, zatvore se kleme, odvoji arterijska linija od katetera, na krak se spoji šprica s fiziološkom otopinom te ispere, a zatim se stavi šprica s propisanim volumenom heparinizirajućom otopinom te se pričeka da se napravi reinfuzija, odvoji i ispere venski krak, polako se uštrcava heparinska otopina u krakove katetera, zatvori se klema i stavi sterilni čep. Isti postupak se ponovi i za venski krak. Kad se krakovi zatvore, stavi se zaštitna sterilna košuljica [26].

Njega izlazišta katetera vrši se prema protokolu ustanove u kojoj je centar za hemodijalizu. Naglasak se stavlja na aseptičnu tehniku. Najprije se skine trenutna kompresa na mjestu izlazišta, mjesto se očisti prema preporuci proizvođača, bez dodirivanja osim sterilnim tupferima i rukavicama. Nakon čišćenja se osuši i stavi nova sterilna kompresa. Ako je indicirano, stavlja se antibiotska mast ili drugo lokalno sredstvo. Postupak se dokumentira [53].

## **7. Istraživački dio rada**

### **7.1. Ciljevi istraživanja**

Ciljevi ovog istraživanja su:

- Saznati koliko je bolesnika u Centru za hemodijalizu Varaždin započelo hemodijalizu s pripremljenim vaskularnim pristupom
- Utvrditi zastupljenost pojedinog vaskularnog pristupa
- Saznati koji je najčešći vaskularni pristup
- Saznati koje su najčešće komplikacije prisutne kod bolesnika u Centru za hemodijalizu Varaždin
- Saznati koji komorbiditeti utječu na odabir vaskularnog pristupa

### **7.2. Ispitanici**

Istraživanjem je obuhvaćeno 76 pacijenata na kroničnom programu hemodijalize u Centru za hemodijalizu Odjela za nefrologiju i dijalizu Službe za interne bolesti Opće bolnice Varaždin u vremenu od 1.1.2022. do 1.8.2022. Ispitanici su grupirani prema vrsti vaskularnog pristupa. Kriterij uključenja je bio najmanje tri mjeseca na kroničnom programu hemodijalize, minimalno dvaput tjedno.

### **7.3. Instrumentarij**

Korišteni podaci preuzeti su iz bolničkog informacijskog sustava, uvidom u povijest bolesti i u liste za kontinuirano praćenje hemodijalize u Centru za hemodijalizu Opće bolnice Varaždin u skladu s opće usvojenim etičkim načelima te čuvanjem identiteta i anonimnosti svih pacijenata uz njihov potpisani pristanak.

### **7.4. Postupak**

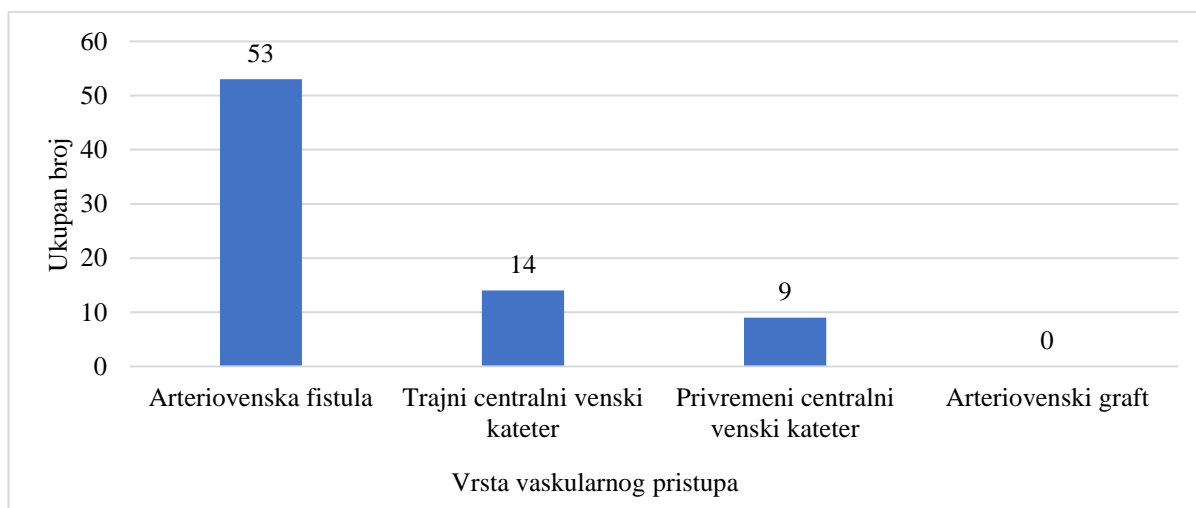
Zatraženo je odobrenje Etičkog povjerenstva Opće bolnice Varaždin za provedbu ovog istraživanja (Prilog 1.). Podaci su prikupljeni od 1.1.2022. do 1.8.2022. Iz povijesti bolesti prikupili su se podaci o spolu i starosti pacijenata, vremenu liječenja kroničnim programom hemodijalize, komorbiditetima, vrsti vaskularnog pristupa te komplikacijama vezanim uz vaskularni pristup. Tipovi vaskularnog pristupa koji su promatrani su arteriovenska fistula, arteriovenski graft, privremeni i trajni centralni venski kateter.



## 7.5. Rezultati

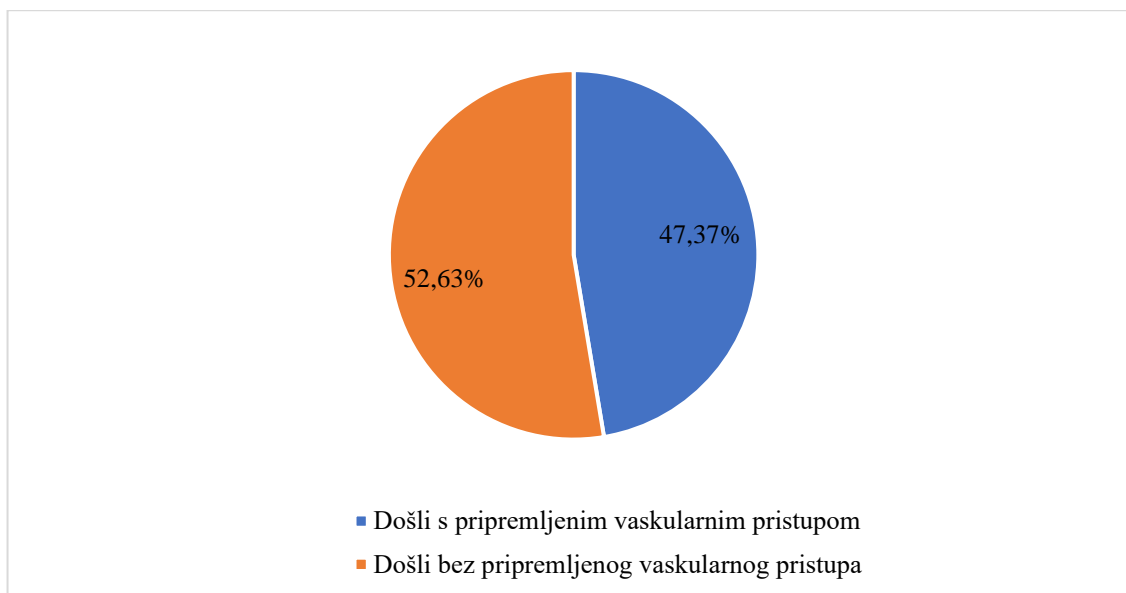
Istraživanjem je obuhvaćeno 76 pacijenata, 32,89% ženskog spola i 67,11% muškog spola. Prosječna starost bolesnika je 61 godina, najmlađi pacijent ima 23 godine, a najstariji 89 godina. Najstariji pacijent s arteriovenskom fistulom ima 87 godina. Prosječni dijalizni staž je oko 5 godina, najduži dijalizni staž iznosi 25 godina, a najkraći 3 mjeseca.

Najčešće kreirani vaskularni pristup je arteriovenska fistula, kod 53 bolesnika (69,73%), od toga se 4 bolesnika punktira na jedan ubod, a ostali na dva uboda. Drugi po zastupljenosti je trajni centralni venski kateter, prisutan kod 14 bolesnika (18,42%), a na trećem mjestu je privremeni centralni venski kateter kojeg ima 9 bolesnika (11,84%). Arteriovenski graft trenutno nema niti jedan pacijent u Centru za hemodijalizu Varaždin (Grafikon 7.5.1).



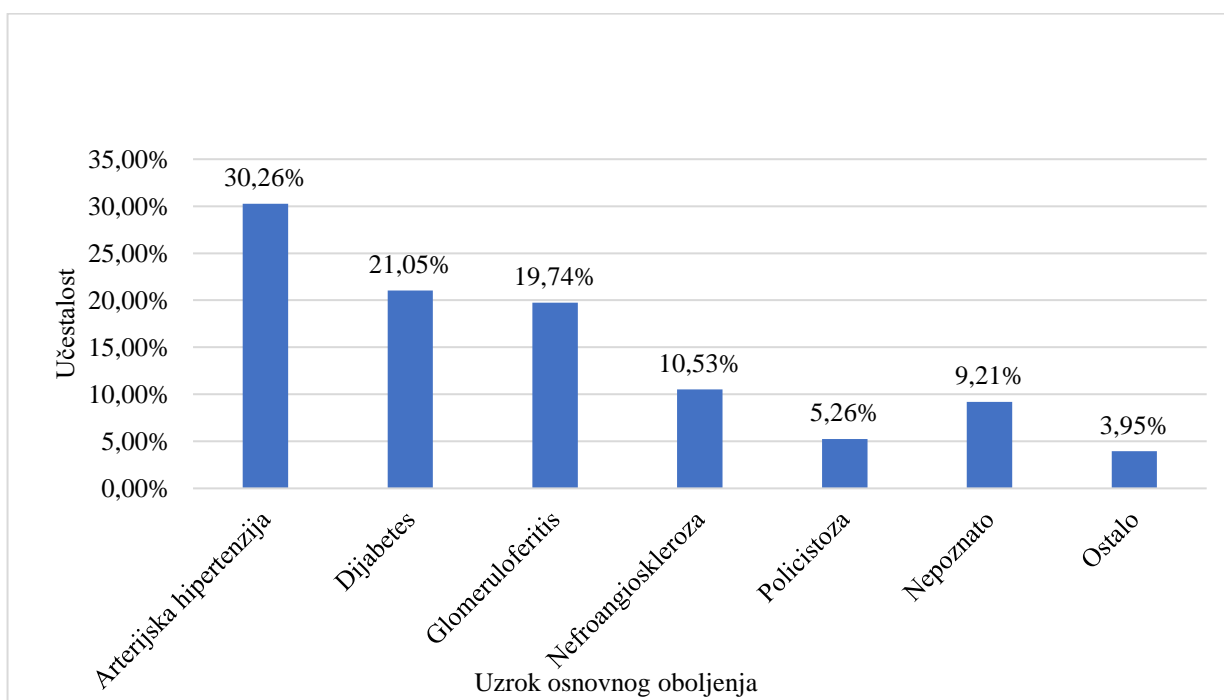
*Grafikon 7.5.1. Zastupljenost vaskularnog pristupa u Centru za hemodijalizu OBV*

Od ukupnog broja pacijenata, na prvu hemodijalizu je s pripremljenim vaskularnim pristupom, konkretno arteriovenskom fistulom, došlo 36 bolesnika (47,37%), dok se kod preostalih 40 bolesnika (52,63%) najprije uveo privremeni centralni venski kateter (Grafikon 7.5.2.).



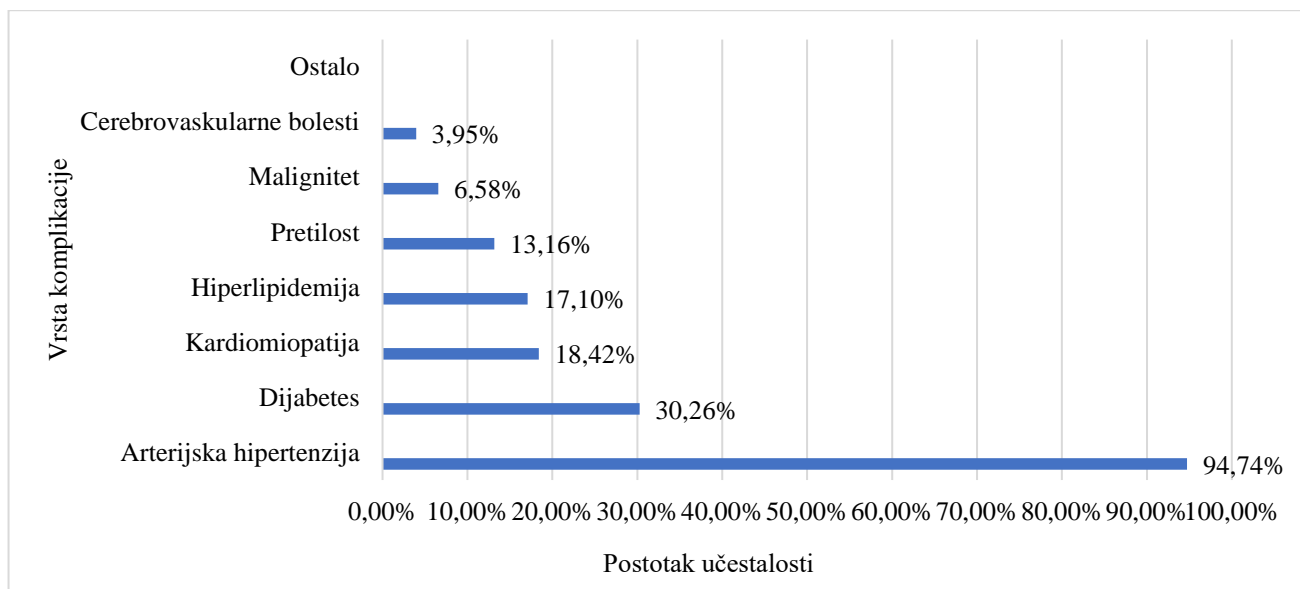
Grafikon 7.5.2. Broj pacijenata koji je započeo HD s pripremljenim vaskularnim pristupom

Kao najčešći uzroci oboljenja od kronične bubrežne bolesti su dijabetes (30,26%), arterijska hipertenzija (20,05%) i glomerulonefritis (19,74%) (Grafikon 7.5.3.).



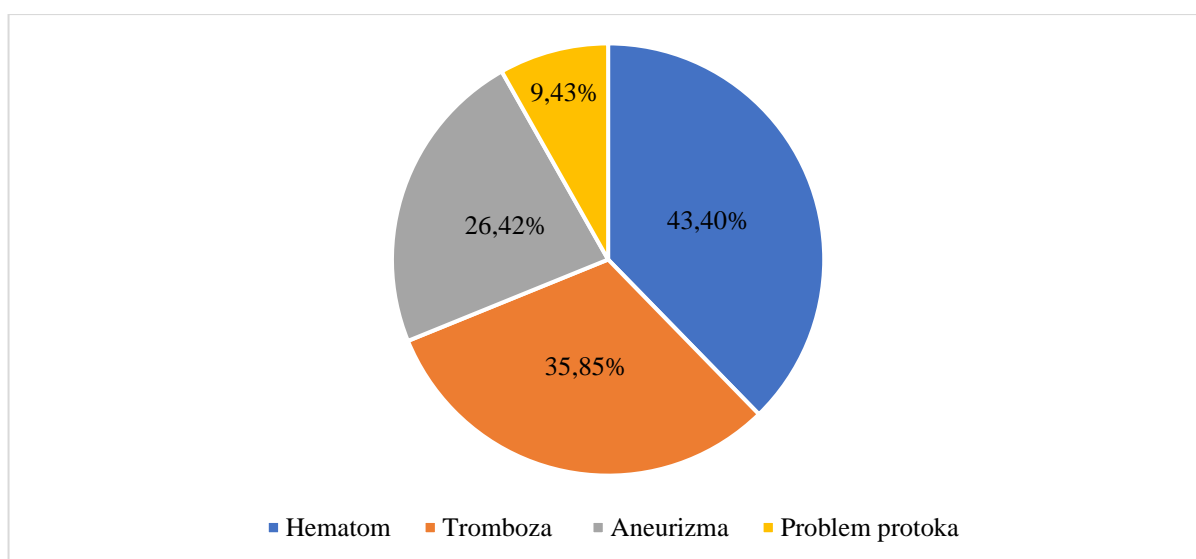
Grafikon 7.5.3. Uzroci osnovnog oboljenja bubrega bolesnika na hemodijalizi

Među najčešćim komorbiditetima koji prate bolesnike na kroničnom programu hemodijalize su hipertenzija koja je prisutna kod 94,74% bolesnika, dijabetes kod 30,26%, kardiomiopatija (18,42%), hiperlipidemija (17,10%) te pretilost (13,16%) (Grafikon 7.5.4.).

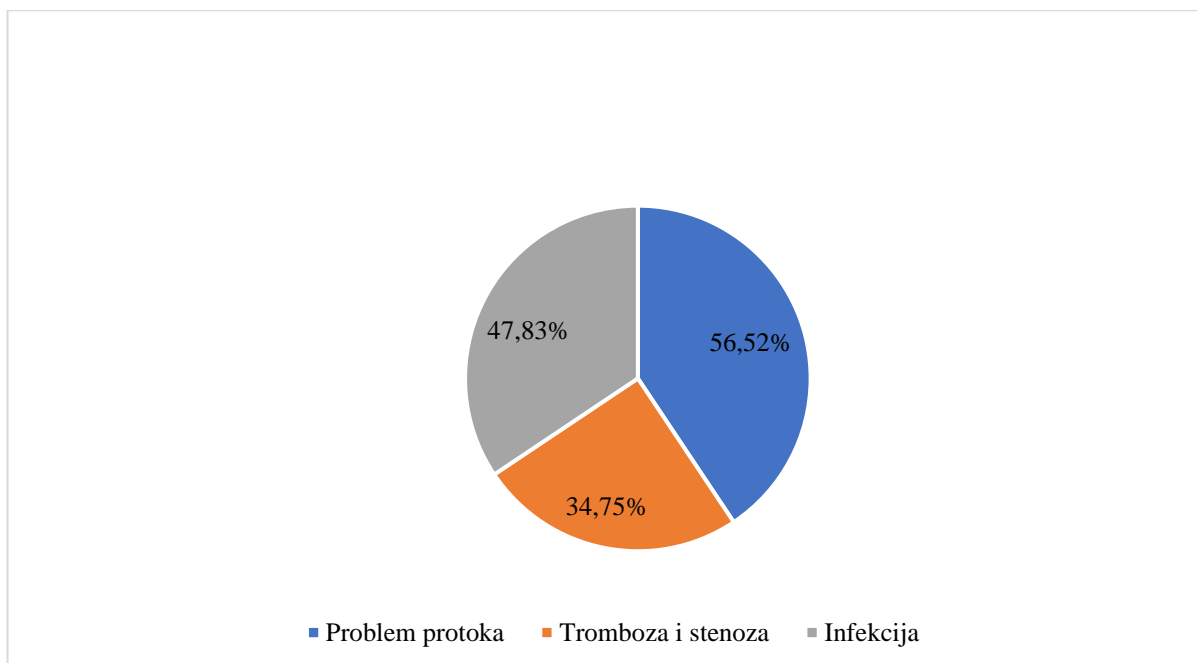


*Grafikon 3.5.4. Komorbiditeti prisutni kod bolesnika na hemodijalizi*

Najčešća komplikacija među svim pristupima bila je tromboza (38,03%). Kod bolesnika koji kao vaskularni pristup imaju arteriovensku fistulu, osim tromboze (35,85%), najčešće prisutne komplikacije su hematoma (43,40%), aneurizme (26,42%) te problem protoka (9,43%) (Grafikon 7.5.5.). Šest kreiranih arteriovenskih fistula nije sazrelo, a infekcija povezana s arteriovenskom fistulom prisutna je bila samo kod jednog pacijenta. Kod bolesnika koji kao vaskularni pristup imaju centralni venski kateter, bilo privremeni, bilo trajni, najčešća komplikacija bio je problem protoka (56,52%), zatim tromboza i stenoza (34,75%) i infekcija (47,83%) (Grafikon 7.5.6.). Arteriovenski graf kao vaskularni pristup nije prisutan u Centru za hemodijalizu Varaždin pa tako nema ni komplikacija.



*Grafikon 7.5.5. Učestalost pojave komplikacija kod bolesnika na HD-i kod kojih je kao KŽP upotrijebljena AV fistula*



*Grafikon 7.5.6. Učestalost pojave komplikacija kod bolesnika na HD-i kod kojih je kao krvožilni pristup upotrijebljen CVK*

Prosječni protoci na vaskularni pristup iznose 250 ml/min. za arteriovensku fistulu, 280 ml/min. za trajni centralni venski kateter i 210 ml/min. za privremeni centralni kateter.

## 8. Rasprava

Ovisnost o hemodijalizi predstavlja zdravstveni status visokog rizika u usporedbi s općom populacijom, a vrsta pristupa koji se koristi za hemodijalizu utječe na preživljenje ovih bolesnika. Posljednjih godina zabilježen je veliki porast broja oboljelih od kronične bubrežne bolesti [54]. U Centru za hemodijalizu Varaždin posljednjih 5 godina na kronični program hemodijalize došle su 22 osobe. Trenutno je na kroničnom programu hemodijalize u Centru za hemodijalizu Opće bolnice Varaždin 76 osoba. Prema podacima iz BIS-a, prosječna starost bolesnika na hemodijalizi je 61 godina. Prosječni dijalizni staž iznosi 5 godina, najduži je 25 godina, a najkraći zabilježeni u periodu istraživanja je bio 3 mjeseca. Deset pacijenata bilo je transplantirano, no došlo je do ponovnog otkazivanja bubrega te su se vratili kroničnom programu hemodijalize.

Najčešći uzroci oboljenja su arterijska hipertenzija i dijabetes, što je u skladu s podacima iz vodećih registara ERA/ EDTA [55].

Najčešći komorbiditeti koji utječu na život i stanje pacijenata su isti kao i uzroci oboljenja, to jest, arterijska hipertenzija i dijabetes, a na trećem mjestu su kardiomiopatije. Budući da te bolesti utječu na kardiovaskularni sustav, one mogu uvjetovati i odabir krvožilnog pristupa za hemodijalizu.

Preporuka je da se vaskularni pristup planira kad su bolesnici u četvrtom stadiju kroničnog zatajenja bubrega. Prema podacima iz registra ERA/ EDTA, oko 49% bolesnika započinje hemodijalizu bez pripremljenog vaskularnog pristupa. To je povezano s bolesnikovim odbijanjem potrebe za hemodijalizom, neuspješnim ili prekasnim kreiranjem fistule [56]. Zabrinjavajući podaci koji su i iznad svjetskog prosjeka, susreću se i u Općoj bolnici Varaždin. Od svih pacijenata koji su na kroničnom programu hemodijalize bili u vremenu kad je provedeno istraživanje, 52,63% bolesnika je prvu hemodijalizu započelo postavljenim privremenim centralnim venskim kateterom, a 47,37% imalo je pripremljen vaskularni pristup, odnosno arteriovensku fistulu.

Prema smjernicama ERA/ EDTA, najpoželjniji vaskularni pristup je arteriovenska fistula zbog smanjenog rizika za razvoj infekcije i tromboze te zbog njezine dugovječnosti. Na drugom mjestu je arteriovenski graft, a na posljednjem centralni venski kateter [55]. U Centru za hemodijalizu Varaždin, najčešći vaskularni pristup jest arteriovenska fistula (69,73%), što je u skladu sa svjetskim smjernicama. Arteriovenski graft trenutno u Varaždinu nema niti jedan pacijent, a kao razlog tome je nedostatak educiranog osoblja koje bi postavilo HeRO graft, ali i zbog toga što se graft nije pokazao kao najbolja opcija. U Republici Hrvatskoj postavljena su svega dva HeRO grafta, jedan u KB Dubrava, a drugi u Općoj bolnici Varaždin 2018. godine [57]. Oba grafta nisu imala dugi vijek funkcioniranja, ubrzo nakon postavljanja došlo je tromboziranja te su bile potrebne dodane intervencije kako bi se održala funkcionalnost, a na kraju su oba morala biti

isključena iz upotrebe. Centralni venski kateter ima ukupno 23 bolesnika, od toga 14 ima trajni kateter, a 9 bolesnika privremeni centralni kateter koji je u prosjeku postavljen 6 mjeseci i duže, što je također povezano s nedostatkom osoblja koje bi postavilo trajni kateter.

Kod 93% bolesnika na hemodijalizi zabilježena je neka vrsta komplikacije za vrijeme njihovog dijaliznog staža. Kod svih vaskularnih pristupa najčešća komplikacija bila je tromboza (38,03%). Kod arteriovenske fistule najčešća komplikacija je hematoma (43,40%), tromboza (35,85%) i nastanak aneurizmi (26,42%). Nastanak hematoma i aneurizmi povezani su s tehnikom punktiranja. Šest kreiranih arteriovenskih fistula nije sazrelo, a uzroci su bili venska stenoza, vena odtoka nije sazrela ili je izostala arterijalizacija venskog dijela fistule. Infekcija se razvila samo kod jednog pacijenta, ali bila je povezana s revizijom fistule, što potvrđuje da arteriovenske fistule imaju najmanji rizik za nastanak infekcije. Centralni venski kateter je krvožilni pristup čija primjena manje opterećuje zdravstveni sustav u odnosu na kreiranje arteriovenske fistule. No, osim te prednosti, uz centralni venski kateter se veže veća stopa komplikacija. U nekim slučajevima, korištenje CVK je opravdano (ako se čeka transplantacija bubrega ili kad su iskorištene sve druge mogućnosti). U Centru za hemodijalizu Opće bolnice Varaždin kod bolesnika s centralnim venskim kateterom najčešći problem je problem protoka (56,52%), zatim tromboza i stenoza (34,75%) i infekcija (47,83%). U usporedbi s istraživanjem u KBC Rijeka, najčešća komplikacija bila je infekcija (7,5%), a stenoza i tromboza su bile na drugom mjestu (1,1%), dok problem protoka nije spomenut kao komplikacija [58].

Protoci koji se smatraju optimalnima za kvalitetnu hemodijalizu su između 250 i 300 ml/ min. Protok na arteriovensku fistulu iznosi u prosjeku 250 ml/min., na trajni centralni venski kateter 280 ml/min., a na privremeni 210 ml/min. Kod privremenih katetera je i najčešći problem protoka, a uzrok tome se smatra nepravilno hepariniziranje krakova što dovodi do tromboze, položaj centralnog katetera te sama struktura krvnih žila bolesnika.

## 9. Zaključak

Nadomještanje bubrežne funkcije hemodijalizom zahtijeva odgovarajući vaskularni pristup. Pristup mora zadovoljiti određene kriterije, da je dugovječan, kvalitetan, pouzdan te s minimalnom mogućnošću razvoja komplikacija. Kvalitetan i optimalan krvožilni pristup doprinosi kvaliteti hemodijalize, boljim kliničkim ishodima te manjim troškovima zdravstvene skrbi. Vaskularni pristup može biti arteriovenska fistula, arteriovenski graft ili centralni venski kateter. Prema literaturi, prednost se daje arteriovenskoj fistuli koja se naziva i „zlatnim standardom“. Unatoč preporukama, centralni venski kateter je i dalje vrlo zastupljen kao vaskularni pristup. Veliki postotak bolesnika na prvu dijalizu dolazi s nepripremljenim vaskularnim pristupom te se tada pristupa postavljanju privremenog centralnog venskog katetera. Mnoga istraživanja dokazala su da kod centralnog venskog katetera postoji veća mogućnost razvoja komplikacija, prvenstveno infekcije i tromboze.

U Centru za hemodijalizu Opće bolnice Varaždin najčešći vaskularni pristup je arteriovenska fistula. Najčešća komplikacija vaskularnih pristupa je tromboza. Podaci dobiveni ovim istraživanjem govore da između Centar za hemodijalizu Varaždin i drugih centara u svijetu nema značajne razlike u postocima vrste vaskularnog pristupa, ali i najčešćih komplikacija.

Za dugo preživljenje vaskularnog pristupa potrebna je kvalitetna njega i skrb te pravilno rukovanje medicinskog osoblja, ali i samog bolesnika. Zato se naglasak stavlja na uključivanje bolesnika u postupak te edukaciju kao ravnopravnog člana multidisciplinarnog tima. Osim toga, medicinsko osoblje treba se kontinuirano educirati i informirati o najnovijim smjernicama za svakodnevnu praksu iz područja hemodijalize kako bi bolesnicima mogli pružiti najbolju moguću kvalitetu i skrb te na taj način osigurali dugotrajnost i kvalitetu vaskularnih pristupa.

## 10. Literatura

- [1] Z. Križan: Kompendij anatomije čovjeka, 3. dio. 3. izdanje, Zagreb, Školska knjiga, 1997.
- [2] B. Koeppen, B. Stanton: Berne & Levy Physiology. 7. izdanje, Kina, Elsevier, 2017.
- [3] L.K. McCorry: Essentials of Human Physiology for Pharmacy, 2. izdanje, London, Routledge, 2008.
- [4] L.K. McCorry: Essentials of Human Physiology for Pharmacy, 2. izdanje, London, Routledge, 2008.
- [5] M.D. Okusa, M.H. Rosner: Overview of the management of acute kidney injury (acute renal failure), Uptodate. 2016. dostupno na: <http://www.uptodate.com/contents/overview-of-the-management-of-acute-kidney-injury-acute-renal-failure> (16.8.2022.)
- [6] P. Kes: Hemodijaliza- prošlost i sadašnjost, KB „Sestre milosrdnice“, Medicus, Zagreb, 2001.
- [7] S. Linc: Učestalost transfuzijskih postupaka kod pacijenata na dijalizi u periodu 2010-2016 u Centru za dijalizu Opće bolnice Pula, Završni rad, 2018. dostupno na: <https://urn.nsk.hr/urn:nbn:hr:152:112140> (16.8.2022.)
- [8] D. Ivanković: Bilješke s nastave, 2016
- [9] I. Mesaroš Devčić, I. Bubić, S. Rački: Online hemodijafiltracija – novi standard u liječenju hemodijalizom?, Medicina fluminensis 2010, Vol. 46, No. 4, str. 489-497
- [10] N.R. Hill et al.: “Global Prevalence of Chronic Kidney Disease - A Systematic Review and Meta-Analysis.” PloS one vol. 11,7 e0158765. 6 Jul. 2016, dostupno na <https://pubmed.ncbi.nlm.nih.gov/27383068/> (16.8.2022.)
- [11] T. Liyanage et al.: “Worldwide access to treatment for end-stage kidney disease: a systematic review.” Lancet (London, England) vol. 385,9981 (2015): 1975-82. dostupno na: <https://pubmed.ncbi.nlm.nih.gov/25777665/> (16.8.2022.)
- [12] <https://www.theisn.org/initiatives/global-kidney-health-atlas/> (16.8.2022.)
- [13] H. J. Lawson et al.: “Challenges and novel therapies for vascular access in haemodialysis.” Nature reviews. Nephrology vol. 16,10 (2020): 586-602. dostupno na: <https://www.ncbi.nlm.nih.gov/pmc/articles/PMC8108319/#R1> (16.8.2022.)
- [14] N. Alencar de Pinho et al.: “Predictors of nonfunctional arteriovenous access at hemodialysis initiation and timing of access creation: A registry-based study.” PloS one vol. 12,7 e0181254. 27 Jul. 2017, dostupno na: <https://www.ncbi.nlm.nih.gov/pmc/articles/PMC5531527/> (16.8.2022.)
- [15] J. Tordoir et al.: “EBPG on Vascular Access.” Nephrology, dialysis, transplantation : official publication of the European Dialysis and Transplant Association - European Renal Association vol. 22 Suppl 2 (2007): ii88-117. dostupno na: <https://pubmed.ncbi.nlm.nih.gov/17507428/> (16.8.2022.)



- [16][https://www.kidney.org/sites/default/files/docs/12-50-0210\\_jag\\_dcp\\_guidelines-va\\_oct06\\_sectionc\\_ofc.pdf](https://www.kidney.org/sites/default/files/docs/12-50-0210_jag_dcp_guidelines-va_oct06_sectionc_ofc.pdf) (16.8.2022.)
- [17] N.A. Sidawy et al.: "The Society for Vascular Surgery: clinical practice guidelines for the surgical placement and maintenance of arteriovenous hemodialysis access." *Journal of vascular surgery* vol. 48,5 Suppl (2008): 2S-25S. dostupno na: <https://pubmed.ncbi.nlm.nih.gov/19000589/> (16.8.2022.)
- [18] M. Murea et al.: "Vascular access for hemodialysis: A perpetual challenge." *Seminars in dialysis* vol. 32,6 (2019): 527-534. dostupno na: <https://www.ncbi.nlm.nih.gov/pmc/articles/PMC6848759/> (16.8.2022.)
- [19] N. Kukavica et al.: "Comparison of complications and dialysis adequacy between temporary and permanent tunnelled catheter for haemodialysis." *Bosnian journal of basic medical sciences* vol. 9,4 (2009): 265-70. dostupno na: <https://www.ncbi.nlm.nih.gov/pmc/articles/PMC5603680/> (16.8.2022.)
- [20] T. Lee, J. Barker, M. Allon: Needle infiltrations of arteriovenous fistulas in hemodialysis: Risk factors and consequences, *Journal of Investigative Medicine* 2006;54:S312-S313, dostupno na: <https://jim.bmj.com/content/54/1/S312.6.citation-tools> (16.8.2022.)
- [21] E. Mešić, H. Resić: Bazični principi hemodijalize, Tuzla, PrintCom, 2009.
- [22] J. Himmelfarb, M. Sayegh: *Chronic Kidney Disease, Dialysis, and Transplantation, Companion to Brenner & Rector's The Kidney. Third Edition.* Seattle, Saunders; 2010. 760 str.
- [23] P. Kes, D. Ljutić: *Kontinuirano nadomještanje bubrežne funkcije*, Edukacijski centar KBC Zagreb, Zagreb, 2007.
- [24] M. J. Brescia et al.: "Chronic hemodialysis using venipuncture and a surgically created arteriovenous fistula." *The New England journal of medicine* vol. 275,20 (1966): 1089-92. dostupno na: <https://pubmed.ncbi.nlm.nih.gov/5923023/> (16.8.2022.)
- [25] J. May, D. Tiller, J. Johnson et al.: Saphenous- vein arteriovenous fistula in regular dialysis treatment, *N Engl J Med*, 1969.
- [26] M. T. Parisotto, J. Pancirova: *Krvožilni pristup: Punktiranje i njega*, EDTNA/ ERCA, 2018.
- [27] R. O. Hickman, et al.: "A modified right atrial catheter for access to the venous system in marrow transplant recipients." *Surgery, gynecology & obstetrics* vol. 148,6 (1979): 871-5. dostupno na: <https://pubmed.ncbi.nlm.nih.gov/109934/> (16.8.2022.)
- [28] K. Konner: The initial creation of native arteriovenous fistulas: surgical aspects and their impact on the practice of nephrology. *Semin Dial* 16, str. 291-298, 2003.
- [29]<http://www.medicinskicasopis.org/pdf/br%2010/en/Full/Importance%20of%20ultrasound%20of%20blood%20vessels.pdf>

- [30] K. Konner, B. Nonnast- Daniekl, E. Ritz: The arteriovenous fistula, *J Am Soc Nephrol* 14, str. 1669-1680, 2003.
- [31] J. Al Shakarchi et al.: “Early cannulation grafts for haemodialysis: a systematic review.” *The journal of vascular access* vol. 16,6 (2015): 493-7. dostupno na: <https://pubmed.ncbi.nlm.nih.gov/26070093/> (16.8.2022.)
- [32] P. Ravani et al.: “Associations between hemodialysis access type and clinical outcomes: a systematic review.” *Journal of the American Society of Nephrology : JASN* vol. 24,3 (2013): 465-73. dostupno na: <https://www.ncbi.nlm.nih.gov/pmc/articles/PMC3582202/> (16.8.2022.)
- [33] P. Ravani et al. “Examining the Association between Hemodialysis Access Type and Mortality: The Role of Access Complications.” *Clinical journal of the American Society of Nephrology : CJASN* vol. 12,6 (2017): 955-964. dostupno na: <https://pubmed.ncbi.nlm.nih.gov/28522650/> (16.8.2022.)
- [34] J. K. Woodside et al. “Arteriovenous Fistula Maturation in Prevalent Hemodialysis Patients in the United States: A National Study.” *American journal of kidney diseases : the official journal of the National Kidney Foundation* vol. 71,6 (2018): 793-801. dostupno na: <https://pubmed.ncbi.nlm.nih.gov/29429750/> (16.8.2022.)
- [35] V. Premužić, B. Tomašević, G. Eržen, K. Makar, B. Brunetta-Gavranić, I. Francetić, N. Bašić-Jukić, P. Kes, B. Jelaković: Primjena trajnih i privremenih centralnih venskih katetera za hemodijalizu, *Acta Med Croatica*, 68 (2014) 167-174.
- [36] M. T. Parisotto: Postupanje s krvožilnim pristupom i njega (Vodič najbolje prakse za medicinske sestre/ tehničare za centralni venski kateter), EDTNA/ ERCA, 2019.
- [37] P. Zamboli et al.: “Color Doppler ultrasound and arteriovenous fistulas for hemodialysis.” *Journal of ultrasound* vol. 17,4 253-63. 11 Jul. 2014, dostupno na: <https://www.ncbi.nlm.nih.gov/pmc/articles/PMC4209216/> (16.8.2022)
- [38] K. R. Polkinghorn: KHA-CARI Guideline: Vascular access – central venous catheters, arteriovenous fistulae and arteriovenous grafts, *Nephrology* 18, 2013. str. 701–705
- [39] G. Beathard: Physical diagnosis of the dialysis vascular access, *A Multidisciplinary Approach*, Philadelphia, PA, Lippincott Williams and Wilkins, 2002., str. 111-118.
- [40] L. Turmel- Rodriguez, J. Pengloan, H. Rodrigue et al.: Treatment of failed native arteriovenous fistulae for hemodialysis by interventional radiology, *Kidney Int* 57 (3), 2000. str. 1124-1140.
- [41] J. Kaufman: Major complications from vascular access for chronic hemodialysis, *Handbook of Dialysis Therapy*, 4th ed. Philadelphia, PA, 2008.
- [42] P. R. Bream: Update on Insertion and Complications of Central Venous Catheters for Hemodialysis, *Seminars in Interventional Radiology*, 2016. str. 31-38. dostupno na:

<https://www.thieme-connect.de/products/ejournals/abstract/10.1055/s-0036-1572547>

(16.8.2022.)

[43] G.A. Beathard: Infections associated with tunneled hemodialysis catheters, *Seminars in dialysis*, vol. 21, No. 6, Blackwell Publishing Ltd, 2008.

[44] I. Maleta, B. Vujičić, I. Mesaroš Devčić, D. Ćuruvija, S. Rački S: Pristupi krvotoku za hemodijalizu, *Medicina fluminensis* 2010, Vol.46, No.4,p.403-412

[45] M. H. Wilcox, K. J. Tack, E. Bouza et al: Complicated skin and skinstructure infections and chateter- related bloodstream infections: noninferiority of linoliziz in a phase 3 study, *Slin. Infect. Dis*, 2009., 48, 203-12

[46] E. Mešić, H. Rešić: Bazični principi hemodijalize, Tuzla, 2009. god, 67.str

[47] S. M. Bodin: Contemporary Nephrology nursing, ANNA, 2017., pp. 162-164, 192, 358

[48] G. A. Beathard: Chateter trombosis, *Semin Dial*, 2001; 14 (6): 441-445

[49] M. Feil: Preventing central line air embolism, *Am. J. Nurs*, 2015. dostupno na: [https://journals.lww.com/ajnonline/Abstract/2015/06000/Preventing\\_Central\\_Line\\_Air\\_Embolis\\_m.35.aspx](https://journals.lww.com/ajnonline/Abstract/2015/06000/Preventing_Central_Line_Air_Embolis_m.35.aspx) (16.8.2022.)

[50] L. Bartolini, K. Burger, Pearls and oysters: Cerebral venous air embolism after central chateter removal: Too much air can kill, *Neurology*, 2015, str. 94-96

[51] A. Mahon, K. Jenkins, L. Burnapp: Oxford Handbook of Renal Nursing, 1 ed. Oxford, Oxford University Press; 2013, 640 str.

[52] G. Chin: CARI Guideline: Prevention of tunnelled dialysis chateter infection, *Kidney Health Australia*, 2012.

[53] R. Vanholder, B. Canaud, R. Fluck, M. Jadoul, L. Labriola, A. Marti- Monoros et al: Diagnosis, prevention and treatment of haemodialysis catheter- related bloodstream infections (CRBSI): a position statement of European Renal Best Practice (ERBP), *NDT Plus*, 2010, str 234-246.

[54] U.S. Renal Data System (2015). *USRDS 2015 annual data report: atlas of chronic kidney disease and end-stage renal disease in the United States*.

Dostupno na <https://www.usrds.org/2015/view> (16.8.2022.)

[55] ERA-EDTA Registry: ERA-EDTA Registry Annual Report ,2014. Academic Medical Center, Department of Medical Informatics, Amsterdam, the Netherlands, 2016.

[56] K. J. Gang, M. R. Connie, O. Yoshitsugu et al: Vascular access placement and mortality in elderly incident hemodialysis patients, *Nephrology Dialysis Transplantation*, Volume 35, Issue 3, March 2020, Pages 503–511, dostupno na <https://doi.org/10.1093/ndt/gfy254> (16.8.2022.)

[57]<https://www.24sata.hr/lifestyle/u-varazdinu-prvi-put-izvedena-nova-vrsta-operacije-pacijenata-645266> (16.8.2022.)

[58] I. Levanić Dugonjić: Komplikacije krvožilnog pristupa u bolesnika na hemodijalizi, Diplomski rad, Sveučilište u Rijeci, Fakultet zdravstvenih studija u Rijeci, 2020. dostupno na: <https://urn.nsk.hr/urn:nbn:hr:184:474464> (16.8.2022.)

# Prilozi

## Prilog 1.

---

### OPĆA BOLNICA VARAŽDIN

Etičko povjerenstvo

Broj:02/1-91/108-2022.

Varaždin, 13. svibnja 2022.

Na temelju odredaba članka 3. i 5. Poslovnika o radu Etičkog povjerenstva Opće bolnice Varaždin, Etičko povjerenstvo na 108. sjednici održanoj 13. svibnja 2022. godine donijelo je

### ODLUKU

I. Donosi se odluka o davanju suglasnosti na provođenje istraživanja pod nazivom: "Vaskularni pristupi za hemodijalizu" koje će u Općoj bolnici Varaždin, uvidom u povijest bolesti pacijenata i liste za praćenje dijalize u Centru za hemodijalizu Odjela za nefrologiju i dijalizu Službe za interne bolesti, provoditi Nikolina Jagencić, studentica prediplomskog studija sestrinstva na Sveučilištu Sjever, u svrhu izrade završnog rada.

Istraživanje se može provoditi uz uvjete da je ispitanik o ispitivanju informiran, da postoji slobodna odluka o sudjelovanju u istraživanju te potpisani pristanak i da je ispitivanje potpuno anonimno.

### II. Od punog sastava Etičkog povjerenstva

1. *Krunoslav Koščak, dr.med.*
2. *doc.dr.sc.Alen Pajtak, dr.med.*
3. *Martina Markunović Sekovanić, dr.med*
4. *Vilim Kolarić, dr.med.*
5. *Ksenija Kukec, dipl.med.sestra*
6. *Ivor Hoić, mag.psych.*
7. *Bosiljka Malnar, dipl. iur.*

sjednici su bili nazočni:

1. *Krunoslav Koščak, dr. med.*
2. *doc.dr.sc.Alen Pajtak, dr.med.*
3. *Martina Markunović Sekovanić, dr.med.*
4. *Vilim Kolarić, dr.med.*
5. *Ksenija Kukec, dipl.med.sestra*
6. *Ivor Hoić, mag.psych.*

Etičko povjerenstvo jednoglasno je donijelo ovu odluku.



**PREDSJEDNIK ETIČKOG POVJERENSTVA**

**Krunoslav Koščak, dr. med.**



IZJAVA O AUTORSTVU  
I  
SUGLASNOST ZA JAVNU OBJAVU

Završni/diplomski rad isključivo je autorsko djelo studenta koji je isti izradio te student odgovara za istinitost, izvornost i ispravnost teksta rada. U radu se ne smiju koristiti dijelovi tuđih radova (knjiga, članaka, doktorskih disertacija, magistarskih radova, izvora s interneta, i drugih izvora) bez navođenja izvora i autora navedenih radova. Svi dijelovi tuđih radova moraju biti pravilno navedeni i citirani. Dijelovi tuđih radova koji nisu pravilno citirani, smatraju se plagijatom, odnosno nezakonitim prisvajanjem tuđeg znanstvenog ili stručnoga rada. Sukladno navedenom studenti su dužni potpisati izjavu o autorstvu rada.

Ja, NIKOLINA JAGUĐIĆ (ime i prezime) pod punom moralnom, materijalnom i kaznenom odgovornošću, izjavljujem da sam isključivi autor/ica završnog/diplomskog (obrisati nepotrebno) rada pod naslovom VASKULARNI PRISTUPI ZA HEMODIJALIZU (upisati naslov) te da u navedenom radu nisu na nedozvoljeni način (bez pravilnog citiranja) korišteni dijelovi tuđih radova.

Student/ica:  
(upisati ime i prezime)

Jaguđić Nikolina  
(vlastoručni potpis)

Sukladno Zakonu o znanstvenoj djelatnosti i visokom obrazovanju završne/diplomske radove sveučilišta su dužna trajno objaviti na javnoj internetskoj bazi sveučilišne knjižnice u sastavu sveučilišta te kopirati u javnu internetsku bazu završnih/diplomskih radova Nacionalne i sveučilišne knjižnice. Završni radovi istovrsnih umjetničkih studija koji se realiziraju kroz umjetnička ostvarenja objavljuju se na odgovarajući način.

Ja, NIKOLINA JAGUĐIĆ (ime i prezime) neopozivo izjavljujem da sam suglasan/na s javnom objavom završnog/diplomskog (obrisati nepotrebno) rada pod naslovom VASKULARNI PRISTUPI ZA HEMODIJALIZU (upisati naslov) čiji sam autor/ica.

Student/ica:  
(upisati ime i prezime)

Jaguđić  
(vlastoručni potpis)