

Fizioterapijski postupci nakon rekonstrukcije prednjih križnih ligamenata

Mušlek, Mihael

Undergraduate thesis / Završni rad

2022

Degree Grantor / Ustanova koja je dodijelila akademski / stručni stupanj: **University North / Sveučilište Sjever**

Permanent link / Trajna poveznica: <https://um.nsk.hr/um:nbn:hr:122:078062>

Rights / Prava: [In copyright](#)/[Zaštićeno autorskim pravom.](#)

Download date / Datum preuzimanja: **2024-11-22**



Repository / Repozitorij:

[University North Digital Repository](#)





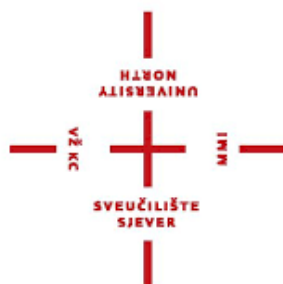**Sveučilište
Sjever**

Završni rad

Fizioterapijski postupci nakon rekonstrukcije prednjeg križnog ligamenta

Mihael Mušlek, 3946/336

Varaždin, rujan 2022. godine



**Sveučilište
Sjever**

Odjel za Fizioterapiju

Završni rad

Fizioterapijski postupci nakon rekonstrukcije prednjeg križnog ligamenta

Student

Mihael Mušlek, 3946/336

Mentor

doc. dr. sc. Manuela Filipec

Varaždin, rujan 2022. godine

Prijava završnog rada

Definiranje teme završnog rada i povjerenstva

ODJEL	Odjel za fizioterapiju		
STUDIJ	preddiplomski stručni studij Fizioterapija		
OSOBNO IME	Mihael Mušlek	JMBAG	0336039930
DATUM	31.08.2022.	KOJEGA	Fizioterapijske vještina II
NASLOV RADA	Fizioterapijski postupci nakon rekonstrukcije prednjih križnih ligamenata		
NASLOV RADA NA ENGLESKOM	Physiotherapy procedures after reconstruction of anterior cruciate ligaments		
MENTOR	Manuela Filipac	POSREDOVNIK	doc. dr. sc.
ČLANOVI POUZDANIKOVA	1. doc. dr. sc. Željko Jokić, predjednik		
	2. doc. dr. sc. Manuela Filipac, mentor		
	3. Anica Kuzmić, mag. physioth., pred., član		
	4. Ivana Hežak, mag. med. tehn., pred., zamjenski član		
	5. _____		

Zadatak završnog rada

BRAN	163112/2022
OPIS	Ozljeda prednjeg križnog ligamenta jedna je od najčešćih ozljeda ligamenata koljena. Uzrok ove ozljede kod čak 70% ljudi je sportaška aktivnost, a pogotovo je zasipljena u sportovi na kugl - kugli su potrebne česte promjene smjera, a to su sportovi poput skijaanja, nogometa, rukometa i sl. Mehanizmi ozljeda prednjeg križnog ligamenta su različiti, najčešće se ozljede događaju kod naglih promjena smjera, doskoka, kod naglog uspravljanja ili kod naglog ubravljanja. Fizioterapijski postupci usmjereni su na smanjenje boli, povećanje opsega pokreta i povratak funkcije. Cilj rada je prikazati fizioterapijske postupke nakon rekonstrukcije prednjih križnih ligamenata.

PRENATK UGLAČEN 2.09.2022.



M. Rešpec

Predgovor

Zahvaljujem svojoj mentorici doc. dr. sc. Manueli Filipec na iskazanom trudu, stručnim savjetima i strpljenu tijekom pisanja ovog završnog rada. Zahvaljujem se mentorici i na svom znanju kojeg je prenijela na mene ne samo prilikom pisanja ovog završnog rada već tokom cjelokupnog akademskog obrazovanja na Sveučilištu Sjever.

Želim se zahvaliti i ostalim profesorima na Sveučilištu Sjever koji su doprinijeli u razvijanju mojih vještina i širenju znanja u fizioterapiji.

Posebne zahvale mojoj obitelji, prijateljima i kolegama koji su mi bili podrška tijekom cijelog studija.

Sažetak

Prednji križni ligament jedan je od najvažnijih ligamenata u koljenu, a ujedno i glavni stabilizator koljenskog zgloba. Ozljede ovog ligamenata vrlo su česte, pogotovo kod profesionalnih sportaša, ali pojavljuju se i kod rekreativaca. Mehanizmi ozljede mogu biti različiti, ozljeda se može dogoditi u kontaktu s nekim predmetom ili osobom, ali također se događaju i beskontaktne ozljede. U većini slučajeva liječenje ove ozljede je operativno te se radi rekonstrukcija prednjeg križnog ligamenta. Nakon rekonstrukcije slijedi rehabilitacija, koja je izrazito važna za pacijenta, ali je i dugotrajna i teška. Rehabilitacija se može podijeliti na preoperativnu i postoperativnu, a fizioterapeut je jedna od glavnih osoba u tom procesu. U preoperativnom dijelu rehabilitacije izvode se fizioterapijski postupci kojima se nastoji vratiti puni opseg pokreta koljena, smanjiti otekline i ojačati miškulatura kako bi oporavak nakon operacije bio lakši. Postoperativna rehabilitacija počinje sljedećeg dana nakon operacije i ona se može podijeliti na šest faza prije povratka sportu i poslovnim aktivnostima. Sve faze su izrazito važne i nijedna se ne smije preskočiti, kako se ne bi desila ponovna ozljeda prednjeg križnog ligamenta. Fizioterapeut tijekom rehabilitacije koristi mnoge fizioterapijske procese, postupke, vježbe i treninge kako bi pacijentu olakšao tegobe i pripremio pacijenta na sve napore koji ga čekaju u budućnosti. Svaki pacijent i svaka rehabilitacija je posebna i drugačija stoga pristup fizioterapeuta prema svakom pacijentu treba biti specifičan i individualiziran. Uloga fizioterapeuta u rehabilitaciji nakon rekonstrukcije prednjeg križnog ligamenta neizmjerljivo je važna te njegov pristup mora biti stručan i profesionalan. Također tijekom dugog i napornog rehabilitacijskog procesa važno je da fizioterapeut motivira pacijenta, da mu bude podrška kada pacijent ostane bez samopouzdanja, a sve to u svrhu što bržeg, boljeg i kvalitetnijeg oporavka nakon rekonstrukcije prednjeg križnog ligamenta.

Ključne riječi : prednji križni ligament, fizioterapijski postupci, uloga fizioterapeuta

Abstract

The anterior cruciate ligament is one of the most important ligaments in the knee and the main stabilizer of the knee joint. Injuries to this ligament are very common, especially in professional athletes, but they also occur in amateur athletes. Injuries can occur through a variety of mechanisms. An injury can occur in contact with an object or person, but non-contact injuries also occur. In most cases, the treatment of this injury is operative, and reconstruction of the anterior cruciate ligament is performed. Reconstruction is followed by extremely important rehabilitation for the patient, but it is also long-term and difficult. Rehabilitation can be divided into preoperative and postoperative, and the physiotherapist is one of the main people in this process. In the preoperative part of the rehabilitation, physiotherapy procedures are performed, which aim to restore the full range of motion of the knee, reduce swelling and strengthen the musculature to make recovery easier after surgery. Postoperative rehabilitation begins the day after surgery and can be divided into six phases before returning to sports and business activities. All phases are extremely important, and none should be skipped to avoid re-injury of the anterior cruciate ligament. During rehabilitation, he uses many physiotherapy processes, procedures, exercises, and training to ease the patient's difficulties and prepare the patient for all the efforts that await him in the future. Each patient and each rehabilitation is special and different. Therefore, the physiotherapist's approach to each patient should be specific and individualized. The role of the physiotherapist in rehabilitation after the reconstruction of the anterior cruciate ligament is extremely important, and his approach must be expert and professional. Also, during the long and tiring rehabilitation process, the physiotherapist needs to motivate the patient and support him when he loses confidence, all for a faster and better recovery after the reconstruction of the anterior cruciate ligament.

Key words : anterior cruciate ligament, physiotherapy procedures, role of physiotherapist

Popis korištenih kratica

CCM – Kubični centimetar

MM - Milimetar

MR – Magnetna rezonanca

RTG – Rendgen

Sadržaj

1. Uvod.....	1
2.Ozljede prednjeg križnog ligamenta.....	3
2.1 Mehanizmi nastanka ozljeda prednjeg križnog ligamenta.....	3
2.2 Dijagnoza ozljede prednjeg križnog ligamenta.....	5
2.3 Liječenje.....	9
3.Fizioterapijski pristup nakon rekonstrukcije prednjeg križnog ligamenta.....	11
3.1. Prva faza.....	13
3.2. Druga faza.....	14
3.3. Treća faza.....	14
3.4. Četvrta faza.....	15
3.5. Peta faza.....	16
3.6. Šesta faza.....	17
4. Povratak sportu nakon rekonstrukcije prednjeg križnog ligamenta.....	18
4.1. Uloga fizioterapeuta.....	21
4.2. Prevencija ponovnih ozljeda prednjeg križnog ligamenta.....	21
4.3. Razlike kod ozljeda prednjeg križnog ligamenta između žena i muškaraca.....	22
4.4. Ponovna ozljeda prednjeg križnog ligamenta nakon rekonstrukcije.....	24
5. Zaključak	25
6. Literatura.....	26
7. Literatura slika.....	27
8. Popis tablica.....	28
9. Popis grafikona	29

1. Uvod

Zglob koljena jedan je od najvažnijih zglobova u našem tijelu, on sudjeluje u gotovo svim aktivnostima koje su vezane uz kretanje i uz bavljenje sportom [1]. Njegova stabilnost jako je važna, kako bi se prevenirale ozljede. Najvažniji stabilizator koljena je prednji križni ligament (anterior cruciate ligament). Gotovo kod svih vrta pokreta i aktivnosti, barem jedan dio ovog ligamenta je napet, a kad se dogodi njegova ozljeda koljeno postaje nestabilno. Ozljeda prednjeg križnog ligamenta jedna je od najčešćih ozljeda koljena, a najviše se javlja kod osoba koje se bave profesionalnim, ali i rekreativnim sportom. Učestalost ove ozljede je 85 ozljeda na 100 000 osoba, te ovaj broj i dalje raste zbog toga što se u novijim desetljećima sve više ljudi bavi sportom. [2]. Mehanizmi ozljeda prednjeg križnog ligamenta su različiti, najčešće se ozljede događaju kod naglih promjena smjera, doskoka, kod naglog usporavanja ili kod naglog ubrzavanja [3]. Žene u odnosu na muškarce imaju tri puta veću šansu za ozljedu prednjeg križnog ligamenta, a tome pridonose unutarnji čimbenici kao što su povećani kut kvadricepsa i povećani stražnji tibijalni nagib [4]. Ostali čimbenici koji mogu utjecati na ovakvu ozljedu su neravna podloga, neadekvatna sportska oprema, preopterećenje ili fizička nepripremljenost. Prednji križni ligament može se ozlijediti u kontaktu sa protivničkim igračem u sportu, ali i nekontaktne ozljede su česte, a poboljšanje tjelesne kontrole može smanjiti rizik nekontaktne ozljede [5]. Dijagnostika ozljede prednjeg križnog ligamenta je jako važna, a za samu dijagnostiku najčešće se koriste: anamneza, klinički pregled, magnetska rezonanca i određeni klinički testovi. Liječenje ozljede prednjeg križnog ligamenta može biti konzervativno i operativno [6]. Odabir načina liječenja ovisi o više faktora kao što su razina oštećenja, dob pacijenta, zanimanje pacijenta, motivacija i sl. Kad je u pitanju operativno liječenje odnosno rekonstrukcija prednjeg križnog ligamenta koristi se presadak, u većini slučajeva to je dio tetive m. gracilisa i m. semitendinosusa te kost – patelarni ligament – kost [7]. Nakon rekonstrukcije slijedi rehabilitacija koja mora biti individualizirana i prilagođena svakom pacijentu. Rehabilitacija je dugotrajan i težak proces kod kojeg je potrebna visoka motiviranost pacijenta kako bi sam proces liječenja bio uspješan. U rehabilitaciji sudjeluje multidisciplinarni tim stručnjaka, a jedan od najvažnijih članova tima je fizioterapeut. Fizioterapeut provodi fizioterapijske postupke i procedure te je jako važan u cjelokupnom procesu rehabilitacije. Rehabilitacija nakon rekonstrukcije sastoji se od nekoliko faza u kojima se provode mnoge fizioterapijske procedure kao što su: kineziterapija, elektroterapija, elektrostimulacija, toplinske procedure, hidroterapija itd. Glavni zadaci rehabilitacije su smanjivanje boli, vraćanje

opsega pokreta koljena, jačanje natkoljene muskulature, sprečavanje kontraktura, sve to u svrhu glavnog cilja, a to je povratak pacijenta u njegove svakodnevne aktivnosti(4).

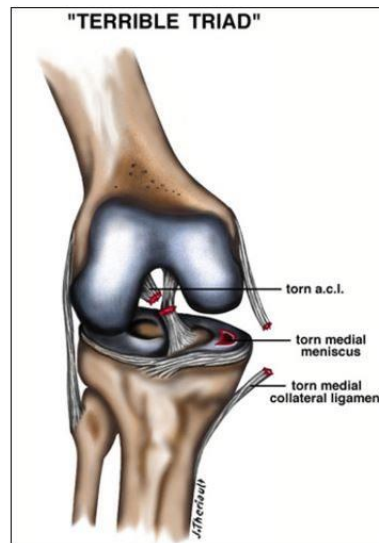
2. Ozljede prednjeg križnog ligamenta

Ozljeda prednjeg križnog ligamenta jedna je od najčešćih ozljeda ligamenata koljena. Uzrok ove ozljede kod čak 70% ljudi je sportska aktivnost, a pogotovo je zastupljena u sportovima kod kojih su potrebne česte promjene smjera, a to su sportovi poput skijanja, nogometa, rukometa i slični [8]. Incidencija ozljede najčešća je kod osoba između 16 i 25 godina, a u novija vremena, sve je češća kod ženskih sportašica [4]. Ozljeda prednjeg križnog ligamenta može biti izolirana, a može biti i udružena s ostalim strukturama zgloba koljena. Kada je ozljeda udružena s ostalim strukturama, najčešće je u pitanju zlokobni trijas. Zlokobni trijas je ozljeda koja uz oštećenje prednjeg križnog ligamenta uključuje i oštećenje medijalnog meniska i medijalnog kolateralnog ligamenta koljena [9].

2.1. Mehanizmi nastanka ozljede prednjeg križnog ligamenta

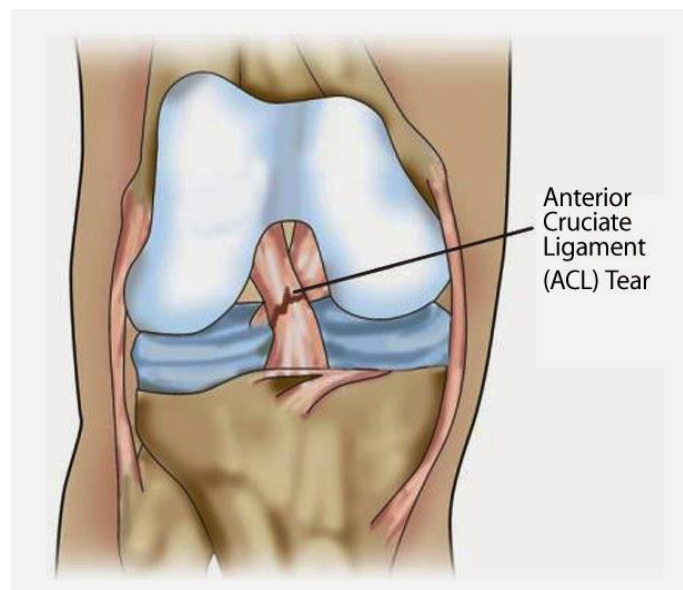
Ozljede prednjeg križnog ligamenta mogu se podijeliti na kontaktne i beskontakne. Kontaktne ozljede događaju se zbog djelovanja neke vanjske sile kao što je sudar s nekim predmetom ili igračem protivničke ekipe, kada je goljenična kost fiksirana ili kod udarca u vanjsku stranu koljena kada je ono u fleksiji i rotaciji. Beskontakne ozljede ovog ligamenta događaju se najčešće kod nagle promjene smjera kretanja, doskoka, nekontroliranog zaustavljanja te kod deceleracije odnosno usporavanja. Mehanizam ozljede prednjeg križnog ligamenta kod doskoka obuhvaća doskok na nogu koja je ekstenzirana u kuku i koljenu, pri čemu dolazi do valgus položaja i vanjske rotacije koljena, ova pozicija naziva se i točka bez povratka (eng. *Position of no return*). Kada je riječ o mehanizmu nagle deceleracije, ozljeda ligamenta događa se zbog jake ekscentrične kontrakcije m. quadricepsa. Osim ovih mehanizama, ozljeda prednjeg križnog ligamenta može se dogoditi i uslijed hiperekstenzije koljena [10]. Hiperekstenzija se često događa kod nogometaša kada se dogodi udarac lopte u prazno. U pokretu pune ekstenzije ligament se naslanja na krov interkondilarne jame i blokira hiperekstenziju, a ako se ona ipak dogodi to često dovodi do pucanja ligamenta. Takva ozljeda prednjeg križnog ligamenta prilikom hiperekstenzije u većini slučajeva je izolirana odnosno dešava se ruptura samo prednjeg križnog ligamenta (Slika 2.1.) [12]. Osim izoliranih ozljeda prednjeg križnog ligamenta, postoje i one udružene, kada je uz ligament oštećeno i više drugih struktura. Udružena ozljeda prednjeg križnog ligamenta događa se kada je koljeno u semifleksiji, a prisutna je vanjska rotacija i abdukcija te je stopalo čvrsto na podlozi. Kada se trup zarotira u ovom položaju dolazi do pucanja medijalnog kolateralnog ligamenta i medijalnog meniska, a ako se naprezanje odnosno sila nastavlja puknut će i prednji križni

ligament. Ovakva ozljeda kod koje dolazi do rupture medijalnog kolateralnog ligamenta, medijalnog meniska i prednjeg križnog ligamenta naziva se zlokobni trijas [9].



Slika 2.1. : Zlokobni trijas, (Preuzeto: <https://www.biophysio.com/terrible-triad-major-knee-injury/>)

Na ozljedu ovog ligamenta mogu utjecati i vanjski i unutarnji faktori. U vanjske faktore spadaju neadekvatna sportska oprema, neprikladna podloga na kojoj se izvodi aktivnost, loši uvjeti za sportsku aktivnost i slično. Unutarnji faktori koji mogu utjecati na ovu ozljedu su duljina bedrene i goljenične kosti, valgus koljena, loš omjer jakosti između mišića quadricepsa i hamstringsa i slično [5].

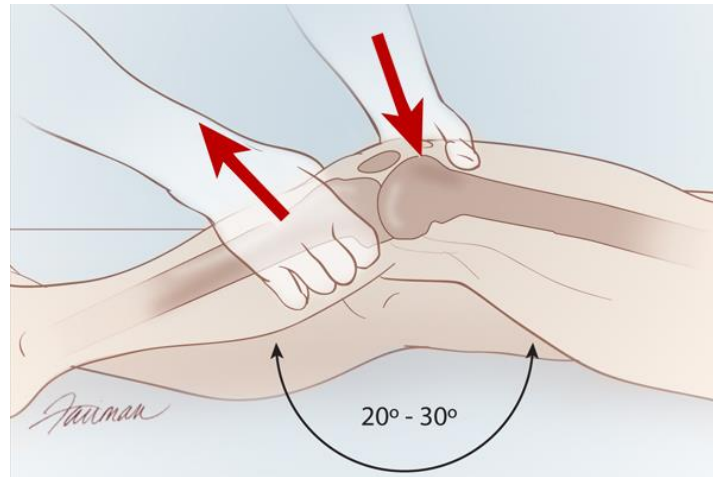


Slika 2.1.1. Prikaz potpune rupture prednjeg križnog ligamenta (Preuzeto : <https://evolveny.com/blogposts/2018/6/26/acl-tears-do-they-always-require-surgery>)

2.2. Dijagnoza ozljede prednjeg križnog ligamenta

Dijagnoza ozljede prednjeg križnog ligamenta uvijek kreće s uzimanjem anamneze i pregledom [6]. Tokom uzimanja anamneze važno je da ortoped pita pacijenta kako je došlo do ozljede zbog toga što se mehanizmom nastanka već može pretpostaviti radi li se o ozljedi prednjeg križnog ligamenta. Kada se pita pacijente kako je došlo do ozljede, većina ih navodi kako su imali osjećaj da je koljeno iskočilo te da su čuli zvuk pucanja, a u roku od nekoliko sati se pojavio i otok koljena. Prilikom kliničkog pregleda zbog otoka nije moguće napraviti neke kliničke testove stoga specijalist radi punkciju koljena kako bi eliminirao otok, ako je punkcijom uklonjeno više od 50 ccm krvi, to je obično prvi znak da se radi o oštećenju prednjeg križnog ligamenta. Nakon punkcije pacijent više ne osjeća toliko jaku bol, te je samim time lakše i provođenje specifičnih kliničkih testova [12]. Najvažniji testovi koji se provode kako bi se utvrdilo radi li se o ozljedi prednjeg križnog ligamenta su Lachmanov test, test prednje ladice, pivot shift test, postoji i mnogo drugih testova no ovi su najpouzdaniji [6].

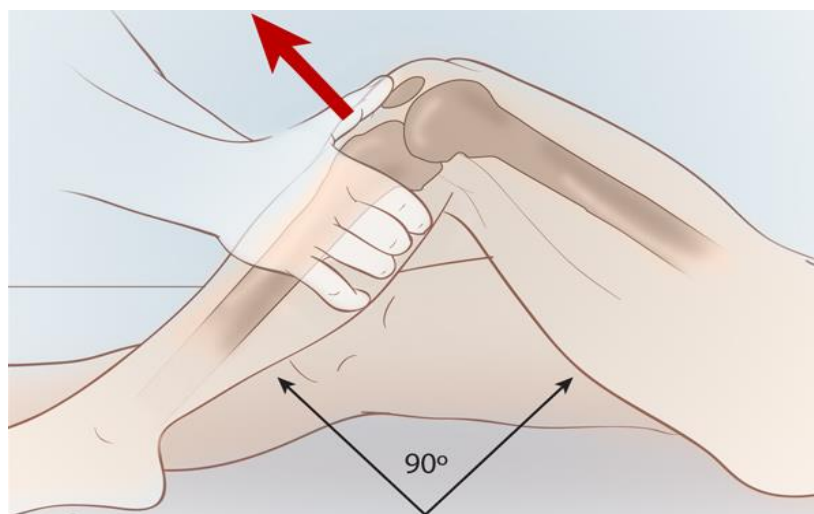
Lachmanov test koristi se za dijagnozu oštećenja prednjeg križnog ligamenta u akutnom stanju i određuje stabilnost koljena u sagitalnoj ravnini. (Slika 2.2.). Provodi se tako da pacijent leži na leđima, a koljeno je u laganoj fleksiji od 20 do 30 stupnjeva. Ispitivač koji provodi ovaj test jednu ruku stavlja na distalni dio bedrene kosti kako bi je fiksirao, a drugom rukom sa stražnje strane obuhvaća proksimalni dio goljениčne kosti. Ispitivač povlači goljениčnu kost prema naprijed, ako nema pomaka prema naprijed tada je test negativan i pokazuje da prednji križni ligament nije oštećen. Ukoliko dođe do pomaka goljениčne kosti prema naprijed tada je test pozitivan i ukazuje na ozljedu prednjeg križnog ligamenta. Rezultat testa možemo podijeliti na tri stupnja, prvi stupanj je pomak goljениčne kosti prema naprijed 1 – 4 mm, drugi stupanj 5 – 10 mm, a treći i najteži stupanj ozljede je kada dođe do pomaka goljениčne kosti više od 10 mm u odnosu na drugo, zdravo koljeno [13].



Slika 2.2. : Provođenje Lachman testa (Preuzeto:

<https://www.clinicaladvisor.com/slideshow/slides/tests-to-assess-acl-rupture/>)

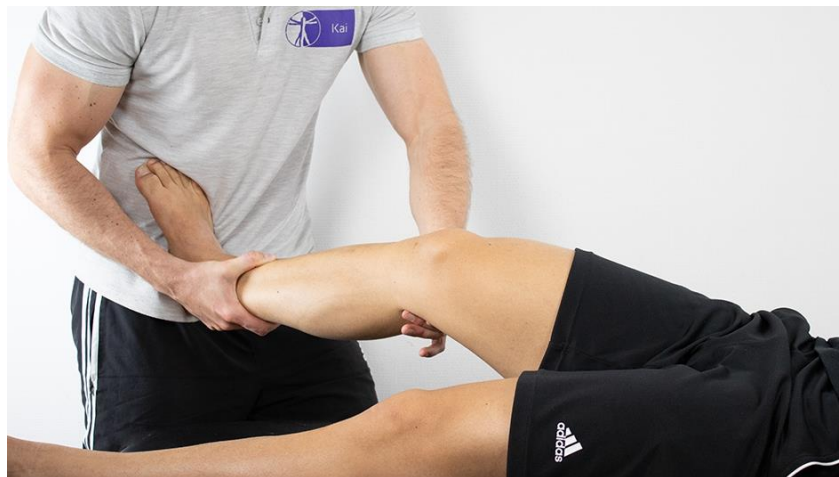Test prednje ladice se kao i Lachman test izvodi ležeći na leđima. Koljeno pacijenta mora biti flektirano pod 90 stupnjeva, a stopalo mora biti na podlozi. Ispitivač sjeda na prste pacijenta kako bi fiksirao distalni dio potkoljenice te s obje ruke hvata proksimalni dio potkoljenice te ju pokušava izvući prema naprijed (Slika 2.2.1). Test je pozitivan kada je pomak potkoljenice veći od 10 mm u odnosu na zdravu nogu te se tada radi o oštećenju prednjeg križnog ligamenta. Test prednje ladice nam može dati krive podatke odnosno test može biti i lažno pozitivan. Prije izvođenja testa treba paziti i provjeriti je li se desio pomak potkoljenice prema straga jer nam to može dati krivi rezultat odnosno u tom slučaju test može biti i lažno pozitivan. Ako se dogodio pomak potkoljenice prema straga prije izvođenja testa tada je riječ o oštećenju stražnjeg križnog ligamenta [13].



Slika 2.2.1. Provođenje testa prednje ladice (Preuzeto :

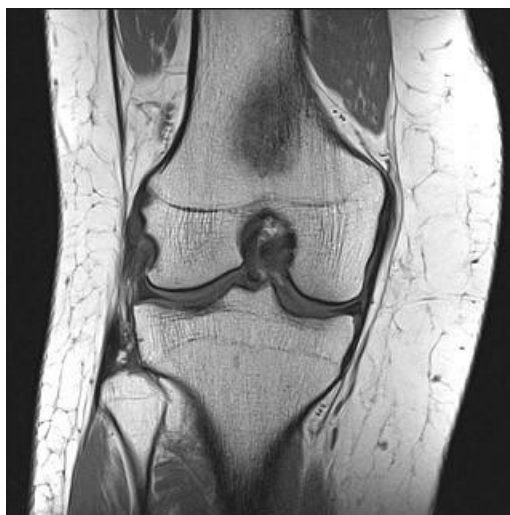<https://www.clinicaladvisor.com/slideshow/slides/tests-to-assess-acl-rupture/>)

Pivot shift test je klinički test kojim se testira anterolateralna nestabilnost koljena. Tijekom izvođenja testa pacijent leži na leđima, važno je da se kuk flektira do trideset stupnjeva kako bi se lakše opustio iliotibijalni trakt i da se može izvesti rotacija goljenične kosti. Ispitivač stoji bočno sa strane ozlijeđene noge, jednom rukom hvata potkoljenu s lateralne strane, a drugom gležanj s medijalne strane održavajući unutarnju rotaciju goljenične kosti (Slika 2.2.2.). Početni položaj je unutarnja rotacija goljenične kosti od dvadeset stupnjeva na koju se primjenjuje valgus stres. Koljeno se savija iz pune ekstenzije do trideset stupnjeva fleksije. Test je pozitivan na nestabilnost kada se pojavi subluksacija na dvadeset do četrdeset stupnjeva fleksije. Postoji mogućnost da test bude i lažno pozitivan ukoliko su meniskusi izvan svojeg fiziološkog položaja ili ako je oštećen medijalni kolateralni ligament. Pivot shift test težak je za izvođenje zato što je u većini slučajeva bolan te se pacijentu zbog toga teško opustiti [14].



Slika 2.2.2. Izvođenje pivot shift testa, (Preuzeto :
<https://www.physiotutors.com/wiki/reverse-pivot-shift-test/>)

Osim kliničkih testova, za dijagnozu ozljede prednjeg križnog ligamenta koriste se i specijalni dijagnostički postupci. Magnetna rezonanca ili MR je bezbolna dijagnostička pretraga koja omogućuje pregled mekotkivnih unutarnjih struktura koljena (Slika 2.2.2). Magnetna rezonanca ne koristi ionizirajuće zračenje već koristi snažnu energiju magneta. Na MR snimci moguć je prikaz oba snopa prednjeg križnog ligamenta u različitim ravninama. Prema MR snimci specijalist može planirati način operacije te se stoga magnetska rezonanca još naziva i zlatnim standardom u dijagnozi oštećenja prednjeg križnog ligamenta [15]. Uz magnetnu rezonancu uvijek je dobro napraviti i Rendgen (RTG) snimku da se isključi mogućnost ozljede ili frakture kostiju na polazištima i hvatištima ligamenata, međutim na RTG snimci ne može se dobiti uvid u stanje ligamenata.



Slika 2.2.3. MR snimka koljena (Preuzeto :

<https://www.akromion.hr/usluge/radiologija/magnetska-rezonanca/>)

Ozljeda prednjeg križnog ligamenta može se dijagnosticirati i artroskopijom koljena. Artroskopija je kirurški zahvat u kojem specijalist kroz meka tkiva pregledava zglob koljena. Kroz mali rez od jednog centimetra, specijalist u koljeno ubacuje malu kameru po imenu artroskop koja stvara sliku na ekranu te omogućuje specijalistu pregled koljena. Prednost artroskopije je sigurno dokazivanje ozljede prednjeg križnog ligamenta i ostalih struktura, ali se rijetko koristi jer zahtjeva anesteziju pacijenta [6].

2.4. Liječenje

Ozljede prednjeg križnog ligamenta mogu se liječiti konzervativnim i operativnim putem, a to ovisi o stupnju oštećenja, dobi pacijenta, njegovom zanimanju i njegovom načinu života. U početnoj fazi nakon nastanka ozljede primjenjuje se RICE metoda, koja obuhvaća odmor, hladne obloge, kompresiju i držanje noge na povišenom, sve to kako bi se smanjio ili u potpunosti eliminirao edem, smanjila bol i kako bi se ozljeda mogla pravilno dijagnosticirati. Kada je dijagnoza donesena i kad se utvrdilo da je došlo do ruptуре prednjeg križnog ligamenta pristupa se liječenju [3].

Konzervativnom liječenju se pristupa kada nije došlo do puknuća ligamenta ili ako je riječ o parcijalnoj rupturi ligamenta. Također konzervativnom liječenju se pristupa kod osoba starije životne dobi i osoba koje se malo kreću kod takvih osoba se pristupa konzervativnom liječenju čak i ako je došlo do ruptуре ligamenta kako bi se izbjegla zahtjevana operacija i dug oporavak. Konzervativan način liječenja uključuje jačanje muskulature koljena kako bi se ojačala stabilnost koljena koja je poremećena ozljedom prednjeg križnog ligamenta. Uz jačanje

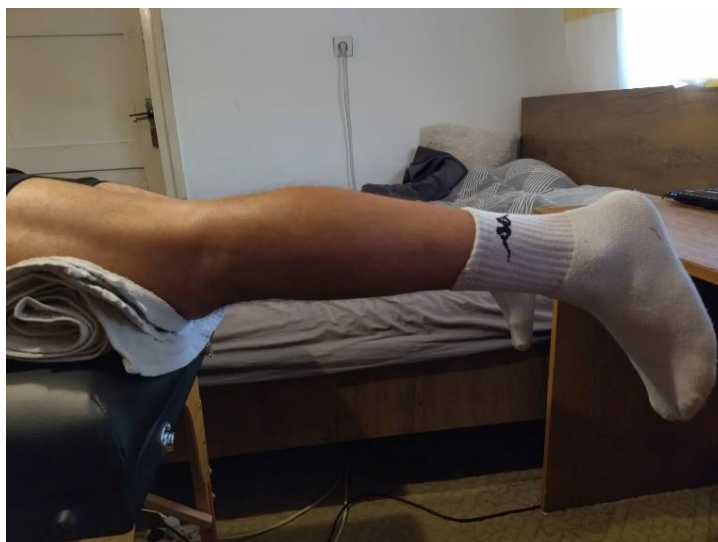muskulature, ovakav način liječenja uključuje fizioterapijske procese kao što su magnetoterapija, elektroterapija, hidroterapija, vježbe balansa i vježbe propriocepcije. Uz sve to, jako je važno pacijentu vratiti i samopouzdanje i ukloniti mogući strah od novih ozljeda. Svakako pristup konzervativnom liječenju mora biti individualan te će oporavak od ozljede ovakvim putem trajati različito kod svakog pacijenta [16].

Operativno liječenje koristi se kad se dogodi totalna ruptura prednjeg križnog ligamenta. Većina pacijenata koji se odlučuju za operaciju su sportaši, mlade osobe, osobe koje se bave tjelesnim aktivnostima te pacijenti koji imaju parcijalnu rupturu ligamenta, ali nisu konzervativnim liječenjem vratili odgovarajuću stabilnost koljena. Operacija koja se izvodi nakon ozljeda ovog ligamenta naziva se rekonstrukcija prednjeg križnog ligamenta. Rekonstrukcija se izvodi tako da se u koljeno na mjesto prednjeg križnog ligamenta ulaže presadak odnosno graft koji zamjenjuje njegovu funkciju. Graftovi koji se koriste u rekonstrukciji su: kost – patelarni ligament – kost, tetiva kvadricepsa, i tetive m. semitendinosusa i m. gracilisa [12].

3. Fizioterapijski pristup nakon rekonstrukcije prednjeg križnog ligamenta

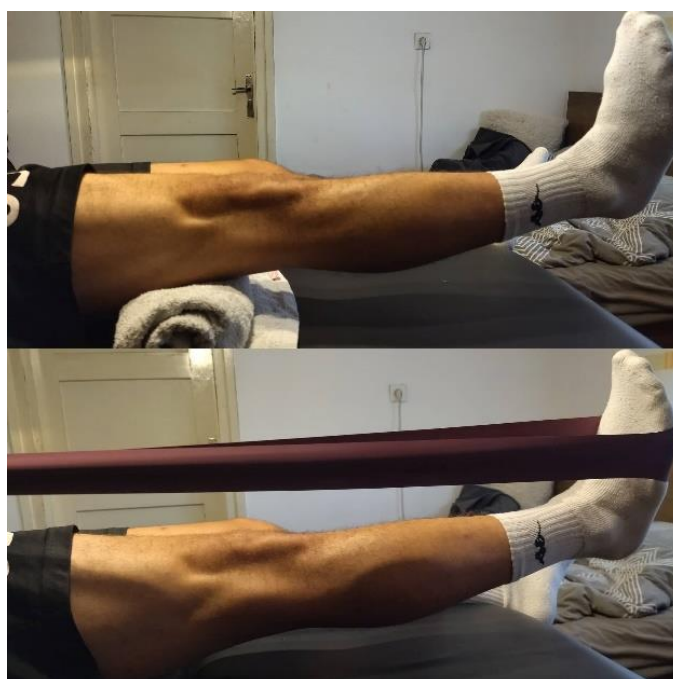Nakon rekonstrukcije ligamenta pristupa se rehabilitaciji pacijenta gdje se fizioterapijskim postupcima pokušava vratiti pacijenta u stanje u kakvom je bio prije same ozljede. Rehabilitacija se može podijeliti na dva dijela, a to su preoperativna rehabilitacija i postoperativna rehabilitacija. Preoperativna rehabilitacija provodi se netom nakon ozljede odnosno prije same operacije.

Fizioterapijski pristup u preoperativnoj rehabilitaciji kreće od samog zbrinjavanja simptoma nakon ozljede kao što su otekline, bol, smanjeni opseg pokreta te od jačanja mišića koji su oslabjeli uslijed mirovanja. Također je važno vratiti normalan obrazac hoda te pacijenta psihički pripremiti na operaciju. Otekline se smanjuje krioterapijom, elevacijom ozlijeđene noge i mirovanjem prvih nekoliko dana, jako je važno ukloniti oteklinu kako bi se omogućio veći opseg pokreta koljena. Krioterapija se primjenjuje 6 – 10 puta dnevno po 15 minuta. Kada se otekline smanjila ili u potpunosti nestala, fizioterapeut kreće sa vježbama za povećanje opsega pokreta. Vježbe koje se koriste za povećanje opsega pokreta su pasivne, aktivne potpomognute te aktivne vježbe, a sve ovisi u kakvom stanju je pacijent. Ako pacijent ne može sam napraviti pokret tada to radi fizioterapeut pasivnim vježbama na podlozi, a također u tim situacijama može se koristiti sila gravitacije. Ekstenzija se postiže na način da pacijent leži na krevetu ili fizioterapijskom stolu sa ispruženim nogama, ali tako da potkoljenica visi izvan stola, ispod koljena stavlja se ručnik te će sila gravitacije potkoljenicu vući prema dolje i desit će se ekstenzija (Slika 3.). Fleksija se također može dobiti silom gravitacije, pacijent leži na rubu stola, noge su oslonjene na zid, pacijent opusti mišiće i tada sila gravitacije vuče noge prema dolje i dobit će se fleksija [17].



Slika 3. Prikaz dobivanja ekstenzije uz pomoć gravitacije, Izvor: osobna arhiva

Ako pacijent može sam krenuti u pokret, ali ga ne može u potpunosti napraviti tada se rade aktivne potpomognute vježbe gdje fizioterapeut potpomaže u pokretu, a ukoliko je pacijent u dovoljno dobrom stanju da sam izvede pokret tada pacijent sam izvodi aktivne vježbe. Nakon što je opseg pokreta zadovoljavajući slijedi jačanje oslabljene muskulature natkoljenice. Jačanje muskulature postiže se izometričkim vježbama, vježbama sa elastičnom trakom, vježbama sa utezima i bicikliranjem na sobnom biciklu (Slika 3.1) [13].

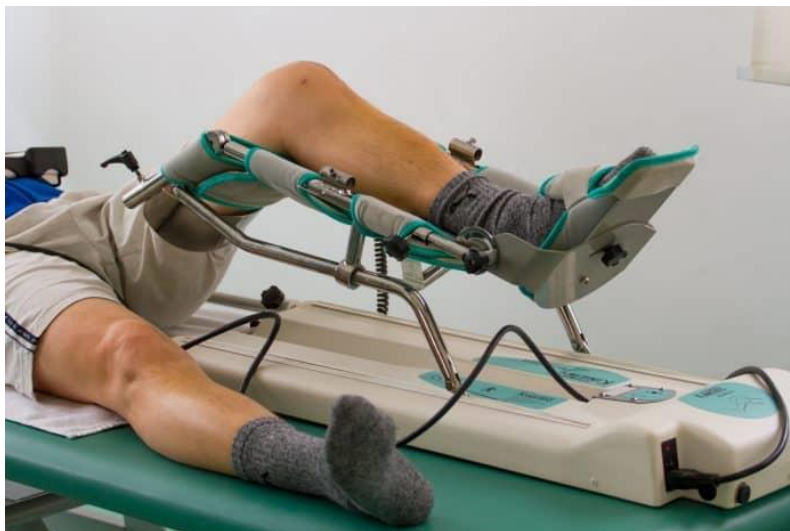

Slika 3.1. Vježbe za jačanje natkoljene muskulature, Izvor: osobna arhiva

Postoperativna rehabilitacija počinje odmah drugi dan nakon same operacije i može se podijeliti na 6 faza [18].

3.1. Prva faza

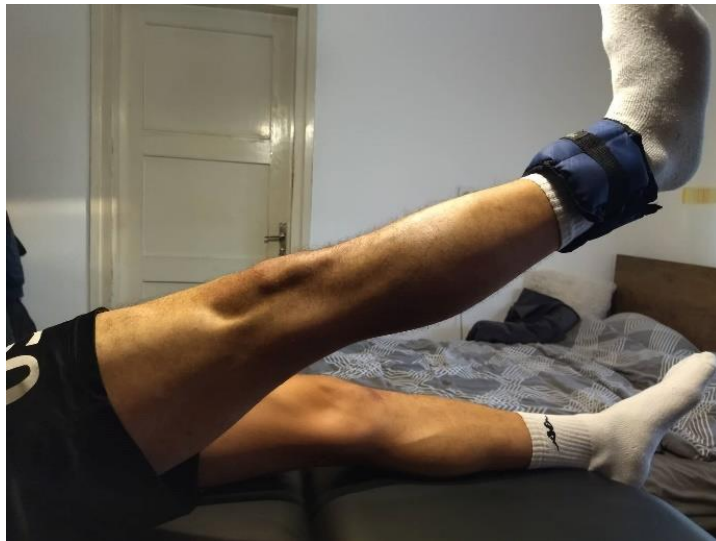Prva faza postoperativne rehabilitacije počinje odmah drugi dan nakon operacije i traje 14 dana. Glavni cilj u prvoj fazi rehabilitacije nakon operacije je zaštititi graft, smanjiti bolnost i edem koljena, dobiti punu ekstenziju te povećavati opseg fleksije koljena. Fizioterapijski procesi koji se izvode u prvoj fazi su krioterapija, elektrostimulacija kvadricepsa, edukacija hoda pacijenta te pasivno razgibavanje koljena[16]. Krioterapija se provodi hladnim oblozima i njezin glavni cilj je smanjenje edema. Jačanje muskulature se radi u kombinaciji s izometričkim vježbama kako bi se ojačali mišići natkoljenice. Pasivno razgibavanje koljena izvodi fizioterapeut, a ono je moguće i na kineteku, uređaju za pasivno razgibavanje na kojem se stupnjevi fleksije i ekstenzije mogu dozirati (Slika 3.1.). U prvom tjednu važno je dobiti punu ekstenziju dok fleksija ne bi trebala biti preko 90 stupnjeva. Prije svakog tretmana, jako je važno raditi i mobilizaciju patele koja pomaže kod pokreta koljena. Hod se izvodi s podlaktatnim štakama, a operiranu nogu se ne smije opterećivati više od 15 kilograma. Nakon operacije pacijent dobije i ortoza koja je zaključana u punoj ekstenziji radi lakšeg kretanja, a otključava se tek kada se kvadriceps dovoljno ojača da kontrolira zglobov koljena. Uz sve ovo kod ležanja se pod petu stavlja jastuk kako bi se u krevetu postigla terminalna ekstenzija. [19].



Slika 3.1. Kinetek – uređaj za pasivno razgibavanje koljena (Preuzeto : <https://www.fizioterapeut.hr/fizikalna-terapija/elektroterapija/kinetek-pasivno-razgibavanje-koljenog-zgloba/>)

3.2. Druga faza

Druga faza postoperativne rehabilitacije traje tri tjedna, od trećeg do šestog tjedna nakon operacije. Glavni ciljevi druge faze rehabilitacije su dobiti puni pokret fleksije, održati puni pokret ekstenzije te riješiti se štaka odnosno vratiti normalan obrazac hoda. U drugoj fazi rehabilitacije poželjno je raditi i na ožiljku. Potrebno je raditi masažu ožiljka kako bi se povećala njegova mobilnost, a treba pratiti i njegovu temperaturu, boju i edematoznost [20]. Osim statičkih vježbi u ovoj fazi se izvode i vježbe jačanja sa utezima oko gležnja (Slika 3.2.). Nakon operacije dolazi do atrofije mišića kvadricepsa, istraživanja su pokazala da je neuromuskularna električna stimulacija jako učinkovita u jačanju kvadricepsa, te se u ovoj fazi kreće s istom. Električna stimulacija izvodi se kada je koljeno u ekstenziji, a u isto vrijeme pacijent može podizati ekstenziranu nogu od podloge. Također u ovoj fazi kreće se i sa vježbama propriocepcije, to su najčešće vježbe sa otvorenim i zatvorenim očima, na dvije i na jednoj nozi te na različitim podlogama [20].



Slika 3.2. Jačanje natkoljene muskulature s utegom, Izvor: osobna arhiva

3.3. Treća faza

Treća faza kreće se sedmim tjednom nakon rekonstrukcije i traje dva tjedna. Glavni ciljevi treće faze su postizanje punog opsega pokreta u koljenu kao i na zdravoj nozi, poboljšati opću kondiciju, propriocepciju i stabilnost. U trećoj fazi kreće se i sa vježbanjem u vodi i plivanjem, koje je jako korisno za poboljšanje opće kondicije [20]. Trening stabilnosti i balansa izvodi se na balans daskama, strunjačama, a također mogu poslužiti i neki rekviziti kao što su lopta i elastična traka (Slika 3.3.) [19]. Važno je da u ovoj fazi pacijent savlada hod po stepenicama

i normalan obrazac hoda kako bi mogao krenuti s laganim trčanjem na traci. Trening snage nožnih mišića izvodi se povećanjem opterećenja na sobnom biciklu, statičkim vježbama uz kombinaciju dinamičkih vježbi kao što su lagani preskoci preko vijače te vježbe u vodi (skokovima, doskocima u bazenu). Također za snagu nožnih mišića preporučaju se vježbe na spravama uz opterećenje i iskoraci u svim smjerovima, ali da koljeno ne prelazi fleksiju od 45 stupnjeva. Kriteriji za napredak u sljedeću fazu su: ne pojavljivanje boli i edema nakon vježbe, normalan obrazac hoda, isti opseg pokreta na operiranoj i zdravoj nozi [20].



Slika 3.3. Trening balansa na balans lopti, (Preuzeto:

<https://www.acefitness.org/resources/pros/expert-articles/5819/7-basic-bosu-balance-exercises/>)

3.4. Četvrta faza

Četvrta faza nakon rekonstrukcije prednjeg križnog ligamenta kreće kada pacijent više nema nikakvih bolova, ima isti opseg pokreta na obje noge te normalno hoda. Četvrta faza najčešće započinje u devetom tjednu nakon operacije i traje tri tjedna. U ovoj fazi se unaprjeđuju vježbe iz treće faze. Vježbe su intenzivnije i kompliciranije, pacijent može trčati na traci više nego prije te tako povećavati kondiciju i snagu mišića. Moguće je izvoditi i čučnjeve sa fleksijom u koljenu do 90 stupnjeva (Slika 3.4.) [20]. U ovoj fazi rehabilitacije važno je posvetiti se proprioceptivnom treningu. Ovakav tip treninga pomaže u dobivanju boljeg osjećaja vlastitog tijela u prostoru. Najbolje je koristiti različite podloge za izvođenje treninga od mekanih, bodljikavih, hrapavih pa čak i do pijeska ili trampolina, a najbolje je da pacijent tijekom izvođenja vježbi bude bos. Kriteriji za napredak u sljedeću fazu su: adekvatna snaga


kvadricepsa, deset pravilno izvedenih ponavljanja jednonožnog čučnja uz uvjet da je fleksija kod čučnja barem 60 stupnjeva, vertikalni skok uz zadovoljavajuću kontrolu koljena [18].



Slika 3.4. Prikaz čučnja uz zid s fleksijom koljena od 90 stupnjeva, (Preuzeto <https://www.acefitness.org/resources/pros/expert-articles/5819/7-basic-bosu-balance-exercises/>)

3.5. Peta faza

Peta faza nakon rekonstrukcije prednjeg križnog ligamenta najčešće kreće u trinaestom tjednu nakon operacije i označava rani povratak treningu i sportskim aktivnostima (Slika 3.5) . Ova faza jedna je od najvažnijih prije konačnog povratka sportskim aktivnostima. Opća kondicijska sprema mora biti na visokoj razini, slično kao i prije same ozljede. U trening se uvode vježbe promjene smjera na ljestvama, skokovi i doskoci, veće distance trčanja i bicikliranja. Prije početka sportskih aktivnosti važno je da pacijent osjeti trening na svim podlogama, travi, umjetnoj travi, pijesku, parketu, nizbrdici i uzbrdici i slično, kako bi se koljeno naviknulo i znalo reagirati [18,20].



Slika 3.5. Prikaz treninga kretanja i vježbi s promjenom smjera, (Preuzeto <https://bluegym.hr/shop/sklz-elevation-ladder-uzdignute-ljestve/>)

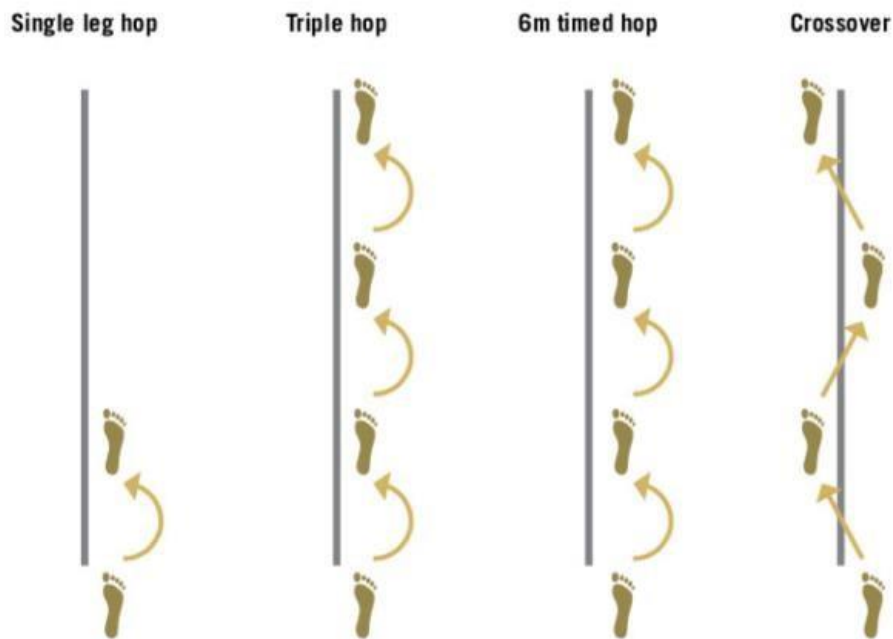3.6. Šesta faza

Šesta, a ujedno i posljednja faza rehabilitacije nakon rekonstrukcije prednjeg križnog ligamenta kreće kad je pacijent spreman vratiti se sportskim aktivnostima. Vremenski je to teško odrediti jer kod svakog pacijenta je to individualno, u većini slučajeva je to 6 mjeseci nakon operacije, ali može biti i prije, ali i kasnije. U ovoj fazi oporavka potrebno je nastaviti progresivno pojačavati stanje opće kondicije. Trening u ovoj fazi mora biti specifičan i prilagođen sportu kojim se pacijent bavi. Elementi koje bi svakako trebalo imati u treningu su : trčanje i usporavanje po ravnoj podlozi, bočno trčanje i trčanje unatrag. Promjene smjera, preskakanje vijače u trku, naglo zaustavljanje, simuliranje udaranja lopte su također stvari koje bi trebale biti zastupljene u treningu. U kontaktnim sportovima, važno je da pacijent nekoliko tjedana trenira i u takvim uvjetima kako bi se koljeno i tijelo prilagodilo. Povratak sportu mora biti postepen i nikad se ne smije požurivati zbog mogućnosti ponovne rupture [18].

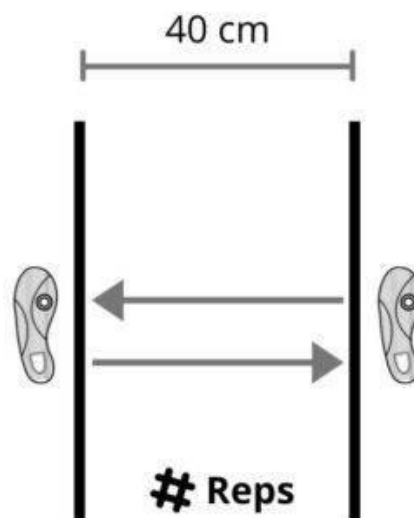
4. Povratak sportu nakon rekonstrukcije prednjeg križnog ligamenta

Povratak sportu nakon rekonstrukcije prednjeg križnog ligamenta treba biti postupan, siguran i nikada preuranjen kako se ne bi dogodila reruptura. Nakon rehabilitacijskog procesa i prije povratka sportu važno je napraviti testiranje kako bi se vidjelo je li sportaš u potpunosti spreman za povratak sportu. Testiranje je jako važno zato što ispitivaču i samom sportašu omogućuje izvođenje specifičnih pokreta u kontroliranim uvjetima. Istraživanje iz 2014. godine je pokazalo da su sportaši koji su se vratili sportu nakon rekonstrukcije prednjeg križnog ligamenta imali 6% više rizika za ozljedu prednjeg križnog ligamenta u odnosu na ostale sportaše. Uz to, od 29,5% sportaša kojima se desila ponovna ozljeda prednjeg križnog ligamenta, 20,5% ozljeda se dogodilo na kontralateralnoj nozi, a 9% na nozi koja je već bila ozlijeđena. U teoriji, testovi za povratak sportu mogu biti bilo koji pokreti koji oponašaju one u sportu sportaša. Međutim, postoje točno određeni testovi prije povratka sportu.

Testovi skakanja mogu uključivati između 4 i 6 različitih ispitivanja skokova. Cilj je postići maksimalne vrijednosti na svim testovima, a uspoređuje se operirana noga sa zdravom nogom. Testovi su prolazni ukoliko sportaš ima > 90, 95 posto simetrije ekstremiteta. Najčešće se koriste jednonožni skok test, trostruki skok test na jednoj nozi, bočni skok test (Slika 4.1), skokovi na udaljenosti od 6 metara te skokovi na jednoj nozi sa promjenom smjera (Slika 4.). Kod jednonožnog skok testa mjeri se daljina, ali također je važno da je skok kontroliran te da je sportaš stabilan tijekom doskoka. Trostruki skok test mjeri vrijeme kontakta stopala s podlogom i udaljenost, također je važna kontrola skokova te stabilnost. Bočni skok test mjeri udaljenost skoka u stranu. Test skokova na udaljenosti od 6 metara mjeri vrijeme za koje će sportaš preskočiti 6 metara jednonožnim skokovima, ali i koliko puta će skočiti. Test skakanja na jednoj nozi uključuje tri skoka, ali sa promjenom smjera, gdje se također gleda kontrola tijela te stabilnost kod doskoka [22].

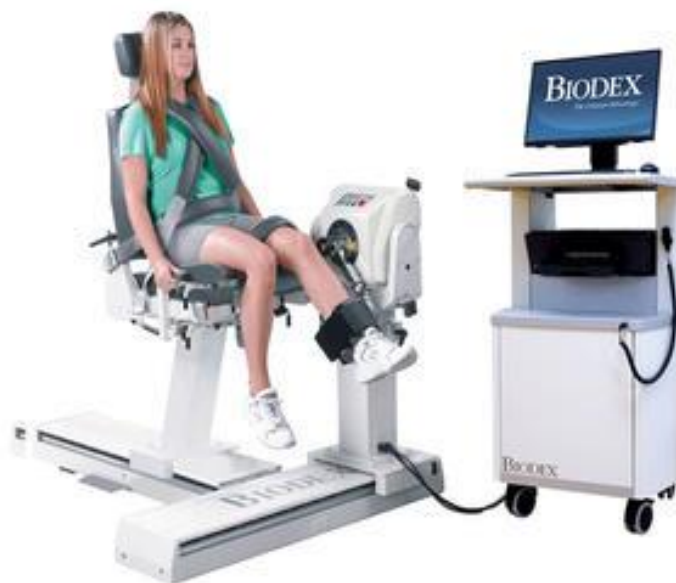

Slika 4. Prikaz testova skakanja, (Preuzeto : <https://www.pogophysio.com.au/blog/acl-surgery-return-to-sport-testing/>)



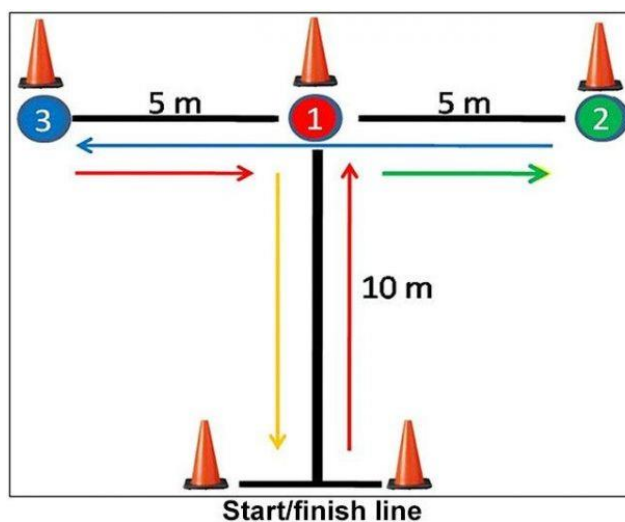
Slika 4.1. Prikaz bočnog skok testa, (Preuzeto: <https://www.pogophysio.com.au/blog/acl-surgery-return-to-sport-testing/>)

Snaga kvadricepsa također je jedan od parametara koja se mjeri prije povratka sportskim aktivnostima. Snaga kvadricepsa se testira na izokinetičkom stroju biodex (Slika 4.2.), ali moguće je koristiti ručnu dinamometriju te sprave u teretani. Kao i kod testova skakanja uspoređuje se snaga kvadricepsa zdrave noge sa snagom kvadricepsa operirane noge [22].



Slika 4.2. : Biodex uređaj, (Preuzeto: <https://www.biodex.com/physical-medicine/products/dynamometers/system-4-mvp>)

Uz testove skakanja i snagu kvadricepsa, mjeri se i agilnost sportaša. Agilnost sportaša mjeri se na poligonu (Slika 4.3.), da bi rezultat bio zadovoljavajući sportaš mora proći poligon za 11 sekundi [22].



Slika 4.3. Poligon na kojem se mjeri agilnost sportaša, (Preuzeto: <https://www.pogophysio.com.au/blog/acl-surgery-return-to-sport-testing/>)

Ako su svi gore navedeni testovi bili pozitivni, sportaš je spreman za povratak sportu. Međutim, uvijek je poželjno provesti još testova koji su prilagođeni sportu sportaša, kao što su određeni udarci nogama, skakanje, usporevanje i slično kako bi sportaš bio u potpunosti spreman vratiti se svojem sportu [22].

4.1. Uloga fizioterapeuta

Fizioterapeut jedan je od glavnih ljudi koji vodi i koji je odgovoran za pacijenta tijekom rehabilitacijskog procesa. Njegovi zadatci su svjesno i odgovorno voditi rehabilitacijski proces, surađivati s ostalim članovima tima koji su uključeni u sam proces kao što je operater, psiholog ili psihijatar. Rehabilitacija je dugotrajna i teška za svakog pacijenta, a fizioterapeut mora biti osoba od povjerenja te uvijek biti uz pacijenta u teškim situacijama. Svaki pacijent je individualan i drugačiji i zato je svaka rehabilitacija drugačija. Na početku svake rehabilitacije je jako važno da fizioterapeut uzme dobru procjenu statusa samog pacijenta. Procjena mora biti objektivna te dokumentirana dokazima koji se dobiju nakon početnih mjerenja i testiranja[23]. Svi fizioterapijski postupci i procesi moraju biti profesionalni odrađeni u specifičnim uvjetima sve u svrhu što bržeg i što boljeg oporavka. Motiviranost je jedan od faktora koji također može utjecati na proces, stoga je važno da fizioterapeut motivira pacijenta, ako on izgubi samopouzdanje. Također fizioterapeut mora i educirati pacijenta o načinima vježbanja i prevenciji kako bi pacijent mogao sam izvoditi određene vježbe koje bi mu pomogle da spriječe ponovnu ozljedu [24].

4.2. Prevencija ponovnih ozljeda prednjeg križnog ligamenta

U prve dvije godine nakon rekonstrukcije mogućnost da obnove ozljedu prednjeg križnog ligamenta je 6 puta veća kod osoba koje su već pretrpjele ozljedu, a kod sportašica je to i češće. Neki od faktora rizika zbog kojih se događa ponovna ozljeda prednjeg križnog ligamenta su prerani povratak sportu, asimetrije u kinematici kretanja, loša posturalna kontrola, slabost fleksora koljena i sl. Simetrija kvadricepsa na obje noge važna je zbog prevencije ozljeda u bliskoj budućnosti. Uz to omjer snage koljena i kvadricepsa također treba uzeti u obzir, važno je vratiti barem 85 posto snage kvadricepsa u odnosu na zdravu nogu prije povratka sportskim aktivnostima [24]. Također strah može igrati veliku ulogu kod povratka sportskim aktivnostima te zato postoji mogućnost slabijih rezultata u odnosu na one prije ozljede. Kako bi se spriječila ponovna ozljeda prednjeg križnog ligamenta važno je prije svakog treninga provoditi specifične preventivne vježbe, raditi pliometrijske treninge te raditi na poboljšanju propriocepcije i stabilnosti [24]. Holly J. Silvers-Granelli i njegovi suradnici 2017. godine proveli su istraživanje o FIFA 11+ programu. FIFA 11+ program sastavljen je kako bi smanjio i prevenirao ozljede koljena kao što je ozljeda prednjeg križnog ligamenta. Istraživanje je pokazalo kako je FIFA 11+ program smanjio broj ozljeda prednjeg križnog ligamenta za čak 77% kod nogometaša na koledžu (Tablica 4.2.) [25].

PROGRAM	VJEŽBA	TRAJANJE
Vježbe balansa Vježbe pliometrije Vježbe agilnosti Vježbe snage	TRČANJE Trčanje do čunja i nazad, s ubrzanjem intenziteta (2x) Trčanje i kruženje kukom prema unutra, trčanje nazad (2x) Trčanje i kruženje kukom prema van, trčanje nazad (2x) Trčanje oko partnera, trčanje nazad (2x) Skakanje i kontakt ramenom s partnerom (2x) Sprint naprijed i sprint nazad (2x) JAKOST, PILOMETRIJA, BALANS Plank Bočni plank Vježba kontrakcije hamstringsa Držanje balansa na jednoj nozi s loptom u rukama Čučnjevi Skokovi (naprijed, nazad, lijevo i desno)	8 minuta trčanja 10 minuta snage, balansa i pliometrije
	TRČANJE S jedne strane terena na drugu, s 80% intenziteta (2x) Trčanje s visokim odrazom, (2x) Trčanje, iskorak u stranu, sprint s 90% intenziteta, isto u suprotnu stranu	2 minute trčanja

Tablica 4.2.: FIFA 11+ program, (Preuzeto: <https://www.mayouthsoccer.org/coaches/injury-prevention/>)

4.3. Razlike kod ozljeda prednjeg križnog ligamenta između žena i muškaraca

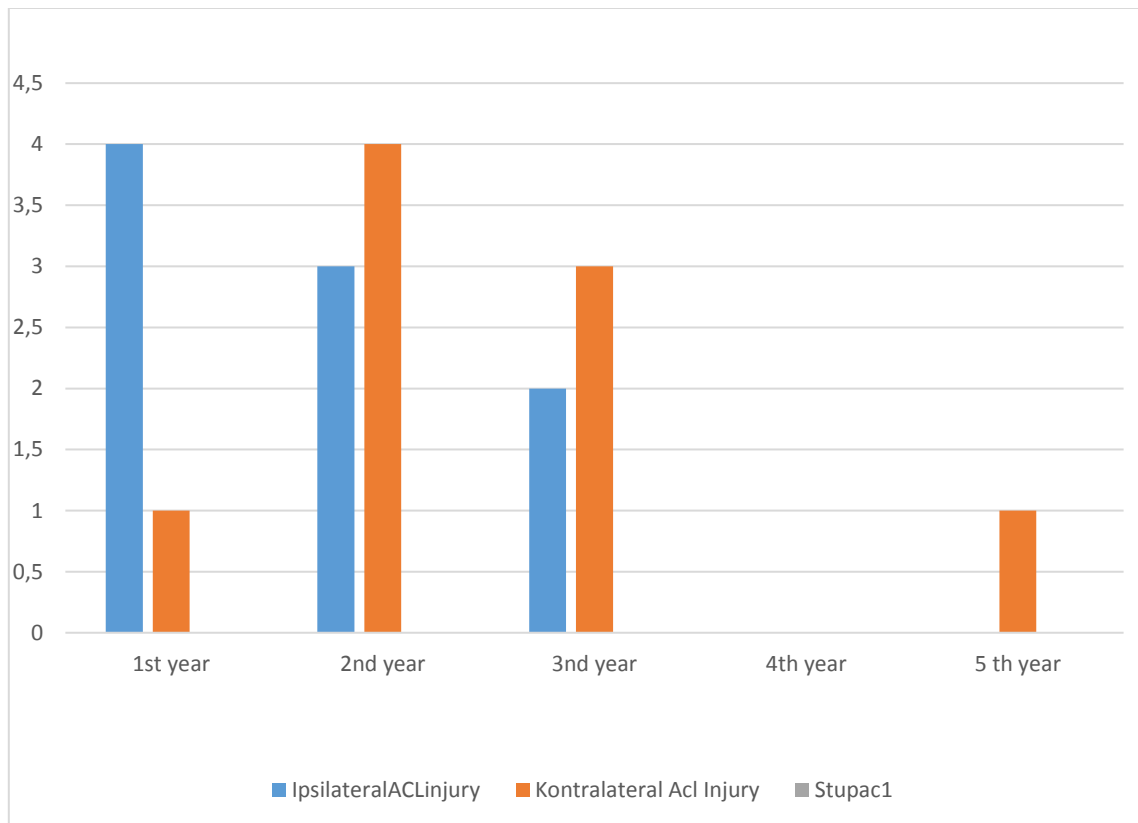
Istraživanja su pokazala kako je ozljeda prednjeg križnog ligamenta češća kod žena nego kod muškaraca, pogotovo u sportovima u kojima su česte promjene smjera te skokovi i doskoci. Studije u Americi pokazuju kako je incidencija ozljeda prednjeg križnog ligamenta dva do osam

puta veća kod žena nego kod muškaraca. Neki od faktora koji mogu utjecati na razvoj ozljede su : anatomske, hormonalne, faktori okoline, biomehanički i neuromuskularni. Jedan od ključnih čimbenika u incidenciji ozljeda između muškaraca i žena je razlika u anatomskim strukturama. U adolescenciji se povećava nestabilnost koljena zbog rasta bedrene i goljenične kosti što povećava obrtni moment na koljeno. Kod muškaraca nestabilnost se smanjuje zbog povećanja mišićne mase dok se kod žena zbog manje i slabije mišićne mase povećava pojavnost ozljeda prednjeg križnog ligamenta. Također, kod žena je veći Q kut pa je samim time djeluje veća sila na medijalnu stranu koljena. Širina interkondilarne jame važan je čimbenik kod ozljede prednjeg križnog ligamenta. Više osobe imaju veću širinu interkondilarne jame. Zbog manje visine u odnosu na muškarce, žene su rizičnija skupina. U istraživanju se promatrala skupina žena te su žene koje su imale užu prostor (prostor manji od 13 mm) interkondilarne jame imale 16,8% veće izgleda za oštećenje prednjeg križnog ligamenta. Također, što je užu prostor interkondilarne jame manja je i duljina ligamenta, a manja duljina ligamenta smanjuje i otpornost na velike sile tijekom različitih aktivnosti [26].

Faktori okoliša koji mogu utjecati na ozljedu prednjeg križnog ligamenta su: podloga na kojoj se izvodi sport ili aktivnost, sportska oprema te obuća. Ukoliko je podloga na kojoj se izvodi sportska aktivnost suha stvara se veće trenje između tenisice i podloge dok su kod vlažne podloge sile trenja puno manje. U Sjedinjenim Američkim Državama pojavnost ozljede je veća ako se aktivnost izvodi na suhoj podlozi. Kod muškaraca istraživanje je pokazalo kako je obuća izrazito važan faktor u pojavnosti ozljede prednjeg križnog ligamenta, osobito kod nogometaša kod kojih dugački čepovi na kopačkama povećavaju šansu za ozljedu prednjeg križnog ligamenta. Ženski hormoni estrogen i progesteron smješteni su u fibroblastima prednjeg križnog ligamenta. Upravo estrogen potiče proizvodnju kolagena koji je ključan za podnošenje opterećenja i sila koje djeluju na ligament. Neuromuskularni faktori također utječu na pojavnost ozljede prednjeg križnog ligamenta. U gotovo svim aktivnostima izrazito je važna dinamička aktivnost mišića, ponajviše kvadricepsa i hamstringsa koji se opiru vanjskim silama tijekom sportskih aktivnosti te tako štite koljeno. Tijekom doskoka kod žena se javlja značajnija aktivacija mišića kvadricepsa i gastrocnemiusa, a slabija aktivacija mišića hamstringsa i gluteusa. To je mehanizam koji povećava valgus koljena, povećava djelovanje adukcijskih i abdukcijskih sila te tako povećava mogućnost rupture. Tijekom aktivnosti kod žena je zamijećena i veća everzija stopala u odnosu na muškarce te se samim time povećava valgus stres na koljeno [26,27].

4.4. Ponovna ozljeda prednjeg križnog ligamenta nakon rekonstrukcije

Francesco de Villa je sa svojim suradnicima proveo istraživanje o riziku nastanka ozljede prednjeg križnog ligamenta nakon rekonstrukcije istog te. Istraživanje je provedeno na 118 profesionalnih nogometaša koji su već jednom rekonstruirali prednji križni ligament te je trajalo pet godina.



Grafikon 4.4. Prikaz ponovnih ozljeda prednjeg križnog ligamenta nakon rekonstrukcije kod profesionalnih sportaša (Preuzeto : <https://bjsm.bmj.com/content/55/23/1350>)

Istraživanje je pokazalo da je u prvoj godini nakon rekonstrukcije četiri nogometaša doživjelo ponovnu ozljedu prednjeg križnog ligamenta na istoj nozi, dok je jedan nogometaš u prvoj godini nakon rekonstrukcije doživio ozljedu na suprotnoj nozi. U drugoj godini nakon rekonstrukcije, tri nogometaša opet su oštetili prednji križni ligament koji su već rekonstruirali dok je četvero nogometaša doživjelo povredu na suprotnoj nozi od operirane. U trećoj godini od rekonstrukcije, dvoje nogometaša doživjelo je povredu na istoj nozi koju su već operirali dok je tri nogometaša ozlijedilo suprotnu nogu. Četvrta godina nakon rekonstrukcije pokazala se kao najbolja, odnosno u tom periodu nijedan od 118 nogometaša nije ozlijedio prednji križni ligament. U petoj godini nakon rekonstrukcije, jedan je nogometaš ozlijedio prednji križni ligament i to na suprotnoj nozi od one koju je već operirao

(Grafikon 4.4.). Ovo istraživanje je pokazalo da gotovo 17,8% ili čak 1 od 5 igrača pretrpi drugu ozljedu prednjeg križnog ligamenta unutar 4,3 godine. Druga ozljeda prednjeg križnog ligamenta bila je beskontaktna i izolirana u 42% slučajeva. Prosječna duljina karijere nakon rekonstrukcije bila je 3,4 godine, a čak 60% nogometaša igralo je profesionalni nogomet pet godina nakon rekonstrukcije [28].

5. Zaključak

Ozljeda prednjeg križnog ligamenta najčešća je ozljeda koljena, a u većini slučajeva liječi se operativnim putem na način da se radi njegova rekonstrukcija. Nakon rekonstrukcije prednjeg križnog ligamenta slijedi dugotrajna i teška rehabilitacija. Rehabilitaciju nakon rekonstrukcije možemo podijeliti na šest faza, a svaka od njih jednako je važna i ne smije se preskočiti. Fizioterapeut svakom pacijentu treba pristupiti individualno jer je svaki pacijent i svaka rekonstrukcija drugačija i jedinstvena. Fizioterapijskim postupcima, profesionalnim i stručnim pristupom fizioterapeut treba pacijentu olakšati i omogućiti što bolju i kvalitetniju rehabilitaciju. Svi fizioterapijski postupci, terapije, treninzi i vježbe koji se koriste tijekom oporavka imaju istu svrhu, pomoći pacijentu da se vrati u stanje u kojem je bio prije ozljede kako bi se mogao vratiti svojim svakodnevnim poslovnim i sportskim aktivnostima. Uz to, fizioterapeut motivira i ohrabruje pacijenta kada izgubi samopouzdanje. Na kraju cijelog rehabilitacijskog procesa zadaća fizioterapeuta je da pacijenta educira o pravilnim obrascima kretanja i načinu prevencije kako se opet ne bi ponovila ozljeda prednjeg križnog ligamenta.

6. Literatura

- [1] M. Pećina, I. Bojanić, M Hašpl : Sindromi prenaprezanja u području koljena, Arhiv za higijenu rada i toksikologiju, br. 4, 2013. str 429 – 439
- [2] N. Singh : International Epidemiology of Anterior Cruciate Ligament Injuries, Orthopedic Research Online Journal, br. 1, veljača 2018., str. 1-3
- [3] C. R. LaBella, W. Hennrikus, T. E. Hewett : Anterior Cruciate Ligament Injuries: Diagnosis, Treatment, and Prevention, br. 133, svibanj 2014., str. 1437 – 1450
- [4] K. M Sutton, J. Montgomery Bullock : Anterior cruciate ligament rupture: differences between males and females, br. 21 siječanj 2013., str. 41 - 50 dostupno na : <https://pubmed.ncbi.nlm.nih.gov/23281470/>, pristupljeno : 1.6.2022.
- [5] Griffin i sur. : Noncontact Anterior Cruciate Ligament Injuries: Risk Factors and Prevention Strategies, br. 3, svibanj 2000., str. 141 – 150
- [6] M. Hašpl, M. Pećina. : Dijagnostika i liječenje rupture prednje ukrižene sveze koljenskog zgloba u športaša, Športska medicina, Zagreb: Medicinska naklada, str. 64 - 74
- [7] G. Cerulli, G. Placella, E. Sebastiani, M. Tei, A. Speziali, F. Manfreda, : ACL Reconstruction: Choosing the Graft, Joints, br.1, ožujak 2013., str. 18 – 24
- [8] G. Bisciotti, K. Chamari, E. Cena, A. Bisciotti, A. Bisciotti, A Corsini, K. Volpi. : Anterior cruciate ligament injury risk factors in football, J Sports Med Phys Fitness, br. 59, listopad 2019., 1724 – 1738
- [9] M. Mundar : Zlokobni trijas - teška ozljeda koljena, Završni rad, Sveučilište Sjever, Varaždin, 2021.
- [10] M. Pećina.: Sportska medicina, Medicinska naklada, Zagreb, 2019.
- [11] R. Medved : Sportska medicina, Jugoslavenska medicinska naklada, Zagreb, 1980
- [12] M. Erceg : Ortopedija, 2006., str. 383. – 389.
- [13] H. Makhmalbaf, A. Moradi, S. Ganji, F. Omid – Kashani : Accuracy of Lachman and Anterior Drawer Tests for Anterior Cruciate Ligament Injuries, The Archives of Bone and Joint Surgery, br. 1, prosinac 2013., str. 94 – 97

- [14] Wheelless' Textbook of Orthopaedics, Pivot shift test, dostupno na : <https://www.wheelsonline.com/bones/pivot-shift-test/>, pristupljeno : 9.6.2022.
- [15] MA. Smith, W. Todd Smith, P. Kosko : Anterior cruciate ligament tears: reconstruction and rehabilitation, br. 33, siječanj i veljača 2014. str. 14 – 24
- [16] D. Maravić, D. Ciliga : Konzervativno liječenje kod puknuća prednje ukrižene sveze
Prikaz slučaja, Hrvatski športskomedicinski Vjesnik, br. 2, 2016., str. 89- 97
- [17] USC Epstein Family Center for Sports Medicine: ACL Reconstruction and Rehabilitation Protocol, dostupno na : <https://sa1s3.patientpop.com/assets/docs/252642.pdf>, pristupljeno : 10.6.2022.
- [18] Massachusetts General Hospital Sports Medicine, Rehabilitation protocol for ACL reconstruction, dostupno na : <https://www.massgeneral.org/assets/MGH/pdf/orthopaedics/sportsmedicine/physical-therapy/rehabilitation-protocol-for-ACL.pdf>, pristupljeno 10.6.2022.
- [19] L. Pinczewski, J. Roe, M. Lyons, B. Gooden, P. Haung, L. Salmon, E. Heath : ACL Rehabilitation Protocol, North Sydney Orthopaedic Research Group, dostupno na : https://www.leopinczewski.com.au/wp-content/uploads/2019/08/ACLRehabilitationProtocol2018_v2.pdf, pristupljeno 12.6.2022.
- [20] Galland, Kirby : ACL Reconstruction : Bone – Tendon – Bone Auto / Allograft Post – Surgical Rehabilitation Protocol, Orthopaedic Specialists of North Carolina, dostupno : https://orthonc.com/uploads/pdf/ACL_Reconstruction_BTBAutoAllograft.pdf, pristupljeno 10.6.2022.
- [21] L. Stojak : Razlika u rehabilitaciji nakon operacije prednjeg križnog ligamenta tehnikom patelarnog ligamenta i semitendinosusa i gracilisa, Završni rad, Sveučilište Sjever, Varaždin, 2021.
- [22] B. Beer : ACL Surgery: Return to Sport Testing, Exercise and Health, Physical Performance, Running, veljača 2021., dostupno na : <https://www.pogophysio.com.au/blog/acl-surgery-return-to-sport-testing>, pristupljeno : 15.9.2022.
- [23] I. Klaić, L. Jakuš: Fizioterapijska procjena, Zdravstvene veleučilište Zagreb, Zagreb, 2017.

[24] M. Hashem : ACL Rehabilitation: Re-injury and Return to Sport Tests, dostupno na : https://www.physio-pedia.com/ACL_Rehabilitation:_Re-injury_and_Return_to_Sport_Tests?utm_source=physiopedia&utm_medium=search&utm_campaign=ongoing_internal, pristupljeno 5.8.2022.

[25] Silvers-Granelli, H.J., Bizzini, M., Arundale, A., Mandelbaum, B.R., Snyder-Mackler, L. (2017). Does the FIFA 11+ Injury Prevention Program Reduce the Incidence of ACL Injury in Male Soccer Players? *Clinical Orthopaedics and Related Research* 475, 2447-2455.

[26] Yool C. i sur.: Gender disparity in anterior cruciate ligament injuries, dostupno na: <http://dx.doi.org/10.14517/aosm14004pISSN 2289-005X·eISSN 2289-0068> pristupljeno 8.8.2022.

[27] Harmon K., Lloyd M.: Gender differences in noncontact anterior cruciate ligament injuries, *The athletic woman*, Departments of Family Medicine and Orthopedics, svezak 19, broj 2, Washington, 2000.

[28] F. De Villa, M. Hagglund, S. De Villa, J. Ekstrand, M. Walden : High rate of second ACL injury following ACL reconstruction in male professional footballers: an updated longitudinal analysis from 118 players in the UEFA Elite Club Injury Study, svezak 55, broj 23

7. Popis slika

Slika 2.1. : Zlokobni trijas

Slika 2.1.1. Prikaz potpune rupture prednjeg križnog ligamenta

Slika 2.2. : Provođenje Lachman testa

Slika 2.2.1. Provođenje testa prednje ladice

Slika 2.2.2. Izvođenje pivot shift testa

Slika 2.2.3. MR snimka koljena

Slika 3. Prikaz dobivanja ekstenzije uz pomoć gravitacije

Slika 3.1. Kinetek – uređaj za pasivno razgibavanje koljena

Slika 3.2. Jačanje natkoljene muskulature s utegom

Slika 3.3. Trening balansa na balans lopti

Slika 3.4. Prikaz čučnja uz zid s fleksijom koljena od 90 stupnjeva

Slika 3.5. Prikaz treninga kretanja i vježbi s promjenom smjera

Slika 4. Prikaz testova skakanja

Slika 4.1. Prikaz bočnog skok testa

Slika 4.2.. : Biodex uređaj

Slika 4.3. Poligon na kojem se mjeri agilnost sportaša

8. Popis tablica

Tablica 4.2. : FIFA 11+ program

9. Popis grafikona

Grafikon 4.4. Prikaz ponovnih ozljeda prednjeg križnog ligamenta nakon rekonstrukcije kod profesionalnih sportaša



IZJAVA O AUTORSTVU
I
SUGLASNOST ZA JAVNU OBJAVU

Završni/diplomski rad isključivo je autorsko djelo studenta koji je isti izradio te student odgovara za istinitost, izvornost i ispravnost teksta rada. U radu se ne smiju koristiti dijelovi tuđih radova (knjiga, članaka, doktorskih disertacija, magistarskih radova, izvora s interneta, i drugih izvora) bez navođenja izvora i autora navedenih radova. Svi dijelovi tuđih radova moraju biti pravilno navedeni i citirani. Dijelovi tuđih radova koji nisu pravilno citirani, smatraju se plagijatom, odnosno nezakonitim prisvajanjem tuđeg znanstvenog ili stručnoga rada. Sukladno navedenom studenti su dužni potpisati izjavu o autorstvu rada.

Ja, Mihael Mušlek pod punom moralnom, materijalnom i kaznenom odgovornošću, izjavljujem da sam isključivi autor završnog rada pod naslovom Fizioterapijski postupci nakon rekonstrukcije prednjih križnih ligamenata te da u navedenom radu nisu na nedozvoljeni način (bez pravilnog citiranja) korišteni dijelovi tuđih radova.

Mušlek Student:
(vlastoručni potpis)

Sukladno Zakonu o znanstvenoj djelatnosti i visokom obrazovanju završne/diplomske radove sveučilišta su dužna trajno objaviti na javnoj internetskoj bazi sveučilišne knjižnice u sastavu sveučilišta te kopirati u javnu internetsku bazu završnih/diplomskih radova Nacionalne i sveučilišne knjižnice. Završni radovi istovrsnih umjetničkih studija koji se realiziraju kroz umjetnička ostvarenja objavljuju se na odgovarajući način.

Ja, Mihael Mušlek neopozivo izjavljujem da sam suglasan s javnom objavom završnog rada pod naslovom Fizioterapijski postupci nakon rekonstrukcije prednjih križnih ligamenata čiji sam autor.

Mušlek Student:
(vlastoručni potpis)