

# Ozljede kod djece sportaša

---

Jukić, Karla

Undergraduate thesis / Završni rad

2022

Degree Grantor / Ustanova koja je dodijelila akademski / stručni stupanj: **University North / Sveučilište Sjever**

Permanent link / Trajna poveznica: <https://um.nsk.hr/um:nbn:hr:122:627134>

Rights / Prava: [In copyright](#)/[Zaštićeno autorskim pravom.](#)

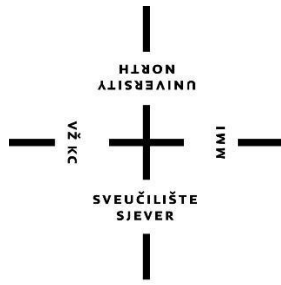
Download date / Datum preuzimanja: **2024-07-29**



Repository / Repozitorij:

[University North Digital Repository](#)





# Sveučilište Sjever

**Završni rad br. 108/FIZ/2022**

## **Ozljede kod djece sportaša**

**Karla Jukić, 3924/336**

Varaždin, kolovoz, 2022.

# Prijava završnog rada

## Definiranje teme završnog rada i povjerenstva

ODJEL	Odjel za fizioterapiju		
STUDIJ	preddiplomski stru ni studij Fizioterapija		
PRISTUPNIK	Karla Jukić	JMBAG	3924/336
DATUM	20.6.2022.	KOLEGIJ	Klinička medicina III
NASLOV RADA	Ozljede kod djece sportaša		

NASLOV RADA NA ENGL. JEZIKU Sports injuries in children

MENTOR Helena Munivrana Škvorc ZVANJE docent

ČLANOVI POVJERENSTVA

- Jasminka Potočnjak, mag. physioth., pred., predsjednik
- doc. dr. sc. Helena Munivrana Škvorc, mentor
- dr. sc. Pavao Vlahek, dr.med., viši pred., član
- Valentina Novak, mag.med.techn., pred., zamjenski član
- 

## Zadatak završnog rada

BRDJI 108/FIZ/2022

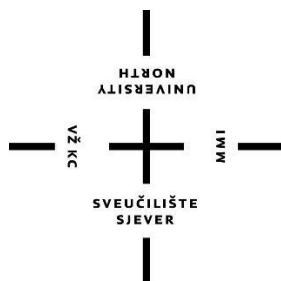
OPIS

Tjelesna aktivnost je vrlo bitna za zdravlje ljudskog organizma i ukoliko se s njom, odnosno sportom po ne u mla o j životnoj dobi rizik za bolesti kardiovaskulamog sustava, dijabetesa i sli no je manji. Svi koji se bave sportom moraju biti svjesni sportskih ozljeda, prevencije i lije enja. Sportske ozljede su ozljede koje nastaju tijekom tjelesne aktivnosti. Naj eš i uzroci sportskih ozljeda su nedovoljna priprema sportaša, neadekvatna sportska oprema te neizlje ene prijašnje ozljede. Jedan od rizi nih imbenika nastanka sportskih ozljeda u djece je kada se dijete bavi samo jednim sportom. Lije enje sportskih ozljeda uglavnom je konzervativno, odnosno fizioterapijom, a ukoliko konzervativan pristup ne odgovara veli ini ozljede radi se operativno lije enje. U ovom radu opisane su neke od naj eš ih sportskih ozljeda kod djece i najvažniji oblici rehabilitacije sportskih ozljeda.

24.06.2022.



POŠTIS POKRIVAK



# Sveučilište Sjever

**Odjel: fizioterapija**

**Završni rad br. 108/FIZ/2022**

## **Ozljede kod djece sportaša**

**Student:**

Karla Jukić, 3924/336

**Mentor:**

Helena Munivrana Škvorc, doc. prim. dr. sc. med. spec. ped.

Varaždin, kolovoz, 2022.



## **Zahvale**

Zahvaljujem se mentorici Heleni Munivrani Škvorc, doc. prim. dr. sc. med. spec. ped., na pomoći, savjetima i trudu oko pisanja završnog rada. Također, zahvaljujem se svim profesorima i vanjskim suradnicima Sveučilišta Sjever, posebice profesorici Jasminki Potočnjak, te mentorima Miroslavu Jamniću, Margareti Kocman i cijelom timu LM fizikalne terapije na prenesenom znanju, podršci i suradnji.

Zahvaljujem se mami koja mi je omogućila ovo školovanje i pomagala mi u savladavanju svih prepreka. Bez njene potpore ni jedan moj uspjeh ne bi bio moguć.

Posebno se zahvaljujem svojim prijateljima na strpljenju, podršci i svim trenucima koji su mi uljepšali studiranje.

## Sažetak

Tjelesna aktivnost vrlo je bitna za zdravlje ljudi. Ukoliko se sa tjelesnom aktivnošću, odnosno sportom, krene baviti u mlađoj životnoj dobi, rizik za razvoj preuranjenih kardiovaskularnih problema, dijabetesa, pretilosti i slično je manji. Neki od rizika za nastanak sportske ozljede su neadekvatna sportska oprema, neizliječena prijašnja ozljeda, te nedovoljna priprema sportaša. Ukoliko se dijete do određene dobi bavi samo jednim sportom, rizik za nastanak sportskih ozljeda je veći. Sportske ozljede definiramo kao ozljede nastale tijekom neke tjelesne aktivnosti. Za svakoga tko je vezan uz sportski teren vrlo je važno biti svjestan svih vrsta sportskih ozljeda, simptoma, prevencije i liječenja. Svi mladi i odrasli sportaši imaju iste osnovne tjelesne komponente, no neki aspekti mladog sportaša čine sklonijem ozljedama mišićno-koštanog sustava. Budući da još uvijek rastu, mladi sportaši imaju otvorene ploče rasta, koje kao slaba karika u mišićno-koštanom lancu, mogu lakše zadobiti ozljede, što dovodi do poremećaja ploče rasta, apofize i zglobnih površine. Sportske ozljede se uglavnom liječe konzervativno, odnosno fizioterapijom, a u slučajevima kada konzervativno liječenje ne daje rezultate, prelazi se na operativno liječenje. Kod nekih ozljeda, kao što je npr. ruptura prednjeg križnog ligamenta, u sportaša koji se želi nastaviti baviti sportom u prvom planu je operativno liječenje u smislu rekonstrukcije ligamenta. U rehabilitaciju sportskih ozljeda ubrajamo kineziterapiju, koja je jedna od najvažnijih metoda liječenja, zatim krioterapiju, termoterapiju i druge fizikalne metode. U ovom radu ukratko su opisane neke najčešće sportske ozljede kod djece. Uz sportske ozljede opisane su najvažnije fizioterapijske metode koje koristimo u rehabilitaciji istih.

Ključne riječi: djeca, tjelesna aktivnost, sportske ozljede, fizioterapijski pristup

## **Abstract**

Physical activity is very important for human health. If you start engaging in physical activity, ie sports, at a younger age, the risk of developing premature cardiovascular problems, diabetes, obesity and the like is lower. Some of the risks for sports injuries are inadequate sports equipment, untreated previous injuries, and insufficient preparation of athletes. If a child is involved in only one sport until a certain age, the risk of sports injuries is higher. Sports injuries are defined as injuries that occur during a physical activity. For anyone involved in a sports field, it is very important to be aware of all types of sports injuries, symptoms, prevention and treatment. All young and adult athletes have the same basic body components, but some aspects make a young athlete more prone to musculoskeletal injuries. Because they are still growing, young athletes have open growth plates, which, as a weak link in the musculoskeletal chain, can more easily sustain injuries, leading to disorders of the growth plate, apophysis, and articular surfaces. Sports injuries are mostly treated conservatively, ie with physiotherapy, and in cases when conservative treatment does not give results, it is switched to surgical treatment. In some injuries, such as rupture of the anterior cruciate ligament, in an athlete who wants to continue playing sports, surgical treatment is in the forefront in terms of ligament reconstruction. Rehabilitation of sports injuries includes kinesitherapy, which is one of the most important methods of treatment, followed by cryotherapy, thermotherapy and other physical methods. This paper briefly describes some of the most common sports injuries in children. In addition to sports injuries, the most important physiotherapeutic methods we use in their rehabilitation are described.

Keywords: children, physical activity, sports injuries, physiotherapy approach



## **Popis korištenih kratica**

**ligg.** - ligamentum

**m.** - musculus

**ACL** - anterior cruciate ligament

**RTG** - rendgen

**MR** - magnetska rezonanca

**PHV** - peak height velocity

**PNF** - proprioceptivna neuromuskularna facilitacija

**sl.** - slično

## Sadržaj

1. Uvod.....	1
2. Sport kod djece.....	3
3. Ozljede u sportu .....	4
3.1. Sindromi prenaprezanja .....	4
3.1.1. Apofizealna oštećenja.....	6
3.1.2. Oštećenja epifizealne hrskavice rasta.....	7
3.1.3. Oštećenje zglobne hrskavice .....	8
3.1.4. Sindrom bolnih prepona .....	8
3.2. Stres frakture .....	11
3.3. Ozljede mišića .....	12
3.4. Ruptura prednjeg križnog ligamenta.....	14
3.5. Skakačko koljeno .....	16
3.6. Distorzija skočnog zgloba .....	17
3.7. Patelofemoralni bolni sindrom .....	18
3.8. Plivačko rame.....	18
3.8.1. Prenaprezanje .....	20
3.8.2. Sindrom sraza .....	20
3.8.3. Skapularna diskineza.....	21
3.8.4. Nestabilnost ramena .....	21
3.8.5. Liječenje .....	21
4. Prevencija ozljeda u sportu kod djece.....	23
5. Fizioterapijski pristup sportskim ozljedama kod djece.....	25
5.1. Faze cijeljenja tkiva .....	25
5.2. Kineziterapija.....	26
5.2.1. Vježbe opsega pokreta .....	26
5.2.2. Vježbe snage .....	26
5.2.3. Vježbe istezanja.....	28
5.2.4. Vježbe izdržljivosti.....	29
5.2.5. Vježbe koordinacije i ravnoteže .....	29
5.3. Termoterapija .....	31
5.4. Krioterapija.....	32
5.5. Sportska bandaža i kinesiotaping.....	32

<b>6. Zaključak.....</b>	<b>35</b>
<b>7. Literatura .....</b>	<b>36</b>

# 1. Uvod

Normalan rast i razvoj su uvjet zdravlja tijekom razvojnog razdoblja i osnova za kasniji život. Čimbenike koji utječu na rast i razvoj možemo podijeliti na spoznajnu, tjelesnu i afektivnu kategoriju. Tjelesni rast se referira na različite dijelove tijela od djetinjstva do pune zrelosti, te svaki dio tijela raste različitom brzinom i amplitudama. Odnosi se na povećanje tjelesne težine, visine i obima glave. Kognitivni, odnosno spoznajni razvoj se odnosi na stjecanje znanja i intelektualnih kompetencija i njihove upotrebe u problemskim situacijama. Temelji se na senzomotornim aktivnostima ranog djetinjstva. Iako dijete počinje razvijati govor u dojenačkoj dobi, afektivni napredak pokazuje simboličko korištenje glasova i riječi tek između osamnaestog i dvadeset četvrtog mjeseca djetetovog života. Zapravo, rast označava anatomske i fiziološke promjene, a razvoj psihološke, odnosno razvoj osjetnih i motoričkih sposobnosti. Njih uvjetuje kretanje koje je jedna od osnovnih životnih potreba, te su zato igra i tjelesna aktivnost stimulatивно sredstvo za rast i razvoj[1].

Dječji pokreti u ranom djetinjstvu su nekoordinirani i razlikuju se od pokreta odraslih. Zbog toga je glavni cilj koordinacija svih pokreta i njihovo integriranje s funkcijom komunikacije. Zadaci tjelesne aktivnosti u periodu između 3. do 11. godine su razvijanje pokreta potrebnih za održavanje osobne higijene i za obavljanje fizioloških pokreta. Psihomotorni razvoj kod djece prema dobi je sljedeći :

- od 3. do 4. godine: penje se uz i niz stepenice mijenjajući noge, počinje se otkopčavati i zakopčavati, reagira na naredbu da stavi igračku u, na ili ispod stola, nacrtava krug kad želi nacrtati čovjeka, zna svoj spol, precrtava krug, skida cipele, samostalno se hrani priborom...
- od 4. do 5. godine: trči i okreće se bez gubitka ravnoteže, može stajati na jednoj nozi najmanje 10 s, samo se oblači, samo ide u WC
- od 5. do 6. godine: može uhvatiti loptu, skakuće u ravnoteži, zna svoje godine, zna gdje mu je lijeva, a gdje desna ruka, obavlja jednostavne kućanske poslove
- od 6. do 7. godine: precrtava trokut, objašnjava predmete po njihovoj upotrebi, prepoznaje jutro, poslijepodne i noć, piše nekoliko jednostavnih riječi
- od 7. do 8. godine: veže cipele, precrtava romb, zna koji je dan u tjednu, zna čitati i računa jednostavne zadatke zbrajanja i oduzimanja
- od 8. do 9. godine: bolje definira riječi, daje pravilan odgovor na konkretna i jednostavna pitanja, uči pamti i dodavati brojeve u zbrajanju i oduzimanju

- od 9. do 10. godine: zna dane u tjednu i mjesece po redu, sastavlja rečenice, čita tečno, uči jednostavno množenje
- od 10. do 11. godine: čita s razumijevanjem, zna jednostavno dijeljenje i množenje

Rana adolescencija je period s velikim promjenama u veličini i konfiguraciji tijela. Spolno sazrijevanje donosi instiktivne nadražaje koji su ranije bili potisnuti, te dolazi do prekida uravnoteženog emocionalnog prilagođavanja. Dijete osjeća potrebu da pripada skupini svojih vršnjaka i daje veliku pozornost na ponašanje i oblačenje. U kasnoj adolescenciji, odnosno u šesnaestoj godini, dijete postiže relativnu ravnotežu. Rast je usporen, a mladić ili djevojka se prilagođavaju na svoja tjelesna svojstva. Razumiju i kontroliraju svoje biološke nagone, odnos prema roditeljima je zreliji, te brzo uče i primaju veliku količinu informacija[1].

Idealno vrijeme za ostvarivanje temeljnih motoričkih sposobnosti je rano je djetinjstvo[2]. Motoričke sposobnosti dijelimo na snagu(sposobnost savladavanja otpora), koordinaciju(vještina izvođenja složenih motoričkih zadataka u vremenu i prostoru), brzinu(izvođenje velike frekvencije pokreta), ravnotežu(korigira se utjecaj gravitacije), preciznost(sposobnost da se pogodi cilj), fleksibilnost(dimenzija pokreta jednog ili više zglobova) i izdržljivost(razvijanje snage za dugotrajan rad). Sve motoričke sposobnosti možemo poboljšati uz tjelesnu aktivnost i sport[1].

Sport je aktivnost kojom se djeci i odraslima omogućava zadovoljenje potreba za kretanjem i igrom, razvojem vještina, osobina i sportskih znanja. Sportska aktivnost omogućava zadovoljavanje primarnih ljudskih potreba: osnovne biološke potrebe za kretanjem i igrom te potrebe za sigurnošću, pripadanjem i ljubavlju, samopoštovanjem i samoaktualizacijom [3]. Mnoga istraživanja su pokazala da ljudi žive duže ako održavaju primjerenu tjelesnu kondiciju odgovarajućim treningom i kontrolom tjelesne mase. Također, istraživanja su pokazala da je i smrtnost tri puta manja kod osoba koje vježbaju u odnosu na one koje ne vježbaju. Tjelesnom kondicijom i kontrolom tjelesne mase smanjuje se opasnost od srčanih i krvožilnih bolesti jer se održava umjereno niža razina krvnog tlaka, smanjuje se koncentracija kolesterola i lipoproteina. Također tjelesne sposobnosti osobe koja je u dobroj kondiciji omogućava brži oporavak poslije bolesti[4].

## 2. Sport kod djece

Svojstva tjelesne aktivnosti koja poboljšavaju zdravlje temelje se na dokazima i široko su prihvaćena. Tjelesna aktivnost je svaki tjelesni pokret koji nastaje kontrakcijom skeletnih mišića i koji značajno povećava potrošnju energije. Uključuje aktivan život, aktivnu igru, sport i tjelesni odgoj. Trenutne smjernice preporučuju da djeca i mladi svakodnevno sudjeluju u najmanje 60 minuta tjelesne aktivnosti umjerenog do snažnog intenziteta. Ova aktivnost treba biti razvojno primjerena, uključivati različite aktivnosti i biti ugodna[5].

Tjelesna aktivnost važna je za sadašnje i buduće zdravlje djece, a pridržavanje smjernica za tjelesnu aktivnost proizvodi niz izravnih i neizravnih koristi. Pomaže u kontroli tjelesne težine povećanjem potrošnje energije, što je važno u poučavanju djece i mladih kako postići zdravu "energetsku ravnotežu" i izbjeći razvoj pretilosti kod odraslih. Smanjuje rizik od preuranjenih kardiovaskularnih bolesti, dijabetesa tipa 2, metaboličkog sindroma i tumora na određenim mjestima. Tjelesna aktivnost koja nosi težinu važna je za formiranje i preoblikovanje kostiju. Osim toga, tjelesna aktivnost smanjuje depresiju i anksioznosti (osobito kod sramežljive djece), poboljšava raspoloženje, samopoštovanje i kvalitetu života[5].

Utvrđeno je da sudjelovanje u redovitoj tjelesnoj aktivnosti koja poboljšava zdravlje smanjuje kršenje pravila i poboljšava raspon pažnje i ponašanje u učionici. Ima pozitivne učinke na akademski uspjeh, uključujući postignuća u testovima iz matematike i čitanja, akademske ocjene i perceptivne vještine. Uključenost u sport i tjelesni odgoj može imati značajnu ulogu u obogaćivanju društvenog života djeteta i razvoju vještina socijalne interakcije. Djetinjstvo pruža izvrsnu priliku za pozitivan utjecaj na stavove i razine sudjelovanja prema tjelesnoj aktivnosti. Dijete koje iz škole izlazi s povjerenjem u svoje tijelo i vještine i koje je bilo izloženo pozitivnim iskustvima u tjelesnoj aktivnosti vjerojatnije će se pridržavati aktivnog načina života kako odrasta[5].

Velika količina tjelesne aktivnost mladih događa se izvan škole u izvanškolskim sportskim klubovima. Za neku djecu i mlade, sudjelovanje u klubu pružit će im obogaćeno iskustvo koje će dodati iskustvu tjelesnog odgoja, a za drugu može dovesti do prekida bavljenja sportom. Sudjelovanje u dodatnim školskim klubovima važna je strategija koja pomaže djeci i mladima da postignu preporučenu dnevnu količinu tjelesne aktivnosti[5].

### 3. Ozljede u sportu

Sportske ozljede nastaju tijekom vježbanja ili sportske aktivnosti. Mogu biti posljedica nesreće, loše tehnike, neadekvatne opreme i prekomjernog korištenja određenog dijela tijela. Za svakoga tko je vezan uz sportski teren vrlo je važno biti svjestan svih vrsta sportskih ozljeda, simptoma, prevencije i liječenja[6].

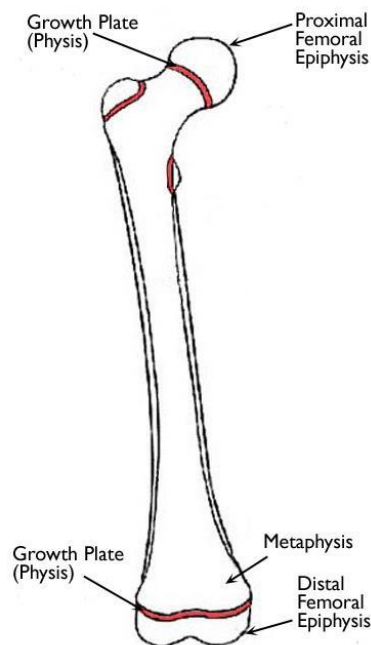
Iako svi mladi i odrasli imaju iste osnovne tjelesne komponente, postoje određeni aspekti mladog sportaša koji ih mogu učiniti sklonijima ozljedama mišićno-koštanog sustava. Budući da još uvijek rastu, mladi sportaši posjeduju otvorene ploče rasta, koje kao slaba karika u mišićno-koštanom lancu, mogu lakše zadobiti ozljede, što dovodi do poremećaja ploče rasta, apofize i zglobnih površine. Osteohondroze su poremećaji koštanog tkiva koji se mogu javiti kod mladih sportaša. Iako nemaju poznat uzrok, njihova je pojava potencijalno povezana s anatomskim problemima, brzim rastom, vaskularnim poremećajima, akutnom ili kroničnom traumom i nasljednim čimbenicima. Apofizitis je jedna vrsta osteohondroza koja se javlja na spoju tetive za kost sa sekundarnim centrom okoštavanja koji postaje upaljen, odnosno iritiran, obično zbog kronične trakcije ili povlačenja[7].

S povećanjem sudjelovanja u sportu i raznolikošću akutnih i kroničnih ozljeda koje mladi sportaši mogu zadobiti, razumijevanje sportskih ozljeda mladih, od povijesti do liječenja i prevencije, pomoći će mladim sportašima da nastave sudjelovati na siguran i učinkovit način[7].

#### 3.1. Sindromi prenaprezanja

Sindromi prenaprezanja nastaju kao posljedica djelovanja jakih vanjskih ili unutarnjih čimbenika, ili ponavljajućim mikrotraumama na mišićno-tetivne strukture, to jest njihova hvatišta na kost.[8,9] Unutarnje čimbenike možemo podijeliti na: čimbenike povezane s rastom, fiziološke čimbenike, i psihološke čimbenike rizika. Vanjske dijelimo na trening i tehniku, te sportsku opremu i okoliš. Važnost mišićno-koštanog disbalansa i prisutnost hrskavice rasta bitna je kod čimbenika povezanih s rastom. Hrskavica rasta, prikazana na slici 1, je prisutna na tri mjesta: apofiza, zglobna hrskavica i epifizealna hrskavica rasta. Smanjenu fleksibilnost i dinamički mišićni disbalans uzrokuje ubrzani rast dugih kostiju koji ne prati adekvatno produljenje mišićno-tetivne jedinice. Loše anatomsko usmjerenje često je prisutno kod djece u vrijeme rasta i razvoja i može imati veliku ulogu u razvoju sindroma prenaprezanja. Jedni od najčešćih primjera lošeg usmjerenja su anteverzija vrata femura,

visoko postavljena patela ili patela alta, varus ili valgus koljena, vanjska rotacija tibije i prevelika pronacija stopala. Kada se govori o fiziološkim čimbenicima uz parametre visine, mase i proporcije uzimamo u obzir velik broj promjena u endokrinološkom statusu. To je vrlo važno kod mladih sportašica jer se pojavljuje menarha. Veći rizik od prijeloma uzrokuje smanjenje koštane gustoće zbog hipoestrogenizma. Hipoestrogenizam uzrokuje amenoreja, odnosno kašnjenje menarhe, što je pak posljedica niskog kalorijskog unosa i visokog intenziteta treninga. Ovaj sindrom je nazvan trijasom sportašica, a karakteriziraju ga sindromi poremećaja hranjenja, osteoporoza i amenoreja vezana uz napor[10].



*Slika 1: prikaz dijelova kosti femura i crveno označene hrskavice rasta*

Što se tiče vanjskih čimbenika primjena nepravilne tehnike, kod kontaktnih sportova te sportova kod kojih se rabi reket, je važan čimbenik rizika za nastanak sindroma prenaprezanja. Rizik od nastanka ozljede, uz ostale vanjske čimbenike, mogu povećati neodgovarajuća i neispravna sportska oprema[10].

Kada je tkivo izlagano repetiranim submaksimalnim opterećenjem, koje nije dovoljno da izazove oštećenje sama po sebi, nastaju sindromi prenaprezanja. Najčešći sindromi prenaprezanja mladih sportaša grupirani su u tri skupine s obzirom na lokalizaciju hrskavice rasta: oštećenja apofize, oštećenja epifizealne hrskavice rasta i oštećenja zglobne hrskavice[10].



### 3.1.1. Apofizealna oštećenja

Ova skupina sindroma prenaprezanja prouzrokovana je velikim traksijskim silama koje djeluju na mjestu hvatišta mišićno-tetivne jedinice za apofizu. Najčešće se pojavljuju kao rezultat mišićno-koštanog disbalansa. Riječ je o mikroavulzijama na spoju hrskavice i kosti, a upala je odgovor tkiva na traumu. Najčešće se susrećemo s oštećenjem tuberozitasa tibije i apofize petne kosti[10].

Osgood-Schlatterova bolest odnosno traksijski apofizitis tuberozitasa tibije je usko povezana sa sportom, a najčešće se javlja kod mladih sportaša između 11. i 15. godine života, u sportovima koji zahtijevaju trčanje, skakanje, te udaranje nogom. Tijekom adolescentnog rasta duge kosti znatno brže rastu od mišićno-tetivne jedinice, što uzrokuje velike traksijske sile kojima ekstenzori koljena utječu na hvatište ligg. patelae za tuberozitas tibije, koje je relativno malo, gdje dolazi do poremećaja u osifikaciji. Klinički pregled otkriva bol, edem, osjetljivost i prominenciju tuberozitasa tibije, zatim skraćenu m. quadriceps femoris i m. hamstringsa. Bol se pogoršava skakanjem i trčanjem, a prolazi mirovanjem, te tijekom izvođenja testa ekstenzije potkoljenice protivno sili i pri palpaciji tuberozitasa tibije. Na rendgenskim snimkama lateralne projekcije prisutna je fragmentirana, iregularna apofiza tuberozitasa tibije. Liječenje počinje poštedom od aktivnosti, primjenom hladnih obloga i analgetika, zatim prelazimo na vježbe istezanja i jačanja mišića natkoljenice i potkoljenice. Vježbe istezanja usmjeravamo na istezanje mišića kvadricepsa i hamstringsa, te traktusa iliotibijalisa. Može se primijeniti i podiverna manžeta ako sportaš nastavi s treningom i natjecanjima. U većini slučajeva Osgood-Schlatterova bolest prolazi završetkom rasta bez znatnijih funkcijskih poremećaja u daljnjem životu, a u nekim slučajevima može ostati estetski neprihvatljivo izbočenje. Kirurški zahvat je potreban samo kada zaostaje bolan fragment kosti, što je vrlo rijetko[9,10].

Severova bolest, također poznata kao kalkanealni apofizitis je vrsta ozljede kosti u kojoj se hrskavica rasta na stražnjoj strani pete upali i uzrokuje bol. Glavni uzrok bolesti je to što je ahilova tetiva zategnuta i skraćena što uzrokuje povlačenje hrskavice rasta. Najčešće se pojavljuje kod dječaka u dobi od 8 do 10 godina, djevojčica između 10 i 12 godina, kod djece u “naletu rasta”, te djece koja se bave sportom koji uključuje trčanje i skakanje. Najčešći simptom bolesti je bol u stražnjem dijelu pete s jedne ili obje strane, u nekim slučajevima i oteklina. Bol se može pogoršati tjelesnom aktivnošću, te ponekad uzrokuje šepanje ili hod na prstima i obično se smanjuje pri odmoru. Plantarna fascija je bezbolna, te je prisutno

skraćenje ahilove tetive što uzrokuje smanjenu dorzalnu fleksiju. Pojavljuje se obično na početku sezone kod promjene podloge ili sportske obuće. Rendgenske snimke pokazuju poremećaj osifikacije. Liječenje je konzervativno, te ovisi o intenzitetu simptoma. Počinje se s poštedom i krioterapijom, zatim se prelazi na vježbe istezanja m. triceps surea. Preporučuje se nošenje ortopedskih uložaka kojima se peta diže za 1 do 2 cm, da se smanje tenzije na ahilovu tetivu. Bolest uglavnom prolazi sama od sebe u razdoblju od 12 do 18 mjeseci bez posljedica, ali tijekom tog razdoblja su moguće povremene egzacerbacije simptoma[10].

Iselinova bolest je zapravo trakcijski apofizitis baze V. metatarzalne kosti. Skraćena i napeta tetiva kratkog peronealnog mišića dovodi do ponavljajućih mikrotrauma u području apofize te pojave upalnog odgovora u navedenom području. Kao mehanizam nastanka navodi se inverzijski stres na navedeno područje, a simptomi uključuju bol u području baze pete metatarzalne kosti bez prethodne traume. Lateralna rendgenska snimka pokazuje iregularnu apofizu, diskretno uvećanu i odvojenu od same metatarzalne kosti. Liječenje je slično kao i kod Severove bolesti, a najvažnije je istezanje peronealne muskulature[10].

### **3.1.2. Oštećenja epifizealne hrskavice rasta**

Ova skupina bolesti nije česta, ali potrebno je spomenuti oštećenje epifizealne hrskavice rasta proksimalnog humerusa kod bacača i distalnog radijusa kod gimnastičara[10].

Bacačko rame ili little league shoulder se najčešće pojavljuje kod bacača u bezbolu, igrača badmintona, vaterpolu i rukometu. Pojavljuje se između 12. i 15. godine, a počinje bolovima u ramenu. Kliničkim pregledom utvrđujemo samo bolnost na palpaciju proksimalnog humerusa, a rendgenska snimka pokazuje proširenje epifizealne hrskavice rasta proksimalnog humerusa. Liječenje uključuje jačanje i istezanje mišića ramenog obruča, a povratak sportu je moguć nakon prestanka simptoma i radiološkog dokaza sanacije simptoma[10].

Oštećenja distalne epifize radijusa se najčešće javlja kod gimnastičara, a posljedica je vrlo velikih opterećenja na ručne zglobove tijekom treninga i natjecanja. Dijagnostika, liječenje i ishod slični su kao i kod prethodno opisanog sindroma, a moguća je posljedica sporiji rast radijusa i u konačnici dulja ulna od radijusa[10].

### **3.1.3. Oštećenje zglobne hrskavice**

Osteochondritis dissecans je sekundarno zahvaćena hrskavica iznad subhondralne kosti zbog primarnog patološkog procesa lokalizirane avaskularne nekroze tog dijela kosti. Etiološki čimbenik je kombinacija ponavljajuće mikrotraume i nezrelosti mišićno-koštanog sustava. Najčešće je prisutan na medijalnom kondilu femura, posteromedijalnom dijelu talusa i anterolateralnom dijelu glavice humerusa. Simptomi uključuju bol, izljev i nestabilnost zgloba. Kliničkim pregledom utvrđujemo znakove unutarnjeg oštećenja zgloba uz izljev i smanjen opseg pokreta. Ovisno o stadiju bolesti, rendgenske snimke mogu varirati od urednog nalaza do slobodnih koštano-hrskavičnih fragmenata. Uz rendgen, preporuča se napraviti kompjutoriziranu tomografiju ili magnetnu rezonanciju zahvaćenog zgloba kako bi se što bolje prikazala lezija i utvrdio stadij bolesti. Utvrđivanje stadija bolesti je bitno zbog odabira metode liječenja koje može biti konzervativno ili operativno. Konzervativno je indicirano kod sportaša u kojih je površina hrskavice intaktna, a sastoji se od rasterećenja zahvaćenog ekstremiteta tijekom šest tjedana, nakon čega slijedi rehabilitacija uz alternativne aktivnosti kao što su plivanje ili vožnja bicikla. Ako je došlo do oštećenja hrskavice, indicirana je operacija kojom se fiksiraju fragmenti vijcima ili bioresorptivnim pinovima, te se provodi neka od reparacijskih ili regeneracijskih tehnika obnove hrskavičnog tkiva[10].

Köhlerova bolest je zapravo avaskularna nekroza navikularne kosti stopala, a smatra se da je ponavljajuća mikrotrauma glavni etiološki čimbenik. Tipično se javlja kod dječaka u dobi od 4 do 7 godina, a glavni simptom je bol za vrijeme aktivnosti u medijalnom dijelu stopala. Radiološka analiza pokazuje suženje i kolaps navikularne kosti, s povremenom fragmentacijom. U pravilu prolazi sama od sebe, a osnovne mjere uključuju poštedu i korekciju statike ortopedskim ulošcima[10].

Freibergova bolest je avaskularna nekroza glavice druge metatarzalne kosti. Češće se javlja kod djevojčica u dobi od 13 godina. Ponavljajuća mikrotrauma i relativno kraća druga metatarzalna kost su glavni etiološki čimbenici. Dijagnosticiramo rendgenskim pregledom a liječenje provodimo kao i kod prethodno opisanog sindroma[10].

### **3.1.4. Sindrom bolnih prepona**

Sindrom bolne prepone spada u najpoznatije, a u nekim sportovima i najčešće sindrome prenaprezanja. Za razumijevanje nastanka sindroma potrebno je znati mišiće, navedene u tablici 1 koji se hvataju u području simfize, gornje i donje grane preponske kosti,

na sam ingvinalni ligament, na granu sjedne kosti, mali trohanter i ilijačni greben. Bitno je naglasiti da je područje prepone križište dvaju sustava mišića: mišića trupa (trbušnih mišića) i mišića natkoljenice (ponajviše aduktorna skupina). U području zdjelice velika su statička i dinamička opterećenja i statodinamički položaj zdjelice u prostoru osigurava ekvilibrij mišića koji završavaju ili počinju na kostima zdjelice, osobito u području prepone. U prevenciji nastanka sindroma bolne prepone važna je ravnoteža mišića antagonista i agonista[10].

*Tablica 1: proksimalna i distalna hvatišta mišića u području prepone (uže i šire područje)*

ligg. inguinale	m. obliquus abdominis externus m. obliquus abdominis internus
ramus superior ossis pubis	m. rectus abdominis m. obliquus abdominis internus m. obliquus abdominis externus m. transversus abdominis m. pyramidalis m. pectineus m. adductor longus m. adductor brevis
ramus inferior ossis pubis	m. adductor brevis m. gracilis m. cremaster
ramus ossis ichii	m. adductor magnus
tuber ossis ischii	m. adductor magnus m. semitendinosus m. semimembranosus m. biceps femoris (caput longum)
trochanter minor	m. iliopsoas
spina iliaca anterior superior	m. sartorius

spina iliaca anterior inferior	m. rectus femoris
--------------------------------	-------------------

Sindrom bolne prepone najčešće se pojavljuje kod nogometaša, ali i kod hokejaša na ledu, rukometaša, skakača u vis, kuglača, vaterpolista i tenisača. Sindrom se očituje bolovima u području ingvinalne regije i donje abdominalne regije. Najčešće se pojavljuje postepeno i sportaš je ne povezuje s traumom. S vremenom bol postaje intenzivnija i iradira u aduktornu zonu natkoljenice, pubičnu regiju i perineum šireći se prema kukovima i suprapubičnoj regiji. Bol ograničava pojedine pokrete u treningu, a osobito smanjuje brzinu sportaša. Ako poteškoće traju duže, bol se javlja istodobno u području donjeg abdomena i aduktorne regije. Prilikom palpacije pubične kosti pojavljuje se bol iznad hvatišta m. gracilisa i m. adductor longusa. Pacijent osjeća bol prilikom pasivne elevacije noge uz vanjsku rotaciju, te pri maksimalnoj abdukciji natkoljenice koja je bila bolna pri palpaciji. Prilikom testa za aduktore, pacijent leži na leđima s lagano abduciranim donjim ekstremitetima, tako da se može između koljena staviti stisnuta šaka. Pacijentu se kaže da kontrakcijom aduktorne skupine mišića natkoljenice stisne šaku, što izaziva bol na tipičnom mjestu hvatišta aduktorne muskulature natkoljenice na pubičnoj kosti[10].

Liječenje sindroma bolne prepone temelji se na uklanjanju uzroka ili sprječavanju nastanka sindroma. Prvo se kreće s konzervativnim liječenjem, pa tek ako se ono ne pokaže uspješnim, prijeći na operativno i to strogo selektivno, ovisno o uzroku nastanka sindroma. U konzervativnom liječenju, bez obzira na uzrok nastanka postoje zajednički ciljevi: ublažavanje bola i kontrola upale mioentezijskog aparata, pospješivanje cijeljenja mioentezijskog aparata i kontrola daljnje aktivnosti. Najvažnije je s liječenjem započeti što prije, u protivnom, u kasnijem stadiju sindroma sportaš treba prestati sa sportskim treningom. Krioterapija lokalno na mjestu bola provodi se tako da se led stavlja četiri do pet puta na dan po petnaest do dvadeset minuta. Prije aktivnosti utrljavati heparinske masti, kao i neke masti koje izazivaju hiperemiju. Istodobno se započinje vježbama istezanja, i to statičkim vježbama istezanja aduktorne skupine mišića. Vježbe istezanja treba izvoditi tako da se mišić istegne do pojave bola i zadrži u tom položaju 15 do 20 sekundi, te se provode više puta na dan. Sportaši koji imaju slabu trbušnu muskulaturu trebaju ojačati trbušnu muskulaturu, gdje se ravnomjerno jačaju i ravni i kosi trbušni mišići. Općenito rehabilitacija traje oko 3 mjeseca, no ako se prerano vrati punoj sportskoj aktivnosti produljuje se na čak 12 mjeseci i više[10].

## 3.2. Stres frakture

Stres fraktura je djelomični ili potpuni prijelom kosti koji je posljedica repetitivne primjene naprezanja nižeg intenziteta od naprezanja potrebnog za prijelom kosti u jednom opterećenju. Zdravi sportaši, osobito trkači, zadobiju stres frakture, no njih je teško predvidjeti jer se sportaši razlikuju s obzirom na biomehaničku predispoziciju, metode treninga i druge čimbenike kao što su prehrana, snaga mišića i fleksibilnost. Najčešća mjesta stres fraktura su prijelomi tibije, metatarzalnih kosti i fibule. Prijelomi gornjih ekstremiteta su relativno rijetki, a najčešće ozlijeđena kost je ulna[11].

Stresni prijelom se najbolje može opisati kao ubrzano remodeliranje kosti kao odgovor na ponavljajuća submaksimalna naprezanja. Postoje istraživanja koja su proučavala histologiju stresnih prijeloma pokazuju da ponavljajući odgovor na stres dovodi do osteoklastične aktivnosti koja nadmašuje stopu osteoblastične formacije nove kosti, što rezultira privremenim slabljenjem kosti[12,13]. Ako se nastavi s tjelesnom aktivnošću, nastaju trabekularne mikrofrakture, za koje se vjeruje da objašnjavaju rani edem koštane srži uočen pri skeniranju magnetske rezonancije. Kost reagira formiranjem periostalne nove kosti za dodatno pojačanje. Ako osteoklastična aktivnost nastavi premašivati stopu stvaranja nove osteoblastične kosti, dolazi do potpunog prekida korteksa[11].

Fizikalni pregled obično otkriva lokalnu osjetljivost na zahvaćenoj kosti. Važno je znati vrlo dobro poznavati anatomiju kako bi se sveobuhvatno pregledalo zahvaćeno područje i usporedilo ozlijeđeno s ne ozlijeđenom stranom. Određene kosti, kao što su tibija, fibula i metatarzalne kosti dobro se palpiraju zbog svojih dobro definiranih anatomskih granica. Drugi testovi kao što su hop test za tibiju, test uporišta za femur i test ekstenzije kralježnice su za pars interarticularis su korisni, ali nisu tako pouzdani kao palpacija. Kao i kod anamneze, potrebno je tražiti čimbenike rizika koji se mogu otkriti fizikalnim pregledom. Važno je zabilježiti varus položaj koljena, stvarne razlike u duljini nogu, anteverziju vrata bedrene kosti, slabost mišića i prekomjernu subtalarnu pronaciju ili stopalo u pes cavusu. Na primjer, sugerirano je da pretjerano pronirana stopala mogu biti češća kod stresnih prijeloma tibijalne i tarzalne kosti, dok kavusna stopala mogu biti značajka metatarzalnih i femoralnih prijeloma. Jačanje mišića ili propisivanje korektivnih ortoza za stopalo mogu smanjiti ukupnu veličinu opterećenja na zahvaćeno mjesto. Analiza hoda na traci za trčanje, također može biti korisna za otkrivanje suptilnijih aspekata neusklađenosti. Dijagnosticiranje upotpunjujemo

rendgenskim snimkama na kojima se vide prijelomi obično nakon 2 do 8 tjedana trajanja simptoma[11].

Kod liječenja je važno razlikovati stres frakture s rizikom od odgođenog spajanja, ne zarastanja, prijeloma s pomakom ili bilo kojeg stresnog prijeloma s intraartikularnom komponentom. Općenito liječenje stresnih fraktura visokog rizika zahtijeva neposrednu dijagnozu, agresivno liječenje i povremeno unutarnju fiksaciju. Manje kritični prijelomi mogu se liječiti dvofaznim protokolom. Faza 1 uključuje kontrolu boli fizioterapijom i nesteroidne protuupalne lijekove. Nošenje težine je dopušteno za normalne aktivnosti unutar tolerancije boli. Ako sportaš ne može bezbolno hodati, treba ga privremeno imobilizirati korištenjem, na primjer čizme za hodanje. Dizajniran je modificirani program aktivnosti koji održava snagu i kondiciju, ali smanjuje udarno opterećenje kostura. Aktivnosti kao što su trčanje u bazenu, eliptičke sprave za vježbanje (orbitrek) ili biciklizam mogu održati snagu i kondiciju prije ponovnog uvođenja aktivnosti s većim opterećenjem. Faza 2 je zapravo postupni povratak sportu i počinje kada je sportaš bez bolova 10 do 14 dana. Trajanje faze 2 ovisi o nizu čimbenika, uključujući težinu i kroničnost stanja i premorbidnu funkcionalnu razinu sportaša. U pravilu, tjedan dana nakon povlačenja žarišne koštane osjetljivosti, sportaš se može vratiti trčanju, počevši s pola svog uobičajenog tempa i udaljenosti, trčeći samo svaki drugi dan prva 2 tjedna. Zatim, tijekom razdoblja od 3 do 6 tjedana, dopušteno je postupno povećanje udaljenosti i učestalosti. Nakon što mogu pretrčati udaljenost potrebnu za trening, tempo se može povećati[11].

### **3.3. Ozljede mišića**

Ozljede mišića iznimno su česte kod sportaša i često uzrokuju bol, disfunkciju i nemogućnost povratka treningu ili natjecanju. Odgovarajuća dijagnoza i upravljanje mogu optimizirati oporavak i minimizirati vrijeme za povratak u igru. Za razumijevanje ozljeda mišića potrebno je znati njihovu fiziologiju i biomehaniku. Skeletni mišić je građen od više mišićnih vlakana raspoređenih u snopove unutar mreže vezivnog tkiva. Na osnovnoj razini, svako vlakno sadrži kontraktilni element koji se naziva miofibril. Proteinski filamenti aktina i miozina raspoređeni su u ponavljajuće jedinice unutar miofibrila kako bi formirali sarkomeru, koja se proteže od Z-linije do Z-linije unutar miofibrila. Sarkomera je osnovna jedinica miofibrila i daje skeletnom mišiću njegov prepoznatljiv prugasti izgled. Svako mišićno

vlakno je okružen sarkolemom i dalje je zatvoren bazalnom membranom koja tvori endomizij. Endomizij je u susjedstvu s perimizijem, koji udružuje mišićne snopove. Mišić u cijelosti pokriva čvrsti epimizij. Mišićna vlakna su pričvršćena na oba kraja mišića na tetive i fasciju nalik tetivi, tvoreći miotendinozni spoj. Skeletni mišić ima dvije vrste vlakana, a to su brzi i spori tip. Razlika je funkcija duljine vremena u kojem motorna jedinica dosegne napetost i ima važan klinički značaj. Spora vlakna se oslanjaju pretežno na aerobni metabolizam, dok brza vlakna ovise o anaerobnom metabolizmu. Brza mišićna vlakna mogu proizvesti veću mišićnu kontrakciju, ali se brže umaraju od sporih vlakana. Isto tako, brza vlakna su sklonija ozljedama budući da imaju veću ulogu tijekom aktivnosti velike brzine i snage, kao što su sprint, nogomet i košarka[14].

Ozljede mišića obično se događaju kroz dva glavna mehanizma: 1. mišić je podvrgnut iznenadnoj velikoj izravnoj, tlačnoj sili, što rezultira kontuzijom ili 2. mišić je podvrgnut prekomjernoj vlačnoj sili, što rezultira ozljedom mišićnog vlakna i mogućom rupturom, obično kod miotendinoznog spoja. Da bi došlo do ozljede naprezanjem, mišić se mora istegnuti izvan duljine mirovanja. Kontuzije mišića se mogu pojaviti u bilo kojoj mišićnoj skupini podvrgnutoj izravnom udarcu. Naprezanje se obično javlja u mišićima koji prelaze preko dva zgloba kao što su rectus femoris i gastrocnemius. Mišići koji prelaze preko dva zgloba mogu generirati višu razinu napetosti pasivnim pozicioniranjem zgloba, u usporedbi s mišićima koji prelaze samo preko jednog zgloba. Nakon što dođe do ozljede mišića, cijeljenje napreduje kroz tri različite faze bez obzira na etiologiju, a to su razaranje, popravak i obnova[14].

Jednostavan sustav klasificira ozljede mišića kao blage, umjerene ili teške na temelju kliničkih kriterija. Blaga ozljeda mišića ili prvi stupanj prezentira se s manjim oticanjem i nelagodnom uz malo ili bez gubitka snage ili raspona pokreta, što predstavlja minimalno kidanje mišićnih vlakana. Umjerene ozljede ili drugi stupanj povezane su s gubitkom motoričke funkcije, odnosno nemogućnosti potpune kontrakcije mišićne skupine i ograničen raspon pokreta. Teške ozljede mišića ili treći stupanj imaju potpuni gubitak motoričke funkcije, što ukazuje na potpunu rupturu mišića[14].

Većina ozljeda mišića reagira na konzervativno liječenje. Primjenjuje se RICE metoda, odnosno rest (mirovanje), ice (krioterapija), compression (kompresija) i elevation (elevacija). Pokazalo se da su rana mobilizacija za ozljede nižeg stupnja i kratka imobilizacija ekstremiteta za ozljede višeg stupnja korisne kod rehabilitacije. Jedna injekcija kortikosteroida može igrati ulogu u oporavku od akutnih mišićnih ozljeda. Druge pomoćne



terapije također poboljšavaju zacjeljivanje mišića i ograničavaju stvaranje ožiljkastog tkiva[14].

### **3.4. Ruptura prednjeg križnog ligamenta**

Prednji križni ligament (ACL) jedan je od najčešće ozlijeđenih ligamenata koljena. Sportovi koji zahtijevaju česte i brze promjene smjera, kao što su košarka ili nogomet, su među najčešćim koji dovode do rupture ACL-a. Ligamenti su čvrste trake tkiva koje spajaju kosti. ACL djeluje tako da drži femur za tibiju i sprječava anteriorni kolaps tibije i ekstremne raspone rotacije tibije. Sastoji se od dva glavna snopa: posterolateralnog i anteromedijalnog snopa, a imenovani su na temelju njihovog tibijalnog umetanja. Oba snopa potječu sa posteromedijalne strane lateralnog kondila femura i proteže se dolje i medijalno et se hvata u interkondilarnoj zoni tibije, odnosno između prednjih rogova meniska. ACL se sastoji od kolagenih vlakana tipa I. Primarna opskrba krvlju ligamenta dolazi iz srednje genikularne arterije, a dodatna opskrba dolazi iz inferomedijalne i inferolateralne genikularne arterije. Također postoji nekoliko tipova mehanoreceptora koji se nalaze unutar ACL-a. Mehanizam nastanka ozljede je kada je koljeno u blagoj fleksiji, abdukciji i vanjskoj rotaciji, odnosno kod rotacije trupa uz stopalo učvršćeno za podlogu. Tada najprije dolazi do rupture medijalnog kolateralnog ligamenta, medijalnog meniskusa i prednjeg križnog ligamenta, to se još naziva i zlokobni trijas[10,15].

Procjena ozlijeđenog djeteta ili adolescenta može biti izazovna zbog nedostataka sposobnosti da se artikuliraju okolnosti ozljede ili simptomi koji su se pojavili nakon ozljede. Razgovor s roditeljem ili drugim svjedokom događaja može biti od neprocjenjive važnosti. Fizikalni pregled može biti teži zbog poteškoća u suradnji ili straha od boli. Kod dijagnosticiranja koristimo se anamnezom gdje se saznaje mehanizam ozljede, osjećaj “škljocanja” ili “pucanja”, sposobnost podnošenja težine. Zatim gledamo ozbiljnost i vrijeme bilo kakvog izljeva, odnosno edema koji se može razviti. Uz anamnezu korisno je napraviti test prednje ladice koji se izvodi tako da je koljeno u fleksiji od 90 stupnjeva, te se povlači potkoljenica prema naprijed. Ukoliko se plato tibije pomakne prema naprijed, test je pozitivan. Često je negativan kod svježih ozljeda zbog spazma muskulature natkoljenice i bolova[10,16]. Uz test prednje ladice korisno je napraviti i Lachmanov test. Lachmanov test se izvodi pod kutom fleksije koljena od 20 do 30 stupnjeva dok se jednom rukom stabilizira

distalni femur. Zatim se primjenjuje sila na proksimalnu tibiju suprotnom rukom, a prednja labavost se ocjenjuje u stupnju prednje translacije tibije u odnosu na femur[10,15]. Nakon testa prednje ladice, upotpunjujemo dijagnozu RTG-om i MR-om[10,16]. Rendgen uključuje anteroposteričnu i lateralnu snimku, te mogu isključiti koštane ozljede kao što su prijelomi tibije i osteohondralni prijelomi. Oni također omogućuju procjenu morfologije i položaja patele kao i bruto procjenu zrelosti fize u adolescenata[16].

Liječenje može biti konzervativno i operativno. Bez obzira na to hoće li se u konačnici liječenje provoditi konzervativno ili operativno, treba savjetovati pacijente da nakon ozljede primjene hladne obloge, stave elastični zavoj, te podignu nogu iznad razine srca. Ukoliko su uz rupturu ACL-a zahvaćene druge strukture unutar koljena, potrebna je kirurška intervencija. Neki mladi sportaši s ozljedama ACL-a možda neće biti kandidati za operaciju jer više ne žele sudjelovati u sportu ili napornim fizičkim aktivnostima. Za pojedince koji se odluče za konzervativno liječenje, provodi se fizikalna terapija s iskusnim fizioterapeutom s ciljem jačanja mišića oko koljena, posebice kvadricepsa. Međutim, bez kirurške rekonstrukcije koljeno općenito ostaje nestabilno i sklono daljnjim ozljedama[15]. Kod operativnog liječenja, cilj rekonstrukcije ACL-a kod djece i adolescenata je osigurati dugoročnu stabilnost koljena uz minimiziranje rizika od poremećaja rasta[17]. Rekonstrukcija ACL-a može biti pomoću tetive m. semitendinosusa i m. gracilisa, zatim pomoću patelarnog ligamenta, tetive kvadricepsa, tetivom peroneus longusa ili alograftom[15]. Rehabilitacija rekonstrukcije ACL-a ima više faza: preoperativnu rehabilitaciju, akutni oporavak, srednju postoperativnu fazu, kasnu postoperativnu fazu, tranzicijsku fazu, rani povratak sportu i povratak sportu u cijelosti. U preoperativnoj fazi cilj je kontrolirati bol i oteklinu, postići pun opseg pokreta, povećati mišićnu snagu i pacijenta psihički pripremiti na operaciju. U akutnoj fazi smanjujemo bol i reduciramo edem, vraćamo mobilnost pateli, radimo na punoj ekstenziji i postupno povećavamo opseg fleksije koljena, vraćamo kontrolu kvadricepsa i pacijent ima puni opseg pokreta aktivne ekstenzije, te radimo edukaciju pacijenta o načinu hoda sa štakama. U srednjoj postoperativnoj fazi cilj je održavanje punog opsega ekstenzije i dobivanje pune fleksije koljena, te vraćanje normalnog obrasca hoda. U kasnoj postoperativnoj fazi izbjegavamo vježbe nakon kojih se razvija edem i bol, održavamo puni opseg pokreta, radimo progresivan razvoj vježbi i uče se pravilni obrasci pokreta. Tranzicijska faza je slična kao i kasna postoperativna, radimo još veću progresiju vježbi, uključujući vježbe propriocepcije. Rani povratak sportu označava oprezan i progresivan u sport po individualnom programu, te razvoj vježbi, pogotovo vježbi za snagu. Povratak

sportu u cijelosti označava postepeno vraćanje treningu s ekipom, nastavlja se s vježbama snage, propriocepcije, balansa i slično, te se prevenira ponovna ozljeda[17].

### **3.5. Skakačko koljeno**

Skakačko koljeno, odnosno patelarna tendinopatija je bolno stanje koljena uzrokovano malim rascjepom u patelarnoj tetivi koje se uglavnom javlja u sportovima koji zahtijevaju naporno skakanje i rezultira lokaliziranom osjetljivošću patelarne tetive. Rascjepi su obično uzrokovani nakupljenim stresom na tetivi patele ili kvadricepsa. Stanje je uobičajeno kod sportaša iz skakačkih sportova gdje postoji velika potražnja za brzinom i snagom ekstenzora nogu. Sportovi, kao što su odbojka, skok u dalj i vis, košarka, trčanje na duge staze i skijanje, često dovode do visokog ekscentričnog opterećenja kvadricepsa. Najčešće se javlja kod muškaraca s češćom pojavom u adolescenata i mladih odraslih osoba[18].

Dijagnoza tendinopatije patele postavlja se detaljnom anamnezom i pomnim kliničkim pregledom. Pacijent se obično žali na dobro lokaliziranu bol i osjetljivost na donjem vrhu patele, te ne bol kod aktivnosti koje uključuju produljeno savijanje koljena. Bol povezana s opterećenjem povećava se potražnjom uključivanja ekstenzora koljena. Iznenađna bol u tetivi se javlja kod opterećenja, te gotovo odmah nakon uklanjanja opterećenja prestaje. Pregledom koljena može se otkriti lokalizirani edem iznad patelarne tetive koja je osjetljiva na palpaciju. Osim toga, opisani su Bassetov znak i znak aktivnog kvadricepsa u stojećem položaju. Kod Bassetovog znaka ili znaka pasivne ekstenzije-fleksije ispitivač palpira prednji dio potpuno ispruženog koljena i identificira najvišu osjetljivu točku koja je obično na donjem rubu patele i proksimalnom dijelu patelarne tetive. Pregled se ponavlja u 90 stupnjeva fleksije koljena, a znak je pozitivan kada postoji izraženo smanjenje osjetljivosti na palpaciju u flektiranom položaju koljena. Znak aktivnog kvadricepsa u stojećem položaju izvodi se tako da se palpira cijela patelarna tetiva dok pacijent stoji i pregled se ponavlja dok pacijent stoji na zahvaćenom ekstremitetu s koljenom u fleksiji od 30 stupnjeva. Znak je pozitivan ako postoji značajno smanjenje osjetljivosti pri palpaciji dok je mišić kvadricepsa kontrahiran. Zatim je potreban temeljit pregled cijelog donjeg ekstremiteta kako bi se identificirali relevantni deficiti na području kuka, koljena, gležnja i stopala. Često neusklađenost stopala, pete ili tibije, može dovesti do prekomjernog stresa na tetive ekstenzora koljena povećavajući rizik od tendinopatije[18].

Većina pacijenata sa skakačkim koljenom liječi se fizioterapijskim metodama u početnim fazama bolesti. Rano prepoznavanje i dijagnoza skakačkog koljena su od velikog značaja jer može imati progresivan tijek. Može se liječiti konzervativno i operativno. Konzervativno liječenje se fokusira na relativno mirovanje umjesto imobilizacije kako bi se izbjegla atrofija tetiva i mišića. Krioterapija pruža analgeziju i antagonizira proces neovaskularizacije koji doprinosi patologiji. Modifikacija aktivnosti i sportski trening uključujući adekvatno zagrijavanje i fizioterapija imaju za cilj povećanje fleksibilnosti mišića kvadricepsa i tetive koljena, te ekscentrični trening ima ključnu ulogu u rehabilitaciji skakačkog koljena. Sportaši moraju izbjegavati aktivnosti kao što su pretjerano skakanje ili udarno opterećenje koljena što pogoršava situaciju. Kada bol počne popuštati, intenzitet rehabilitacijske terapije i treninga specifičnih za sport može se polagano povećavati. Smanjenje naprezanja preko patelarne tetive može biti od pomoći korištenjem tapinga ili infrapatelarnih remena koje smanjuju naprezanje patelarne tetive promjenom kuta između patele i tetive. Operativno liječenje je indicirano u slučajevima djelomične ruptur tetive, kada se bol nastavlja tijekom aktivnosti i odmora, te kada konzervativno liječenje ne djeluje. Artroskopski zahvat se izvodi kroz donji patelarni portal, nakon čega slijedi pričvršćivanje tetive korištenjem šavova ili sidrišta[18].

### **3.6. Distorzija skočnog zgloba**

Distorzija ili uganuće skočnog zgloba je ozljeda lateralnog ligamentarnog kompleksa skočnog zgloba[19]. Jedna je od najčešćih sportskih ali i općih ozljeda lokomotornog sustava[10]. Uobičajeni mehanizam ozljede je inverzija kada je stopalo u plantarnoj fleksiji. Predisponirajući čimbenici su prijašnja uganuća gležnja, sindrom hiperlaksacija ligamenta i specifična neusklađenost, kao što su *crus varum* i *pes cavovarus*. Neki sportovi kao što su košarka, nogomet, odbojka, povezani su s posebno visokom učestalošću ozljeda gležnja. Bol i privremena oteklina najčešći su rezidualni problemi, često lokalizirani na bočnoj strani gležnja. Ostali simptomi uključuju mehaničku nestabilnost i krutost[19]. Ozljede ligamenata gležnja dijelimo u tri skupine prema tome koliko su teška. Prvi stupanj ili blaga ozljeda je gdje su ligamenti istegnuti, ali nema puknuća, stabilan je osjećaj gležnja, postoji bol i manja ukočenost. Drugi stupanj ili umjerena ozljeda je gdje su jedan ili više ligamenata djelomično puknuti, zglob nije stabilan i ne može se pomicati kao inače, postoji oteklina i umjerena bol.

Treći stupanj ili teška ozljeda je kada su jedan ili više ligamenata potpuno puknuti, a gležanj je nestabilan, prisutna je oteklina i jaka bol[10].

Cilj rehabilitacije distorzije skočnog zgloba je poboljšanje sposobnosti hodanja, tj. podnošenja težine, poboljšanje pokretljivosti zgloba, opsega pokreta, smanjenje boli, otekline i poboljšanje propriocepcije. Koristi se krioterapija, drenaža za otklanjanje edema, te terapija pokretom. Ozljede trećeg stupnja često zahtijevaju operativno liječenje u obliku rekonstrukcije rupturiranih ligamenata ili primarnog šivanja[10,19].

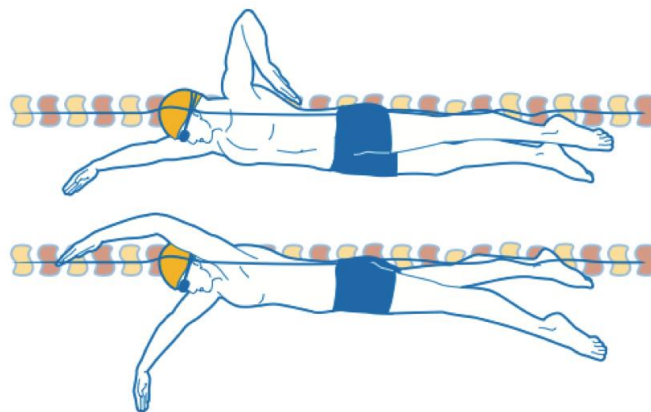
### **3.7. Patelofemoralni bolni sindrom**

Patelofemoralni bolni sindrom ili trkačko koljeno je čest uzrok boli u prednjem dijelu koljena, koji pretežno pogađa mlade sportašice[20]. Nedijagnosticirani patelofemoralni bolni sindrom može uzrokovati ograničenja u svakodnevnoj tjelesnoj aktivnosti i sposobnosti vježbanja. Definira se kao bol koja se javlja oko ili iza patele koja je pojačana barem jednom aktivnošću koja opterećuje patelu tijekom nošenja težine na savijenom koljenu. Aktivnosti koje doprinose bolnosti uključuju trčanje, penjanje uz stepenice, skakanje i čučanj. Čimbenici rizika uključuju aktivnosti poput trčanja, čučnjeva, spuštanja i penjanja po stepenicama, smanjenu snagu kvadricepsa te dinamički valgus. Dinamički valgus je položaj tijela u kojem se koljeno kolabira medijalno zbog pretjeranog valgusa, te povećava lateralnu silu na patelu. Dijagnoza se postavlja na temelju anamneze i kliničkog pregleda. Liječenje patelofemoralnog bolnog sindroma treba usredotočiti na rano ublažavanje boli. Preporučuje se relativno mirovanje, led i analgetici za smanjenje boli, ali i fizikalna terapija koja je temelj liječenja[21].

### **3.8. Plivačko rame**

Plivačko rame je izraz koji se koristi za opisivanje problema boli u ramenu kod plivača. Kennedy i Hawkins povezali su ovaj pojam 1974. godine, kako bi opisali udar tetive supraspinatusa ispod korakoakromijalnog luka uzrokovan ponavljanom abdukcijom ramena i fleksijom naprijed potrebnih tijekom slobodnih i leptir plivačkih stilova. Ovi autori 70-ih godina 20. stoljeća pronašli su prevalenciju od 3% bolova u ramenu kod natjecateljskih plivača, dok u novije vrijeme literatura navodi da je prevalencija čak 91%, što predstavlja

najčešću mišićno-koštano ozljedu u natjecateljskih plivača. Plivanje je neobičan sport po tome što ramena i gornji ekstremiteti predstavljaju do 90% pogonske snage i zahtijeva nekoliko različitih pokreta ramena. Većina se izvodi u smjeru kazaljke na satu i suprotno od kazaljke na satu s različitim stupnjevima unutarnje i vanjske rotacije, te protrakcije i retrakcije skapule. Postoje četiri različite vrste stilova plivanja: slobodni, leđni, prsni i leptir. Međutim, bez obzira na specijalnost zaveslaja, trening se uglavnom odvija slobodnim stilom. Snaga zaveslaja slobodnim stilom dolazi 80% od povlačenja i 20% od udarca. Slobodni stil, kojeg možete vidjeti na slici 2, se može podijeliti u šesti dijelova: ulazak rukom, dohvat naprijed, početno povlačenje, srednje povlačenje, izlazak ruke i srednje vraćanje ruke naprijed. Tijekom ulaska šake i početka faze povlačenja, rame je u fleksiji prema naprijed, a humerus je u abdukciji i unutarnjoj rotaciji. Početno povlačenje predstavlja fazu tijekom koje dolazi do najvećeg stvaranja sile. Završetak povlačenja karakterizira ekstenzija reduciranog ramena s humerusom u adukciji i unutarnjoj rotaciji. Tijekom faze vraćanja ruke naprijed, humerus je u abdukciji i unutarnjoj rotaciji, kreće se od ekstenzije do fleksije s rukom iznad vode. Postoje male razlike unutar ostalih stilova, u kojima je doprinos povlačenja snazi zaveslaja različit: 50% za prsni stil, 70% za leptir i 75% za leđni stil[22].



*Slika 2: Prikaz pravilnog slobodnog stila plivanja*

Pink i suradnici izvršili su detaljnu elektromiografsko i kinematografsko istraživanje normalnog slobodnog stila i proučavali razlike između bolnih i nebolnih ramena. Kada su autori pogledali razlike između bolnih i nebolnih ramena, primijetili su da se djelovanje serratus anteriora dramatično smanjuje tijekom srednje faze povlačenja, s posljedičnim komezacijskim djelovanjem romboida, što rezultira destabilizacijom skapule. Slično kao i serratus anterior, subscapularis je osjetljiv na zamor zbog njegove stalne aktivnosti s posljedičnom komezatornom aktivnošću infraspinatusa što rezultira neuravnoteženom stabilizacijom glave humerusa. Plivači s bolovima tijekom unutarnje rotacije mogu ispustiti

lakat tijekom faze oporavka slobodnog zaveslaja, smanjujući rotaciju i bol. Oni također mogu imati prekomjernu rotaciju tijela i izbočene lopatice kao znakove bolnog ramena[23,24]. Bol u ramenu u natjecateljskih plivača može biti uzrokovana različitim etiologijama, uključujući subakromijalni sindrom sraza, prenaprezanje, diskinezu skapule, labavost i nestabilnost, oštećenje labruma, os acromionale i supraskapularnu neuropatiju. Uzrok može biti multifaktoran, uključujući prekomjerno naprezanje i umor mišića ramena, labavost i nestabilnost, te biomehaniku plivanja[22].

### **3.8.1. Prenaprezanje**

Natjecateljski plivači mogu plivati do 14 kilometara dnevno, radeći 2500 ili više okretaja ramena dnevno. Ova vrsta treninga predisponira plivače na sindrome prenaprezanja ramena. Subscapularis i serratus anterior aktivni su tijekom većine faze povlačenja i stoga su skloni umoru. Kako se ti mišići zamaraju, kinematika ramena je nepovoljno pogođena, što često dovodi do sekundarnog sindroma sraza[22].

### **3.8.2. Sindrom sraza**

Subakromijalni sindrom sraza u natjecateljskih plivača obično je uzrokovan promijenjenom kinematikom zbog umora ili labavosti mišića. Raspon pokreta ramena kod plivača je velik, te oni pokazuju prilagodljive promjene uključujući ograničenu unutarnju rotaciju i pretjeranu vanjsku rotaciju. Neuspjeh tetiva rotatorne manšete i stabilizatora lopatice da održe centriranje glave humerusa u glenoidalnih jami može dovesti do prekomjerne translacije glave humerusa s naknadnim srazom. Sraz može biti subakromijalni ili intraartikularni i može se pojaviti u različitim položajima tijekom plivanja. U subakromijalnom srazu, burzalna strana rotatorne manšete udara o stranu ispod korakoakromijalnog luka s rukom u fleksiji prema naprijed, te unutarnjoj rotaciji(faza vraćanja ruke naprijed). Dok u intraartikularnom impingmentu tetiva bicepsa ili zglobna strana tetiva rotatorne manšete udara o anterosuperiorni rub glenoida i labruma s rukom u fleksiji prema naprijed, adukciji i unutarnjoj rotaciji(faza ulaska ruke u zaveslaj). Impingment može biti pogoršan bilo kojim procesom koji mijenja kinematiku ramena, kao što je diskineza skapule, pretjerana labavost i umor mišića[22].

### **3.8.3. Skapularna diskineza**

Protrakcija skapule čest je znak diskineze skapule kod plivača. Kada se serratus anterior i subscapularis umore, pectoralis major napreže glenohumeralni zglob i može dovesti do abnormalnog pokreta skapule, sužavanja subakromijalnog prostora i posljedičnog sraza. Deformacije labruma i bol mogu biti konačni rezultat kronične diskineze skapule. Ona također može dovesti do uklještenja supraskapularnog živca kada je povezana s hiperelastičnosti i kontrakcijom infraspinatusa. Simptomatsko uklještenje živca može se dogoditi kada je subakromijalni prostor već smanjen kroničnim mikrotraumama izazvanim zadržavanjem tetive supraspinatusa i susjedne burze[22].

### **3.8.4. Nestabilnost ramena**

Prekomjerna translacija glave humerusa na glenoid obično je spriječena tijekom atletskih aktivnosti statičkim stabilizatorima glenohumeralnog zgloba(glenoid labrum, kapsularni ligamenti), kao i dinamičkim stabilizatorima(rotatorna manšeta i mišići lopatice). Dobro je utvrđeno da postoji uska razlika između fiziološke nestabilnosti i patološke. Normalna nestabilnost može se tijekom vremena povećati s ponavljanom prekomjernom upotrebom i na kraju može postati patološka. Nestabilnost glenohumeralnog zgloba može biti od koristi za plivače do određene točke, omogućavajući veću duljinu zaveslaja s posljedičnim povećanjem brzine i učinkovitosti. Međutim, smanjena pasivna stabilnost koju pružaju statički stabilizatori zahtijeva veći doprinos aktivnih stabilizatora kako bi se pravilno kontrolirala translacije glave humerusa i kinematika glenohumeralnog zgloba. Neravnoteža zbog pretjerane nestabilnosti može dovesti do preopterećenja rotatorne manšete, umora i naknadnih ozljeda[22].

### **3.8.5. Liječenje**

Liječenje plivačkog ramena je konzervativno i to fizikalnom terapijom, te medikamentozno. Na početku se koristi krioterapija više puta dnevno, a kasnije do dva puta dnevno. Bolovi se mogu smanjiti i elektroprocedurama, a upala se smanjuje ultrazvučnom terapijom i nesteroidnim protuupalnim lijekovima. Reduciraju se pokreti koji uzrokuju bol u trajanju od 4 do 6 tjedana, te izbjegavamo abdukciju iznad 90°. U treningu se ispravlja nepravilna tehnika plivanja, rade se vježbe istezanja za poboljšanje mobilnosti, te se koriste



izometrijske vježbe s manjim otporom i većim brojem ponavljanja više puta dnevno za održavanje snage mišića. Nakon 4 do 6 tjedana rade se izokinetičke vježbe i vježbe s elastičnim trakama u dijagonalnom obrascu, te se postupno vraća u aktivnost[22].

## 4. Prevencija ozljeda u sportu kod djece

Rizik od ozljeda svojstven je sportu, a ozljede su poznate kao velik javnozdravstveni problem. Cilj broj jedan sportskog fizioterapeuta je osigurati da je sportaš u optimalnoj formi za nastup, ali u isto vrijeme uz minimalan rizik od nastanka ozljede[25]. Prevencija ozljeda u sportu ima brojne prednosti, a one uključuju bolje zdravlje pojedinaca. Prevencija ozljeda u sportu uključuje pripremu za igru, pametan trening i što raditi ukoliko dođe do ozljede da bi se ograničio razvoj ozljede[26].

Većina sportskih ozljeda događa se kada sportaš pokušava učiniti previše ili jednostavno nije spreman. Nedovoljna kondicija, loša tehnika i neodgovarajuća oprema mogu izložiti sportaša riziku od ozljede prije nego što počne igrati[26]. Također postoje dosljedni dokazi da prethodna ozljeda povećava mogućnost nastanka nove ozljede. Evaluacija pripreme u prevenciji ozljeda pruža treneru, pedijatru ili fizioterapeutu jedinstvenu i vrijednu priliku da identificira prethodne ozljede koje bi mogle biti nepotpuno zacijeljene ili rehabilitirane, te preporučiti odgovarajući tretman prije nego što sportašu omogući puno sudjelovanje. Na primjer sportaš može prijaviti uganuće gležnja koje se dogodilo prije 2 mjeseca i trenutno je bezbolno, ali pokazuje određenu slabost u mišićima tog gležnja. U tipičnom slučaju ponovnog uganuća gležnja, prije nego što sportaš bude spreman za puno sudjelovanje, treba preporučiti rehabilitacijski program vježbi snage i propriocepcije[27].

Koncept procesa rasta kao čimbenika rizika za sportske ozljede mladih sportaša istaknuli su Micheli i Fehlandt koji su primijetili da djeca mogu biti podložnija repetativnoj stres ozljedi od odraslih zbog jedinstvene ranjivosti hrskavice rasta i rasta mekotkivnih struktura. Na primjer, djeca u prepubertetskoj dobi pretrpe znatno više ozljeda koje su klasificirane kao traumatske ozljede. U usporedbi s tim, sportaši pubertetskog uzrasta imali su veću vjerojatnost da zadobiju ozljede mekog tkiva. To je uglavnom zbog fizioloških i anatomskih promjena koje se događaju tijekom rasta, a koje utječu na čimbenike rizika kao što su aktivnost i ranjivost hrskavice rasta, mišićna snaga i fleksibilnost. [27]

Kod mladih sportašica, razdoblje brzog rasta ili PHV (peak height velocity) može biti najosjetljivije razdoblje za mišićno-koštane ozljede. PHV je povezan s prolaznim smanjenjem gustoće kostiju, što može sniziti prag za akutni, traumatski prijelom, kao i ponavljajuće stres frakture. Tijekom ranjivih razdoblja rasta, privremeno smanjenje opterećenja u treningu ili restrukturiranje rasporeda treninga kako bi se omogućilo više odmora između treninga, mogu biti učinkovite strategije za smanjenje rizika od ozljeda. Osim rasta i razvoja, način na koji

sportaši koriste mišiće tijekom atletskih manevara i rezultirajući obrasci pokreta zglobova mogu utjecati na rizik od ozljeda[27].

Rana sportska specijalizacija novi je trend u kulturi sporta mladih koji može povećati rizik od ozljeda. Sportska specijalizacija definirana je kao trajan, intenzivan trening u jednom sportu uz isključivanje drugih sportova. Djeca se bave sportom povećanim intenzitetom i više ih se specijaliziralo za jedan sport počevši od 7 godina. Hall i suradnici pokazali su da su adolescentice specijalizirane za jedan sport imale povećan rizik od poremećaja boli u prednjem dijelu koljena u usporedbi s djecom koja igraju više sportova[27].

Fizioterapeuti i treneri mogu utjecati na prevenciju ozljeda u sportu tako da potaknu mlade sportaše da sudjeluju u programima preventivnog treninga koji se usredotočuju na funkcionalno kretanje i izgradnju snage koje se započinje rano kada su djeca spremna za trening prije nego što dođe do ozljede. Očekivano vodstvo koje promiče zdrave obrasce spavanja, višestruko sudjelovanje u sportu, uz odgovarajući odmor i vrijeme oporavka, jednostavni su načini na koje fizioterapeuti mogu pomoći u prevenciji sportskih ozljeda u mladosti. Neki od postupaka koje fizioterapeut ili trener može poduzeti su: poticanje općeg održavanja zdravlja i kondicije tijekom cijele godine, predlaganje privremenih smanjenja ili restrukturiranja opterećenja tijekom treninga kako bi omogućili adekvatniji odmor između treninga tijekom ranjivih razdoblja rasta, obrazovanje mladih sportaša i njihovih roditelja o programima neuromišićnog treninga, poticanje sudjelovanja u programima neuromišićnog treninga koji imaju za cilj izgradnju snage, poticanje pravilnog obrazaca spavanja uključujući maksimalnu količinu i kvalitetu sna svake noći, poticanje vremena za slobodnu igru i sportsku raznolikost u ranom djetinjstvu, poticanje pravilne upotrebe specifične sportske opreme, te zagovaranje i podrška politike koja promiče fair play igru[27].

## **5. Fizioterapijski pristup sportskim ozljedama kod djece**

Rehabilitacija sportskih ozljeda je ponovno osposobljavanje sportaša za povratak sportskoj aktivnosti na jednakoj razini kao prije ozljede. Specifičnost rehabilitacije sportskih ozljeda je da je jedini prihvatljivi ishod rehabilitacije puni povratak sportskoj aktivnosti, i to u što kraćem vremenu. Rehabilitacija se provodi uz timski pristup rješavanju problema sa svrhom postizanja navedenog cilja. Najvažniji članovi tima su liječnik, specijalist sportske medicine, fizioterapeut, sportaš i njegov trener. Sportaši su za razliku od opće populacije obično visokomotivirani i disciplinirani, navikli na bol i vježbanje, ali vrlo često i nestrpljivi i ako u tome imaju potporu trenera, prerano se vraćaju sportskoj aktivnosti što može rezultirati obnovom stare ozljede ili novom ozljedom. Osnovni principi rehabilitacije sportske ozljede su: smanjiti opsežnost inicijalne ozljede, ubrzati cijeljenje tkiva, rana rehabilitacija, individualni pristup, što raniji povratak specifičnoj sportskoj aktivnosti u punom opsegu, te korekcija predisponirajućih čimbenika za nove ozljede[10].

### **5.1. Faze cijeljenja tkiva**

Tkivo cijeli u tri faze, a ovisno o patofiziološkom procesu u pojedinoj fazi primjenjuju se različiti fizioterapijski postupci primjereni pojedinoj fazi. Primjena krioterapije, topline i vježbi osnova su rehabilitacije. Epidermis i kost cijele regeneracijom, odnosno ponovnim stvaranjem izvornog tkiva, dermis, tetive i ligamenti cijele stvaranjem vezivnog tkiva (ožiljkasto tkivo), a mišići cijele reparacijom, to jest kombinacijom regeneracije i stvaranjem ožiljkastog tkiva[10].

Prva faza, to jest upalna faza traje 48 do 72 sata od ozljede. Netom iza oštećenja tkiva, defekt se puni krvlju iz oštećenih krvnih žila, te to čini povoljan medij za proces cijeljenja. Terapijski postupci u ovoj fazi imaju za cilj smanjiti veličinu edema, jer opsežan edem na mjestu ozljede pomiče rubove defekta tkiva i povećava područje, čime se produljuje cijeljenje. Zatim je cilj skratiti i reducirati intenzitet upalne faze i spriječiti nastanak kroničnog upalnog procesa koji dovodi do povećanja složenosti primarne ozljede. Treći cilj je zaštititi mišićni spazam i smanjiti bol[10].

Druga faza, odnosno faza stvaranja ožiljka, traje 3 do 6 tjedana. Od trećeg dana, smanjenjem upalnog procesa počinje stvaranje novog tkiva. Fizioterapijski postupci u ovoj fazi uključuju termoterapiju kojoj je cilj ubrzanje cijeljenja tkiva. Termoterapijom se

smanjuje mišićni spazam, djeluje analgetički, te se povećava elastičnost kolagenskih vlakana. Vježbama se pokušava postići pun opseg pokreta, održava se trofika mišića i radi se istezanje mišića[10].

Treća faza ili faza remodeliranja ožiljka traje 3 do 12 mjeseci. U njoj obrađujemo nezreli ožiljak. Novo tkivo mora biti što veće čvrstoće, elastično i bezbolno. Uspješna rehabilitacija je ako su sve aktivnosti bezbolne, ima primjerene propriocepcije, ako je ponovno uspostavljena mišićna snaga, fleksibilnost i izdržljivost, optimalna je kardiovaskularna kondicija, te je očuvan kapacitet svih zglobova[10].

## **5.2. Kineziterapija**

Kineziterapija dolazi od grčkih riječi kinezio, što znači pokret i terapeia, što znači liječenje. Ona uključuje primjenu pokreta u svrhu liječenja. Provodi se uz terapijske vježbe kojima obnavljamo funkciju zgloba, brzinu, izdržljivost, snagu i fleksibilnost mišića, propriocepciju, koordinaciju, balans i radimo na kardiovaskularnom sustavu. Vježbe možemo podijeliti na vježbe snage, opsega pokreta, istezanja, izdržljivosti, te koordinacije i ravnoteže[10].

### **5.2.1. Vježbe opsega pokreta**

Vježbama opsega pokreta cilj je održavanje, uspostava ili povećanje opsega pokreta. Prema načinu izvođenja možemo ih podijeliti na pasivne, aktivno potpomognute i aktivne. Pasivne vježbe fizioterapeut izvodi sam, bez sudjelovanja pacijenta ili ih izvodi kineteka, aktivno potpomognute su one koje pacijent izvodi uz pomoć fizioterapeuta, a aktivne su one koje pacijent samostalno izvodi, bez pomoći fizioterapeuta. Provode se do granice bola, poštujući fiziologiju opsega pokreta, te preveniraju nastanak kontraktura. Provode se dva do tri puta na dan uz stabilizaciju proksimalnog dijela tijela, te je za njihovo pravilno izvođenje potrebno znati biomehaniku pokreta[10].

### **5.2.2. Vježbe snage**

Vježbe snage imaju za cilj povećanje snage mišića. Snaga mišića može se testirati manualnim mišićnim testom. U manualnom mišićnom testu, ocjenjuje se ocjenama od 0 do 5 te se pokret izvodi antigravitacijski. Ocjena 0 označava da nema traga kontrakcije mišića, kod ocjene 1 vidljiva je kontrakcija, ali bez mogućnosti izvođenja pokreta. Kod ocjene 2 je moguć

pokret u rasteretnom položaju, kod ocjene 3 moguć je pokret protiv sile teže. Ocjena 4 označava pokret protiv sile teže uz manji dodatni otpor, a ocjena 5 označava pokret protiv sile teže uz savladavanje primjerenog dodatnog otpora. Također, mišićna snaga može se mjeriti dinamometrom koji omogućuje mjerenje statičke i dinamičke snage u svakom trenutku pokreta. Vježbe snage dijelimo na izometrijske, izotoničke i izokinetičke vježbe. Izometrijske ili statičke su one kod kojih se mijenja napetost mišića, ali bez pokreta i promjene u dužini mišića. Izvode se u 5 do 7 ponavljanja u jednoj seriji, jedna kontrakcija se zadržava nekoliko sekundi sa dvostruko duljom stankom između kontrakcija. Izokinetičke vježbe ili dinamičke vježbe se izvode uz pokret i promjenu duljine mišića, te ih dijelimo na koncentrične i ekscentrične izotoničke vježbe. Koncentrične izotoničke vježbe su one kod kojih se proksimalno i distalno hvatište mišića približava i mišić se skraćuje. Suprotno tome, ekscentrične izotoničke vježbe su one kod kojih se proksimalno i distalno hvatište udaljava, te se mišić izdužuje. U treningu snage podjednako su važne koncentrične i ekscentrične vježbe jer tijekom normalnog kretanja mišići podjednako obavljaju koncentričan i ekscentričan rad. Izokinetičke vježbe su također dinamičke, a ono što ih razlikuje od izotoničkih vježbi je da je opterećenje za vrijeme kontrakcije promjenjivo. Najmanje je na početku i kraju kontrakcije. Provode se pomoću izokinetičkog dinamometra, kao npr. Cybex, Biodex, Technogym i drugo.[10] U aktivne vježbe možemo još ubrojiti i vježbe zatvorenog i otvorenog kinetičkog lanca. Vježbe otvorenog kinetičkog lanca se odnose na one kod kojih je distalni segment pokretan i uglavnom prevladavaju pokreti u jednom zglobu. S druge strane vježbe zatvorenog kinetičkog lanca su one kod kojih je distalni segment, zatim sudjeluju više zglobova i mišića. Vježbe zatvorenog kinetičkog lanca funkcionalnije i bliže opterećenju u svakodnevnom životu[28].

Primjer vježbe kombinacije otvorenog i zatvorenog kinetičkog lanca kojeg možete vidjeti na slici 3.

Izvođenje: Pacijent je u četveronožnom položaju s osloncem na šakama i koljenima. Pacijent se osloni na prste nogu i podigne koljena malo iznad podloge. Uz zadržavanje ovog položaja, pacijent, diže jednu ruku ravno ispred sebe, te to ponavlja 5-7 puta, zatim opusti. Nakon odmora ponavlja istu vježbu sa drugom rukom, te radi 2-3 serije sa svakom rukom.



*Slika 3: način izvođenja vježbe snage zatvorenog i otvorenog kinetičkog lanca*

### **5.2.3. Vježbe istezanja**

Vježbe istezanja djeluju na mišićnu fleksibilnost. Fleksibilnost je sposobnost kretanja u zglobovima kroz cijeli raspon pokreta, odnosno opseg pokreta kojim se tjelesni zglobovi mogu kretati. Vježbe istezanja možemo podijeliti na statičke i balističke. Statičke vježbe podrazumijevaju zauzimanje pojedinog položaja koji se održava tijekom određenog razdoblja, te može biti ponavljjan. Kod statičkog istezanja koriste se izrazi izometrični, polagani ili kontrolirani stretching. Balističke vježbe istezanja su povezane s ritmičkim pokretima, te se često za njih rabe izrazi poput dinamičkog, kinetičkog, izotoničkog ili brzog stretchinga[10].

Osim podjele na statičke i balističke vježbe istezanja, razlikujemo i aktivne, pasivne, aktivno potpomognute i pasivno aktivne vježbe. Pasivne vježbe istezanja na pacijentu izvodi fizioterapeut. Aktivne vježbe se dijele na balističke i statičke, te njih pacijent sam izvodi. Aktivno potpomognute započinju aktivnim pokretom, te dok pacijent dođe do određenog stupnja opsega pokreta, fizioterapeut povećava taj opseg. Pasivno aktivne vježbe započinju pasivnim pokretom, te pacijent pokušava zadržati poziciju nekoliko sekundi. Novija tehnika vježbi istezanja je PNF (proprioceptivna, neuromuskularna facilitacija), koja se koristi izotoničkim (koncentričnom i ekscentričnom) i izometričkim kontrakcijama[10].

Primjer statičke vježbe istezanja za mm. hamstringse koju možete vidjeti na slici 4.

Izvođenje: Pacijent je u sjedećem položaju sa uspravnim trupom i ispruženim nogama. Petu jedne noge stavi na prste druge noge, a noge su i dalje ispružene. Pacijent se nagne naprijed i prstima uhvati stopalo gornje noge. Zadržava taj položaj 20 do 30 sekundi, zatim polako opusti, te ponovi 2 do 3 puta.



*Slika 4: pravilno izvođenje vježbe istezanja za mm. hamstringse*

#### **5.2.4. Vježbe izdržljivosti**

Mišićna izdržljivost je sposobnost učinkovitog korištenja mišića tijekom dužeg vremenskog razdoblja, odnosno sposobnost mišića da se stalno kontrahira ili održava kontinuiranu kontrakciju koja uključuje snagu manju od maksimalne. Vježbe izdržljivosti možemo podijeliti na aerobne i anaerobne. Aerobne se izvode uz manje opterećenje i s većim brojem ponavljanja. Anaerobne se izvode uz veće opterećenje, odnosno 50 posto maksimalne snage za statičku i 70-80 posto za dinamičku anaerobnu izdržljivost, tijekom manjeg broja ponavljanja. Anaerobnim vježbama radimo na porastu eksplozivne snage. Opće vježbe izdržljivosti obično podrazumijevaju opću aerobnu izdržljivost i predstavljaju trening kardiovaskularnog sustava. Intenzitet vježbi se određuje prema srčanoj frekvenciji, te primjeri takvih vježbi su trčanje, bicikliranje, rolanje, plivanje i slično[10].

#### **5.2.5. Vježbe koordinacije i ravnoteže**

Vježbe koordinacije i ravnoteže imaju za cilj poboljšanje ravnoteže, percepcije i koordinacije. Koordinacije je kompleksna sposobnost svrsishodnog organiziranja pokreta u cjelinu, povezana s prostornom, vremenskom i energetsom komponentom. Kvalitetnija koordinacija omogućava izravnije, lakše i preciznije postizanje ciljeva kretanja, što znači da su kretnje gipkije i ekonomičnije. Vježbama koordinacije se postiže izvođenje



pravovremenog ciljanog pokreta, uz pavu brzinu i snagu uz minimalnu potrošnju energije[10].

Ravnoteža ili balans je složena motorička sposobnost održavanja tijela i segmenata u ravnoteži, te na stanje ravnoteže osim sile gravitacije utječu i aktivne mišićne sile, stanje vidnog sustava, sposobnost zapažanja i memoriranja i stanje emocija. Podjela ravnoteže je na statičku i dinamičku, odnosno na onu u pokretu, zatim na ravnotežu vizualnim podražajem i bez njega, odnosno sa otvorenim i zatvorenim očima[10].

Propriocepcija podrazumijeva osjet položaja segmenta tijela u prostoru, njegova brzina i smjer kretanja. Proprioceptori se nalaze u ligamentima i zgloboj čahuri, a oni su mehanoreceptori, Pacinijeva i Ruffinijeva tjelešca te Golgiju slični završeci. Propriocepciju možemo vježbati u kombinaciji sa vježbama snage u zatvorenom kinetičkom lancu, kao npr. čučnjevi na nestabilnoj podlozi, stoj na jednoj nozi i sl.[10].

Primjer vježbe za koordinaciju i ravnotežu koju možete vidjeti na slikama 5 i 6.

Izvođenje: Pacijent je u stojećem položaju tako da su noge ispružene a tijelo nagnuto prema naprijed. Pacijent se osloni na jednu nogu, a drugu digne malo iznad podloge. Ruke su mu ispred tijela, paralelne s nogama. Istovremeno, nogu koja je odignuta gura iza sebe, a ruke abducira tako da su mu dlanovi okrenuti prema podu. Vježbu ponovi 5-7 puta s jednom nogom, zatim ponovi isto s drugom nogom, te napravi 2-3 serije ponavljanja.



*Slika 5: Početan položaj za izvedbu gore opisane vježbe za koordinaciju i ravnotežu*



*Slika 6: prikaz završnog položaja vježbe za koordinaciju i ravnotežu*

### **5.3. Termoterapija**

Termoterapija podrazumijeva primjenu topline u svrhu rehabilitacije. Možemo ju podijeliti na površinske procedure i dubinske. Površinskim procedurama zagrijavamo ponajprije kožu, te ima blago refleksno zagrijavanje u dubini tkiva. Dubinske procedure su one u kojima se jedna vrsta energije u dubini tkiva transformira u toplinu izbjegavajući površinske termoregulacijske mehanizme. Termoterapija ima učinke na cirkulaciju, metabolizam, bol, elastičnost kolagena, epifize, te na mišićni spazam. Djelovanje na cirkulaciju je takvo da dolazi do vazodilatacije, odnosno povećanja propusnosti krvnih žila. Kod djelovanja na metabolizam dolazi do lokalnog ubrzanja biokemijskih reakcija i metabolizma stanice, što povećava potrebu za kisikom, te na taj način može neizravno stimulirati hiperemiju. Djelovanje na bol se ostvaruje uklanjanjem lokalnih kemijskih podražaja na receptore za bol (nociceptore) povećanjem cirkulacije. Također, toplina djeluje kao protupodražaj tom bolnom podražaju, pa dolazi do zatvaranja “ulaznih vrata” za bol. Uklanjanjem boli dolazi i do uklanjanja mišićnog spazma i relaksacije mišića, a to se ostvaruje aktivacijom Golgijevog tetivnog aparata i smanjenjem ekscitabilnosti mišićnog vretena. Dubinsko zagrijavanje se ne primjenjuje na područja epifiza u djece dok nije završen rast jer je moguće oštećenje epifizne zone rasta zbog poticaja na rast. Indikacije za primjenu termoterapije su kronične ozljede, kasnije faze cijeljenja tkiva, prije pasivnih, aktivnih i aktivno potpomognutih vježbi radi relaksacije i pripreme tkiva na rad. Kontraindikacije su

akutne ozljede tkiva, što znači da se termoterapija ne primjenjuje u prvih 48 do 72 sata, zatim aktivne upale zglobova, akutne infektivne bolesti, tumori, duboka venska tromboza, te je potreban oprez kod ljudi koji imaju promijenjen osjet[10].

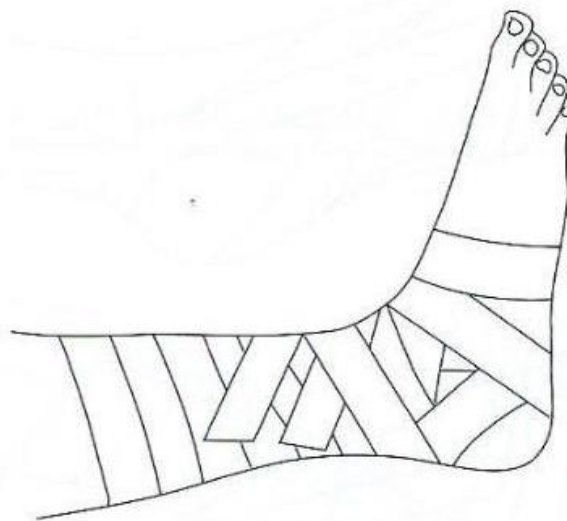
## **5.4. Krioterapija**

Krioterapija je jedna od metoda fizioterapije i pronalazi svoju primjenu kod mnogih bolesti i simptoma mišićno-koštanih bolova te u postoperativnom liječenju. Ova metoda se temelji na kratkotrajnim učincima na površinske temperature kože. Kao rezultat toga, postoji veliki broj fizioloških reakcija na mjestu djelovanja. Cilj je pomoći osnovnom liječenju i sprječavanje reaktivne upale. Kako bi se postigao učinak terapijskog učinka krioterapije, pacijent se upućuje nakon kineziterapijskog tretmana[29]. Krioterapiju dijelimo na dugotrajnu i kratkotrajnu primjenu hladnoće. Dugotrajna primjena podrazumijeva primjenu hladnoće najmanje 15 minuta što dovodi do smanjenje temperature tkiva. Kratkotrajna primjena je primjena do 5 minuta koje zapravo prolazno povećava mišićni tonus i facilitira mišićnu kontrakciju. Načini primjene krioterapije dijelimo na kriomasažu, kriooblog i kriokompresiju. Kriomasaža je jednostavan i najjeftiniji način primjene hladnoće i ona se najčešće koristi u bolničkoj rehabilitaciji. Kriooblog održava nižu temperaturu i do 40 minuta nakon aktivacije. Najpoželjnija primjena krioterapije kod akutnih ozljeda je kriokompresija koju izvodi aparat. To je istodobna primjena kompresije i hladnoće što pomaže kod uklanjanja edema. Krioterapiju moramo oprezno primjenjivati kod osoba koje imaju oslabljen osjet i Raynaudova fenomena, te je potrebno znati anatomiju perifernih živaca kako ne bi izazvali kljenu živaca. Raynaudov fenomen je patološki odgovor krvnih žila izlaganju hladnoći[10].

## **5.5. Sportska bandaža i kinesiotaping**

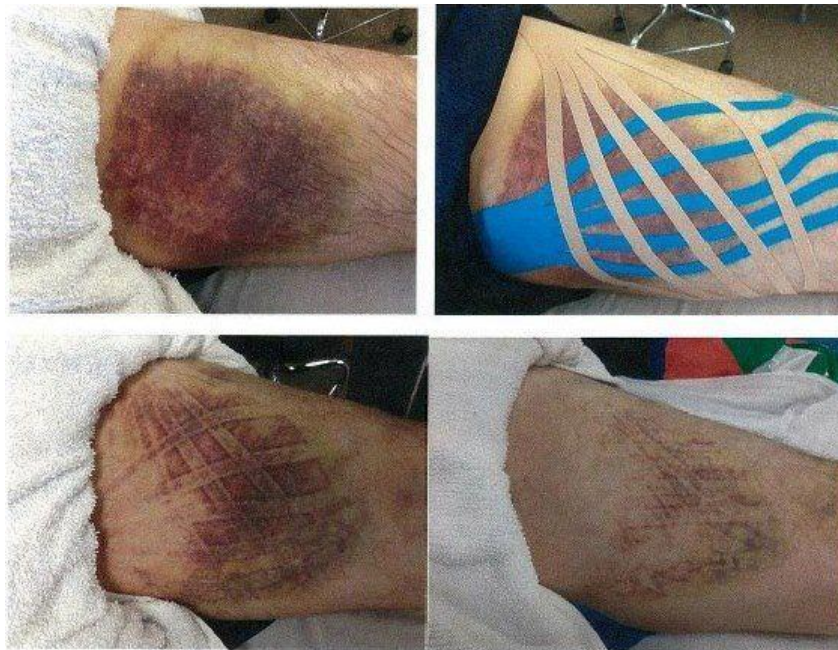Razlika između tapinga i bandažiranja je ta da taping djeluje na mišićno tetivne struktureaktivno, bandaža pasivno. Bandažiranje se radi čvrstim ljepljivim trakama i njime imobiliziramo palac, prste šake i radiokarpalni zglob, lakat, nožne prste, nožni zglob i koljeno. Bandaža na nožnom zglobu (koja je prikazana na slici 7) je jedna od najčešćih. Razlikujemo terapijsku i preventivnu bandažu. Terapijska nadopunjuje saniranje ozljeda

sustava za kretanje, preventivna smanjuje rizik od ozljede za vrijeme sportske aktivnosti. Bandaža stabilizira zglob, stimulira proprioceptore i sprječava edem. Ona u stabilizaciji sprječava prevelike amplitude pokreta, u propriocepciji radi stimulaciju mehanoreceptora i površine kože što daje informaciju o položaju zgloba, a kompresija bandažom sprječava nastanak edema. Temeljna pravila bandažiranja u sportu su poznavanje dijagnoze kako bi se primijenila odgovarajuća tehnika bandažiranja, ukoliko sportaš osjeća nelagodu ili bol bandažu treba skinuti i ponoviti, stavlja se na očišćenu, suhu kožu bez rana, ogrebotina ili kožnih infekcija. Zatim dio tijela koji se bandažira mora biti u funkcionalnom i eleviranom položaju, mišić mora imati prostora za funkciju, izbjegava se spiralno ili cirkularno postavljanje traka da ne bi došlo do cirkulacijskih problema, trake se ne smiju gužvati i širina trake je određena prema segmentu koji se bandažira. Traka se trga i lijepi tako da pokriva dvije trećine kože i jednu trećinu već zalijepljene trake. Koža mora biti obrijana ukoliko se traka stavlja izravno na kožu, bez podtrake. Funkcionalna bandaža se skida odmah nakon sportske aktivnosti, dok se bandaža kojom se tretira akutna ozljeda skida za nekoliko dana. Ukoliko se bandaža skida specijalnim škarama ili nožem, mora se paziti da se ne ošteti koža. Materijali koji se koriste za bandažiranje su bandažne trake, platnene, neelastične trake i jednostrano ljepljive. Trake su uglavnom širine 1, 2, 3 i 5 cm, što ovisi o segmentu koji se bandažira. Podtrake su tanke spužvice koje se stavljaju prije bandažne trake izravno na kožu da se spriječi oštećenje kože. One su različitih struktura, te se njima povećava bolji kontakt bandaže[10].



*Slika 7: Prikaz završene bandaže za gležanj*

Kinesiotaping je metoda primjene ljepljivih elastičnih traka za što brži oporavak i liječenje. Trake koje se koriste ne ograničavaju opseg pokreta i facilitiraju rad mišića. Kinesiotaping djeluje na poboljšanje mišićne funkcije, poboljšanje cirkulacije tjelesnih tekućina, redukciju boli, podupiranje funkcije zgloba, te stimuliraju proprioceptore. Trake se postavljaju za ligamente, korekciju i za protok limfe. Trake se na ligamente postavljaju kod ozljeda, preopterećenja tetivnog i ligamentarnog aparata što dovodi do smanjenja boli i poboljšanja elastičnosti. Korekcija funkcije se koristi kod lošeg položaja kostiju, npr. kod korekcije patele gdje se nanošenjem ljepljiva traka maksimalno nategne. Korekcija preko fascije djeluje na opuštanje fascije i redukcije boli, te se kod ovog načina traka također maksimalno nategne. Traka za protok limfe smanjuje edem jer traka omogućuje brži protok limfe u smjeru u kojem je zalijepljena. Postavljanje trake za protok limfe i kako utječe na smanjenje edema prikazano je na slici 8. Kontraindikacije za primjenu kinesiotapea su nezacjeljeni ožiljci, otvorene rane, neurodermitis i psorijaza[10].



*Slika 8: Prikaz postavljanja kinesiotapea u svrhu otklanjanja edema*

## 6. Zaključak

Sportska aktivnost omogućuje zadovoljenje osnovnih ljudskih potreba kao što su potrebe za sigurnošću, pripadanjem, ljubavi, samopoštovanjem te potrebe za kretanjem. Osim toga, tjelesna aktivnost ima pozitivne učinke na zdravlje tako što smanjuje rizike za nastajanje kardiovaskularnih bolesti, dijabetesa, metaboličkog sindroma i slično. Ukoliko se sa sportom krene od malih nogu smanjuje se i rizik za pretilost u odrasloj dobi. Bavljenje sportom može dovesti i do nekih ozljeda mišićno-koštanog sustava. Čimbenike za razvoj ozljeda u sportu možemo podijeliti na vanjske i unutarnje. Unutarnji čimbenici vezani su za rast i razvoj djece, dok u vanjske ubrajamo lošu tehniku, neadekvatan izbor odjeće i opreme i prekomjerno korištenje nekog dijela tijela. Kako bi prevenirali ozljede, poželjno je da se djeca što je više moguće bave sa više sportova, a ne samo jednim. Ukoliko dođe do ozljede, rehabilitacija je izuzetno važna. Kod sporta jedini prihvatljivi ishod rehabilitacije potpun povratak sportskoj aktivnosti i to u što kraćem mogućem roku. U rehabilitaciji je izuzetno važno znati faze cijeljenja tkiva s obzirom da se mišići, ligamenti i kosti drugačije regeneriraju te je potrebno poštovati njihovo cijeljenje. Najvažniji element rehabilitacije je kineziterapija. Kineziterapija je terapija pokretom i dijelimo ju na vježbe opsega pokreta, vježbe snage, istezanja, izdržljivosti, koordinacije, stabilizacije i propriocepcije. Svaka od ovih vježbi je podjednako važna za potpuni oporavak sportaša. Uz kineziterapiju, rehabilitaciju nadopunjujemo krioterapijom, termoterapijom i drugim terapijskim metodama, te se primjenjuju bandaže i kinesiotaping. Ukoliko se ozljeda ne rehabilitira dobro, te sportaš nije spreman vratiti se sportu, no počne trenirati, velike su šanse da dođe do ponovne ozljede. Tu fizioterapeut ima veliku ulogu. Fizioterapeut mora procijeniti je li sportaš spreman za povratak ili nije, te ako je i dalje raditi na prevenciji ozljeda s trenerom i ostalim članovima tima.

## 7. Literatura

- [1] Kosinac, Zdenko: Morfološko-motorički i funkcionalni razvoj djece uzrasne dobi od 5. do 11. godine, Savez školskih športskih društava grada Splita, Split 2011.
- [2] Pica, R. Why Preschoolers Need Physical Education, 2011., preuzeto: 11.03.2022. (<https://eric.ed.gov/?id=EJ930396>)
- [3] Heimer, S., Čajavec R. i suradnici: Medicina sporta, Kineziološki fakultet Sveučilišta u Zagrebu, Cetus, Zagreb 2006.
- [4] Guyton, A.C. i Hall, J.E.: Medicinska fiziologija - udžbenik, Medicinska naklada, Zagreb 2017.
- [5] Woods, C.B., Moyna, N., Quinlan, A., Tannehill, D., Walsh, J.: The children's sport participation and physical activity study, University and The Irish Sports Council, Dublin, Irska, 2010.
- [6] Abou Elmagd, M.: Common sports injuries, International Journal of Physical Education, Sports and Health, kolovoz 2016., str. 142-148
- [7] Coleman, N.: Sports injuries, Pediatrics in Review, lipanj 2019., str. 278-290
- [8] Tudor, A., Šestan B. i suradnici: Dječja ortopedija, Medicinska naklada, Zagreb 2012.
- [9] Pećina, M.: Sindromi prenaprezanja sustava za kretanje općenito, Klinika za ortopediju Medicinskog fakulteta Sveučilišta u Zagrebu, KBC Zagreb, Zagreb, listopad 2001.
- [10] Pećina, M. i suradnici: Sportska medicina, Medicinska naklada, Zagreb 2019.
- [11] Fredericson, M., Jennings, F., Beaulieu, C., Matheson, G.: Stress fractures in athletes, Topics in Magnetic Resonance Imaging, listopad 2006., str. 309-325
- [12] Stanitski, C., McMaster, J., Scranton, P.: On the nature of stress fractures, Am J Sports Med. 1978, str. 391-396.
- [13] Li, G., Zhang, S., Chen, C.: Radiologic and histologic analysis of stress fracture in rabbit tibias, Am J Sports Med. 1985, str. 285-294.
- [14] Delos, D., Mark, T.G., Rodeo S.A.: Muscle injuries in athletes, Sports health, srpanj 2013., str. 364-352
- [15] Siegel, L., Vandenakker-Albanese, C., Siegel, D.: Anterior cruciate ligament injuries: anatomy, physiology, biomechanics and management, Clin J Sport Med, srpanj 2012., str. 349-355
- [16] McConkey, M.O., Bonasia, D.E., Amendola, A.: Pediatric anterior cruciate ligament reconstruction, Springer science, travanj 2011., str. 37-44

- [17] Cooper, R. and Hughes M.: Melbourne ACL rehabilitation guide 2.0, Melbourne, Australija 2018.
- [18] Santana, J.A., Mabrouk, A., Sherman, A.I.: Jumper's knee, StatPearls Publishing, siječanj 2022.
- [19] Struijs, P., Kerkhoffs, G.: Ankle sprain, BMJ Clin. Evid., svibanj 2010.
- [20] Petersen, W., Ellermann, A., Gösele-Koppenburg, A., Best, R., Volker Rembitzki, I., Brüggemann, G.P., Liebau, C.: Patellofemoral pain syndrome, Knee Surg. Sports Traumatol. Arthrosc., listopad 2013., str. 2264-2274
- [21] Gaitonde, D.Y., Ericksen, A., Robbins, R.C.: American Family Physician, siječanj 2019., str. 88-94
- [22] De Martino, I., Rodeo, S.A.: The swimmer's shoulder: Multi directional instability, Current Reviews in Musculoskeletal Medicine 2018., str. 167-171
- [23] Pink, M., Perry, J., Browne, A., Scovazzo, M.L., Kerrigan, J.: The normal shoulder during freestyle swimming. An electromyographic and cinematographic analysis of twelve muscles, Am J Sports Med. 1991, str. 569–76.
- [24] Pink, M., Tibone J.E.: The painful shoulder in the swimming athlete, Orthop Clin North Am. 2000, str- 247–61.
- [25] Medonça, L.D., Schuermans, J., Wezenbeek, E., Witvrouw, E.: Worldwide sports injury prevention, International Journal of Sports Physical Therapy, siječanj 2021., str. 285-287
- [26] Bahr, R., Engebretsen, L.: Sports injury prevention: Handbook of sports medicine and science, Wiley-Blackwell publishing, Chichester, UK, 2009.
- [27] Stracciolini A., Sugimoto, D., Howell, D.R.: Injury prevention in youth sports, Pediatric annals, listopad 2017.
- [28] Maravić, D., Ciliga, D.: Konzervativno liječenje kod puknuća prednje ukrižene sveze - prikaz slučaja, Hrvat. Športskomed. Vjesn. 2016., str. 89-97
- [29] Derewiecki, T., Mroczek, K., Duda, M., Majcher, P.: The importance of cryotherapy in rehabilitation, Zdr. Publ. 2013., str. 167-171



## Popis slika

- Slika 1: prikaz dijelova kosti femura i crveno označene hrskavice rasta.....str. 5  
izvor: <https://orthoinfo.aaos.org/en/diseases--conditions/growth-plate-fractures/> preuzeto:  
10.04.2022.
- Slika 2: prikaz pravilnog slobodnog stila plivanja.....str. 19  
Izvor:<http://justkeepingswimming123.blogspot.com/> preuzeto: 28.04.2022.
- Slika 3: način izvođenja vježbe zatvorenog i otvorenog kinetičkog lanca.....str. 24  
izvor: autorska fotografija
- Slika 4: prikaz pravilnog istezanja mm. hamstringsa.....str. 25  
izvor: autorska fotografija
- Slika 5: prikaz početnog položaja za izvedbu vježbe koordinacije i ravnoteže.....str. 26  
izvor: autorska fotografija
- Slika 6: prikaz završnog položaja vježbe za koordinaciju i ravnotežu.....str. 27  
izvor: autorska fotografija
- Slika 7: prikaz završene bandaže za gležanj.....str. 29  
izvor: Pećina, M. i suradnici: Sportska medicina, Medicinska naklada, Zagreb 2019.
- Slika 8: prikaz postavljanja kinesiotapea u svrhu otklanjanja edema.....str. 30  
izvor: <http://radiologicpoint.blogspot.com/2020/02/kinesio-tape-haematoma.html> preuzeto:  
10.4.2022.

## **Prilozi**

Tablica 1: Proksimalna i distalna hvatišta mišića u području prepone (uže i šire područje).....str.9

izvor: Pećina, M. i suradnici: Sportska medicina, Medicinska naklada, Zagreb 2019.

**IZJAVA O AUTORSTVU  
I  
SUGLASNOST ZA JAVNU OBJAVU**

Završni/diplomski rad isključivo je autorsko djelo studenta koji je isti izradio te student odgovara za istinitost, izvornost i ispravnost teksta rada. U radu se ne smiju koristiti dijelovi tuđih radova (knjiga, članaka, doktorskih disertacija, magistarskih radova, izvora s interneta, i drugih izvora) bez navođenja izvora i autora navedenih radova. Svi dijelovi tuđih radova moraju biti pravilno navedeni i citirani. Dijelovi tuđih radova koji nisu pravilno citirani, smatraju se plagijatom, odnosno nezakonitim prisvajanjem tuđeg znanstvenog ili stručnoga rada. Sukladno navedenom studenti su dužni potpisati izjavu o autorstvu rada.

Ja, KARLA JUKIĆ (ime i prezime) pod punom moralnom, materijalnom i kaznenom odgovornošću, izjavljujem da sam isključivi autor/ica završnog rada pod naslovom OLJEDE KOD DRECE SPORTAŠA (upisati naslov) te da u navedenom radu nisu na nedozvoljeni način (bez pravilnog citiranja) korišteni dijelovi tuđih radova.

Student/ica:

Karla Jukić

  
(vlastoručni potpis)

Sukladno Zakonu o znanstvenoj djelatnosti i visokom obrazovanju završne/diplomske radove sveučilišta su dužna trajno objaviti na javnoj internetskoj bazi sveučilišne knjižnice u sastavu sveučilišta te kopirati u javnu internetsku bazu završnih/diplomskih radova Nacionalne i sveučilišne knjižnice. Završni radovi istovrsnih umjetničkih studija koji se realiziraju kroz umjetnička ostvarenja objavljuju se na odgovarajući način.

Ja, KARLA JUKIĆ (ime i prezime) neopozivo izjavljujem da sam suglasan/na s javnom objavom završnog rada pod naslov OLJEDE KOD DRECE SPORTAŠA (upisati naslov) čiji sam autor/ica.

Student/ica:

Karla Jukić

  
(vlastoručni potpis)