

# Uloga medicinske sestre tijekom zbrinjavanja hitnih stanja u otorinolaringologiji

---

**Buljević, Anđela**

**Undergraduate thesis / Završni rad**

**2022**

*Degree Grantor / Ustanova koja je dodijelila akademski / stručni stupanj:* **University North / Sveučilište Sjever**

*Permanent link / Trajna poveznica:* <https://um.nsk.hr/um:nbn:hr:122:852633>

*Rights / Prava:* [In copyright](#) / [Zaštićeno autorskim pravom.](#)

*Download date / Datum preuzimanja:* **2024-11-02**



*Repository / Repozitorij:*

[University North Digital Repository](#)





**Sveučilište  
Sjever**

**Završni rad br. 1593/SS/2022**

**Uloga medicinske sestre tijekom zbrinjavanja hitnih stanja u  
otorinolaringologiji**

**Andela Buljević, 4240/336**

Varaždin, rujan 2022. godine





# Sveučilište Sjever

**Odjel za sestrinstvo**

**Završni rad br. 1593/SS/2022**

## **Uloga medicinske sestre tijekom zbrinjavanja hitnih stanja u otorinolaringologiji**

**Student**

Anđela Buljević, 4240/336

**Mentor**

izv. prof. dr. sc. Marin Šubarić

Varaždin, rujan 2022. godine


# Prijava završnog rada

## Definiranje teme završnog rada i povjerenstva

ODJEL	Odjel za sestrinstvo		
STUDIJ	preddiplomski stručni studij Sestrinstva		
PRISTUPNIK	Anđela Buljević	MATIČNI BROJ	4240/336
DATUM	29.8.2022.	KOLEGIJ	Otorinolaringologija
NASLOV RADA	Uloga medicinske sestre tijekom zbrinjavanja hitnih stanja u otorinolaringologiji		
NASLOV RADA NA ENGL. JEZIKU	The nurse role during the management of the emergencies in otorhinolaryngology		
MENTOR	izv.prof.dr.sc. Marin Šubarić	ZVANJE	izvanredni profesor
ČLANOVI POVJERENSTVA	1. Zoran Žeželj, pred., predsjednik 2. izv.prof.dr.sc. Marin Šubarić, mentor 3. Ivana Herak, pred., član 4. Valentina Vincek, pred., zamjenski član 5.		

## Zadatak završnog rada

BROJ	1593/SS/2022
OPIS	Hitnoće u otorinolaringologiji česte su u svakodnevnoj praksi. Ozbiljnost hitnih stanja može varirati primjerice od teške upale tonzila do izrazito ozbiljnog stanja s potrebom neodgodive reakcije kao što je to kod opstrukcije dišnog puta. Stoga, hitna stanja mogu biti dramatična, kako za bolesnika tako i za medicinske djelatnike te je njihovo ispravno zbrinjavanje od izuzetne važnosti. Prema lokalizaciji, hitna stanja u otorinolaringologiji možemo razvrstati na područje uha, nosa, ždrijela i grkljana, dušnika te jednjaka. Cilj je ovoga rada je prikazati patogenezu, dijagnostiku i liječenje te naglasiti moguće komplikacije i ulogu medicinske sestre prilikom zbrinjavanja odabranih hitnih ORL stanja. Naglasiti će se uloga medicinske sestre koja mora biti pokretač zajedničke suradnje s pacijentima kako bi se smanjio rizik danjih komplikacija i prevenirala progresija stanja.



ZADATAK URUČEN 06.09.2022. POTPIS MENTORA

## **Predgovor**

Zahvaljujem se profesorima Sveučilišta Sjever na motivaciji, uloženom vremenu, trudu i prenesenom znanju.

Također se zahvaljujem svom mentoru izv. prof. dr. sc. Marinu Šubariću koji me usmjeravao u izradi ovog završnog rada.

Veliko hvala dugujem svojim roditeljima na hrabrenju, potpori i nesebičnoj podršci koju su mi pružili tijekom studiranja. Hvala i mojim prijateljima i kolegama na razumijevanju i susretljivosti.

## Sažetak

Hitna stanja u području otorinolaringologije zahtijevaju učinkovito zbrinjavanje i smirenost zdravstvenih djelatnika. Prikupljanje informacija, praćenje vitalnih parametara, prepoznavanje ugrožavajućih znakova, pravovremeno djelovanje, brižna njega i edukacija pacijenta važne su uloge u djelovanju medicinske sestre. Među hitna stanja u području otologije ubrajaju se iznenadna naglušnost, perforacija bubnjića i strana tijela u uhu. Iznenadna naglušnost često je nepoznata uzroka i potrebno ju je što ranije liječiti. Strana tijela uha organskog podrijetla zbog mogućeg bubrenja i upale uha potrebno je što ranije ekstrahirati. Kod traumatske perforacije bubnjiće uho treba održavati suhim, a infekciju liječiti antibioticima. U rinologiji najčešća hitna stanja obuhvaćaju epistaksu, ozljede nosa/sinusa i strana tijela nosne šupljine. Epistaksa najčešće nastaje iz jedne nosnice i potencijalno može ugroziti život. Bitno je saznati uzrok, vrijeme početka krvarenja i popis korištenih lijekova. Ako konzervativne metode liječenja ne uspiju indicirano je kirurško liječenje. Ukoliko je pri traumi nosa identificiran septalni hematoma ili pri traumi paranazalnih sinusa curenje likvora ne popušta, drenaža i primjena antibiotika od velikog su značaja. Nakon uklanjanja stranih tijela iz nosa, pozornost treba posvetiti pregledu uha i sinusa na zahvaćenoj strani. Hitna stanja faringologije obuhvaćaju strana tijela ždrijela i krvarenja nakon tonzilektomije. Nakon uklanjanja stranog tijela ždrijela treba drenirati gnojni sekret i isprati rane, a ako je postojala perforacija može se pokušati primarno zatvaranje. Krvarenje nakon tonzilektomije može se liječiti uz krevet bolesnika ili operacijskim putem. Kada je nemoguće očistiti ugrušak u rani potrebno je detaljno provjeriti točku krvarenja. Hitna stanja laringologije poput akutnog epiglotisa, akutne otekline larinksa i stranog tijela u larinksu uvijek zahtijevaju promptnu procjenu i održavanje dišnog puta uz paralelno liječenje. Za uspostavu dišnog puta upotrebljava se nazotrahealna ili endotrahealna intubacija i konikotomija ili traheotomija. Nakon traheotomije važna je toaleta stome, njega okolne kože, i edukacija pacijenta. Strana tijela traheje uklanjaju se endoskopski. Pri gušenju stranim tijelom, osobu koja kašlje treba poticati i ne intervenirati sve dok kašalj ne postane neučinkovit, žrtva ne postane cijanotična ili ne izgubi svijest. Kod gutanja kaustične tvari treba osigurati opremu za endotrahealnu intubaciju i krikotireotomiju te prioritarno trijažirati pacijenta. Ključni čimbenici u određivanju liječenja kod pacijenata s progutanim stranim tijelima uključuju vrstu i broj predmeta, lokaciju, vrijeme gutanja i pojavu simptoma.

Ključne riječi: strano tijelo; perforacija; krvarenje; upala; oteklina; intubacija; korozija

## Summary

Emergencies in the field of otorhinolaryngology require effective treatment and calmness of healthcare professionals. Gathering information, monitoring vital parameters, recognizing threatening signs, timely action, caring care and patient education are important roles in the nurse's work. Emergencies in the field of otology include sudden deafness, perforation of the eardrum and foreign bodies in the ear. Sudden hearing loss is often of unknown cause and needs to be treated as early as possible. Foreign bodies of the ear of organic origin should be extracted as soon as possible due to possible swelling and inflammation of the ear. In case of traumatic perforation of the eardrum, the ear should be kept dry, and the infection should be treated with antibiotics. In rhinology, the most common emergencies include epistaxis, nasal/sinus injuries, and nasal foreign bodies. Epistaxis most often occurs from one nostril and can potentially be life-threatening. It is important to find out the cause, time of onset of bleeding and the list of drugs used. If conservative treatment methods fail, surgical treatment is indicated. If a septal hematoma is identified in the case of nasal trauma or the cerebrospinal fluid leakage does not subside in the case of paranasal sinuses trauma, drainage and the use of antibiotics are of great importance. After removing foreign bodies from the nose, attention should be paid to examining the ear and sinuses on the affected side. Pharyngological emergencies include pharyngeal foreign bodies and bleeding after tonsillectomy. After removing the foreign body of the pharynx, the purulent secretion should be drained and the wounds washed, and if there was a perforation, primary closure can be attempted. Bleeding after tonsillectomy can be treated at the patient's bedside or surgically. When it is impossible to clean the clot in the wound, it is necessary to check the bleeding point in detail. Emergencies in laryngology such as acute epiglottitis, acute swelling of the larynx and foreign body in the larynx always require prompt assessment and maintenance of the airway with parallel treatment. To establish the airway, the following are used: nasotracheal or endotracheal intubation and conicotomy or tracheotomy. After tracheotomy, toileting of the stoma, care of the surrounding skin and education are important. Tracheal foreign bodies are removed endoscopically. For choking on a foreign body, the person who is coughing should be encouraged and not intervened until the cough becomes ineffective, the victim becomes cyanotic, or loses consciousness. In case of ingestion of a caustic substance, equipment for endotracheal intubation and cricothyrotomy should be provided, and the patient should be triaged as a priority. Key factors in determining treatment for patients with



swallowed foreign bodies include the type and number of objects, location, time of ingestion, and onset of symptoms.

Keywords: foreign body; perforation; bleeding; inflammation; swelling; intubation; corrosion

## Popis korištenih kratica

ENG elektronistagmografija

CT računalna tomografija

RTG radiografija

MRA angiografija s magnetskom rezonancom

EKG elektrokardiografija

KKS kompletna krvna slika

DIK diseminirana intravaskularna koagulacija

ICP intrakranijalni tlak

JIL jedinica intenzivne njege

OPA orofaringealni tubus

NPA nazofaringealni tubus

NT nazotrahealni

ET endotrahealni

KOPB kronična opstruktivna plućna bolest

UES gornji ezofagealni sfinkter

LES donji ezofagealni sfinkter

NG nazogastrična

# Sadržaj

1. UVOD .....	1
2. ANATOMIJA U OTORINOLARINGOLOGIJI .....	2
2.1. Anatomija uha .....	2
2.2. Anatomija nosa .....	6
2.3. Anatomija grkljana .....	9
2.4. Anatomija ždrijela .....	16
2.5. Anatomija dušnika, dušnica i pluća .....	18
2.6. Anatomija jednjaka .....	22
3. HITNA STANJA U OTORINOLARINGOLOGIJI .....	24
3.1. OTOLOGIJA .....	24
3.1.1. Iznenadna naglušnost .....	24
3.1.2. Strano tijelo u uhu .....	28
3.1.3. Traumatska perforacija bubnjića .....	31
3.2. RINOLOGIJA .....	33
3.2.1. Epistaksa .....	33
3.2.2. Trauma nosa .....	36
3.2.3. Traume paranazalnih sinusa .....	38
3.2.4. Strano tijelo u nosu .....	39
3.3. LARINGOLOGIJA .....	42
3.3.1. Akutni epiglotis .....	42
3.3.2. Akutni edem larinksa .....	44
3.3.3. Strano tijelo u larinksu .....	45
3.4. FARINGOLOGIJA .....	48
3.4.1. Strano tijelo u ždrijelu .....	48
3.4.2. Krvarenja nakon tonzilektomije .....	50
3.5. AKUTNA RESPIRATORNA INSUFIJENCIJA .....	55
3.5.1. Strano tijelo u traheji .....	55
3.5.2. Traheotomija .....	58
3.5.2.1. Perkutana dilatacijska traheotomija .....	59
3.5.2.2. Kirurška traheotomija .....	60
3.5.2.3. Opća načela za neposrednu njegu nakon traheotomije .....	61
3.5.3. Konikotomija .....	64
3.5.3.1. Kirurška konikotomija .....	66
3.5.3.2. Perkutana tehnika konikotomije .....	66

<b>3.5.4.</b>	<b>Intubacija i postavljanje orofaringealnog tubusa .....</b>	<b>67</b>
3.5.4.1.	Postavljanje orofaringealnog tubusa .....	69
3.5.4.2.	Postavljanje nazofaringealnog tubusa .....	71
3.5.4.3.	Nazotrahealna intubacija .....	72
3.5.4.3.1.	Nazotrahealna intubacija naslijepo .....	73
3.5.4.3.2.	Nazotrahealna intubacija fleksibilnim bronhoskopom .....	74
3.5.4.4.	Endotrahealna intubacija .....	75
3.5.5.	Gušenje stranim tijelom u dišnim putevima .....	80
<b>3.6.</b>	<b>EZOFAGOLOGIJA .....</b>	<b>83</b>
3.6.1.	Korozija jednjaka .....	83
3.6.2.	Strano tijelo u jednjaku .....	86
<b>4.</b>	<b>ZAKLJUČAK .....</b>	<b>90</b>
<b>5.</b>	<b>LITERATURA .....</b>	<b>91</b>
<b>6.</b>	<b>POPIS SLIKA .....</b>	<b>96</b>

# 1. UVOD

Otorinolaringologija je medicinska specijalnost koja se bavi liječenjem bolesti uha, nosa i grla, ali i srodnih dijelova, glave i vrata.

Hitna stanja u otorinolaringologiji mogu se manifestirati u obliku akutne opstrukcije dišnih putova, epistaksa i niza traumatskih, infektivnih i upalnih poremećaja koji utječu na posebne osjete, neurološku funkciju i vizualni izgled pojedinca. Često hitna stanja mogu nastati i kao postoperativne komplikacije.

Kod svake hitne situacije bitno je prikupiti prioritetne informacije u svrhu postizanja ispravnog i pravovremenog izlječenja. Prioritetno je utvrditi stanje dišnih putova, disanja, cirkulacije i onesposobljenosti pojedinca.

Zaprimljenom bolesniku se s pomoću prikupljene anamneze, fizičkoga pregleda, uočenih simptoma i obavljenih specijalnih pregleda određuje klinička slika. Nakon toga postave se primarne i diferencijalne dijagnoze. Diferencijalna dijagnoza sustavni je proces koji se koristi za utvrđivanje ispravne dijagnoze iz niza mogućih konkurentskih dijagnoza. Diferencijalne dijagnoze se kasnije ili potvrde ili isključe.

Kako bi se odredila ispravna dijagnoza, a srazmjerno tome osiguralo adekvatno liječenje nužno je poznavati vrste testova i pretraga koje se koriste kao pomoć u dijagnosticiranju bolesti i stanja. U ovom radu biti će opisane pojedine otorinolaringološke pretrage, kao i anatomija i fiziologija organa čije je razumijevanje također nužno kako za liječnika tako i za medicinske sestre. Osim toga biti će spomenuti načini liječenja, ali i moguće komplikacije odabranih stanja te će biti opisano na što se treba obratiti pozornost kako bi se komplikacije prevenirale ili pak smanjile na najmanju moguću mjeru.

Biti će opisani i načini kojima zdravstveni djelatnici uspostavljaju dišni put kod osoba koje nemaju dostatnu oksigenaciju i ventilaciju.

U konačnici, cilj rada je prikazati i razumjeti ulogu i zadaću medicinske sestre kao člana zdravstvenog tima.

## 2. ANATOMIJA U OTORINOLARINGOLOGIJI

### 2.1. Anatomija uha

Osjetila ravnoteže i sluha nalaze se u sljepoočnoj kosti (lat. *os temporale*), u njenom piramidalnom dijelu. Cijeli organ tih osjetila čini uho, (lat. *auris*) koje se dijeli na vanjsko, srednje i nutarnje uho. [1]

Vanjsko uho čine uška i zvukovod. Ušku u većem dijelu formira vlaknasta elastična hrskavica koja je obložena kožom. Vanjski zvukovod dugačak je 2-3 cm i širok 6-8 mm. Duži-lateralni dio je građen od hrskavice, a medijalni-koštani dio se nastavlja u kanal sljepoočne kosti. U medijalnom kutu zvukovoda, u bubnjišnoj brazdi uložen je bubnjić. U lateralnom-hrkavičnom dijelu zvukovoda se nalaze dlačice i žlijezde lojnice koje izlučuju mast, cerumen. [1]

Bubnjić (lat. *membrana tympanica*) je tanka vezivna opna ispunjena zrakom i obložena epitelom. Dijeli srednje uho od vanjskoga. [1] Položen je na 135° u odnosu na njegovu uzdužnu os prema naprijed. Manji, mlohavi i gornji dio bubnjaća (lat. *pars flaccida*) naziva se Shrapnellova membrana, sadrži 2 sloja, dok preostali veći i napet dio bubnjaća (lat. *pars tensa*) sadrži tri sloja. [2]

Srednje uho naziva se bubnjištem. Započinje bubnjićem, na kojeg se na nutarnju stranu nadovezuju 3 međusobno povezane slušne koščice: čekić, nakovanj i stremen (lat. *malleus, incus, stapes*). Čekić ima kratki nastavak kojim je srašten s bubnjićem i dugački nastavak koji je spojen s nakovnjem. Nakovanj je pričvršćen za 2 kraka stremena. Stremen je svojom osnovicom uložen u jajoliki prozor predvorja (lat. *fenestra vestibuli*) što šupljinu bubnjišta spaja s nutarnjim uhom. [1]

Dok pojedinac sluša, zračni titraji, odnosno promjene tlaka zraka, prouzrokuju titranje bubnjaća, pa slušne koščice imaju ulogu prenošenja titraja na prozor predvorja. [1]

Bubnjište je povezano i sa sustavom zrakom ispunjene šupljine (lat. *antrum*) i ćelija (lat. *cellulae mastoideae*) u sisastom-mastoidnom nastavku sljepoočne kosti koje služe kao spremnik zraka. [1]

Slušna cijev (lat. *tuba pharyngotympanica*) spaja bubnjište i ždrijelo (nosni dio ždrijela). Dok čovjek guta ili zijeva otvara se. Glavna uloga slušne cijevi je izjednačavanje tlakova u bubnjištu i ždrijelu (vanjski tlak). [1]

Nutarnje uho nalazi se iza prozora predvorja. U njemu se nalaze dva osjetila: osjetilo sluha i osjetilo ravnoteže. Osjetilo sluha se nalazi u pužnici, a osjetilo ravnoteže u 3 polukružne cijevi, odijeljene predvorjem od pužnice. Radi vrlo složena ustroja, nutarnje uho naziva se labirintom. [1]

Pužnica (lat. *cochlea*) je šupljina u kosti, slična puževoj kućici sa 2 i pol zavoja, otvora usmjerena prema predvorju i bubnjištu. Zavoji pužnice su tankom zavojitom koštanom pregradom (koju upotpunjuje tanki vezivni osnovični list) uzdužno pregrađeni na 2 kata: kat predvorja (lat. *scala vestibuli*) i bubnjišni kat (lat. *scala tympani*). Kat predvorja i bubnjišni kat u konačnici su potpuno odvojeni. Između njih je smješten prostor Cortijeva organa za sluh. Bubnjišni kat pregrađen je posebnom zavojitom opnom pa nastaje trokutasti pužnični vod koji je ispunjen endolimfom. Na osnovičnom listu pužničnoga voda smještene su slušne stanice koje zajedno s potpornim stanicama čine Cortijev zavojiti organ, u kojem nastaje osjet sluha. [1]

Temeljni preduvjet slušanja je titranje osnovice stremena koje ustitra tekućinu labirinta i predvorja. To gibanje endolimfe u Cortijevom organu, zatitra dio osnovičnog lista pužnice kojeg tvori više od 24 000 poprečnih niti nejednake dužine i debljine (od 0,4 mm u bazi, do 0,5 mm pri vrhu pužnice). Niti imaju zadaću rezonatora. Pri titranju tekućine, najčešće zatitra nit koje je vlastita frekvencija istovjetna frekvenciji titranja zvuka. Titranje tog dijela osnovičnog lista potrese slušne stanice koje su na njoj pa one udare u mekanu pokrovnu opnu (lat. *membrana tectoria*) i tako ostvaruju mehanički podražaj te nastaje osjet zvuka određene visine. Pri tome dlačice koje se savijaju u osjetnim stanicama čine receptorski potencijal te se on kao akcijski potencijal prenese vlaknima osmog moždanog živca, slušnog živca (lat. *nervus acusticus*). [1]

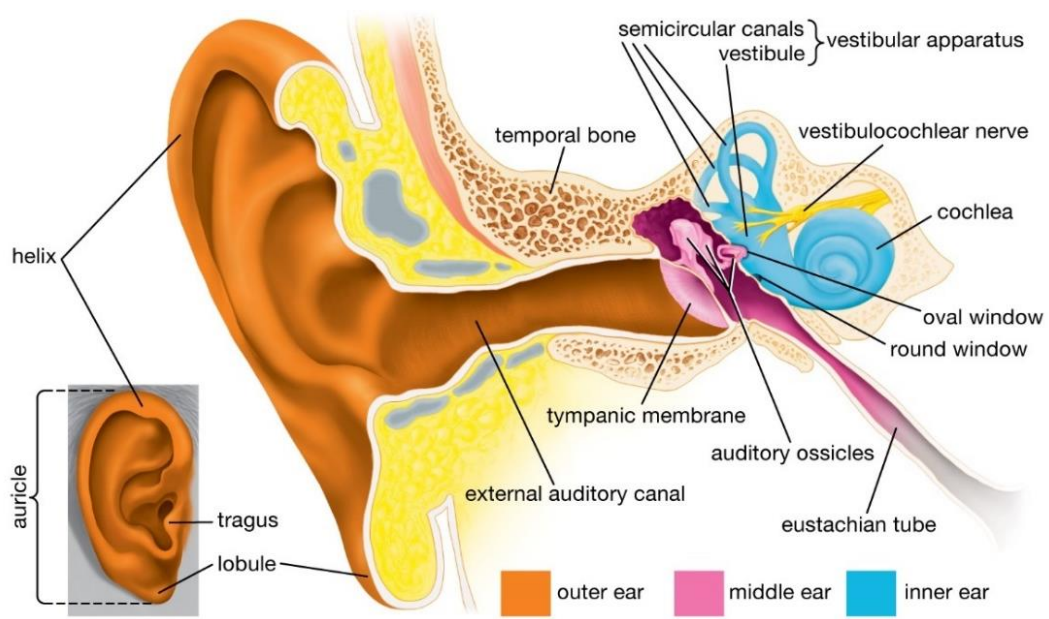
Za titranje tekućine u katu predvorja nužno je da pri povećanju tlaka postoji mogućnost izmicanja. Zato je razvijen okrugli pužnični prozor (lat. *fenestra cochleae*) koji je usmjeren prema donjem dijelu bubnjišta i zastrt tankom bubnjišnom opnom (lat. *membrana tympani secundaria*). [1]

Osjetilo ravnoteže u nutarnjem je uhu, predvorju i polukružnim cijevima. [1]

Predvorje (lat. *vestibulum*) je povezano s pužnicom. U njemu se nalaze mjehuraste tvorbe: vrećica (lat. *sacculus*) i mješčić (lat. *utricleus*). Mjehurići su ispunjeni endolimfom i u oba se na po jednom izbočenom dijelu nalaze nakupine osjetilnih stanica (otolitičkog tijela), nazvane biljegom vrećice i biljegom mješčića, koje reagiraju pri promjeni smjera i brzine gibanja. Osjetilne stanice imaju na površini vlasaste produljke međusobno slijepljene sluzi u kojoj se nalaze zrnca kalcijeva karbonata. Kada glava stoji uspravno, karbonatna zrnca tlače osjetilne stanice i vlasaste produljke koji se nalaze točno pod njima. Kada je glava u nagnutu položaju, karbonatna zrnca tlače osjetilne stanice, a dio vlasastih produljaka nateže se i povlači druge stanice, sukladno tome u osjetnim stanicama biljega nastaju stimulansi pomoću kojih pojedinac postaje svjestan položaja, to jest, je li glava uspravna ili nagnuta, i to koliko i na koju stranu (reagiraju na promjene smjera i brzine linearnog gibanja, promjene jakosti i smjera sile teže). [1]

Polukružne cijevi (lat. *canales semicirculares*) nalaze se u predvorju. Ima ih 3. Postavljene su u tri prostorne ravnine, okomito jedna prema drugoj. U koštanim polukružnim cijevima nalaze se opnasti (membranozni) polukružni vodovi (lat. *ductus semicelularis*), ispunjeni endolimfom. Svaki vod blizu kraja ima malo vrčoliko proširenje (lat. *ampulla*) u kojem je smještena nakupina stanica osjetnog epitela (kapularno osjetilo) u obliku grebenčića (lat. *crista ampullaris*). Pri pokretu glave u bilo kojem smjeru pokreću se i stijenke polukružnih vodova zajedno s glavom, a endolimfa zbog tromosti zaostaje pa se pomiče prema stijenci voda u suprotnom smjeru. To strujanje endolimfe podražuje osjetne stanice grebenčića pa se tako spoznaje osjet gibanja glave (reagiraju na promjene brzine i smjera kutnog gibanja). Polukružni kanalići i vodovi uvjetuju refleksne kretnje očiju (nistagmus) te zajedno sa statičkim uređajem omogućuju refleksne potrebne za održavanje ravnoteže putem malog mozga koji ravnotežu održava promjenom inervacije mišićja trupa i udova. Za ravnotežu su uz obavijesti iz labirinta potrebni opip i proprioceptijski osjet, pa čak i vid. [1]





Slika 2.1.1. Anatomija uha [izvor: <https://www.britannica.com/science/ear>]

## 2.2. Anatomija nosa

Nos (lat. *nasus*) je početni dio dišnog sustava. Obuhvaća vanjski dio nosa, kosti nosa, hrskavice nosa, dvije nosne šupljine s nosnim školjkama i nosnim hodnicima, sve paranazalne sinuse i nosno ždrijelo (nazofarinks). [2]

Vanjski dio nosa (nosna piramida) sastoji se od koštane osnove, nosnih hrskavica, opnastog dijela, kože, potkožnog tkiva i nekoliko rudimentarnih mišića. Vanjski dio nosa ima svoje nazivlje, pa se razlikuju: korijen nosa (lat. *radix*), hrbat nosa (lat. *dorsum*), nosna krila (lat. *alae nasi*) i vrh nosa (lat. *apex*). [2]

Koštani dio nosa čini nosna kost (lijeva i desna) koja čini nosni korijen. Obje se nosne kosti sastaju u sredini i dopiru do čeone kosti. Koštani dio septuma koštanog dijela čine rešetnica (lat. *os ethmoidale*) i raonik (lat. *vomer*). [2]

Hrskavični dio nosa sastoji se od nekoliko različitih hrskavica. Kvadrangularna hrskavica čini hrskavični dio septuma. U srednjem dijelu nosa sa svake strane se nalazi po jedna trokutasta hrskavica (triangularne hrskavice). Donji rub trokutaste hrskavice ne stapa se s hrskavicom nosne pregrade, nego između njih ostaje slobodan prostor presvođen elastičnom opnom koja čini nosnu valvulu. U donjoj trećini na obje strane nosa nalazi se krilna hrskavica (alarne hrskavice), a lateralni krak hrskavice se prelijeva u medijalni krak koji čini potporu nosnom stupiću - kolumeli koja čini donji dio nosne pregrade (lat. *septum nasi*). Između trokutaste i krilne hrskavice nalaze se sezamske hrskavice. [2]

Nosno predvorje (lat. *vestibulum nasi*), odnosno prednji i donji dio nosne šupljine je područje obloženo kožom koja se nastavlja preko ruba nosnica. Na granici između predvorja i nosne valvule koža prestaje i počinje sluznica. [2]

Nosna šupljina (lat. *cavum nasi*) je septumom podijeljena na dvije nosne šupljine. U svakoj se nalaze po tri nosne školjke. [2]

Nazofarinks (lat. *epipharynx*) je nosni dio ždrijela i pripada isključivo respiratornom putu. Šupljina nazofarinks, nastavlja se ljevkasto, straga, iza nosa, kroz otvore (lat. *hoane*). Strop mu je baza lubanje, odnosno dno sfenoidnog sinusa, stražnja stijenka vratna kralježnica, a prema dolje ga od srednjeg dijela ždrijela (mezofarinksa) dijeli mišić nazvan nazofaringealna porta. Najvažnije strukture nazofarinksa su dva otvora Eustahijevih tuba i

faringealna tonzila. Eustahijeva tuba povezuje nazofarinks sa srednjim uhom, kako bi se izjednačio pritisak zraka između srednjeg uha i vantjelesnog okruženja. [2]

Sinusi su zračni prostori u ličnim kostima. Služe za ventilaciju i odvod viška sekreta, no rinitis već uzrokuje začepljenje, zastoj sekreta i povoljne uvjete za razvoj sekrecije. Razlikujemo 3 parna sinusa: maksilarni, etmoidalni i frontalni i jedan neparni sfenoidalni sinus. Svih 7 sinusa otvara se u gornji i donji hodnik nosne šupljine. [2]

Funkcija nosa, kao početnog dijela dišnog puta, je višestruka: osigurava termoregulaciju zraka, čišćenje – filtriranje i vlaženje zraka prije nego dosegne donje dišne putove. [2]

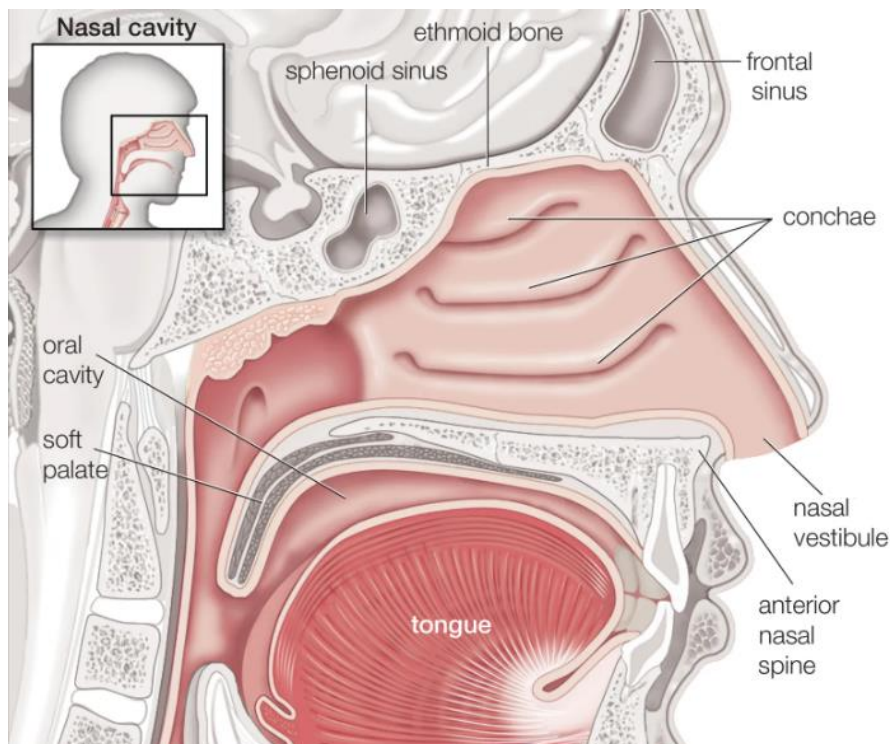
Zračna struja kroz predvorje nosa ulazi u nosnu šupljinu s najvećim protokom u području srednje nosne školjke. Unutarnja valvula nosa vrši regulaciju protoka zraka kroz nosne hodnike. Nosne školjke glavni su grijači nosa. Udisanje toplog zraka potiče vazodilataciju, dok udisanje hladnog zraka potiče vazokonstrikciju kavernoznog vaskularnog tkiva u nosnoj sluznici. Tako povećanjem volumena nosne šupljine pada zagrijanost zraka ili smanjenjem volumena nosne šupljine raste zagrijanost zraka. Vlažnost zraka nastaje sekrecijom nosne sluznice. U epifarinksu iznosi već 75%. [2]

Krupnije čestice zadržavaju se na dlačicama predvorja, a kihanjem se izbacuju iz organizma. Važniju ulogu u filtraciji zraka i zaštiti sluznice nosa ima mukocilijarni sustav. Cilije se kreću u jednom smjeru. Pomiču sluzavi prekrivač metakromatskim valovima prema ušćima sinusa. Zatim se blago uvijaju unazad. Udahnuta prašina i nečistoće u zadrže se u sluzi koja se cilijama pomiče prema nazofarinksu i ždrijelu, te gutanjem dospije u želudac. Brzina mukocilijarnog transporta mjeri se saharinskim testom (iznosi približno 4mm/min). [2]

Imunoglobulinima IgA organizam štiti nosnu sluznicu od štetnih antigena (virusi, bakterije); preči i njihov prodor u dublja tkiva. Poseban sustav limfatičnog tkiva odgovornog za zaštitu sluznice respiracijskog trakta čine plazma stanice, T i B stanice (limfociti) te makrofagi. U sluznici nosa nalaze se i mastociti koji sudjeluju u imunološkim i upalnim odgovorima. [2]

U nosu je smješten i osjet njuha. Najviše olfaktornih stanica je u području stražnjih dijelova srednje nosne školjke (u donjem dijelu lamine kribroze) i gornje nosne školjke (u gornjem dijelu septuma i gornjoj nosnoj školjci). Glavni preduvjet uredne funkcije njuha je

prohodnost nosa, pritjecanje mirisnih čestica zračnom strujom do osjetila mirisa (receptornih stanica) te ispravna funkcija mukocilijarnog transporta. [2]



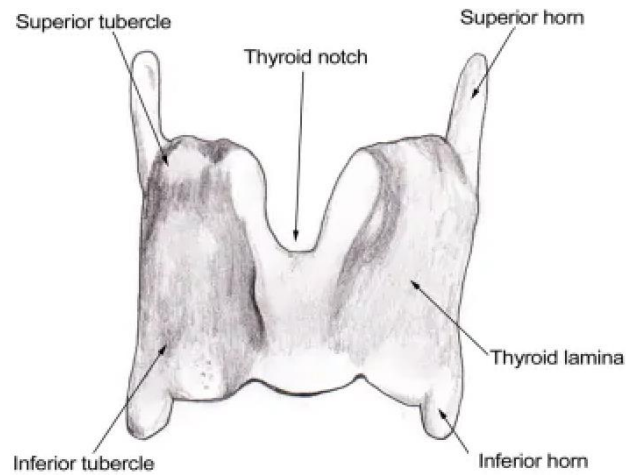
*Slika 2.2.1. Sagitalni prikaz nosne šupljine [izvor: <https://www.britannica.com/science/nose>]*

### 2.3. Anatomija grkljana

Grkljan (lat. *larynx*) se nalazi ispred donjeg dijela ždrijela i iznad dušnika. Njegova je primarna funkcija zaštititi donji dišni put naglim zatvaranjem nakon mehaničke stimulacije čime se zaustavlja disanje i sprječava ulazak stranih tvari u dišni put. Ostale funkcije uključuju proizvodnju zvuka (fonaciju), kašljanje, Valsalvin manevar, kontrolu ventilacije i djelovanje kao osjetni organ. [3]

Sastoji od 3 velike nesporene hrskavice i 3 para manjih hrskavica. Među nesporene hrskavice ubrajaju se: štitna hrskavica (lat. *cartilago thyroidea*), prstenasta hrskavica (lat. *cartilago cricoidea*) i grkljanski poklopac (lat. *epiglottis*). Tri para manjih hrskavica čine: dvije vrčolike glasničke hrskavice, (lat. *cartilagine arytenoideae*), rožnate hrskavice (lat. *cartilagine corniculate*) i klinaste hrskavice (lat. *cartilagine cuneiformis*). Sve grkljanske hrskavice međusobno su spojene zglobovima i svezama. [3]

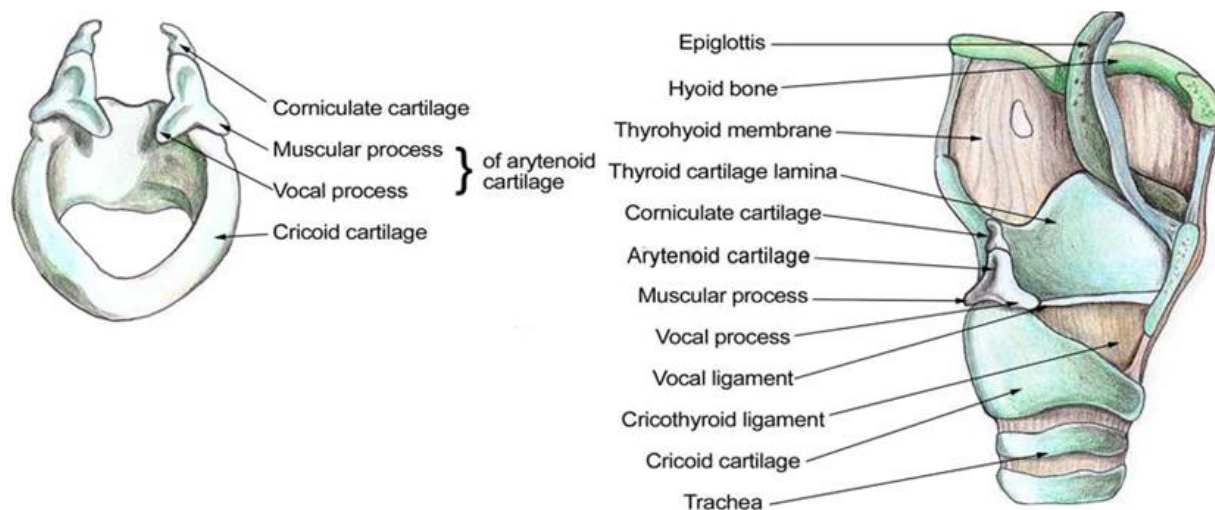
Štitna hrskavica je najveća hrskavica larinksa. Sastoji se od desne i lijeve lamine koje su straga odvojene, dok su u prednjoj središnjoj liniji spojene zajedno pod oštrim kutom pa tvore laringealno izbočenje, poznato kao Adamova jabučica. Laringealna prominencija očitija je kod muškaraca jer kut između 2 lamine iznosi 90°, a kod žena 120°. Gornji usjek štitne hrskavice jest u obliku slova V neposredno iznad laringealnog izbočenja, dok je donji urez manje izražen i smješten u središnjoj liniji duž baze hrskavice. Obje lamine su četverokutnog oblika i tvore bočne površine štitne hrskavice koje se protežu ukoso da pokriju svaku stranu dušnika. Stražnji dio svake lamine je izdužen da tvori gornji i donji rog. Medijalne površine donjih rogova zglobne su s vanjskom posterolateralnom površinom krikoidne hrskavice. Donja granica štitne hrskavice pričvršćena je na krikoidnu hrskavicu membranom u središnjoj liniji i mišićima s obje strane. Gornji rog zajedno s cijelim gornjim rubom štitne hrskavice vezan je za podjezičnu kost membranom. [3]



*Slika 2.3.1. Anatomija štitne hrskavice grkljana*

[izvor: <https://emedicine.medscape.com/article/1949369-overview>]

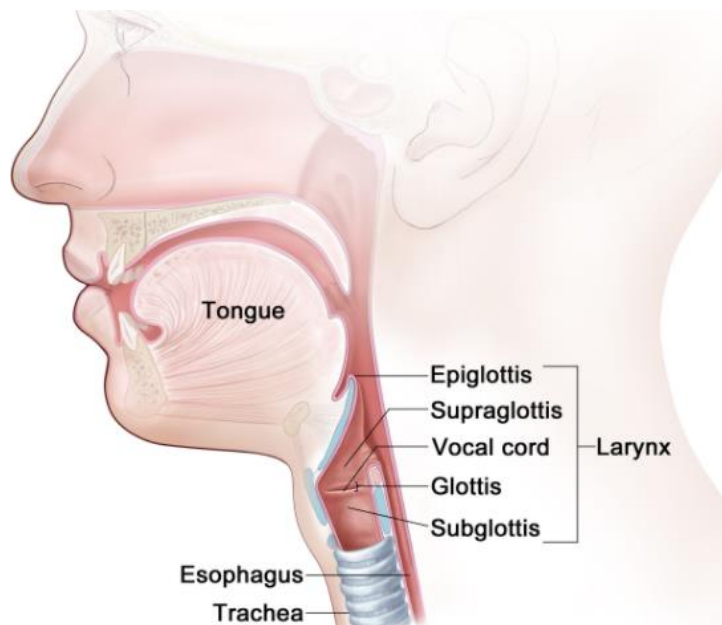
Krikoidna hrskavica je prsten od hijalinske hrskavice smješten na donjem dijelu larinksa i jedini je potpuni prsten hrskavice oko dušnika. Iza dišnog puta širi je dio prstena (lamina krikoidne hrskavice), a užim dijelom kruži kruži sprijeda (luk krikoidne hrskavice). Stražnja površina lamine sadrži 2 ovalna udubljenja koja služe kao pričvrstna mjesta za stražnje krikoaritenoidne mišiće. Udubljenja su odvojena su okomitim središnjim grebenom koji služi kao pričvrstno mjesto za jednjak. Na vanjskoj posterolateralnoj površini svake strane prstena postoje male, okrugle zglobne fasete koje se spajaju s donjim rogom štitne hrskavice. Donja granica krikoidne hrskavice povezana je krikotrahealnim ligamentom s prvim trahealnim prstenom. Gornja granica krikoidne hrskavice vezuje se za: krikotiroidni ligament na prednjoj središnjoj liniji, krikotiroidne mišiće na bočnim stranama i za obje baze aritenoidnih hrskavica sa stražnje strane. [3]



Slika 2.3.2. Anatomija krikoidne hrskavice grkljana

[izvor: <https://emedicine.medscape.com/article/1949369-overview>]

Epiglottis je hrskavica u obliku lista koja se pomiče prema dolje i formira poklopac preko glotisa (otvora između glasnica). Štiti grkljan od aspiracije hrane ili tekućine koja se proguta. Svojim je drškom pričvršćen za srednju liniju unutarnjeg dijela štitne hrskavice, otprilike na pola puta između kuta laringealnog izbočenja i donjeg ureza. Pričvršćuje se preko tireoepiglottičnog ligamenta i strši posterosuperiorno da pokrije gornji otvor larinksa. Središnja linija gornje površine epiglotisa pričvršćena je za tijelo podjezične kosti (lat. *os hyoideum*) preko hioepiglottičnog ligamenta. Sluznica koja prekriva gornji prednji dio epiglotisa odbija se od strana epiglotisa, stvarajući glosopiglottične nabore. Ariepiglotični nabori su mukozni nabori na stražnjoj površini epiglotisa. Udubljenja s obje strane srednjeg nabora, između korijena jezika i epiglotisa nazivaju se epiglotisnim valekulama (lat. *valleculae epiglottica*). [3]



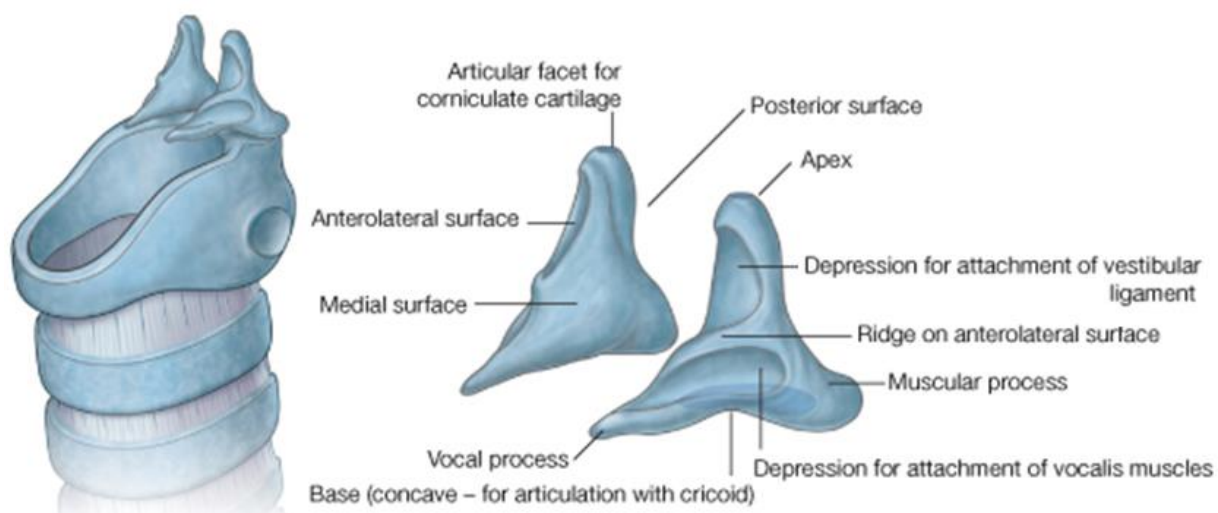
*Slika 2.3.3. Položaj epiglotisa*

[izvor:

[https://www.ncbi.nlm.nih.gov/books/NBK65859.1/figure/CDR0000258016\\_\\_172/?report=objectonly](https://www.ncbi.nlm.nih.gov/books/NBK65859.1/figure/CDR0000258016__172/?report=objectonly)]

Aritenoidne hrskavice čine dio grkljana, a na njih se vežu vokalni ligamenti i glasnice. Neophodne su za fonaciju, pomažu u pomicanju glasnica omogućujući napetost, opuštanje ili približavanje jer se glasnice koje su pričvršćene na aritenoide, pomiču zajedno s njima. Piramidalnog su oblika i imaju 3 površine, bazu i vrh. Smještene su iznad krikoidne hrskavice u stražnjem dijelu larinksa. Prednji kut baze aritenoidne hrskavice produljen je kako bi se formirao vokalni nastavak za pričvršćivanje vokalnog ligamenta, dok je lateralni kut izdužen kako bi se formirao mišićni nastavak za pričvršćivanje stražnjih i lateralnih krikoaritenoidnih mišića. Stražnja površina aritenoidne hrskavice pričvršćuje se za aritenoidni mišić. Anterolateralna površina ima 2 udubljenja za pričvršćivanje na lažnu glasnicu (vestibularni ligament) i vokalni mišić. Medijalna površina ima sluznicu koja tvori lateralni aspekt respiratornog dijela glotisa. Vrh aritenoidne hrskavice je šiljast i artikulira se s kornikularnom hrskavicom. [3]



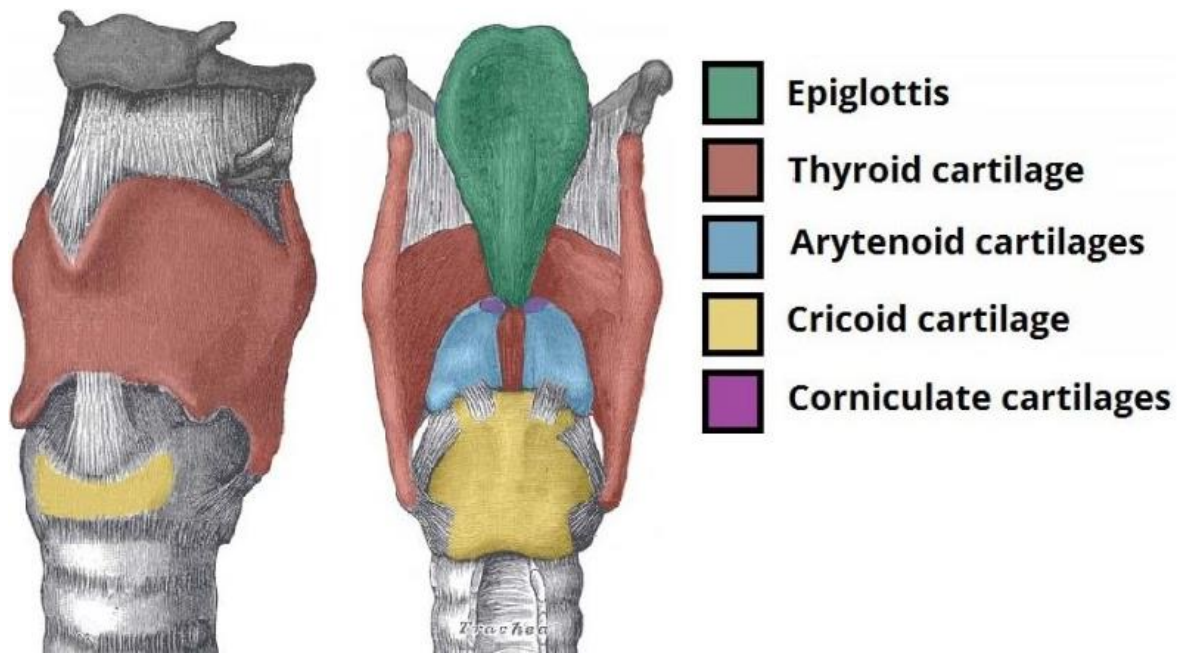


*Slika 2.3.4. Položaj aritenoidnih hrskavica*

[izvor: <https://www.medicinembbs.com/2011/03/anatomy-of-larynx.html>]

Kornikularne hrskavice su 2 male stožaste hrskavice koje se spajaju s vrhovima aritenoidnih hrskavica služeći za njihovo proširenje straga i medijalno. Nalaze se u stražnjim dijelovima ariepiglottičnih nabora sluznice. [3]

Klinaste hrskavice su 2 male hrskavice u obliku batine koje leže ispred kornikularnih hrskavica u ariepiglottičnim naborima. Oni tvore mala bjelkasta uzvišenja na površini sluznice neposredno ispred aritenoidnih hrskavica. [3]



*Slika 2.3.5..Položaj kornikularnih hrskavica*

[izvor: <https://teachmeanatomy.info/neck/viscera/larynx/laryngealcartilages/>]

Središnja šupljina grkljana je cjevastog oblika i obložena je sluznicom. Gornji dio šupljine (laringealni ulaz) otvara se u ždrijelo, dole i straga od jezika. Donji dio šupljine nastavlja se s lumenom traheje. [3]

Šupljina grkljana može se podijeliti u 3 glavna područja: predvorje, srednji i infraglotični prostor. Predvorje je gornji dio šupljine, između laringealnog ulaza i vestibularnih nabora. Srednji dio šupljine formiran je od vestibularnih nabora iznad i vokalnih nabora ispod. Infraglotični prostor je donji dio šupljine, između glasnica i donjeg otvora grkljana u dušnik. [3]

S obje strane srednje laringealne šupljine, između vestibularnih i vokalnih nabora, sluznica se izboči bočno i oblikuje udubljena poznata kao laringealni ventrikuli. Laringealni sakuli su cjevasti nastavci svake komore anterosuperiorno između vestibularnog nabora i štitne hrskavice. Smatra se da stijenke tih vrećica sadrže mnoge mukozne žlijezde koje podmazuju glasnice. [3]

Rima vestibuli je otvor trokutastog oblika između 2 susjedna vestibularna nabora. Vrh leži sprijeda, a bazu čini stražnji zid laringealne šupljine. Rima glottis je uži otvor trokutastog oblika koji se nalazi ispod rime vestibuli, a čine ga 2 susjedna glasna nabora. [14]

Piriformni sinusi nalaze se s obje strane anterolateralne stijenke laringofarinksa. Medijalno su ograničeni ariepiglottičnim naborima, a lateralno štitnom hrskavicom i tirohioidnom membranom. [3]

Tijekom gutanja, rima glotis, rima vestibuli i vestibularni nabori su zatvoreni. Pomicanje jezika unatrag tjera epiglotis preko otvora glotisa. Larinks se također pomiče prema gore i naprijed, što pomaže otvoriti jednjak za prolaz progutanog materijala. [3]

Tijekom disanja, rima glotis, rima vestibuli i vestibularni nabori su otvoreni. Glasnice se mogu dalje abducirati tijekom forsiranog udisaja djelovanjem stražnjih krikoaritenoidnih mišića čime se širi rima glotis. [3]

Tijekom fonacije dolazi do adukcije glasnica i aritenoidne hrskavice. Kada zrak prolazi kroz zatvoreni rima glotis, glasnice vibriraju jedna naspram druge stvarajući zvukove. [3]

## 2.4. Anatomija ždrijela

Ždrijelo (lat. *pharynx*) je fibromuskularna cijev polukružnog oblika i nalazi se neposredno ispred kralježnice. Proteže se od osnovice lubanje do razine šestog cervikalnog kralješka ili donje granice krikoidne hrskavice. Služi kao nastavak probavne šupljine osiguravajući put od usne šupljine do jednjaka. Osim toga, ždrijelo komunicira s nosnom šupljinom, šupljinom srednjeg uha i grkljanom, a sastoji se od: nazofarinksa, orofarinksa i laringofarinksa. [4]

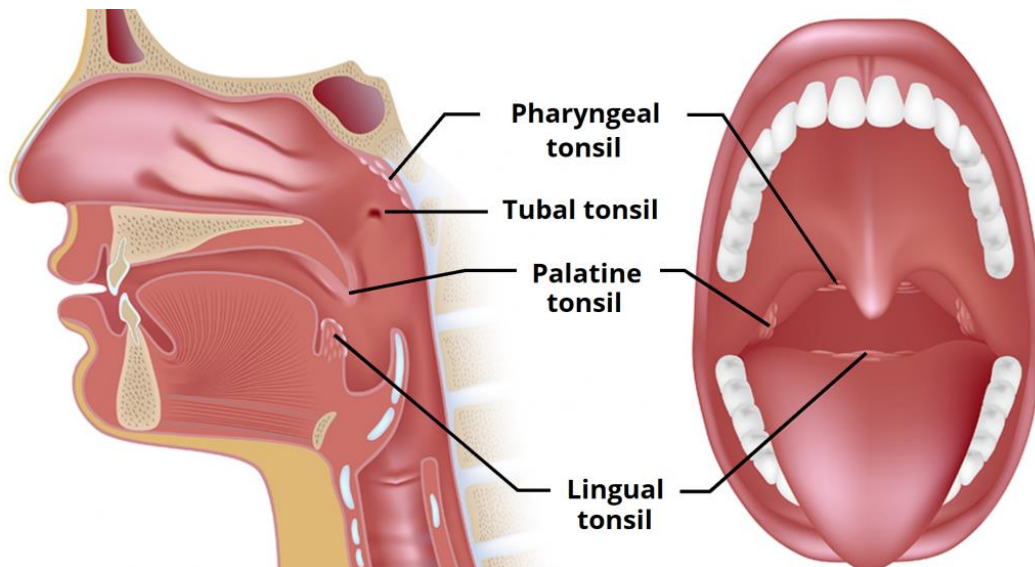
Nazofarinks je anatomski definiran kao regija između mekog nepca i baze lubanje. Obložen je respiratornim epitelom, a komunicira s nosnom šupljinom kroz hoane. U stražnjem gornjem dijelu nazofarinksa i stražnjem dijelu slušne cijevi nalaze se faringealni tonzil i tubarni tonzil. Kada su upaljeni, ti krajnici se nazivaju adenoidi i mogu uzrokovati opstrukciju nazofarinksa, time i otežano disanje. Povećavaju između 3. i 8. godine života i zatim povlače. Ždrijelni dio ušća slušne cijevi važna je karakteristika nazofarinksa. Nalazi se na lateralnoj stijenci nazalnog dijela ždrijela. Pomalo je trokutasta oblika, a iza je omeđen hrskavicom koja stvara čvrsto izbočenje (lat. *torus tubarius*). [4]

Orofarinks je srednji dio ždrijela smješten između mekog nepca i gornje granice epiglotisa. Uključen je u voljnoj i nevoljnoj fazi gutanja i sadrži: stražnju trećinu jezika, lingvalne tonzile, palatinske tonzile i gornji faringealni konstriktorni mišić. Waldeyerov prsten je prsten limfnog tkiva u nazofarinksu i orofarinksu kojeg čine upareni nepčani, adenoidni i jezični krajnici. [4]

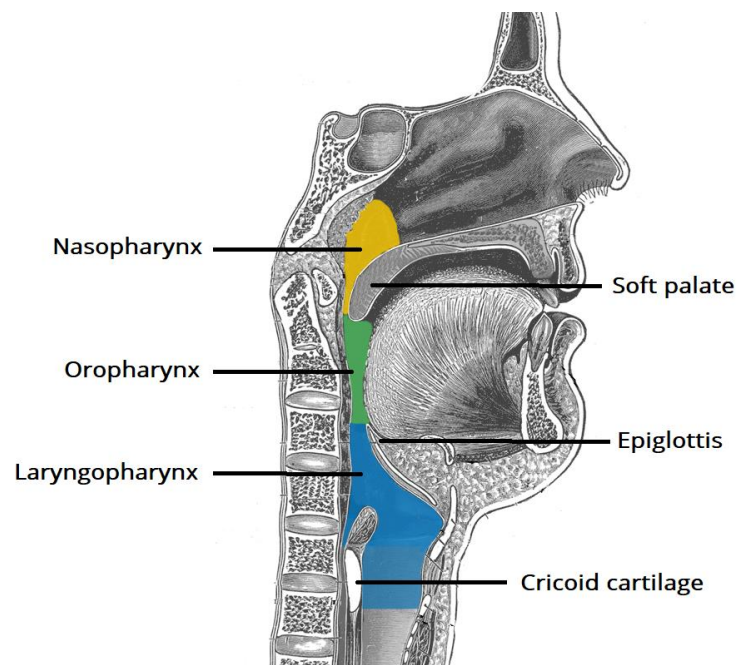
Laringofarinks je najniža trećina ždrijela. Njegova gornja granica su epiglotis i orofarinks, a donja granica je stražnja površina krikoidne hrskavice larinksa. Na razini epiglotisa, laringofarinks je širok, ali se sužava na razini krikoidne hrskavice pri spajanju s jednjakom. Na razini krikoidne hrskavice laringofarinks se proteže do bočnih strana larinksa gdje je medijalno omeđen ariepiglotičnim naborima, a bočno štitnom hrskavicom tvoreći piriformni sinus. [4]

Šest mišića ždrijela je pretežno odgovorno za voljno djelovanje ždrijela. To su: tri mišića konstriktora (gornji, srednji i donji) koji su grubo kružno naslagani jedan na drugi i tri okomito orijentirana mišića (stilofaringealni, palatofaringealni i salpingofaringealni). Kružni mišići se skupljaju uzastopno od gornjeg prema donjem kako bi sužili lumen i potjerali bolus hrane u jednjak. Uzdužni mišići djeluju tako da skraćuju i proširuju ždrijelo te podižu grkljan

tijekom gutanja (salpingofaringealni mišić otvara i Eustahijevu cijev kako bi se izjednačio pritisak u srednjem uhu). [4]



*Slika 2.4.1. Tonzile ždrijela* [izvor: <https://teachmeanatomy.info/neck/misc/tonsils-and-adenoids/>]



*Slika 2.4.2. Anatomija ždrijela* [izvor: <https://teachmeanatomy.info/neck/misc/tonsils-and-adenoids/>]

## 2.5. Anatomija dušnika, dušnica i pluća

Dušnik (lat. *trachea*) je hrskavična i fibromuskularna cijev spljoštena sa stražnje strane. Na presjeku je u obliku slova D s nepotpunim hrskavičnim prstenima sprijeda i bočno, a straga ima ravnu membranoznu stijenku. Duljina mu je oko 11 cm u odraslih, dok promjer dušnika uvelike varira, u rasponu od 13 do 25 mm kod muškaraca i 10 – 21 mm kod žena. Počinje od donjeg dijela krikoidne hrskavice (razina šestog vratnog kralješka) do glavne karine (razina petog prsnog kralješka) gdje se na rašlja na desni i lijevi bronh (dušnicu). [1]

U djeteta je dušnik manji i pokretljiviji nego kod odrasle osobe. Bifurkacija je također na višoj razini do dobi od 10-12 godina. Kod žena traheja prestaje rasti u dobi od oko 14 godina, ali kod muškaraca se nastavlja povećavati u presjeku, ali ne i u duljini. Konfiguracija presjeka može se značajno promijeniti s godinama, a moguće je i omekšavanje (malacija) hrskavice dušnika. [5]

Traheja ima 15-20 prstena hijalinske hrskavice u obliku slova U koji su odgovorni za njenu lateralnu krutost. Iza, gdje su "prsteni" manjkavi, cijev je ravna i sastoji se od vrpce vlaknastog i elastičnog tkiva te neprugastih mišićnih vlakana. Te trake tkiva na stražnjoj površini dušnika koje su okrenute prema jednjaku sposobne su popustiti dilataciji jednjaka koja je rezultat prolaska hrane ili tekućine. Hrskavični prsteni mehanički drže dišni put otvorenim, ali mu i daju fleksibilnost. [5]

Hrskavice su postavljene vodoravno jedna iznad druge i odvojene su uskim intervalima. Imaju oko 4 mm visine i 1 mm širine. Njihove vanjske površine su spljoštene u okomitom smjeru, a unutarnje površine su konveksne. Hrskavice su deblje u sredini nego na rubovima. Prstenovi hrskavice mogu postati kalcificirani s godinama. Prva hrskavica je šira od ostalih i spojena je krikotrahealnim ligamentom s donjom granicom krikoidne hrskavice. Posljednja hrskavica je debela i široka u sredini, zbog toga što je njezina donja granica produžena u trokutasti kukast izrast koji se zavija prema dolje i natrag između 2 bronha. Sa svake strane završava nesavršenim prstenom koji zatvara početak bronha. Hrskavica iznad zadnje je nešto šira od ostalih u svom središtu. [5]

Na dnu dušnika nalazi se pregrada zvana karina koja odvaja 2 bronha. Nalazi se lijevo od srednje linije pa čini se da je desni bronh izravniji nastavak dušnika nego lijevi. Tijekom intubacije, ako se endotrahealni tubus gurne izvan karine, ona će ući u desnu stranu jer je promjer desne dušnice u usporedbi s lijevom veći. [5]

Dušnik se dijeli na 2 glavna bronha (desni i lijevi). Desni se zatim dijeli na 3 lobarna bronha s ukupno 10 segmentnih bronha, a lijevi na 2 lobarna bronha s ukupno 8 segmentnih bronha. Dišni putovi se dijele dihotomnim granama s otprilike 23 generacije grana od dušnika do alveola, pa tako nastaje dušnično stablo. Bronhi su iznutra obloženi epitelom, a slične trepetiljke zaustavljaju čestice prašine i drugih tvari koje se potom izbacuju kašljem.

U dušnicama su osnovom također hrskavični prsteni, a u manjim cijevima hrskavice ustupaju mjesto elastičnom vezivu i glatkom mišićju što oblikuju sitnije ogranke dišnih putova (lat. *bronchioli*). [5]

Najsitniji vodovi (lat. *ductuli alveolares*) sadrže plućne mjehuriće kroz čiju stijenku se vrši izmjena plinova. U plućnim se mjehurićima nalazi zrak pa je krv od zraka odijeljena samo tankom stijenkom (alveolokapilarna opna) i međustaničjem (intersticij). [6]

U stijenci plućnih mjehurića nalaze se stanice - pneumociti. Pneumociti tipa I odgovorni su za izmjenu plinova, dok pneumociti tipa II sintetiziraju i izlučuju surfaktant koji smanjuje površinsku napetost i priječi kolabiranje pluća. U plućima ima oko 480 milijuna plućnih mjehurića koji tvore respiracijsku površinu od 100 m<sup>2</sup>. [1]

Pluća (lat. *pulmones*) se dijele na lijevo i desno. Oba su pluća podijeljena na režnjeve, lijevo na 2 režnja, a desno na 3. Na medijalnom dijelu svakog pluća nalazi se hilum pluća koji je mjesto ulaza ili izlaza struktura povezanih s plućima. [1]

Uz plućni hilum nalaze se i skupine limfnih čvorova u koje se izljevaju plućne limfne žile. Mreža limfnih žila i limfnih čvorova podržava pravilnu funkciju imunološkog sustava. Limfa nastaje kada krvna plazma iscure iz kapilara u intersticijski prostor. Zajedno s normalnim makromolekulama i limfocitima unutar plazme, mrtve stanice i materijal koji može biti štetan za tijelo (bakterije, virusi i tumorske stanice) također istječu i ulaze u limfu. Limfni čvorovi filtriraju tvari koje putuju kroz limfnu tekućinu, a limfociti (bijele krvne stanice) pomažu tijelu u borbi protiv infekcija i bolesti. [7]

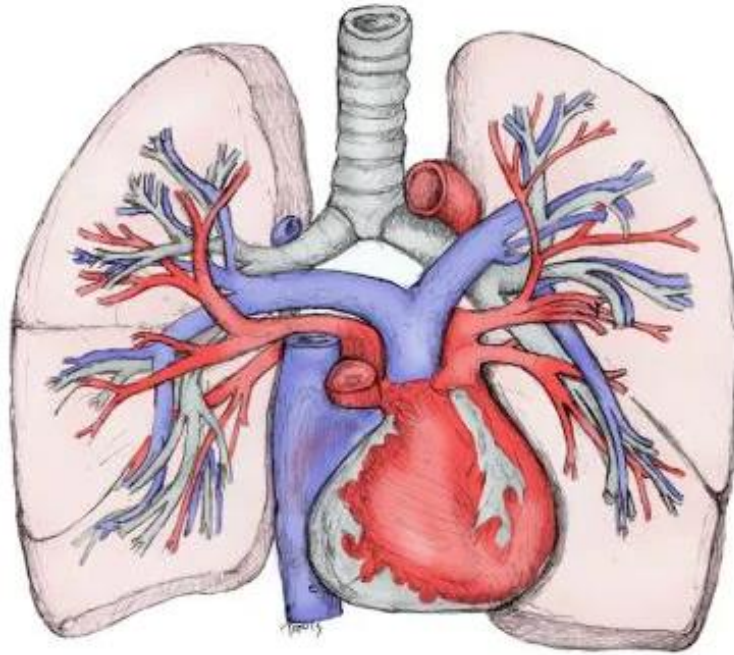
Porebrica (lat. *pleura*) je serozna membrana koja prekriva svako plućno krilo i ima 2 lista. Nutarnji list izvana oblaže pluća i pukotine između režnjeva pa se naziva poplućnica (lat. *pleura visceralis - pulmonalis*). Poplućnica u području plućnih hiluma prelazi na stijenku prsišta te iznutra oblaže rebra i gornju plohu ošita pa je nazvana stjenčanom porebričom (lat. *pleura parietalis*), osim toga pokriva i lateralnu stranu medijastinuma i usmjerava nastavak pleuralne šupljine u vrat.

Pleuralna šupljina je prostor između gotovo priljubljene parijetalne i visceralne pleure u kojem se nalazi izvanredno tanak sloj serozne tekućine pa su pleuralni listovi vlažni i glatki, a pluća mogu lako i jednakomjerno kliziti pri pomicanju za vrijeme disanja. Pleuralna šupljina je prema van zatvorena pa omogućuje održavanje pluća u rastegnuto stanju (ekspanziji), pri disanju. Intrapleuralni tlak je tlak unutar pleurane šupljine (0,5 kPa manji od atmosferskoga tlaka) koji priječi da se pluća stisnu, a pri širenju prsnog koša uvjetuje istodobno širenje pluća. [1]

Sredoprsje (lat. *mediastinum*) je anatomsko područje smješteno između pluća koje sadrži srce i velike krvne žile, dušnik, jednjak, živce, limfne vodove, limfne čvorove i druge tvorbe. [1]

Plućna cirkulacija se razlikuje od sistemske u kontekstu da unutar plućne cirkulacije vene nose oksigeniranu krv, dok arterije nose deoksigeniranu krv. Razlika proizlazi iz činjenice da je svaka krvna žila koja prenosi krv od periferije do srca vena, dok je žila koja prenosi krv od srca do periferije arterija. Glavna plućna arterija (plućno deblo) polazi od dna desne klijetke, dužine je oko 5 cm i promjera 3 cm, a grana se u 2 plućne arterije. Deoksigenirana krv koja je cirkulirala kroz krvožilni sustav prikupljat će se iz gornje šuplje vene i donje šuplje vene koje se odvođe u desni atrij srca. Nakon što se deoksigenirana krv pumpa iz desnog atrija kroz trikuspidalni zalistak u desnu klijetku kontrakcija desne klijetke će potisnuti krv kroz plućni zalistak u plućnu arteriju koja će prenositi deoksigeniranu krv u pluća da se oksigenira. Plućna arterija se grana na lijevu i desnu. Desna pulmonalna arterija do desnog pluća, lijeva do lijevog. Iz pluća krv teče natrag u plućne vene (ima ih 4 i izlaze iz hilusa svakog pluća) do lijevog atrija srca i onda kroz mitralni zalistak u lijevu klijetku pa aortom do ostatka krvožilnog sustava. Plućne vene su fiksirane za perikard i putuju uz plućne arterije. [8]





*Slika 2.5.1. Plućna arterija i vena u odnosu na dišne putove i pluća*

[izvor: <https://emedicine.medscape.com/article/1884995-overview#a2>]

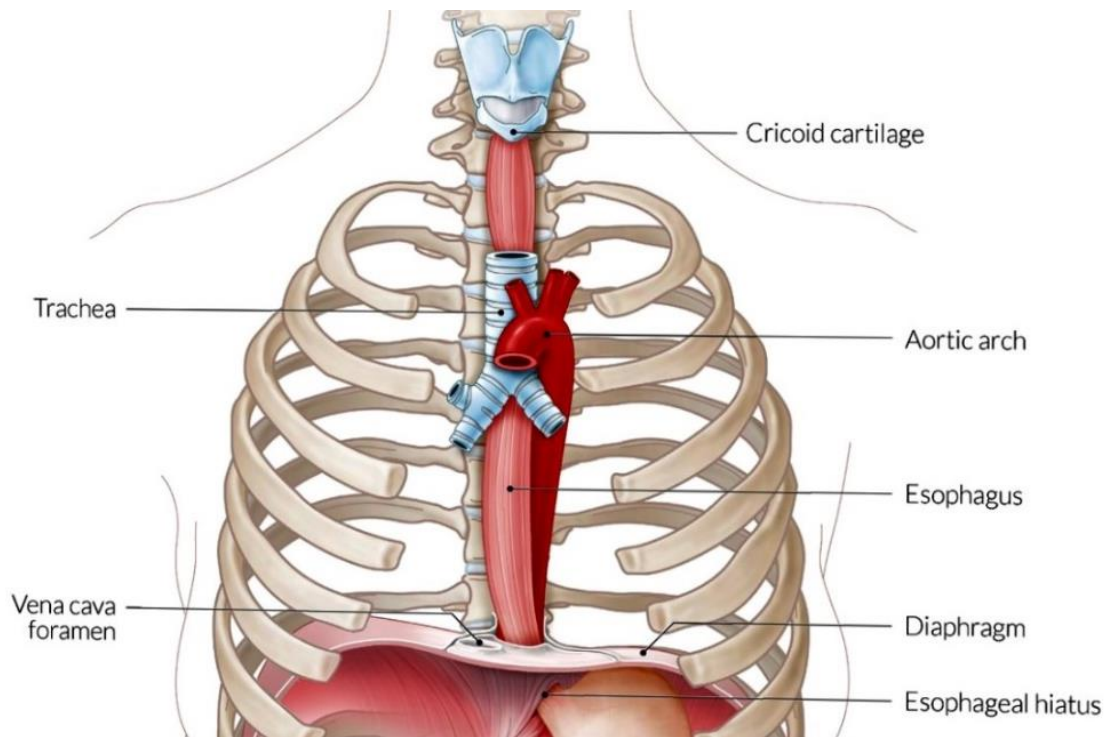
## 2.6. Anatomija jednjaka

Jednjak (lat. *oesophagus*) je neuromuskularna je cijev koja povezuje hipofarinks sa želucem (razina C6 - T11). U odraslih je dug otprilike 20 do 25 cm. Jednjak i dušnik, usko, jedan uz drugog prolaze kroz vrat, a kralježnica se nalazi posteriorno od jednjaka. Torakalni dio jednjaka prolazi kraj velikih žila i živaca prsnog koša (vrlo blizu torakalnoj veni i veni azygos). Nakon što probije ošit kroz ezofagealni hiatus, abdominalni dio nastavlja se blizu lijevog režnja jetre do želuca. [9]

Jednjak ima unutarnji sloj sluznice i mišićni sloj koji se sastoji od unutarnjih kružnih mišića i vanjskih uzdužnih mišića. Gornju trećinu mišića čine voljni poprečno-prugasti mišići koji omogućuju inicijaciju gutanja, dok su mišići donje trećine nevoljni glatki mišići. Omeđen je gornjim ezofagealnim sfinkterom (UES) i donjim ezofagealnim sfinkterom (LES). [9]

Funkcije jednjaka i njegovih sfinktera su transport progutanog materijala od ždrijela do želuca i obrana dišnih od refluksa (čestica hrane ili želučanog sadržaja). Jedan od zaštitnih mehanizama je zatvaranje sfinktera jednjaka u mirovanju. Transportna funkcija se provodi gutanjem. Refleksni putovi uzrokuju da se mišići UES i LES privremeno opuste i otvore dopuštajući bolusu da prođe. Peristaltičkom kontrakcijom jednjaka bolus se kreće duž jednjaka do želuca. [9]

Epitelna barijera koja prekriva luminalnu površinu također štiti jednjak od ozljeda izloženosti štetnim tvarima. Barijera se sastoji od preepitelne, epitelne i postepitelne komponente. Predepitelna komponenta je sloj vode, bikarbonata i mucina koji se nalazi na površini epitela, epitelna komponenta se sastoji od skvamoznog epitela, a postepitelna komponenta se sastoji od mehanizama koji neutraliziraju kiselinu koja prodire kroz druge barijere. Normalno funkcioniranje jednjaka ovisi o integritetu njegovih neuromuskularnih i barijernih mehanizama. [9]



*Slika 2.6.1. Prikaz jednjaka* [izvor: <https://www.amboss.com/us/knowledge/Esophagus>]

## **3. HITNA STANJA U OTORINOLARINGOLOGIJI**

### **3.1. OTOLOGIJA**

#### **3.1.1. Iznenađna naglušost**

Iznenađna naglušost teški je jednostrani senzorneuralni gubitak sluha nepoznata uzroka. Nastaje naglo u inače zdravih osoba. Razvija se odjednom ili u nekoliko dana zbog problema koji je nastao na razini osjetilnog organa unutarnjeg uha. Karakterističan simptom iznenađne naglušosti je gubitak sluha od najmanje 30 dB u 3 spojene frekvencije unutar 72 sata. Pacijent tada može čuti razgovorni govor kao šapat. Iznenađna naglušost može biti praćena tinitusom, osjećajem punoće u uhu ili vrtoglavicom. [10]

Najčešće pogađa odrasle u kasnim 40-ima i ranim 50-ima. Samo 10% ljudi s dijagnozom iznenađne naglušosti ima prepoznatljiv uzrok. Neki od njih su: infekcije, traume glave, autoimune bolesti, izloženost određenim lijekovima koji liječe karcinom, problemi s cirkulacijom krvi, neurološki poremećaji kao npr. multipla skleroza te bolesti unutarnjeg uha kao što je Meniereova bolest. [10]

Pri prikupljanju anamneze sestra od pacijenta treba saznati: je li do sada imao problema sa sluhom, nosi li slušna pomagala, koristi li ototoksične lijekove, da li je bio izložen buci, je li imao simptome poput tinitusa, osjećaja punoće u uhu, curenja iz uha, bola u uhu, vrtoglavice ili gubitka ravnoteže, osjeća li obostrani ili jednostrani sluha i da li netko u obitelji ima probleme sa sluhom. [2]

Sestrinske intervencije kod mogućeg iznenađnog gubitka sluha uključuju:

- procjenu pacijentove sposobnosti sluha promatrajući ga kako reagira na redoviti razgovor
- procjenu izvora i stupnja gluhoće različitim testovima
- objašnjavanje pacijentu njegova potencijalnog učinka na sluh, ali i da se njegovi povezani problemi (kao što je vrtoglavica) mogu kontrolirati i liječiti
- minimaliziranje ili eliminiranje intenziteta buke iz okoline

- poticanje pacijentove obitelji na jasnu i glasnu komunikaciju s pacijentom jer neuspjeh u prenošenju uputa može rezultirati pogreškama i komplikacijama
- pružanje informacija o mogućim uzrocima iznenadne naglušnosti
- prilagođavanje vokabulara pacijentu, objašnjavanje stanja uz pomoć modela uha
- upućivanje pacijenta ili njegovih roditelja o potrebnoj terapiji i primjenu iste
- procjenu pacijentovog razumijevanja procesa i obrasca bolesti

[10]

Fizikalnim pregledom potrebno je isključiti konduktivni gubitak sluha (provodnu naglušnost) zbog prepreke u vanjskom uhu ili oštećenja u srednjem uhu. Fizikalni pregled uha uključuje: opću inspekciju, palpaciju i otoskopiju. [2]

Općom inspekcijom provjeravaju se: asimetrija, jednostrani simptomi, deformacije, abnormalnosti, ožiljci, iscjedak, upala i ulceracija uha. Palpirati treba usnu školjku (i lagano ju povući), postartikularnu regiju, područje mastoida i prednji dio tragusa (pacijenta se zamoli da otvori i zatvori usta pri palpaciji tragusa). [2]

Otoskopom, ručnim alatom sa svjetlom i povećalom, pregledava se ušni kanal i bubnjić. Otoskop ima dio za gledanje u obliku lijevka s uskim i šiljastim krajem koji se naziva spekulum. Za vrijeme otoskopije važno je da pacijent sjedi vrlo mirno. Malo dijete treba ležati s glavom okrenutom u stranu ili naslonjenom na prsa odrasle osobe. Starija djeca i odrasli mogu sjediti s glavom blago nagnutom prema suprotnom ramenu. Spekulum otoskopa postavi se oko 1-1,5 cm u uho i nježno pomakne kroz sredinu ušnog kanala kako bi se izbjegla iritacija sluznice kanala. Zatim treba povući uho unatrag, malo gore i prema van kako bi se poravnao ušni kanal (za bebu mlađu od 12 mjeseci, uho će se povući prema dolje). Pregledava se bubna opna (gleda se perforacija, ispupčenost, boja i prozirnost) i prisutnost iscjetka, ljuštenja, upale, stranog tijela, stenoze, cerumena i egzostoze. Bubnjić normalna izgleda je sivkastotobijele boje, gotovo prozirne i glatke površine uz vidljiv trokutasti refleks i ručku malleusa. Pneumatski otoskop ima gumenu vreću koju liječnik može stisnuti kako bi pustio zrak u ušni kanal što mu pomaže da vidi kako se pomiče bubnjić. [2]

Ako se kod pregleda zvukovoda i bubnjića moraju se odstraniti ceruminalne naslage to se može raditi ispiranjem zvukovoda s pomoću Alexanderove štrcaljke. Ispiranje zvukovoda radi se tako da se štrcaljka prethodno napuni toplom vodom od 37°C ili 3% tnom otopinom borne kiseline. Bolesnikovo rame se prekrije ručnikom, postavi bubrežastu posudu ispod uške (bolesnik je sam pridržava) dok se ušku potegne prema straga i gore, a drugom rukom

štrcaljku na ulazu u zvukovod se usmjeri prema gore. Vrh štrcaljke cijelo vrijeme treba biti pod kontrolom oka kako ne bi ulazio u zvukovod dublje od 0,5 cm. Klipom treba potiskivati vodu u kontinuitetu, a ne na mahove. Bit ispiranja zvukovoda jest u tome da se mlazom vode nastoji doprijeti iza onoga što se želi ispirati. Voda se nakon sudara s bubnjićem vraća prema van i na svojem putu ponese i ono što se želi ispirati. [2]

Nakon fizikalnog pregleda, za određivanje vrste gubitka sluha mogu pomoći testovi glazbenom vilicom, Rinne i Webber test. [2]

Pokus po Weber-u radi se tako da se zatitrana ugađalica stavi na ispitanikovo tjeme, u sagitalnoj ravnini (na sredinu glave). Osoba normalna sluha čuti će jednak zvuk u oba uha. Bolesnik sa provodnom naglušnosti (oštećeno je vanjsko/srednje uho) bolje će čuti na nagluhoj strani, a bolesnik sa zamjedbenom (oštećeno je u unutarnje uho) naglušnosti bolje će čuti na zdravoj strani. [2]

Kod pokusa po Rinne-u ugađalica se najprije stavi ispred uha i ispituje se zračna vodljivost, a zatim se stavi na mastoidni nastavak i ispituje se koštana vodljivost te se uspoređuju. Bolesnik treba signalizirati kada više ne može čuti zvuk. Normalno uho dvostruko duže čuje zračnom vodljivošću pa se kaže da je ispitanik R+Rinne pozitivan. Ako postoji oštećenje/zapreka ispitanik će duže čuti koštanim putem pa tada kažemo da je R-Rinne negativan, što znači da ima naglušnost provodnog tipa (konduktivni gubitak sluha). Ako se zračna vodljivost čuje dulje od koštane vodljivosti, ali ne dvostruko dulje, znači da pacijent ima sensorineuralni gubitak sluha. [2]

Pacijentu, osim toga, treba: pregledati kožu, procijeniti bol u zglobovima i izmjeriti temperaturu; zbog mogućnosti otkrivanja autoimune bolesti. Za dokazivanje autoimune bolesti potrebno je raditi i laboratorijske pretrage. [2]

Kao dodatne metode pri dijagnosticiranju iznenadne naglušnosti može se uraditi: mikroskopiju uha, tonsku audiometriju, timpanometriju, OAE test, ENG, MR i CT. [10]

Pri mikroskopiji uha glava pacijenta treba se stabilizirati na naslonu za glavu kako bi se spriječili čak i manji pokreti koji bi mogli uzrokovati nelagodu. Uška se povuče natrag i gore, zatim se umetne sterilni plastični spekulum za jednokratnu upotrebu u zvukovod. Jobson Horne sondu (s malim prstenom na jednom kraju) liječnik može koristiti za uklanjanje ušnog voska (krhotine se mogu aspirirati), a tijekom pregleda može se uzeti i mikrobiološki uzorak. [2]

Tonskom audiometrijom određuje se najmanja glasnoća čistog tona kojeg ispitanik čuje (praga sluha). Vršiti se uz pomoć tonskog audiometra u posebno izoliranom zvučnom prostoru. Najprije se ispituje zračna vodljivost stavljanjem slušalica na oba uha. Test čistog tona mjeri najtiši zvuk koji ispitanik može čuti. Audiometrom se reproduciraju zvukovi putem slušalica. Puštaju se zvukovi poput tonova i govora, u različitim intervalima, u jedno po jedno uho, te se daju upute za svaki zvuk. Drugi test sluha omogućuje procjenu ispitanikove sposobnosti razlikovanja govora od pozadinske buke. Pusti se zvučni uzorak i traži se da ispitanik ponovi riječi koje čuje. Nakon toga se ispituje koštana vodljivost stavljanjem vibratora na mastoidni nastavak. Razlikuje se nulti prag sluha od 0 dB i ispitanikov prag sluha. Uređaji proizvode čisti ton od 125 do 12000 Hz, intenziteta 0 – 120 dB. Najčešće se ispituju frekvencije 250, 500, 1000, 2000, 4000, 8000 Hz – svaka s intenzitetom od 0 dB pa sve jačim dok bolesnik ne javi da čuje. Nakon ispitivanja nalazi se bilježe u grafikon (tonalni audiogram) koji daje jasnu sliku o vrsti i jačini naglušnosti po frekvencijama i to za svako uho posebno. Osoba nad kojom se provodi audiometrija trebala bi biti starija od 3 godine. [2]

Test otoakustičke emisije koristi se za mjerenje ispravnosti funkcije srednjeg uha i pužnice. Prije početka pretrage treba umiriti ispitanika. Test se odvija u maloj zvučnoj kabini, gdje pacijent mora biti miran i tih tijekom testiranja. Sonda se pažljivo postavi u ispitanikov zvukovod. Zatim se podražuje zvukovod (zvukom osjetljivim mikrofonom) nizom tonova ili zvukova klikanja i bilježi se povratni zvuk (OAE). Emisija se odnosi na zvuk koji se stvara unutar normalne pužnice uha kao odgovor na stimulaciju. U Cortijevu organu nalaze se dlačice koje na zvuk reagiraju vibriranjem, a ta vibracija proizvodi vrlo tih zvuk koji se vraća u srednje uho. OAE nastupa pri zdravom srednjem uhu i pužnici. Ako je gubitak sluha veći od 25 – 30 dB ne proizvodi se zvuk OAE. Test također može pokazati postoji li začepljenje vanjskog ili srednjeg uha. Ako postoji blokada, nikakvi zvukovi neće moći prodrijeti do unutarnjeg uha. To znači da neće biti vibracija ili zvukova koji se vraćaju. [2]

Timpanometrijom se mjeri podatljivost provodnog aparata srednjeg uha (bubnjića i slušnih košćica) umjetnom promjenom tlaka u zvukovodu. Testom se nastoji utvrditi stanje i kretanje bubnjića dok reagira na promjene tlaka zraka. Također, može se provjeriti postoji li: infekcija srednjeg uha, perforacija bubnjišne opne te se mogu ustanoviti problemi s Eustahijevom tubom. Ispitaniku se postavi test sonda s 3 otvora u zvukovod. Zračna pumpa mijenja tlak i prenosi se čisti ton, pa se jedan dio zvuka apsorbira i prelazi u srednje uho, dok se drugi dio zvuka se reflektira i mikrofoni tu reflektiranu akustičnu energiju srednjeg uha

pretvara u električni signal. S tim podacima na timpanogramu liječnik analizira funkcije srednjeg uha. [2]

Elektronistagmografija je test kojim se analiziraju kranijalni živci koji kontroliraju pokrete očiju, sluh i ravnotežu. Ispituje zdravlje živca abducensa, okulomotornog, trohlearnog i vestibularnog živca. ENG traži brze nevoljne pokrete očiju (nistagmus). Obično traje oko 90 minuta. Za pregled je potrebno pričvrstiti elektrode iznad, ispod i blizu vanjskog kuta svakog oka i jednu elektrodu na čelo. Elektrode mogu biti pričvršćene na traku za glavu ili mogu biti zasebni ljepljivi flasteri. Pacijenta se posjedne i on za vrijeme pregleda boravi u mračnoj sobi za ispite. Flasteri bilježe pokrete očiju u različitim scenarijima:

- stavljanja hladne i tople vode ili zraka u svako uho (za stimulaciju vestibularnog živca)
- držanja glave mirno dok se očima prati svjetlo (kako bi pacijent stimulirao okulomotorne i trohlearne živce)
- okretanja glave ili brzog sjedanja (za stimulaciju okulomotornih, trohlearnih i vestibularnih živaca)

Oko polovica ljudi s iznenadnom nagluhošću spontano, unutar jednog do dva tjedna povratu sluh (djelomice ili potpuno). Iznenadna naglušost, u slučaju kada je uzrok nepoznat, najčešće se liječi kortikosteroidima. Oni djeluju na smanjenje upale i oteklina te pomažu tijelu u borbi protiv bolesti. Primjenjuju se intratimpaničkom injekcijom (lijek tada teče u unutarnje uho) ili oralno. Steroide treba početi koristiti što ranije, čak i prije rezultata ispitivanja. Po potrebi se mogu prepisati antibiotici (kada je uzrok infekcija) ili lijekovi koji potiskuju imunološki sustav (kada je uzrok iznenadne naglušosti autoimuno stanje). Ponekada je moguće i liječenje hiperbaričnim komorama. [10]

### **3.1.2. Strano tijelo u uhu**

Strana tijela u uhu najčešće se mogu vidjeti u djece, osobito u vanjskom zvukovodu. Mogu biti živa (insekti, muhe, crvi) ili neživa. Neživa mogu biti organskog ili anorganskog podrijetla, a dijele se na higroskopska (povrće, grah, sjemenke) i nehigroskopska (perle, kamenčići, kuglice, metal). Dugmaste baterije zahtijevaju hitno uklanjanje jer mogu



uzrokovati oštećenje sluznice i nekrozu. Međutim, za većinu anorganskih predmeta uklanjanje iz zvukovoda nije hitno jer uzrokuju jedno fizičku opstrukciju. U slučajevima produljenog zadržavanja organska strana tijela mogu nabubriti i izazvati upalu zvukovoda, a značajan edem zvukovoda može učiniti uklanjanje izazovnijim i bolnijim. [11]

Sestra pri uzimanju anamneze treba najprije pitati pacijenta: da li je imao bilo kakve ozljede zvukovoda i bubne opne; ako smatra da ima strano tijelo u uhu da li zna koja je vrsta stranog tijela u uhu i gdje se točno nalazi; osjeća li simptome poput bola u uhu, gubitak sluha, tinitusa, vrtoglavice, punoće u uhu i da je zamijetio iscjedak iz uha. Također treba provjeriti položaj stranog tijela, postojanje iscjetka i da li pacijent ima drugih ozljeda glave ili susjednog područja. [11]

Ako se objekt jasno vidi i čini se uhvatljivim, a položaj nije duboko u kanalu zvukovoda, predmet nije oštar i nema znakova/simptoma koji upućuju na perforaciju bubnjića sestra treba opustiti pacijenta, povući ušku prema gore i prema natrag i vizualizirati uho pod dobrim osvjetljenjem. Prije uklanjanja pacijentu treba objasniti što će se dogoditi i osigurati njihovu suradnju. U slučaju prisutnosti insekta treba prije ekstrakcije usmrtniti lidokainom ili mineralnim uljem da se pacijent osjeća ugodnije i omogućiti lakše uklanjanje životinje. Nehigroskopske objekte treba pokušati ručno ukloniti s pomoću instrumenata. Mekane predmete može ukloniti kukom, glatke štrcaljkom. Ako pokušaj nije uspio ili objekt nije jasan ili vidljivo je neuhvatljivo/krhko ili pak oštro strano tijelo duboko u kanalu i/ili su vidljivi znakovi/simptomi koji ukazuju na perforaciju, liječnik treba pregledati pacijenta. [11]

Strano tijelo liječnik obično vizualizira otoskopijom. Osim toga, procjenjuje i sluh pacijenta, osobito ako se sumnja na ozljedu/perforaciju bubnjića ili ozljedu srednjeg uha. Ako se pacijent žali na gubitak sluha sa stranim tijelom na mjestu, potrebno je koristiti audiometriju ili Weberov test i Rinneov test za kvantificiranje i dokumentiranje gubitka sluha. Ako je konduktivni gubitak sluha veći od očekivanog ili se pojavi sensorineuralni gubitak sluha, uklanjanje stranog tijela vjerojatno će se provesti u operacijskoj sali. Ponekad postoji mogućnost otkrivanja stranog tijela u zvukovodu tijekom obrade infekcije uha (pr. koja je mogla nastati od organskog tijela). [11]

Liječenje se sastoji od ekstrakcije stranog tijela. Uklanjanje se može vršiti kukama pod pravim kutem, pincetom s gumenim vrhovima, žičanom petljom, sukcijskim kateterom, zakrivljenom Rosenoveom trzalicom, balon kateterom (Fogatijevim kateterom), teleskopskom šipkom s magnetnim vrhom, cijanoakrilatom, kiretom ili irigacijom. Ispiranje uha je

kontraindicirano ako se sumnja na perforaciju bubnjića, uklanjanje baterije, organskog materijala ili spužvastog materijala koji može nabubriti i povećati se ako je hidratizirano. Fini oštriji instrumenti koriste se pod binokularnim mikroskopom. [11]

Pribor treba pripremiti prema liječnikovoj odluci ovisno o vrsti i obliku stranog tijela, njegovu položaju i pacijentovoj razini suradnje. [11] Potrebno je pripremiti i otološki spekulom, izvor svjetla i bubrežastu zdjelicu. U pripremi treba imati i lijekove za anksiolizu ili proceduralnu sedaciju, a može biti potrebno i vezivanje pacijenta, anestezija ili respiratorna terapija za pomoć u praćenju dišnih putova. Odgovarajuće pozicioniranje pacijenta je važno. Ovisno o tome koliko je pacijent kooperativan, liječniku može biti potrebno održavati pacijenta u ispravnom položaju i držati ga mirnim (u pedijatrijskih bolesnika). [12]

Instrumenti se obično koriste u kombinaciji s otoskopom sa spekulomom ili binokularnim mikroskopom. Pri uporabi pinceta strano tijelo se može uhvatiti i ukloniti. Kirete i kuke pod pravim kutom treba lagano pomicati iza stranog tijela i rotirati ih kako bi se strano tijelo izvuklo. Tvrdi predmeti poput metala ne bi se trebali hvatati pincetom imaju tendenciju pomicanja prema unutra i mogu ozlijediti bubnu opnu. U slučaju dugmaste baterije ili drugog metalnog predmeta koristi se teleskopska šipka s magnetskim vrhom. Bitno je izbjegavati dodir kože zvukovoda s instrumentom u najvećoj mogućoj mjeri, osobito u blizini bubnjića, jer je ta koža posebno osjetljiva, kao i sam bubnjić. Irigacija se može izvesti angiokateterom ili modificiranim leptir kateterom. Voda tjelesne temperature primjeni se prema gore u vanjski zvukovod, iza stranog tijela. Ako se koristi aspiracija, aspirira se sve dok strano tijelo potpuno ne izađe iz zvukovoda. Uklanjanje cijanoakrilatom se izvodi tako da se ljepljivo stavi na pamučni kraj aplikatora s pamučnim vrhom, a kada ljepljivo postane ljepljivo aplikator se umetne u zvukovod, ljepljivi kraj postavi se na strano tijelo držeći ga na mjestu dok se ljepljivo ne osuši. Nakon što je predmet pričvršćen na aplikator, ukloni se zajedno s aplikatorom. Treba paziti da se ne dodirne koža zvukovoda dok se umećete aplikator s vrhom od pamuka kako se ne bi zalijepio za zvukovod umjesto za strano tijelo i uzrokovao više ozljeda i edema. [11]

Najčešće komplikacije zbog stranih tijela u zvukovodu i pokušaja njihovog uklanjanja uključuju ekskorijacije i laceracije kože zvukovoda. Zbog toga je važno je dokumentirati pregled prije i nakon uklanjanja, bilježeći prisutnost bilo kakvih ozljeda prije uklanjanja. Koža zvukovoda obično brzo zacjeljuje ako se održava čistom i suhom. Mogu se

prepisati antibiotske kapi za uši. Rjeđe i ozbiljnije komplikacije uklanjanja stranog tijela uključuju perforaciju bubnjića ili oštećenje lanca koščica. [11]

Nakon uklanjanja stranog tijela nije potrebno rutinsko praćenje, osim u slučajevima infekcije, ozbiljne traume ili perforacije bubnjića. Važno je provjeriti ostale ušne i nosne otvore prije otpuštanja kako bi se isključilo postojanje stranog tijela. Pacijente sestra treba savjetovati o tome kako djecu držati na sigurnom i podalje od sitnih tijela koja im mogu ući u uho. [11]

### **3.1.3. Traumatska perforacija bubnjića**

Uobičajeni uzroci traumatske perforacije bubnjića su: toplinska ili kemijska opekлина, eksplozija, izravna penetrantna trauma ili barotrauma (npr. tijekom letenja i ronjenja) ili neliječena upala srednjeg uha. [12]

Sestra od pacijenta treba saznati povijest traume uha, glavni uzrok ozljede, mehanizam nastanka (nepenetrantna ili penetrantna ozljeda, zahvaćeno uho), trajanje ozljede prije prezentacije simptoma, prethodne intervencije i moguće primijenjeno liječenje. Trajanje ozljede prije prezentacije simptoma kreće se uglavnom između nekoliko sati i 2-3 dana. Pacijenti se mogu žaliti na: bol, gubitak sluha, tinitus, krvarenje, vrtoglavicu i gnojnu otoreju (koja može početi za 24 do 48 sati, osobito ako voda uđe u srednje uho). [12]

Otoskopskim pregledom potvrđuje se perforacija bubnjića. Svu krv koja zaklanja ušni kanal pažljivo se aspirira pod niskim tlakom. Iznimno male perforacije mogu zahtijevati otomikroskopiju. Test fistule, pritiskom tragusa pozitivan je ukoliko se pojavi vrtoglavica ili nistagmus, a to upućuje na fistulu labirinta. [12]

Liječenje jednostavne traumatske perforacije bubnjića je u rasponu od čekanja, aktivne intervencije do kirurške intervencije. [12]

Centar za stvaranje epitela nalazi se u blizini timpanalnog anulusa i ručke malleusa pa se pacijenti sa svim oblicima traumatskog konduktivnog gubitka sluha mogu u početku liječiti konzervativno, čak i da se sumnja na poremećaje osikularnog lanca ima visoku stopu spontane reparacije. Konzervativno liječenje uključuje održavanje uha suhim. Sestra priprema

sterilni tampon koji postavlja rahlo u zvukovod. Osim toga, pacijente upozori da izbjegavaju ulazak vode u zvukovod. [12]

Profilaksa s oralnim antibioticima širokog spektra ili antibiotskim kapima za uši je neophodna ako su kontaminanti ušli kroz perforaciju (kod prljavih ozljeda) dok se čekaju nalazi bakteriologije. Potrebno je uzeti obrisak iscjetka, uho pažljivo obrisati i zatim premazati malim čepom od vate. Ako dođe do infekcije uha, daje se amoksisilin 500 mg oralno svakih 8 sati tijekom 7 dana. Medicinska sestra tada treba brisati vanjsko uho onoliko često koliko je potrebno i provoditi mikrosukcijsko čišćenje jednokratnom tankom sisaljkom gledajući kroz mikroskop kako bi uklonila sve ostatke iz ušnog kanala. [12]

Aktivne intervencije liječenja uključuju topikalnu primjenu tvari poput epidermalnog faktora rasta, enoksaparina i askorbinske kiseline za stimulaciju epitelizacije za brzo zatvaranje ili za sprječavanje stvaranja sklerotičnih plakova u perforiranoj membrani. [12]

Timpanoplastika je indicirana ako perforacija traje dulje 2 mjeseca. Uho treba održavati suhim prije izvođenja timpanoplastike. Metoda je kojom se nakon uklanjanja oboljelog tkiva, rekonstruira bubna opna i osikularni lanac. Kako bi pomogla u ublažavanju tjeskobe, medicinska sestra bi trebala dati pacijentu informacije o postupku i upozoriti ga na senzacije koje bi se mogle pojaviti nakon toga, kao što su vrtoglavica i tinitus. Također je važno opisati vrlo glomazan zavoj koji će biti prisutan oko glave i zahvaćenog uha kako to ne bi uznemirilo pacijenta i obitelj. [12]

Intervencije medicinske sestre pri zbrinjavanju perforacije bubnjića osim uzimanja anamneze i primjene terapije uključuju i: edukaciju pacijenta o terapiji i stanju, pružanje informacija o razlogu nastanka, u slučaju potrebe za timpanoplastikom pripremu prije operacije (uzimanje uzoraka za laboratorij, čišćenje i brijanje uha), naziranje bolesnika nakon operacijskog zahvata, pravilno previjanje zavoja te pravovremeno prepoznavanje i zbrinjavanje postoperativnih komplikacija. [12]

## 3.2. RINOLOGIJA

### 3.2.1. Epistaksa

Epistaksa je rijetko opasno stanje. Najčešće nastaje naglo, iz jedne nosnice. Potencijalno može ugroziti život. Djeca i adolescenti obično krvare iz Kiesselbachova pleksusa dok se u starijih krvarenje češće pojavljuje iz stražnjeg dijela septuma - arterije sfenopalatine. Uzroci epistakse mogu biti: lokalni, sistemski ili idiopatski. Među lokalne ubrajaju se: trauma-manipulacije u području nosa, iritacija sluznice, abnormalnost ili deformacija septuma, upalne bolesti i tumori. Sistemski uzroci mogu biti: specifični nasljedni deficiti faktora koagulacije, hematološke bolesti, hipertenzija, arterioskleroza, jetrena bolest, bolest bubrega, neki lijekovi za razrjeđivanje krvi poput aspirina, varfarina itd. [12]

Prilikom prijema potrebno je posjesti i umiriti bolesnika te ga uputiti ga da glavu drži nagnutu naprijed i da vrši pritisak na nosnice 10 minuta. Ako tijekom 10 minuta krvarenje nije stalo primjenjuje se kombinacija lokalnog anestetika i vazokotriktora. Potrebno je i rashlađivanje vrata pacijenta primjenom hladnih obloga. Zatim treba uzeti anamnezu radi utvrđivanja razloga nastanka epistakse. Od pacijenta treba saznati nekoliko informacija: učestalost krvarenja i trajanje krvarenja, kada nastaje krvarenje, da li je zbog gutanja krvi imao hematemezu ili melenu te kojim se metodama služio da bi zaustavio dosadašnja krvarenja ukoliko su bila česta. Također se uzima povijest bolesti, provjeri da li pacijent boluje od hematoloških ili jetrenih bolesti i dokumentira korištene lijekove koji remete zgrušavanje krvi ili potiču krvarenje. [13]

Ako krvarenje nije stalo slijedi mjerenje krvnog tlaka i pulsa, fizikalni pregled i endoskopija. Kod većih krvarenja vadi se KKS. CT i MR se rade ako se sumnja na neoplazmu. Moguće su, ali rijetke indikacije za RTG sinusa i angiografiju. [14]

Prije početka fizikalnog pregleda pacijent treba ispuhati nos, jednu po jednu nosnicu kako bi eliminirao ugruške. Za fizikalni pregled pacijenta treba pripremiti izvor svjetlosti, nosni spekulum, aspirator za nos, pribor za prednju ili stražnju tamponadu. Ako je zaprimljeno dijete sestra asistira liječniku. Nakon pripreme pacijenta, liječnik nosnim spekulumom traži izvor krvarenja. Provjerava mogućnost devijacije septuma i mjesto koje se treba kauterizirati te aspirira nazalno područje. Također, uradi i endoskopiju nosne šupljine, uključujući nosni i srednji dio ždrijela. [13]

Većina slučajeva epistaksa koje nastanu iz lako vidljivog prednjeg izvora može se učinkovito zbrinuti uz bipolarnu kauterizaciju ili elektrokoagulaciju. [15]

Ako kauterizacija nije uspješno zaustavila krvarenje (i kod slučaja nelokaliziranog difuznog krvarenja) sljedeći korak je prednja tamponada. [2]

Za prednju tamponadu potrebno je pripremiti:

- posudu koja se postavlja ispod bolesnikove brade
- kompresu kojom bolesnika štitimo od prljanja krvlju
- zaštitne naočale, rukavice, kape, maske i pregače (i za liječnika i za sestru)
- nosni spekulum i čono svjetlo
- hvataljke, škare, flaster, špatulu
- traku gaze široku oko 1 cm i dugu 2 m
- vazelin
- sredstvo za lokalnu anesteziju sluznice (pr. ksilokainski sprej)
- dezinfekcijsko sredstvo

[2]

Pri prednjoj tamponadi tampon se slaže od nosnog poda prema krovu (vrhu nosnog kavuma) sloj po sloj, a na kraju treba tamponadu osigurati flasterom koji se postavlja od jednog do drugog nosnog krila. Flaster služi kao zaštita tamponadi da je bolesnik ne iskihne.

Krvarenje će nakon prednje tamponade prestati ako je ishodište u prednjim dvjema trećinama nosne šupljine i ako se pomoću primjerena antihipertenzivnog liječenja što prije uspostavi normalna vrijednost krvnog tlaka. Nakon učinjene tamponade treba uvijek pogledati stražnju faringealnu stijenkicu. Nakon uspješno učinjene tamponade može se tijekom sljedećih pola sata vidjeti neznatni tračak krvi na stražnjoj farinegalnoj stijenci, ali ono što je bitno je da bolesnik nema više tragova svježeg krvarenja u pljuvački. Kad se bolesnika zatraži da ispljune treba ga upozoriti da ne hrkne, nego da samo mirno treba ispljunuti. Bolesnik nakon tamponade treba ostati sjediti 30 minuta prije odlaska. Treba ga upozoriti da će uskoro mimo tampona procuriti više ili manje sukrvavog nosnog sekreta te da to nije ponovno krvarenje već posljedica podražaja nosne sluznice tamponom. Jedini pouzdani znak da ponovno krvari je pojava svježeg krvi u pljuvački. Tampon ostaje u nosu dok se oko njega ne stvori dovoljan sloj sluzi tako da se pri izvlačenju lako sklizne (5-6. dan, najmanje 3.). [2]

Krvarenje koje ne staje ni nakon pravilno izvedene prednje tamponade zahtijeva postavljanje stražnje tamponade. Stražnja tamponada nosa po Bellocqu, zapravo je tamponada nazofarinksa. Prijeko je potrebna ako se nakon prednje tamponade krv nastavi slijevati iz nosa u ždrijelo. U takvim je slučajevima riječ o krvarenju iz žilice smještene u nazofarinksu, dakle izvan područja u kojem su već smješteni tamponi. [2]

Za stražnju je tamponadu osim materijala za prednju tamponadu potreban i :

- Gumeni kateter
- Smotuljak gaze veličine epifarinksa ukrižno svezan da se ne rastvori (nekoliko veličina)
- 1 - 2 metra čvrstog konca

Prije postavljanja stražnje tamponade treba odstraniti prednju tamponadu pa u nosnicu koja krvari uvući gumeni kateter i njegov vrh, nakon što prođe kroz nazofarinks te se pojavi u ždrijelu izvući hvataljkom iz usta. Na vrh se katetera potom naveže dvostruka nit čvrstog konca na koji visi valjkasti smotuljak gaze. Povlačenjem katetera iz nosa tampon se pomoću kažiprsta i srednjaka druge ruke uvede u nazofarinks te se ugura koliko je moguće prema koanama i stropu nazofarinksa. Zatim se uradi i prednja tamponada. Tako je nos tamponiran i s prednje i stražnje strane, a sprijeda flasterom na lice zalijepljene končane niti Bellocqova tampona sprečavaju njegovo ispadanje prema ždrijelu ili grkljanu. Bellocqov tampon vadi se nakon 2 dana. [15]

Danas se pokušava izbjeći tamponiranje nosa tako da se nakon anemiziranja sluznice vazokonstriktorskim sredstvom bolesnika uvede u opću anesteziju i u operacijskoj dvorani endonazalnim endoskopskim putem pronađe izvor krvarenja kojeg se kauterizira srebrnim nitratom te se postavi metalna kvačica zbog homeostaze. Nakon toga bolesnik više ne krvari i tijekom nekoliko dana u nos štrca vazokonstriktorni sprej. Ako bolesnik jako krvari (rijetkost) treba ga hospitalizirati tijekom 2 – 3 dana radi nadoknade izgubljene krvi infuzijom ili transfuzijom. [2]

Kada konzervativno liječenje ne uspije pristupa se kirurškom liječenju. Zbog visoke uspješnosti i niske stope komplikacija embolizacija praćena angiografijom ili arterijsko ligiranje metode su izbora pri kojima kirurg začepi krvareću arteriju. Prije izvođenja operacije medicinska sestra treba postaviti periferni iv. put. [15]

Za medicinske sestre važno je znati prepoznati moguće komplikacije kod krvarenja iz nosa. Sve vrijeme je potrebno voditi računa o bolesnikom vitalnim znakovima, znakovima hipovolemije ili hemoragijskog šoka (znojna, blijeda i hladna koža, tahikardija, hipotenzija, oligurija ili pak anurija, poremećaji svijesti) uz adekvatnu nadoknadu volumena. [15]

### **3.2.2. Trauma nosa**

Trauma nosa može biti izolirana ili udružena s ozljedama lica. Obično je uzrokovana međuljudskim nasiljem, sportskom ozljedom, prometnom nesrećom, padom ili predmetom koji pada. Uobičajene ozljede nosa su: lacerokontuzne rane, frakture nosnih kostiju s pomakom ulomaka ili bez njega, fraktura septuma uz moguću pojavu hematoma septuma. Prijelomi se mogu kategorizirati kao otvoreni ili zatvoreni, ovisno o cjelovitosti sluznice. [16]

Pacijenta prilikom uzimanja anamneze treba pitati kako se dogodila trauma i da li postoji deformitet od ranije. Fraktura nosnih kostiju dijagnosticira se na temelju kliničkog pregleda. RTG se koristi se kod složenih prijeloma nosne kosti. CT je potreban za dijagnosticiranje septalnog hematoma i za točnu klasifikaciju prijeloma. [17]

Kliničke manifestacije koje upućuju na prijelom nosa uključuju: lokaliziranu bol, krepitaciju na palpaciju, oticanje mekih tkiva, infraorbitalnu ekhimozu, kozmetičku deformaciju, epistaksu i otežano disanje kroz nosnice. Iako je deformacija lica s frakturom nosa česta, epistaksa često može biti jedini početni znak. Pacijenti mogu prijaviti i: dvoslike, uvučenost očne jabučice (enofthalmus) i grč žvačnih mišića (trismus). [17]

Fizikalnim pregledom treba procijeniti: pacijentovu sposobnost disanja, prohodnost nosnih hodnika, stabilnost kostiju, simetričnost nosa, moguće deformacije s vanjštine nosa, devijaciju septuma i prisutnost laceracija sluznice nosa, edema, curenja likvora, krvarenja i hematoma. [16]

Potvrda nepostojanja septalnog hematoma ključna je za izbjegavanje daljnjeg kompresivnog oštećenja nativnog tkiva i opasnih infektivnih komplikacija. Ako je prisutan prijelom septuma nužno ga je drenirati unutar 24 sata, primijeniti antiinfektivnu terapiju (antibiotski lijek širokog spektra sve do mikrobioloških nalaza) zbog mogućeg apscesa i nekroze. Ako je već



pronađena nekroza hrskavice septuma potrebno je izvršiti hitnu rekonstrukciju autolognom hrskavicom. [17]

Prva pomoć kod sestrinskog upravljanja su održavanje dišnih putova, smanjenje edema i boli, sprječavanje komplikacija i pružanje emocionalne podrške.

Najbolji način za održavanje dišnih putova je držati bolesnika u uspravnom položaju. Na lice i nos je potrebno stavljati hladne obloge u intervalima od 10 do 20 minuta kako bi se smanjio edem i krvarenje. Analgeziju treba dati prema uputama za kontrolu boli. Acetaminophen je poželjniji od nesteroidnih protuupalnih lijekova (NSAID) ili acetilsalicilne kiseline tijekom prvih 48 sati kako bi se izbjeglo produljenje vremena zgrušavanja i povećanje rizika od krvarenja. Začepljenost nosa može se ublažiti nazalnim dekongestivima, slanim sprejevima za nos i ovlaživačem zraka. Pacijentu treba reći da izbjegava tuširanje vrućom vodom i alkohol tijekom prvih 48 sati kako bi spriječio povećanje otekline. Treba ga i potaknuti da prestane s pušenjem ili smanji pušenje kako bi se maksimiziralo cijeljenje tkiva. [17]

Ozljeda dovoljne sile da prijelomi nosne kosti rezultira značajnim oticanjem mekih tkiva. Kod opsežnog otoka, može biti potrebno pričekati sa saniranjem prijeloma dok se edem ne povuče, što može biti 5 do 10 dana.

Zatvorene frakture zbrinjavaju se zatvorenom repozicijom u lokalnoj ili općoj anesteziji. Nakon repozicije postavlja se prednja tamponada radi imobilizacije i kontrole krvarenja. Budući da se oteklina mekog tkiva nakon manipulacije može ponovno povećati, posebnu pozornost treba posvetiti vanjskom zavoju za nos da ne dovodi do pritiska na kožu. Vanjska stabilizacija vrši se s mikroporoznim flasterima ili udlagom oblikovanom prema nosu. Udlagu je potrebno nositi 7 do 14 dana. [16]

Pri otvorenim prijelomima nosa nužan je kirurški zahvat. Obično se izvodi u općoj anesteziji. Radi se rekonstrukcija koštanog tkiva, hrskavica, kože i sluznice nosa. [16]

### 3.2.3. Traume paranazalnih sinusa

Traume paranazalnih sinusa često su prisutne pri maksilofacijalnim traumama. [18]

Pri prijemu pacijenta nužno je procijeniti dišne puteve, disanje i cirkulaciju te uočiti ostale ozljede i dokumentirati ih. Sestra ispituje pacijenta povijest traume i simptome koje osjeća. Nakon što se stabilizira pacijenta slijedi pregled. [18]

Kod postojanja sumnje na prijelom sinusa liječnik vrši potreban fizikalni pregled. Palpira nosne kosti na krepitaciju, procjenjuje cjelovitost medijalne kantalne tetive i traumam mekog tkiva. Nazalnim spekulom može otkriti curenje krvi ili likvora visoko u nosnoj šupljini. Test beta-2 transferina procjena je rinoreje likvora koja je znak nazoorbitoetmoidnog prijeloma. Ako ga je liječnik zatražio, sestra uzima uzorak sekreta u epruvetu bez konzervansa. Uzorak se može dobiti i aspiracijom. CT u sagitalnoj ravnini može pomoći u identificiranju oštećenja izlaznog trakta sinusa. Funkcionalni status može se procijeniti fluoresceinskom endoskopijom, ali ne uvijek. [18]

Pacijente po uputi liječnika treba poticati na korištenje nazalnih dekongestiva jer pomažu u pospješivanju drenaže sinusa. Ako postoji curenje likvora i namjerava se liječiti konzervativno, treba savjetovati pacijenta da je važno držati glavu u podignutom položaju. Držanje glave u razini srca ili ispod nje povećava pritisak na mjestu duralne pukotine i smanjuje mogućnost da se curenje spontano zatvori. U slučajevima u kojima curenje ne popušta može se razmotriti lumbalna drenaža kako bi se dodatno smanjio pritisak na razini pukotine. Antibiotička profilaksa preporuka je za sve pacijente s prijelomom frontalnog sinusa. Trajno curenje likvora dulje od 1 do 2 tjedna trebalo bi odmah potaknuti razmatranje kirurške intervencije. [18]

Akutne komplikacije povezane s prijelomom sinusa su osim likvoreje i prijelomi stijenke sinusa, krvarenje i strana tijela u sinusima. Nužno ih je akutno liječiti. [18]

Najčešća komplikacija nakon ozljede sinusa je rinosinuitis. Rinosinuitis može biti posljedica nastanka edema ili krvarenja, zadržane kosti ili fragmenata stranog tkiva ili mekih tkiva u sinusu; a te pojave mogu opstruirati izlazni trakt sinusa i/ili poremetiti mukocilijarnu funkciju sluznice sinusa ili dovesti do zadržavanja sluzi u sinusu i u konačnici prouzrokovati kronični rinosinuitis. Rinosinuitis može imati niz manifestacija, a najčešći simptomi su rinoreja, nazalna kongestija ili opstrukcija, glavobolja, pritisak ili smanjenje osjeta mirisa. Posttraumatski rinosinuitis koji zahvaća paranazalne sinuse mora se tretirati kao i rinosinuitis

koji nije povezan s traumom što uključuje početno liječenje korištenjem antibiotika širokog spektra s dobrim prodiranjem u sinus zajedno s kortikosteroidom za smanjenje edema sinusa. Kirurški se mora otvoriti ušće sinusa, čime se omogućuje pravilna mukocilijarna funkcija i drenaža sinusa. [18]

Kronični rinosinitis može prouzročiti mukokele paranazalnih sinusa. Mukokela je tvorba u paranazalnim sinusima ispunjena sluzavim sadržajem koja rastom vrši pritisak na koštanu stijenku sinusa i razaraju ju. U frontalnom sinusu mogu dovesti do erozije kostiju i remodeliranja (stanjenja) zidova sinusa. U maksilarnom sinusu remodeliranje i erozija kosti mogu dovesti do pomicanja zida nosa lateralno, ispupčenja tvrdog nepca, pa čak i pomaka maksilarne alveolarne denticije. Mukokele mogu biti prisutne godinama, pa čak i godinama desetljeća od traume. [18]

Uspješno liječenje prijeloma frontalnog sinusa uvelike ovisi o ispravnoj dijagnozi. Mogućnosti liječenja prijeloma frontalnog sinusa uključuju: promatranje, otvorenu redukciju prijeloma kostiju i unutarnju fiksaciju, endoskopsku operaciju sinusa, osteoplastični rezanj egzenteraciju, obliteraciju sinusa ili kranijalizaciju sinusa. [18]

Sestra uz primjenu terapije ima ulogu: educiranja pacijenta o samoj patologiji stanja, pružanja podrške pacijentu, sprečavanja infekcije i mogućih komplikacija, zbrinjavanja krvarenja ako je prisutno, održavanja pravilne njege, a u koliko bi bile potrebne operacijske metode i pripreme za njih (laboratorijske pretrage, pripreme područja operacije) te naziranja u postoperativnom periodu.

#### **3.2.4. Strano tijelo u nosu**

Strana tijela u nosu najčešće se viđaju kod djece uzrasta 1-5 godina. U odraslih je to obično slučaj u duševnih bolesnika. Rijetko mogu biti i jatrogena (zaostala nakon tamponade). Najčešća strana tijela uklanjana iz nosa su gumice, komadi ubrusa, kamenčići, perle, klikeri, grah, igle, komadići krede, plastelina ili drva, sitno željezo, sitne kosti i sl. Strana tijela nosa mogu biti i ličinke koje u oštećenoj sluznici nosa mogu uzrokovati mijazu. Dugmaste baterije mogu dovesti do ozbiljnog uništenja nosnog septuma i likvefakcijske nekroze zbog

oslobađanja vrlo teških metala. Ako je strano tijelo čvrsto uklopljeno u granulacijsko tkivo, primanjem omotača od kalcija, magnezijevog fosfata i karbonata postaje rinolit. [19]

Prilikom uzimanja anamneze sestra ispita pacijenta koja je priroda sumnjivog predmeta, ima li poteškoće u disanju i koje simptome osjeća. Simptomi koji se javljaju kad je strano tijelo prisutno u nosu su jednostrano otežano disanje, sluzavognojni fetidni jednostrani iscjedak iz nosa, začepljenost nosa i razdražljivost (u dojenčadi). Neka strana tijela mogu biti u nosu godinama bez promjena na sluznici. Međutim, većina neživih predmeta inicira začepljenje nosa i oticanje sluznice nosa s mogućnosti stvaranja tlačne nekroze, infekcije, ulceracije, erozije sluznice i epistakse. Nos može pregledati s prednje strane podizanjem vrha nosa prema gore bez spekuluma, radi procjene prohodnosti i stavljanjem hladnog metalnog kompresora za jezik ispod nosa dok pacijent izdiše. Tada začepi jednu nosnicu dok kaže pacijentu da šmrče kako bi uočila kondenzaciju i dobila ideju o prohodnosti dišnih putova. [19]

Fizikalnim pregledom nosa uz pomoć spekuluma ili endoskopijom liječnik često može otkriti položaj stranog tijela. U nekim slučajevima edem sluznice ili granulacije ga mogu sakriti, pa u takvim slučajevima nos treba poprskati vazokonstriktornim sredstvom kako bi se sluznica smanjila prije pregleda. Bolesnik se obično pregledava u uspravnom položaju, a dijete se pregledava sa lagano zabačenom glavom unatrag da bi dno nosa bilo vidljivo liječniku. Ponekad vizualizaciju može olakšati upotreba lokalnog anestetika. Kod mlađe zabrinute djece može biti potrebna opća anestezija. [19]

Strano tijelo u nosu moguće je ukloniti: korištenjem zakrivljenih pinceta, peana, zakrivljene kuke, metalnog Eustahijevog katetera ili sukcije. Strano tijelo treba ekstrahirati uz lokalnu anesteziju (4% timn lidokainom). Sestra po uputi liječnika pripremi potreban pribor, a prilikom ekstrakcije drži glavu pacijenta nagnutom prema naprijed. Djecu je obično potrebno distraktirati ukoliko nisu pod općom anestezijom. U slučajevima kada je uklanjanje stranog tijela u nosu teško, suradljivom pacijentu može dati uputu da duboko udahne kroz usta i izdahne kroz nos dok liječnik začepi nezahvaćenu nosnicu. Ako bolesnik nije u stanju surađivati može se primijeniti ventilacija na usta te se pritom također začepi nezahvaćenu stranu. [19]

U slučaju sumnje na pokretljivo strano tijelo potreban je oprez da ne bi došlo do aspiracije u donje dišne puteve pa se ekstrakcija u takvim slučajevima ponekad radi i u općoj anesteziji. Na živa strana tijela, poput crva i ličinki ukapa se slaba otopina 25% kloroforma u

nosne prostore da bi ih usmrtila. Postupak se ponekad mora ponavljati dva ili tri puta tjedno oko šest tjedana dok sve ličinke ne budu ubijene. Nakon svakog tretmana, uklanjanje se može izvršiti ispuhivanjem nosa ako je pacijent budan i sukcijom, irigacijom ili kiretažom ako je pacijent zaspao. [19]

Dodatno se za uklanjanje stranog tijela nosa može upotrijebiti Foley kateter ili Fogarty bilijarnim kateterom. Uklanjanje uz pomoć katetera izvodi tako da se osigura da balon ostane ne taknut, a kateter se ubaci u nos iznad stranog tijela. Balon je zatim napuše s 0,5 ml vode, a kateter se povlači natrag kroz nos povlačeći strano tijelo ispred balona. U rijetkim slučajevima jedina uspješna metoda uklanjanja stranog tijela iz nosa je guranje objekta posteriorno u ždrijelo. Tada je potrebna opća anestezija i ET intubacija radi zaštite dišnog puta. [19]

Nakon uspješnog uklanjanja stranog tijela, treba pažljivo pregledati zahvaćenu nosnu šupljinu i ostale tjelesne otvore kako bi se isključila prisutnost drugog neprepoznata stranog tijela. Posebnu pozornost treba posvetiti pregledu uha i sinusa na zahvaćenoj strani. Akutni otitis media ili sinusitis obično se vide ako je strano tijelo bilo prisutno dulje vrijeme. Epistaksa koja se često javlja prilikom uklanjanja stranih tijela iz nosa mora se na odgovarajući način zbrinuti. [19]

### 3.3. LARINGOLOGIJA

#### 3.3.1. Akutni epiglotis

Epiglotitis je akutna, brzo napredujuća upala u supraglotisnoj regiji orofarinksa s upalom epiglotisa, valemula, aritenoidnih hrskavica i ariepiglottičnih nabora. Može se pojaviti u bilo kojoj životnoj dobi. [20]

U razdoblju prije cijepljenja epiglotitis je pretežno uzrokovao *Haemophilus influenzae tip b* od kojeg su najčešće oboljevala djeca. Danas su odrasli najčešće izloženi riziku od akutnog epiglotitisa. [21] Ostali uzročnici mogu biti *Staphylococcus aureus*, *Streptococcus pneumoniae*, *betahemolitički streptokoki*, *Varicella zoster virus*, gljive, udarac u vrat, opekline nakon gutanja jako vrućeg napitka ili nagizajućeg sredstva te konzumacija crack kokaina kada udahnuti dim droge dođe u kontakt s epiglotisom i okolnim tkivima. [22]

Pri prijemu pacijenta sestra vrši respiratornu, kardiovaskularnu i gastrointerstinalnu procjenu. Procjenjuje učinkovitost disanja, nemogućnost gutanja, mjeri puls i temperaturu. Pri procjeni disanja treba obratiti pozornost na saturaciju krvi kisikom, frekvenciju, ritam i dubinu disanja te na zvukove koji se čuju i ispitati povijest bolesti disanja.

Simptomi koje pacijenti mogu prezentirati uključuju: grlobolju, upalu grla, ali s normalnim izgledom ždrijela, bolnu disfagiju, inspiratorni stridor, tahipneju, febrilnost, prigušen glas, nemogućnost kontrole slinjenja uz protruziju jezika, blagi kašalj, cervikalnu adenopatiju, jaku bol pri laganoj palpaciji larinksa ili hioidne kosti, tipičan položaj tijela nagnut prema naprijed. [22]

Liječnik vrši pregled grla inspekcijom, palpacijom i orofaringoskopijom. Pregledom se može primijetiti čvrst, crven i otekao epiglotis. CT vrata pomaže u potvrđivanju dijagnoze i isključivanju mogućnosti stranog tijela u dišnom putu. U nedostatku pozitivnog RTG nalaza, može biti indicirano izvođenje fleksibilne fiberoptičke laringoskopije uz lokalni anestetik kojeg se stavlja na stražnji dio grla. Može se uzeti biopsija tkiva endoskopskim kirurškim instrumentima. Laboratorijski testovi obično nisu od velike pomoći u postavljanju dijagnoze (tipična je leukocitoza). Uzorak za kulturu sestra treba uzeti tek nakon što je osiguran dišni put. Antibiotička terapija obično se započinje bez prethodne bakterijske kulture s posljedicom

negativnih kultura pri prijemu. Epiglotitis uzrokovan *H. influenzae tip B* može se spriječiti konjugiranim cjepivom Hib. [23]

Diferencijalna dijagnoza akutnog epiglotitisa može uključivati benigna stanja kao što su faringitis, laringitis, virusni sindrom i gripa, kao i teška stanja koja uzrokuju opstrukciju dišnih putova, uključujući angioedem, anafilaksiju, aspiraciju stranog tijela i gutanje korozivne tvari. [24]

Komplikacije akutnog epiglotitisa mogu uključivati infekciju dubokog prostora vrata, rekurentnost stanja ili vokalni granulom. [23]

U većini slučajeva akutnog epiglotitisa se primjenjuju cefalosporini treće generacije. Identificiranje čimbenika rizika za pacijente koji će zahtijevati intervenciju dišnih putova od iznimne je važnosti. Često je potrebna NT ili ET intubacija. [23]

U prisutnosti respiratornog distresa dijagnostički postupci i RTG nisu indicirani, a prioritet treba dati osiguravanju dišnog puta. Kada pacijent ima respiratorni zastoj, prvi korak je davanje ventilacije sa 100% kisikom; nakon što je pacijent oksigeniran i ventiliran, dišni put se može osigurati trahealnim tubusom, ali i krikotireotomijom ili traheotomijom. Trahealna intubacija bolesnika s epiglotitisom radi se u strogo kontroliranim uvjetima uz održavanje spontane ventilacije. Indukcija se može izvesti tako da pacijent sjedi uspravno. Prisiljavanje djeteta u ležeći položaj može izazvati akutnu opstrukciju dišnih putova. Tubus je uglavnom potreban dok se stanje bolesnika ne stabilizira, tijekom 24 do 48 h (do <60 h). Kao metoda izbora može biti i indukcija u anesteziju uz postizanje duboke razine anestezije i održavanje spontane ventilacije. [23]

Glavne sestrinske dijagnoze s akutnim epiglotisom su: neučinkovit obrazac disanja povezan s edemom gornjih dišnih putova, hipertermija povezana s upalim procesom, anksioznost povezana s respiratornim distresom i neupućenost povezana s nedostatkom znanja o procesu bolesti. Prema tome glavne intervencije su: primjena lijekova i iv. hidratacije; kontrola: temperature, pulsa, saturacije krvi kisikom, zvukova disanja te prisutnosti i karakteristika sekreta; edukacija pacijenta o stanju i poticanje na razumijevanje pruženih informacija. [23]

### 3.3.2. Akutni edem larinksa

Akutni edem larinksa često se pojavljuje iznenada i zahtijeva hitno liječenje kako bi se spriječilo daljnje ugrožavanje dišnih putova. Može biti uzrokovan: virusnom ili bakterijskom infekcijom, alergijskim reakcijama poput angioedema ili anafilaksije povezane s unosom hrane, lijekovima, toksinima, tumorima, traumom, opeklinama lica i dušnih putova, korozijom jednjaka, perihondritisom grkljana ili se pak može javiti kao komplikacija endotrahealne intubacije. Predilekcijska mjesta za stvaranje edema u larinksu su ariepiglотиčni nabori, lingvalna površina epiglottisa, ventrikulni nabori i subglotički predio. [25]

Pri uzimanju anamneze potrebno je ispitati povijest bolesti i zabilježiti pritužbe pacijenta na otežano disanje, osjećaj stranog tijela, bol prilikom razgovora, gutanja ili kašljanja. [25]

Dijagnostika se temelji na izravnoj laringoskopiji, povećanju općih kliničkih fenomena (groznica, zimica, opća slabost) te na laboratorijskim ispitivanjima (upalne promjene u krvi). [12] Laringoskopiju treba izvesti oprezno jer je moguće pogoršanje disanja i iznenadno grčenje larinksa. [12] Izravna laringoskopija s provokacijom korisna je u razlikovanju akutnog edema grkljana od neorganske bolesti kao što je globus hystericus koja se može manifestirati simptomima sličnim akutnom edemu larinksa. [26] U slučaju da je uzrok edema anafilaksijska alerijska reakcija ponekad se radi i biopsija upaljenog tkiva grkljana, testira se pacijenta na IgE i provode opća ispitivanja alergijskih testova. [29]

Rani simptomi edema larinksa uključuju: smanjeni šum disanja, lavež ili jaki kašalj, disfagiju, tahikardiju, tahipneju, promuklost, suprasternalnu retrakciju i inspiratorni stridor. Kada ih medicinska sestra prepozna pacijenta održava mirnim, a zdravstveni tim treba brzo djelovati. Osim ako nije kontraindicirano, sestra postavlja pacijenta u uspravan položaj kako bi se olakšala ventilacija. Daje mu se ovlaženi kisik, dok su inhalacijski tretmani racemskim epinefrinom predviđeni za smanjenje oticanja sluznice grkljana izazivanjem vazokonstrikcije. [27] Ako edem grkljana napreduje do prijetećeg respiratornog zatajenja, koristi se ventilacija pozitivnim tlakom, transtrahealna mlazna ventilacija ili krikotiroidotomija. U slučajevima teškog edema grkljana može biti potrebna mehanička ventilacija u trajanju od 2 do 3 dana kako bi se omogućilo smanjenje edema. [27] Paralelno s naporima za obnovu dovoda zraka u pluća, liječnik ordinira lijekove kortikosteroide, kalcij i diuretk, sedativ i antibiotik. [28] U



slučaju alergijske reakcije uzrokovane uporabom bilo kojeg proizvoda ili lijeka, potrebno je ispirati želudac i popiti sorbent (aktivni ugljen, Smecta, Filtrum). [29]

Kada se edem grkljana povuče, nastavak njegovateljskih intervencija podržat će potpuni oporavak pacijenta. Medicinska sestra tada nastavlja s pažljivom procjenom dišnog sustava. Pacijenta treba vlažiti (hladnim oblozima). Osim toga, treba ga poticati na unos tekućine, osigurati mu prozračnost prostorije, i educirati ga o dijeti koja treba biti provedena (jesti tekuću i polutekuću hranu sobne temperature, ograničiti unos soli, začina i kisele hrane) i izbjegavanju dima i zadimljenih prostorija. [12] Nakon pružanja pomoći, pacijentu treba reći kako će izbjeći oticanje grkljana u budućnosti. Ako su uzroci edema povezani s izlaganjem alergenima, tada kontakt s alergenom treba potpuno isključiti. [29]

Dodatno, edem larinksa kao komplikacija endotrahealne intubacije može nastati pri višestrukim pokušajima intubacije i pri teškoj intubaciji u kojoj postoji prekomjerna manipulacija dišnih putova. Pri prevenciji edema larinksa nastalog tijekom intubacije je važno obratiti pozornost na: odabir laringoskopa i endotrahealnog tubusa odgovarajuće veličine. Trajanje intubacije treba svesti na minimum, tlakove u manžeti redovito mjeriti kako bi se spriječilo nastanak visokog tlaka u manžeti. [30] Ako se primjenjuju na vrijeme, intravenski ili nebulizirani kortikosteroidi mogu spriječiti posttekstubacijski edem grkljana. [31]

### **3.3.3. Strano tijelo u larinksu**

Strano tijelo u larinksu u osoba srednje dobi rijetka je pojava. Profesionalno i uobičajeno okruženje čini ih sklonim aspiraciji stranog tijela i impakciji u grkljan (pr. konduktera kovanice, a zdravstvenog radnika pribadače u ustima). Ekstremi dobne skupine najosjetljiviji su na aspiraciju stranog tijela zbog nedostatka kutnjaka potrebnih za pravilno mljevenje hrane, loše koordinacije gutanja i smanjenih pokreta larinksa i zatvaranja glotisa i neadekvatnog refleksa kašlja. Starija djeca i adolescenti mogu imati anatomsku abnormalnost ili neurološko oštećenje što povećava rizik aspiracije stranog tijela.

Strano tijelo koje se najčešće aspirira su organski materijali kao što su orašasti plodovi i sjemenke kod djece te hrana i kosti kod odraslih. Udisanje metalnog stranog tijela vrlo je

rijetko. Rizik od aspiracije biti će veći u prisutnosti infekcija gornjih dišnih putova zbog snažnog udisaja (nakon iznenadnog napadaja kašlja) koji može uzrokovati aspiraciju bilo kojeg materijala u usnu šupljinu pa u dišne puteve. Rima glotis najuži je dio dišnog puta odrasle osobe i sagitalna je ravnina pa je uobičajeno mjesto za impakciju stranog tijela. Međutim, strano tijelo oštrog ili nepravilnog oblika može se zaglaviti u grkljanu. [32]

Pri uzimanju anamneze sestra umirit bolesnika, a zatim ga ispituje: o povijesti iznenadnog napada kašlja, gag refleksa ili napada gušenja; da li je prisutna dispneja, stridor, promuklost, bol u grlu, nelagoda, hemoptiza ili disfagija. Također pita pacijenta da li zna vrstu prisutnog stranog tijela i gdje se točno nalazi. Osim toga pita o povijesti bolesti povezanih s vratom. [32]

Za dijagnostiku se koriste laringoskopja, (direktna i indirektna) RTG i rijetko CT. Izravnom laringoskopijom pod općom anestezijom uklanjaju se strana tijela larinksa. [32]

Klinički znakovi, ukoliko je strano tijelo dospjelo do grkljana i pritom ga nije u potpunosti zatvorilo će se očitovati kašljem, cijanozom i inspiracijskim stridorom koji katkad može biti i ekspiracijski, distorzijom glasa, plačom kod djeteta i sl. Kašalj može i prestati, ali promijenjen glas i plač ostaju promijenjeni uz disfoniju različita stupnja. Ponekad je moguća samo promjena glasa bez poteškoća s disanjem (pr. kovanica koja zapne u sagitalnoj ravnini). Ako je prisutno strano tijelo koje je nabubrilo, razvija se klinička slika ugrožavajuće dispneje. Bolesnik se može javiti i s disfagijom/afagijom, promuklosti različita stupnja, grloboljom (koja je češća tegoba u starijoj dobnoj skupini). Ponekada može doći i do laringospazama i potpune respiratorne opstrukcije pri čemu je potrebna pomoć poput Heimlichova manevra. Rijetko je moguća i hipoksična encefalopatija. [32]

U pedijatrijskoj dobnoj skupini simptomi stranog tijela grkljana isti su kao i kod krupa (kašalj, promuklost, inspiracijski stridor) pa strana tijela mogu ostati neprepoznata i nakon smirenja početnih simptoma (bilo spontano, bilo primjenom lijekova) shvaćena kao akutna upala grkljana. Međutim, nakon nekog vremena ponovno se pojave isti simptomi kao što su podražajni kašalj, disfonija i dispneja kao posljedica upale (perihondritis, hondromalacija, nekroza, apsces, granulacijsko tkivo) ili razvoja stenozе grkljana. [33]

Prije samog uklanjanja bolesniku sestra objasni proceduru postupka i pripremi potreban materijal. Za zbrinjavanje stranog tijela u grkljanu koristi se insuflacijski kateter kroz nos s vrhom u hipofarinksu za održavanje anestezije i oksigenacije. Vrh laringoskopa se postavlja u valemulu radi izlaganja, a strano tijelo se vizualizira u grkljanu i uklanja odgovarajućim pincetama za strano tijelo. [33]

## **3.4. FARINGOLOGIJA**

### **3.4.1. Strano tijelo u ždrijelu**

Strano tijelo u ždrijelu uobičajena je hitna situacija kod djece, a može nastati i kod zatvorenika i psihijatrijskih bolesnika. Riblja kost, pileće kosti, komadi stakla, zubne proteze, kovanice i igle najčešća su strana tijela u ždrijelu. Iako većina malih i okruglih predmeta spontano prolazi kroz gastrointestinalni trakt, oštrij i veći predmeti mogu dovesti do ozbiljnih komplikacija. [34]

Pri uzimanju anamneze sestra ispituje pacijenta o prirodi sumnjivog predmeta. Također ga pita osjeća li poteškoće u disanju ili krvavi iscjedak iz usta. Također bilježi i povijest zlouporabe alkohola/opojnih sredstava. Uz pomoć depresora za jezik pregledava jezik, tonzile, uvulu, tvrdo i meko nepce, bukalno područje i gingivolabijalni sulkus. Uz pomoć zrcala pregledava i nazofarinks. Traži znakove koji upućuju na gušenje. Ako je vidljiv malen i gladak predmet može pokušati umetnuti NG sondu ukoliko ima iskustva za umetanje ili zamoliti pacijenta da popije 3-4 čaše vode. Ukoliko je pacijentu laknulo treba ga pratiti, gledati na krvavi iscjedak iz usta/nosa ili promjenu boje stolice. Ukoliko je vidljiv veliki/oštar predmet i pacijent ima poteškoće u disanju zamoli ga se da se sagne prema naprijed i pokuša s Helmichovim manevrom izbaciti strano tijelo. Ako se opstrukcija nije smanjila slijedi pregled od strane liječnika.

Dijagnostika se temelji na endoskopskom pregledu, CT-u kada su rezultati endoskopije negativni, a simptomi uporni, RTG-u i naknadnom kliničkom pogoršanju. [34]

Simptomi stranoga tijela u ždrijelu mogu biti: disfagija i odinofagija, slinjenje i disfoniya zbog opstrukcije dišnih putova, znakovi respiratornog distresa, upalni proces, retrosternalna bol i bolna cervikalna kontraktura, iskašljavanje neugodnog mirisa, prigušeni glas, simptomi stvaranja apscesa. [34]

Strano tijelo u ždrijelu može se dislocirati ili ukloniti. Ekstrakcija se može izvoditi nazalnim endoskopom, izravnim endoskopom ili ezofagoskopom sa specijaliziranim instrumentom u općoj anesteziji. [35]

Strano tijelo koje se nalazi u orofarinksu ima veću vjerojatnost da će se pomaknuti u usporedbi s onim u laringofarinksu. Liječenje u djece teže je nego u odraslih. Djeca mlađa od

3 godine imaju veliku učestalost pomicanja stranog tijela jer imaju slabe mišiće, a funkcija gutanja nije jako jaka, stoga strana tijela probijaju tkivo površno. Dojenčad sa stranim tijelom u ždrijelu često odbija jesti i sklona je plaču, mučnini i povraćanju. [35]

Najviše stranih tijela u regiji je orofarinksa. Ako se strano tijelo ne može odmah ukloniti, može se pažljivo promatrati 24h (sfinkteri jednjaka opuštaju se po noći, a mogu se dati i sredstva za opuštanje mišića – Buscopan), a ako se sljedeći dan ne primijeti pomak, strano tijelo se uklanja. [35]

Strana tijela u laringofarinksu, posebice kosti zbog velike učestalosti komplikacija treba odmah ukloniti, bez čekanja. Najveća učestalost komplikacija stranog tijela u laringofarinksu jest u postkrikoidnom dijelu larinksa i stražnjoj stijenci laringofarinksa. [35]

Kod zahvaćenih stranih tijela u hipofarinksu i gornjem dijelu jednjaka usredotočenje je na očuvanju dišnih putova i uklanjanju stranog tijela. Gutanje koštanih fragmenata može uzrokovati traumu, ući u jednjak, zatim prodrijeti u sluznicu, uzrokovati velike rane i stvoriti duboke šupljine i opstrukciju ileuma ili anusa. Stoga je važno razdoblje praćenja kada strano tijelo dospije u donji probavni trakt. Ostaci hrane i izlučevine nakupljene u rani lako mogu uzrokovati infekciju i apsces. [35]

Strano tijelo nakon što stigne u donji dio probavnog trakta može biti i prirodno izbačeno; za one kod kojih se sumnja na migraciju stranoga tijela u bolnici može predložiti probna dijeta. [35]

Mjesto položaja i priroda stranog tijela čimbenici rizika povezani s komplikacijama. Kako bi se izbjegle komplikacije nakon uklanjanja stranog tijela iz ždrijela, sestra treba drenirati gnojni sekret i isprati rane. Ako je postojala perforacija može se pokušati primarno zatvaranje perforacije, a postoperativna antibiotska terapija tada je neophodna. Ponekad se apscesi mogu ponoviti i uzrokovati ozbiljnu opstrukciju gornjih dišnih putova koja može biti opasna po život ako se ne liječi na vrijeme. [35]

Otvoreni kirurški zahvat s pažljivim istraživanjem vrata je alternativni pristup kada drugi tretmani ne uspiju ili kada se pojave komplikacije, obavezan je kada endoskopsko uklanjanje ne uspije. [35]

### 3.4.2. Krvarenja nakon tonzilektomije

Tonzile su limfoidno tkivo koje je prekriveno respiratornim epitelom, invaginirane su i uzrokuju kriptu. Proizvode limfocite i aktivne su u sintezi imunoglobulina. Zdravi krajnici štite organizam od mikroorganizama koji mogu izazvati infekciju; bitan su dio imunološkog sustava. Oboljeli krajnici manje su učinkoviti u služenju svojih imunoloških funkcija. Povezani su sa smanjenim transportom antigena, smanjenom proizvodnjom antitijela i kroničnom bakterijskom infekcijom (*β-hemolitički streptokok skupine A*, *Staphylococcus aureus* i *Haemophilus influenzae*). [36]

Tonzilektomija se definira kao kirurško izrezivanje palatinskih krajnika. [36]

Među apsolutne indikacije za tonzilektomiju uključuju se:

- povećani krajnici koji uzrokuju: opstrukciju gornjih dišnih puteva, opstruktivnu apneju tijekom spavanja, cijedeđa iz stražnjeg dijela nosa u ždrijelo, tešku disfagiju, poremećaje spavanja ili kardiopulmonalne komplikacije
- peritonzilarni apsces koji ne reagira na liječenje i drenažu koju je dokumentirao kirurg, osim ako se operacija ne izvodi tijekom akutne faze
- tonzilitis koji rezultira febrilnim konvulzijama
- tonzile koje zahtijevaju biopsiju za određivanje patologije tkiva

Relativne indikacije za tonzilektomiju uključuju:

- tri ili više infekcija krajnika godišnje unatoč adekvatnoj medicinskoj terapiji
- kronični ili rekurentni tonzilitis kod nositelja streptokoka koji ne reagira na antibiotike rezistentne na beta-laktamazu
- jednostranu hipertrofiju krajnika za koju se pretpostavlja da je neoplastična

[36]

Kontraindikacije za tonzilektomiju uključuju: dob mlađu od 2 godine, dijatezu krvarenja, slab anestetički rizik, nekontroliranu medicinsku bolest, akutnu infekciju i kongenitalnu abnormalnost u strukturi facijalnog dijela lubanje (pr. rascjep nepca).

Kronična upala krajnika može biti asimptomatska. Simptomatsko liječenje može pomoći samo kratkotrajno, a liječenje antimikrobnom terapijom preferira se prije razmatranja operacije. [36]

U anamnezi se provjerava povijest bolesti, postojanje netolerancije na anesteziju, alergije na lijekove, potencijalna sklonost krvarenju i podatak o preboljenoj upali gornjeg dišnog sustava u prethodna dva tjedna. Parametre koagulacije, hematološke analize i biokemijske analize krvi treba procijeniti ako bolesnikova anamneza otkriva potencijalni problem s krvarenjem.

Liječnik određuje potrebu za tonzilektomijom na temelju fizikalnog pregleda. Potrebno je uzeti i kulturu brisa grla. Sterilnim štapićem treba se protrljati stražnja strana grla. U novije vrijeme koristi se nekoliko brzih testova za otkrivanje antigena streptokoka skupine A. Brzi testovi su specifični, ali nisu jednako osjetljivi; stoga negativne rezultate treba potvrditi rutinskom kulturom. Procjena alergije može biti od pomoći, ali samo u djece sa znakovima i simptomima alergijske bolesti. Histološki pregled krajnika nije potreban osim ako se sumnja na rak. Ako su krajnici asimetrični, treba ih predati odvojeno za histološki pregled. Redovito se radi i RTG srca i pluća te EKG, a dodatne pretrage koje se indiciraju se po potrebi uključuju CT i MR. [36]

Pacijentu treba reći da dva tjedna prije operacije ne smije uzimati acetilsalicilnu kiselinu i druge lijekove koji utječu na mehanizam zgrušavanja krvi. Odrasli pacijenti ne smiju jesti ni piti bar 8 sati prije operacije dok se kod djece tolerira 6 sati, osobito kod manje djece zbog opasnosti od dehidracije. Medicinska sestra informira pacijenta u sprječavanju poslije operacijskih komplikacija (naučiti pacijenta vježbama disanja i iskašljavanja). Dan prije sestra primjenjuje premedikaciju. Na dan operacije potrebna je kontrola i evidencija vitalnih funkcija (svako odstupanje od normale medicinska sestra mora zabilježiti i obavijestiti liječnika). Potrebno je izvaditi krv za interakciju te provesti osobnu higijenu pacijenta. Pacijent treba skinuti sve sa sebe i isprazniti mokraćni mjehur. [36]

Operacija se obavlja u općoj anesteziji ljuštenjem povećanih krajnika iz svog ležišta unutar nepčanih lukova. Prije same operacije potrebno osigurati i iv. put i postaviti pacijenta u položaj ruže (pacijent leži na leđima s jastukom ispod ramena za produženje vrata i glave), pažljivo umetne držač za usta (usta trebaju biti otvorena, a meko nepce uvučeno) i stavi Alyss stezaljku na krajnik kako bi omogućila vuču tijekom disekcije. Također treba pripremiti pribor koji će liječniku biti potreban. Varijacije u metodama disekcije uključuju upotrebu: hladnog čelika (npr. škare, kirete), monopolarnog kautera, bipolarnog kautera sa mikroskopom ili bez, radiofrekventne ablacije ili koblacije, harmoničnog skalpela s vibrirajućim titanskim oštricama i električnih instrumenata (npr. mikrodebrider) za intrakapsularnu tehniku. [36]

Varijacije u intraoperativnim metodama hemostaze uključuju: pritisak spužvom nekoliko minuta, upotrebu bizmut subgalata, tehniku podvezivanja krvnih žila ili elektrokoagulaciju sukcijskim ili bipolarnim kauterom. [36]

Unutar nepčanih lukova ostaje rana koja se ne smije zašiti te njeno cijeljenje traje otprilike dva do tri tjedna. Unatoč bolovima, djeca mnogo bolje podnose poslijeoperacijski tijek od odraslih. Nakon operacije krajnika uloga medicinske sestre je educirati pacijenta da: će bol nestati tijekom prvih 3-5 dana, a zatim se pojačati 1-2 dana prije nego potpuno nestane (da po potrebi pije analgetik i antibiotik); održava higijenu usne šupljine jer svaka infekcija u postoperativnom tijeku potencijalno može dovesti do krvarenja, ali ne vrućom vodom; održava dobru hidrataciju; jede kašastu hranu bez obzira na bol; izbjegava pušenje i napor tijekom 10 dana. Ako dođe do boli i povišene temperature posjete pacijentu trebaju svesti na minimum pacijent ne smije dolaziti u kontakt s osobama koje imaju neku vrstu respiratorne infekcije. [36]

Krvarenje i respiratorne komplikacije najčešće su komplikacije nakon tonzilektomije. Nakon tonzilektomije dolazi do spontanog zatvaranja malih krvnih žila. Krvarenje se može klasificirati kao intraoperativno, primarno (javlja se unutar prva 24 sata) ili sekundarno (javlja se između 24 sata i 10 dana). Kada pacijent krvari, potrebno je razlikovati crvenu, svježnu krv od smeđe, povraćene krvi koja je, zapravo, progutana krv i može upućivati na prijašnje krvarenje.

Primarno krvarenje nakon operacije krajnika je kratko. [37]

Sekundarno krvarenje uglavnom je uzrokovano infekcijom rane ili podložnim mišićima i žilama koji su bili izloženi nakon što se inicijalna brazgotina odlijepila. Fibrinski ugrušci se obično odvajaju od tonzilarne jame 5. do 7. dana nakon operacije, ostavljajući tanak sloj nove strome i epitela. To je vrijeme relativne izloženosti vaskularnog sloja odnosno vrijeme najvećeg rizika od masivnog krvarenja. U procesu zacjeljivanja oralnih keratinocita odvojenih od mišićnog epitela, sekundarno na mišić istovremeno dolazi do kontrakcije dna rane i neovaskularizacije što povećava rizik od krvarenja. [37]

Ponovljeno krvarenje smatra se upozoravajućim znakom teškog stanja, a bolesnike koji imaju ugrušak tonzila, ali bez aktivnog krvarenja treba shvatiti ozbiljno. Tonzilarni ugrušak može pokriti stvarnu situaciju krvarenja i sakriti arterijsko krvarenje ispod ugruška. [37]



Interventne mjere za zaustavljanje krvarenja podijeljene su na terapiju uz krevet i terapiju u operacijskoj sali. [37]

Terapije uz krevet koriste se za 1. ili 2. stupanj krvarenja. Uključuju spontani prestanak ili infiltracijsku anesteziju. Pomoću tampona i duge stezaljke pritisak se može primijeniti na jamu krajnika koja krvari. Umakanje tampona u epinefrin ili trombin u prahu može biti od pomoći. Ako to ne uspije, pacijenta treba odvesti u operacijsku salu. [37]

Terapije u operacijskoj sali koriste za 3. ili 4. stupanj krvarenja. Uključuju liječenje u općoj anesteziji, korištenje daljnjih topikalnih hemostatika - tonzilarnu ložu komprimira se tamponom umočenim u hemostiptičko sredstvo (katkad je potrebno sašiti nepčane lukove te između njih postaviti tampon umočen u hemostiptičko sredstvo, a tampone izvaditi nakon 2 do 3 dana), hvatanje krvne žile peanom i podvezivanje kod pulsirajućeg krvarenja ili elektrokauterizaciju ležišta krajnika kod manjih difuznih krvarenja (ako ima zaostalog tonzilarnog tkiva u tonzilarnoj loži, treba ga ukloniti; a kada je nemoguće očistiti ugrušak u rani, potrebno je detaljno provjeriti točku krvarenja vatom umočenom u adrenalin). Difuzno krvarenje koje ne prestaje najčešće je poremećaj zgrušavanja krvi te treba napraviti koagulogram. U težim slučajevima potrebna je transfuzija krvi, a u najtežim je potrebno i podvezivanje vanjske karotidne arterije. [37]

Sestrinske dijagnoze i intervencije vezane uz tonzilektomiju mogu biti:

- Zabrinutost pacijenta u svezi s operativnim zahvatom, dok intervencije uključuju: edukaciju o postupku tonzilektomije s ciljem usmjerenja pacijenta prema pozitivnome razmišljanju i redovito informiranje pacijenta o planiranim postupcima.
- Bol u svezi s operacijskom ranom, dok intervencije uključuju: mjerenje temperature; upućivanje na izbjegavanje konzumiranja tvrde hrane; korištenje odgovarajućeg alata za procjenu postoperativne boli; omogućavanje prisutnosti roditelja - prisutnost roditelja može pomoći u smanjenju postoperativne boli; edukaciju roditelja i djeteta u pogledu analgezije; primjenu analgetika, antibiotka, po potrebi i kortikosteroida
- VR za krvarenje u svezi s tonzilektomijom, dok intervencije uključuju: pregled ležišta krajnika od strane kompetentnih medicinskih sestara; svakodnevno održavanje higijene tijela i usne šupljine i poticanje hidratacije.
- Neučinkovito pročišćavanje dišnih puteva u svezi s krvarenjem nakon operacije, dok intervencije uključuju: procjenu znakova i simptoma neadekvatne oksigenacije;

stavljanje djeteta na potrbuške ili u bočni položaj; pozivanje liječnika radi pregleda pacijenta ako pacijentova oksigenacija počne padati više od 3 puta u jednom satu; primjenu kisika nakon konzultacije s liječnikom kod djece s kroničnom opstruktivnom apnejom za vrijeme spavanja jer mogu imati hipoksiju i hiperkarbiju; prijavu bilo kakve poteškoće s disanjem; odbijanje unosa mlijeka, sladoleda i pudinga; pokazivanje i podučavanje o vježbama disanja - poboljšavaju izmjenu zraka i pripremu aspiratora uz krevet - sukcijom se uklanjaju ugrušci na mjestu operacije i radi se samo tijekom opstrukcije dišnog puta zbog rizika od krvarenja na mjestu operacije.

- Krvarenje nakon tonzilektomije, dok intervencije uključuju: promatranje pacijenta; prijavljivanje krvarenja liječniku; držanje pacijenta na tašte; moguću primjenu antiemetika ako pacijent ima mučninu; bilježenje procijenjene količine gubitka krvi (imati na umu da krvarenje može biti hemoptiza ili hematemeza jer djeca često gutaju krv); postavljanje pacijenta da sjedi uspravno, nagnut prema naprijed kako bi spriječio dotok krvi u dišne putove; praćenje znakova i simptoma hipovolemičnog šoka i razmatranje potrebe kontinuiranog praćenja rada srca; postavljanje 2 IV kanile (velikog provrta) i pripremu za vađenje KKS, koagulacije i unakrsnog podudaranja; provjeru identičnosti podataka na uzorku krvi i obrasca zahtjeva, provjeru krvne grupe u povijesti kao i prethodnih transfuzija i opstetričke povijesti; zabrinutost zbog hipovolemičnog šoka ako se aktivno krvarenje nastavi (provjeriti da li postoji); razmatranje potrebe za transfuziju krvi (priprema svježih krvnih produkata), a po liječničkoj odredbi transfuzija; upravljanje statusom tekućine pacijenta prema znakovima hipovolemičnog šoka, po potrebi i obavljanje reanimacije.

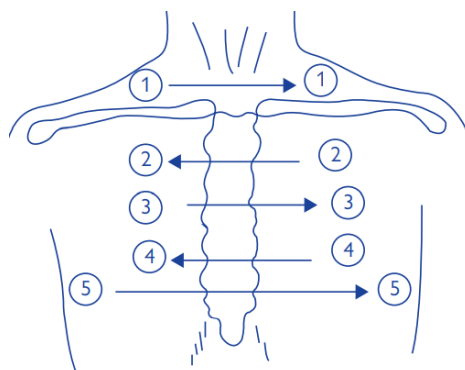
[37]

## 3.5. AKUTNA RESPIRATORNA INSUFIJENCIJA

### 3.5.1. Strano tijelo u traheji

Strano tijelo u traheobronhalnom dijelu dišnog sustava može se zadržati u dušniku, u jednoj glavnoj dušnici, na bifurkaciji ili u lobularnim, odnosno segmentalnim dušnicama. Aspirirano strano tijelo tada može rezultirati nizom prezentacija, od minimalnih simptoma, često neprimijećenih, do poremećaja disanja, zatajenja ili ugušenja. U usporedbi sa stranim tijelima dušnica, strana tijela dušnika zahtijevaju bržu terapijsku intervenciju. Najgori klinički scenarij kod aspiracije stranog tijela je iznenadna smrt i kardiopulmonalni zastoj. [38]

Pri uzimanju anamneze treba uzeti detaljne informacije o simptomima od pacijenta ili u slučaju sumnje na strano tijelo u djeteta i osobe s poteškoćama od njihovih roditelja. Kod odraslih treba ispitati postoji li i profesionalna izloženost stranim tijelima. Prilikom inspekcije sestra treba zabilježiti: držanje pacijenta, frekvenciju disanja i dubinu disanja; usmjeriti se na znakove otežanog disanja (kao što su nemir i korištenje pomoćne dišne mišićne mase) i hipoksemiju. Pri auskultaciji zvukova disanja sluša i zaključuje: jesu li ravnopravni i jasni bilateralno; postoji li hripanje, krepitacija (stetoskopom) ili žviždući zvuk tijekom disanja. Osim toga vrši i perkusiju kako bi čula da li je zvuk perkusije normalan. Tupost nad dijelovima pluća ukazuje na tekućinu ili konsolidaciju (bezzračan dio pluća), dok hiperrezonancija ukazuje na zrak u pleuralnoj šupljini. Također očitava i zapisuje: krvni tlak, zasićenost kisikom, puls, i temperaturu. Anamneza u većini slučajeva dovodi do dijagnoze.



Slika 3.5.1.1. Orijentiri za auskultaciju prsnog koša [izvor: Oxford Handbook of Emergency Nursing ( PDFDrive.com ).pdf]

U odraslih se aspiracija uglavnom javlja kod gušenja nakon jela (kostima, mesom, zubnom ili glasovnom protezom) ili kod držanja stranog tijela u ustima. U opasnosti su osobito bolesnici s primarnim neurološkim poremećajima, smanjenim gag refleksom (zbog alkohola, predoziranja drogom, napadaja ili traume) i oni koji su podvrgnuti zahvatima sa sedacijom. [38] Najveći broj udahnuća kod djece događa se tijekom smijeha, plača i kihanja. Sumnja se pojavi s iznenadnim paroksizmima kašlja (osobito kada stariji brat ili sestra hrani mlađeg brata ili sestru), iznenadnim gušenjem nakon jela ili gušenjem i/ili kašljanjem kada se otkrije poznati mali predmet ili čestica hrane. Gušenje ili kašalj prisutni su u 95% bolesnika s aspiracijom stranog tijela. [38]

Važno je znati da, ako se strano tijelo zadrži u dušniku zbog iscrpljivanja refleksa kašlja, slijedi stadij blažih simptoma koji može biti potpuno bez simptoma (strano tijelo može se i priljubiti za stijenku dušnika) ili praćen balotmanom ili prekinutim kašljem. Primjena lijekova tada može dovesti do prikrivanja kliničke slike. Nепреpoznata strana tijela često se liječe antibioticima, bronhodilatatorima, antitusicima, sekretoliticima, kortikosteroidima, a pod utjecajem lijekova uslijede remisija i nestanak simptoma. Tada stadij latencije može biti prekidan i produktivnim iskašljavanjem sukrvavog ili mukopurulentnog sadržaja. [33]

Zatim, u drugom simptomatskom stadiju mogući simptomi su gušenje, inspiratorni stridor ili ekspiratorno hripanje s produljenjem ekspiracijske faze i tihim zvižducima, cijanoza, sukrvavi iskašljaj i spontani pneumotoraks. [33] Stridor u djece ili odraslih ukazuje na djelomičnu okluziju gornjih dišnih putova ili traheje. Tahipneja, širenje nosa, interkostalne, subkostalne i suprasternalne retrakcije i razlike u perkusiji između hemitoraksa također su uobičajeni nalazi. Cijanoza i dispneja kao najstrašniji simptomi mogu biti preteča kardiopulmonalnog zastoja (češće se dogodi kod djece nego kod odraslih jer je kalibar dišnih putova djece manji). Bolesnici u drugom simptomatskom stadiju mogu imati i komplikacije koje uključuju atelektazu, emfizem, rekurentnu upalu pluća, plućni edem i plućni infarkt. [38]

U veće djece nakon drugoga simptomatskog stadija može se razviti i drugi stadij latencije (stadij blagih simptoma). On može biti asimptomatski ili praćen povremenim produktivnim kašljem. [33]

U trećemu simptomatskom stadiju može doći do perforacije stijenke dušnika obično praćene karakterističnom kliničkom slikom uz razvoj medijastinitisa i pneumotoraksa. [33]

Osim anamneze i fizikalnog pregleda pacijenta od strane liječnika rade se RTG snimke prsnog koša za radionepropusna strana tijela (ne može se raditi prije bronhoskopije ako je vidljiv teški respiratorni distres), CT i bronhoskopija. U bolesnika koji idu u operacijsku dvoranu na bronhoskopiju, indicirane su rutinske laboratorijske pretrage. KKS i brzina sedimentacije mogu biti povišeni, osobito kada strana tijela dugo ostanu u dišnom sustavu. [38]

Dijagnoza se u početku često propusti, osobito u djece gdje anamneza može biti nejasna i kada pacijent ne može verbalizirati događaje. Aspirirana strana tijela češće se nalaze u desnom bronhijalnom stablu nego u lijevom. Razlog češćeg udahnuća u desno bronhalno stablo jest širi lumen desnog glavnog bronha i veća okomitost u odnosu na dušnik. Klinički simptomi i fizikalni nalazi aspiracije stranog tijela dušnika obično su povezani s vrstom i veličinom aspiriranog tijela, dobi bolesnika i vremenom koje je prošlo nakon aspiracije. [38]

Pri hitnoj pomoći (prije dolaska u bolnicu), ako pacijent kašlje, hripi ili je stridoran, ali održava dišne putove, ne treba ga pokušavati intubirati već transportirati do najbliže ustanove u kojoj se može pružiti konačan tretman. Ako dođe do ozbiljnog kompromitiranja dišnih putova ili potpune opstrukcije treba pokušati s kompresijom prsnog koša, udarcima u leđa, trbušnim potiskom ili Heimlichovim manevrom. Metoda ovisi o dobi pacijenta. Početna potporna terapija hitne službe uključuje davanje kisika, srčani monitor, pulsnu oksimetriju i iv. terapiju. Može biti potrebno i potpuno upravljanje dišnim putovima. U bolesnika sa stranim tijelima traheje ispod razine glasnica i u nestabilnih bolesnika (kod kardiopulmonalnog aresta povezanog s aspiracijom stranog tijela kada je dušnik gotovo potpuno začepljen organskim stranim tijelom koje može nabubriti) potrebna je brza intubacija. Jedna od mogućnosti je umetnuti endotrahealni tubus sve do čvorišta, čime se strano tijelo gura prema dolje u glavni bronh (obično desni). Endotrahealni tubus se zatim postavlja u normalan položaj, a pacijenta se ventilira nakon što se provjeri da vrh tubusa nije začepljen stranim tijelom. Iako će samo jedno plućno krilo biti ventilirano, treba doći do dovoljne izmjene zraka i oksigenacije kako bi se pacijent mogao odvesti na formalnu bronhoskopiju. U stridoroznih pacijenata daje se i adrenalin u obliku inhalacije dok se ne izvrši bronhoskopija. [38]

Bronhoskopija je glavna metoda liječenja (ekstrakcije) kod prisutnosti stranih tijela u dušniku. Izvodi se u općoj anesteziji u operacijskoj sali za djecu, pri čemu se općenito preferira inhalacijska indukcija. Odrasli ju mogu tolerirati u budnom stanju ili pod sedacijom

ako se koristi nebulizirani lidokain (4%). Prilikom bronhoskopije može se koristiti rigidni ili fleksibilni bronhoskop. Fleksibilni bronhoskop svojom savitljivošću omogućuje pregled 6 generacija grananja bronha, dok rigidni bronhoskop ima veći lumen i koristi se kod opstrukcije dušnika ili proksimalnog bronha. Tijekom bronhoskopije, nakon bronhoskopske procjene ako je strano tijelo organsko, treba ga izmrviti pincetom, a zatim se odgovarajućim pincetama izvuku komadići organskog tijela i oba bronhalna sustava ispiru fiziološkom otopinom. Nakon ispiranja, aspirira se fiziološka otopina, sekret i sitni komadići stranog tijela u oba bronhijalna sustava. [39]

Ako je početna bronhoskopija neuspješna, obično se izvodi ponovni pokušaj. Drugi pokušaj rijetko je neuspješan. Ako se strano tijelo proširilo (organska tvar) ili je veće od subglotisne regije, u slučaju respiratornog distresa ili ako pak nije dostupna oprema za uklanjanje stranog tijela može biti potrebna traheotomija. U slučaju komplikacije kao što je perforacija dušnika radi se otvorena operacija (torakotomija). [39]

Medicinska terapija za liječenje stranog tijela dušnika može uključivati: kortikosteroide, antibiotike, lokalni epinefrin (povremeno se može koristiti za postizanje vazokonstrikcije i olakšavanje ekstrakcije) i kratkodjelujući disocijativni anestetik i analgetik ketamin koji smanjuje bronhospazam. [39]

### **3.5.2. Traheotomija**

Traheotomija podrazumijeva otvaranje dišnog puta na vratu, točnije otvaranje dušnika. Postavlja se kao imperativ u slučajevima prolongirane respiracijske insuficijencije, a rjeđe u slučaju naglih smetnji disanja. Obično se radi otvorenim kirurškim pristupom ili perkutanom dilatacijskom tehnikom. [12]

Glavne indikacije za traheotomiju su:

- kongenitalna anomalija grkljana
- opstrukcija gornjih dišnih puteva (infekcije, strano tijelo, edem, neoplazma)
- akutno respiratorno zatajenje s očekivanom potrebom za produljenom mehaničkom ventilacijom (duljom od 7 dana)

- neuspjeh odvikavanja od mehaničke ventilacije
- profilaksa (kao priprema za opsežne zahvate na glavi i vratu i razdoblje rekonvalescencije)
- supkutani emfizem
- otežan dišni put (kada manje invazivne tehnike nisu uspješne)
- zaštita dišnih puteva (kod traumatične ozljede vrata ili mozga, neuromuskularne bolesti, nemogućnosti upravljanja izlučevinama - obilne sekrecije)
- osiguranje dugotrajnog puta mehaničke ventilacije u slučajevima respiratornog zatajenja ili kako bi se omogućila toaleta u slučajevima neadekvatnog kašalja zbog kronične boli ili slabosti

Apsolutna kontraindikacija za traheotomiju je infekcija kože i prethodna velika operacija vrata koja potpuno zamagljuje anatomiju. [40]

Prije samog zahvata potrebno je educirati bolesnika o utjecaju traheostome na njegov život, preuzeti pristanak pacijenta na zahvat i pripremiti materijal za izvedbu. Tijekom zahvata sestra asistira liječniku.

### **3.5.2.1. Perkutana dilatacijska traheotomija**

Perkutana dilatacijska traheotomija smatra se postupkom izbora u elektivnoj neurgentnoj traheotomiji. Koristi se za osiguranje dišnog puta kod kritično oboljelih pacijenata koji trebaju produljenu asistiranu ventilaciju. Često se izvodi u JIL-u, u općoj inhalacijskoj anesteziji. Nije praktična za hitna stanja. Češće se izvodi kod dugotrajno intubiranih pacijenata. Sigurnija je (rjeđe su krvarenja, infekcije i dekanilacija, stenoze traheje), manje invazivna i kraća metoda od kirurške metode traheotomije. Kraće je i vrijeme između odluke i izvođenja traheotomije i ima nižu stopu mortaliteta. Pneumotoraks ili emfizem kao komplikacije javljaju se u oko 19% postupaka. Međutim, u odnosu na kiruršku tehniku češće se javljaju laceracije i fistule, a i češće je uvođenje kanile pokraj traheje. [41]

Za perkutanu dilatacijsku traheotomiju potrebno je pripremiti komplet koji uključuje: iglu i štrcaljku, žicu vodilicu, vodeći kateter, dilatatore, trahealnu kanilu i fiberoptički bronhoskop, sterilne ručnike i rukavice. [41]

Razlikuju se 4 metode perkutane traheotomije:

1. Ciaglia je metoda u kojoj se koristi zakrivljen dilatator. Igla se uvede kroz dušnik između prvog i drugog ili drugog i trećeg trahealnog prstena. Kroz iglu provlači žica vodilica. Zatim se igla uklanja, a kateter za navođenje se provlači preko žice vodilice. Naknadno se vrši dilatacija otvora preko J-žice/katetera do 12mm u koji se uvede trahealna kanila.
2. Griggs je metoda s pomoću Howard Kellyjevih kliješta koja služe kao dilatacijski instrument. Nakon punkcije dušnika i uvođenja žice vodilice primjene se Howard Kellyje kliješta za proširenje otvora dušnika. Zatim se preko žice vodilice uvede trahealna kanila.
3. PercuTwist je metoda proširivanja stijenke traheje s dilatatorom koji se zavida.
4. Fantoni je metoda kojom se stalnim endoskopskim vodstvom punktira traheja, a zatim se uvede žica vodilica koju se retrogradno dovodi do usta bolesnika. Tubus se zatim uvede preko žice vodilice u stijenku traheje. Trauma traheje je minimalizirana jer se kanila izvlači prema van.

[41]

Kontraindikacije za perkutanu traheotomiju su: mehanička opstrukcija na mjestu gdje treba biti stoma (hematom, tumor, veća struma ili krvne žile), lokalna infekcija, ozljeda vratne kralježnice i znatno odstupanje u anatomiji vrata. [41]

### **3.5.2.2. Kirurška traheotomija**

Kirurška traheotomija izvodi se u operacijskoj sali. U nekim ustanovama dostupni su setovi za otvorenu traheotomiju. Ako ih nema onda sestra prije zahvata pripremi materijal. Setovi se sastoje od sterilnih ručnika s kompletom za pripremu i sterilnih rukavica, oštrica s ručkom, elektrokautea Bovie, Adsonovih podizača, Richardsonovih retraktora, trahealnog raspršivača, trahealne kanile, hemostata, aspiratora i vezice. [40] Poželjna je opća anestezija, ali se može koristiti i lokalna anestezija. U ventiliranih bolesnika daje se 100% kisik. Puls, krvni tlak i saturaciju treba kontinuirano pratiti. Bolesnika se smjesti na leđa i maksimalnu mu se ekstenzira vrat i glavu prema natrag. Obično se uradi poprečni rez na koži od 3-5 cm na razini 1 cm ispod krikoidne hrskavice. Nakon što se postigne hemostaza mišići se odmaknu



prema bočnim stranama i uoči se prednja stijenka dušnika i istmus štitnjače. Istmus štitnjače se podveže te se učini otvor u središnjoj medijalnoj liniji prednje stijenke dušnika između drugog i trećeg ili između trećeg i četvrtog hraskavičnog prstena dušnika. Za otvor prednje stijenke dušnika se mogu koristiti različiti rezovi s ciljem smanjenja kasnijih stenoza. Kada je traheotomija učinjena previsoko (blizu krikoida) postoji rizik od subglotične stenoze koju je teško liječiti. Preniska traheotomija može dovesti do krvarenja iz brahiocefalne arterije. Kroz otvor se uvede kanila. [41]

Komplikacije koje se mogu javiti tijekom traheotomije ili unutar 24 sata uključuju: pad saturacije, pad tlaka, gubitak kontrole nad dišnim putom, krvarenje ili hematoma na vratu, laceraciju traheje ili larinksa, subkutani emfizem, nakupljanje zraka u toraksu ili medijastinumu, pomicanje traheostomskog tubusa, aritmiju, srčani zastoj, poteškoće u postavljanju kanile, uvođenje kanile pored dušnika i ozljedu živaca.

### **3.5.2.3. Opća načela za neposrednu njegu nakon traheotomije**

Traheotomska kanila se učvršćuje na mjesto i traheotomija se ostavlja da zacijeli 5-7 dana kako bi se omogućio razvoj stabilnog i otvorenog kutano-endotrahealnog trakta. U tih 7 dana pacijenta sestra uči pacijenta o korištenju i održavanju kanile. Nakon što prođe tjedan dana kanila se može zamijeniti. Prvu izmjenu kanile liječnik radi uz pomoć sestre, a daljnje sestra uz pomoć kolegice sestre. [41]

Nakon učinjene traheotomije sestra je dužna: promatrati pacijenta, promatrati stomu, njegovati stomu, osiguravati dišni put, oslušivati bilateralne zvukova disanja, pratiti vitalne znakove, količinu, boju, konzistenciju i gustoću sekrecije, aspirirati sekret, pregledavati kanilu, čistiti i mijenjati unutarnji uložak kanile, uočavati komplikacije kao što su krvarenja i šok te pružati podršku pacijentu. [41]

U prvim danima nakon izvedene traheotomije zbog povećane sekrecije njegu traheostome treba provoditi često; kasnije svakodnevno. Traheotomijska rana se mora održavati čistom i suhom. Učestalost prematanja stome i kanile određuje se prema količini sekreta i prisutnim komplikacijama (infekciji i krvarenju). Svrha prematanja je prvenstveno

sprečavanje infekcije. Stoma se čisti s pomoću 0,9%-tne fiziološke otopine i Plivasepta. Novu gazu je potrebno staviti nakon svake intervencije oko stome i svaki put kada se zamijeti da gaza mokra, krvava ili da na njoj ima sekreta (najmanje 2 puta u danu). [41]

Trahealnu kanilu je potrebno aspirirati najmanje 3 puta na dan i u situacijama kada: je utvrđen nakupljeni sekret u kanili, bolesnik otežano diše, bolesnik ne može kašljem izbaciti sekret ili je povratio, je uočen pad saturacije kisikom, je uočena promjena tlaka ventilacije i kada bolesnik zahtjeva aspiraciju. Prije aspiracije bolesnik treba biti u polupovišenom položaju. Aspiracija se mora provoditi prema načelima asepsa. Aspirirati se može s pomoću zatvorenog ili otvorenog sustava sukcije. Zatvoreni sustav sukcije može se koristiti s cijevima ventilatora tijekom mehaničke ventilacije dok se otvoreni sustav može koristiti za pacijente koji koriste dodatni kisik ili one na kisiku iz zraka u prostoriji. Bolesnika treba na odgovarajući način nadzirati i preoksigenirati najmanje 30-60 sekundi prije aspiracije. Sukcijski kateter treba pomaknuti 10-15 cm kroz unutarnju kanilu pri čemu treba primijeniti usisni tlak od 80-120 mmHg uz polagano izvlačenje katetera tijekom 10-15 sekundi. Kod djece se aspiracija radi brzim rotirajućim pokretima među prstima u trajanju do 5 sekundi i to samo po potrebi. Svrha aspiracije je sprečavanje začepljenja, odnosno održavanje prohodnosti dišnog puta. Bolesniku prije aspiracije treba objasniti zašto može očekivati osjećaj gušenja, nelagodu, kašljanje i nemogućnost govorenja. Komplikacije koje se mogu pojaviti tijekom aspiracije uključuju: oštećenje sluznice dušnika, hipoksiju zbog privremenog prekida ventilacije, aritmiju i povišen ICP. Važno je znati da nije dobro aspirirati sekret bez utvrđene indikacije jer nepotrebna aspiracija može uzrokovati bronhospazam i stvara se veći rizik za mehaničku traumu traheje. Osim toga nužno je da se za aspiraciju obavlja s pravilno odabranom veličinom katetera prema kanili. Upotreba katetera prevelika promjera uzrokovati će zatvaranje lumena kanile i hipoksiju bolesnika. [41]

Zamjenu kanile najbolje je činiti prije obroka ili jedan sat poslije kako bi se izbjegla mogućnost aspiracije hrane. Kada se koristi dvostruka kanila, unutarnja kanila mijenja svakodnevno ili po potrebi češće. Vanjska kanila mijenja se rjeđe; kada se želi spriječiti nastajanje granulacijskog tkiva (kod kanile uvedene perkutano to je od 7 do 14 dana nakon uvođenja, a kod kirurški uvedene od 7 do 9 dana nakon uvođenja). [41]

Kanilu je također potrebno promijeniti kada: je primijećeno da se upotrijebila kanila neodgovarajuće veličine ili tipa, kanila nije funkcionalna i kada je promjena nužna zbog prevencije infekcije. [41]

Unutarnja kanila čisti se jednom dnevno radi održavanja nesmetanog disanja, ali to ponekad može biti i češće. Nakon što ju se izvuče uranja ju se u dezinficijens. Zatim se očisti i opere četkicom i vodom. Nakon ispiranja vodom kanilu se dezinficira germicidnom otopinom, ispere sterilnom otopinom i osuši sterilnom gazom. [41]

Nakupljanje sekreta, promjena boje sekreta i tragovi krvi u kanili potencijalno mogu biti pokazatelji infekcije ili traume na mjestu postavljanja kanile. Prema tome ponekad može biti indicirana primjena antibiotske terapije i posebna njega kože oko stome antibiotskom mašću, otopinama s bakteriostatskim i fungicidnim djelovanjem. [41]

Pojavu sviježe krvi, infekcije, oštećenja traheje, promjene oblika i tkiva stome, nekroze ili gubitka prednje hrskavice dušnika, disfunkcije gutanja, teškoće govora, trahealne stenozе, potkožnog emfizema, pneumotoraksa ili pneumonije treba dokumentirati i kazati liječniku. [41]

Što se tiče edukacije pacijenta s traheostomom ili roditelja djeteta s traheostomom treba naglasiti važnost svakog koraka njege: osluškivanja disanja, praćenja vitalnih znakova i karakteristika sekreta, pravilne aspiracije, čišćenja kanile, prepoznavanja indikacija za izmjenu kanile (položaju pri izmjeni, korištenju vodilice za umetanje, korištenju lubrikanta), prepoznavanja komplikacija: osobito slučajne dekanilacije (uoči popuštanja vezice ili zavoja kojim je fiksirana kanila), otežane promjene kanile, opstrukcije kanile sekretom i ulaska tekućine u kanilu (ulazak tekućine može se spriječiti korištenjem zaštitnih filera, a ako je uvoda ušla u kanilu, vodu nužno hitno aspirirati – osobito kod djece). Osim pravilne njege treba naglasiti važnost vlaženja zraka i prozračivanja prostorije u kojoj se boravi. Također ih treba poučiti važnosti konzumiranja zdrave hrane u za njih primjerenoj konzistenciji. [41]

Oprema koju bolesniku prije odlaska iz bolnice treba dati uključuje fiziološku otopinu, sukcijske katetere i sukcijski stroj za higijenu, zamjenske unutarnje kanile i obturatorom. [42]

### 3.5.3. Konikotomija

Krikotireotomija ili konikotomija zahvat je u kojem se postavlja cijev kroz mali rez u krikotiroidnoj membrani (ligamentum conicum) u subglotičnom laringotrahealnom području. Invazivni je postupak za hitnu uspostavu dišnog puta radi ventilacije i oksigenacije kada druge metode nisu moguće ili su kotraindicirane ili neučinkovite. Može se izvesti kirurškom ili perkutanom tehnikom. [43]

Indikacije su situacije kada se pacijente ne može ni ventilirati ni intubirati. To su primjerice pacijenti s: teškom maksilofacijalnom traumom, edemom uslijed opekline lica i dišnih putova, masivnim krvarenjem ili povraćanjem, larinog-hipofaringealnom opstrukcijom širokog spektra uzroka, karcinomom larinksa, kongenitalnom malformacijom, ozljedom od intubacije, trizmusom i drugim uzrocima kompresije dišnih puteva.

Apsolutnih kontraindikacija za konikotomiju nema, dok su relativne mogu biti: laceracija grkljana i dušnika sa ili bez retrakcije dušnika u medijastinum (u tom slučaju indicirana je traheotomija), dječja trauma larinksa kod djece mlađe od 12 godina (imaju povećan rizik od subglotične laringealne stenoze, upale hrskavice i ožiljaka koji rezultiraju poremećajima disanja i fonacije) i bilo koji poremećaj koagulacije. [43]

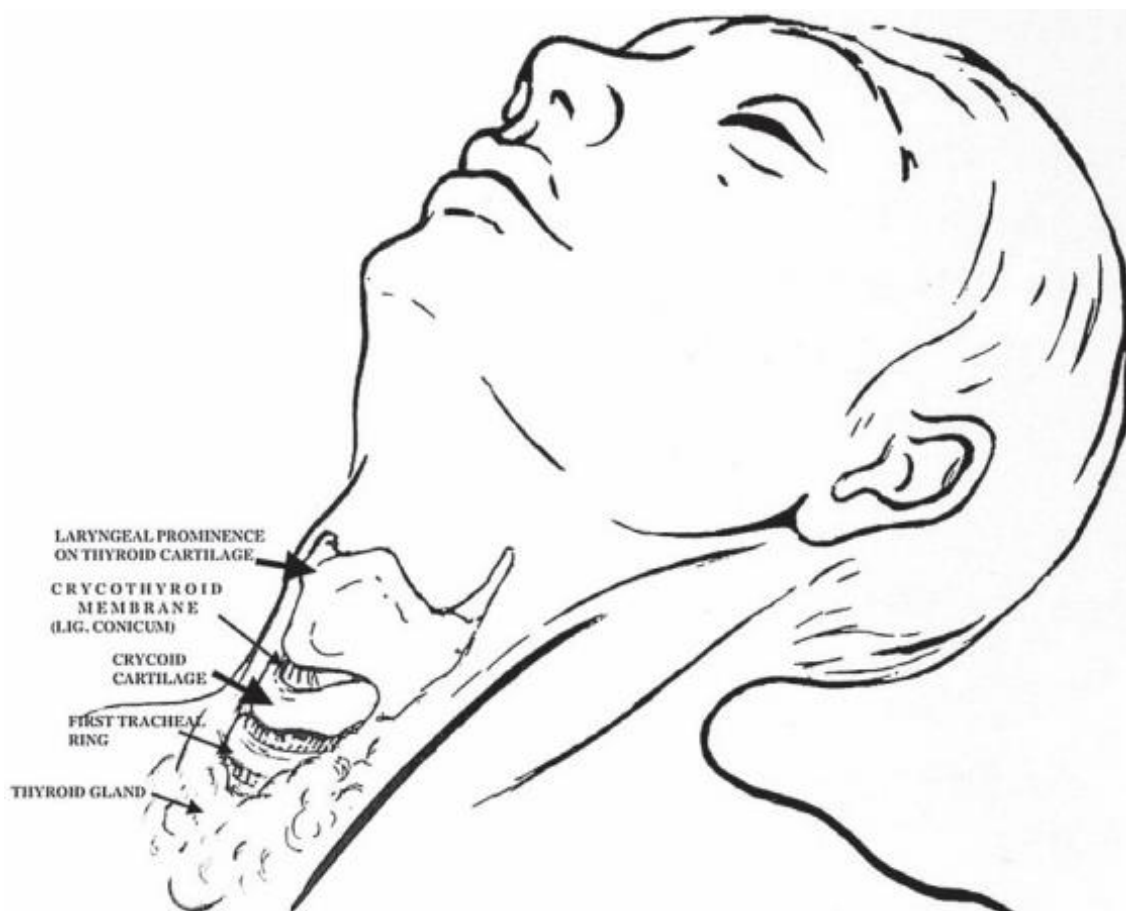Učestalost komplikacija varira, a među rane se ubrajaju krvarenje, laceracija krikoidne hrskavice ili trahealnih prstena, perforacija stražnje stijenke traheje, neplanirana traheotomija, infekcija rane i upala hrskavice. Moguće kasne komplikacije su subglotična stenoza i poteškoće govora.

Krikotireotomiju treba prihvatiti kao hitni pristup dišnom putu, privremeno rješenje za dobivanje ventilacije i oksigenacije. Treba ju učiniti na vrijeme, dok ventilacija nije ugrožena i ne postane nemoguća. Ako je potreba za produženom ventilacijom dulja od 72h mora se zamijeniti traheotomijom. [43]

Za konikotomiju je potrebno pripremiti set u kojem se nalaze: skalpel br. 10 ili 11, gaze, Trousseov dilatator, trahealna kuka, iv. kanila, štrcaljka 10 ml, materijal za šivanje, trahealna kanila s obturatorom i unutarnjim uloškom ili cjevčica, traka za fiksaciju tubusa, ambu balon s ventilacijskom maskom i nosna kanila ili cijev za kisik s Y-konektorom i dezinfekcijsko sredstvo. Za perkutanu tehniku potrebno je pripremiti i kateter s iglom, žicu vodilicu i dilatacijski kateter. [43]

Prije izvođenja sestra treba poleći pacijenta, zabaciti mu glavu unazad te, ako je moguće oksigenirati ga. Tijekom postupka treba pratiti vitalne znakove i asistirati liječniku. Često nedostaje vremena za analgeziju ili sedaciju, a ako je pacijent uznemiren koža se može anestezirati 1%tnim lidokainom. [43]

Razlikuju se tri tehnike izvođenja konikotomije: standardna kirurška, hitna kirurška i perkutana tehnika. [43] Prvi korak u sve tri tehnike konikotomije je pronaći osnovne anatomske orijentire i otkriti krikotiroidnu membranu palpacijom (ako je moguće i UZV-om). Za lociranje mjesta reza moraju se identificirati laringealna prominencija štitne hrskavice i tvrda izbočina krikoidne hrskavice smještena 2.5- 3 cm ispod laringealne prominencije. Između štitne i prstenaste hrskavice je 1 cm široko udubljenje krikotiroidne membrane, mjesto intervencije. Liječnik identificira točke čini tako što stabilizira larinks palcem i srednjakom nedominantne ruke, dok kažiprstom palpira udubljenje preko krikotiroidne membrane. [43]



Slika 3.5.3.1. Orijentacijske točke za konikotomiju [izvor: <https://hrcak.srce.hr/file/306762>]

### **3.5.3.1. Kirurška konikotomija**

Standardna kirurška tehnika je vertikalni rez duljine 2-4cm kroz kožu i potkožno tkivo od sredine štitne hrskavice do razine drugog ili trećeg trahealnog prstena. Može se proširiti prema dolje ili gore radi boljeg izlaganja krikotiroidne membrane. Slijedi vodoravni rez kroz donji dio krikotiroidne membrane (moguće krvarenje krikotiroidne arterije koja prelazi preko krikotiroidne membrane), zatim podizanje štitne hrskavice, umetanje Trousseauova dilatatora (šireći rez vertikalno), pa onda i tubusa (kanile) u dušnik dok se dilatator rotira za 90° i time oslobađa dušnik prema dolje i dovršava umetanje tubusa. Potom se obturator izvadi iz tubusa i napuše balon (cuff). Postupak je tada završen fiksiranjem tubusa (kanile) oko vrata i spajanjem tubusa na ambu balon ili ventilacijski sustav. [43]

Postupak hitne konikotomije (bez asistenta) razlikuje se od standardne kirurške tehnike. Kada se identificira krikotiroidna membrana koristeći orijentire, grkljan se jednako stabilizira (na standardan način), zatim se uradi vertikalni rez kože i potkožnog tkiva preko membrane, a potom i vodoravni rez od 1 cm. Zatim se kroz taj rez ponovno utvrdi mjesto membrane i probije vodoravni rez od 1 cm preko stijenke dušnika, povuče donji rub reza i odmah umetne tubus u otvor (ili predmet koji će omogućiti ulazak ili izlazak zraka). [43]

### **3.5.3.2. Perkutana tehnika konikotomije**

Za perkutanu konikotomiju koriste se kompleti slični perkutanoj traheotomiji. Pacijentu je potrebno hiperekstendirati vrat i identificirati krikotiroidnu membranu. Zatim se posebnom iglom s kateterom probije krikotiroidna membrana pod kutom od 45° (ulazeći u dušnik) i aspirira zrak štrcaljkom (mjehurići u štrcaljki ukazuju lokaciju u dušniku). Nakon toga se izvadi štrcaljka i uvuče kateter preko igle u dušnik i dalje držeći kut od 45°. Igla se ukloni, a kateter ostaje. Potom se može napraviti mali ubodni rez kože oko katetera preko krikotiroidne membrane.

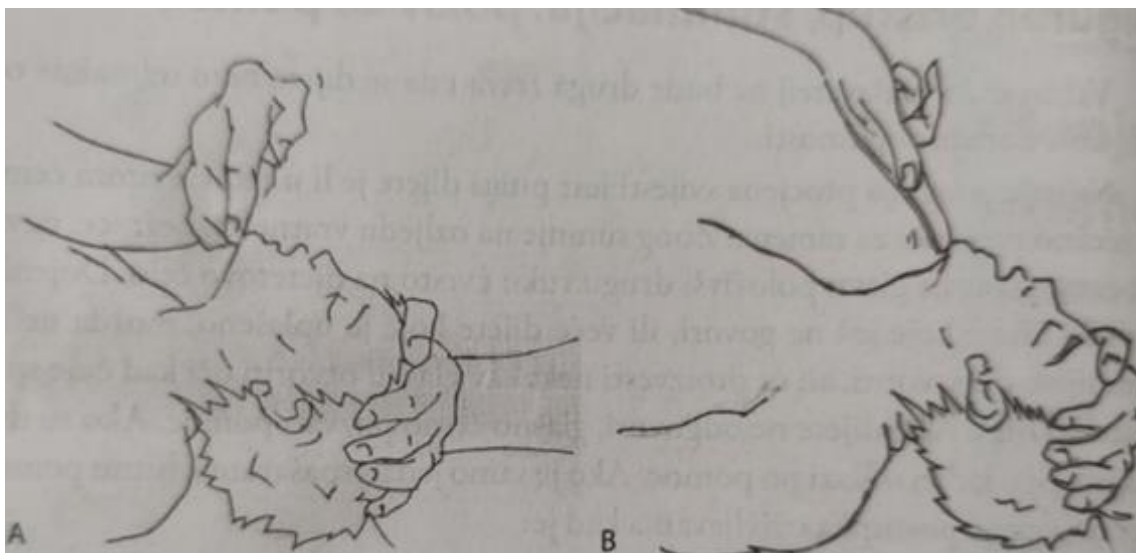
Kroz kateter se uvede žica za navođenje u dušnik te se zadržavajući kontrolu nad žicom vodilicom uklanja kateter. Zatim treba voditi obloženi dilatacijski kateter sa tubusom preko žice za navođenje i provući ga kroz kožu i membranu. Nakon što se proširi rupa dilatacijskim kateterom, navuče se tubus preko dilatacijskog katetera postavljajući ga u stomu preko kože. Na kraju se ukloni žica vodilica i dilatacijski kateter, napuše manžeta i provjeri ventilacija. [43]

### 3.5.4. Intubacija i postavljanje orofaringealnog tubusa

Akutno zatajenje dišnog sustava može biti uzrokovano širokim rasponom etiologija. Progresija do kardiopulmonalnog zastoja i smrti je vjerojatna u nedostatku učinkovitog i pravodobnog upravljanja dišnim putovima. Jedan je od primarnih ciljeva upravljanja dišnim putovima osigurati odgovarajuću ventilaciju i oksigenaciju. [44]

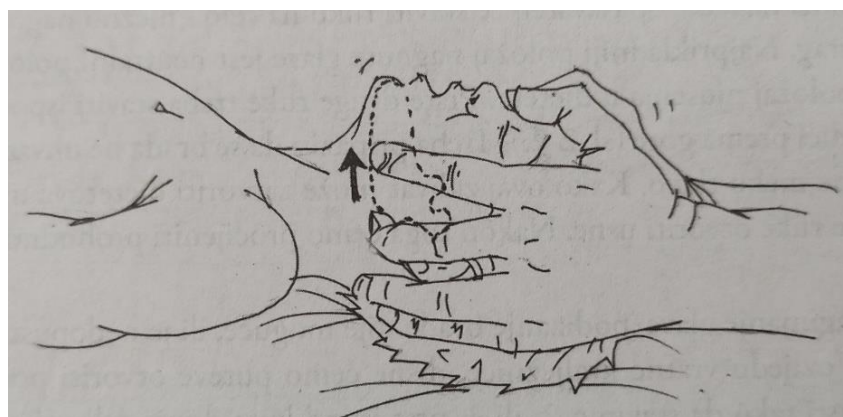
Početni koraci u upravljanju dišnim putovima uključuju manevre pozicioniranja dišnih putova. Kod odraslih se glava postavlja u tzv. njušeci položaj (uz uvjet da ne postoji sumnja na traumu vratne kralježnice) zabacivanjem čela i podizanjem donje vilice (odmiče se baza jezika i oslobađa se dišni put). [44]

Kod djece treba biti pažljiv i otvoriti dišne puteve nagnjanjem glave/podizanjem brade dok je dijete na leđima na način da se postavi ruku na čelo i nježno nagne glavu prema natrag; najprikladniji položaj nagnute glave jest neutralni položaj u dojenčadi i položaj njušenja u djeteta. Treba paziti da se glavu ne uhvati prejako i da se ne pritisne meko tkivo. S obzirom na to da pozicioniranje glave može zatvoriti usta djeteta potrebno je i palcem iste ruke otvoriti usne djeteta. Ako nagnjanje glave/podizanje brade zbog sumnje na ozljedu vratne kralježnice nije dopušteno, dišni putevi se otvaraju podizanjem donje čeljusti tako da se stavi 2. ili 3. prst ispod kuta donje čeljusti obostrano i podigne prema gore. U ozlijeđenog treba otvoriti dišne puteve čak uz blago nagnjanje glave ako se drugačije dišni put ne može otvoriti. Ispravan nadzor nad kralježnicom postiže se tako da spašavatelj održava ravnu crtu kralježnice pridržavanjem vrata objema rukama tijekom zahvata. Podizanje donje čeljusti lakše je izvesti ako su laktovi položeni na istu podlogu na kojoj leži soba koju se pozicionira. [33]



*Slika 3.5.4.1. Otvaranje dišnih puteva nagnjanjem glave i podizanjem brade; a) neutralni položaj glave u dojenčeta, b) zabacivanje glave – položaj njušenja u većeg djeteta*

[izvor: Julije Meštrović i suradnici: Julije Meštrović i suradnici: Hitna stanja u pedijatriji, Medicinska naklada, Zagreb, 2011]



*Slika 3.5.4.2. Otvaranje dišnih puteva podizanjem donje čeljusti*

[izvor: Julije Meštrović i suradnici: Hitna stanja u pedijatriji, Medicinska naklada, Zagreb, 2011]

Osim pozicioniranja početni koraci u upravljanju dišnim putovima uključuju i aspiraciju sadržaja i dodatni kisik. Ako ti koraci ne pomognu u održavanju otvorenih dišnih putova ili u osiguravanju odgovarajuće ventilacije i oksigenacije, tada su potrebna pomoćna sredstva za održavanje dišnog puta. [44]



Dodatna sredstva za dišne putove koriste se za ublažavanje ili zaobilazanje opstrukcije gornjih dišnih putova tijekom upravljanja dišnim putovima. Postoje dvije vrste dodataka za dišne putove. Jedan je orofaringealni, a drugi nazofaringealni tubus. [44]

#### **3.5.4.1. Postavljanje orofaringealnog tubusa**

OPA potencijalno može zaobići opstrukciju dišnog puta (npr. hipertrofiju krajnika); koristi se za održavanje ili otvaranje dišnog puta sprječavanjem jezika da pokrije epiglotis jer zapreka jezikom može spriječiti osobu da diše, a to se ponekad događa kada osoba padne u nesvijest jer se mišići u čeljusti opuštaju zbog čega jezik ometa dišne putove. Također može učiniti ventilaciju maskom i samoširećim balonom učinkovitijom. [44]

Korištenje OPA treba se izbjegavati kod bolesnika pri svijesti s očuvanim gag refleksom (ako pacijent može kašljati) jer postavljanje OPA može izazvati nadražaj kašlja, laringospazam i stimulirati povraćanje. OPA ne smije se koristiti ako pacijent ima strano tijelo koje opstruira dišni put, kod pacijenata koji imaju prijelome nosa ili aktivno krvare iz nosa. [44]

OPA sastoji se od četiri dijela: prirubnice, tijela, vrha i kanala koji omogućuje prolaz zraka i aspiraciju. Orofaringealni tubusi dolaze u širokom rasponu veličina (npr. 40 mm do 110 mm). Odabir odgovarajuće veličine OPA određuje se na individualnoj osnovi korištenjem anatomskih orijentira. Prirubnica bi trebala biti izvana približena mjestu gdje naliježe na usne, a vrh bi trebao moći dosegnuti kut mandibule. Umetanje OPA nije komplicirano, ali se mora obaviti pažljivo. [44]

Prije umetanja OPA potrebno je procijeniti odgovarajuću veličinu tubusa, zatim otvoriti dišni put manevrom pozicioniranja (podizanjem brade) i pritom obratiti pozornost na to da se ne pomiče vrat ako postoji sumnja na traumu glave/vrata. [44]

Postoji nekoliko tehnika umetanja OPA:

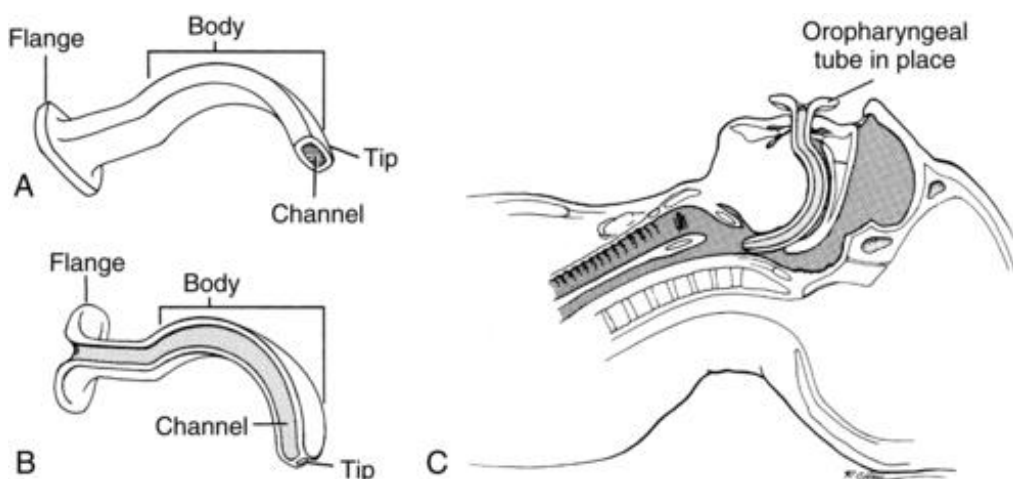
- Tehnika 1: Nakon otvaranja pacijentovih usta, pomoću depresora za jezik (lopaticom laringoskopa) pritisne jezik prema dolje i, vrhom OPA usmjerenim kaudalno, OPA umetne se u usta preko jezika.

- Tehnika 2: Nakon otvaranja pacijentovih usta, vrhom OPA usmjerenim kranijalno, OPA umetne se u usta dok ne dosegne meko nepce (razinu uvule) i zatim zarotira za 180° tako da se konveksna strana tubusa okrene prema gore i sklizne prema natrag preko korijena jezika prema stražnjem dijelu orofarinksa.
- Tehnika 3: Nakon otvaranja usta, s vrhom OPA usmjerenim prema kutu usta, OPA umetne se u usta i zatim ga se zarotira za 90° dok napreduje prema stražnjem dijelu orofarinksa.

[44]

Medicinska sestra bez iskustva postavljanja OPA koristi se prvom tehnikom, dok se sestre sa iskustvom postavljanja OPA koriste drugom i trećom navedenom tehnikom. Nakon postavljanja OPA treba: provjeriti prohodnost dišnog puta, još jednom provjeriti ispravnost veličine OPA, uspostaviti dostavu kisika i ventilirati bolesnika pomoću maske i balona. [44]

Komplikacije potencijalno uzrokovane upotrebom OPA mogu izazvati povraćanje (aspiraciju). Ne odgovarajuća veličina OPA može izazvati laringospazam (prevelik tubus), oštećenje ždrijelne sluznice ili pogoršati opstrukciju dišnog puta (preмали tubus). Oštećenje oralnih struktura (tvrdog i mekog nepca) ili denticije također mogu biti posljedice umetanja OPA. [44]



*Slika 3.5.4.1.1. Dijelovi OPA*

[izvor: <https://clinicalgate.com/11-oropharyngeal-airway-insertion/>]

### **3.5.4.2. Postavljanje nazofaringealnog tubusa**

Nazofaringealni tubus (NPA) šuplja je plastična ili mekana gumena cijev koja se može upotrijebiti za pomoć pri oksigenaciji i ventilaciji kod pacijenta kojeg je teško oksigenirati ili ventilirati putem samoširećeg ambu balona. NPA se prenosi kroz nos do stražnjeg dijela ždrijela, ne uzrokuje gušenje i stoga je najbolja dopuna dišnom putu kod pacijenata koji su budni i bolji je izbor kod polusvjesnih pacijenata koji možda neće tolerirati OPA zbog gag refleksa. NPA je također koristan kada je pacijentu teško otvoriti usta, na primjer, ako postoji angioedem ili trizmus. NPA djeluje kao most prema osiguranom dišnom putu putem endotrahealne ili nazotrahealne intubacije ili kao pomoć pacijentu dok se ne stabilizira do mogućnosti samostalnog disanja. [45]

Priprema za umetanje NPA uključuje odabir ispravne veličine NPA i premaz NPA lubrikantom ili anestetikom. Veličina NPA procjenjuje se od ruba nosnice do tragusa uške (od 6 do 9 cm kod odraslih). Promjer NPA mora biti takav da se pri postavljanju kroz nosnicu lagano ugura, bez struganja nosne sluznice. [45]

Donji nosni put koji leži duž nosnog dna, ispod donje nosne školjke idealan je za postavljanje NPA ili intubacije NT tubusa. Srednja nosna školjka vaskularna je struktura povezana s kribriformnom pločom pa treba paziti da ju se ne ošteti. [45]

NPA umeće se u nos, preko dna nosa, konkavnom stranom okrenutom prema dolje i usmjerenom ravno natrag prema zatiljku duž dna nosa kako bi se omogućilo umetanje u stražnji dio ždrijela iza jezika. Ako postoji otpor, NPA može se rotirati, što bi trebalo omogućiti da čvrsto pristane u nosnice. [45]

Komplikacije umetanja NPA uključuju nadutost želuca zbog postavljanja većeg NPA i ozljede nosne sluznice. Kada je NPA predug za pacijenta može stvoriti izravan put ventilacije želuca uzrokujući nadutost želuca, povećavajući rizik od povraćanja i smanjujući oksigenaciju i ventilaciju pluća. [45]

### 3.5.4.3. Nazotrahealna intubacija

Nazotrahealni (NT) put za intubaciju koristi se kada pacijent ima trajno nisku zasićenost kisikom unatoč naporima preoksigenacije i kada se očekuje otežan dišni put. Bio je preferirani put za intubaciju među liječnicima intenzivne skrbi i hitne pomoći do prije nekoliko desetljeća. Međutim, danas većina kliničara preferira endotrahealni (ET) put intubacije jer se pokazalo da ima bolje rezultate i manje komplikacija. [45]

Komplikacije NT intubacije uključuju epistaksu, destrukciju strukture nosa zbog lokaliziranog pritiska, smanjene perfuzije nosne hrskavice, lokalne apscese, intrakranijalni smještaj kroz bazilarnu frakturu lubanje, retrofaringealnu disekciju ili laceraciju, sinusitis, (moguć i nakon uspješne NT intubacije,) i sepsu. NT intubacija zahtijeva i uske tubuse što otežava plućnu toaletu zbog povećanog otpora dišnih putova. Međutim, postoje jasne prednosti NT intubacije. NT intubacija se može izvesti u sjedećem položaju, pacijent ne može manipulirati tubusom ili ga zagristi, pacijent bolje tolerira intubaciju, smanjena je salivacija i bolji je pristup pacijentovoj oralnoj njezi. NT tubus je mnogo stabilniji jer ima cijeli nosni trakt koji ga drži na mjestu za razliku od ET koji izlazi iz usta i može se lako izbaciti ili umetnuti u desni glavni bronh u plućima. [45]

NT intubacija se može izvesti naslijepo ili fleksibilnim bronhoskopom. [45]

NT intubacija naslijepo je teška i zahtijeva stručnost i vještinu (jer povećava rizik od retrofaringealne laceracije i postavljanja u jednjak). Kada je indicirana, može biti vrlo korisna vještina i u prehospitalnom i u bolničkom okruženju. Smanjuje potrebu za pokretima vrata i otvaranjem usta, ali se može izvesti samo kod budnog pacijenta koji ima ventilaciju. NT intubaciju naslijepo treba u potpunosti izbjegavati u vrlo mladoj pedijatrijskoj populaciji (jer su dišni putovi više prednji i cefalički, što čini prolaz tubusa naslijepo gotovo nemogućim), u bolesnika s hematoma vrata koji se šire, orofaringealnom traumom i u bolesnika s apnejom (nemaju udisaja za usmjeravanje intubacije naslijepo). [45]

koja će zakloniti kameru bronhoskopa. [45]

Apsolutne kontraindikacije za uvođenje NPA i NT intubaciju uključuju: znakove prijeloma baze lubanje, disrupciju srednjeg dijela lica, nazofarinksa ili nepca; dok relativne kontraindikacije uključuju sumnju na epiglotitis, pacijente s koagulopatijom zbog rizika od krvarenja (i one koji uzimaju antikoagulanse), velike nosne polipe i nedavnu operaciju nosa. [45]

Oprema za NT intubaciju naslijepo ista je kao i za NT intubaciju fleksibilnim bronhoskopom, samo što se ne koristi bronhoskop. Stoga sestra treba pripremiti: NT tubus u nekoliko veličina, lidokainski lubrikant, lokalni vazokonstriktor, aerosol 2% do 4% lidokaina, NPA, štrcaljku za napuhavanje manšete, aspirator, aspiracijski spremnik, samošireći ambu balon, nosnu kanilu za apneičku oksigenaciju ako je sedativna i pomoćne uređaje za dišne putove (laringealni airway, glideskop - videolaringoskop, bougie – savitljivi kirurški instrument za istraživanje ili dilataciju prolaza u tijelu, opremu za kirurški pristup dišnom putu). [45]

U bolničkom okruženju, medicinska sestra može biti potrebna za: postavljanje iv. puta, preoksigenaciju, sukciju, pričvršćivanje pacijenta na monitor i na ventilator, primjenu lijekova, pričvršćivanje ET tubusa, provjeru curenja zraka na manžeti NT tubusa i praćenje respiratornog statusa pacijenta nakon intubacije. [45]

#### **3.5.4.3.1. Nazotrahealna intubacija naslijepo**

Ako se intubacija treba hitno izvršiti NT tubus umeće se naslijepo. Kod NT intubacije naslijepo, započinje postavljanjem tubusa u odabranu nosnicu slično NPA s konkavnom stranom usmjerenom prema dolje i usmjerenom prema zatiljku. Konus tubusa treba biti okrenut prema bočnoj stijenci nosnog prolaza, a tubus treba polako pomicati prema zatiljku i nazofarinksu. Otprilike 6 do 7 cm u tubusa će proći kroz nosni prolaz i započeti pad u nazofarinks. U trenutku pada pružatelj usluge bi trebao osjetiti znatno manji otpor, a pacijentu će, ako je budan, biti vrlo neugodno, jer je prolazak tubusa u nazofarinks najbolniji dio intubacije. Otpor treba svladati nježnim, polaganim rotirajućim i uvijajućim pokretima dok tubus ne prođe. [45]

Kada tubus uđe u nazofarinks lako će napredovati u orofarinks, hipofarinks i grkljan kako bi se približilo glasnicama. Pružatelj usluge bi tada trebao procijeniti ima li zvukova disanja i kondenzacije u tubusu. Tubus se može polagano pomicati dok se ne osjeti maksimalan zvuk disanja. Zatim se pomiče uz pacijentov inspiracijski napor, čime se dopušta aspiracija udisaja kako bi se povećala vjerojatnost da tubus uđe u dušnik. Kašalj ili stridor tijekom pomicanja ukazuju da je tubus u dušniku; odsutnost kašlja ili stridora može ukazivati da je tubus u jednjaku. [45]

Približna udaljenost kada bi pružatelj usluge trebao usporiti daljnje umetanje tubusa i predvidjeti glasnice je 16 do 17 cm. Ako je tubus prešao tu udaljenost, a još uvijek se čeka kondenzaciju i pojačane zvukove disanja, treba se uzeti u obzir da je tubus možda u jednjaku. Ako je pacijent refleksno progutao tubus u jednjak, tubus se može povući natrag, dok se pacijentu kaže da isplazi jezik kako bi spriječio gutanje. Međutim, tubus također može biti u glasničkim hrskavicama, piriformnom sinusu ili anteriorno od epiglotisa u valemuli ako postoji poteškoća s prolaskom tubusa nakon što je uveden preko 15 do 16 cm. Kada se ulazi iz desne nozdrve tubus može biti zaglavljnjen na desnim aritenoidima i glasnicama. Palpacija mekih tkiva tijekom prolaska tubusa može pomoći u pronalaženju tubusa. Prije bilo kakvih daljnjih pokušaja, treba lagano povući tubus unatrag, otprilike 1 do 2 cm, promijeniti položaj glave pacijenta ako je zapeo u valemuli ili rotirati tubus za 90° u smjeru suprotnom od kazaljke na satu ako je tubus zapeo u aritenoidima ili glasnice i polako ponovno umetnuti tubus. [45]

Ako ponovni pokušaji nastave rezultirati intubacijom jednjaka, tada pružatelj usluge može povući tubus 1 do 2 cm od mjesta gdje se gube zvukovi disanja i može pretpostaviti da je tubus u jednjaku. Zatim treba poboljšati položaj glave daljnjom ekstenzijom ili napuhati manšetu s 15 ml zraka. Napuhavanje manšete će postaviti vrh tubusa prema dušniku. Tada se tubus može pomaknuti 1 do 2 cm, a ako se zvuk disanja još uvijek cijeni, manžeta se može ispuhati, a tubus se može pomaknuti u dušnik. [45]

Kada tubus uđe u dušnik pacijent ne bi trebao moći govoriti. Pružatelj usluge bi trebao čuti zvukove disanja i vidjeti kondenzaciju u tubusu. Ako se koristi EtCO<sub>2</sub> ili CO<sub>2</sub> detektor, vidjeti će se odgovarajući EtCO<sub>2</sub> i valni oblik te odgovarajuću promjenu boje CO<sub>2</sub> detektora. Ukupno bi tubus trebao biti umetnut oko 26 cm za žene i 28 cm za muškarce. Zatim se trebalo oslušivati jednake bilateralne zvukove disanja i napraviti RTG prsnog koša kako bi se potvrdilo postavljanje tubusa iznad karine i distalno od ključnih kostiju. [45]

#### **3.5.4.3.2. Nazotrahealna intubacija fleksibilnim bronhoskopom**

NT intubacija naslijepo ponekad može više temeljiti na sreći nego na vještini, ali NT intubacija sa fleksibilnim bronhoskopom postupak je koji zahtijeva poznavanje opreme koju će se koristiti. [45]

Kada se koristi fleksibilni bronhoskop NT tubus se može staviti na bronhoskop ili se tubus prvo umetne do oko 15 cm, a zatim i bronhoskop radi lociranja dušnika i uspješnosti intubacije. Tubus s bronhoskopom se polako pomiče kroz najpovoljniji nazalni put, po mogućnosti ispod donje školjke u nazofarinks. Prilikom umetanja tubusa prije upotrebe bronhoskopije, potrebno je postaviti kosinu NT tubusa prema bočnoj stijenci nosnog prolaza. Ako se provodi intubacija pacijenta koji je u budnom stanju, 2 mL 2% do 4% lidokaina u obliku aerosola može se raspršiti na glasnice prije prolaska NT tubusa. Tubus se uvede oko 15 cm, a potom bronhoskop pomakne do razine karine, a onda i NT tubus. Slično intubaciji na lijepo, treba očekivati da NT tubus bude postavljen oko 26 cm kod žena i 28 cm kod muškaraca. [45]

#### **3.5.4.4. Endotrahealna intubacija**

Cilj endotrahealne intubacije u hitnim slučajevima je osigurati pacijentov dišni put i postići uspjeh kod prve intubacije (preferira se kod apnoičnih pacijenata jer se može učiniti brže od nazotrahealne intubacije). Postoje mnoge indikacije za endotrahealnu intubaciju, uključujući slab respiratorni pogon, upitnu prohodnost dišnih putova, hipoksiju i hiperkarbiju. Te se indikacije procjenjuju procjenom mentalnog statusa pacijenta, stanja koja mogu ugroziti dišne putove, razine svijesti, brzine disanja, respiratorne acidoze i razine oksigenacije. U uvjetima traume, Glasgowska ljestvica kome od 8 ili manje općenito je indikacija za intubaciju. [46]

Za provođenje endotrahealne intubacije dostupno je više tehnika: vizualizacija glasnica laringoskopom ili videolaringoskopom, izravno postavljanje endotrahealnog tubusa u dušnik putem krikotireotomije i fiberoptičku vizualizaciju glasnica nazalnim ili oralnim putem. [46]

Identifikacija krikoidne hrskavice i manipulacija dišnim putovima često olakšava vizualizaciju glasnica tijekom intubacije. U usporedbi s odraslom osobom, djeca imaju oštriji kut između epiglotisa i glotisa što otežava vizualizaciju glasnica pri korištenju laringoskopa. Djeca imaju i kraći dušnik što čini intubaciju desnog glavnog bronha vjerojatnijom. [46]

Teška orofacijalna trauma može ometati orofaringealnu intubaciju zbog značajnog krvarenja ili poremećaja anatomije lica i gornjih dišnih putova. [46]

Intubacije u hitnom odjelu rade se pomoću izravne i videolaringoskopije. Za izravnu i za video laringoskopiju potrebno je pripremiti: iv. put, hemodinamski monitoring, stetoskop, pulsni oksimetar, monitor ugljičnog dioksida (EtCO<sub>2</sub>), sukcijski kateter priključen na kontinuiranu sukciju, kolica za srčani zastoj s lijekovima za reanimaciju, lijekove za brzu intubaciju (paralitički, sedativni i/ili disocijativni agens) i defibrilator, sredstva za preoksigenaciju (nosnu kanilu, samošireći ambu balon sa maskama raznih veličina, ventil pozitivnog tlaka na kraju izdisaja (PEEP), orofaringealni i nazofaringealni tubus različitih veličina, masku bez povratnog disanja i dodatni kisik). [46]

Izravna laringoskopija zahtjeva i pripremu: ručke za laringoskop s baterijama, metalnih oštrica za laringoskop raznih veličina i oblika, endotrahealnih tubusa raznih veličina, savitljivog stileta, šprice od 10ml i trake. [46]

Video laringoskopija zahtjeva i pripremu: video laringoskopa (koji je spojen na izvor napajanja) i čvrstog ili savitljivog stileta (ovisno o marki videolaringoskopa). [46]

Za rezervu treba pripremiti: laringealni airway za dišni put, bougie, pribor za krikotireotomiju i Magill pincetu. [46]

Endotrahealni tubus veličine 7,0 koristi se za žene, dok se za muškarce koristi 8,0. Varijacije u veličini ovise o visini pacijenata i o tome hoće li im trebati bronhoskopija. Za bronhoskopiju je potreban tubus najmanje veličine od 7,5 ili 8,0. Za djecu se veličina endotrahealne cijevi odabire pomoću jednadžbi: veličina = (Dob/4) + 4 za cijevi bez manžeta i veličina = (Dob/4) + 3,5 za cijevi s manžetama. Endotrahealni tubusi s manžetama posljednjih su godina postali sve preferiraniji za pedijatrijsku populaciju. Endotrahealni tubus se priprema postavljanjem stileta unutra, izravnavanjem tubusa proksimalno i stvaranjem kuta od 35° proksimalno u odnosu na manšetu. [46]

Ako vrijeme dopušta, prvi korak u pripremi je izvođenje procjene dišnih putova, što uključuje pregled, anamnezu povijesti intubacije i teških intubacija. Procjena vanjske anatomije može predvidjeti otežan dišni put. Za procjenu dišnih puteva mogu se gledati: znakovi traume, dlake na licu, izbočine na vratu, veliki jezik ili zubna proteza. Koristi se i procjena pomoću pravila 3-3-2. Situacije u kojima je zamijećeno manje od: tri prsta između sjekutića, tri prsta između hoidne kosti i trokutaste izbočine mandibule i dva prsta između hoidne kosti i tireoidne hrskavice (Adamove jabučice) mogu predstavljati znak otežanog



dišnog puta. Kada je i vanjska procjena pacijenta dovršena, treba optimizirati položaj glave kako bi se dobio najbolji mogući pregled glasnica (položaj njušenja). [46]

Brza intubacija (RSI) metoda je koja se često koristi u hitnim slučajevima jer se pokazalo da poboljšava vjerojatnost uspjeha prvog prolaza i smanjuje aspiraciju. Postiže se korištenjem lijekova koji imaju brz početak i kratkotrajno djelovanje (smanjuju vrijeme apneje). Daje se sedativ zajedno s paralitičkim sredstvom. [46]

Odgodena intubacija alternativna je metoda koja se koristi kod pacijenata kod kojih odgođavajuća preoksigenacija nije moguća (zbog borbenosti i/ili promijenjenog mentalnog statusa). [46]

Disocijativni lijekovi, poput ketamina, koriste se kako bi se pacijentu omogućila suradljivost i dovoljno vremena za preoksigenaciju. Disocijativno sredstvo bez respiratornih depresivnih učinaka omogućuje upotrebu ventilacije s pozitivnim tlakom u razdoblju prije intubacije kako bi se optimizirala preoksigenacija. [46]

U bolesnika s očekivanom teškom intubacijom koji ne zahtijevaju trenutačni definitivan dišni put, intubacija u budnom stanju je metoda izbora. Intubacija u budnom stanju zahtijeva dovoljno vremena za pripremu antikolinergičkog sredstva za smanjenje sekreta, lokalnog anestetika i nerespiratornog depresivnog sedativa. [46]

Nakon što su svi instrumenti pripremljeni za intubaciju, pacijentu je potrebna preoksigenacija (za povećanje alveolarnog kisika i smanjenje alveolarne napetosti dušika. Preoksigenacija se postiže korištenjem visokog udjela udahnutog kisika (FiO<sub>2</sub>) prije primjene sedativa i paralitičkih lijekova. Cilj preoksigenacije je usporiti pad oksihemoglobina tijekom apneje. Preferirani put preoksigenacije je maska bez rebreathera s jednosmjernim ventilom koji omogućuje isporuku blizu 90% FiO<sub>2</sub> i ne dopušta ponovno udisanje izdahnutog zraka. Druge maske za kisik bez jednosmjernih ventila mogu pružiti do 70% FiO<sub>2</sub> uz čvrsto brtvljenje oko pacijentovog lica, a samoširećiambu balon često može isporučiti veći udio FiO<sub>2</sub> od okolnog zraka. Pozitivni tlak na kraju izdisaja (PEEP) korištenjem kontinuiranog pozitivnog tlaka (CPAP) ili neinvazivnog dvoslojnog pozitivnog tlaka (BiPAP) u dišnim putovima može se koristiti u bolesnika s patologijama plućnog šanta kao metoda predoksigenacije. Pacijenti s osnovnim stanjima koja uzrokuju prokrvljenost alveola, ali ne i ventilaciju mogu imati koristi od povećanog PEEP-a pomoću navedenih mehanizama.

Preoksigenacija bi trebala trajati 3 minute i postići oksigenaciju na kraju izdisaja (EtO<sub>2</sub>) veću od 90%. [46]

U hitnim slučajevima, gdje monitor EtO<sub>2</sub> nije lako dostupan, pulsni oksimetar može poslužiti kao pokazatelj arterijske zasićenosti kisikom. U bolesnika s apnejom ili s neadekvatnim respiratornim pogonom, ventilacija pomoću samoširećeg balona s najvišom mogućom razinom FiO<sub>2</sub> najprikladnija je metoda predoksigenacije, dok se ostale navedene metode predoksigenacije primjenjuju u bolesnika s očuvanim respiratornim pogonom. [46]

Prije početka intubacije operater treba potvrditi da izvor svjetlosti laringoskopa radi i da je oštrica laringoskopa zaključana. Laringoskop operater drži u lijevoj ruci. Zatim ga gurne u desnu stranu pacijentovih usta i pomakne ga prema unutra uz primjenu pritiska prema gore pod kutom od 45° prema jeziku. Dok laringoskop klizi prema stražnjem dijelu orofarinksa, oštricu laringoskopa može upotrijebiti da gurne jezik prema lijevoj strani usta kako bi napravio mjesta za endotrahealni tubus. Dok lijevom rukom čvrsto pritiska laringoskop prema gore treba izbjegavati savijanje zapešća i vizualizirati sve strukture orofarinksa dok se ne otkriju glasnice. Važno je i izbjegavati kontakt sa sjekutićima i ne vršiti pretjerani pritisak na strukture larinksa. [46]

Ako koristi zakrivljeni laringoskop, operater bi trebao vizualizirati epiglotis i postaviti vrh oštrice u valemulu. Čvrstim, stabilnim pritiskom prema gore pod kutom od 45°, zakrivljeni laringoskop koristi se za podizanje epiglotisa i otkrivanje glasnica. Nakon što se glotis vizualizira, pomoćnik operateru treba dodati endotrahealni tubus sa savitljivim stiletom u desnu ruku. Operater zatim umeće endotrahealni tubus desno od oštrice laringoskopa i vizualizira prolaz kroz glasnice. Ako podizanje epiglotisa ne otkrije glasnice, operater može upotrijebiti svoju desnu ruku za manipulaciju dišnim putovima (što često pomaže da se glotis prikaže). Nakon što se postigne optimalan položaj dušnika, operater bi trebalo zatražiti pomoćnika da zamijeni njezinu/njegovu ruku kako bi se zadržao taj položaj dok operater klizi endotrahealni tubus na mjesto. [46]

Ako intubira s ravnom oštricom laringoskopa, operater bi trebao umetnuti polovicu oštrice kako bi dosego epiglotis. Ravna oštrica podiže mandibulu, jezik i epiglotis kao cjelinu. Ravni vrh oštrice ide ispod epiglotisa i koristi se za podizanje epiglotisa kako bi se otkrile glasnice. [46]

Kod očekivanih teških intubacija, operateri bi trebali razmotriti izvođenje prvog pokušaja s videolaringoskopom. Većina video laringoskopa ima zakrivljenu oštricu, a neki mogu zahtijevati kruti, a ne savitljivi stilet. Tehnika video laringoskopije slična je tehnici izravne laringoskopije s posebnim osvrtom na to da neke oštrice video laringoskopa mogu ometati prolaz endotrahealnog tubusa kada se postigne potpuna vizualizacija glotisa. U tim slučajevima, djelomična vizualizacija glotisa omogućuje lakši prolaz endotrahealnog tubusa. [46]

Ako je prvi pokušaj intubacije neuspješan, operateri moraju biti spremni promijeniti metodu u sljedećim pokušajima. Također, nakon neuspješnog pokušaja (ili za prvi pokušaj u bolesnika s očekivanom otežanom intubacijom) može se koristiti bougie. Bougie je fleksibilna naprava s anteriorno zaobljenim vrhom koja služi kao uvodnik trahealnog tubusa u dišni put kada je vizualizacija glasnica loša. Uvođenje bougiea omogućava neizravnu identifikaciju hrskavičnih grebena prednjeg dišnog puta. Endotrahealni tubus klizi preko bougiea i prolazi kroz glasnice.

Nakon što se endotrahealni tubus provuče kroz glasnice, manšeta se napuhuje pomoću štrcaljke od 5 ili 10 ml napunjene zrakom. Stilet se uklanja, a proksimalni kraj endotrahealnog tubusa povezuje se s monitorom ugljičnog dioksida i uređajem za ventilaciju. Općenito, željena dubina od sjekutića do distalnog vrha endotrahealnog tubusa je 21 odnosno 23 cm kod žena i muškaraca (udaljenost može korelirati i sa visinom bez obzira na spol). [46]

Nakon postavljanja endotrahealnog tubusa, bitno je potvrditi njegovo postavljanje u traheju i položaj proksimalno od karine. Monitor ugljičnog dioksida zlatni je standard za potvrdu trahealne intubacije. Ekstratrahealni valni oblik ugljičnog dioksida očitavat će 0 mmHg, dok endotrahealna intubacija pouzdano korelira s pacijentovim arterijskim parcijalnim tlakom CO<sub>2</sub>. Također je potrebno i auskultirati simetrične bilateralne zvukove disanja i odsutnost zvukova disanja iznad želuca. Ako je tubus dobro postavljen, manualna ventilacija simetrično odiže prsni koš, nad oba se plućna krila čuje uredan disajni šum, a nad epigastrijem se ne čuje kлокotanje. Koristi se i RTG pregled. RTG prsnog koša nakon intubacije potvrđuje lokaciju distalnog vrha endotrahealnog tubusa 2 do 4 cm proksimalno od karine i isključuje intubaciju glavnog bronha. Nakon potvrde pravilnog položaja, tubus mora biti osiguran pomoću komercijalno dostupnog pomagala ili ljepljive trake. [46]

Komplikacije ET intubacije uključuju: hipoksemiju, bradikardiju, hipotenziju, hemodinamski poremećaj, srčani zastoj, razderotinu orofarinksa, traumu zuba, aspiraciju povraćenog sadržaja ili predmeta iz orofarinksa (poput proteze), uvularnu i mukoznu nekrozu (uzrokovanu pritiskom endotrahealnog tubusa), puknuće dušnika (iznimno je rijetko, ali može biti posljedica nekroze dušnika zbog prekomjernog napuhavanja manšete ili izravne ozljede tubusom ili stiletom). [46]

Za medicinske sestre važna je kontinuirana procjena dišnih putova svakog pacijenta koji je intubiran. Auskultiraju se zvukovi disanja, procjenjuje brzina i kvaliteta disanja (ventilacija i oksigenacija - pulsnom oksimetrijom i plinovima arterijske krvi) i dokumentira izgled pacijenta. [46]

Prije ekstubacije treba provjeriti da li pacijent ima odgovarajući respiratorni napor, snagu mišića, razinu svijesti i intaktne reflekse dišnih putova. Nakon te procjene, potrebna je temeljita aspiracija dušnika, orofarinksa i nazofarinksa, zatim se pacijenta ventilira 100% kisikom, a manšeta ispuše. Od pacijenta se traži da duboko udahne, a tubus se lagano uklanja tijekom udisaja. Kisik se ponovno primjenjuje pomoću maske za lice. [46]

### **3.5.5. Gušenje stranim tijelom u dišnim putevima**

Većina smrtnih slučajeva uzrokovanih opstrukcijom dišnih puteva stranim tijelom događa se u predškolske djece, najčešće hranom uz kašalj i stridor. Ako je strano tijelo vidljivo i dostupno u ustima treba oprezno ukloniti pazeći da se pri tome ne gurne dalje u dišne puteve. Uklanjanje se nikad ne smije izvoditi naslijepo. [33]

U slučaju kada:

- je dijagnoza stranog tijela u dišnim putevima jasna, a postoji i neučinkoviti kašalj, sve jača dispneja, gubitak svijesti ili prestanak disanja
- postupcima zabacivanja glave / podizanja brade i podizanja čeljusti nije uspostavljen dišni put u osobe koja ne diše

potrebno je odmah reagirati. [33]

Ako osoba kašlje, treba je potaknuti. Spontani je kašalj učinkovitiji u terapiji opstrukcije od bilo kojeg dugog vanjskog postupka. Učinkovito kašlje osoba koje može govoriti, plakati ili udahnuti između kašlja. Stanje treba stalno procjenjivati. Intervenirati se ne treba dok kašalj ne postane neučinkovit, tiši ili nečujan, dok žrtva ne prestane plakati, govoriti ili disati te ne postane cijanotična ili izgubi svijest. Tada treba pozvati pomoć i intervenirati. [33]

Kod dojenčadi se preporučuje kombinacija udaraca po leđima i pritiskanja prsnog koša. Dojenče se položi niz spašavateljevu podlakticu u položaju glavom prema dolje, tako da šaka podupre žrtvinu čeljust na način da je drži otvorenom, a glavu u neutralnom položaju. Tada spašavatelj prisloni ruku niz bedro i 5 puta udari po leđima otvorenim dlanom slobodne ruke. Ako se opstrukcija ne riješi, dojenče se okrene i položi niz spašavateljevo bedro, i dalje u položaju s glavom prema dolje. Učini se 5 pritiskanja prsnog koša na istom mjestu gdje se izvodi vanjska masaža srca, ali s frekvencijom jedan u sekundi. Ako je dojenče veliko i teško je učiniti to jednom rukom, tada se postupci mogu izvesti postavljajući dojenče preko spašavateljeva krila. [33]

Kod djece se mogu primjenjivati udarci po leđima kao i u dojenčeta ali i pritiskivanja trbuha (Heimlichov zahvat). Mogu izvesti u stojećem ili u ležećem položaju. Stojeći je položaj prikladniji. Ako se Heimlichov zahvat čini u djeteta koje stoji, spašavatelj se postavi iza žrtve te je obuhvati rukama. Jedna se šaka postavi na djetetov trbuh iznad pupka, a ispod ksifoida. Dlanom druge ruke obuhvati se šaka prve te se tada obje snažno pritisnu prema trbuhu i gore pazeći da je pritisak usmjeren u središnjoj liniji. Postupak se ponovi 5 puta, osim ako objekt opstrukcije ne bude prije izbačen. Da bi učinio Heimlichov zahvat u djeteta koje leži, spašavatelj klekne pored žrtve. [33]

Kombinacija od 5 udaraca i 5 potiska (ili pritiskanja prsnog koša) radi se dok se blokada ne pomakne.

Nakon uspješno riješene opstrukcije, potrebna je i klinička procjena. Ako dijete ne diše treba ga nastaviti ventilirati, a ako nema znakova cirkulacije, osim ventiliranja, bit će potrebna i vanjska masaža srca, mogu biti potrebni i postupci naprednog održavanja života. Treba imati na umu da postoji mogućnost da su neki dijelovi stranog tijela zaostali u dišnom putu, a ako su se primjenjivali pritisci na trbuh, treba procijeniti mogućnost nastanka trbušnih ozljeda. [33]

Ako dojenče ili dijete nije pri svijesti, a ima strano tijelo u dišnim putevima treba:

- pozvati pomoć, položiti dijete na ravnu površinu, otvoriti usta i pokušati ukloniti vidljive objekte
- otvoriti dišni put u učiniti 5 spašavateljskih upuha namještajući položaj sa svakim upuhom, ako nema podizanja prsnog koša
- ako su spašavateljski upuhaji bili neučinkoviti, učiniti vanjsku masažu srca (za svu djecu – pritisci na donju polovicu sternuma; pronaći xiphoidni nastavak prsne kosti - izbjeći pritiskanje gornjeg abdomena; frekvencija kompresija oko 100-120 min za djecu svih dobi, osim novorođenčadi, omjer pritiska i upuha je 15:2), nastaviti oživljavanje oko minutu i ponovno zvati pomoć
- sa svakim upuhom pogledati u usta tražeći strano tijelo i ukloniti ga ako postane vidljivo (paziti da se ne gurne dolje i ošteti okolno tkivo)
- nakon što se opstrukcija dišnog puta uspješno riješi, a žrtva ne diše, treba je nastaviti ventilirati, a ako nema znakova cirkulacije, osim ventiliranja, bit će potrebna vanjska masaža srca, a mogu biti potrebni i postupci naprednog održavanja života
- ako dijete učinkovito diše, postavi ga se u položaj za oporavak i nastavi nazirati

[33]

## 3.6. EZOFAGOLOGIJA

### 3.6.1. Korozijska oštećenja jednjaka

Korozivni ezofagitis obično nastaje slučajnim (češće se viđa u djece) ili samoubilačkim gutanjem korozivnih tvari (kiselina ili lužina) koje su štetne za jednjak zbog svog alkalnog medija. [47] Najčešće progutane tvari su: sredstva za čišćenje (zahoda, odvoda, metala, pećnica, bazena), tekućina za automobilske akumulatore, proizvodi za uklanjanje hrđe, topilo za lemljenje koje sadrži cink klorid, proizvodi koji sadrže amonijak, Clinitest tablete i izbjeljivači. [50]

Mehanizam kiselinske i alkalne ozljede je koagulacijska nekroza ili likvefaktivna nekroza. Likvefaktivna nekroza probavit će nekrotično tkivo u tekući oblik, gnoj. Koagulacijska nekroza rezultirat će razvojem polučvrstih (zgrušanih) krhotina uslijed degeneracije proteinskih vlakana. [47]

Želudac nije zahvaćen jer želučana kiselina može neutralizirati te tvari, međutim, u slučajevima kiselih korozivnih tvari, jednjak se može poštediti dok želudac može biti teško ozlijeđen; što može dovesti do aklorhidrije, opstrukcije želučanog izlaza (od 2 do 4 tjedna jer se ožiljno tkivo tada skuplja) i rijetko do karcinoma želuca.[48]

Oštećenje jednjaka ovisi o koncentraciji, vrsti i količini unesenog štetnog materijala i vremenu kontakta između materijala i jednjaka. Obično zahvaća srednju i donju trećinu jednjaka. Najteži oblici ozljeda mogu dovesti do smrtnosti, međutim glavna briga je doživotni morbiditet. [49] Značajna izloženost korozivu također može rezultirati gastrointestinalnom apsorpcijom kiselih tvari što dovodi do metaboličke acidoze, hemolize, akutne ozljede bubrega i smrti. [48]

Pacijente za koje se sumnja da su progutali kaustičnu tvar sestra treba prioritarno trijažirati radi brze procjene i liječenja. Trijaža uključuje brzu procjenu: dišnih putova, mogućih opekline, vitalnih znakova, prisutnih simptoma i mentalnog statusa; trenutno praćenje rada srca i postavljanje iv. pristupa. Brzo uzimanje anamneze i dobivanje pouzdanih informacija o određenom agensu koji je progutan od ključne je važnosti, to se posebno odnosi na neuobičajene kaustične agense, od kojih neki imaju značajne toksične probleme nakon gutanja (fluorovodik, fenol, cinkov klorid i živin klorid). Ako je pacijent pri svijesti i može

gutati sestra mu odmah daje vodu ili mlijeko (tri pune šalice) zbog razrjeđivanja kiseline ili lužine. Neutralizirajuće kemikalije se ne daju jer oslobođena toplina može uzrokovati daljnje ozljede [48]

Liječnik bi trebao pokušati identificirati specifično sredstvo koje je progutano, kao i koncentraciju, pH i količinu progutane tvari. Treba utvrditi prisutnost ili odsutnost simptoma poput dispneje, disfagije, bola u ustima, odinofagije, bola u prsima, bolova u trbuhu, mučnine i povraćanja budući da prisutnost bilo kojeg od tih simptoma ukazuje na mogućnost značajne unutarnje ozljede. Uz znakove korozivne ozljede može uočiti i znakove prijeteće opstrukcije dišnih putova. Opstrukcija dišnih putova može se pojaviti kao posljedica edema, krvarenja i prisutnosti nekrotičnog materijala. [48]

Ponekad, kao i kod anamneze, nalazi fizikalnog pregleda mogu biti varljivo neupadljivi nakon značajnog gutanja kaustika, unatoč prisutnosti značajne nekroze tkiva. [48]

Dijagnostika korozije jednjaka može uključivati i: RTG fluoroskopiju, endoskopski ultrazvuk gornjeg GI trakta, endoskopsku biopsiju, CT, MRI i EKG. [49] Laboratorijske studije mogu uključivati: pH testiranje proizvoda, pH testiranje sline, KKS i razinu elektrolita, uree u krvi, kreatinina i plina u arterijskoj krvi ABG, testove funkcije jetre, DIK i analizu urina. Krvna grupa i podudarnost indicirani su za sve potencijalne kandidate za operaciju. [48]

U akutnoj fazi bolesti, u prvih 10 dana od uzimanja vidljiva je nekroza sa zamućenjem sluznice i proširenim atoničnim jednjakom, tromboza malih žila i ljuštenje sluznice. Komplikacije akutne faze mogu uključivati perforaciju (eskar se ljušti za 3-4 dana i granulacijsko tkivo ispunjava defekt pa u tom razdoblju može doći do perforacije), krvarenje u gornjem dijelu probavnog sustava, edem ili opstrukciju dišnih putova. Nakon toga slijedi invazija bakterija i migracija fibroblasta (4-7 dana). Naslage kolagena vidljive su nakon 2 tjedna. Povlačenje ožiljka počinje u trećem tjednu što na kraju dovodi do striktura. [47]

Disfagija koju uzrokuju strikture jednjaka glavni je klinički simptom. Međutim, pacijenti obično nemaju simptoma kada lumen jednjaka ostane >10 mm. Striktore mogu biti pojedinačne ili višestruke. Suženje jednjaka češće se viđa u gornjoj trećini kod djece, dok se češće uočava u srednjoj i distalnoj trećini kod odraslih. Bolesnici mogu imati opetovane male čireve zbog manjih trauma izazvanih hranom, koji naknadno zacjeljuju ponovnom epitelizacijom što dovodi do daljnjeg sužavanja lumena. [47]

Medijastinitis, perikarditis, pleuritis, intramuralni divertikuli jednjaka i želuca, traheozofagealna fistula, gastro-količna fistula, aorto-enterična fistula, peritonitis i karcinom



jednjaka dobro su poznate, iako rijetke komplikacije nakon korozivne ozljede jednjaka. Karcinom jednjaka je češći u bolesnika s kaustičnim ozljedama probavnog sustava nego u općoj populaciji. Prosječno trajanje između kaustične ozljede i raka je oko 40 godina. [47]

Zaštita dišnih putova je najvažnija nakon gutanja kaustične tvari. Sestra odmah treba osigurati opremu za endotrahealnu intubaciju i krikotireotomiju. Kašnjenja u osiguravanju definitivnog dišnog puta mogu rezultirati povećanim poteškoćama zbog progresivnog edema dišnog puta. Kada je dišni put kompromitiran mora se uspostaviti konačan dišni put. Poželjna je nježna orotrahealna intubacija ili intubacija potpomognuta fiberoptikom. Ako je moguće, najbolje je izbjegavati izazivanje paralize za intubaciju zbog rizika od anatomske distorzije od krvarenja i nekroze. Ako se očekuje otežan dišni put, i.v. ketamin se može koristiti za pružanje dovoljne sedacije za izravan pregled dišnog puta.[47]

Kod gutanja velike količine tekuće kiseline, sukucija NG sondom od posebne važnosti nakon gutanja cinkovog klorida, živinog klorida ili vodikovog fluorida. Može biti korisna ako se izvrši odmah nakon ingestije (osim ako nisu prisutni znakovi perforacije); može spriječiti i izlaganje tankom crijevu. [50]

Intravenske tekućine i krvni proizvodi mogu biti potrebni u slučaju značajnog krvarenja ili povraćanja. [50]

Sredstva za poticanje povraćanja ne treba davati zbog mogućeg ponovnog izlaganja sluznice kaustiku (mogućnost daljnjih ozljeda ili perforacija). Također, ispiranje želuca korištenjem orogastričnih Ewaldovih sondi velikog promjera kontraindicirano je i kod kiselih i kod alkalnih ingestija zbog rizika od perforacije jednjaka i trahealne aspiracije želučanog sadržaja. [47]

U bolesnika sa stabilnim dišnim putovima i bez kliničkih ili radioloških znakova perforacije, potrebno je započeti medikamentoznu terapiju. Suportivna njega, a ne specifični protuotrovi, glavni je oslonac liječenja nakon gutanja kaustika. Lijekovi korisni u tu svrhu uključuju antibiotike, inhibitore protonske pumpe i analgetike. [47]

Pedijatrijski pacijenti koji ostaju asimptomatski 2-4 sata nakon eksplorativne ingestije i koji dobro podnose normalnu prehranu mogu se otpustiti uz odgovarajuće mjere praćenja i povratka. [47]

Kirurški pregled je indiciran za sumnju na perforaciju. Zbog rizika od kasnih komplikacija, najčešće, stvaranja suženja jednjaka, potrebno je organizirati praćenje. Striktura jednjaka može se razviti već 3 tjedna nakon gutanja kaustika, ali obično se javlja nakon 8 tjedana ili dulje. Striktura se mogu liječiti dilatacijom jednjaka, korištenjem bougiea

(obično Savary) ili balon katetera. Kada dilatacija jednjaka nije moguća ili dugoročno ne osigurava odgovarajući kalibar jednjaka, treba razmotriti zamjenu jednjaka retrosternalnim želucem ili interpozicijom desnog debelog crijeva. Moguće je uraditi i premosnicu ili resekciju nativnog jednjaka. [48]

Odrasli pacijenti s nenamjernom izloženošću mogu biti otpušteni nakon razdoblja promatranja od 2 do 4 sata ako nema jedinstvenih problema u vezi s progutanom tvari (npr. veliki volumen, visoka koncentracija, agens s mogućnošću sistemske toksičnosti) i ako je pacijent asimptomatski, čistoga senzorija, sposoban unositi oralne tekućine bez poteškoća, pokazuje lak govor, pouzdan i upoznat s odgođenim simptomima i sposoban se vratiti ako se pojave. [48]

Aranžmani nakon otpusta mogu uključivati psihijatrijsku procjenu za sve pacijente s namjernim gutanjem i kontrolni ezofagram 3-4 tjedna nakon ingestije. [48]

Pacijentima treba poučiti da: kaustične agense treba čuvati u originalnim spremnicima zaštićenim od djece; je potrebno smanjiti koncentraciju proizvoda za kućanstvo u usporedbi s njihovim analogima industrijske snage (u cilju ublažavanja ozbiljnosti izloženosti agensima kao što su sredstva za čišćenje kućanstva) i da na radnom mjestu razviju procedure kojima bi se izloženost zaposlenika mogla tretirati brzo i učinkovito. [48]

### **3.6.2. Strano tijelo u jednjaku**

Većina pacijenata koji dolaze na procjenu stranog tijela u jednjaku čine to nakon slučajnog gutanja poznatog predmeta, a pacijent ima blage simptome i stabilnog je stanja. Izazovi dolaze kod pacijenata koji ne mogu ili ne žele dati povijest progutanog predmeta. Širok je raspon mogućih simptoma, kliničkih prikaza i mogućih komplikacija što otežava procjenu i upravljanje. Dojenčad i mala djeca čine otprilike 80% pacijenata koji se javljaju na odjele hitne pomoći sa stranim tijelom u jednjaku. [49]

Iako se može progutati širok raspon predmeta, najčešće je slučajno gutanje stranog tijela u jednjaku u obliku bolusa hrane (uglavnom meso riblje ili pileće kosti), zubne proteze i kovanice. [49] Velike, glatke komade hrane (npr. odrezak, hrenovke) posebno je lako nenamjerno progutati prije nego što se dovoljno sažvaču. Kostii, osobito riblje, mogu se progutati ako se meso u koje su ugrađene ne sažvače dovoljno. [49]

Ključni čimbenici koje treba uzeti u obzir pri uzimanju anamneze i procjeni pacijenata s progutanim stranim tijelima jesu: vrsta i broj predmeta, lokacija, vrijeme gutanja te pojava znakova i simptoma. Ti čimbenici će pomoći u određivanju treba li predmet hitno ukloniti ili se pacijent može sigurno liječiti uz promatranje i praćenje.

Glavni simptom stranoga tijela u jednjaku je osjećaj stranog tijela ili akutna disfagija. Simptomi se obično razvijaju za nekoliko minuta do sati. Strana tijela u gornjem dijelu jednjaka pacijent točnije lokalizira. Ona u srednjem ili donjem dijelu jednjaka opisuju se kao nejasna nelagoda, bol ili bol u prsima. Bolesnici s potpunom opstrukcijom jednjaka hipersaliviraju i ne mogu gutati oralni sekret (potrebno je hitnije liječenje). Ostali simptomi uključuju retrosternalnu punoću, regurgitaciju, odinofagiju (bolno gutanje može ukazivati na ozbiljnije probleme kao što je laceracija ili perforacija jednjaka), slinu umrljanu krvlju, gag refleks, gušenje, štucanje i povraćanje. Hiperventilacija koja je posljedica tjeskobe i nelagode često daje dojam respiratornog distresa, ali stvarna dispneja ili auskultatorni nalazi stridora ili piskanja ukazuju na to da je strano tijelo u dišnom putu, a ne u jednjaku. Ponekad strana tijela zagrebu jednjak, ali se ne zaglave. U takvim slučajevima abrazije jednjaka mogu uzrokovati osjećaj stranog tijela koji ostaje nakon prolaska stranog tijela, a pacijenti mogu prijaviti osjećaj stranog tijela iako strano tijelo nije prisutno. [49]

Stanja koja mogu uzrokovati osjećaj stranog tijela bez prisustva stranog tijela mogu biti: infekcija kao što je *Candida*, *Herpes simplex virus* (HSV) ili *Citomegalovirus* (CMV), ezofagitis (refluks kiseline, ezofagitis tableta.), spazam jednjaka, globus pharyngeus (globus hystericus) odnosno osjećaj kvržice ili stranog tijela u grlu nejasne etiologije. [49]

Fizikalni pregled bi se u početku trebao usredotočiti na prohodnost dišnih putova, vitalne znakove, pacijentovu sposobnost rukovanja sekretom i traženje znakova komplikacija kao što su hematemeza, abnormalni zvukovi disanja, potkožni emfizem i osjetljivost u vratu, prsima ili abdomenu.

Pacijenti s minimalnim simptomima koji mogu normalno gutati mogu se promatrati unutar 12 do 24 sata radi povlačenja simptoma, dok ostalima mogu biti potrebne slikovne pretrage. Rutinske rendgenske snimke obično su prvi korak ako se sumnja na radioneprozirni predmet. Najbolje za otkrivanje metalnih stranih tijela i kostiju kao i za otkrivanje znakova perforacije (slobodan zrak u medijastinumu ili peritoneumu). Ako postoji bilo kakva sumnja na strano tijelo ili na namjerno ili opasno (npr. paketi nedopuštenih droga) gutanje stranog tijela, potrebno je napraviti slikovne studije, kao što je CT, ponekad prije endoskopije, kako

bi se potvrdilo i lokaliziralo strano tijelo. Snimanje uz oralni kontrast obično se ne bi trebalo provoditi zbog rizika od aspiracije i curenja kontrasta u bolesnika s perforacijom. Također, prisutnost zaostalog kontrastnog materijala može otežati kasnije endoskopsko vađenje. Endoskopska procjena obično je potrebna u bolesnika kod kojih se sumnja na gutanje stranog tijela i stalnih simptoma unatoč negativnim rezultatima snimanja. [50]

Strana tijela u jednjaku obično se zadržavaju u područjima gdje postoji fiziološko ili patološko suženje lumena. Sužavanje lumena mogu uzrokovati sfinkteri (gornji i donji ezofagealni sfinkter), vanjske vaskularne strukture (npr. luk aorte, aberantna subklavijalna arterija), mreže, prstenovi, strikture, benigni tumori, ahalazija, sklerodermija, difuzni spazam jednjaka. Većina djece ima normalnu anatomiju. Međutim, postoji povećani rizik od impakcija s abnormalnostima kao što je eozinofilni ezofagitis, prethodni popravak atrezije jednjaka i prethodna Nissenova fundoplikacija. [49] Iz tog razloga tj. otkrivanja mogućih strukturnih i funkcionalnih abnormalnosti, preporučuje se da odrasle osobe s poviješću impakcije hrane, čak i ako spontano nestane, trebaju naknadnu procjenu jednjaka. [50] U djece je otprilike 74% stranih tijela zarobljeno na razini UES-a. U odraslih se otprilike 68% začepljenja javlja na distalnom dijelu jednjaka (povezani s patološkim abnormalnostima). [49]

Glavne komplikacije stranih tijela u jednjaku su opstrukcija i perforacija. Opstrukcija može biti djelomična (kada pacijent može gutati tekućinu ili barem svoj oralni sekret) ili potpuna. Djelomična opstrukcija je manje pojavna osim ako ne uključuje oštar predmet zaboden u zid jednjaka, što može dovesti do perforacije. Potpuna opstrukcija se klinički loše podnosi, može izazvati nekrozu pod pritiskom i rizik od perforacije ako ostane u jednjaku dulje od 24 sata. Moguće su i komplikacije lokalne ozljede sluznice jednjaka, (abrazije, laceracije, nekroze i stvaranje striktura). [50]

Veći rizik od komplikacija mogu stvoriti progutane dugmaste baterije, višestruki magneti i oštri predmeti. Impaktirane disk baterije zabrinjavajuće mogu zalijepiti za sluznicu jednjaka ili želuca, mogu uzrokovati opekline jednjaka, perforaciju, nekrozu, aortoezofagealne fistulu ili traheoezofagealnu fistulu. Tkivo, ako je zarobljeno između magneta može dovesti do tlačne ishemije, perforacije, fistule, opstrukcije ili volvulusa. Oštri predmeti imaju veći rizik od perforacije i također ih je potrebno hitno ukloniti. [49]

Ostale ozbiljne komplikacije uključuju ozljede izvan jednjaka, kao što je opstrukcija dišnih putova, retrofaringealni apsces, medijastinitis, perikarditis ili ozljeda glasnica. [49]

Pod pretpostavkom da su dišni putovi stabilni i da nema razvoja komplikacija, liječenje i zbrinjavanje ovise o vrsti stranog tijela, mjestu, stupnju opstrukcije i trajanju. Često je potrebno endoskopsko pomicanje ili uklanjanje. 80 do 90% progutanih predmeta koji dospiju u želudac na kraju će proći bez intervencije. [49]

Endoskopsko liječenje može se podijeliti na hitno, hitno unutar 12 sati do 24 sata i neurgentno. [49]

1. Hitna terapijska endoskopija potrebna je kod potpune opstrukcije jednjaka, disk baterije u jednjaku i oštih predmeta u jednjaku. Endoskopsko uklanjanje bolusa ili pomicanje bolusa u želudac tretman je izbora. Endoskopskom pomicanju bolusa u želudac ili uklanjanju prethodi pokušaj prolaska endoskopa oko bolusa hrane i pregled jednjaka distalno od bolusa (npr. radi suženja lumena ili opstrukcijskih lezija) a zatim se bolus nježno pritisne na sredini. Uklanjanje se najbolje postiže pincetom, višekrakim hvataljkama, mrežom, košaricom ili zamkom, po mogućnosti uz tubus postavljen u jednjak ili orotrahealnu intubaciju kako bi se spriječila aspiracija i zaštitili dišni putovi.
2. Hitna pomoć unutar 12 do 24 sata potrebna je kod: predmeta jednjaka koji nisu oštri, impakcije hrane bez potpune opstrukcije, oštih predmeta u želucu ili dvanaesniku, predmeta duljih od 6 cm iznad dvanaesnika, kod impakcije više magneta (ili jednoga magnetauz feromagnetski objekt) i kod novčića u jednjaku.
3. Neurgentno endoskopsko liječenje primjenjuje se kada: su predmeti u želucu veći od 2,5 cm u promjeru i kod tupih predmeta koji ne prolaze kroz želudac za 3 do 4 tjedna.

[49]

Davanje glukagona 25 mg ili 2 mg iv. tijekom 1 do 2 minute (dok pacijent sjedi) uz vodu ili gazirano piće (kako bi se pospješilo rastezanje jednjaka uz LES opuštanje) relativno je sigurna i prihvatljiva opcija koja ponekad omogućuje spontani prolaz bolusa hrane otpuštanjem distalnog jednjaka. Glukagon može izazvati mučninu i povraćanje (koje može izbaciti predmet, ali i povećati rizik od pucanja jednjaka). Ne preporučuju se druge metode, poput upotrebe pjenušavih sredstava, uređaja za omekšavanje mesa i bougiea zbog mogućih komplikacija i rizika od oštećenja jednjaka. [49]

## 4. ZAKLJUČAK

Hitna stanja u otorinolaringologiji česta su problematika u svakodnevnoj praksi. Budući da se pri problematici zbrinjavaju funkcionalno vrlo važni dijelovi ljudskog tijela, nužno je prepoznati patologiju, procijeniti težinu i primjereno postupiti liječenju i njezi svakog pacijenta.

Osim povrede integriteta i ugrožavanja vitalnih struktura i ostale simptomatologije u ORL, ako se ispravno i na vrijeme ne liječe mogu imati teške posljedice (pr. upalni procesi mogu se proširiti na mozak, oči ili sredoprsje). Pacijenti često mogu zadobiti estetski nepovoljne učinke, velik hendikep (poput iznenadne gluhoće ili gubitka ravnoteže) ili emocionalne posljedice zbog proživjele traume. Takvim pacijentima prijeko je potrebno pružiti utjehu i ohrabrenje.

Ono što treba upamtiti je da je uvijek vrlo važno zamijetiti simetriju određenih struktura jer svaka asimetrija (jednostrane gnojne/bistre sekrecije iz nosa, veće asimetrije tonzila, pomak jezika u stranu i sl.) inicira detaljnu obradu.

Posebnu pažnju treba posvetiti djeci zbog nezrela imunog sustava i dijabetičarima.

## 5. LITERATURA

- [1] Predrag Keros, Marko Pećina, Mirjana Ivančić Košuta: Temelji anatomije čovjeka, naklada NAPRIJED, Zagreb, 1999
- [2] Ranko Mladina i suradnici: Otorinolaringologija, Medicinska naklada, Zagreb, 2008
- [3] <https://emedicine.medscape.com/article/1949369-overview>, dostupno 30.3.2022
- [4] <https://emedicine.medscape.com/article/1949347-overview#a2>, dostupno 10.4.2022.
- [5] <https://emedicine.medscape.com/article/1949391-overview#a3>, dostupno 18.4.2022.
- [6] <https://emedicine.medscape.com/article/1884995-overview#a2>, dostupno 19.4.2022.
- [7] Burlew JT, Weber C, Banks KP: Anatomy, Thorax, Mediastinal Lymph Nodes, July 2021, <https://www.ncbi.nlm.nih.gov/books/NBK532863/>, dostupno 22.4.2022.
- [8] <https://www.kenhub.com/en/library/anatomy/pulmonary-arteries-and-veins>, dostupno 1.5.2022.
- [9] Andrew Su, Colleen H. Parker, Jeffrey L. Conklin: Clinical and Basic Neurogastroenterology and Motility, ACCADEMIC PRESS, prosinac 2019, str 79-88, <https://www.sciencedirect.com/science/article/pii/B9780128130377000054>, dostupno 15.3.2022.
- [10] <https://www.nidcd.nih.gov/sites/default/files/Documents/health/hearing/Sudden-Deafness.pdf>, dostupno 20.3.2022.
- [11] Lotterman S, Sohal M: Ear Foreign Body Removal, Treasure Island, 2021, <https://www.ncbi.nlm.nih.gov/books/NBK459136/#!po=95.8333>, dostupno 15.3.2022.
- [12] Vladimir Gašparović i suradnici: Hitna medicina, Medicinska naklada, Zagreb, 2014
- [13] <https://emedicine.medscape.com/article/863220-overview>, dostupno 22.3.2022.
- [14] Brankica Gregorić Butina, Gorazd Poje, Tomislav Baudoin, Livije Kalogjera, Ivana Pajić Matić, Dino Damjanović: Smjernice za epistaksu, Medica Jadertina, Slavonski Brod, 2020, str. 185-187, <https://hrcak.srce.hr/clanak/354974>, dostupno 22.3.2022

- [15] Rafael Beck, Martin Sorge, Antonius Schneider and Andreas Dietz: Current Approaches to Epitaxis Treatment in primary and Secondary Care, *Dtsch Arztebl*, siječanj 2018, str. 12-22 <https://www.ncbi.nlm.nih.gov/pmc/articles/PMC5778404/>, dostupno 22.3.2022
- [16] <https://emedicine.medscape.com/article/878595-overview>, dostupno 22.3.2022
- [17] Thomas S. Kühnel and Torsten E. Reichert: Trauma of the midface, *GMS Curr Top Otorinolaringol Head Neck Surg.*, prosinac 2015, <https://www.ncbi.nlm.nih.gov/pmc/articles/PMC4702055/>, dostupno 22.3.2022.
- [18] David M. Poetker & Timothy L. Smith: Delayed Complications Following Sinus Trauma, Revision Sinus Surgery, Springer, Berlin, Heidelberg, 2008, str. 179-184, [https://doi.org/10.1007/978-3-540-78931-4\\_21](https://doi.org/10.1007/978-3-540-78931-4_21), dostupno 22.3.2022.,
- [19] A Kalan, M Tariq: Foreign bodies in the nasal cavities: a comprehensive review of the aetiology, diagnostic pointers, and therapeutic measures, *Postgrad Med J.*, London, kolovoz 2000, str. 484–487, <https://www.ncbi.nlm.nih.gov/pmc/articles/PMC1741675/>, dostupno 22.3.2022
- [20] <https://emedicine.medscape.com/article/763612-overview>, dostupno 31.3.2022.
- [21] RB Mathoera, PC Wever, FRC van Dorsten, SGT Balter, CPC de Jager: Epiglottitis in the adult patient, Hertogenbosch, listopad 2008, <https://pubmed.ncbi.nlm.nih.gov/18931398/>, dostupno 31.3.2022.
- [22] <https://www.medicalnewstoday.com/articles/169521#causes>, dostupno 31.3.2022.
- [23] Claude Abdallah: Acute epiglottitis: Trends, diagnosis and management, *Saudi J Anaesth.*, srpanj 2012, str. 279-281, <https://www.ncbi.nlm.nih.gov/pmc/articles/PMC3498669/>, dostupno 31.3.2022.
- [24] Benjamin Lindquist, MD, Sybil Zachariah, MD, Anita Kulkarni, MD: Epiglottitis: A Case Series, Number, *The Permanente Journal*, Adult, ožujak 2017, <https://www.thepermanentejournal.org/issues/2017/winter/6279-adult-epiglottitis-a-case-series.html>, dostupno 31.3.2022.
- [25] Suzuki, Shiori MD; Bandoh, Nobuyuki MD, PhD; Goto, Takashi MD, PhD; Uemura, Akihiro MD; Sasaki, Mizuki DVM, PhD; Harabuchi, Yasuaki MD, PhD: Severe laryngeal edema caused by Pseudoterranova species, siječanj 2021, str. e24456, <https://journals.lww.com/md->



journal/Fulltext/2021/01290/Severe\_laryngeal\_edema\_caused\_by\_Pseudoterranova.105.aspx, dostupno 1.4.2022.

[26] A M Ditto, L C Grammer, R C Kern: Direct laryngoscopy with provocation: a useful method to distinguish acute laryngeal edema from nonorganic disease, *Ann Allergy Asthma Immunol*, srpanj 1995, <https://pubmed.ncbi.nlm.nih.gov/7621056/>, dostupno 5.4.2022.

[27] Marijo Letizia , Jennifer O'Leary i Jane Vodvarka: MedSurg Nursing, Laryngeal edema: perioperative nursing considerations. (Best Practice), *MedSurg Nursing*, br. 12, travanj 2003, <https://go.gale.com/ps/i.do?p=AONE&u=googlescholar&id=GALE|A100543787&v=2.1&it=r&sid=AONE&asid=fd3b1809>, dostupno 5.4.2022.

[28] Gupta G, Mahajan K.: Acute Laryngitis, Treasure Island, 2021, <https://www.ncbi.nlm.nih.gov/books/NBK534871/>, dostupno: 5.4.2022.

[29] Ring J, Beyer K, Biedermann T, Bircher A, Duda D, Fischer J: Guideline for acute therapy and management of anaphylaxis, *Allergo Journal International*, svibanj 2014, str. 96-112, <https://www.ncbi.nlm.nih.gov/pmc/articles/PMC4479483/>, dostupno 6.4.2022.

[30] S. Wallace, McGrath: Laryngeal complications after tracheal intubation and tracheostomy, *BJA Education*, br. 7, travanj 2021, str. 250-257, [https://www.bjaed.org/article/S2058-5349\(21\)00028-7/fulltext#relatedArticles](https://www.bjaed.org/article/S2058-5349(21)00028-7/fulltext#relatedArticles), dostupno 7.4.2022.

[31] Wouter A. Pluijms , Walther NKA van Mook , Bastiaan HJ Wittekamp i Dennis CJJ Bergmans: Postextubation laryngeal edema and stridor resulting in respiratory failure in critically ill adult patients: updated review, Heerlen, *Crit Care*, rujan 2015, <https://www.ncbi.nlm.nih.gov/pmc/articles/PMC4580147/>, dostupno 8.4.2022.

[32] Hada, Mahendra S. MS; Samdhani, Sunil MS, ENT; Chadha, Vinit MS, ENT; Harshvardhan, Rathod S. MBBS; Prakash, Mishra MS, ENT: Laryngeal Foreign Bodies Among Adults, *Journal of Bronchology & Interventional Pulmonology*, br. 2, travanj 2015, str. 145-147, [https://journals.lww.com/bronchology/fulltext/2015/04000/laryngeal\\_foreign\\_bodies\\_among\\_adults.11.aspx](https://journals.lww.com/bronchology/fulltext/2015/04000/laryngeal_foreign_bodies_among_adults.11.aspx), dostupno 9.4.2022.

[33] Julije Meštrović i suradnici: Hitna stanja u pedijatriji, Medicinska naklada, Zagreb, 2011

- [34] Jiannis Hajioannou , Panagiotis Kousouli, Vassiliki Florou, Eleni Stavrianou: Iatrogenic Migration of an Impacted Pharyngeal Foreign Body of the Hypopharynx to the Prevertebral Space, Hindawi, prosinac 2011, <https://www.hindawi.com/journals/ijoto/2011/274102/>, dostupno 10.4.2022.
- [35] Zhenghua Huang, Peng Li , Lisheng Xie ,Jing Li ,Honggen Zhou and Qi Li : Related factors of outcomes of pharyngeal foreign bodies in children, SAGE Open Med., kolovoz 2017, <https://www.ncbi.nlm.nih.gov/pmc/articles/PMC5560513/>, dostupno 10.4.2022.
- [36] <https://reference.medscape.com/article/872119-overview>, dostupno 18.4.2022.
- [37] Bin Xu, Hai-Yan Jin, Ke Wu , Cao Chen, Li Li, Yang Zhang, Wei-Zhong Gu and Chao Chen, Primary and secondary postoperative hemorrhage in pediatric tonsillectomy, World J Clin Cases., ožujak 2021, str. 1543-1553, <https://www.ncbi.nlm.nih.gov/pmc/articles/PMC7942054/>, dostupno 18.4.2022.
- [38] <https://emedicine.medscape.com/article/764615-overview>, dostupno 22.4.2022.
- [39] Bayram Altuntas, Yener Aydın and Atilla Eroglu: Foreign Bodies in Trachea: A 25-years of Experience, Eurasian J Med., lipanj 2016, str. 119–123, <https://www.ncbi.nlm.nih.gov/pmc/articles/PMC4970549/>, dostupno 22.4.2022.
- [40] <https://emedicine.medscape.com/article/865068-overview#a2>, dostupno 22.4.2022.
- [41] Paul De Leyn, Lieven Bedert, Marion Delcroix, Pieter Depuydt, Geert Lauwers, Youri Sokolov, Alain Van Meerhaeghe, Paul Van Schil: Tracheotomy: clinical review and guidelines, European Journal of Cardio-Thoracic Surgery, rujan 2007, str. 412-421, <https://academic.oup.com/ejcts/article/32/3/412/529979>, dostupno 23.4.2022.
- [42] <https://www.reliasmedia.com/articles/148186-tracheostomy-emergencies>, dostupno 23.4.2022.
- [43] TENA ŠIMUNJAK, TATJANA GORANOVIĆ and BORIS ŠIMUNJAK: CRICOTHYROTOMY – URGENT ACCESS TO THE AIRWAY, WHEN AND HOW?, Acta Med Croatica, 2018, str. 57-62, <https://hrcak.srce.hr/file/306762>, dostupno 27.4.2022.
- [44] Danny Castro, Lori A. Freeman: Oropharyngeal Airway, Treasure Island, 2022
- [45] Atanelov Z, Aina T, Amin B, et al.: Nasopharyngeal Airway, StatPearls, 2022, <https://www.ncbi.nlm.nih.gov/books/NBK513220/#article-25566.s2>, dostupno 2.5.2022.

[46] Alvarado AC, Panakos P.: Endotracheal Tube Intubation Techniques, StatPearls, 2022, <https://www.ncbi.nlm.nih.gov/books/NBK560730/>, dostupno: 2.5.2022.

[47] Rohan Kamat, Pankaj Gupta, Yalaka Rami Reddy, Suman Kochhar, Birinder Nagi and Rakesh Kochhar: Corrosive injuries of the upper gastrointestinal tract: A pictorial review of the imaging features, Chandigarh, Indian J Radiol Imaging, ožujak 2019, str. 6-13, <https://www.ncbi.nlm.nih.gov/pmc/articles/PMC6467036/>, dostupno 4.5.2022.

[48] <https://emedicine.medscape.com/article/813772-overview#a5>, dostupno 4.5.2022.

[49] Schaefer TJ, Trocinski D: Esophageal Foreign Body, Treasure Island, 2022, <https://www.ncbi.nlm.nih.gov/books/NBK482131/>, dostupno 4.5.2022.

[50] <https://www.msmanuals.com/professional/gastrointestinal-disorders/bezoars-and-foreign-bodies/esophageal-foreign-bodies>, dostupno 5.5.2022.

## 6. POPIS SLIKA

Slika 2.1.1. Anatomija uha, izvor: <https://www.britannica.com/science/ear>

Slika 2.2.1. Sagitalni prikaz nosne šupljine, izvor: <https://www.britannica.com/science/nose>

Slika 2.3.1. Anatomija štitne hrskavice grkljana, izvor:

<https://emedicine.medscape.com/article/1949369-overview>

Slika 2.3.2. Anatomija krikoidne hrskavice grkljana, izvor:

<https://emedicine.medscape.com/article/1949369-overview>

Slika 2.3.3. Položaj epiglotisa, izvor:

[https://www.ncbi.nlm.nih.gov/books/NBK65859.1/figure/CDR0000258016\\_\\_172/?report=objectonly](https://www.ncbi.nlm.nih.gov/books/NBK65859.1/figure/CDR0000258016__172/?report=objectonly)

Slika 2.3.4. Položaj aritenoidnih hrskavica, izvor:

<https://www.medicinembbs.com/2011/03/anatomy-of-larynx.html>

Slika 2.3.5.. Položaj kornikularnih hrskavica, izvor:

<https://teachmeanatomy.info/neck/viscera/larynx/laryngealcartilages/>

Slika 2.4.1. Tonzile ždrijela, izvor:

<https://teachmeanatomy.info/neck/misc/tonsils-and-adenoids/>

Slika 2.4.2. Anatomija ždrijela, izvor:

<https://teachmeanatomy.info/neck/misc/tonsils-and-adenoids/>

Slika 2.5.1. Plućna arterija i vena u odnosu na dišne putove i pluća, izvor:

<https://emedicine.medscape.com/article/1884995-overview#a2>

Slika 2.6.1. Prikaz jednjaka, izvor: <https://www.amboss.com/us/knowledge/Esophagus>

Slika 3.5.1.1. Orijentiri za auskultaciju prsnog koša, izvor: Oxford Handbook of Emergency Nursing ( PDFDrive.com ).pdf

Slika 3.5.3.1. Orijentacijske točke za konikotomiju, izvor: <https://hrcak.srce.hr/file/306762>

Slika 3.5.4.1. Otvaranje dišnih puteva nagnjanjem glave i podizanjem brade; a) neutralni položaj glave u dojenčeta, b) zabacivanje glave – položaj njušenja u većeg djeteta. izvor: Julije Meštrović i suradnici: Hitna stanja u pedijatriji, Zagreb, 2011

Slika 3.5.4.2. Otvaranje dišnih puteva podizanjem donje čeljusti, izvor: Julije Meštrović i suradnici: Hitna stanja u pedijatriji, Zagreb, 2011

Slika 3.5.4.1.1. Dijelovi OPA, izvor: <https://clinicalgate.com/11-oropharyngeal-airway-insertion/>

Sveučilište  
Sjever

HLBON  
ALISEBAINR



SVEUČILIŠTE  
SIEVER

IZJAVA O AUTORSTVU  
I  
SUGLASNOST ZA JAVNU OBJAVU

Završni/diplomski rad isključivo je autorsko djelo studenta koji je isti izradio te student odgovara za istinitost, izvornost i ispravnost teksta rada. U radu se ne smiju koristiti dijelovi tuđih radova (knjiga, članaka, doktorskih disertacija, magistarskih radova, izvora s interneta, i drugih izvora) bez navođenja izvora i autora navedenih radova. Svi dijelovi tuđih radova moraju biti pravilno navedeni i citirani. Dijelovi tuđih radova koji nisu pravilno citirani, smatraju se plagijatom, odnosno nezakonitim prisvajanjem tuđeg znanstvenog ili stručnoga rada. Sukladno navedenom studenti su dužni potpisati izjavu o autorstvu rada.

Ja, ANDELA BULJEVIĆ (ime i prezime) pod punom moralnom, materijalnom i kaznenom odgovornošću, izjavljujem da sam isključivi autor/ica završnog/diplomskog (obrisati nepotrebno) rada pod naslovom Uloga med. 25. tjednom brinjavanja hitnih stanja u otorinolaringologiji (upisati naslov) te da u navedenom radu nisu na nedozvoljen način (bez pravilnog citiranja) korišteni dijelovi tuđih radova.

Student/ica:  
(upisati ime i prezime)

Andela Buljević  
(vlastoručni potpis)

Sukladno Zakonu o znanstvenoj djelatnosti i visokom obrazovanju završne/diplomske radove sveučilišta su dužna trajno objaviti na javnoj internetskoj bazi sveučilišne knjižnice u sastavu sveučilišta te kopirati u javnu internetsku bazu završnih/diplomskih radova Nacionalne i sveučilišne knjižnice. Završni radovi istovrsnih umjetničkih studija koji se realiziraju kroz umjetnička ostvarenja objavljuju se na odgovarajući način.

Ja, ANDELA BULJEVIĆ (ime i prezime) neopozivo izjavljujem da sam suglasan/na s javnom objavom završnog/diplomskog (obrisati nepotrebno) rada pod naslovom Uloga med. 25. tjednom brinjavanja hitnih stanja u otorinolaringologiji (upisati naslov) čiji sam autor/ica.

Student/ica:  
(upisati ime i prezime)

Andela Buljević  
(vlastoručni potpis)