

Fizioterapijski pristup kod ginekoloških tumora

Horvat, Iva

Undergraduate thesis / Završni rad

2022

Degree Grantor / Ustanova koja je dodijelila akademski / stručni stupanj: **University North / Sveučilište Sjever**

Permanent link / Trajna poveznica: <https://um.nsk.hr/um:nbn:hr:122:367155>

Rights / Prava: [In copyright](#)/[Zaštićeno autorskim pravom.](#)

Download date / Datum preuzimanja: **2024-11-09**



Repository / Repozitorij:

[University North Digital Repository](#)





**Sveučilište
Sjever**

Završni rad br. 141/FIZ/2022

Fizioterapijski pristup kod ginekoloških tumora

Iva Horvat, 0178110024

Varaždin, kolovoz 2022. godine



**Sveučilište
Sjever**
Odjel za Fizioterapiju

Završni rad br. 141/FIZ/2022

Fizioterapijski pristup kod ginekoloških tumora

Student

Iva Horvat, 0178110024

Mentor

Anica Kuzmić, mag. physioth.

Varaždin, kolovoz 2022. godine

Prijava završnog rada

Definiranje teme završnog rada i povjerenstva

ODJEL	Odjel za fizioterapiju		
STUDIJ	preddiplomski stručni studij Fizioterapija		
PRISTUPNIK	Iva Horvat	JMBAG	0178110024
OKTUV	30.08.2022.	KOLEGIJ	Specijalne teme u fizioterapiji
NASLOV RADA	Fizioterapijski pristup kod ginekoloških tumora		

NASLOV RADA NA ENGL. JEZIKU	Physiotherapy approach in gynecological tumors
-----------------------------	--

MENTOR	Anica Kuzmić, mag. physioth.	ZVANJE	predavač
--------	------------------------------	--------	----------

ČLANOVI POVJERENSTVA	1. doc. dr. sc. Manuela Filipec, predsjednik
	2. Anica Kuzmić, mag. physioth., pred., mentor
	3. Ivana Herak, mag. med. techn., pred. član
	4. Valentina Novak, mag. med. techn., pred., zamjenski član
	5.

Zadatak završnog rada

BR. OJ	141/FIZ/2022
--------	--------------

OPIS

Tumori su jedan od vodećih zdravstvenih problema današnjice. Mogu biti maligni i benigni. Benigni tumori su najčešće bezopasni dok se maligni šire i prodiru u okolna tkiva i tako štete organizmu. Tumore koji nastaju u ženskom reproduktivnom sustavu nazivamo ginekološkim tumorima. Najčešći simptom ginekoloških tumora je abnormalno vaginalno krvarenje, a u kasnijoj fazi mogu se javiti simptomi poput boli u donjem dijelu trbuha, grčevi, nadutost, gastrointestinalni i urinarni simptomi. Fizioterapijski pristup kod pacijentica operiranih od ginekoloških tumora zahtjeva individualiziran program. Započinje fizioterapijskom procjenom koja uključuje uzimanje anamneze, funkcionalnog statusa i podataka o provedenoj operaciji. Cilj rehabilitacije je pomoći pacijentici da postigne najvišu moguću funkcionalnost. Kako bi to postigli važno je krenuti s fizikalnom terapijom što ranije. Fizioterapija nakon operacije može se podijeliti na prije operacijsku fazu, poslije operacijsku fazu i kasnu poslije operacijsku fazu. Prva faza rehabilitacije je priprema za operaciju. Druga faza rehabilitacije uključuje vježbe cirkulacije, disanja, vježbe jačanja mišića zdjeličnog dana i mišića abdomena. Treća faza rehabilitacije koncentrirana se na edukaciju o načinu života idućih tri mjeseca od operacije. Svrha fizioterapije nakon operacije ginekološkog tumora je sprječavanje komplikacija poput urogenitalne disfunkcije, prolapsa organa zdjelice, pojave limfnog edema i boli.

ZADATAK URUČEN	30. 08. 2022.	POŠTOM MENTORA	
----------------	---------------	----------------	--



Predgovor

Zahvaljujem se svojoj mentorici, mag. physio. Anici Kuzmić, na pomoći i suradnji tijekom pisanja završnog rada. Na prenesenom znanju tijekom studija i korisnim savjetima za budući rad u struci.

Također, zahvaljujem obitelji i prijateljima na pruženoj podršci tijekom studija.

Sažetak

Tumori su jedan od vodećih zdravstvenih problema današnjice. Mogu biti maligni i benigni. Benigni tumori su najčešće bezopasni dok se maligni šire i prodiru u okolna tkiva i tako štete organizmu. Tumore koji nastaju u ženskom reproduktivnom sustavu nazivamo ginekološkim tumorima. Postoji pet tipova glavnih ginekoloških tumora, a to su rak stidnice, rak rodnice, rak vrata maternice, rak tijela maternice i tumori jajnika i jajovoda. Najčešće se dijagnosticiraju u kasnoj fazi zbog slabo izraženih kliničkih simptoma. Najčešći simptom ginekoloških tumora je abnormalno vaginalno krvarenje, a u kasnijoj fazi mogu se javiti simptomi poput boli u donjem dijelu trbuha, grčevi, nadutost, gastrointestinalni i urinarni simptomi. Ovi simptomi mogu nalikovati mnogim bolestima i stanjima i zbog toga ih je teže dijagnosticirati. Liječenje ginekološkog karcinoma ovisi o stadiju bolesti. Terapija može uključivati operaciju, zračenje, kemoterapiju, hormonsku terapiju i ciljanu terapiju, ili kombinaciju ovih modaliteta. Primarni tretman je kirurški i ostavlja velike posljedice na fizičko stanje pacijentice. Rehabilitacija osobe oboljele od ginekološkog tumora mora početi što ranije. Fizioterapijski pristup kod pacijentica operiranih od ginekoloških tumora zahtjeva individualiziran program. Započinje fizioterapijskom procjenom koja uključuje uzimanje anamneze, funkcionalnog statusa i podataka o provedenoj operaciji. Cilj rehabilitacije je pomoći pacijentici da postigne najvišu moguću funkcionalnost. Kako bi to postigli važno je krenuti s fizikalnom terapijom što ranije. Fizioterapija nakon operacije može se podijeliti na prije operacijsku fazu, poslije operacijsku fazu i kasnu poslije operacijsku fazu. Prva faza rehabilitacije je priprema za operaciju. Druga faza rehabilitacije uključuje vježbe cirkulacije, disanja, vježbe jačanja mišića zdjeličnog dana i mišića abdomena. Treća faza rehabilitacije koncentrira se na edukaciju o načinu života idućih tri mjeseca od operacije. Svrha fizioterapije nakon operacije ginekološkog tumora je sprječavanje komplikacija poput urogenitalne disfunkcije, prolapsa organa zdjelice, pojave limfnog edema i boli.

Ključne riječi: ginekološki tumor, fizioterapija, liječenje

Abstract

Tumors are one of the leading health problems today. They can be malignant or benign. Benign tumors are usually harmless, while malignant tumors spread and penetrate the surrounding tissues and thus harm the body. Tumors that arise in the female reproductive system are called gynecological tumors. There are five main types of gynecological tumors, namely pubic cancer, uterine cancer, cervical cancer, uterine body cancer, and ovarian and fallopian tube tumors. They are most often diagnosed at a late stage due to poorly expressed clinical symptoms. The most common symptom of gynecological tumors is abnormal vaginal bleeding, and at a later stage symptoms such as pain in the lower abdomen, cramps, flatulence, gastrointestinal and urinary symptoms may occur. These symptoms can resemble many diseases and conditions and are therefore difficult to diagnose. Treatment of gynecological cancer depends on the stage of the disease. Therapy may include surgery, radiation, chemotherapy, hormone therapy, and targeted therapy, or a combination of these modalities. The primary treatment is surgical and has great consequences on the patient's physical condition. Rehabilitation of a person suffering from a gynecological tumor must begin as early as possible. Physiotherapy approach in patients operated on for gynecological tumors requires an individualized program. It begins with a physiotherapy assessment that includes taking an anamnesis, functional status and information about the surgery performed. The goal of rehabilitation is to help the patient achieve the highest possible functionality. In order to achieve this, it is important to start physical therapy as early as possible. Physiotherapy after surgery can be divided into pre-operative phase, post-operative phase and late post-operative phase. The first phase of rehabilitation is preparation for surgery. The second phase of rehabilitation includes exercises for circulation and breathing, exercises to strengthen the muscles of the pelvic floor and abdominal muscles. The third phase of rehabilitation focuses on lifestyle education for the next three months after surgery. The purpose of physiotherapy after gynecological tumor surgery is to prevent complications such as urogenital dysfunction, pelvic organ prolapse, lymphedema and pain.

Keywords: gynecological tumor, physiotherapy, treatment

Popis korištenih kratica

Ca125	Tumorski marker
CT	Kompjutorizirana tomografija
DKS	Diferencijalna krvna slika
EMG	Elektromiografija
FIGO	Međunarodna federacija ginekologije i opstetricije
HPV	Humani papiloma virus
KKS	Kompletna krvna slika
MMT	Manualni mišićni test
MR	Magnetska rezonanca
PAPA	Papanicolaou test
RTG	Rendgenska snima
SOAP	Model procjene u fizioterapiji
UZV	Ultrazvuk

Sadržaj

1. Uvod	1
1.1 Anatomija ženskog reproduktivnog sustava	2
1.1.1 Mišići zdjelocnog dna	3
2. Maligni ginekološki tumori	5
2.1 Rak stidnice.....	5
2.1.1 Klinička slika	5
2.1.2 Stadiji bolesti i dijagnoza	6
2.1.3 Liječenje	7
2.2 Rak rodnice	8
2.2.1 Klinička slika	8
2.2.2 Stadiji bolesti i dijagnoza	9
2.2.3 Liječenje	10
2.3 Rak vrata maternice	10
2.3.1 Klinička slika	11
2.3.2 Stadiji bolesti i dijagnoza	11
2.3.3 Liječenje	13
2.4 Rak tijela maternice	14
2.4.1 Klinička slika	14
2.4.2 Stadiji bolesti i dijagnoza	14
2.4.3 Liječenje	16
2.5 Tumori jajnika i jajovoda.....	17
2.5.1 Klinička slika	17
2.5.2 Stadiji bolesti i dijagnoza	18
2.5.3 Liječenje	20
3. Fizioterapijski pristup pacijenticama oboljelim od ginekoloških tumora	21
3.1 Fizioterapijska procjena	22
3.2 Fizioterapijska intervencija kod operacije ginekološkog tumora	24
3.2.1 Rana poslije operacijska faza	24
3.2.2 Kasna poslije operacijska faza.....	29
3.3 Liječenje i prevencija komplikacija	30
3.3.1 Limfni edem	30
3.3.2 Urogenitalna disfunkcija.....	31

4. Zaključak	35
5. Literatura	36

1. Uvod

U današnje vrijeme sve veći broj ljudi obolijeva od neke vrste tumora pa tako liječenje i rehabilitacija onkoloških bolesnika postaje vrlo bitna stavka u medicini i fizioterapiji. Onkologija je grana medicine koja se bavi proučavanjem i liječenjem tumora. Ona iziskuje multidisciplinarni pristup svih zdravstvenih radnika. Fizioterapija kao znanost postaje sve bitnija u procesu liječenja, rehabilitacije i oporavka onkoloških pacijenata.

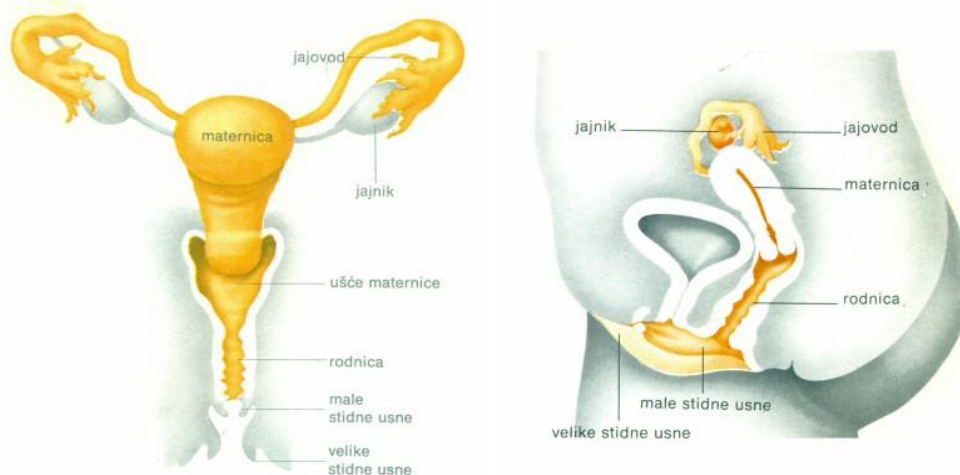
Tumori su, uz kardiovaskularne bolesti, vodeći zdravstveni problem današnjice. Unatrag nekoliko desetljeća rak je većinom bio problem u razvijenim zemljama svijeta, no danas to više nije slučaj uz zabilježen porast slučajeva u slabo i srednje razvijenim zemljama [1].

Tumor kao bolest nastaje nekontroliranim dijeljenjem stanica i kao takav može biti benigni (dobročudan) ili maligni (zloćudan, rak). Benigni tumori najčešće su bezopasni, ali svojim rastom i veličinom mogu vršiti pritisak na okolne strukture te se iz tog razloga moraju ukloniti. Uz to moguće je i odstranjenje iz estetskih razloga. Maligni su tumori zloćudni, šire se i prodiru u okolna tkiva i druge dijelove tijela putem krvi ili limfnog sustava te tako štete organizmu [2]. Tumore koji nastanu i razvijaju se, odnosno započinju, u ženskom reproduktivnom sustavu nazivamo ginekološkim tumorima. Postoji pet glavnih tipova ginekoloških tumora koji su dobili naziv po mjestu njihovog nastajanja. Mogu nastati na području cerviksa, maternice, vagine, vulve, jajnika i jajovoda [3].

Učestalost i smrtnost različitih vrsta tumora promatra Državni registar za rak. Prema podacima najčešća sijela raka kod žena u 2019. godini su rak dojke (25%), traheja, bronha i pluća (9%), kolon (8%), tijelo maternice (7%) i štitnjača (6%). Kada govorimo o učestalosti pojavljivanja ginekoloških tumora bitno je spomenuti da je prema podacima iz 2019. rak tijela maternice četvrti najčešći tumor koji se pojavljuje kod žena. Zatim ga slijedi rak vrata maternice i nakon toga rak jajnika [4].

1.1. Anatomija ženskog reproduktivnog sustava

Ženski spolni organi (*organa genitalia feminina*) većinski su smješteni u zdjelici te su na taj način zaštićeni, a to su jajnici, jajovodi, maternica i rodnica. Dio organa nalazi se izvan zdjelice gdje zajedno tvore stidnicu odnosno vanjske spolne organe (Slika 1.1.1.) [5].



Slika 1.1.1. Anatomija ženskog reproduktivnog sustava

(Izvor: <https://spolnozdravlje.hr/res/images/zenski-spolni-organi.jpg>)

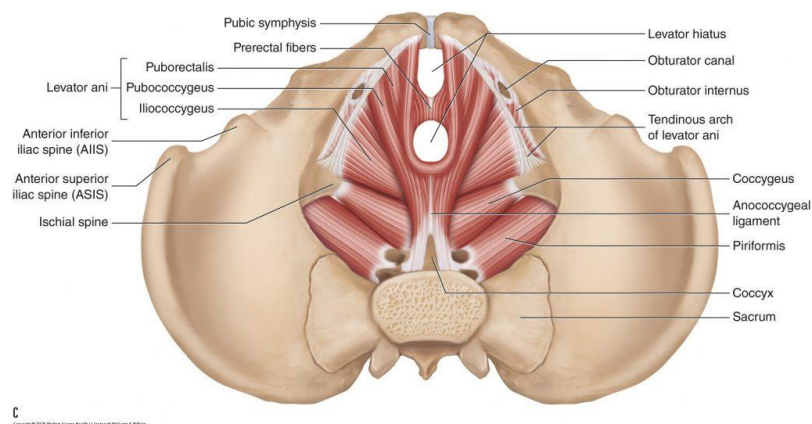
Jajnici (*ovaria*) su dvije spolne žlijezde koje se nalaze na desnoj i lijevoj strani uz stijenku male zdjelice. Jajovodi (*tubae uterinae*) su dvije cijevi koje vode do materničnog roga. Duge su 10 do 12 centimetara. Jajovod započinje otvorenim krajem koji ima oblik lijevka (*infundibulum*), na rubu otvora vise resice koje se nazivaju *fimbriae*. Sluznica jajovoda ima svoje trepetljike koje služe za potiskivanje jajašca prema materničnoj šupljini [5].

Maternica (*uterus*) mišićni je organ smješten između mokraćnog mjehura i ravnog crijeva. Sama maternica duga je otprilike sedam do osam centimetara. Sastoji se od trokutastog tijela (*corpus*), prema dolje se nastavlja vrat maternice (*cervix*) od kojeg dio *portio vaginalis* strši u rodnicu. Unutarnji sloj maternice čini debela maternična sluznica, odnosno *endometrium*. Materničnu stijenku (*miometrium*) većinom čini glatko mišićje, a vanjski dio maternice oblaže *primetrium*, odnosno potrbušnica. Položaj maternice u zdjelici je prema naprijed (anteverzija), a tijelo maternice nalazi se u antefleksiji s obzirom na vrat maternice. Kako bi maternica zadržala svoj položaj u sredini male zdjelice potporu joj pružaju mišići zdjeličnog dna te široke

maternične sveze i ovjesni sustav sveza [5]. Rodnica je neparni organ duljine oko 10 centimetara. Prolazi kroz dno male zdjelice i završava otvorom (*ostium vaginae*) koji se nalazi iza vanjskog otvora mokraćne cijevi. Rodnicu oblikuju glatko mišićje i vezivo te je obložena pločastim epitelom. Djelovanjem hormona sluznica se obnavlja i odbacuje stanice koje stvaraju blago kiselu sluz koja štiti od infekcija [6]. Stidnica (*pudendum femininum*) vanjski je dio ženskog spolnog sustava koja se nalazi ispod luka preponskih kostiju i između bedara. Sama stidnica sastoji se od stidnog brežuljka, velikih stidnih usana, malih stidnih usana, predvorja vagine, dražice, erektilnog tijela i velikih vestibularnih žlijezda. Velike stidne usne (*labia majora pudendi*) sačinjavaju dva kožna nabora koja su izdignuta i sadrže potkožno masno tkivo. Prednji spoj velikih stidnih usana nastavlja se u stidni brežuljak (*mons pubis*). On se nalazi ispred preponske simfize. Male stidne usne (*labia minora pudendi*) prekrivene su velikim stidnim usnama, manje su i tanje te ne sadrže masno tkivo. Spojene su prednjim i stražnjim krajem i omeđuju predvorje vagine (*vestibulum vaginae*). U prednjem dijelu predvorja vagine jest otvor mokraćne cijevi, a iza tog otvora nalazi se otvor rodnice (*ostium vaginae*). Eretilni organ žene naziva se dražicom (*clitoris*). On se nalazi iznad predvorja rodnice, odnosno pričvršćen je uz donji rub preponske simfize [6].

1.1.1. Mišići zdjeličnog dna

Mišiće zdjeličnog dna (Slika 1.1.1.1.) tvore poprečni, voljno inervirani mišići. Oni čine završetak zdjelične šupljine, a funkcija im je da kontroliraju voljno zatvaranje mokraćne cijevi (urethre) i rektuma te podupiru organe zdjelice [7].



Slika 1.1.1.1. Mišići zdjeličnog dna

(Izvor: <https://learnmuscles.com/glossary/pelvic-floor-muscles-female/>)

Zdjelično dno čini jednu anatomsku i funkcionalnu cjelinu koja se proteže od stidne kosti do trtice. Odgovornost za potporu imaju zdjelična dijafragma, urogenitalna dijafragma, perineum, široke maternične sveze, endopelvična fascija i kosti zdjelice [8].

Zdjelična dijafragma zatvara stražnji dio zdjeličnog dna i kroz nju prolazi završni dio ravnog crijeva. Kroz urogenitalnu dijafragmu prolazi mokraćna cijev i kod žena rodica. Zdjeličnu dijafragmu (*diaphragma pelvis*) čine: *m. levator ani*, *m. coccygeus* i *m. sphincter ani externus*. Urogenitalna dijafragma (*diaphragma urogenitale*) zatvara prednji dio zdjeličnog dna. Ona je transverzalna vezivno-mišićna ploča koja zatvara otvor levatora, a nalazi se ispod zdjelične dijafragme. Strukturna je potpora distalnoj rodnici i mokraćnoj cijevi i tako doprinosi kontinenciji. Sastoji se od nekoliko mišića: *m. transversus perinei superficialis et profundus*, *m. sphincter uretrae externus*, *m. bulbospongiosus et ischiocavernosus*. Najveći dio urogenitalne dijafragme čini *m. transversus perinei profundus*, čija vlakna idu oko mokraćne cijevi i rodnice te ulaze u međicu. *M. transversus perinei superficialis* ima slabu građu te se zato označuje kao perinealna membrana (*membrana perinei*). *M. ischiocavernosus* polazi s *ramusa ossis ischi* i ima hvatište na *tunica albuginea crura clitoridis*. *M. bulbospongiosus* polazi s *centruma perinei*, a završava na fasciji *corpus clitoridis*. *M. sphincter uretrae externus* čine kružno raspoređena mišićna vlakna *m. transversus perinei profundusa* te skupa s ostalim mišićima dna zdjelice tvori voljni zatvarač mokraćnih cijevi [7].

Međica (*perineum*) je struktura piramidalnog oblika, smještena u središnjoj liniji između završnog otvora rektuma (*anus*) i vaginalnog otvora. Mjesto je spajanja nekoliko mišića koji osiguravaju dno zdjelice, ali isto tako sadrži i živčane završetke [9].

2. Maligni ginekološki tumori

2.1. Rak stidnice

Jedan je od rjeđih ginekoloških tumora s incidencijom od 2,5-4,0/100 000 i stopom smrtnosti 0,5-1,9/100 000. Najčešće se dijagnosticira ženama starije dobi, od 60-80 godine života, i većinom ga se otkrije već u ranom stadiju bolesti. Zbog povećanja životnog vijeka i sve češće pojave humanog papiloma virusa (HPV) kod mladih žena, posljednjih desetljeća imamo i zabilježen porast slučajeva raka stidnice. Rak pločastih stanica (planocelularni karcinom) najčešći je oblik koji se pojavljuje, dok se karcinom bazalnih stanica, ektramamarna Pagetova bolest i melanom vulve pojavljuju rjeđe i spadaju u manje uobičajene podtipove raka stidnice [10].

Čimbenici rizika za razvoj raka vulve uključuju starenje, infekciju humanim papiloma virusom (HPV), pušenje, upalna stanja vulve, prethodno zračenje zdjelice i imunodeficijenciju [11].

Karcinom pločastih stanica je najčešći tip raka vulve. Najčešće se dijagnosticira u dobi od 65 do 74 godine, s prosječnom dobi pri postavljanju dijagnoze od 69 godina. Isti podaci pokazuju da je šezdeset posto dijagnoza lokalizirano i pokazuje 85% petogodišnjeg preživljenja. Melanom vulve drugi je najčešći zloćudni tumor vulve koji predstavlja 5% karcinoma vulve. Češće pogađa žene bijele rase u dobi od 50 do 70 godina. Srednja dob pri postavljanju dijagnoze melanoma vulve je 68 godina, ali otprilike 8,4% ima uznapredovali oblik bolesti i nižu stopu preživljavanja [12].

2.1.1 Klinička slika

Povijest bolesti vulve može uključivati svrbež, iritaciju ili bol, ali pacijent također može biti asimptomatski. Većina pacijentica s melanomom vulve ima uznapredovale simptome koji uključuju krvarenje, pojavu masa te ulceracije. Fizikalni pregled može pokazati eritematoznu leziju, ljuskavu mrlju, plakove ili čireve ili slabo definiranu masu. Sve sumnjive lezije zahtijevaju daljnje ispitivanje [13].

Otprilike 25% melanoma vulve je amelanotično, što otežava dijagnozu kod mnogih pacijenata. Pagetova bolest vulve može imati vrlo nespecifičnu prezentaciju, što često dovodi do kašnjenja u postavljanju dijagnoze za prosječno dvije godine, obično nakon što lokalni

steroidi ili antifungici nisu bili učinkoviti. Slično tome, karcinom Bartholinijeve žlijezde se nespecifično predstavlja kao bezbolan vidljiv tumor i često se krivo dijagnosticira i netočno liječi kao apsces ili cista prije konačne dijagnoze [14].

U slučajevima melanoma vulve, pozornost na pravilo ABCDE (dermatološki akronim za asimetriju, nepravilnost obruba, boju, promjer i razvoj) može pomoći u kliničkoj dijagnozi [15].

Rak stidnice većinom započinje na površini i širi se sporo. Neki tipovi ovog tumora mogu biti agresivniji i širit se lokalno (mokraćna cijev, mjehur, rodnica, rektum), a zatim i limfnim putem. Udaljene metastaze mogu se pronaći na jetri i plućima [16].

2.1.2. Stadiji bolesti i dijagnoza

Stadiji tumora određuju se prema FIGO klasifikaciji koja je prikazana u Tablici 2.1.2.1. Iznimku čini melanom vulve koji se ne određuje prema FIGO klasifikaciji već se klasificira kao i melanom kože.

Dijagnozu postavlja ginekolog. Zlatni standard za dijagnosticiranje raka vulve ostaje histološka dijagnoza. Za bilo koju sumnjivu leziju potrebno je učiniti nalaz biopsije i pažljivo ispitati kako bi se utvrdio njen točan anatomski položaj u odnosu na središnju liniju i udaljenost od vaginalnog kanala a ovo je ključno za planirano kirurško liječenje. Ako postoji sumnja na zahvaćenost mokraćnog mjehura ili rektuma, potrebno je učiniti cistoskopiju i proktoskopiju [17].

Kod Pagetove bolesti potrebno je napraviti probir za druge zloćudne bolesti, uključujući genitourinarni, gastrointestinalni i rak dojke, posebno imajući u vidu da su najčešći uzrok sekundarne Pagetove bolesti vulve anorektalni i urotelni adenokarcinomi [18].

Tablica 2.1.2.1. FIGO klasifikacija raka stidnice

(Izvor: <https://obgyn.onlinelibrary.wiley.com/doi/full/10.1002/ijgo.13880>)

FIGO

STADIJ 1 tumori ograničeni na vulvu ili perineum, bez nodalnih metastaza	IA: Tumor ≤ 2 cm sa stromalnom invazijom ≤ 1 mm IB: Tumor > 2 cm ili stromalna invazija > 1 mm
STADIJ 2	Tumor bilo koje veličine s proširenjem na susjedne perinealne strukture (donji dio uretre, donji dio vagine, anusa), bez nodalnih metastaza
STADIJ 3 tumor bilo koje veličine sa ili bez širenja na susjedne perinealne strukture (donji dio uretre, donji dio vagine, anusa), s metastazama inguinofemoralnog čvora	IIIA: metastaza u 1 čvor (≥ 5 mm) ili metastaza u 1 do 2 čvora (< 5 mm) IIIB: metastaze ≥ 2 čvora (≥ 5 mm) ili ≥ 3 metastaze čvora (< 5 mm) IIIC: metastaze u čvorovima s ekstrakapsularnim širenjem
STADIJ 4 tumor zahvaća druge regionalne ili distalne strukture	IVA: Tumor zahvaća bilo što od sljedećeg: gornju uretru i/ili vaginalnu sluznicu, sluznicu mokraćnog mjehura, rektalnu sluznicu ili fiksiran za zdjeličnu kost ili fiksirane ili ulcerirane inguinofemoralne čvorove IVB: Sve udaljene metastaze, uključujući čvorove u zdjelici

2.1.3. Liječenje

Kirurško odstranjenje je standardna terapija za rak vulve, ali se može preporučiti adjuvantno zračenje i kemoterapija ovisno o histopatologiji i proširenosti bolesti. Zračenje se preporučuje za rak vulve kao adjuvantna terapija za histološki potvrđenu metastatsku bolest i kao primarna terapija za lokalno uznapredovalu bolest nakon koje slijedi radikalna resekcija zaostalog tumora [17].

2.2. Rak rodnice

Vaginalni rak rijetka je i neuobičajena bolest o kojoj se rijetko govori. Iako se vaginalni rak tradicionalno javlja kod starijih žena u postmenopauzi, učestalost visokorizičnih karcinoma izazvanih humanim papiloma virusom (HPV) raste kod mlađih žena. Kao sinkroni ili metakroni tumor, rak rodnice se često nalazi u kombinaciji s rakom vrata maternice.

HPV tip 16 najčešće je izolirani HPV tip kod karcinoma ženskih vaginalnih organa. Mnoga istraživanja pokazuju da su kronični vaginitis, rizično seksualno ponašanje, trauma pri porodu, pretilost, izloženost vaginalnim kemikalijama te virusi veliki čimbenici rizika kod ove vrste tumora.

Rak rodnice rijetko se dijagnosticira i čini samo 1-2 posto svih ginekoloških karcinoma u razvijenim zemljama. Pacijentice s ovim karcinomom imaju prognozu koja je određena njihovom dobi i stadijem tumora. Prema Međunarodnoj federaciji ginekologije i opstetricije (FIGO) tek nakon eliminacije cervikalnog, uretralnog ili vulvarnog tumora slučajevi se kategoriziraju kao vaginalni karcinom [19].

Postoje dva primarna tipa raka rodnice. To su rak pločastih stanica i adenokarcinom. Adenokarcinomi rodnice pojavljuju se u mlađoj životnoj dobi i često metastaziraju u limfne čvorove, posebno u regiju pluća. Većina karcinoma rodnice nastane u gornjoj trećini stražnje stijenke rodnice i širi se u lokalno tkivo, mokraćni mjehur ili rektum. [16].

2.2.1. Klinička slika

Kada je rak rodnice u početnom stadiju i nalazi se samo u stanicama koje oblažu vaginu, najvjerojatnije neće uzrokovati simptome. Invazivni vaginalni rak obično je veći i proširio se u obližnja tkiva, primjerice dublje u stijenku vagine. Većina žena s invazivnim rakom vagine ima jedan ili više simptoma kao što su krvarenje (često nakon spolnog odnosa), patološki vaginalni iscjedak, masu ili kvržicu u vagini, bol tijekom odnosa, zatvor, bolno mokrenje i bol u zdjelici ili nisko u trbuhu [16].

2.2.2. Stadiji bolesti i dijagnoza

Kod većine pacijentica dolazi do abnormalnog postmenopauznog, poskoitalnog ili intermenstrualnog krvarenja. Neke imaju poteškoće sa spolnim odnosom i vodenasti iscjedak. Starije pacijentice koje imaju povijest ove simptomatologije treba se uputiti na ginekološki pregled. Rak rodnice najčešće je dijagnosticiran tijekom rutinskog ginekološkog pregleda ili tijekom obrade zbog abnormalnog Papanicolau testa (PAPA). Uzima se anamneza, provodi se pregled te se najčešće otkrije ulceracija. Izvodi se biopsija kako bi se potvrdila dijagnoza. Daljnjim detaljnim ginekološkim pregledom utvrđuje se stupanj raširenosti tumora definiranjem FIGO klasifikacije (Tablica 2.2.2.1.). Potreban je i pregled abdomena, zdjelice i pluća koji se najčešće radi kompjuteriziranom tomografijom (CT) i rendgenskom snimkom (RTG) [16].

Tablica 2.2.2.1. FIGO klasifikacija raka rodnice

(Izvor: <https://www.cancer.net/cancer-types/vaginal-cancer/stages>)

FIGO

STADIJ 0	Karcinom <i>in situ</i> .
STADIJ I	Rak je ograničen samo na rodnicu.
STADIJ II	Rak zahvaća područje subvaginalnog tkiva, ali ne doseže stijenku zdjelice.
STADIJ III	Rak invadira stijenku zdjelice.
STADIJ IVA	Rak invadira mjehur i/ili rektum, moguće je da se i proširi na limfne čvorove u zdjelici ili preponama (ingvinalno područje).
STADIJ IVB	Rak se proširio na udaljene organe kao što su pluća, jetra ili kosti. Može biti bilo koje veličine i može, ali i ne mora, prerasti u obližnje strukture ili organe.

2.2.3. Liječenje

Zbog anatomskog smještaja i oblika rodnice kirurško liječenje ove vrste tumora veoma je ograničeno. Postoje brojne rasprave i neslaganja oko metode savršenog liječenja. Zračenje i resekcija mogu se primijeniti ukoliko se tumor uspije dijagnosticirati u ranoj fazi. Kada kirurško liječenje nije moguće provodi se kemoradioterapija [20].

Nakon uspješnog liječenja neophodni su česti ginekološki pregledi kako bi se spriječio relaps.

2.3. Rak vrata maternice

Trajna infekcija visokorizičnim humanim papiloma virusom (HPV) nužni je uzrok raka vrata maternice. Rak vrata maternice jedan je od vodećih uzroka smrti od raka kod žena. Tijekom posljednjih 30 godina sve je veći udio mladih žena oboljelih od raka vrata maternice. U zemljama u razvoju broj novooboljelih od raka vrata maternice iznosio je 452 000 i zauzima drugo mjesto među zloćudnim bolestima žena [21].

Brojni čimbenici rizika za rak vrata maternice povezani su s izloženošću HPV-u. Proces razvoja invazivnog karcinoma mogao bi trajati i do 20 godina od prekursorske lezije uzrokovane spolno prenosivim HPV-om. Međutim, postoje i drugi brojni čimbenici rizika (kao što su reproduktivni i spolni čimbenici, čimbenici ponašanja) za rak grlića maternice koji uključuju spolni odnos u mladoj dobi (<16 godina), više spolnih partnera, pušenje, i nizak socio-ekonomski status [22, 23].

Primarni uzrok prekanceroznih i kancerogenih lezija vrata maternice je infekcija visokorizičnim ili onkogenim tipovima HPV-a. Većina slučajeva raka vrata maternice javlja se kao posljedica infekcije HPV-om podtipa 16 i 18. Utvrđeno je da su to visokorizični tipovi, osobito HPV 16 i visoko prevalentni u ljudskoj populaciji. Infekcija se obično prenosi spolnim kontaktom, uzrokujući pločaste intraepitelne lezije. Većina lezija nestaje nakon 6-12 mjeseci zbog imunološke intervencije. Međutim, mali postotak tih lezija ostaje i može uzrokovati rak [24].

Rak vrata maternice najčešće pogađa žene u drugom i trećem desetljeću života, a nakon toga učestalost pojavljivanja povećava se ponovo u pedesetim godinama. Najveći napredak u borbi s ovim tumorom dogodio se uvođenjem takozvanog Papanicolaou testa (PAPA). Primjena PAPA

testa omogućila je rano otkrivanje raka vrata maternice i tako smanjila mortalitet od ove bolesti [16].

2.3.1. Klinička slika

Rani invazivni rak vrata maternice nema simptome i može se otkriti jedino PAPA testom ili ginekološkim pregledom. Prvi simptomi raka vrata maternice su vaginalno krvarenje između menstruacija, krvarenje nakon spolnog odnosa, bol tijekom spolnog odnosa, menstrualno krvarenje koje je duže i jače nego uobičajeno, bolovi u zdjelici, promjene u vaginalnom iscjetku i krvarenje nakon menopauze. Ako se tumor proširi u mokraćni mjehur može doći do hematurije, a kod širenja u rektum može izazvat proljev, zatvor ili melenu [25].

2.3.2. Stadiji bolesti i dijagnoza

Dijagnoza započinje ginekološkim pregledom, uzimanjem PAPA testa i anamneze. Zatim se izvodi kolposkopija kod žena kod kojih se već mogu vidjeti promjene na vratu maternice i po procjeni ginekologa biopsija. Kako bi se provjerilo da li se tumor proširio na ostale organe izvodi se CT zdjelice i abdomena. RTG torakalnih organa također se izvodi kod sumnje na metastaze u plućima. Lokalno se bolest može proširiti na rektum i mokraćni sustav pa se izvodi rektoskopija i cistoskopija. Od ostalih pretraga rade se KKS, DKS i biokemijske pretrage krvi [20]. U Tablici 2.3.2.1. prikazana je FIGO klasifikacija raka vrata maternice [26].

Tablica 2.3.2.1. FIGO klasifikacija raka vrata maternice

(Izvor: <https://emedicine.medscape.com/article/2006486-overview>)

FIGO

STADIJ I	Karcinom grlića maternice ograničen na grlić maternice (zanemarite proširenje na tijelo)
STADIJ IA	Invazivni karcinom dijagnosticiran samo mikroskopijom; invazija strome s maksimalnom dubinom od < 5,0 mm, mjereno od baze epitela; zahvaćenost vaskularnog prostora, venskog ili limfnog, ne utječe na klasifikaciju

STADIJ IA1	Izmjerena stromalna invazija < 3,0 mm u dubinu
STADIJ IA2	Izmjerena stromalna invazija \geq 3,0 mm i < 5,0 mm
STADIJ IB	Invazivni karcinom s izmjerenom najdubljom invazijom \geq 5 mm (veća od stadija IA), lezija ograničena na cerviks
STADIJ IB1	Invazivni karcinom s \geq 5 mm dubine stromalne invazije i < 2 cm u najvećoj dimenziji
STADIJ IB2	Invazivni karcinom, 2 cm do < 4 cm u najvećoj dimenziji
STADIJ IB3	Invazivni karcinom, \geq 4 cm u najvećoj dimenziji
STADIJ II	Karcinom vrata maternice prodire izvan maternice, ali ne do zida zdjelice ili donje trećine vagine
STADIJ IIA	Zahvaćenost je ograničena na gornje dvije trećine vagine, bez invazije parametrija
STADIJ IIA1	Invazivni karcinom < 4 cm u najvećoj dimenziji
STADIJ IIA2	Invazivni karcinom \geq 4 cm u najvećoj dimenziji
STADIJ IIB	Tumor invadira parametrij, ali ne do zida zdjelice
STADIJ III	Karcinom zahvaća donju trećinu vagine i/ili se proteže do zida zdjelice i/ili uzrokuje hidronefrozu ili nefunkcioniranje bubrega i/ili zahvaća zdjelične i/ili paraaortne limfne čvorove
STADIJ IIIA	Tumor zahvaća donju trećinu vagine, bez širenja na stijenku zdjelice

STADIJ IIIB	Tumor se proteže do zida zdjelice i/ili uzrokuje hidronefrozu ili nefunkcionalni bubreg
STADIJ IIIC	Zahvaćenost zdjeličnih i/ili paraaortalnih limfnih čvorova, bez obzira na veličinu i proširenost tumora
STADIJ IIIC1	Samo metastaze u limfne čvorove zdjelice
STADIJ IIIC2	Metastaze u paraaortalnim limfnim čvorovima
STADIJ IV	Karcinom se proširio izvan prave zdjelice ili je zahvatio (biopsijom dokazano) sluznicu mjehura ili rektuma. (Bulozni edem, kao takav, ne dopušta da se slučaj svrsta u stadij IV.)
STADIJ IVA	Širi se na susjedne zdjelične organe
STADIJ IVB	Širi se na udaljene organe

2.3.3. Liječenje

Osnovni način liječenja početnog stadija raka vrata maternice jest kirurško liječenje. Ukoliko tumor napreduje i postane invazivan liječi se radikalnim kirurškim zahvatom (adneksetomija i limfadenektomija) u kombinaciji s kemoterapijom. Kako bi se spriječio recidiv bolesti preporuča se postoperativno zračenje. Kada se tumor otkrije u zadnjem stadiju moguće je podvrgnuti pacijenticu egzenteraciju odnosno odstranjenju svih organa u zdjelici [20].

2.4. Rak tijela maternice

Rak endometrija najčešći je zloćudni tumor ženskog genitalnog trakta u zapadnim zemljama i zemljama u razvoju. U 2012. godini broj novih slučajeva raka iznosio je 319 605, a dijagnosticirano je 76 160 smrti od raka diljem svijeta. Na patogenezu raka tijela maternice može utjecati niz čimbenika, uključujući način života, prehranu, povećanu stopu pretilosti, hormonalni disbalans i dob prve trudnoće [27].

Rak endometrija obično se dijagnosticira u postmenopauzalnih bolesnica, a najveća incidencija je u dobi od 70 godina. U 70% pacijentica uspješno se dijagnosticira u ranoj fazi jer se simptomi javljaju rano, pa je stoga prognoza općenito povoljna, s 5-godišnjim ukupnim preživljenjem od 77%. Nasuprot tome, pacijentice s uznapredovalom ili rekurentnom bolešću imaju loše ishode zbog niske stope odgovora na kemoterapiju [28].

2.4.1. Klinička slika

Znakovi raka maternice mogu nalikovati mnogim drugim bolestima i stanjima, pogotovo onima koje se odnose na probleme s reproduktivnim organima. Simptomi raka endometrija uključuju abnormalno vaginalno krvarenje, najčešće je to postmenopauzalno krvarenje kod starijih žena, međutim može se pojaviti i kao krvarenje usred ciklusa. Napretkom bolesti pojavljuju se novi simptomi kao što je bol u donjem dijelu trbuha, grčevi u zdjelici, gastrointestinalni i urinarni simptomi [29].

2.4.2. Stadiji bolesti i dijagnoza

Dijagnoza raka endometrija uspostavlja se uzimanjem anamneze i ginekološkim pregledom. Može uključivati opći fizički pregled, bimanualni ginekološki pregled, uzimanje PAPA testa, biopsiju endometrija, dilataciju i kiretažu i transvaginalni ultrazvuk. PAPA test ne ukazuje direktno na rak endometrija, ali uključuje mikroskopski pregled stanica te se tako mogu otkriti promjene koje mogu biti rak ili dovesti do raka. Isto tako ukazuje na nekancerogena stanja kao što su infekcija ili upala. Što se tiče vaginalnog ultrazvuka koristi se kako bi se utvrdila debljina endometrija i njegova struktura. Biopsijom endometrija potvrđuje se pojava raka, međutim ponekad nije moguća pa liječnik odlučuje da se napravi kiretaža kako bi se potvrdila dijagnoza. Kada je dijagnoza potvrđena potrebno je utvrditi stupanj proširenosti tumora zbog čega se

pacijenticu upućuje na dodatne pretrage kao što je CT zdjelice i abdomena, cistoskopija i rektoskopija [25]. U Tablici 2.4.2.1. prikazana je FIGO klasifikacija raka endometrija.

Tablica 2.4.2.1. FIGO klasifikacija raka endometrija

(Izvor: <https://www.cancer.net/cancer-types/uterine-cancer/stages-and-grades>)

FIGO

STADIJ I	Rak raste unutar maternice. Također se može širiti u žlijezde vrata maternice, ali ne i u potpuno vezivno tkivo vrata maternice
STADIJ IA	Rak se nalazi u endometriju (unutarnjoj ovojnici maternice) i možda invadira (miometrij)
STADIJ IB	Rak je izrastao iz endometrija u miometrij. Invadira više od polovice miometrija, ali se nije proširio izvan tijela maternice
STADIJ II	Rak se proširio iz tijela maternice i raste u potpuno vezivno tkivo vrata maternice (zvano cervikalna stroma), ali nije se proširio izvan maternice
STADIJ III	Rak se proširio izvan maternice, ali se nije proširio na unutarnju sluznicu rektuma ili mokraćnog mjehura
STADIJ IIIA	Rak se proširio na vanjsku površinu maternice (zvanu seroza) i/ili na jajovode ili jajnike
STADIJ IIIB	Rak se proširio na vaginu ili na tkiva oko maternice (parametrij)
STADIJ IIIC1	Rak raste u tijelu maternice. Možda se proširio na neka obližnja tkiva, ali ne raste u unutrašnjost mjehura ili rektuma. Također se proširio na zdjelične limfne čvorove, ali ne i

	na limfne čvorove oko aorte ili udaljenih mjesta
STADIJ IIIC2	Rak raste u tijelu maternice. Možda se proširio na neka obližnja tkiva, ali ne raste u unutrašnjost mjehura ili rektuma. Također se proširio na limfne čvorove oko aorte (paraaortni limfni čvorovi), ali ne i na udaljena mjesta
STADIJ IVA	Rak se proširio na unutarnju sluznicu rektuma ili mokraćnog mjehura. Može se ili ne mora proširiti na obližnje limfne čvorove, ali se nije proširio na udaljena mjesta
STADIJ IVB	Rak se proširio na ingvinalne (preponske) limfne čvorove, gornji dio trbuha ili na organe udaljene od maternice, kao što su pluća, jetra ili kosti. Rak može biti bilo koje veličine i mogao se ili ne mora proširiti na druge limfne čvorove

2.4.3. Liječenje

Stadij (raširenost) raka endometrija najvažniji je čimbenik u odabiru liječenja. Drugi čimbenici također mogu utjecati na mogućnosti liječenja, uključujući vrstu raka, dob i cjelokupno zdravlje. Postoje i testovi koji se rade na stanicama raka kako bi se otkrilo mogu li određeni tretmani, poput hormona i ciljane terapije djelovati pri izlječenju.

Kirurško liječenje je prvi tretman za gotovo sve žene s rakom endometrija. Operacija uključuje uklanjanje maternice, jajovoda i jajnika (totalna histerektomija i obostrana adnektomija). Limfni čvorovi iz zdjelice i oko aorte također se mogu ukloniti (disekcija zdjeličnih i paraaortnih limfnih čvorova ili uzimanje uzoraka) i testirati na širenje raka. Tkiva uklonjena tijekom operacije testiraju se kako bi se vidjelo koliko se rak proširio (stadij). Ovisno o stadiju raka mogu se preporučiti drugi tretmani poput zračenja i/ili kemoterapije [20.]

2.5. Tumori jajnika i jajovoda

Rak jajnika drugi je najčešći ginekološki rak u Sjedinjenim Državama i zapadnoj Europi. Uzrokuje više smrti nego svi drugi ginekološki karcinomi zajedno [30].

Incidencija raka jajnika, jajovoda i adneksa u Hrvatskoj godine 2019. iznosila je 485/11 805 žena [4]. Najčešće se dijagnosticira u šezdesetim godinama, a većina pacijentica (70%) ima uznapredovali oblik bolesti. Učestalost raka jajnika raste s dobi i doseže vrhunac u sedmom desetljeću života [30].

Među ostalim čimbenicima, kao što su nasljedni čimbenici, faktori okoliša i stil života, upala je vrlo važan čimbenik rizika za razvoj ove vrste tumora. Nekoliko je studija pokazalo da su čimbenici povezani s upalom površinskog epitela jajnika, kao što su ovulacija, endometrioza i upalne bolesti zdjelice (PID), povezani s povećanim rizikom od raka jajnika [31].

Kancerogeni epitelni tumori nazivaju se karcinomi. Oko 85% do 90% malignih karcinoma jajnika su epitelni karcinomi jajnika. Epitelni tumori počinju od stanica koje prekrivaju vanjsku površinu jajnika. Ovi tumori mogu biti benigni (dobročudni), granični (niski maligni potencijal) ili zloćudni (rak).

2.5.1. Klinička slika

Rak jajnika može izazvati nekoliko znakova i simptoma. Žene imaju veću vjerojatnost da će imati simptome ako je bolest uznapredovala, ali ih čak i rak jajnika u ranom stadiju može uzrokovati. Najčešći simptomi uključuju: nadutost, bol u zdjelici ili abdomenu i često mokrenje.

Ovi simptomi također su često uzrokovani dobroćudnim (nekanceroznim) bolestima i rakom drugih organa. Kada su uzrokovani rakom jajnika, obično su postojani i mijenjaju se, javljaju se češće ili su teži [31].

2.5.2. Stadiji bolesti i dijagnoza

Dijagnoza bolesti u ranom stadiju otežana je zbog slabo izraženih kliničkih simptoma. Kako bi se postavila dijagnoza uzima se onkološka anamneza obavlja se ginekološki pregled, ultrazvuk i određuje se Ca125, odnosno tumorski biljeg koji je specifičan za ovu vrstu tumora. Danas je moguće ultrazvukom detektirati i najmanje promjene na jajnicima pa je moguće pronaći ciste vrlo rano, međutim potrebna je i patološka potvrda nalaza. Kako bi se procijenila raširenost tumora pacijentica se upućuje na pregled abdomena CT-om ili MR-om, a sam stadij bolesti određuje se citološkim, patološkim i kirurškim nalazom [16].

U Tablici 2.5.2.1. prikazana je klasifikaciju Međunarodne federacije za ginekologiju i opstetriciju (FIGO) koja se najčešće upotrebljava za definiranje stadija.

Tablica 2.5.2.1. FIGO klasifikacija raka jajnika

(Izvor: <https://www.cancer.org/cancer/ovarian-cancer/detection-diagnosis-staging/staging.html>)

FIGO

STADIJ I	Rak je samo u jajniku (ili jajnicima) ili jajovodu (jajovodima)
STADIJ IA	Rak je u jednom jajniku, a tumor je ograničen na unutrašnjost jajnika; ili je rak u jednom jajovodu i nalazi se samo unutar jajovoda. Nema raka na vanjskim površinama jajnika ili jajovoda. U tekućini (ascites) ili ispirku iz abdomena i zdjelice nisu pronađene stanice raka.
STADIJ IB	Rak je u oba jajnika ili jajovodu, ali ne i na njihovoj vanjskoj površini. U tekućini (ascites) ili ispirku iz abdomena i zdjelice nisu pronađene stanice raka. Nije se proširio na obližnje limfne čvorove ili na udaljena mjesta

STADIJ IC	Rak je u jednom ili oba jajnika ili jajovodu; nalazimo puknuće kapsule ili na površini jajnika tumor ili stanice tumora u ispirku
STADIJ II	Rak je u jednom ili oba jajnika ili jajovodu i proširio se na druge organe unutar zdjelice ili postoji primarni peritonealni rak. Nije se proširio na obližnje limfne čvorove ili na udaljena mjesta
STADIJ IIA	Rak se proširio ili je zahvatio (prerastao u) maternicu ili jajovode ili jajnike. Nije se proširio na obližnje limfne čvorove ili na udaljena mjesta
STADIJ IIB	Rak je na vanjskoj površini ili se proširio u druge obližnje zdjelice organe kao što su mokraćni mjehur, sigmoidni kolon ili rektum. Nije se proširio u obližnje limfne čvorove ili na udaljena mjesta
STADIJ IIIA1	Rak je u jednom ili oba jajnika ili jajovodima, ili postoji primarni peritonealni rak i možda se proširio ili izrastao u obližnje organe u zdjelici. Proširio se samo na retroperitonealne (pelvične i/ili paraaortalne) limfne čvorove. Nije se proširio na udaljena mjesta
STADIJ IIIA2	Rak je u jednom ili oba jajnika ili jajovodu, ili postoji primarni peritonealni rak i proširio se ili izrastao u organe izvan zdjelice. Tijekom operacije, rak nije vidljiv u abdomenu (izvan zdjelice) golim okom, ali se male naslage raka pronađu u sluznici abdomena kada se ispituje u laboratoriju
STADIJ IIIB	Postoji rak jednog ili oba jajnika ili jajovoda, ili postoji primarni peritonealni rak koji se

	proširio ili izrastao u organe izvan zdjelice. Naslage raka su dovoljno velike da ih kirurg vidi, ali nisu veće od 2 cm u promjeru.
STADIJ IIIC	Rak je u jednom ili oba jajnika ili jajovodu, ili postoji primarni peritonealni rak i proširio se ili izrastao u organe izvan zdjelice. Naslage raka su veće od 2 cm u promjeru i mogu biti na vanjskoj strani (kapsula) jetre ili slezene
STADIJ IVA	Stanice raka nalaze se u tekućini oko pluća (naziva se maligni pleuralni izljev) bez drugih područja širenja raka poput jetre, slezene, crijeva ili limfnih čvorova izvan abdomena
STADIJ IVB	Rak se proširio u unutrašnjost slezene ili jetre, u limfne čvorove osim retroperitonealnih limfnih čvorova i/ili u druge organe ili tkiva izvan peritonealne šupljine kao što su pluća i kosti

2.5.3. Liječenje

Rak jajnika uvijek se liječi citoreduktivnim kirurškim zahvatom, naravno ako zdravlje pacijentice dopušta takav zahvat. Cilj je maksimalno ukloniti tumor jer se na taj način povećava šansa za potpuni oporavak. Kada se tumor ne otkrije u ranoj fazi već se uspješno proširio na cijelu lokalnu regiju (abdomen) tada je prvi postupak primjena kemoterapije kako bi se taj tumor smanjio i omogućila se citoreduktivna resekcija. Nakon takvog kirurškog zahvata ponovo se određuje kemoterapija za što bolji uspjeh i smanjenje šansi za povratak tumora. Pacijentice nakon preboljenja moraju obavljati kontrolne preglede koje čini ginekološki pregled, pregled abdomena i zdjelice i kontrola tumorskih markera Ca125 [25].

3. Fizioterapijski pristup pacijenticama oboljelim od ginekoloških tumora

Liječenje ginekološkog karcinoma ovisi o stadiju bolesti, određuje se prema sustavu klasifikacije koji utvrđuje proširenost raka prisutnog u tijelu, njegovu raširenost i lokaciju. Terapija ginekološkog raka može uključivati operaciju, terapiju zračenjem, kemoterapiju, hormonsku terapiju i ciljnu terapiju ili kombinaciju ovih modaliteta. Žene s ginekološkim rakom, osobito rakom jajnika, često primaju složene i agresivne tretmane. Obično je primarni tretman kirurški koji je jedan od najčešćih i najprikladnijih oblika liječenja većine zloćudnih bolesti. Unatoč velikom napretku u ovim terapijama koje omogućavaju veću stopu preživljavanja još uvijek postoje poremećaji na koje ove terapije, same ili kombinirano, mogu utjecati negativno i dovesti do poremećaja dna zdjelice [32].

Ginekološki tumori liječe se većinom kirurškim zahvatom koji ostavlja velike posljedice na fizičko stanje pacijentice. Iz tog razloga rehabilitacija osobe oboljele od ginekološkog tumora treba započeti što ranije i potrebna je u svim fazama liječenja. Dijagnoza ginekološkog karcinoma utječe na nekoliko aspekata života žene, uključujući stanje fizičkog i psihičkog zdravlja. Stoga je sposobnost izvođenja tretmana multidisciplinarnog tima na različitim razinama stadija bolesti ključna jer oni predstavljaju bitne vještine koje se međusobno nadopunjuju. Među njima se ističe onkološka fizioterapija.

Onkološka fizioterapija priznata je specijalnost čiji je cilj očuvanje i vraćanje kinetičko-funkcionalnog integriteta organa i sustava te prevencija poremećaja uzrokovanih liječenjem raka. Doprinos koji daje multidisciplinarnom timu iznimno je bitan, od prevencije posljedica do njihove rehabilitacije te smanjenja štetnih učinaka koji proizlaze iz jedinstvenih vrsta liječenja [33].

Postoje studije koje pokazuju pozitivne rezultate fizikalne terapije i evoluciju u razvoju njezinih tehnika i resursa u liječenju raka i povratku funkcionalnosti. Međutim, postoji manjak članaka koji se bave liječenjem fizikalnom terapijom kod ginekološkog raka. Potrebno je istražiti, saznati i dokazati doprinose koje fizioterapija može promicati u manifestacijama bolesti i istražiti evoluciju primijenjenih tehnika.

Fizioterapijski pristup kod pacijentica operiranih od ginekoloških tumora zahtjeva individualiziran, pomno isplaniran i prilagođen program. Započinje fizioterapijskom procjenom koja uključuje uzimanje anamneze, funkcionalnog statusa, podataka o provedenoj operaciji i mogućim komplikacijama.

Fizioterapijski proces započinje subjektivnim i objektivnim pregledom, iz čega proizlaze kratkoročni i dugoročni ciljevi, stavljajući pacijenta na prvo mjesto i uzimajući u obzir njegove želje i očekivanja.

Cilj je rehabilitacije pomoći ženi da postigne najvišu moguću funkcionalnost, promicati njenu neovisnost u aktivnostima svakodnevnog života i prilagoditi se "novoj normalnoj" situaciji. Kako bi postigli ovaj cilj važno je aktivirati pacijenticu što ranije nakon operativnog zahvata, spriječiti kardiorespiratorne komplikacije, napraviti vertikalizaciju, ojačati mišiće, koncentrirati se na vježbe mišića zdjeličnog dna i educirati pacijenticu o načinu života nakon završene rehabilitacije i liječenja.

3.1. Fizioterapijska procjena

Fizioterapijska procjena temelji se na SOAP modelu koji uključuje informacije koje iznosi pacijent o svojem dosadašnjem stanju, anamnezi i problemima (subjektivno). Nadalje se uzimaju informacije iz medicinske dokumentacije i izvodi se mjerenje te opservacija samog pacijenta (objektivno). Fizioterapeut izrađuje plan rehabilitacije koji je prilagođen odnosno individualiziran prema statusu pacijentice.

Tijekom procjene pacijentice operirane od ginekološkog tumora koncentriramo se na mišiće zdjeličnog dna, stanje mišića trbušne stjenke, procjenu posture, snagu i izdržljivost mišića, ožiljke i opseg pokreta.

Procjena mišića zdjeličnog dna bazira se na standardnoj fizioterapijskoj procjeni, međutim može biti potrebna i specifična procjena koja zahtjeva dodatnu osposobljenost i edukaciju fizioterapeuta. Metode koje se koriste u procjeni su klinička opservacija, vaginalna palpacija, UZV, MRI i elektromiografija. Ove metode pomoći će da se determinira funkcionalnost mišića tijekom kontrakcije. Zatim se mjeri snaga samih mišića metodama poput MMT-a, manometrom i dinamometrom [34].

Klinička opservacija prvi je postupak koji se izvodi u procjeni. Vizualno se promatra integritet perineuma, postoje li hemoroidi, kakva je boja tkiva, postoji li prolaps, ožiljci i postojanje anatomskih asimetrija. Pacijenticu se zatim uputi da zategne/podigne zdjelično dno

i bilježi se sposobnost kontrahiranja mišića te inicijalna sposobnost lociranja (bilježi se i aktiviranje pomoćne muskulature ukoliko se ona aktivira). Drugi dio pregleda koncentrira se na sposobnost zadržavanja mokraćne cijevi tijekom stresa. Pacijenticu se zamoli da se zakašlje te se evidentira mogući prolaps ili curenje mokraćne cijevi.

Najpouzdaniji i najčešći način evaluacije kontrakcije mišića zdjeličnog dna jest vaginalnom palpacijom. Ovu tehniku osmislio je Kegel kako bi naučio žene pravilno kontrahirati mišiće zdjeličnog dna. Kasnije se ova metoda počela koristiti za procjenu funkcije mišića. Palpacija se odvija na način da se srednji prst ili kažiprst insertira u vaginu te se procjenjuje tonus, simetrija i integritet tkiva.

Procjena mišićne snage mišića zdjeličnog dna može se raditi u rodnici, vaginalnom otvoru ili anusu. Pacijenta se zamoli da kontrahira mišiće zdjeličnog dna i da zadrži kontrakciju koliko dugo može ili da ponovi kontrakciju što veći broj puta [35].

Kada govorimo o metodama procjene, PERFECTR metoda omogućuje mjerenje niza čimbenika koji se odnose na kontrakciju mišića zdjeličnog dna koji će pomoći u procjeni zdravlja zdjelice. Čimbenici koje uključuje su:

- **P (power)**, snaga - određuje stupanj mišićne snage prema modificiranoj OXFORD skali (Tablica 3.1.1.)
- **E (endurance)**, izdržljivost - vrijeme u sekundama tijekom kojeg pacijent može kontrahirati mišiće zdjeličnog dna prije nego što se snaga mišića smanji za 50% (obično oko 10 sekundi po kontrakciji)
- **R (repetition)**, ponavljanje - broj ponovljenih kontrakcija koje pacijent može napraviti uz 4 sekunde odmora između kontrakcija (obično desetak)
- **F (fast)**, brzina u ponavljanjima - broj brzih kontrakcija koje pacijent može izvesti, kontrahirajući mišiće što je jače moguće i opuštajući ih što je brže moguće
- **E (elevation)**, elevacija - da li se podiže stražnja vaginalna stijenka kod kontrakcije
- **C (co-contraction)**, kokontrakcija - kontrahiraju li se donji trbušni mišići (pomoćni mišići)
- **T (timing)** - sinkrona nevoljna kontrakcija kod kašljanja
- **R (relax)** - opuštanje- sposobnost opuštanja između kontrakcija [36].

Tablica 3.1.1. Modificirana OXFORD skala

(Izvor: <https://www.nursingtimes.net/clinical-archive/womens-health/female-pelvic-floor-2-assessment-and-rehabilitation-13-05-2019/>)

OCJENA

0	Nema kontrakcije
1	Može se primijetiti kontrakcija u tragovima, titranje
2	Postoji slaba kontrakcija
3	Postoji kontrakcija te dolazi do slabog podizanja dna zdjelice
4	Postoji kontrakcija s mogućim podizanjem i zadržavanjem dna zdjelice
5	Jaka kontrakcija i jak otpor

3.2. Fizioterapijska intervencija kod operacije ginekološkog tumora

Fizioterapija nakon operacije ginekološkog tumora može se podijeliti na prije operacijsku fazu, ranu poslije operacijsku fazu i kasnu poslije operacijsku fazu.

Prije operacije fizioterapeut pruža psihičku potporu pacijentici, opisuje postupak kroz koji će proći, savjetuje ju da krene sa aktivnošću odmah nakon operacije, izvodi funkcionalnu procjenu pacijentice te istražuje rizik od mogućih postoperativnih komplikacije koje se tiču kardiorespiratornog sustava [37].

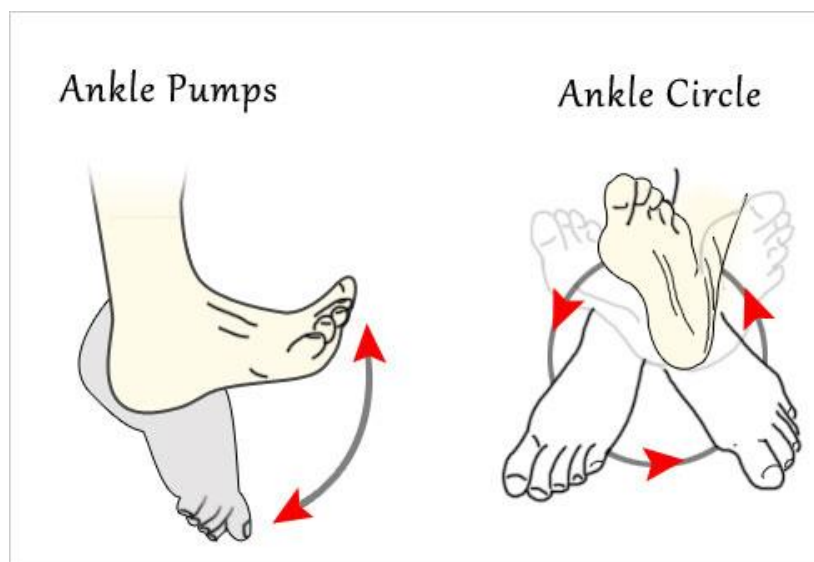
3.2.1. Rana poslije operacijska faza

Odmah nakon operacije započinje rana poslije operacijska faza fizioterapije kojoj je cilj prevencija respiratornih i cirkulacijskih poteškoća uzrokovanih samom operacijom odnosno anestezijom. Fizioterapeut educira pacijenticu o vježbama disanja i cirkulacije, kako pravilno sjesti, okretati se, ustati i hodati. U početku oporavaka postupa se s velikim oprezom kako vježbe ne bi uzrokovale bol ili neugodu.

Vježbe disanja vrlo su važne nakon operativnog zahvata jer pomažu izbaciti nakupljeni sekret iz pluća i na taj način sprječavaju razvoj pneumonije. Izvode se na način da pacijent duboko udahne kroz nos, ekspandira pluća tako da udahnuti zrak uđe u sve komore, zadrži dah 3 sekunde i polako izdahne kroz usta izgovarajući slovo S ili Š. Ova vježba ponavlja se pet puta, a nakon toga je potreban odmor da ne dođe do hiperventilacije. Izvođenje vježbi preporučljivo je raditi što češće nakon operacije (svakih sat vremena), a obavezno nakon spavanja. Uz vježbe disanja mogu se kombinirati i vježbe kašljanja kako bi se izbacio sekret iz pluća. Nakon pet ponavljanja vježbi disanja, pacijentica se pokuša nakašljati. Vjerojatnost da će kašljanje uzrokovati problem sa šavovima ili ožiljkom je mala, međutim kako bi se pacijentica dodatno zaštitila može mjesto kirurškog reza poduprijeti s jastukom ili ručnikom tijekom kašljanja, smijanja i sličnih aktivnosti [38].

Vježbe cirkulacije nakon operacijskog zahvata izvode se zbog prevencije tromboze i smanjenja boli (Slika 3.2.1.1.). Važno je upozoriti pacijenticu da ne leži s prekrštenim nogama. Preporučuje se da se vježbe izvode što ranije i često (svakih sat vremena). Najjednostavnija vježba cirkulacije koja se može izvoditi u krevetu u supiniranom položaju jest vježba za donje ekstremitete [38].

Noge su ispružene u koljenu te se stopala zatežu prema sebi, dorzalna fleksija i u suprotnom smjeru, plantarna fleksija te zatim kruženje stopalima u jednu pa u drugu stranu.



Slika 3.2.1.1. Vježbe cirkulacije

(Izvor: <http://spiritselfhealth.com/5-exercises-to-improve-circulation-instantly/>)

Fizioterapeut ima zadatak da educira pacijenticu o načinu okretanja u krevetu, posjedanja i ustajanja. Na taj način poboljšat će se cirkulacija i aktivirati mišići. Prvo što pacijentica mora naučiti je okretanje na bok. Ukoliko pacijentica leži u supiniranom položaju najbolji način za okretanje na bok je povlačenjem nogu prema sebi sa savnutim koljenima, poduprijeti mjesto reza rukom i pokretom ramena i kukova okrenut se na lijevu ili desnu stranu. Iz položaja na boku pacijentica vrlo lako može doći u sjedeći položaj na način da spusti noge preko ruba kreveta i rukama se podigne u sjedeći položaj. Preporučljivo je da se pacijentica zadrži neko vrijeme u sjedećem položaju zbog moguće pojave vrtoglavice i mučnine, također na pojavu ovih tegoba treba paziti tijekom ustajanja. Ako se pojave tijekom sjedenja ili ustajanja pacijenticu se vraća u ležeći položaj. Cilj je što prije ustajanje iz kreveta i početak lagane fizičke aktivnosti kao što je hodanje. Važno je da fizioterapeut obrati pažnju na pravilno držanje i posturu pacijentice tijekom hodanja, odnosno potakne ju da osvijesti mišiće jer će pravilnom posturom ojačati muskulaturu i smanjiti bol [38].

Vježbe jačanja mišića zdjelice i dna savjetuje se izvoditi što je ranije moguće, poželjno je odmah dan nakon obavljene operacije. Ginekološka operacija može ostaviti velike posljedice na mišiće zdjelice i na abdominalnu muskulaturu tako da ranom aktivacijom sprječavamo probleme poput urinarne i fekalne inkontinencije, seksualne disfunkcije, prolapsa i boli u zdjelici.

Vježbe se izvode na način da pacijentica kontrahira mišiće kao da želi zaustaviti mokraću i zadržati vjetrove. Cilj je da se mišići zdjelice stišću i podižu bez da se kontrahiraju mišići gluteusa ili nogu, a disanje mora biti normalno. Potrebno je vježbati kratke i duge kontrakcije i postupno izgraditi rutinu. Za početak krenuti u ležećem položaju, a s vremenom se vježbe mogu izvoditi u bilo kojem položaju.

Postoji dva načina jačanja ovih mišića. Prvi način je što duža kontrakcija, znači pacijentica kontrahira svoje mišiće, zadrži koliko god dugo može i opusti. Drugi način je kratka kontrakcija, opuštanje i ponovo kratka kontrakcija (ponavlja se desetak puta).

Cilj je postići snagu dovoljnu da napravimo deset dugih kontrakcija u trajanju od deset sekundi i nakon toga uzastopno deset kratkih kontrakcija.

Vježbe jačanja abdominalne muskulature

Nakon svake ginekološke operacije važno je vježbati trbušne mišiće. Ovi mišići podupiru leđa i pomažu u držanju. Korištenje trbušnih mišića pri izvođenju aktivnosti poput podizanja ili

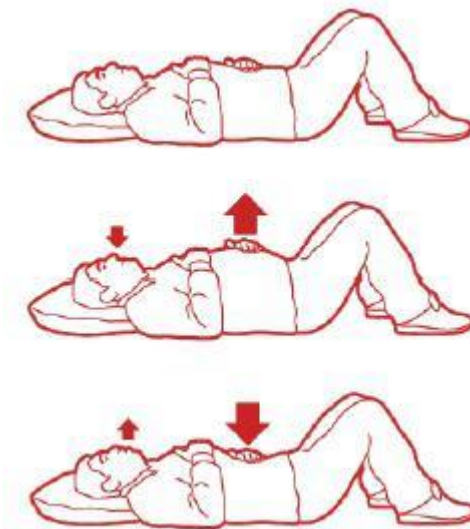
savijanja učinit će da se pacijentica osjeća ugodnije nakon operacije. Ove vježbe treba započeti unutar prvog ili dva dana nakon operacije. Kao i kod vježbi zdjelice treba početi lagano i postupno podizati intenzitet [38].

Primjeri vježbi za jačanje abdominalnih mišića:

Vježba 1. Abdominalno disanje (uvlačenje abdomena)

Ova vježba uključuje rad dubokih trbušnih mišića. To je osnovna vježba na koju će se druge vježbe nadograđivati. Iako se može činiti jednostavnom, važno je vježbati kako biste bili sigurni da se izvodi ispravno.

Pacijentica leži na leđima sa svijenim koljenima, stopala su na krevetu. Leđa ne smiju biti u lordozi. Započinje se laganim udahom, a zatim kod izdisaja povlačimo trbuh prema kralježnici. Držimo mišiće uvučene i dišemo normalno, zadržimo nekoliko sekundi i opustimo trbušnu muskulaturu (Slika 3.2.1.2.). Ponovimo vježbu nekoliko puta. Vježbom se produžuje vrijeme kontrakcije (do nekih 10 sekundi), preporučuje se započeti u ležećem položaju, a kasnije se može vježbati sjedeći i stojeći.

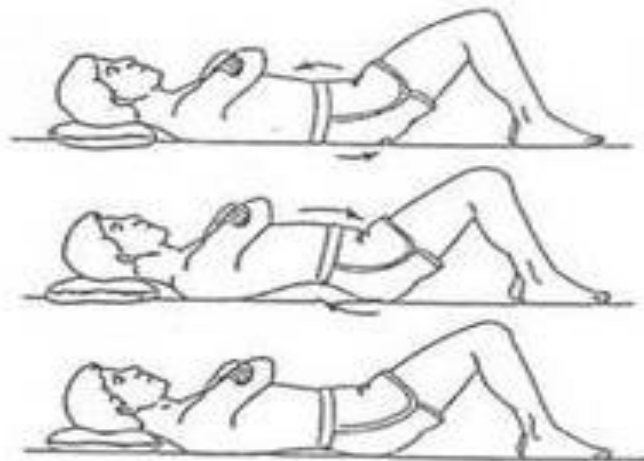


Slika 3.2.1.2. Vježba abdominalnog disanja

(Izvor: <https://hr.puntomariner.com/diaphragmatic-breathing-exercises-technique-benefits/>)

Vježba 2. Pregib zdjelicom (pelvic tilts)

Ležite na leđa sa savijenim koljenima, stopalima na krevetu (Slika 3.2.1.3.). Polako uvlačimo trbušne mišiće kao u prethodnoj vježbi i napravimo pregib zdjelicom tak da pritisnemo donji dio leđa u krevet. Zadržimo ovaj položaj nekoliko sekundi i lagano opustimo mišiće. Vježbu treba ponoviti deset puta i poželjno je vježbati tri puta u danu.

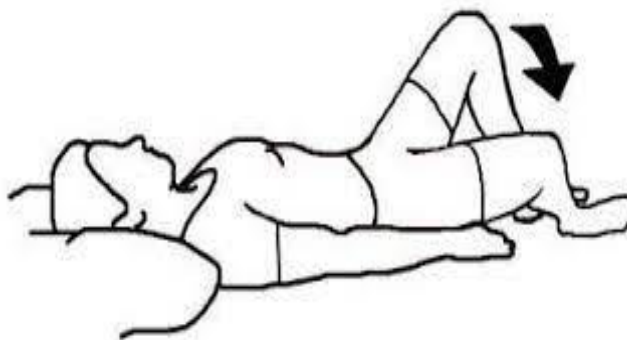


Slika 3.2.1.3. Vježba pregib zdjelice

(Izvor: <https://moundcitychiropractic.com/2014/10/24/pelvic-tilt/>)

Vježba 3. (Single bent knee fall out)

Pacijentica leži na leđima s nogama savijenim u koljenu, stopala su na krevetu. Uvlačimo trbušne mišiće kao u prethodnim vježbama. Dopuštamo jednom koljenu da pada u stranu (kao što je prikazano na slici 3.2.1.4.), držeći kukove u ravnini. Zadržimo i vratimo se u početni položaj te ponovimo drugom nogom.

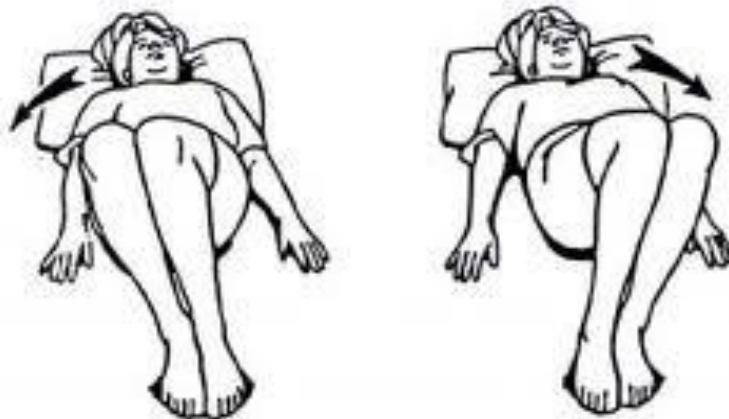


Slika 3.2.1.4. Vježba padanja jedne noge u stranu

(Izvor: <https://ellenbrookphysiotherapy.com.au/2018/02/12/5-mobility-exercises-you-can-start-today/>)

Vježba 4. Rolanje koljena u stranu (Knee rolling)

Ležite na leđa sa savijenim koljenima, stopalima na krevetu (Slika 3.2.1.5.). Uvucite donje trbušne mišiće kao i prije. Lagano pustite koljena da se kreću u jednu stranu, držeći kukove ravno na krevetu. Koljena bi se trebala pomicati samo na kratku udaljenost. Vratite koljena u početni položaj i zatim se opustite te ponovite na drugu stranu.



Slika 3.2.1.5. Vježba rolanja koljena u stranu

(Izvor: <https://ellenbrookphysiotherapy.com.au/2018/02/12/5-mobility-exercises-you-can-start-today/>)

3.2.2. Kasna poslijeoperacijska faza

U kasnoj fazi rehabilitacije provodimo vježbe jačeg intenziteta, ukoliko je pacijentica svladala lakše vježbe i ako nije došlo do određenih komplikacija zbog nepredvidivosti same bolesti. Ova faza rehabilitacije započinje dva do tri tjedna nakon operacije kada mjesto kirurškog reza zacijeli.

Koncentriramo se na jačanje mišića, poboljšanje funkcionalnosti, edukaciju pacijentice, prevenciju boli i potičemo na postupni povratak aktivnostima svakodnevnog života. Kad govorimo o jačanju mišića, cilj je osnažiti sve mišićne skupine kako bi omogućili pacijentici pravilnu posturu tijekom obavljanja svakodnevnih poslova, šetnje i pripremili ju za povratak na posao.

Pacijentici se savjetuje svakodnevno vježbanje nakon povratka kući, nastaviti s vježbama jačanja mišića abdomena i mišića zdjeličnog dna. Što se tiče poslova u kućanstvu preporučljivo je da se izbjegavaju teži fizički poslovi prvih 3 mjeseca, a posebice oni koji uključuju dizanje teških stvari. Lakši fizički poslovi dopušteni su nakon 3-6 tjedana od operacije [38].

Povratak na posao ovisi o vrsti posla koju pacijentica obavlja. Uredski poslovi manje su fizički zahtjevni za organizam zbog čega je povratak mogući već 3-6 tjedana nakon operacije. Ukoliko se radi o teškom fizičkom poslu koji uključuje dizanje teških stvari ili stajanje na mjestu dugi period vremena, poželjno je pričekati 3 mjeseca nakon operacije kako bi se organizam u potpunosti opravio [38].

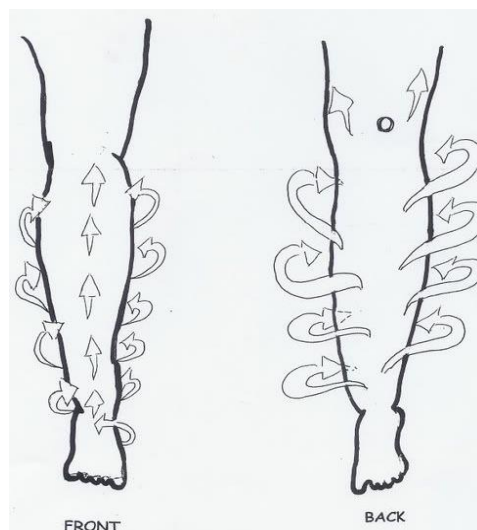
Vožnja automobila ne preporuča se u prva 3 tjedna od operacije. Pacijentica mora sama procijeniti kada je vrijeme da preuzme odgovornost vožnje. Savjetuje se da prije početka vožnje pacijentica provjeri da li može obavljati provjere preko ramena tijekom vožnje i okretanje volana bez prisustva neugode ili boli [38].

3.3 Liječenje i prevencija komplikacija

3.3.1. Limfni edem

Liječenje raka, na primjer, vodeći je uzrok sekundarnog limfedema ili abnormalnog nakupljanja limfne tekućine, što može biti kronično, iscrpljujuće stanje. Većina istraživanja limfedema usredotočena je na limfedem gornjih ekstremiteta u bolesnika s rakom dojke. Limfedem donjih ekstremiteta proučavan je u znatno manjoj mjeri. Znakovi prema kojima uočavamo limfni edem su otečenost stopala, nogu te se pacijentica žali na težinu i ograničenost u pokretanju. Kako bi se prevenirao limfni edem preporučuje se fizička aktivnost i nošenje kompresivnih čarapa tijekom cijelog dana [39].

Liječenje limfnog edema fizioterapeut izvodi manualnom limfnom drenažom koja pokrene limfni protok (Slika 3.3.1.1.). Manualna limfna drenaža je tip masaže posebnom tehnikom koja se izvodi od proksimalnog dijela tijela prema distalnom. Koriste se kružni pokreti, pokret davanja i pokret pumpanja. Danas imamo i kvalitetne uređaje koji vrlo dobro odrađuju limfnu drenažu i njihova upotreba je sve češća.



Slika 3.3.1.1. Pokreti manualne limfne drenaže nogu

(Izvor: <https://lymphedemaville.wordpress.com/2008/10/29/manual-lymph-drainage-leg-illustrated-patterns/>)

3.3.2. Urogenitalna disfunkcija

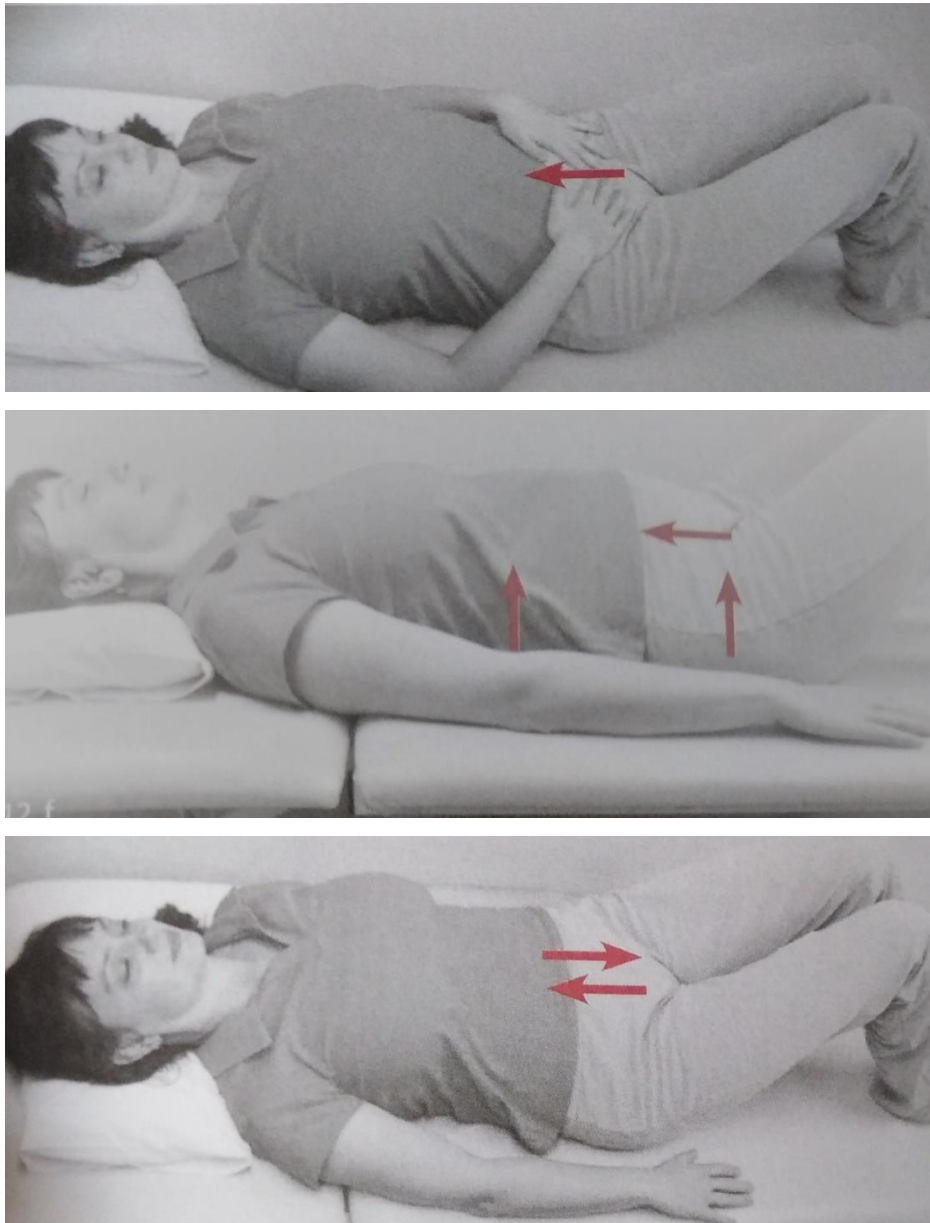
Urogenitalna disfunkcija složen je poremećaj nastao oštećenjem ili slabljenjem mišića zdjeličnog dna te pridruženih struktura koje ga podupiru (fascije i ligamenti). Čimbenici koji uzrokuju urogenitalnu disfunkciju su neurološki faktori, oštećenja tijekom operacije ili radioterapije, pretilost, porođaj, starenje i infekcije. Najčešći simptomi koji se javljaju kod disfunkcije su urinarna i fekalna inkontinencija, prolaps organa, seksualna disfunkcija i zdjelična bol. Intervencija fizioterapeuta sastoji se od vježbi aktivacije i jačanja mišića zdjeličnog dna, Kegellovih vježbi sa vaginalnim stošcima, utegom (Slika 3.3.2.1.) i mogući je biofeedback trening [40].



Slika 3.3.2.1 Vaginalni utezi

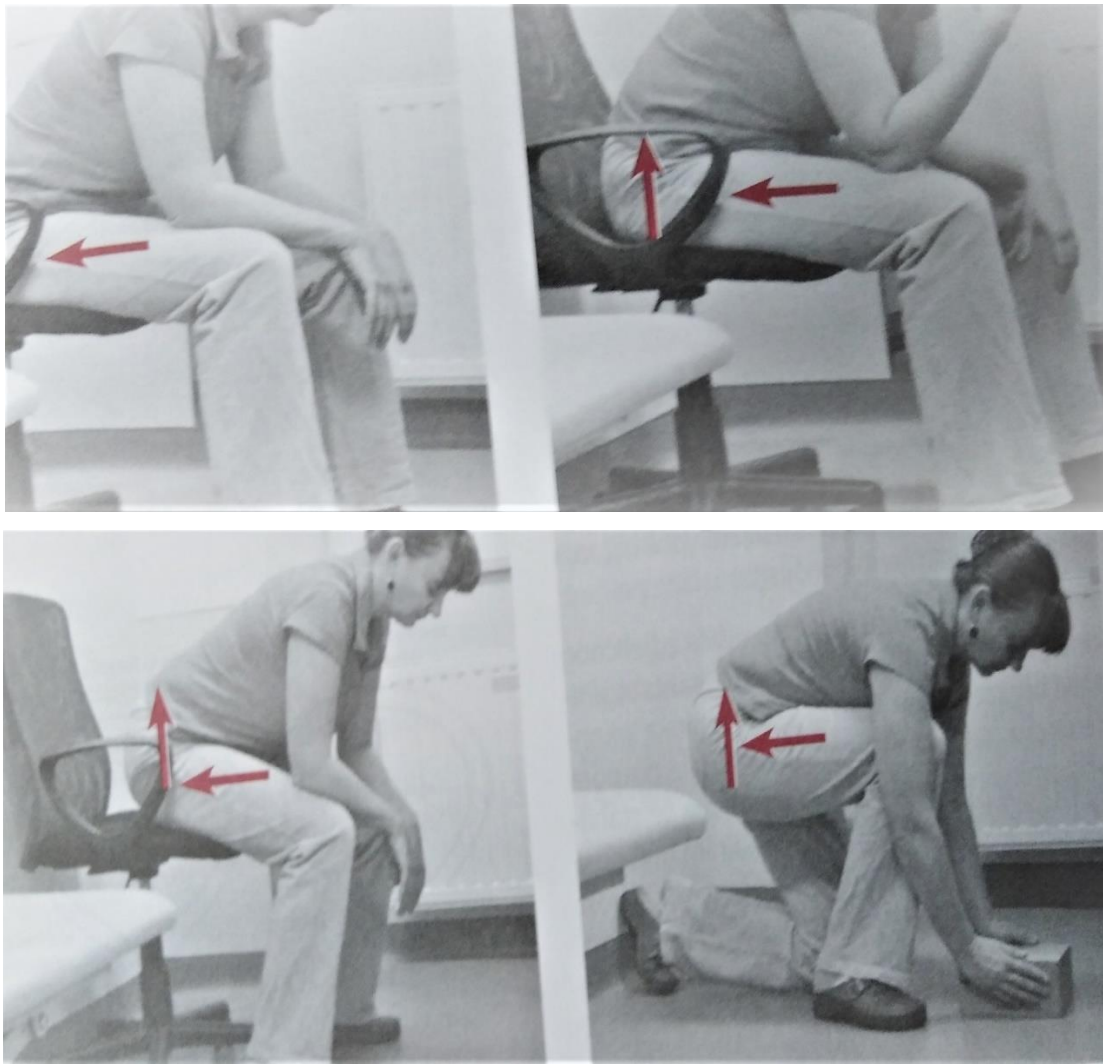
(Izvor: https://www.completehealthcaresupplies.com/Intimate-Rose%C2%AE-Kegel-Exercise-Weights_p_277.html)

Mišići zdjeličnog dna imaju važnu ulogu u održavanju kontinencije kao i potpore pelvičnim organima. Disfunkcija mišića zdjeličnog dna uključuje urinarnu i fekalnu inkontinenciju. Samim time, naglašavaju važnost procjene i intervencije kao i evaluacije cijelog područja zdjeličnog dna. Dužina izvođenja treninga mišića zdjeličnog dna u trajanju od 3 tjedna do 6 mjeseci utječe na povećanje mišićne snage. Osnovni principi učinaka treninga su: specifičnost, opterećenje, napredovanje i održavanje. Trening mišića zdjeličnog dna (Slika 3.3.2.2., Slika 3.3.2.3.) povećava izdržljivost i snagu mišića te poboljšava i održava funkciju mokraćnog mjehura, debelog crijeva i spolnu funkciju [41].



Slika 3.3.2.2. Trening mišića zdjeličnog dna

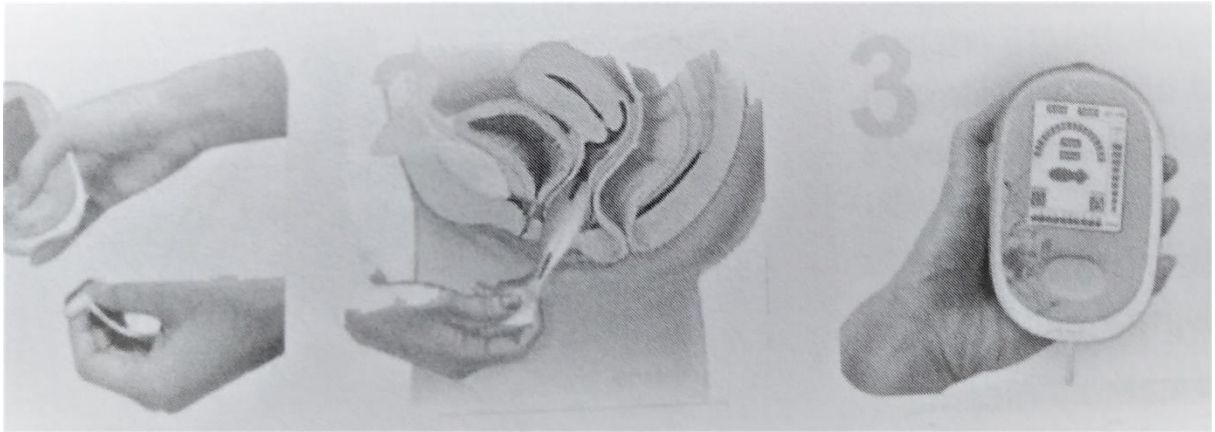
(Izvor: Filipec M. Jadanec M. Fizioterapija u ginekologiji i porodništvu. 2017.).



Slika 3.3.2.3. Trening mišića zdjeličnog dna

(Izvor: Filipec M. Jadanec M. Fizioterapija u ginekologiji i porodništvu. 2017.).

Biofeedback trening čini nadopunu izvođenju vježbi na način da uređaj mjeri EMG aktivnost odnosno odgovor mišića prilikom aktivacije i tako daje povratnu informaciju pacijentici i fizioterapeutu o efikasnosti same vježbe (Slika 3.3.2.4.). Smatra se da povratna informacija pomaže u razvoju motoričke vještine pogotovo kod pacijenata koji ne mogu napraviti dovoljno jaku ili ispravnu kontrakciju. Uređaj im pomaže osvijestiti kontrakciju i na taj način ih motivira na daljnje vježbanje [40].



Slika 3.3.2.4. Prikaz biofeedbacka
(Izvor: <https://www.ifscphysio.com/>)

4. Zaključak

Ginekološki tumori veliki su javnozdravstveni problem današnjice. Njihovo kasno otkrivanje i početak liječenja smanjuje šanse za potpuni oporavak. Ginekološki problemi kod žena i danas su stigmatizirani. O njima se ne priča dovoljno i na taj način uvelike se ugrožava zdravlje žena. Rana intervencija kod dijagnoze ginekološkog tumora od velikog je značaja za uspješno liječenje stoga je potrebno educirati djevojčice o rizičnom ponašanju i čimbenicima na koje same mogu utjecati kako bi se smanjila pojava ove bolesti. Liječenje svih vrsta tumora pa tako i ginekoloških ostavlja teške negativne posljedice na organizam i dodatno otežava borbu s tom zloćudnom bolesti. Fizioterapija kod ginekoloških tumora pruža brže i lakše ozdravljenje i povratak aktivnostima svakodnevnog života. Iz tog razloga fizioterapeut mora biti dio medicinskog tima koji se bavi liječenjem ginekološkog tumora. Rehabilitacija pacijentice oboljele od ginekološkog tumora složen je proces koji mora biti individualiziran i prilagođen dijagnozi, stadiju tumora i načinu liječenja. Većina ginekoloških tumora liječi se operativnim zahvatom koji utječe na psihofizičko stanje pacijentice. Fizioterapeut kao osoba koja vodi proces rehabilitacije koristi svoja znanja i vještine kako bi pacijentica što bolje podnijela operaciju. Procjenjuje stanje pacijentice nakon operacije, planira i provodi program vježbi za prevenciju mogućih komplikacija te educira o načinu života nakon izlaska iz bolnice. Nakon same operacije fizioterapeut educira pacijenticu o načinu okretanja, sjedenja i ustajanja u krevetu. Izvode se vježbe disanja i cirkulacije kako bi se smanjile moguće kardiorespiratorne komplikacije. Započinje se s laganim vježbama jačanja mišića zdjeličnog dna i mišića abdomena kako bi se spriječili problemi poput urogenitalne disfunkcije, prolapsa organa zdjelice, pojave limfnog edema i boli koji rade ogromne probleme i smanjuju kvalitetu života. Posljednji dio rehabilitacije koncentrira se na edukaciju pacijentice o načinu života idućih tri mjeseca od operacije. Savjetuje se daljnje vježbanje i postupno povećavanje intenziteta fizičke aktivnosti sve do potpunog oporavka.

5. Literatura

- [1] Plavetić Dedić N., Silovski T., Vuger Tečić A., Pavlović M., Vazdar Lj., Herceg D.: smjernice za provođenje dijagnostičkih pretraga prije početka liječenja onkološkog bolesnika – kliničke preporuke Hrvatskog društva za internističku onkologiju HLZ-a II. dio., Liječnički Vjesnik 2018;140:92–105
- [2] <https://www.cancer.gov/publications/dictionaries/cancer-terms/def/tumor> Pristupljeno: 20.8.2022
- [3] https://www.cdc.gov/cancer/gynecologic/basic_info/index.htm Pristupljeno: 20.8.2022
- [4] https://www.hzjz.hr/wp-content/uploads/2021/12/Bilten44_2019.pdf Pristupljeno: 20.8.2022
- [5] Keros P., Pećina M., Košuta-Ivančić M.: Temelji anatomije čovjeka, Zagreb 1999.
- [6] Bajek S, Bobinac D, Jerković R, Malnar D, Marić I. Sustavna anatomija čovjeka. Rijeka; 2007.
- [7] Maurer H. Pelvis, zdjelica; cavitas pelvis, zdjelčna šupljina. Waldeyerova anatomija čovjeka, Golden marketing-tehnička knjiga 2009. p.1027-1049.
- [8] <https://fizioterra.com/tag/zdjelica-dijafagma/> Pristupljeno: 20.8.2022
- [9] Herschorn S. Female pelvic floor anatomy: the pelvic floor, supporting structures, and pelvic organs. Rev Urol. 2004;6 Suppl 5(Suppl 5):S2-S10.
- [10] Khanna N, Rauh LA, Lachiewicz MP, Horowitz IR. Margins for cervical and vulvar cancer. J Surg Oncol. 2016 Mar;113(3):304-9
- [11] Canavan TP, Cohen D. Vulvar cancer. Am Fam Physician. 2002 Oct 01;66(7):1269-74.
- [12] Weinberg D, Gomez-Martinez RA. Vulvar Cancer. Obstet Gynecol Clin North Am. 2019 Mar;46(1):125-135.
- [13] Allbritton JI. Vulvar Neoplasms, Benign and Malignant. Obstet Gynecol Clin North Am. 2017 Sep;44(3):339-352.
- [14] Bhalwal AB, Nick AM, Dos Reis R, Chen CL, Munsell MF, Ramalingam P, Salcedo MP, Ramirez PT, Sood AK, Schmeler KM. Carcinoma of the Bartholin Gland: A Review of 33 Cases. Int J Gynecol Cancer. 2016 May;26(4):785-9.
- [15] Rigel DS, Carucci JA. Malignant melanoma: prevention, early detection, and treatment in the 21st century. CA Cancer J Clin. 2000 Jul-Aug;50(4):215-36; quiz 237-40.
- [16] Vrdoljak E, Šamija M, Kusić Z, Petković M, Gugić D, Krajina Z. Klinička onkologija. Zagreb: Medicinska naklada; 2013.

- [17] Koh WJ, Greer BE, Abu-Rustum NR, Campos SM, Cho KR, Chon HS., i sur. Cancer, Version 1.2017, NCCN Clinical Practice Guidelines in Oncology. J Natl Compr Canc Netw. 2017 Jan;15(1):92-120.
- [18] Schmitt AR, Long BJ, Weaver AL, McGree ME, Bakkum-Gamez JN, Brewer JD, Cliby WA. Evidence-Based Screening Recommendations for Occult Cancers in the Setting of Newly Diagnosed Extramammary Paget Disease. Mayo Clin Proc. 2018 Jul;93(7):877-883.
- [19] Di Donato V, Bellati F, Fischetti M, Plotti F, Perniola G, Benedetti Panici P. Vaginal Cancer. Crit Rev Oncol Hematol (2012) 81:286–95.
- [20] M. Šamija, H. Šobat, A. Ćorušić, D. Babić: Ginekološka onkologija, Medicinska naklada, Zagreb, 2005.
- [21] Walboomers JM, Jacobs MV, Manos MM, et al Human papillomavirus is a necessary cause of invasive cervical cancer worldwide. J Pathol. 1999;189:12–9.
- [22] Ghebre RG, Grover S, Xu MJ, et al Cervical cancer control in HIV-infected women: Past, present and future. Gynecol Oncol Rep. 2017;21:101–8.
- [23] Roura E, Castellsagué X, Pawlita M, et al Smoking as a major risk factor for cervical cancer and pre-cancer: results from the EPIC cohort. Int J Cancer. 2014;135:453–66.
- [24] Cohen PA, Jhingran A, Oaknin A, et al Cervical cancer. Lancet. 2019;393:169–82.
- [25] Šamija M, Kaučić H, Mišir Krpan A. Klinička onkologija. Zdravstveno veleučilište, 2012; 17 – 332.
- [26] <https://emedicine.medscape.com/article/2006486-overview?reg=1> Pristupljeno: 20.8.2022
- [27] Matsuura M., Suzuki T., Morishita M., Tanaka R., Ito E. Chemotherapy (CT) with radiotherapy versus CT alone for FIGO stage3c endometrial cancer. Eur. J. Gynaecol. Oncol. 2009;30:40–44
- [28] Amant F., Moerman P., Neven P., Timmerman D., Van Limbergen E., Vergote I. Endometrial cancer. Lancet. 2005;366:491–505.
- [29] <https://www.hopkinsmedicine.org/health/conditions-and-diseases/endometrial-cancer> Pristupljeno: 20.8.2022
- [30] Momenimovahed Z., Tiznobaik A., Taheri S., Salehiniya H. Ovarian cancer in the world: epidemiology and risk factors. Int. J. Womens Health. 2019 Apr;30(11):287–299.
- [31] Tanha K., Mottaghi A., Nojomi M., Moradi M., Rajabzadeh R., Lotfi S., Janani L. Investigation on factors associated with ovarian cancer: an umbrella review of systematic review and meta-analyses. J. Ovarian Res. 2021;14(1)
- [32] E.J. Yang et al. Effect of a pelvic floor muscle training program on gynecologic cancer survivors with pelvic floor dysfunction: a randomized controlled trial Gynecol. Oncol. (2012)

- [33] L. Faria As práticas do cuidar na oncologia: a experiência da fisioterapia em pacientes com câncer de mama História, Ciências, Saúde – Manguinhos, Rio de Janeiro (2010)
- [34] K. Bo, T. Talseth, I. Holme. Single blind, randomised controlled trial of pelvic floor exercises, electrical stimulation, vaginal cones, and no treatment in management of genuine stress incontinence in women. Br Med J. 1999
- [35] Laycock J. Clinical evaluation of the pelvic floor. In: Schussler B, Laycock J, Norton P., eds. Pelvic floor re-education. London, 1994
- [36] Yates A (2019) Female pelvic floor 2: assessment and rehabilitation. Nursing Times [online]; 115: 6, 30-33.
- [37] Ébe dos Santos Monteiro Carbone, Mayara Ronzini Takaki, Maria Gabriela Baumgarten Kuster Uyeda, Marair Gracio Ferreira Sartori, Early physical therapy intervention in gynaecological surgery: “Case series”, International Journal of Surgery Case Reports, 2018. Vol. 52; 95-102.
- [38] James Paget University Hospitals: Physiotherapy Department, Exercise and Advice following Major Gynaecological Surgery
- [39] Cemal Y, Jewell S, Albornoz CR, Pusic A, Mehrara BJ . Systematic review of quality of life and patient reported outcomes in patients with oncologic related lower extremity lymphedema. Lymphat Res Biol. 2013 3;11(1): 14–9.
- [40] R. Herderschee, EJ Hay-Smith, MJ Heinman: Feedback or biofeedback to augment pelvic floor muscle training.
- [41]. Filipec M., Jadanec M. Fizioterapija u ginekologiji i porodništvu. Odabrana poglavlja u fizioterapiji. HZF., Zagreb. 2017. str. 230-250.

Popis slika

Slika 1.1.1. Anatomija ženskog reproduktivnog sustava.....	2
Slika 1.1.1.1. Mišići zdjeličnog dna.....	3
Slika 3.2.1.1. Vježba cirkulacije.....	25
Slika 3.2.1.2. Vježba abdominalnog disanja.....	27
Slika 3.2.1.3. Vježba pregib zdjelice.....	28
Slika 3.2.1.4. Vježba padanja jedne noge u stranu.....	28
Slika 3.2.1.5. Vježba rolanja koljena u stranu.....	29
Slika 3.3.1.1. Pokreti manualne limfne drenaže nogu.....	30
Slika 3.3.2.1. Vaginalni utezi.....	31
Slika 3.3.2.2. Trening mišića zdjeličnog dna.....	32
Slika 3.3.2.3. Trening mišića zdjeličnog.....	33
Slika 3.3.2.4. Prikaz biofeedbacka.....	34

Popis tablica

Tablica 2.1.2.1. FIGO klasifikacija raka stidnice.....	7
Tablica 2.2.2.1. FIGO klasifikacija raka rodnice.....	9
Tablica 2.3.2.1. FIGO klasifikacija raka vrata maternice.....	11
Tablica 2.4.2.1 FIGO klasifikacija raka endometrija.....	15
Tablica 2.5.2.1 FIGO klasifikacija raka jajnika.....	18
Tablica 3.1.1 Modificirana OXFORD skala.....	24



IZJAVA O AUTORSTVU
I
SUGLASNOST ZA JAVNU OBJAVU

Završni/diplomski rad isključivo je autorsko djelo studenta koji je isti izradio te student odgovara za istinitost, izvornost i ispravnost teksta rada. U radu se ne smiju koristiti dijelovi tuđih radova (knjiga, članaka, doktorskih disertacija, magistarskih radova, izvora s interneta, i drugih izvora) bez navođenja izvora i autora navedenih radova. Svi dijelovi tuđih radova moraju biti pravilno navedeni i citirani. Dijelovi tuđih radova koji nisu pravilno citirani, smatraju se plagijatom, odnosno nezakonitim prisvajanjem tuđeg znanstvenog ili stručnoga rada. Sukladno navedenom studenti su dužni potpisati izjavu o autorstvu rada.

Ja, Iva Horvat (ime i prezime) pod punom moralnom, materijalnom i kaznenom odgovornošću, izjavljujem da sam isključivi autor/ica završnog/diplomskog (obrisati nepotrebno) rada pod naslovom Fizioterapijski pristup kod ginekoloških tumora (upisati naslov) te da u navedenom radu nisu na nedozvoljeni način (bez pravilnog citiranja) korišteni dijelovi tuđih radova.

Student/ica:

(upisati ime i prezime)

Horvat Iva Iva Horvat
(vlastoručni potpis)

Sukladno Zakonu o znanstvenoj djelatnosti i visokom obrazovanju završne/diplomske radove sveučilišta su dužna trajno objaviti na javnoj internetskoj bazi sveučilišne knjižnice u sastavu sveučilišta te kopirati u javnu internetsku bazu završnih/diplomskih radova Nacionalne i sveučilišne knjižnice. Završni radovi istovrsnih umjetničkih studija koji se realiziraju kroz umjetnička ostvarenja objavljuju se na odgovarajući način.

Ja, Iva Horvat (ime i prezime) neopozivo izjavljujem da sam suglasan/na s javnom objavom završnog/diplomskog (obrisati nepotrebno) rada pod naslovom Fizioterapijski pristup kod ginekoloških tumora (upisati naslov) čiji sam autor/ica.

Student/ica:

(upisati ime i prezime)

Horvat Iva Iva Horvat
(vlastoručni potpis)