

Fizioterapijski pristup bolesniku sa sindromom rotetorne manšete

Špoljarić, Denis

Undergraduate thesis / Završni rad

2022

Degree Grantor / Ustanova koja je dodijelila akademski / stručni stupanj: **University North / Sveučilište Sjever**

Permanent link / Trajna poveznica: <https://um.nsk.hr/um:nbn:hr:122:476415>

Rights / Prava: [In copyright](#) / [Zaštićeno autorskim pravom.](#)

Download date / Datum preuzimanja: **2024-12-27**



Repository / Repozitorij:

[University North Digital Repository](#)





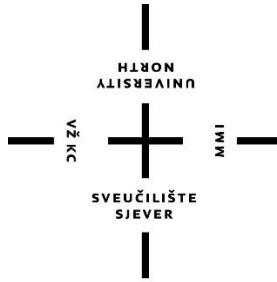Sveučilište Sjever

Završni rad br. 192/FIZ/2022.

Fizioterapijski pristup bolesniku sa sindromom rotatorne manšete

Denis Špoljarić, 3962/336

Varaždin, rujan 2022. godine



Sveučilište Sjever

Odjel za fizioterapiju

Završni rad br. 192/FIZ/2022

Fizioterapijski pristup bolesniku sa sindromom rotatorne manšete

Student

Denis Špoljarić, 3962/336

Mentor

Anica Kuzmić, mag. physioth

Varaždin, rujan 2022. godine

Sveučilište Sjever
Sveučilišni centar Varaždin
104. brigade 3, HR-42000 Varaždin



Prijava završnog rada

Definiranje teme završnog rada i povjerenstva

ODJEL	Odjel za fizioterapiju		
STUDIJ	preddiplomski stručni studij Fizioterapija		
PRISTUPNIK	Denis Špoljarić	JMBAG	0336038306
DATUM	22.09.2022.	KOLEGIJ	Fizioterapija u traumatologiji
NASLOV RADA	Fizioterapijski pristup bolesniku sa sindromom rotatorne manšete		
NASLOV RADA NA ENGL. JEZIKU	Physiotherapy approach to patients with rotator cuff syndrome		
MENTOR	Anica Kuzmić, mag.physioth.	ZVANJE	pred.
ČLANOVI POVJERENSTVA	1. dr.sc. Pavao Vlahek, dr.med., v.pred., predsjednik		
	2. Anica Kuzmić, mag.physioth.pred., mentor		
	3. doc.dr.sc. Željko Jeleč., član		
	4. Ivana Herak, mag.med.techn.pred., zamjenski član		
	5.		

Zadatak završnog rada

BROJ	192/FIZ/2022		
OPIS	Sindrom rotatorne manšete najčešće se pojavljuje kod osoba koje se bave svakodnevno poslovima koji zahtijevaju korištenje ruku. Najčešći simptomi su bol i smanjen opseg pokreta u samom zglobu ramena. Problemi rotatorne manšete zahvaćaju srednju ili stariju dob i češći je kod osoba ženskog spola. Degenerativne promjene započinju već u srednjoj dobi, tetive postaju krute i slabije prokrvljene. Glavni uzrok takvih stanja je dugotrajna aktivnost sa rukom podignutom iznad glave, ili učestale kratke i snažne aktivnosti sa podignutom rukom. Najčešći sportovi koji pridonose oštećenju rotatorne manšete su odbojka, rukomet, plivanje i vaterpolo. Pokreti poput odjjevanja mogu biti izrazito bolni što narušava kvalitetu života osobe s navedenim sindromom. Komplikacije koje mogu nastati su rupturi rotatorne manšete, kalcificirajući tendinitis, artroza ramena i luksacije. Procjena bolesnika sa sindromom rotatorne manšete uključuje mjerenje opsega pokreta i manualni mišićni test. Mjerenjem opsega pokreta mjeri se amplituda svih pokreta u ramenu, a manualnim mišićnim testom se ispituje jakost pojedinog mišića. Liječenje se provodi fizikalnom terapijom i terapijom pokretom. Od terapije pokretom rade se statičke vježbe, pasivne vježbe, aktivno potpomognuti pokret, aktivne dinamičke vježbe, vježbe istežanja, vježbe propriocepcije i vježbe s otporom. Od elektroterapijskih procedura u svrhu liječenja koriste se diadinamske struje, TENS, ultrazvuk i laser.		
ZADATAK URUČEN	22.09.2022	POTPIS MENTORA	<i>Anica Kuzmić</i>

SVEUČILIŠTE
SJEVER

Predgovor

Od srca se zahvaljujem svojoj mentorici Anici Kuzmić, mag. physioth. na profesionalnom usmjeravanju, bodrenju i praćenju tijekom izrade ovog rada. Njezina predanost poslu i struci primjer je kojim se želim voditi u vlastitom radu u budućnosti. Također se želim zahvaliti svojoj obitelji i prijateljima koji su me bodrili i pratili tijekom mog obrazovanja. Hvala kolegi Lovri Šajnoviću što je pristao biti model za neke od fotografija iz rada. Hvala za sve riječi podrške.

Sažetak

Rameni zglob najpokretljiviji je zglob u ljudskom tijelu te je zbog toga vrlo nestabilan. Struktura koja stabilizira rame je rotatorna manšeta. Ona se sastoji od mišića: nadgrebenog mišića (lat. *m. supraspinatus*), podgrebenog mišića (lat. *m. infraspinatus*), podlopatičnog mišića (lat. *m. supscapularis*) i malog oblog mišića (lat. *m. teres minor*). Sindrom rotatorne manšete najviše imaju ljudi koji se bave svakodnevno poslovima koji zahtijevaju korištenje ruku. Kod sindroma rotatorne manšete javlja se bol u ramenom obruču i smanjen je opseg pokreta u samom zglobu ramena. Problemi rotatorne manšete zahvaćaju srednju ili stariju dob, češće žene nego muškarce. Degenerativne promjene započinju već u srednjoj dobi, tetive postaju krute i slabije prokrvljene. U pravilu je uzrok takvih stanja dugotrajna aktivnost sa rukom podignutom iznad glave, ili učestala, ali kratka i snažna aktivnost sa podignutom rukom. Najčešći sportovi koji pridonose oštećenju rotatorne manšete su odbojka, rukomet, plivanje i vaterpolo. Osoba s ozljedom rotatorne manšete osjeća bol preko deltoidnog mišića na vrhu i vanjskoj strani ramena, pogotovo kad je ruka podignuta i ispružena sa strane. Pokreti poput ovih, pogotovo kod odijevanja, mogu biti izrazito bolni. Rame je slabo, pogotovo kad se pokuša podići ruka do horizontalne pozicije. Bol ili slabost kod izvođenja unutarnje ili vanjske rotacije ruke mogu ukazati na oštećenje tetiva rotatorne manšete. Komplikacije koje mogu nastati su rupturi rotatorne manšete, kalcificirajući tendinitis, artroza ramena, i luksacije. Procjena bolesnika sa sindromom rotatorne manšete uključuje mjerenje opsega pokreta i manualni mišićni test. Mjerenjem opsega pokreta mjeri se amplituda svih pokreta u ramenu, a manualnim mišićnim testom se ispituje jakost pojedinog mišića. Liječenje se provodi fizikalnom terapijom i terapijom pokretom. Od terapije pokretom rade se statičke vježbe, pasivne vježbe, aktivno potpomognuti pokret, aktivne dinamičke vježbe, vježbe istezanja, vježbe propriocepcije i vježbe s otporom. Od elektroterapijskih procedura u svrhu liječenja koriste se dijadinamske struje, TENS, ultrazvuk i laser.

Ključne riječi: rotatorna manšeta, liječenje, fizioterapija

Abstract

The shoulder joint is the most mobile joint in the human body and is therefore very unstable. The structure that stabilizes the shoulder is a rotator cuff. It consists of muscles: supraspinatus muscle (lat. m. supraspinatus), subscapularis muscle (lat. m. infraspinatus), pectoralis minor muscle (lat. m. supscapularis) and a small muscle lining (lat. m. teres minor). Rotator cuff syndrome is mostly performed by people who are engaged in daily chores that require the use of hands. In rotator cuff syndrome, pain in the shoulder rim occurs and the range of movement in the shoulder joint itself is reduced. Rotator cuff problems affect middle or older age, more often women than men. Degenerative changes begin already in middle age, tendons become stiffer and less bloodsucked. As a rule, the cause of such conditions is prolonged activity with the hand raised above the head, or frequent, but short and strong activity with a raised hand. The most common sports that contribute to rotator cuff damage are volleyball, handball, swimming and water polo. A person with a rotator cuff injury feels pain over the deltoid muscle at the top and outside of the shoulder, especially when the hand is raised and extended to the sides. Movements like these, especially when dressing, can be extremely painful. The shoulder is weak, especially when trying to raise the hand to a horizontal position. Pain or weakness when performing the internal or external rotation of the hand may indicate damage to the tendons of the rotator cuff. Complications that can arise are rotator cuff ruptures, calcifying tendinitis, shoulder arthrosis, and luxations. The assessment of patients with rotator cuff syndrome includes measuring the range of movement and manual muscle test. By measuring the circumference of movement, the amplitude of all movements in the shoulder is measured, and a manual muscle test examines the strength of a particular muscle. Treatment is carried out by physical therapy and movement therapy. Movement therapy includes static exercises, passive exercises, actively assisted movement, active dynamic exercises, stretching exercises, proprioception exercises and resistance exercises. Diadynamic currents, TENS, ultrasound and laser are used from electrotherapy procedures for the purpose of treatment.

Keywords: rotator cuff, treatment, physiotherapy

Popis korištenih kratica

lig. - ligamenti

lat.- latinski

SITS – skraćenica koja označuje četiri mišića rotatorne manšete

m. - mišić

eng.- engleski

RTG – rendgensko snimanje

br. - broj

TENS – transkutana električna stimulacija živca

DDS – dijadinamske struje

sy.- sindrom

SOAP – Subjective, objective, assesment, plan – model dokumentiranja terapijskog procesa

Sadržaj

1. Uvod.....	1
2. Anatomija i fiziologija	2
2.1. Anatomija i fiziologija kostiju	2
2.2. Anatomija i fiziologija mišića	4
3. Etiologija, patogeneza i prevalencija.....	8
4. Klinička slika.....	9
5. Fizioterapijska procjena	10
5.1. Specifični testovi za testiranje mišića rotatorne manšete	10
5.2. Testovi za testiranje opsega pokreta i uklještenja tetive.....	13
5.3. Manualni mišićni test.....	14
5.4. Mjerenje opsega pokreta.....	17
6. Plan fizioterapije	19
7. Fizioterapijska intervencija	21
7.1. Krioterapija	21
7.2. Terapija pokretom.....	22
7.2.1. Statičke vježbe	23
7.2.2. Rasteretne vježbe	25
7.2.3. Pasivne vježbe	27
7.2.4. Aktivno potpomognute vježbe.....	28
7.2.5. Aktivne dinamičke vježbe	31
7.2.6. Vježbe istezanja	34
7.2.7. Vježbe propriocepcije.....	36
7.3. Elektroterapija	38
7.3.1. Dijadinamske struje	38
7.3.2. TENS	40
7.3.3. Magnetoterapija	40
7.3.4. Terapija ultrazvukom.....	41
7.3.5. Terapija laserom	41
8. Zaključak	43
9. Literatura	44

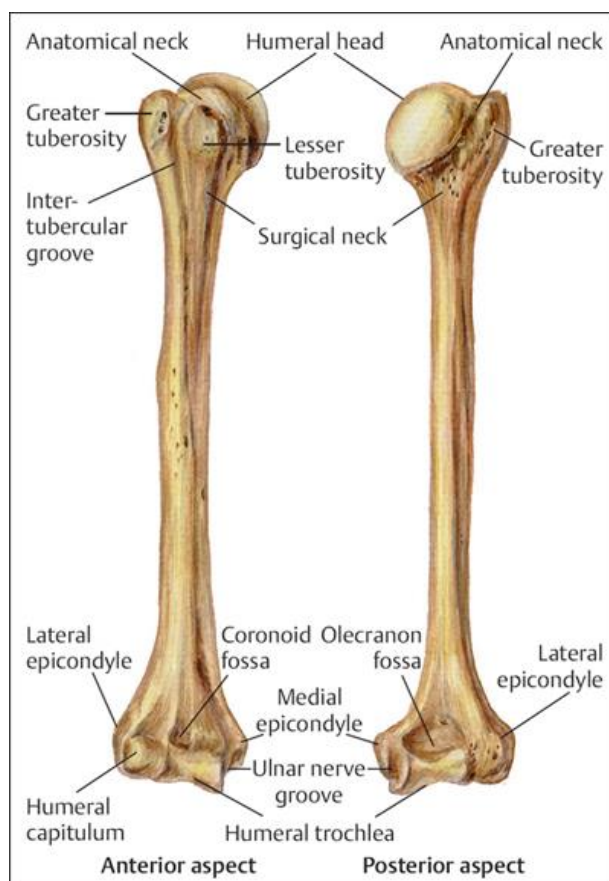
1. Uvod

Ozljede rotatorne manžete ramena obuhvaćaju istegnuća, tendinitis i djelomične ili potpune razdore. Rameni zglob učvršćuju tetive četiri mišića među kojima je najvažniji *m. supraspinatus*. Funkcionalno, sastoji se od više zglobova, međutim, rame, u užem smislu, predstavlja zglob između nadlaktične kosti (*lat. humerus*), te lopatice (*lat. scapula*). Rameni zglob ili glenohumeralni zglob glavni je zglob ramena. Po obliku je kuglasti zglob. Ovaj je zglob građen tako da čašica izgleda poput plitkog tanjurića, te je smještena na lopatici i zove se glenoid, a zglobna je glavica gotovo pravilna kugla, značajno veća od čašice. Takva građa omogućuje veliku pokretljivost, ali i priličnu nestabilnost. Mišići su aktivni stabilizatori ramena. Rotatorna manžeta ramena sastoji se od mišića *supraspinatusa*, *infraspinatusa*, *teresa minor* i *subskapularisa* (SITS) [1]. Navedeni mišići pomažu pri stabilizaciji glenoidne fosse lopatice kod mnogih pokreta ruke iznad glave u sportu (bacanje lopte, plivanje, dizanje utega, serviranja teniske loptice) i u aktivnostima svakodnevnog života. Iznad njih nalazi se deltoidni mišić. On također ima iznimno važnu ulogu u funkciji zgloba. Od sveza koje okružuju taj zglob najvažnije su sveza koja pojačava gornju i stražnju stranu zglobne čahure (*lat. lig. acromioclaviculare*) te sveza (*lat. lig. coracoclaviculare*) koja povezuje vanjski dio ključne kosti i kljunasti nastavak lopatice (*lat. processus coracoideus*). Između deltoidnog mišića i mišića rotatorne manšete nalazi se sluzna vreća (burza). Njena je uloga smanjenje trenja između mišića prilikom izvođenja pokreta. Ona je čest uzrok boli i problema u ramenu, jer dolazi do njene upale. Oštećenjem jednog od navedena četiri mišića rotatorne manšete dolazi do gubitka stabilnosti i sudaranja glave nadlaktične kosti sa susjednim koštano ligamentnim strukturama akromioklavikularnog luka. Za razumijevanje ovog problema, u radu će biti opisana anatomija ramene regije, mogući pokreti u ramenom zglobu, etiologija i učestalost ove bolesti kao i klinička slika [2].

2. Anatomija i fiziologija

2.1. Anatomija i fiziologija kostiju

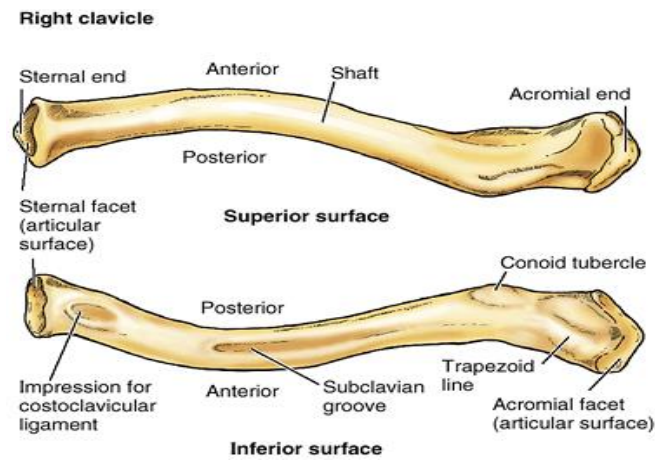
Nadlaktična kost (*lat. humerus*), dugačka je i oba njezina kraja su zadebljana (Slika 2.1.1.). Gornji je kraj polukuglasta glava, (*lat. caput humeri*) koja je postavljena ukoso prema tijelu kosti i uzglobljuje se s lopatičnom čaškom. Tu se sprijeda nalazi i velika kvrga, (*lat. tuberculum majus*), a malo medijalnije je mala kvrga, (*lat. tuberculum minus*). Tijelo kosti, (*lat. corpus*), prema dolje postaje plosnatije, a na lateralnom se rubu njegove gornje trećine nalazi hrapavost, (*lat. tuberositas deltoidea*), za koju se veže deltoidni mišić. Donji kraj nadlaktične kosti lateralno se putem glavice, (*lat. capitulum*), uzglobljuje s palčanom kosti, a na medijalnoj je strani valjak, (*lat. trochlea*), za uzglobljenje s lakatnom kosti, *lat. ulna* [3].



Slika 2.1.1. Prikaz nadlaktične kosti

Izvor: <https://musculoskeletalkey.com/fractures-of-the-humerus/>

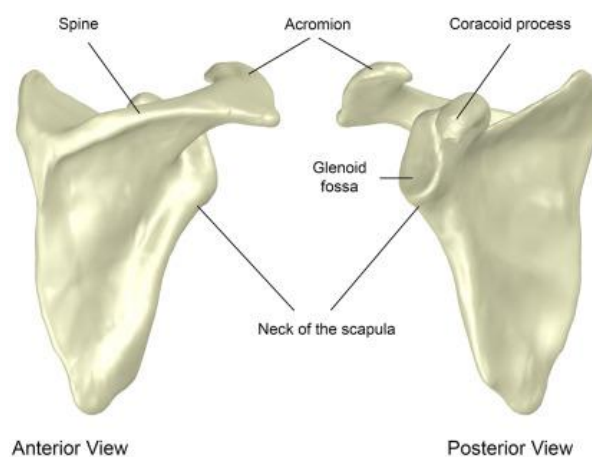
Ključna kost, (*lat. clavícula*), slična je blago zavojitu slovu S i odebljana je na oba kraja (Slika 2.1.2.). Pritom je plosnati kraj postrano, a obliji je kraj bliži trupu i tim se krajem ključna kost uzglobljuje s prsnom kosti [3].



Slika 2.1.2. Prikaz ključne kosti

Izvor: https://bs.wikipedia.org/wiki/Klju%C4%8Dna_kost

Lopatice, (*lat. scapula*), plosnata je trokutasta kost koje je medijalni rub gotovo usporedan s kralješnicom (Slika 2.1.3.). Postrani rub lopatice tvori zglobnu čašku, (*lat. cavitas glenoidalis*), za spoj s ramenom kosti. Prednja ploha lopatice blago je udubljena. Stražnja ploha ima greben, (*lat. spina scapulae*), iznad kojega je nadgrebena jama, a ispod nje je podgrebena jama i u objema se jamama vežu mišići. Greben se lateralno podebljava i tvori vrh ramena (*lat. acromion*) kojim se lopatica veže s ključnom kosti [3]

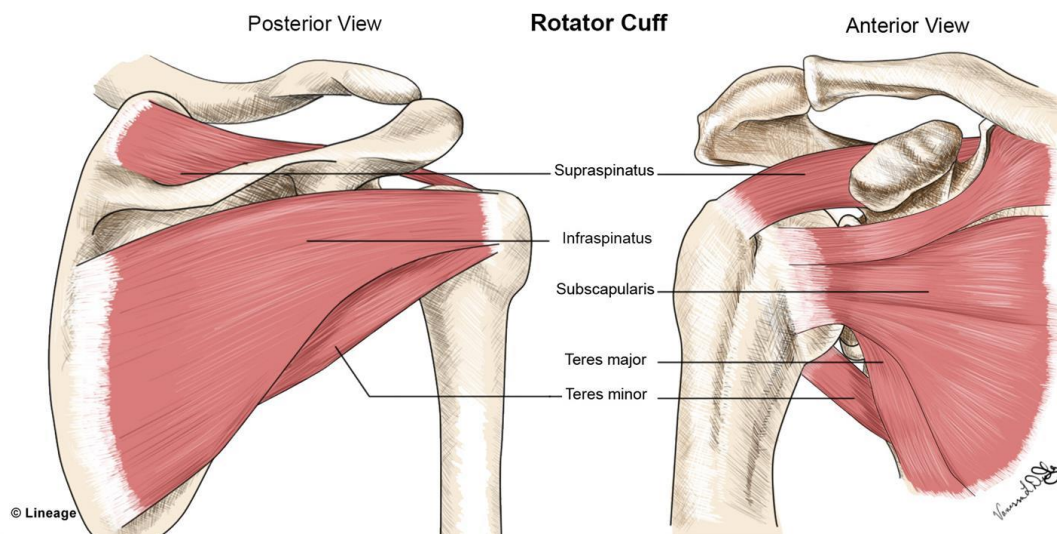


Slika 2.1.3. Prikaz lopatice

Izvor: <https://ars.els-cdn.com/content/image/3-s2.0-B9780128244814000172-f15-03-9780128244814.jpg>

2.2. Anatomija i fiziologija mišića

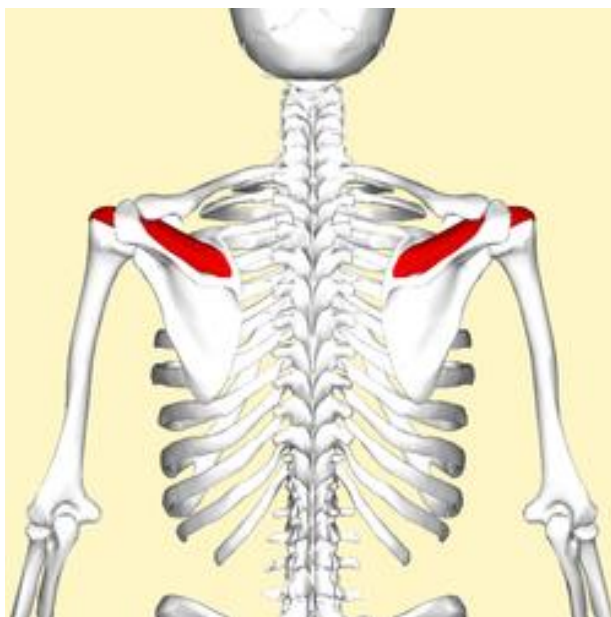
Rotatorna manšeta je tetivno-mišićna ovojnica koju čine četiri mišića: nagrebni mišić (*lat. m. supraspinatus*), podgrebni mišić (*lat. m. infraspinatus*), mali obli mišić (*lat. m. teres minor*) i podlopatični mišić (*lat. m. subscapularis*) (Slika 2.2.1.). Sva četiri predstavljaju najvažniju funkcionalnu strukturu ramena, a osnovna im je funkcija dinamička stabilizacija glave nadlaktične kosti pri pokretima ruke. Osim toga hvatišta tetiva vrlo su važna za krvnu opskrbu koštane strukture proksimalnog dijela nadlaktične kosti [4].



Slika 2.2.1. Prikaz mišića rotatorne manšete ramena

Izvor: <https://fitness.stackexchange.com/questions/38554/rotator-cuff-muscles-categorization>

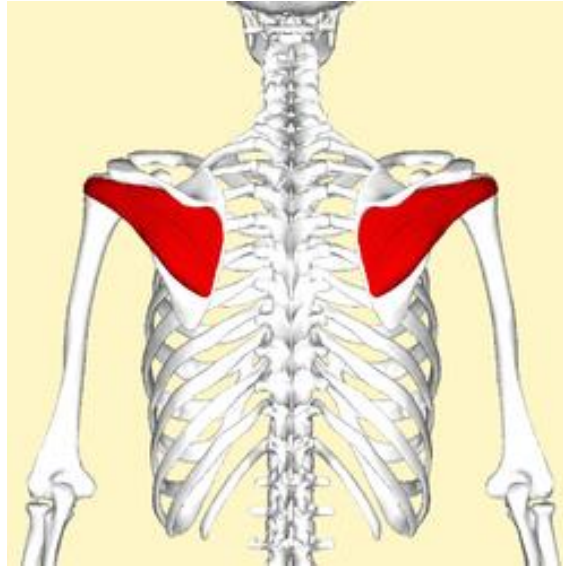
Nadgrebni mišić (*lat. m. supraspinatus*) je najaktivniji mišić rotatorne manšete (Slika 2.2.2.). On leži u fossi supraspinatae skapule, iz koje i polazi. Prednji dio mišića je snažniji i voluminozniji, pa je prilikom njegove aktivnosti na prednjem dijelu supraspinatusa izraženo i veće naprezanje. Tetiva supraspinatusa spaja se s nitima mišića infraspinatusa straga i dijelom korakohumeralnog ligamenta u prednjem dijelu. Tetiva supraspinatusa hvata se na veliki tuberkulum humerusa u području koje se zbog svojeg karakterističnog oblika naziva footprint (eng. Footprint = otisak stopala). Navedeni mišić inervira supraskapularni živac, a opskrbljuje ga supraskapularna arterija. Mišić supraspinatus aktivan je u svim pokretima koji uključuju elevaciju ruke, a naj snažniji je u položaju od 30 stupnja elevacije. Zajedno s ostalim mišićima rotatorne manšete provodi stabilizaciju lopatice [4].



Slika 2.2.2. Prikaz nadgrebenog mišića

Izvor: https://en.wikipedia.org/wiki/Supraspinatus_muscle

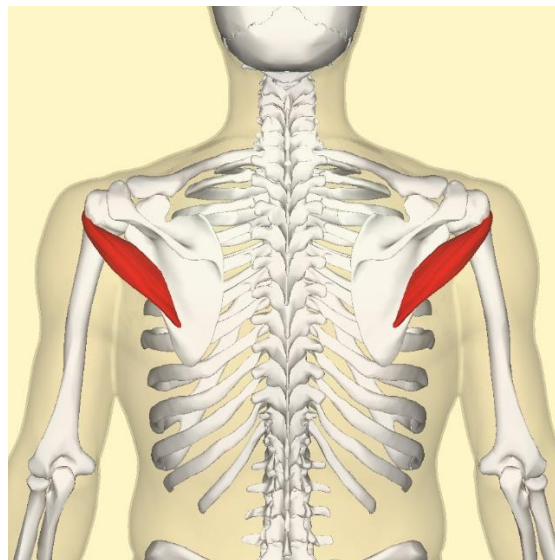
Podgrebeni mišić (*lat. m. infraspinatus*) drugi je po aktivnosti važan mišić (Slika 2.2.3). Polazi sa medijalne $\frac{3}{4}$ fosse infraspinatae i donje strane spine scapule te facies infraspinatae i međumišićne pregrade koja ga odjeljuje od mišića teresa minora. Tetiva mu završava na hvatištu sa stražnje strane velikog tuberkuluma humerusa i spaja s tetivama supraspinatusa i teresa minora. Inervira ga supraskapularni živac. Taj mišić je najvažniji rotator ramena, koji u ukupnoj rotaciji ramena doprinosi oko 60%. Ovisno o položaju ruke infraspinatus ima različite uloge: u položaju unutarnje rotacije važan je stabilizator, a u položaju abdukcije i vanjske rotacije sprečava prednju subluksaciju ramena [4].



Slika 2.2.3. Prikaz podgrebenog mišića

Izvor: https://en.wikipedia.org/wiki/Infraspinatus_muscle

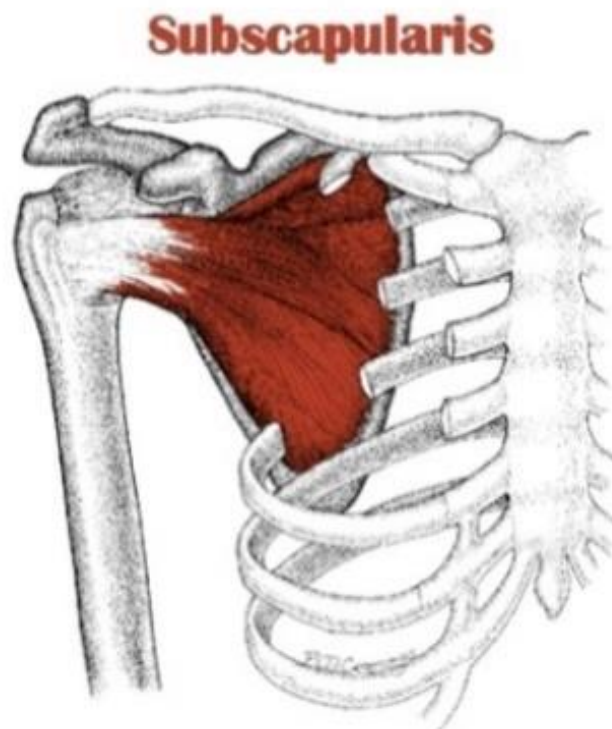Mali obli mišić (*lat. m. teres minor*) maleni je mišić priljubljen uz donji rub m. infraspinatusa, mišić polazi sa stražnje strane lopatice (gornji dio lateralnog ruba), a hvata se za ramenu kost (Slika 2.2.4.). Duboki sloj tetive teresa minora čvrsto je prirastao uz zglobnu čahuru. Inervira ga aksilarni živac, a po funkciji pridonosi s 45% ukupnoj vanjskoj rotaciji ramena i funkcionira kao dinamički stabilizator sprečavajući prednju subluksaciju ramena [4].



Slika 2.2.4. Prikaz malog oblog mišića

Izvor: https://en.wikipedia.org/wiki/Teres_minor_muscle

Podlopatični mišić (*lat. m. subskapularis*) nalazi se na prednjem dijelu ramena (Slika 2.2.5.). On polazi sa fosse supskapularis lopatice. Završava tetivom u malom tuberkulumu humerusa sa 60% kranijalnog dijela tetive, dok se distalnih 40% tetive subskapularisa hvata ispod malog tuberkuluma humerusa. Inervira ga subskapularni živac. Po funkciji je on stabilizator glave humerusa i služi za pasivnu prevenciju subluksacije, radi depresiju glave humerusa pri funkciji deltoideusa i supraspinatusa te vanjsku rotaciju humerusa [4].



Slika 2.2.5. Prikaz podlopatičnog mišića

Izvor: <https://www.kingofthegym.com/subscapularis/>

3. Etiologija, patogeneza i prevalencija

Problemi rotatorne manšete zahvaćaju srednju ili stariju dob, češće žene nego muškarce. Degenerativne promjene započinju već u srednjoj dobi, tetive postaju krute i slabije prokrvljene. U pravilu je uzrok takvih stanja dugotrajna aktivnost sa rukom podignutom iznad glave, ili učestala, ali kratka i snažna aktivnost sa podignutom rukom. Bolesnici sa rupturom rotatorne manšete gotovo su uvijek stariji od 40 godina. Polovica bolesnika sa rupturom rotatorne manšete povezuje početak bolesti sa nekom prijašnjom traumom. Najčešći sportovi kod kojih dolazi do ozljede rotatorne manšete su odbojka, rukomet, plivanje i vaterpolo. Oštećenje je vezano i uz zanimanja koja zahtijevaju ponavljajuće pokrete ruke iznad razine ramena kao što su čistačice, soboslikari, zidari i automehaničari. Predisponirajući čimbenik može biti i loš oblik spomenutog akromioklavikularnog luka. Bez obzira o kojem se uzroku oštećenja manšete radi, temeljni problem postaje upala i prateća bol koja se pojačava pri kretnjama ili pri pritisku mekih tkiva na koštani luk (npr. kod spavanja). Pacijenti se žale na bol u ramenu, često s vanjske strane nadlaktice, pogotovo kod obavljanja poslova iznad razine ramena. Uz bolnost je prisutna i slabost ruke. Važno je što prije po pojavljivanju prvih bolova postaviti adekvatnu dijagnozu. U tu je svrhu najvažniji pregled specijaliste ortopeda, a zatim ako se ukaže potreba i cijeli niz drugih dijagnostičkih metoda poput ultrazvuka, RTG-a, pa i magnetske rezonance. Kada sa sigurnošću utvrdimo da je riječ o ozljedi rotatorne manšete, te o kojem tipu i veličini ozljede se radi, možemo krenuti na liječenje, koje je sve samo ne brzo i jednostavno. Incidencija pojave problema s rotatornom manšetom ramena u populaciji iznosi 3%-20%. Prema istraživanjima najveća incidencija je između 30. i 50. godine života. Najčešće je zahvaćena tetiva nadgrebenog mišića (*lat. m. supraspinatus*) [5].

4. Klinička slika

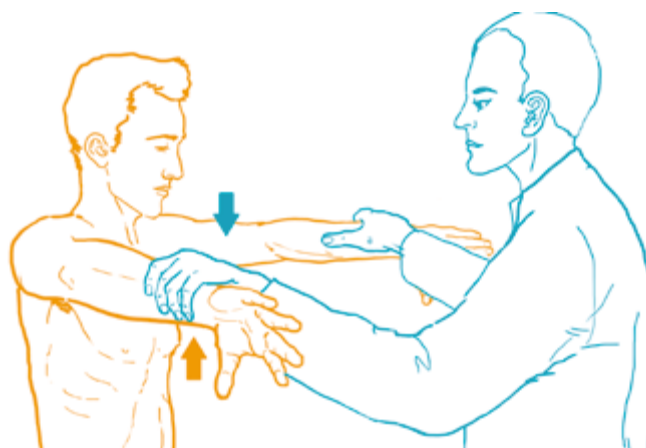Točna dijagnoza postavlja se na temelju kliničke slike. Manšeta ramena se ne može neposredno palpirati, ali se može pregledati posredno prema pokretima kojima se ispituju pojedini mišići; znakovita bol ili slabost se smatra pozitivnim znakom. Postoje određeni testovi za pojedini mišić koje koristimo. Zbog progresije bolesti tj. slabosti manšete, bolesnik zapaža stalnu bol pri podizanju ruke, bolove noću i nemogućnost spavanja na bolesnom ramenu. U kliničkom nalazu vidi se da je došlo do atrofije ramenih mišića, uglavnom nadgrebenog i podgrebenog mišića [6]. Isto tako mogu se čuti krepitacije pri podizanju ruke [6]. Opseg aktivnih pokreta u ramenu je manji u usporedbi sa opsegom pasivnih pokreta. Snaga mišića koji izvode abdukciju i vanjsku rotaciju ruke je oslabljena. Kod bolesnika s parcijalnom rupturom rotatorne manšete prisutna je upala tetiva i dolazi do kontraktura u ramenu. Osoba s ozljedom rotatorne manšete osjeća bol preko deltoidnog mišića na vrhu i vanjskoj strani ramena, pogotovo kad je ruka podignuta i ispružena sa strane. Pokreti poput ovih, pogotovo kod odijevanja, mogu biti izrazito bolni. Rame je slabo, pogotovo kad se pokuša podići ruka do horizontalne pozicije. Bol ili slabost kod izvođenja unutarne ili vanjske rotacije ruke mogu ukazati na oštećenje tetiva rotatorne manšete. Komplikacije koje mogu nastati su rupturi rotatorne manšete, kalcificirajući tendinitis, artroza ramena, i luksacije [7].

5. Fizioterapijska procjena

Kod fizioterapijske procjene radi se manualni mišićni test kojim se testira snaga pojedinog mišića i mjerenje opsega pokreta u ramenu. Mjerenje opsega pokreta vrši se goniometrom. Pošto ozljedom bilo kojeg mišića rotatorne manšete dolazi do nestabilnosti ramena u mogućim pokretima, potrebno je testirati svaki pokret u ramenu. Mjere se pokreti fleksije, ekstenzije, unutarnje rotacije, vanjske rotacije, abdukcije i horizontalne abdukcije i addukcije. Fizioterapeut nastoji s pacijentom otkriti čimbenike rizika koji igraju ulogu pri nastanku zdravstvenog problema. Kod čimbenika rizika vezanih uz posao fizioterapeut utvrđuje koliko dugo, koliko često i koliko intenzivno je pacijent izložen istim. Inspekcijom se promatraju kožne promjene, trofika mišića, prisutne deformacije, postura pacijenta, položaj lopatica, simetričnost ramena te drži li pacijent ruku drugom rukom. Palpacija se može koristiti u dijagnostičke svrhe kako bi se izazvala bol ili da bi se stekao dojam o mišićnoj napetosti. Postoje određeni testovi za pojedini mišić koje koristimo prilikom procjene [1,8].

5.1. Specifični testovi za testiranje mišića rotatorne manšete


Test supraspinatusa izvodi se s rukom u srednjem položaju, nadlakticom položenom u ravnini lopatice i s fleksijom u laktu. Izražena je slabost ruke pri ispitivačevom pritisku na podlakticu. Isto tako snaga supraspinatusa ispituje se Jobe testom u kojem su nadlaktica i podlaktica u ravnini lopatice i uz unutarnju rotaciju ruke izražena je slabost ruke prilikom ispitivačeva pritiska na podlakticu (Slika 5.1.1.) [9].



Slika 5.1.1. Prikaz izvođenja Jobe testa

Izvor: <https://www.maniesperte.it/wp-content/uploads/2020/07/manovra-di-jobe.png>

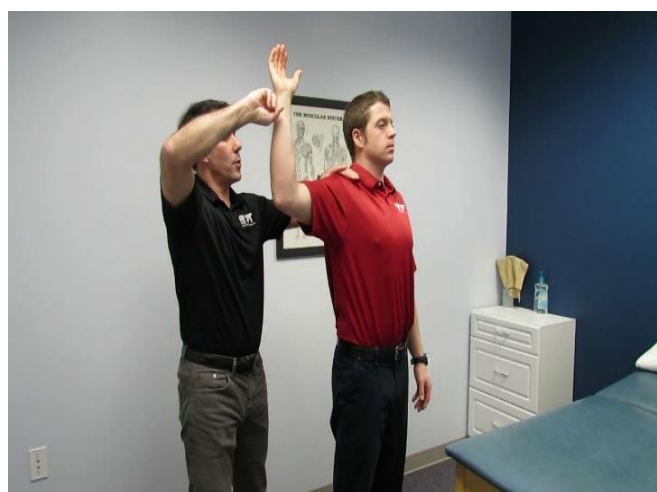
Test infraspinatusa izvodi se s nadlakticom u addukciji i laktom u fleksiji od 90 stupnjeva. Pritiskom ispitivačeve ruke na podlakticu ispitanika u smjeru unutarnje rotacije uz otpor ispitanika uočava se znatnije slabija snaga u odnosu na suprotnu stranu (5.1.2.) [9].



Slika 5.1.2. Prikaz izvođenja testa za infraspinatus

Izvor: https://www.researchgate.net/figure/Position-of-the-examiner-for-isometric-testing-of-m-infraspinatus_fig7_5879335

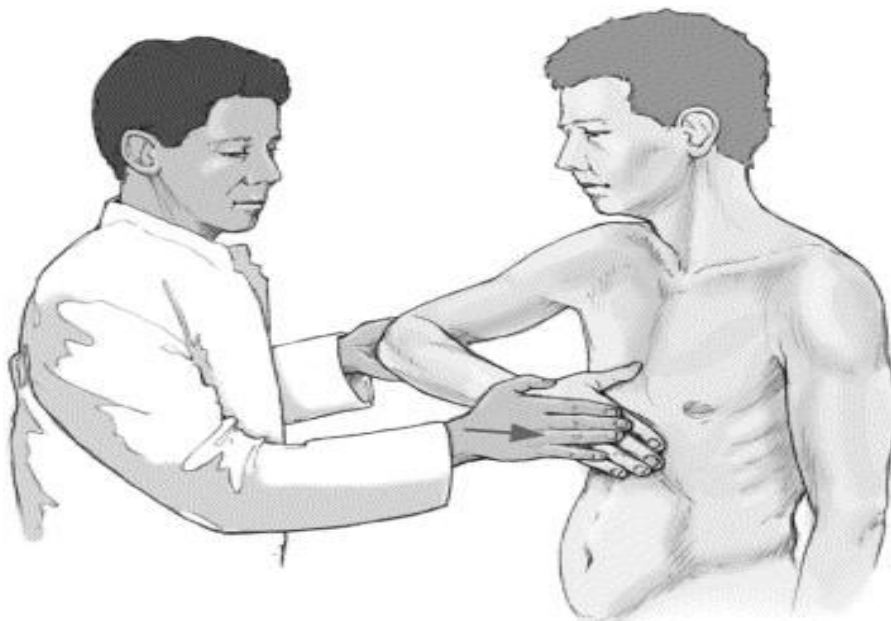
Znak puhača roga prisutan je kada ispitanik iz položaja fleksije i abdukcije nadlaktice uz unutarnju rotaciju ramena ne može izvesti vanjsku rotaciju ramena [9]. Ovim testom ispituje se funkciju mišića teresa minora (5.1.3.).



Slika 5.1.3. Prikaz izvođenja testa „znak puhača roga“

Izvor: https://i.ytimg.com/vi/_-BFtN1moqk/maxresdefault.jpg

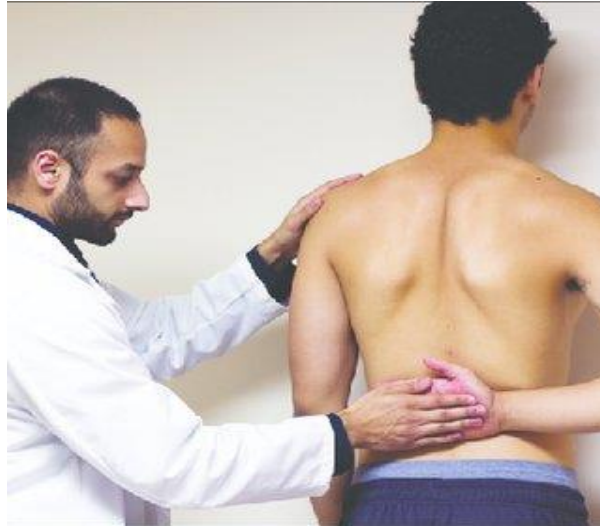Test subskapularisa izvodi se tako da je nadlaktica u addukciji i lakat u fleksiji pod 90 stupnjeva. Pri pritisku ispitivačeve ruke na podlakticu ispitanika u smjeru vanjske rotacije uz ispitanikov otpor uočava se znatnije slabija snaga na odnosu na suprotnu stranu. Isto tako snaga i funkcija subskapularisa ispituje se testom nazvanim Napoleonov znak (Slika 5.1.4.). U testu nadlaktica ispitanika je u addukciji i blagoj fleksiji, lakat je u fleksiji pod 90 stupnjeva, a dlan šake prati smjer podlaktice i pritišće trbuh ispitanika. Ako pri izvođenju ovog testa dođe do fleksije u ručnom zglobu ili pomicanja lakta prema natrag, test smatramo pozitivnim [9].



Slika 5.1.4. Prikaz izvođenja testa „ Napoleonov znak “

Izvor: <https://els-jbs-prod-cdn.jbs.elsevierhealth.com/cms/attachment/f6f7ccbb-099b-4487-8947-0a922306448d/gr1.jpg>

Lift off test pozitivan je ako ispitaniku ruku naslonjenu na njegovu zdjelicu ispitivač odmakne od tijela, a ispitanik potom u tom položaju ne može izdržati, test pokazuje na leziju gornjeg ruba mišića subskapularisa (Slika 5.1.5.).



Slika 5.1.5. Prikaz izvođenja „Lift off“ testa

Izvor: https://www.researchgate.net/figure/Photograph-of-the-lift-off-test-The-patient-is-placing-the-dorsum-of-his-right-hand-just_fig1_261253065

5.2. Testovi za testiranje opsega pokreta i uklještenja tetive

Apleyevim testom češanja se ispituje opseg pokreta ramena tako da bolesnik mora pokušati dohvatiti lopaticu na suprotnoj strani: Posezanje prema gore, iza vrata i do suprotne lopatice vrhovima prstiju ispituje abdukciju i vanjsku rotaciju; posezanje prema dolje, iza leđa i poprijeko, do suprotne lopatice dorzumom šake ispituje addukciju u unutarnju rotaciju.

Neerovim testom se ispituje uklještenje tetiva ovojnice ramena ispod korakoakromijalnog luka; ono se izvodi postavljanjem ruke bolesnika u forsiranu fleksiju (ruka dignuta iznad glave) uz pronaciju čitave ruke (Slika 5.2.1.).



Slika 5.2.1. Prikaz „Neer testa“.

Izvor: <https://i.ytimg.com/vi/bXA8cblZUok/maxresdefault.jpg>

Hawkinsovim testom se također ispituje uklještenje; on se izvodi podizanjem ruke bolesnika na 90° uz prisilnu unutarnju rotaciju ramena (Slika 5.2.2.).

Hawkins-Kennedy Test



Slika 5.2.2. Prikaz izvođenja „Hawkinsovog testa“.

Izvor: <https://i.ytimg.com/vi/6GkKB2oXi3o/maxresdefault.jpg>

5. 3. Manualni mišićni test

Zadaća manualnog mišićnog testa je procjena sposobnosti mišića da izvrši svoju funkciju, a to je kontrakcija, pokretanje i savladavanje otpora. Ocjenjuje se ocjenama od 0-5 (Tablica 5.3.1.).

Tablica 5.3.1. Prikaz ocjena manualnog mišićnog testa.

Izvor: Klaić I, Jakuš L. Fizioterapijska procjena. Zagreb: Zdravstveno veleučilište; 2017.

OCJENA 0	Nema kontrakcije, nema pokreta
OCJENA 1	Mišić ne izvodi pokret, ali palpacijom se osjeti kontrakcija
OCJENA 2	Mišić izvodi pokret, ali u rasteretnom položaju
OCJENA 3	Mišić savladava antigravitacijski pokret u punom opsegu pokreta
OCJENA 4	Mišić savladava puni opseg pokreta uz submaksimalni otpor
OCJENA 5	Mišić savladava puni opseg pokreta uz maksimalni otpor

Fleksiju nadlaktice izvode m. deltoideus (prednja vlakna) i m. coracobrachialis. Kod fleksije za ocjenu 5,4 i 3 bolesnik sjedi s rukama uz tijelo dok terapeut stabilizira rameni obruč i pruža otpor na distalni dio nadlaktice u smjeru ekstenzije. Pacijent podiže ruku do 90 stupnjeva s podlakticom u pronaciji. Za ocjenu 3 radi antigravitacijski pokret, za ocjenu 4 pružamo lagani, a za ocjenu 5 jači otpor. Za ocjenu 2 bolesnik je na boku testirane strane, ruka je na suspenzijskoj dasci ili ju terapeut pridržava dok bolesnik radi pokret antefleksije. Za ocjenu 1 bolesnik je u supiniranom početnom položaju dok terapeut stoji uz testiranu stranu i palpira kontrakciju prednjih vlakana ramenog mišića, a coracobrachialis na medijalnoj gornjoj trećini humerusa.

Ekstenziju nadlaktice izvode m. deltoideus (stražnja vlakna), m. latissimus dorsi i m. teres major. Za pokret ekstenzije za ocjenu 5, 4 i 3 bolesnik je u proniranom početnom položaju s glavom okrenutom prema testiranoj ruci. Testirana ruka je položena tako da s dlanom gleda prema gore. Terapeut stoji uz testiranu ruku te jednom rukom stabilizira rame dok drugom rukom daje otpor na distalni dio nadlaktice. Za ocjenu 3 to je antigravitacijski pokret, za ocjenu 4 pružamo lagani, a za 5 jači otpor. Za ocjenu 2 bolesnik je na boku testirane strane dok terapeut stoji iza bolesnika te mu pridržava testiranu ruku ili stavi suspenzijsku dasku između ruke i trupa. Za ocjenu 1 bolesnik je u proniranom početnom položaju sa ispruženom rukom pored tijela. Terapeut palpira stražnja vlakna deltoideusa na stražnjoj strani ramena, latissimus dorsi na postraničnim stranama trupa ispod pazuha, a teres major na lateralnom donjem dijelu ruba skapule [1,10,11].

Abdukciju nadlaktice izvodi m. deltoideus (srednja vlakna) i m. supraspinatus. Za abdukciju nadlaktice za ocjenu 3,4 i 5 bolesnik je u sjedećem položaju dok terapeut stoji iza njega i jednom rukom stabilizira rame, a drugom rukom pruža otpor na distalnom dijelu nadlaktice. Pacijent pomiče ruku u stranu s dlanom okrenutim prema podu. Za ocjenu 3 to radi antigravitacijski, za ocjenu 4 uz lagani otpor dok za ocjenu 5 pružamo jači otpor. Za ocjenu 2 bolesnik je u supiniranom položaju i radi po podlozi pokret u punom opsegu. Za ocjenu 1 terapeut palpira deltoideus na trbuhu mišića, a supraspinatus u području fosse supraspinatate.

Horizontalnu abdukciju izvodi m. deltoideus (stažnja vlakna). Kod horizontalne abdukcije za ocjenu 3,4 i 5 bolesnik je u proniranom početnom položaju, a glava mu je okrenuta prema testiranoj strani. Testirana ruka je u abdukciji i fleksiji u laktu dok podlaktica visi niz rub stola. Terapeut stoji uz testiranu stranu i jednom rukom stabilizira rameni obruč, a drugom pruža otpor na distalni dio nadlaktice. Za ocjenu 3 bolesnik radi pokret antigravitacijski, dok za ocjenu 4 i 5 pružamo slabiji i jači otpor. Za ocjenu 2 bolesnik je u sjedećem položaju te mu je ruka isto

u abdukciji i fleksiji u laktu, a on radi pun opseg pokreta. Za ocjenu 1 terapeut palpira kontrakciju mišića na stražnjoj strani ramenog zgloba [1,10,11].

Horizontalnu addukciju izvodi m. pectoralis major. Za horizontalnu adukciju imamo različite načine testiranja m. pectoralis majora. Za ocjenu 5, 4 i 3 bolesnik leži u supiniranom početnom položaju dok terapeut stoji uz testiranu ruku. Kada testiramo cijeli pectoralis major bolesnikova ruka je u abdukciji u ramenu i laktu pod 90 stupnjeva te on pokuša dlanom dotaknuti suprotno rame. Za testiranje clavicularnog dijela testirana ruka je u abdukciji pod 60 i fleksiji pod 90 stupnjeva u laktu. Pacijent pokuša dotaknuti suprotno uho. Kod testiranja sternocostalnog dijela, nadlaktica je u adbukciji pod 120 stupnjeva, a bolesniku kažemo da pomiče ruku prema suprotnom laktu. Za ocjenu 3 to je antigravitacijski dok se za 4 i 5 pruža otpor u području iznad ručnog zgloba, međutim ako su fleksori podlaktice slabi otpor se pruža na distalni dio nadlaktice. Za ocjenu 2 bolesnik sjedi dok terapeut pridržava ruku u abdukciji i fleksiji. Bolesnik radi puni opseg pokreta dok se i taj pokret može izvesti rasteretno na podlozi. Za ocjenu 1 palpujemo na prednjoj strani pazušne jame.

Vanjsku rotaciju izvode m. infraspinatus i m. teres minor. Pokret vanjske rotacije mjerimo kada je bolesnik u proniranom početnom položaju. Za ocjenu 5, 4 i 3 bolesnikova ruka je u abdukciji u ramenu pod 90 stupnjeva i fleksiji u laktu pod 90 stupnjeva. Podlaktica visi niz rub stola. Bolesnik podiže podlakticu prema naprijed i gore. Terapeut stabilizira rameni obruč, a drugom rukom pruža otpor na distalni dio podlaktice u suprotnom smjeru. Za ocjenu 3 je to antigravitacijski pokret dok za ocjenu 4 i 5 pružamo slabiji i jači otpor. Za ocjenu 2 bolesnik je isto u proniranom položaju, ali mu cijela nadlaktica visi niz rub stola. Bolesnik okreće dlan prema van (palac ide prema van i gore), a terapeut stabilizira rame. Za ocjenu 1 palpira mišiće bolesnika ispod spinae scapulae i lateralnog ruba scapule [1,10,11].

Unutarnju rotaciju izvode mišići m. subscapularis, m. latissimus dorsi, m. teres major i m. pectoralis major. Kod unutarnje rotacije bolesnik također leži na trbuhu. Za ocjenu 5, 4 i 3 bolesnikova ruka je u abdukciji u ramenu pod 90 stupnjeva i fleksiji u laktu pod 90 stupnjeva. Podlaktica visi niz rub stola. Terapeut stabilizira rameni obruč, a drugom rukom pruža otpor na distalni dio podlaktice u suprotnom smjeru. Bolesnik podiže podlakticu natrag i gore. Za ocjenu 3 to je antigravitacijski pokret dok za 4 i 5 pružamo slabiji i jači otpor. Za ocjenu 2 bolesnikova ruka visi niz rub stola s dlanom okrenutim prema stolu. Bolesnik okreće dlan prema unutra, za ocjenu 1 palpujemo m. subscapularis duboko u pazušnoj jami, latissimus dorsi na postraničnim

dijelovima trupa, teres major kod lateralnog ruba scapulae, a pectoralis major na prednjoj strani ramena [1,10,11].

5.4. Mjerenje opsega pokreta

Mjerenjem opsega pokreta dobiva se uvid u opseg aktivnih i pasivnih pokreta u glenohumeralnom zglobu. Prvi pokreti se rade aktivno uz pacijentovo samostalno izvođenje pokreta, a zatim se isti rade i pasivno. Mjerenje opsega pokreta vrlo je bitno da bi se vidjelo u kojoj amplitudi je moguće izvesti pojedini pokret u ramenu, kod mjerenja opsega pokreta mjeri se: antefleksija s elevacijom, retrofleksija, abdukcija s elevacijom, unutarnja i vanjsku rotacija i horizontalna abdukcija i addukcija.

Antefleksija nadlaktice s elevacijom ($0-90^\circ$, 180°) - ispitanik je u supiniranom položaju dok je njegova nadlaktica adducirana uz torax. Centar kutomjera postavlja se malo ispred acromiona na lateralnoj strani ramena. Nepomični krak je paralelan s trupom, a pomični se pomiče paralelno s nadlakticom.

Retrofleksija nadlaktice ($0-45^\circ$) – ispitanik je u proniranom položaju, nadlaktica je adducirana uz trup. Centar kutomjera postavlja se malo ispred acromiona na lateralnoj strani ramena. Nepomični krak je paralelan s trupom, a pomični prati nadlakticu. (2)

Abdukcija nadlaktice s elevacijom ($0-90^\circ$, 180°) – ispitanik je u supiniranom položaju dok je nadlaktica adducirana uz torax. Centar kutomjera postavlja se malo ispod acromiona s prednje strane ramena. Nepomični krak je paralelan s strukom dok pomični prati nadlakticu.

Unutarnja rotacija nadlaktice ($0-80^\circ$) – ispitanik je u supiniranom položaju. Nadlaktica je abducirana pod 90 stupnjeva i flektirana pod 90 stupnjeva. Centar kutomjera postavlja se na olecranon. Nepomični krak je okomit na trup, dok pomični krak prati ulnu te je usmjeren prema pprocessusu styloideusu ulne.

Vanjska rotacija nadlaktice ($0-60^\circ$) - ispitanik je u supiniranom položaju. Nadlaktica je abducirana pod 90 stupnjeva i flektirana pod 90 stupnjeva. Centar kutomjera postavlja se na olecranon. Nepomični krak je okomit na trup, dok pomični krak prati ulnu te je usmjeren prema pprocessusu styloideusu ulne.

Horizontalna addukcija nadlaktice ($0-45^\circ$) – ispitanik je u supiniranom položaju sa nadlakticom abduciranom pod 90 stupnjeva i podlakticom flektiranom pod 90 stupnjeva. Centar kutomjera

stavlja se na acromion. Nepomični krak je paralelan sa spinom scapulae, a pomični krak prati središnju liniju nadlaktice.

Horizontalna abdukcija (0-45°) – ispitanik je u proniranom početnom položaju. Nadlaktica je abducirana pod 90 stupnjeva i na podlozi, a podlaktica je flektirana pod 90 stupnjeva preko ruba podloge. Centar kutomjera stavlja se na acromion. Nepomični krak je paralelan sa spinom scapulae, a pomični krak prati središnju liniju nadlaktice.

6. Plan fizioterapije

Plan fizioterapije podrazumijeva planiranje na koji način provoditi propisane fizioterapijske intervencije, uzimajući u vidu individualni pristup bolesniku. Kako bi mogli pratiti i učinkovito provoditi rehabilitaciju, potrebno je postaviti ciljeve rehabilitacije, te vrednovati učinak fizioterapijskih procedura. Rehabilitacija započinje neposredno nakon ozljede s osnovnim ciljevima održavanja gibljivosti zgloba, smanjenjem upale i edukacijom pacijenta. Za održavanje gibljivosti zgloba primijenit će se pendularne i rasteretne vježbe. Za održavanje mišićne snage koristit će se statičke vježbe i aktivne dinamičke vježbe, ovisno o bolesnikovim mogućnostima. Za smanjenje otekline i boli radit će se krioterapija. U cilju bržeg oporavka koriste se i druge procedure kao što su elektroterapija, terapija ultrazvukom, terapija laserskom svjetlošću i magnetoterapija. Ukoliko dođe do ruptur rotatorne manšete potrebna je operacija, a nakon operacije slijedi poslijeoperacijska rehabilitacija koja se dijeli u nekoliko faza. Nakon operativnog zahvata, artroskopske rekonstrukcije manšete, bolesnik nosi ramenu ortoza tri do četiri tjedana. Odmah prvi dan nakon operacije se započinje sa fizikalnom terapijom. U početnim fazama izvode se lagani pokreti rukom uz pomoć druge ruke ili fizioterapeuta. Prvih šest tjedana pacijent ne smije svoju ruku aktivno odmicati od tijela. Unutar tog vremena, cilj je postići punu pasivnu pokretljivost ruke. Što se tiče jačanja mišića rotatorne manšete, ono započinje osam tjedana nakon operacije. U većini slučajeva pacijenti svoju ruku počinju koristiti dva do tri tjedna nakon operacije. Potpuno opterećenje operirane ruke dozvoljeno je četiri mjeseca nakon operativnog zahvata. U Tablici 6.1. prikazani su poslije operacijski postupci po fazama i tjednima.

Tablica 6.1 Prikaz poslije operacijskih postupaka

Izvor: <https://www.akromion.hr/usluge/ortopedija/rame/rotatorna-manseta-ramena/>

<p>RANA POSLIJEOPERACIJSKA FAZA 1-5 TJEDANA</p>	<p>rasterećenje zgloba i mekih tkiva, smanjenje boli i edema, održanje mobilnosti i snage proksimalnih i distalnih dijelova segmenta te postupna mobilizacija ramena. postupci: postavljanje zaštitne ortoze, terapija ledom (krioterapija), aktivne vježbe prstiju i cijele šake te vježbe za lakat i podlakticu.</p>
<p>PRVA POSLIJE OPERACIJSKA FAZA 6- 9 TJEDANA</p>	<p>ciljevi - pasivna mobilnost zgloba, poveća aktivna mobilnost zgloba, smanji bol i spazam mekog tkiva, ojačat rotatorne mišiće i popraviti opće stanje bolesnika. Rade se vježbe unutarnje i vanjske rotacije, vježbe sa štapom, vježbe s trakom, vježbe s loptom. Isto tako je preporučeno vožnja biciklom, hodanje i ostale aktivnosti koje bi mogle pridonijeti boljem općem stanju bolesnika.</p>
<p>DRUGA POSLIJE OPERACIJSKA FAZA 10- 13 TJEDANA</p>	<p>ciljevi su postići 65%-75% maksimalne snage ramena, povećati opseg pokreta vanjske i unutarnje rotacije te osigurati pravilan položaj lopatice. Za te ciljeve koriste se vježbe sa štapom, ali i uključuje se aktivne vježbe s otporom. Za povećanje opsega pokreta koristiti će se aktivne dinamičke i aktivno potpomognute vježbe. Isto tako vježbe za stabilizaciju lopatice te one za jačanje mišića rotatorne manšete.</p>
<p>TREĆA POSLIJE OPERACIJSKA FAZA 14-17 TJEDANA</p>	<p>željeni cilj je postići 75%-80% maksimalne snage ramena. Cilj je dobiti što veći stupanj samostalne aktivnosti bolesnika i postići samokontrolu boli u najvišem stupnju aktivnosti i osigurati pravilan položaj lopatice. Pacijentu je dobro reći da samostalno počinje uzimati predmete sprijeda i sa strane, te da nosi lagane predmete kraće vrijeme (npr. namirnice iz trgovine). Uvode se i vježbe istezanja unutarnjih rotatora ramena i uz vježbe stabilizacije koriste se i vježbe na lopti (depresija lopatice).</p>
<p>ČETVRTA POSLIJE OPERACIJSKA FAZA 18-26 TJEDANA</p>	<p>cilj je postići bezbolne aktivnosti u punom opsegu pokreta te vratiti prijašnje mogućnosti ozlijeđene ruke. Da se to postigne nastavlja se s vježbama iz prethodnih faza s većim opterećenjem ovisno o potrebi.</p>

7. Fizioterapijska intervencija

Tijekom rehabilitacije bolesnika primjenjuju se različiti fizioterapijske postupci. No prije samog izvođenja intervencije potrebno je pravilno sastaviti model dokumentiranja terapijskog procesa. U fizioterapiji koristi se takozvani SOAP model procjene. Sastoji se od dijelova : S – subjektivni pregled, O – objektivni pregled, A – analiza, P – plan. Subjektivnim pregledom dobivamo informacije koje bolesnik iznosi vlastitim opisom trenutnog stanja, bolesti ili onesposobljenja. Tijekom pregleda koristi se strukturirani intervju u kojem bolesnik ili njegov skrbnik daju informacije o nekoliko skupina podataka. U prvoj skupini podataka dobivaju se opće informacije o bolesniku kao što su ime, prezime, datum pregleda, dob, spol, zanimanje. U drugoj skupini podataka nalaze se simptomi, tegobe i bolovi koji se pojavljuju kod bolesnika. Isto tako kao jedan od sastavnih dijelova dokumenta tu je i karta tijela na kojoj terapeut označuje lokaciju boli. U trećoj skupini podataka dobiva se na uvid anamneza trenutačnog stanja bolesnika, vrijeme i način nastupanja simptoma, trajanje, uzrok, mehanizmi ozljede (ako se radi o ozljedi), neka neuobičajena aktivnost ili položaj posture. Objektivni pregled je proces sastavljen od prikupljenih podataka kroz opservaciju, palpaciju i primjenu objektivnih postupaka mjerenja i testova. Razlikuju se formalna i neformalna opservacija bolesnika. Neformalna opservacija se povezuje sa subjektivnim pregledom bolesnika, a formalna opservacija obuhvaća procjenu posture i posturalnih odnosa bolesnika u stojećem položaju gledanog s bočne, prednje i stražnje strane. U tim početnim položajima se gledaju i analiziraju koštano – zglobni međuodnosi. Svako odstupanje od normale se bilježi. Isto tako se analiziraju i meke strukture, odnosno mišići tijela. Palpacijom će se dobiti uvid u stanje kože i potkožnog tkiva, mišića, tkiva, tetivnih ovojnica, burzi, arterija i živaca. Nakon analize svih podataka postavlja se fizioterapijska dijagnoza, odnosno otkrivaju se oštećenja koja su najveći uzrok funkcionalnog deficita bolesnika. Fizioterapijska dijagnoza preduvjet je za odabir optimalne i učinkovite intervencije. Postavljaju se ciljevi, prvo dugoročni pa kratkoročni, a u skladu s ciljevima odabire se i način provedbe fizioterapijske intervencije kao završni dio SOAP modela [8].

7.1. Krioterapija

Krioterapija ili terapija ledom jednostavna je procedura kojom bolesnik smanjuje lokalnu bol na tretiranom području, smanjuje se upala i krvarenje, te djeluje na mišićni spazam. Najjednostavniji način krioterapije je kriomasaža. U plastičnu čašicu nalije se voda i unutra

stavi špatula i sve skupa se zamrzne u zamrzivaču. Prije procedure čašicu sa zaleđenom vodom i špatulom potrebno je staviti pod mlaz vode da bi se led malo otpustio od čašice. Nakon što se odvoji led, počinje se terapija. Izvode se lagani kružni pokreti po ramenom obruču i objasni se bolesniku da će subjektivno osjećati na početku hladnoću, zatim neugodno peckanje i na kraju će mu tretirano područje utrnuti. Kada segment utrne prekida se terapija, obriše bolesnik i dalje krene u provođenje vježbi. Trajanje procedure je u pravilu 5-7 minuta. Ostali oblici primjene krioterapije su: kriokupke, kriooblozi i sprejevi za hlađenje. Kriooblozi najčešće sadrže silikonski gel u vrećici koji se prethodno mora zamrznuti u zamrzivaču. Kriooblog se stavlja prvo na ručnik pa zatim na kožu. Primjena traje oko 15 minuta i ovisi o količini masnog tkiva koje je izolator pa smanjuje prodiranje hladnoće u dublja tkiva. Ponavlja se po potrebi svaka 2-4 sata. Kod kriokupke bolesnik uranja cijeli ozlijeđeni dio tijela u kadu koja je ispunjena vodom i kockicama leda. Procedura traje 10-20 minuta. Sprejevi za hlađenje se primjenjuju najčešće kod sportaša jer je to brza i efikasna procedura za povratak u aktivnosti. Koristi se u cilju smanjenja trenutne boli. Isto tako postoje i mjere opreza kod krioterapije. Ako se tretira segment previše dugo moglo bi doći do smrzotina i ozeblina na odgovarajućem mjestu što bi prouzrokovalo duži oporavak i napraviti će se novo oštećenje tkiva. Isto tako moguća je postupna adaptacija tkiva kroz određeni period, a to rezultira time da krioterapija nema više dovoljan učinak kao na početku tretmana. Također sama krioterapija nije potupna procedura za rehabilitaciju već se radi u kombinaciji sa ostalim vježbama. Indikacije za krioterapiju su: akutna stanja, upalni i degenerativni reumatizam, izvanzglobni reumatizam, spastičnost mišića, infektivni artritis, reumatoidni artritis, tendinitis, postoperativno za smanjenje boli i upale. Kontraindikacije za krioterapiju su: kriglobulinemija, ateroskleroza, bolesti perifernih krvnih žila, preosjetljivost na hladnoću, Raynaudov fenomen [13].

7.2. Terapija pokretom

Kineziterapija grana je fizikalne medicine koja u svrhu prevencije i liječenja koristi pokret. Terapija pokretom početni je korak procesa rehabilitacije čiji je cilj postići potpuni oporavak nakon oštećenja tijela. Terapija pokretom razvila se iz kineziologija i biomehanike, dviju znanosti koje proučavaju i analiziraju pokret i gibanje. Kombinacijom aktivnih i pasivnih vježbi, pacijent dolazi do vidljivo dobrih rezultata. Terapija pokretom usmjerena je na mišićnu

snagu, gibljivost, izdržljivost i koordinaciju pokreta, a osim toga doprinosi boljem držanju tijela te unapređuje funkcije organa[14].

7.2.1. Statičke vježbe

Nakon terapije ledom u početnim fazama rehabilitacije započinje se statičkim vježbama s ciljem zadržavanja mišićnog tonusa. Statičke vježbe vrlo su poželjne jer kod njih mišić ne radi pokret i ne mijenja svoju duljinu već se mijenja samo tonus mišića i time omogućavamo da se ozlijeđeni segment ne optereti, a u isto vrijeme i ojača. Statičkim vježbama priprema se ga za daljnje procedure u kasnijim fazama rehabilitacije. Bitno je da se prilikom izvođenja statičkih vježbi educira bolesnik pravilnom izvođenju vježbi. Statičke vježbe izvode se 5-10 sekundi, a isto toliko traje i odmor. Vježbe se ponavljaju 10 puta, ovisno o bolesnikovim mogućnostima. Ukoliko se uoče znakovi umora, staje se s vježbama i daje bolesniku potreban odmor. Bitno je naučiti bolesnika pravilnom disanju. Kod izvođenja vježbe bolesnik izdiše na usta izgovarajući slovo s ili f. To omogućuje lakšu kontrolu bolesnikova disanja jer se stvara usna prepreka. Prilikom odmora bolesnik udiše na nos te dalje normalno diše. Isto tako je bitno prilikom svakih vježbi motivirati bolesnika da lakše svlada napore i daljnju terapiju. Indikacije za statičke vježbe su: povrede mekih tkiva, stanja nakon prijeloma, pareze i paralize, izvanzglobni reumatizam, kod bolesnika sa cirkulacijskim problemima, stanja nakon prijeloma, kod liječenja fizioloških krivina kralježnice. Kontraindikacije za statičke vježbe su: zloćudni tumori, zarazne bolesti, infarkt miokarda, dekompenzacija srčane klijetke, krvarenje i sklonosti krvarenjima, svježja traumatska oboljenja, stanja nakon kardiovaskularnih oštećenja [7].

✚ Statičke vježbe za jačanje ramenog obruča

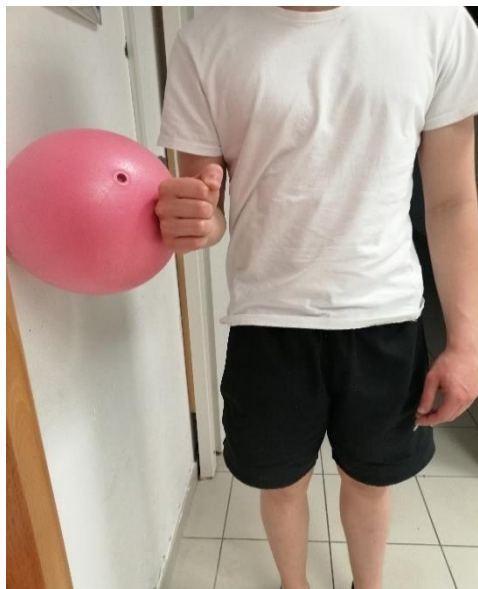Vježba br. 1. Pacijent je u stojećem položaju i okrenut je od zida, bolesna ruka mu je ispružena te je dlan okrenut prema zidu, bolesnik daje pritisak na loptu te izvodi retrofleksiju nadlaktice (Slika 7.2.1.1).



Slika 7.2.1.1. Prikaz Vježbe br.1. Izvođenje retrofleksije nadlaktice

Izvor: (autor rada D.Š. model Lovro Šajnović)

Vježba br. 2. Pacijent je u stojećem položaju, okrenut je bolesnim bokom prema zidu, podlaktica je flektirana pod 90° , a nadlaktica aducirana uz tijelo, šaka je stisnuta. Bolesnik šakom pritišće loptu o zid dok mu je nadlaktica položena čvrsto uz tijelo. Bolesnik izvodi vanjsku rotaciju (Slika 7.2.1.2.).



Slika 7.2.1.2. Prikaz vježbe broj 2 - izvođenje vanjske rotacije nadlaktice

Izvor: (autor rada D.Š. model Lovro Šajnović)

Vježba br. 3. Pacijent je u stojećem položaju, podlaktica je flektirana pod 90°, a nadlaktica je aducirana uz tijelo. Važno je da pacijent pronađe mjesto gdje može izvesti pokret, a to je npr. ovratnik. Pacijent stane uz ovratnik te dlanom bolesne ruke pritišće loptu prema zidu dok mu je nadlaktica čvrsto uz tijelo. Pacijent izvodi unutarnju rotaciju (Slika 7.2.1.3).



Slika 7.2.1.3 Prikaz vježbe broj 3 – izvođenje unutarnje rotacije nadlaktice

Izvor: (autor rada D.Š. model Lovro Šajnović)

7.2.2. Rasteretne vježbe

Rasteretne vježbe vrlo su korisne za bolesnika u počecima rehabilitacije. Njima se omogućuje bolesniku da samostalno napravi određeni pokret i da uspostavi normalnu koordinaciju pokreta bez izravnog opterećenja na zglobnu hrskavicu. Rasteretnim vježbama povećava se opseg pokreta i jača oslabljena muskulatura. Rasteretni pokret može se izvoditi pomoću suspenzija, na suspenzijskoj podlozi ili u vodi. Rasteretne vježbe izvode se bez djelovanja sile gravitacije. Kod izvođenja vježbi po suspenzijskoj podlozi važno je da ona bude glatka da bude što manja sila trenja između podloge i ekstremiteta koji izvodi pokret. Ako podloga nije glatka može se primjerice posipati baby puderom da se smanji trenje. Vježbe u suspenziji izvode se pomoću posebno konstruiranog pomagala kojim povećavamo opseg pokreta u zglobu. Vrlo je korisno kod bolesnika starije životne dobi. Vježbe u vodi su također vrlo korisne i praktične jer bolesnikov pokret olakšava sila uzgona koja djeluje prema gore. Isto tako bolesniku je moguće dodatno olakšati asistencijom fizioterapeuta ili nekim plovcima. Rasteretne vježbe vrlo su korisne na početku terapije da se rastereti određeni zglob i lakše poveća opseg pokreta. Isto tako

lakše se dobiva koordinacija pokreta za daljnje izvođenje vježbi. Isto tako jačaju se i mišići jer bolesnik sam izvodi pokret.

✚ Rasteretne vježbe pomoću suspenzijske daske

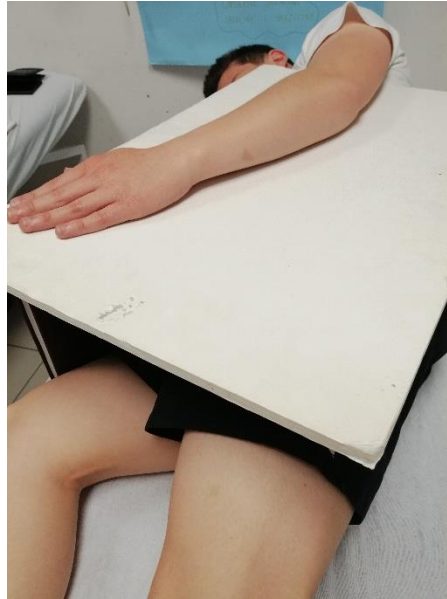Vježba br. 1. Pacijent je u supiniranom položaju (ležeći na leđima) na terapijskom stolu te se ispod bolesnog ramena nalazi suspenzijska daska, važno je da se bolesnik is suprotnim bokom primakne prema kraju stola kako bi imao mjesta za izvedbu pokreta, a terapeut stoji pored te ispravlja i savjetuje bolesnika. Bolesnik izvodi pokrete abdukcije i adukcije nadlaktice (primicanje i odmicanje nadlaktice) 5-10 puta te odmori (Slika 7.2.2.1.).



Slika 7.2.2.1. Prikaz vježbe broj 1 – izvođenje abdukcije i addukcije po suspenzijskoj daski

Izvor: (autor rada D.Š. model Lovro Šajnović)

Vježba br. 2. Pacijent se nalazi na terapijskom stolu, leži na zdravom boku te se ispod bolesne ruke nalazi glatka podloga. Terapeut stoji pored i pazi na izvedbu pokreta i stanje bolesnika. Pacijent izvodi pokrete fleksije i ekstenzije nadlaktice 5-10 puta te odmori (Slika 7.2.2.2.).



Slika 7.2.2.2. Prikaz vježbe broj 2 – izvođenje fleksije nadlaktice po suspenzijskoj daski

Izvor: (autor rada D.Š. model Lovro Šajnović)

Vježbe u suspenziji

Vježba br. 1. Bolesnik izvodi vježbu pomoću suspenzija. Obuhvati oba ručna zgloba, ruke su ekstenzirane uz tijelo te izvodi pokrete abdukcije i addukcije u ramenu. Pacijent ponavlja pokret 10ak puta te odmori.

Vježba br. 2. Bolesnik obuhvati oba ručna zgloba suspenzijama, ruke se nalaze ispred tijela te su ispružene. Bolesnik pokušava izvesti pokret fleksije nadlaktice te ga ponovi 10ak puta i odmori.

Vježba br. 3. Bolesnik obuhvati oba ručna zgloba suspenzijama, ruke se nalaze ispred tijela te su nadlaktice flektirane pod 90° , a podlaktice blago flektirane. Bolesniku objasnimo da izvodi pokret sličan plivanju u vodi te flektira podlaktice u laktu dok su nadlaktice položene pod 90° te ispruži ruke te ih ponovno flektira. Bolesnik izvodi pokret 10ak puta te odmori.

7.2.3. Pasivne vježbe

Pasivne vježbe koriste se u ranom razdoblju nakon ozljede. Nisu vrlo poželjne, ali služe za održavanje duljine mišićnih vlakana i tetiva, omogućuju prehranu zglobne hrskavice, sprečavaju nastanak priraslica i pomažu u resorpciji hematoma. Pasivan pokret radi se kada bolesnik ne može sam izvesti bilo koji pomak u ozlijeđenom ekstremitetu. Time mi sami radimo pokret bolesnikovim ekstremitetom i tako sprječavamo nastanak kontraktura, poboljšavamo

trofiku tkiva, a time krvne i limfne cirkulacije. Pasivni pokret također se izvodi pomoću elektromotornih aparata kao što je kinetek. U današnje vrijeme postoje i ostale elektromotorne udlage za koljeno, kuk, gležanj, rame, lakat, ručni zglob i šaku koje izvedu pasivan pokret. Postoje 3 načina izvođenja pasivnog pokreta: relaksirani pokret, forsirani pokret i pasivne vježbe s trakcijom. Indikacije za pasivni pokret su : kod male djece, kod dojenčadi, kod osoba u nesvjesnom stanju, kod psihički oboljelih osoba, kod ne kontaktibilnih osoba, kod bolesnika s potpunom paralizom, ocjena manualnog mišićnog testa 0 ili 1. Pravila izvođenja pasivnih vježbi: postupnost u radu, usredotočenost na bolesnika, poštivanje granice boli, pravilna amplituda pokreta i pravilan hvat

Pasivne vježbe za rame

Vježba br. 1. Bolesnik je u ležećem položaju na leđima, ruke su ispružene uz tijelo te terapeut izvodi pokret fleksije i elevacije nadlaktice bez sudjelovanja bolesnika. Terapeut stabilizira rame drugom rukom te za izvođenje pokreta koristi široki hvat.

Vježba br. 2. Bolesnik je u ležećem položaju na leđima, ruke su uz tijelo te je bolesnik primaknut rubu kreveta na zdravoj strani tijela kako bi imao mjesta za izvođenja pokreta. Terapeut izvodi pokret abdukcije i addukcije nadlaktice bez aktivnog sudjelovanja bolesnika, koristi široki hvat te stabilizira rame drugom rukom.

Vježba br. 3. Bolesnik je u ležećem položaju na trbuhu, ruke su mu ispružene uz tijelo. Terapeut izvodi pokret retrofleksije u ramenu bez aktivnog sudjelovanja bolesnika, pritom terapeut stabilizira lopaticu te koristi široki hvat.

Vježba br. 4. Bolesnik je u ležećem položaju na leđima, nadlaktica je abducirana pod 90° , a podlaktica je flektirana pod 90° . Terapeut stabilizira pacijentovo rame laktom i podlakticom jedne ruke a drugom izvodi pokret unutarnje i vanjske rotacije bez aktivnog sudjelovanja bolesnika.

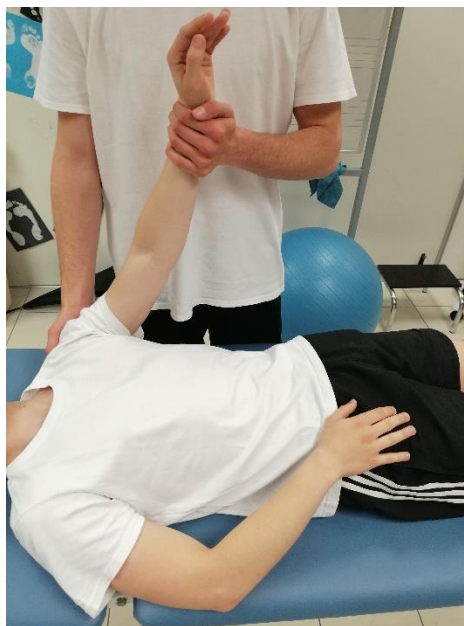7.2.4. Aktivno potpomognute vježbe

Aktivno potpomognuti pokret koristi se kada bolesnik može sam izvesti neku amplitudu pokreta, a mi mu potpomažemo. Izvodi se u ranoj fazi rehabilitacije nakon stanja koja ne koriste imobilizaciju ili nakon skidanja imobilizacije. Kod aktivno potpomognutih vježbi bitno je

smjestiti bolesnika u pravilan početni položaj i stabilizirati određenu strukturu radi mogućih trik pokreta. Isto tako valja paziti i na mjere opreza kod izvođenja aktivno potpomognutog pokreta. Kod izvođenja pokreta vrlo je važno da fizioterapeut ne forsira određeni pokret jer time može napraviti novu ozljedu i tako još jače oštetiti bolesniku. Isto tako prilikom izvođenja pokreta moramo pratiti bolesnikovu granicu boli te njegove znakove umora. Indikacije za aktivno potpomognuti pokret su: primjena u području kirurgije, reumatologije, neurologije, pedijatrije, stanja nakon prijeloma, povrede mekih tkiva, izvan zglobni reumatizam, kod bolesnika s cirkulacijskim problemima. Kontraindikacije za aktivno potpomognuti pokret su: krvarenja i sklonosti krvarenjima, infektivne bolesti, febrilna stanja, maligni tumori, upalni procesi u organizmu, iscrpljenost i drugi [7].

Aktivno potpomognute vježbe u položaju ležeci na leđima

Vježba br. 1. Bolesnik leži na leđima, ruke su ispružene uz tijelo. Terapeut stoji uz bolesnu ruku, stabilizira rame te potpomaže pokretu anterfleksije nadlaktice uz elevaciju. Bolesnik izvodi pokret 10-15 puta, odmori te prelazi na sljedeći pokret. Terapeut prilikom izvođenja vježbi pazi na znakove umora kod bolesnika (Slika 7.2.4.1).

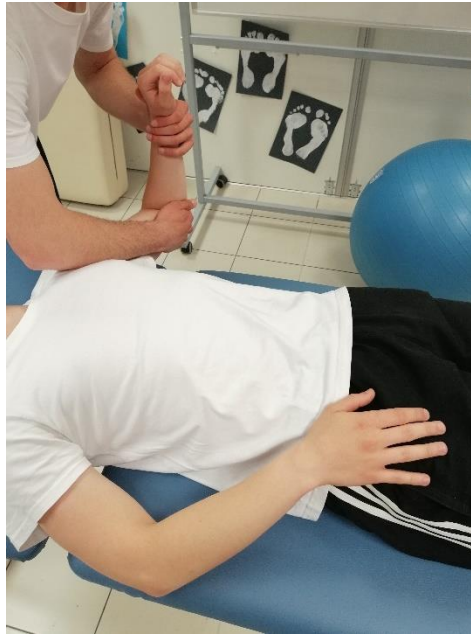

Slika 7.2.4.1. Prikaz vježbe broj 1 – izvođenje potpomognute anterfleksije ramena

Izvor: (autor rada D.Š. model Lovro Šajnović)

Vježba br. 2. Bolesnik leži na leđima, nadlaktica je abducirana pod 90°, a podlaktica je flektirana pod 90°. Terapeut stabilizira bolesnikovo rame tako da svoju podlakticu položi na

njegovo rame te prilikom izvođenja pokreta koristi široki hvat. Terapeut potpomaže bolesniku u izvođenju unutarnje i vanjske rotacije te pazi na znakove umora (Slika 7.2.4.2).



Slika 7.2.4.2. Prikaz vježbe broj 2 – izvođenje potpomognute unutarnje rotacije ramena

Izvor: (autor rada D.Š. model Lovro Šajnović)

Vježba br. 3. Bolesnik leži na leđima, nadlaktica je abducirana pod 90° , a podlaktica je flektirana pod 90° . Terapeut pridržava bolesnikovu ruku u području lakta i šake, stabilizacija pritom nije potrebna. Terapeut potpomaže bolesniku u izvođenju horizontalne adukcije. Kako bi bolesnik bolje razumio izvođenje vježbe kažemo da šakom dotakne suprotno rame. Terapeut prilikom izvođenja vježbe pazi na znakove umora.

Vježba br. 4. Bolesnik leži na leđima, zdravom stranom tijela primaknut je kraju stola kako bi imao mjesta za izvođenje pokreta. Ruke su ispružene uz tijelo te terapeut stoji uz bolesnu ruku te potpomaže bolesniku izvesti abdukciju i adukciju nadlaktice. Vršiti se stabilizacija ramena i upotrebljava se široki hvat.

Ležeći položaj na trbuhu

Vježba br. 1. Bolesnik leži na trbuhu, ruke su ispružene uz tijelo. Terapeut stoji uz bolesnu ruku te prilikom potpomaganja pokreta bolesniku koristi široki hvat i stabilizira lopaticu. Bolesnik

pokušava izvesti pokret retrofleksije nadlaktice, a terapeut pritom potpomaže te prati znakove umora kod bolesnika. Prilikom izvođenja vježbi vrlo je važno disanje bolesnika.

Vježba br. 2. Bolesnik leži na trbuhu, nadlaktica je abducirana pod 90° , a podlaktica je flektirana pod 90° te visi niz podlogu. Terapeut stoji uz bolesnu ruku te potpomaže u izvođenju pokreta i stabilizira lopaticu. Terapeut uhvati bolesnikovu ruku u području ručnog zgloba i lakta te bolesnik pokuša podići lakat prema gore odnosno izvesti horizontalnu abdukciju. Terapeut prati znakove umora kod bolesnika i disanje.

Vježba br. 3. Bolesnik leži na trbuhu, ruke su ispružene uz tijelo. Terapeut stoji uz bolesnu ruku te potpomaže u izvođenju pokreta. Bolesnik pokuša izvesti VPS pokret (adukcija, retrofleksija i unutarnja rotacija nadlaktice), a terapeut potpomaže, prati znakove umora i disanje.

Sjedeći položaj

Vježba br. 1. Bolesnik je u sjedećem položaju na stolici ili fizioterapeutskom stolu, ruke su mu ispružene uz tijelo. Terapeut stoji uz bolesnu ruku te potpomaže bolesniku u izvođenju pokreta antefleksije i retrofleksije nadlaktice te stabilizira rame. Terapeut prati znakove umora i bolesnikovo disanje.

Vježba br. 2. Bolesnik je u sjedećem položaju, ruke su ispružene uz tijelo. Terapeut stoji uz bolesnu ruku, stabilizira rame te potpomaže u izvođenju pokreta adukcije i abdukcije. Terapeut prati znakove umora i disanje kod bolesnika.

Vježba br. 3. Bolesnik je u sjedećem položaju, terapeut se nalazi pored bolesne ruke te potpomaže u izvođenju pokreta i stabilizira rame. Bolesnikova nadlaktica abducirana je pod 90° i flektirana u laktu pod 90° . Bolesnik pokuša izvesti pokrete horizontalne abdukcije i adukcije te mu terapeut potpomaže, prati znakove umora i disanje.

7.2.5 Aktivne dinamičke vježbe

Aktivne dinamičke vježbe koristimo kada bolesnik već sam može izvoditi pokrete u oštećenom zglobu te time može više i bolje samostalno jačati mišiće. Kod aktivnih dinamičkih vježbi radi se izotonička kontrakcija mišića u kojoj se polazište i hvatište mišića mijenja. Kada se polazište i hvatište mišića približava to nazivamo koncentričnom kontrakcijom, a kad se oni međusobno udaljuju nazivamo ekscentričnom kontrakcijom. Aktivni pokret lakše izvodimo kod dužih mišića, a teže kod kraćih. Kada se vidi da bolesnik s lakoćom izvodi aktivni pokret, tada se uz

to daju pomagala za otpor. Kao otpor služe razna pomagala, voda ili parafin te manualni otpor. Kod aktivnih vježbi bolesnik puno brže napreduje i vidi rezultate jer aktivnim pokretom djelujemo na dublje strukture. Isto tako bolesnik savladava koordinaciju pokreta, a time i jača mišiće te njihovu izdržljivost. Aktivne dinamičke vježbe se ne izvode u ranoj fazi rehabilitacije jer se može napraviti nova trauma, što nije poželjno. Indikacije za aktivne dinamičke vježbe su: kod liječenja deformiteta kralježnice, priprema sportaša, nakon prijeloma i ozljede mekih tkiva, psihofizička priprema trudnica za porod, degenerativni i izvanzglobni reumatizam, prevencija cirkulacijskih bolesti, stanja nakon infarkta miokarda... Kontraindikacije za aktivne dinamičke vježbe su: akutna stanja, zarazne bolesti, krvarenja i sklonosti krvarenjima, infarkt miokarda, dekompenzacija srčane kljetke, maligni tumori, visoki arterijski tlak, stanja nakon prijeloma[7].

Jačanje mišića ramena uz pomoć sile gravitacije

Vježba br. 1. Pacijent je u stojećem položaju, ruke su ispružene uz tijelo te je dlan okrenut prema trupu. Terapeut stoji pored i prati izvedbu vježbe. Pacijent odmiče ruke prema naprijed do visine ramena, zadrži te vrati u početni položaj. Vježba se ponavlja 7-10 puta (Slika 7.2.5.1).



Slika 7.2.5.1 Prikaz vježbe broj 1 – izvođenje fleksije nadlaktice

Izvor: (autor rada D.Š. model Lovro Šajnović)

Vježba br. 2. Pacijent je u stojećem položaju, ruke su ispružene uz tijelo. Terapeut stoji pored i prati izvedbu vježbe. Pacijent pokušava odmicati ruku prema iza koliko može, zadrži te vrati u početni položaj. Vježba se ponavlja 7-10 puta.

Vježba br. 3. Pacijent je u stojećem položaju, ruke su ispružene u visini ramena te su dlanovi okrenuti prema tlu. Terapeut stoji pored i prati izvedbu vježbe. Pacijent izvodi male kružne pokrete, 10 krugova u jednu stranu te 10 u drugu, vrati u početni položaj te odmori.

Vježba br. 4. Pacijent u stojećem položaju, nadlaktica je abducirana pod 90° , a podlaktica je flektirana pod 90° tako da prsti gledaju prema gore (u obliku slova U). Terapeut stoji pored te prati izvedbu vježbe. Pacijent pokušava ispružiti ruke iznad glave, zadrži te vrati u početni položaj te spusti ruke i odmori.

Vježbe sa elastičnom trakom

Vježba br. 1. Bolesnik je bolesnom stranom okrenut prema švedskim ljestvama. Nadlaktica je aducirana i flektirana u laktu pod 90° . Jedan dio elastične trake je zavezan za švedske ljestve, a drugi kraj drži bolesnik. Izvodi pokret unutarnje rotacije. Zamijeni strane i izvodi vanjsku rotaciju (Slika 7.2.5.2).



Slika 7.2.5.2. Prikaz vježbe broj 1- izvođenje unutarnje rotacije uz otpor elastične trake

Izvor: (autor rada D.Š. model Lovro Šajnović)

Vježba br. 2. Pacijent je u stojećem položaju, drži elastičnu traku jednim krajem u ruci a na drugi kraj stane nogom. Terapeut stoji pored te prati izvedbu vježbe i disanje. Pacijent pokušava odmicati ruku prema naprijed do visine ramena, zadrži te vrati u početni položaj i odmori.

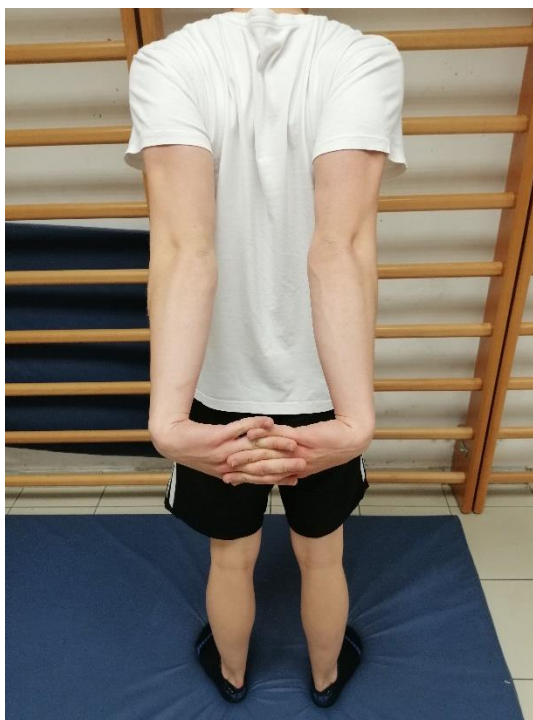
Vježba br. 3. Pacijent je u stojećem položaju, elastična traka je u rukama koje su ispružene prema naprijed u visini ramena. Terapeut stoji pored i prati na izvedbu vježbe i disanje. Pacijent ispružene ruke odmiče u suprotnu stranu (objasnimo mu kao da želi spojiti lopatice), zadrži u tom položaju te odmori. Vježba se izvodi 7-10 puta.

7.2.6. Vježbe istezanja

Vježbe istezanja vrlo su važne u rehabilitaciji bolesnika zato što istezanjem oslobađamo prostor između zglobnih tijela, a isto tako i istežemo mišić i tetive. Istezanjem preveniramo stvaranje priraslica. Istezanje se izvodi oprezno, bolesnik ne smije osjećati nikakvu bol već lagano istezanje. Kod vježbi disanja važno je da bolesnik pravilno diše. Kod izvođenja pokreta izdiše na usta dok za vrijeme odmora udiše na nos i dalje normalno diše. Vježbe izvodimo 10-30 sekundi. Terapeut stoji pored bolesnika te prati izvedu i disanje. Mjere opreza kod vježbi istezanja su da se istezanje izvodi bez naglih pokreta i trzaja i da se vježbe izvode do granice boli bolesnika.

Vježbe istezanja za rame

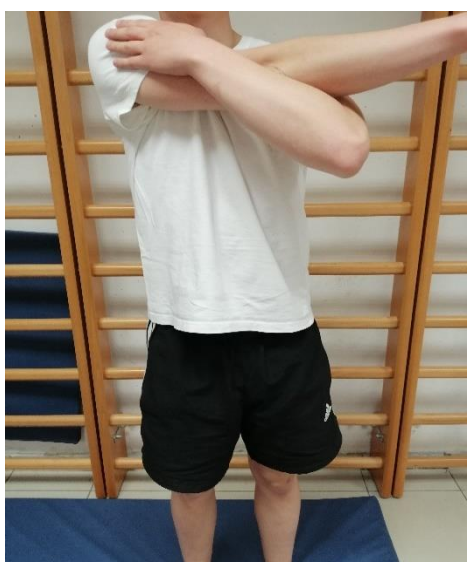Vježba br. 1. Pacijent je u stojećem položaju, ruke su položene iza leđa. Terapeut stoji pored i prati izvedbu vježbi i disanje. Pacijent ispreplete prste na šakama te isteže ispružene ruke prema iza, zadrži 10-30 sekundi te vrati u početni položaj i odmori (Slika 7.2.6.1).



Slika 7.2.6.1. Prikaz prve vježbe – istežanje ramena

Izvor: (autor rada D.Š. model Lovro Šajnović)

Vježba br. 2. Pacijent je u stojećem položaju, bolesna ruka ispružena je do suprotnog ramena. Terapeut stoji pored te prati izvedbu vježbe i disanje. Pacijent zdravom rukom isteže bolesnu koja je cijelo vrijeme ekstenzirana, zadrži te vrati u početni položaj i odmori (Slika 7.2.6.2.).



Slika 7.2.6.2. Prikaz vježbe broj 2 – varijacija vježbe istežanja

Izvor: (autor rada D.Š. model Lovro Šajnović)

Vježba br. 3 . Pacijent je u stojećem položaju, nadlaktica bolesne ruke ispružena je iznad ramena (180°), a podlaktica je flektirana u laktu pod 90° . Terapeut stoji pored i prati izvedbu vježbe i disanje. Pacijent zdravom rukom uhvati lakat bolesne ruke te isteže koliko može tako ta podlaktica bolesne ruke ide iza glave, zadrži te vrati u početni položaj i odmori.

Vježba br. 4. Pacijent je u stojećem položaju te je bolesnim bokom okrenut prema švedskim ljestvama. Bolesna ruka je ispružena te drži kraj švedskih ljestvi. Terapeut stoji pored te prati izvedbu vježbe i disanje. Pacijent pokušava isteći prednji dio ramena pomoću švedskih ljestvi tako da seže rukom prema iza koliko može. Vježba se izvodi 10-30 sekundi.

7.2.7. Vježbe propriocepcije

Vježbe propriocepcije provode se radi stabilizacije bolesnog zgloba i kako bi se dodatno ojačao rameni obruč. Vježbe propriocepcije rade se kada je bolesnikovo rame već dosta ojačalo jer te vježbe zahtijevaju veći napor. Bolesnik izvodi vježbe uz prisustvo fizioterapeuta zbog mogućeg gubitka ravnoteže i nastanka nove ozljede. Vježbe izvodimo 5-10 puta ovisno o bolesnikovim mogućostima.

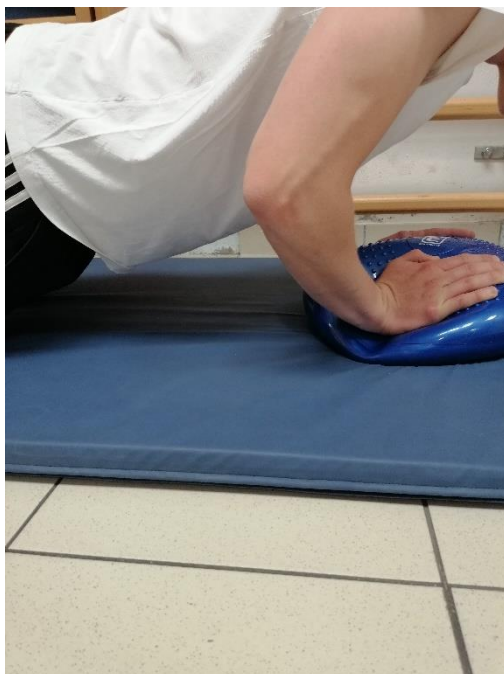Vježba br. 1. Početni položaj je položaj skleka, ispod ruku se nalazi pilates lopta. Pacijent izvodi sklek pomoću pilates lopte (Slika 7.2.7.1.).



Slika 7.2.7.1. Prikaz vježbe broj 1 – sklek na pilates lopti

Izvor: (autor rada D.Š. model Lovro Šajnović)

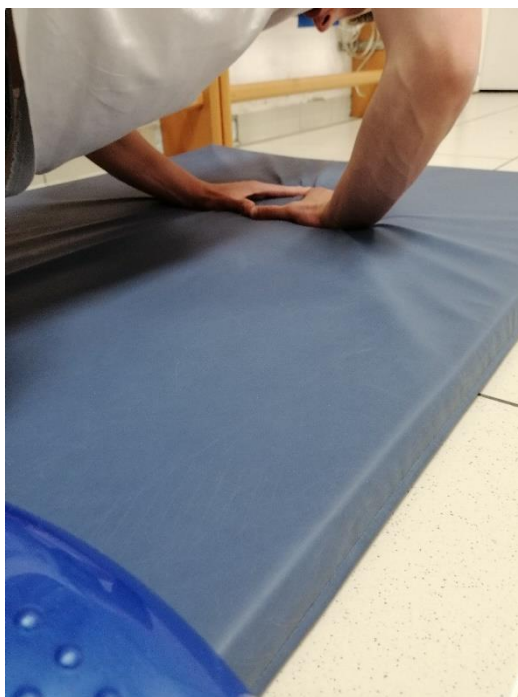
Vježba br. 2. Početni položaj je isti (položaj skleka) te se ispod dlanova nalaze balansne podloge. Pacijent izvodi sklek uz pomoć balansnih podloga (Slika 7.2.7.2.).



Slika 7.2.7.2. Prikaz vježbe broj 2 – izvođenje skleka na balansnoj podlozi

Izvor: (autor rada D.Š. model Lovro Šajnović)

Vježba br. 3. Početni položaj je isti (položaj skleka), šake čine oblik romba na podlozi te pacijent izvodi sklek iz tog položaja (Slika 7.2.7.3.).



Slika 7.2.7.3. Prikaz vježbe broj 3 – izvođenje skleka s tipičnim položajem ruku

Izvor: (autor rada D.Š. model Lovro Šajnović)

7.3. Elektroterapija

Elektroterapija podrazumijeva primjenu električne struje u svrhu liječenja. Postoje više vrsta elektroterapijskih procedura, a dijele se prema frekvenciji struje koja se aplicira na bolno mjesto.

7.3.1. Dijadinamske struje

Dijadinamske struje su niskofrekventne, impulsne, sinusoidne struje. Kod dijadinamskih struja postoje više modulacija. Modulacija 1 ili DF punovalno je usmjerena struja, frekvencije 100 Hz. Djeluje analgetički i koči simpatikus. Izaziva osjećaj bockanja i vibracija. Modulacija 2 ili MF poluvalno je usmjerena struja, frekvencije 50 Hz. Ona izaziva jače vibracije i manju prilagodbu. Modulacija DF izaziva jače vibracije i manju prilagodbu. Ima jači analgetski učinak i kočenje simpatikusa i služi za toniziranje vezivnog tkiva. Modulacija 3 ili CP kombinacija je modulacije 1 i 2. One se ritmički izmjenjuju, a svaka traje 1 sekundu i time se sprječava adaptacija tkiva. Svojim djelovanjem korisna je za uklanjanje hematoma i edema,

ima analgetski učinak i njome možemo smanjiti tonus skeletnih mišića. Modulacija 4 ili LP kombinirana je poluvalna usmjerena struja kojoj je dodana galvanska struja koja se ritmično izmjenjuje. Najbolji terapijski učinak se postiže ako prvi dio modulacije traje 5 sekundi, a drugi 1 sekundu. Stvara jaku dugotrajnu analgeziju. Dijadinamske struje se mogu primijeniti na 3 načina: pomoću pločastih elektroda, vakuum elektroda i elektroda u obliku šalice. Izbor elektroda ovisi o dijelu tijela na koji trebamo postaviti elektrode. Postoje više načina primjene. Kod transregionalne koriste se velike elektrode slično kao kod galvanizacije. Kod primjene po bolnim točkama primjenjuju se male elektrode u obliku šalice, katoda se stavlja na bolnu točku, a anoda 2-3 cm proksimalno od nje. Primjenjuje se kod malih ograničenih mjesta. Primjena uzduž živca je način kod kojeg se elektrode postavljaju uzduž živca, katoda se postavlja distalno. Paravertebralna ili segmentalna primjena je način kod kojeg se primjenjuju velike elektrode, kod uzdužne katoda je distalno, a kod poprečne katoda je na bolnom mjestu. Kod gangliotropne primjene koriste se male elektrode u obliku šalice, katoda se postavlja na ganglion, a anoda 2-3 cm proksimalno. Kod vazotropne primjena elektrode se postavljaju duž krvnih žila pri cirkulacijskim promjenama, katoda se postavlja distalno. Doziranje ovisi o bolesnikovoj individualnoj podnošljivosti i patološkom procesu koji mijenja osjetljivost, da bi postigli dobar terapijski učinak bolesnik mora osjetiti senzibilan podražaj, nikad ne smije ići preko granice koje bolesnik ne podnosi i ne smije se doseći motorni prag podražaja, struja se postupno dozira dok se ne osjeti lagano bockanje i vibracije. Trajanje primjene ovisi o stanju. Kod akutnih stanja terapija traje 5 dana za redom, zatim je tjedan dana pauza i nastavak terapije još 5 dana. Kod kroničnih stanja terapija traje 5 dana za redom, zatim je pauza 2 tjedna i nastavak terapije još 5 dana. Indikacije za DDS su: bolna stanja u području glave i vrata, poremećaji periferne cirkulacije, nakon ozljeda, edemi, hematomi, napetost mišića, a kontraindikacije za DDS dijelimo na apsolutne i relativne kontraindikacije. Apsolutne kontraindikacije su: febrilna stanja, akutne upale, primjena na stjenku prsnog koša, bolesti arterija i vena, svježi prijelomi kostiju, krvarenja i sklonosti krvarenjima, zloćudni tumori, trudnoća, pace maker, gubitak osjeta dodira, topline i hladnoće. Relativne kontraindikacije su: primjena nakon krioterapije, nakon elektroanalgezije bilo koje vrste, kod bolesnika koji nisu za suradnju, dermatološka stanja [15,16,13]

7.3.2. TENS

Transkutana električna neurostimulacija (TENS) terapijski je postupak primjene kontrolirane niskovoltazne električne stimulacije koja djeluje na bol na razini leđne moždine. Postoje dvije teorije kako TENS umanjuje bol, a to su: teorija kontrolnih vrata – „gate control“ i teorija endogenih opijata. Teorija kontrolnih vrata govori kako se TENS bazira na elektroanalgeziji gdje se stimuliraju A živčana vlakna. Stimulacijom A živčanih vlakna dolazi do kočenja C vlakana odgovornih za prijenos boli na više razine živčanog sustava. Kada nadjačaju impulse A vlakana vrata se zatvore i bol se ne širi. Teorija endogenih opijata nam govori da se analgezija prema neurofarmakološkoj teoriji provocira povećanjem nivoa endogenih opijata u CNS-u. Endogeni opijati su endorfin i encefalin. TENS se može primijeniti pomoću džepnog formata ili klasičnih aparata za elektroterapiju. Elektrode se postavljaju na područje bolnog dermatoma, a to je najčešće uzduž perifernog živca, na motorne točke, triger točke ili akupunkturne točke. Elektrode ne stavljamo na ranu ili oštećenu kožu. Vrste TENS-a prema frekvenciji su visokofrekventni, niskofrekventni, kratkotrajni intenzivni, burst TENS. Indikacije za TENS su: postoperativne boli, reumatske bolesti, artritisi, artroze, subluksacije, ozljede ligamenata, distorzije, kontuzije, porođajna bol, poremećaji cirkulacije (Raynaudov sy.), neuropatije, križobolje, periferna neuropatija... Kontraindikacije za TENS su: pace maker, ne primjenjuje se na sinus caroticus, senilne osobe. Isto tako postoje i mjere opreza. Ne smije se primjenjivati na abdomen i lumbosakralnu regiju za vrijeme trudnoće, ne smije se primjenjivati na sluznicama, ne smije se primjenjivati transkranijalno ili na gornji dio vratne kralježnice kod bolesnika koji su imali cerebrovaskularni inzult. Moguće neželjene pojave su u obliku alergijske reakcije na elektrode, gel i trake, zbog dlaka elektrode je potrebno pažljivo odvajati [15,16,13].

7.3.3. Magnetoterapija

Terapija magnetom je sigurna, neinvazivna metoda primjene magnetskog polja u terapijske svrhe. Ubrzava prirodan proces ozdravljenja i omogućuje prirodan način otpuštanja boli. Magnetoterapijom povećava se protok krvi u kapilarama, odstranjuje se mliječna kiselina i drugi upalni produkti iz tkiva što smanjuje bol i upalu. Magnetsko polje utječe na veću prokrvljenost tkiva, a time i njegovu bolju opskrbu kisikom i hranjivim tvarima što ubrzava proces cijeljenja. Također, snažno može utjecati na proizvodnju određenih hormona iz

endokrinih žlijezda, stimulira i potiče aktivnost enzima i drugih srodnih fizioloških procesa. Magnetoterapija se koristi u liječenju: artritisa, artropatija, spondiloza, kontraktura, prijeloma kosti, mišićnih poremećaja, kroničnih bolova, boli u fantomskom udu, neuritisa, arterijske i venska insuficijencije, cerebrovaskularne insuficijencije, bronhijalne astme, određenih poremećaja kože, kroničnog umora... Kontraindikacije su: srčani ili automatski unutarnji defibrilatori, trudnoća, maligna oboljenja, akutne infekcije/aktivna tuberkuloza, endokrini poremećaji, krvarenje.

7.3.4. Terapija ultrazvukom

Ultrazvuk se u fizikalnoj terapiji upotrebljava u prvom redu kao terapijsko sredstvo. Djelovanje mu je mehaničko, a radi se zapravo o mikromasaži, mehaničkom zbijanju i rastezanju tkiva i gibanju pojedinih čestica tkiva. Najvažnije djelovanje ultrazvuka je toplinsko. Mehanička se energija u tkivima kroz koja prolazi ultrazvuk pretvara u toplinu i to posebno na mjestima gdje dolazi do refleksije ultrazvuka, a to je granica između mekih tkiva i kosti. Aparat za primjenu ultrazvuka sastoji se od generatora izmjenične struje frekvencije od 800 kHz koja se dovodi na kristal smješten u glavi aplikatora. Izmjenična polarizacija kristala dovodi do njegova titranja iste frekvencije i dobili smo ultrazvuk. Da bi se izbjegla prisutnost zraka u naborima kože, koristimo kontaktno sredstvo (parafinsko ulje, gelove). Visoke doze ultrazvuka mogu mehanički oštetiti tkivo, tako da se ne primjenjuju doze veće od 2 W/cm² površine glave aplikatora. Trajanje aplikacije iznosi 5-10 minuta ovisno o stanju, kod akutnih je kraće. Ultrazvuk se ne primjenjuje na strukture središnjeg živčanog sustava, područje srca i gravidni uterus. Indikacije za ultrazvuk su: kronične degenerativne bolesti, burzitis, tendovaginitis, kapsulitis, ozljede ligamenata, bolno i zakočeno rame, radijalni i ulnarni epikondilitis. Kontraindikacije za ultrazvuk su: akutne i svježe upale, bilo koje stanje u kojem bi izazivanje hiperemije bilo suvišno ili štetno, sklonost krvarenju [15,13].

7.3.5. Terapija laserom

Laser je akronim za engleski naziv „*Light Amplification by Stimulated Emission of Radiation*“ što znači pojačavanje svjetlosti stimuliranom emisijom zračenja. To je usmjeren snop koherentne monokromatske infracrvene svjetlosti. Radi na osnovi svojstva svijetla i elektromagnetskog zračenja. U fizikalnoj medicini koriste se laseri male snage koji ostvaruju

bio stimulativni efekt bez termičkog efekta i bez morfoloških promjena na koži. Tretman traje 5-10 minuta, a izuzetno 20 minuta. Kod akutnih procesa traje kraće. Za određivanje doze koristi se subjektivan osjećaj bolesnika. Laseri prema snazi dijele se na hot lasere i soft lasere. Hot laseri su visoke snage i koriste se u kirurške svrhe, a soft laseri su niske snage i koriste se u fizikalnoj terapiji. Indikacije za laser su stanja nakon ozljeda, degenerativni reumatizam (artroze), upalne zglobne bolesti, izvan zglobni reumatizam (bursitis, fibrositis, tendinitis), bolovi vertebralnih sindroma (vrat, leđa, križa), degenerativna reumatska oboljenja kralješnice (spondiloza), glavobolje, sportske povrede, prijelomi kostiju, neuralgije... Kontraindikacije za laser su akutne upale, krvarenja i sklonosti krvarenju, zglobna tuberkuloza, akutni neuritisi, febrilna stanja, maligni tumori, pace maker, metali u tijelu [13,16].

8. Zaključak

Sindrom rotatorne manšete vrlo je česta pojava kod starijih ljudi koji su tokom svojeg života radili fizički teže poslove svojim rukama. S obzirom da pokrete u ramenom zglobu nije moguće izbjeći, tako je i neizbježna bolest. Kod lakših slučajeva liječi se dobro provedenom fizikalnom terapijom. U težim slučajevima može doći do puknuća tetiva nekih od mišića rotatorne manšete pa se to rješava operacijski. Kvalitetna fizioterapijska procjena uvjet je da se može provesti dobra fizioterapijska intervencija. Pravilno odabranim elektroterapijskim procedurama i terapijom pokretom moguće je doći do oporavka i vratiti prijašnji opseg pokreta i jačinu mišića. Ciljevi rehabilitacije određuju se zajedno s bolesnikovim mogućnostima. Uz pravilno izvođenje terapijskih vježbi voljom za oporavak i snagom za izvedbu, bolesnik može utjecati na svoje opće dobro. Uz tjelesno i psihičko opće zdravlje bolesnik može napredovati sve više i može se dalje normalno uključiti u aktivnosti svakodnevnog života, što je zapravo i cilj fizioterapeuta.

9. Literatura

- [1] Kovačević M.: Fizioterapija kod oštećenja rotatorne manžete i tendinitisa duge glave m. biceps brachii, FIZIOinfo, 2009.; 2, 9-20
- [2] Mihelić R., Jotanović Z., Tudor A., Prpić T., Rakovac I., Šestan B.; Operativna rekonstrukcija rotatorne manžete; Medicina Fluminensis. 2013
- [3] Keros, Pećina, M. Ivančić-Košuta: Temelji anatomije čovjeka, Naklada Naprijed, Zagreb, 1999
- [4] Keros, Predrag; Pećina, Marko: Funkcijska anatomija lokomotornog sustava, Naklada Ljevak, Zagreb 2006.
- [5] R. Mihelić, Z. Jotanović, A. Tudor et al.: Operativna rekonstrukcija rotatorne manšete
- [6] Pećina, Marko i sur. Ortopedija, Naklada Ljevak, Zagreb, 2000.
- [7] Čičak, N., Klobučar, H., Medančić, N. (2015). Ozljede rotatorne manšete. Medicina fluminensis. Vol. 51 No. 1, str. 7-17.
- [8] Klaić I, Jakuš L. Fizioterapijska procjena. Zagreb: Zdravstveno veleučilište; 2017.
- [9] D. Vukelić: Specijalni testovi za procjenu ramena: FIZIOinfo, 2005.
- [10] Brookham, R., Dickerson, C., i McLean, L. (2008). Electromyography evaluation of rotator cuff manual muscle tests. Kinesiology Department, Univ. of Waterloo,. 1–3.
- [11] S. Gumina: Rotator Cuff Tear: Pathogenesis, Evaluation and Treatment, Springer
- [12] Majkić, Marija: Klinička kineziometrija, Medicinski fakultet sveučilišta u Zagrebu, Zagreb, 1991.
- [13] Jajić, Ivo i sur. : Fizikalna medicina i opća rehabilitacija, Medicinska naklada, Zagreb, 2000
- [14] Pope – Gajić, Ozana: Liječenje Pokretom, Školska knjiga, Zagreb, 2007
- [15] Platzer W.; Priručni anatomske atlas; Prvi svezak Sustav organa za pokretanje, Medicinska naklada; Zagreb, 2011

[16] Babić-Naglić Đ. i sur., Fizikalna i rehabilitacijska medicina, Medicinska naklada, Zagreb, 2013

[17] <https://fizioterra.com/2012/02/29/ruptura-rotatorne-mansete-ramena/> dostupno na www.fizioterra.com, dostupno 15.09.2021.

Popis slika

Slika 2.1.1. Prikaz nadlaktične kosti.....	2
Slika 2.1.2. Prikaz ključne kosti.....	3
Slika 2.1.3. Prikaz lopatice.....	3
Slika 2.2.1. Prikaz mišića rotatorne manšete ramena.....	4
Slika 2.2.2. Prikaz nadgrebenog mišića.....	5
Slika 2.2.3. Prikaz podgrebenog mišića.....	6
Slika 2.2.4. Prikaz malog oblog mišića.....	6
Slika 2.2.5. Prikaz podlopatičnog mišića.....	7
Slika 5.1.1. Prikaz izvođenja Jobe testa.....	9
Slika 5.1.2. Prikaz izvođenja testa za infraspinatus.....	10
Slika 5.1.3. Prikaz izvođenja testa „znak puhača roga“.....	10
Slika 5.1.4. Prikaz izvođenja testa „Napoleonov znak“.....	11
Slika 5.1.5. Prikaz izvođenja „Lift off“ testa.....	12
Slika 5.2.1. Prikaz „Neer testa“.....	12
Slika 5.2.2. Prikaz izvođenja „Hawkinsovog testa“.....	13
Slika 7.2.1.1. Prikaz Vježbe br.1. Izvođenje retrofleksije nadlaktice.....	22
Slika 7.2.1.2. Prikaz vježbe broj 2 - izvođenje vanjske rotacije nadlaktice.....	22
Slika 7.2.1.3 Prikaz vježbe broj 3 – izvođenje unutarnje rotacije nadlaktice.....	23
Slika 7.2.2.1 Prikaz vježbe broj 1 – izvođenje abdukcije i addukcije po suspenzijskoj daski ..	24
Slika 7.2.2.2 Prikaz vježbe broj 2 – izvođenje fleksije nadlaktice po suspenzijskoj daski.....	25
Slika 7.2.4.1. Prikaz vježbe broj 1 – izvođenje potpomognute antefleksije ramena.....	27
Slika 7.2.4.2. Prikaz vježbe broj 2 – izvođenje potpomognute unutarnje rotacije ramena.....	28

Slika 7.2.5.1 Prikaz vježbe broj 1 – izvođenje fleksije nadlaktice.....	30
Slika 7.2.5.2 Prikaz vježbe broj 1- izvođenje unutarnje rotacije uz otpor elastične trake.....	31
Slika 7.2.6.1. Prikaz prve vježbe – istezanje ramena.....	32
Slika 7.2.6.2. Prikaz vježbe broj 2 – varijacija vježbe istezanja.....	33
Slika 7.2.7.1. Prikaz vježbe broj 1 – sklek na pilates lopti.....	34
Slika 7.2.7.2. Prikaz vježbe broj 2 – izvođenje skleka na balansnoj podlozi.....	35
Slika 7.2.7.3. Prikaz vježbe broj 3 – izvođenje skleka s tipičnim položajem ruku.....	35

Popis tablica

Tablica 5.3.1. Prikaz ocjena manualnog mišićnog testa.13

Tablica 6..1 Prikaz poslije operacijskih postupaka.....18



IZJAVA O AUTORSTVU
I
SUGLASNOST ZA JAVNU OBJAVU

Završni/diplomski rad isključivo je autorsko djelo studenta koji je isti izradio te student odgovara za istinitost, izvornost i ispravnost teksta rada. U radu se ne smiju koristiti dijelovi tuđih radova (knjiga, članaka, doktorskih disertacija, magistarskih radova, izvora s interneta, i drugih izvora) bez navođenja izvora i autora navedenih radova. Svi dijelovi tuđih radova moraju biti pravilno navedeni i citirani. Dijelovi tuđih radova koji nisu pravilno citirani, smatraju se plagijatom, odnosno nezakonitim prisvajanjem tuđeg znanstvenog ili stručnoga rada. Sukladno navedenom studenti su dužni potpisati izjavu o autorstvu rada.

Ja, Denis Špoljarić (ime i prezime) pod punom moralnom, materijalnom i kaznenom odgovornošću, izjavljujem da sam isključivi autor/ica završnog/diplomskog (obrisati nepotrebno) rada pod naslovom fiz. pristup bolesniku sa sindromom rotatorne manšete (upisati naslov) te da u navedenom radu nisu na nedozvoljeni način (bez pravilnog citiranja) korišteni dijelovi tuđih radova.

Student/ica:

(upisati ime i prezime)



(vlastoručni potpis)

Sukladno Zakonu o znanstvenoj djelatnosti i visokom obrazovanju završne/diplomske radove sveučilišta su dužna trajno objaviti na javnoj internetskoj bazi sveučilišne knjižnice u sastavu sveučilišta te kopirati u javnu internetsku bazu završnih/diplomskih radova Nacionalne i sveučilišne knjižnice. Završni radovi istovrsnih umjetničkih studija koji se realiziraju kroz umjetnička ostvarenja objavljuju se na odgovarajući način.

Ja, Denis Špoljarić (ime i prezime) neopozivo izjavljujem da sam suglasan/na s javnom objavom završnog/diplomskog (obrisati nepotrebno) rada pod naslovom fiz. pristup bolesniku sa sindromom rotatorne manšete (upisati naslov) čiji sam autor/ica.

Student/ica:

(upisati ime i prezime)



(vlastoručni potpis)

