

# Specifičnosti zdravstvene njege bolesnika s kroničnim ranama

---

Aramić, Ana

Master's thesis / Diplomski rad

2022

Degree Grantor / Ustanova koja je dodijelila akademski / stručni stupanj: **University North / Sveučilište Sjever**

Permanent link / Trajna poveznica: <https://um.nsk.hr/um:nbn:hr:122:134995>

Rights / Prava: [In copyright](#) / [Zaštićeno autorskim pravom.](#)

Download date / Datum preuzimanja: **2025-02-06**

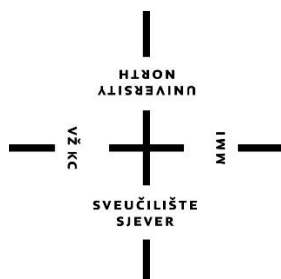


Repository / Repozitorij:

[University North Digital Repository](#)



**SVEUČILIŠTE SJEVER  
SVEUČILIŠNI CENTAR VARAŽDIN**



DIPLOMSKI RAD br. 213/SSD/2022.

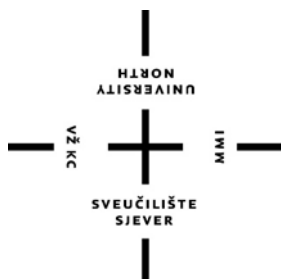**ZDRAVSTVENA NJEGA BOLESNIKA S  
KRONIČNIM RANAMA**

Ana Aramić

Varaždin, rujan 2022.



**SVEUČILIŠTE SJEVER**  
**SVEUČILIŠNI CENTAR VARAŽDIN**  
**Diplomski studij Sestrinstvo – Menadžment u sestrinstvu**



DIPLOMSKI RAD br.

**ZDRAVSTVENA NJEGA BOLESNIKA S  
KRONIČNIM RANAMA**

Student:

Ana Aramić, 2524/336

Mentor:

Doc. dr. sc. Tomislav Meštrović

Varaždin, rujan 2022.

# Prijava diplomskog rada

## Definiranje teme diplomskog rada i povjerenstva

ODJEL Odjel za sestrinstvo

STUDIJ diplomski sveučilišni studij Sestrinstvo – menadžment u sestrinstvu

PRISTUPNIK Ana Aramić

MATIČNI BROJ 2524/336

DATUM 26.09.2022.

KOLEGIJ Infekcije povezane sa zdravstvenom skrbi

NASLOV RADA Specifičnosti zdravstvene njege bolesnika s kroničnim ranama

NASLOV RADA NA ENGL. JEZIKU Specifics of care approaches for patients with chronic wounds

MENTOR izv. prof. dr. sc. Tomislav Meštrović

ZVANJE Izvanredni profesor; viši znanstveni suradnik

ČLANOVI POVJERENSTVA

1. doc. dr. sc. Duško Kardum, predsjednik Povjerenstva

2. izv. prof. dr. sc. Tomislav Meštrović, mentor

3. doc. dr. sc. Ivana Živoder, član

4. izv. prof. dr. sc. Rosana Ribić, zamjenski član

## Zadatak diplomskog rada

BROJ 213/SSD/2022

OPIS

Pojmom kronične rane smatra se rana koja ne cijeli uz sve poduzete standardne mjere, što predstavlja opterećenje za bolesnika jer time narušava kvalitetu života. Postupak liječenja provodi se u vremenskom periodu od šest do osam tjedana, a nerijetko i dulje. Shodno tome, dugotrajno liječenje predstavlja problem za okolinu, skrbnike, ali i samoga pacijenta, te izaziva veliki financijski pritisak za društvo. U procesu zdravstvene njege pacijenta s kroničnim ranama, osim preventivnih mjera, intervencije medicinskih sestara/tehničara usmjerene su prema otklanjanju teškoća i problema iz područja zdravstvenoga sustava koji su proizišli kao posljedica narušenoga zdravstvenog stanja. Izrazito je važna kvaliteta rada i postupak izlječenja kod pacijenata koji boluju od kroničnih rana. Cilj ovoga diplomskog rada jest objasniti kronične rane, kakvo je njihovo izlječenje, predstaviti terapiju koja se najčešće koristi, objasniti vrste cijeljenja rane, postupak i obradu rana. Unutar rada bit će prikazan i slučaj pacijenta koji je boravio na vaskularnom odjelu, a koji je imao kroničnu ranu pod nazivom dijabetičko stopalo. Navedeno ima za cilj unaprijediti sestrinsku praksu vezanu uz ovu problematiku, stoga će se naglasiti i uloga visoko-educirane medicinske sestre.

ZADATAK URUČEN

11.10.2022



POTPIS MENTORA

Tomislav Meštrović

## **Predgovor**

Velika hvala svim profesorima na fakultetu *Sveučilište Sjever* koji su prenosili svoje znanje tijekom studiranja te time pomogli i omogućili napisati završni rad na temu *Zdravstvena njega bolesnika s kroničnim ranama*. Posebno zahvaljujem mentoru Doc.dr.sc. Tomislavu Meštroviću, na znanju i smjernicama tijekom pisanja rada.

Zahvaljujem i svojim najmilijima na podršci tijekom studiranja na fakultetu *Sveučilište Sjever* u gradu Varaždinu.

## Sažetak

Kronične rane su mnogobrojne i predstavljaju problematiku medicinskih tehničara i sestara koji se susreću s time u svakodnevnome radu na odjelima u bolnicama, staračkim domovima i udomiteljstvima. Kronične rane od davne povijesti predstavljaju veliki izazov jer se, unatoč svim naprecima na raznim područjima, javljaju problemi kod liječenja i izlječenja kronične rane. Pojmom *kronične rane* smatra se rana koja ne cijeli uz sve poduzete standardne mjere. Postupak liječenja provodi se u vremenskom periodu od šest do osam tjedana. Rana, kroz to cijeljenje, predstavlja opterećenje za bolesnika jer nam time narušava kvalitetu života, utječe na smanjenje tjelesne sposobnosti, a time dovodi pacijenta do socijalne izolacije. Dugotrajno liječenje predstavlja problem za okolinu, skrbnike, ali i samoga pacijenta, te izaziva veliki financijski pritisak za društvo.

U procesu zdravstvene njege pacijenta s kroničnim ranama, osim preventivnih mjera, intervencije medicinskih sestara/tehničara usmjerene su prema otklanjanju teškoća i problema iz područja zdravstvenoga sustava koji su proizašli kao posljedica narušenoga zdravstvenog stanja. Izrazito je važna kvaliteta rada i postupak izlječenja kod pacijenata koji boluju od kroničnih rana.

Cilj ovoga završnog rada je objasniti kronične rane, kakvo je njihovo izlječenje, predstaviti terapiju koja se najčešće koristi, objasniti vrste cijeljenja rane, postupak i obradu rana. Unutar rada prikazan je i *prikaz slučaja pacijenta* koji je boravio na vaskularnom odjelu, a koji je imao kroničnu ranu pod nazivom dijabetičko stopalo.

**Ključne riječi:** kronične rane, terapija negativnim tlakom, sestrinske intervencije, zdravstveni djelatnici

## Summary

Chronic wounds are one of the most common problems of nurses and technicians, who face them in their daily work in departments in hospitals, nursing homes, foster homes, etc. Chronic wounds have presented us with great challenges since ancient history, because despite all the advances in various fields, there are problems with the treatment and healing of a chronic wound.

The term chronic wound is considered to be a wound that does not heal with all the standard measures and treatment procedures for a period of 6-8 weeks. Through this healing, the wound represents a burden for the patient, because it impairs our quality of life, affects the reduction of physical and physical abilities, and also leads to social isolation. Due to the long-term treatment, it is a problem for the environment, caregivers, and oneself, and causes a great financial pressure for society.

In the process of health care for patients with chronic wounds, in addition to preventive measures, the interventions of nurses/technicians are aimed at eliminating difficulties and problems in the area of the health system, which arose as a result of impaired health. The quality of work and the healing process for patients suffering from chronic wounds is important to us.

The aim of this final thesis is to explain chronic wounds, how they are cured, the therapy that is most often used, types of wound healing, the procedure and treatment of the wound. During the work, I will present a case report of a patient who was in the vascular department and had a chronic wound called diabetic foot.

**Key words:** chronic wounds, therapy negative pressure, nursing interventions, healthcare professionals



# Sadržaj

1. Uvod .....	1
2. Definicija rane .....	2
3. Kronične rane.....	3
3.1. Tipične rane .....	3
3.1.1. Ishemijske rane .....	3
3.1.2. Neurotrofične rane.....	4
3.1.3. Hipostatske rane.....	5
3.1.4. Dekubitus .....	6
3.1.5. Dijabetičko stopalo.....	7
3.2. Atipične rane.....	8
3.3. Infekcija kronične rane.....	9
3.3.1. Osnove mikrobiologije kronične rane .....	11
3.4. Cijeljenje kronične rane .....	11
3.4.1. Faze cijeljenja rane .....	12
3.4.2. Poremećaji u cijeljenju rane .....	13
3.4.3. Vrste cijeljenja rane.....	14
3.5. Previjanje rane .....	15
3.5.1. Obloge kod previjanja rana .....	16
3.5.2. Terapija negativnim tlakom.....	22
3.6. Liječenje kronične rane .....	23
4. Zdravstvena njega akutnih i kroničnih rana .....	25
5. Kvaliteta života osoba s kroničnom ranom .....	26
6. Prikaz slučaja .....	27
6.1. Prikaz slika pacijenta.....	31
7. Sestrinske dijagnoze/intervencije .....	39
8. Zaključak.....	41
9. Literatura.....	43
10. Popis slika .....	45

# 1. Uvod

Kronične rane su kompleksan problem u zdravstvenome sustavu. Učestalost infekcija kroničnih incizija iznosi oko 40-50 milijuna, od kojih je i 7 – 8 milijuna dekubitalnih rana. Svaki kirurški rad zahtjeva svoju obradu, potreban medicinski materijal, utrošeno vrijeme, potrebne resurse, te mikrobiološki nalaz radi adekvatne i ciljane terapije i sl. [1].

Infekcija kronične rane jedna je od najrizičnijih komplikacija koja može dovesti do smrtonosnoga ishoda. Vrlo je važno kod prijema pacijenta obraditi pacijenta, zatim ranu kirurški obraditi, mehanički dobro oprati uz sve uvjete i smjernice obrade rane (asepse, antiseptike), prepoznati sve moguće čimbenike koji mogu dovesti do stanja opasnoga po pacijentov život, ishod samoga izlječenja, hoće li biti pozitivan ili negativan u smislu liječenja kod odabira terapije i sl. [2].

Ciljana metoda liječenja kronične rane je primjena antibiotika uz debridment koji je u skladu s postupcima asepse i antiseptike, terapijom pod negativnim tlakom te obloge koje se stavljaju na kroničnu ranu (exufiber, aquacel, granulgel, octenident, kaltostat, vazelinske mrežice, granulflex i sl.) Napominjem da se u praksi najčešće propisuju antibiotici koji su većinom za obradu određene rane i to 50 % po prikazanim istraživanjima. Danas je najbolji izbor antibiotika onaj koji utječe direktno na ranu. Antibiotik koji se prikaže iz brisa rane, te se daje ciljano, pomaže bržem zacjeljivanju rane, tj. uništiti će bakteriju i potpomoći brže cijeljenje rane uz sve potrebne intervencije, znanje, vještine zdravstvenih djelatnika [2].

## 2. Definicija rane

*Rana* (lat. *vulnus*) je povreda koja je izazvana prekidom kontinuiteta tkiva čovjeka ili životinje koji zahvaća kožu, a može prodrijeti i dublje slojeve tkiva. Svaka rana može nastati djelovanjem mehaničkim, kemijskim, termičkim, biološkim, eklektičnim i kombiniranim čimbenicima. Kada govorimo o cijeljenju rane, ona može cijeliti akutno i kronično. Kronična rana je svaka rana koja ne cijeli u razdoblju od šest do osam tjedana, ovisno o vrsti, lokalizaciji same rane i etiologiji [1,2].

Kronične rane mogu biti *tipične* i *atipične*:

U *tipične* rane ubrajamo: ishemijske rane (potkoljениčni arterijski ulkus), neurotrofične rane (neuropadski ulkus), hipostatske rane (potkoljениčni venski ulkus), te dijabetičko stopalo i dekubitus. 80 % slučajeva su potkoljениčne rane, 5 do 10 % arterijska etiologija, te ostatak otpada na neuropadske ulkuse [5].

*Atipične* rane su one rane koje mogu biti uzrokovane infektivnim bolestima, autoimunim poremećajima, bolestima krvnih žila i vaskulopatijama, metaboličkim i genetskih bolestima, malignim bolestima, psihičkim bolestima, vanjskim uzrocima te reakcijama na određene lijekove. Kod cijeljenja, na rane mogu djelovati i financijski čimbenici, psihosocijalni i dr. [5].

### 3. Kronične rane

*Kronična rana* je ona rana koja nam cijeli prema standardnom medicinskom postupku, odnosno ne cijeli unutar šest do osam tjedana. Može nastati unutar akutne rane uslijed prekida u svakoj fazi cijeljenja. Kronične rane mogu biti *tipične* i *atipične*.

U *tipične* rane ubrajamo: ishemijske rane (potkoljениčni arterijski ulkus), neurotrofične rane (neuropadski ulkus), hipostatske rane (potkoljениčni venski ulkus) te dijabetičko stopalo i dekubitus. 80 % slučajeva su potkoljениčne rane, 5 do 10 % arterijska etiologija te ostatak otpada na neuropadske ulkus [2].

*Atipične* rane su one rane koje mogu biti uzrokovane infektivnim bolestima, autoimunim poremećajima, bolestima krvnih žila i vaskulopatijama, metaboličkim i genetskih bolestima, malignim bolestima, psihičkim bolestima, vanjskim uzrocima te reakcijama na određene lijekove. Kod cijeljenja, na rane mogu djelovati i financijski čimbenici, psihosocijalni [5].

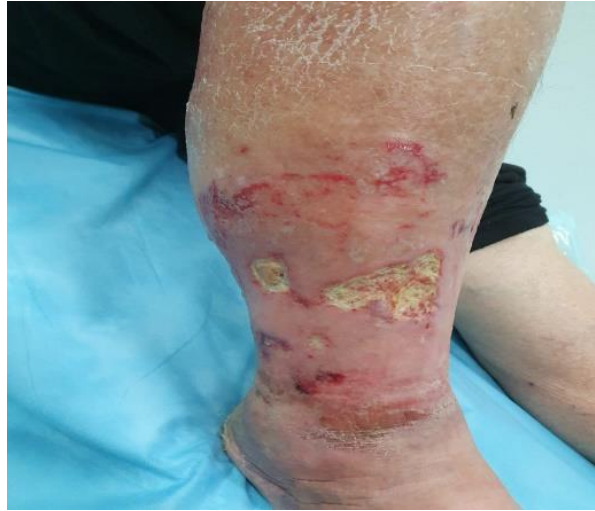#### 3.1. Tipične rane

##### 3.1.1. Ishemijske rane

*Ishemijska* rana je prekid anatomskog i funkcionalnog kontinuiteta tkiva koji nastaje kao posljedica periferne arterijske bolesti. Glavni uzrok ishemije je nastanak stanja u organizmu u kojemu dolazi do lokalnoga prekida krvotoka, što znači da pojedina tkiva ne dobivaju dovoljnu količinu kisika iz krvi te dolazi do zgrušnjavanja iste. Ona može biti *akutna* (prekid cirkulacije koji je trenutni) i *kronična* (izazvana nepotpunim prekidom cirkulacije). *Ishemijske* rane su vrlo bolne, a bol se zna pojačavati u ležećem položaju.

*Ishemijski ulkus* prepoznamo po boji vršaka prstiju, lateralnim stranama stopala, arterijski puls je odsutan, nema kalusa, javlja se gangrena, a rana je blijeda i prekrivena svijetlom slabom granulacijom. Osnovno tretiranje rane je čišćenje rane debridementom nekrotičnoga tkiva. Uz postupke čišćenja važno je čišćenje okolnoga tkiva, redovita terapija ciljanim antibioticima, metabolička kontrola, rasterećenje stopala, češće previjanje, kontrola općega stanja [2,5]. Dijagnozu postavljamo prema kliničkoj slici, zatim pulzacijom perifernih arterija, dopplerom arterija, mjerenjem krvnoga tlaka ruku i nogu, arteriografijom te

laboratorijskim pretragama. Po postavljanju dijagnoze uvodimo infuzije niskomolekularne otopine dekstrana, fibrinolitika i antikoagulansa, vazodilatatora, inhibitora, agregacije trombocita i kirurško liječenje [4].

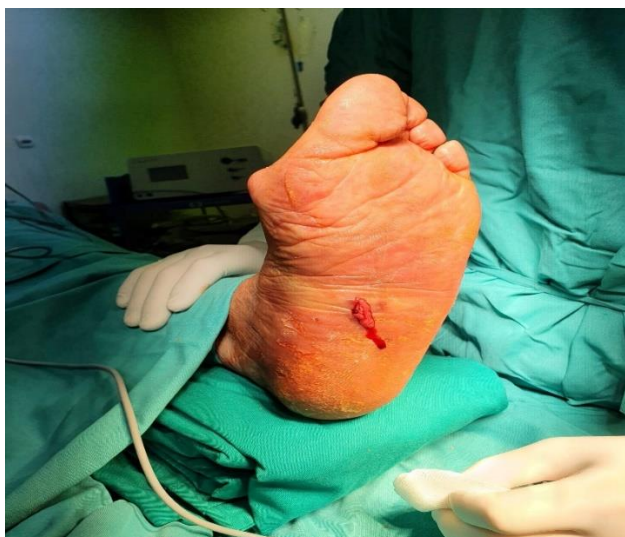

*Slika 3.1.1.1.: Arterijski ishemijski ulkus*

(Izvor: Foto arhiva: Vaskularni odjel, KB Dubrava)

### **3.1.2. Neurotrofične rane**

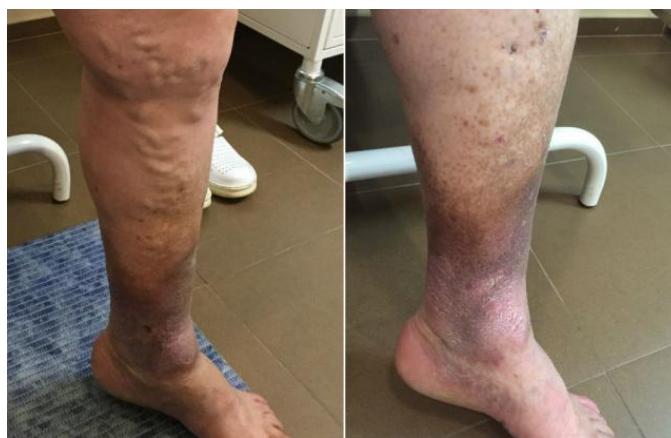*Neuropatski ulkus* je kronična rana koja nastaje na koži kao posljedica nedostatka osjeta boli i najčešće vegetativne funkcije. Najčešće su bezbolne i krvare kod manipulacija. Ulkus je dubok, okružen kalusom, a na okolnoj koži se vide znakovi akutne i kronične upale. Pojavljuju se kod bolesnika oboljelih od dijabetesa melitusa, siringomijelije, leproma, alkoholizma te oštećenja perifernih živaca [1,2,6].



*Slika 3.1.2.2.: Neuropatski ulkus*  
(Izvor: Foto arhiva: Vaskularni odjel, KB Dubrava)

### 3.1.3. Hipostatske rane

*Hipostatske* rane su rane koje su uzrokovane venskom stazom kao posljedica primarne valvularne insuficijencije površinskih i dubokih vena te posttrombotskoga sindroma. Lokalizirano je u području distalne trećine potkoljenice te najčešće u području medijalnog maleola. Izražen je eksudat rane koji izaziva maceraciju te kroničnu upalu. Okolna koža je promijenjena u obliku hiperpigmentacije, hipostatskoga dermatitisa te atrofije kože. Bol najčešće popušta u mirovanju. U hipostatske rane najčešće ubrajamo dijabetičko stopalo i dekubitus [1,2,6].



*Slika 3.1.3.3: Hipostatske rane*

(Izvor: [https://www.b92.net/zdravlje/vesti.php?yyyy=2016&mm=03&dd=24&nav\\_id=111153](https://www.b92.net/zdravlje/vesti.php?yyyy=2016&mm=03&dd=24&nav_id=111153))

### 3.1.4. Dekubitus

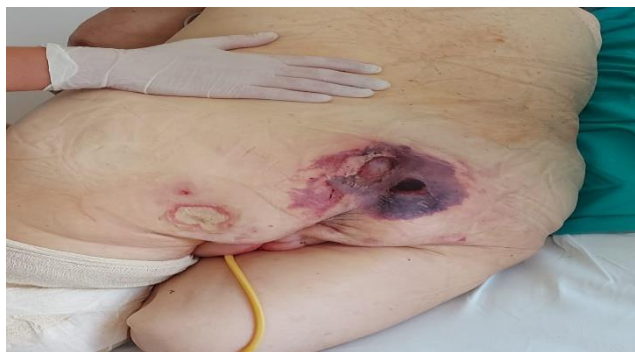*Dekubitus* je kronična rana koja nastaje dugotrajnim pritiskom tkiva (kao na primjer: pritisak na invalidska kolica, udlaga, pritisak kreveta, ili drugih tvrdih predmeta) koji dovodi do ishemijske nekroze kože i mekih tkiva. U osoba starije životne dobi, dvije trećine ulceracija nastaje na području donjih ekstremiteta, gluteusa te uške [3,7].

Pet je stupnjeva dekubitusa [3]:

- a) Prvi stupanj je vrlo bezbolan, može se osjetiti peckanje kod pritiska na ranu te nam prikazuje crvenilo na koži kao prvi znak alarma.
- b) Drugi stupanj dekubitusa prikazan je otečenom, crvenom kožom te vodenim mjehurićima u kojem najveći slojevi počinju odumirati.
- c) U trećem stupnju dekubitusa rane prekrivaju kožu i ulaze u dublji sloj.
- d) U četvrtom stupnju dekubitusa rana prodire duboko kroz kožu i masno tkivo u mišić.
- e) Peti stupanj dekubitusa prikazuje razorenje mišića.

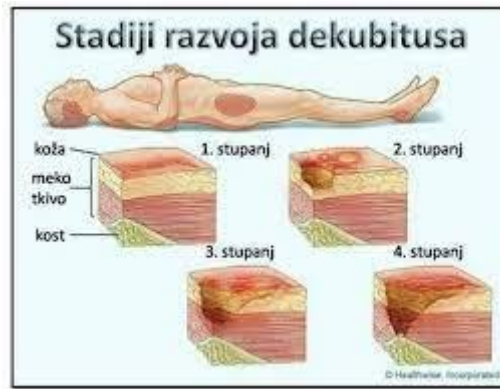Dekubitus se može spriječiti prevencijom zdravstvenih djelatnika. Medicinske sestre, njegovatelji te medicinski tehničara trebali bi okretati pacijenta prema protokolu svaka dva sata na drugi bok te leđa, zatim korištenjem antidekubitalnih madraca kod dugotrajnoga ostanka na bolničkome liječenju, masiranjem dijelova kože koji su pogodni za nastanak dekubitusa, pravilnom prehranom, unosa vlakana, hidratacije kože [7,11].

Liječenje dekubitusa je prevencija korištenjem obloga (kao što su: aquacel ag, granulflex, foam life, acticoat), kirurškom necrectomijom, antidekubitalnim madracem, prevencijom poput mijenjanja položaja svaka dva sata, mehaničkim čišćenjem rane [3].



*Slika 3.1.4.4.: Dekubitus*

(Izvor: Foto arhiva: Vaskularni odjel, KB Dubrava)



*Slika 3.1.4.5.: Stupnjevi dekubitusa*

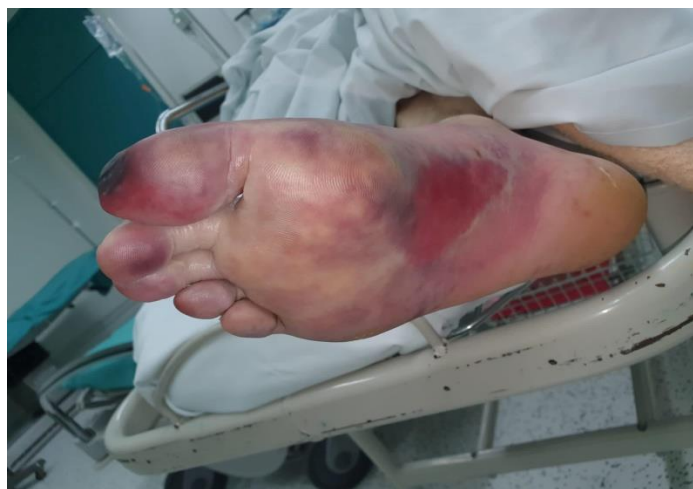(Izvor:

<https://www.google.com/search?q=dekubitus+4+stupanj&tbm=isch&hl=hr&sa=X&ved=2ahUKEwiP5KnBIPT5AhUq2rsIHV0dA2MQRNwCKAB6BQgBEOUB&biw=1349&bih=600#imgrc=6KeYj5kQ5zAPCM&imgdii=W8YqmXjN9VL9wM>

### 3.1.5. Dijabetičko stopalo

*Dijabetičko stopalo* nam je poznato po tome što nastaje kao teška komplikacija šećerne bolesti, a pojam obuhvaća gangrenu, ulkus, artropatiju Carchot i neuropatski edem.

Rizični čimbenici su: infekcija, smanjena opskrba kisikom zbog microangiopatije, trauma, loša higijena područja, prethodni ulkusi na stopalu, metabolički status. Dijabetičko stopalo i ulkus je kombinacija ishemije i neuropatije. Simptomi neuropatskoga stopala su: oštećenje perifernih živaca, minimalna bol, oslabljeni mišići, deformirano stopalo, arterijski pulsovi su prisutni, stvaranje kalusa na mjestima pritiska te ulkus koji može biti dubok i prodrijeti do kosti [2].



*Slika 3.1.5.6: Dijabetičko stopalo*

(Izvor: Foto album: Vaskularni odjel, KB Dubrava)



### 3.2. Atipične rane

*Atipične* rane mogu biti uzrokovane brojnim patofiziološkim stanjima poput infektivnih bolesti, bolesti krvnih žila i vaskulopatije, autoimunih poremećaja, malignih bolesti, metaboličkim i genskim bolestima, vanjskim uzrocima, reakcijama na lijekove te psihološkim bolestima [5,6].

Atipične rane čine:

- a) Karcinomi: lokalizacija nema predilekcijskoga mjesta, bol je uglavnom bezbolnih karakteristika: ne cijele, uglavnom krvare na manipulaciju, uzdignuti su rubovi iznad nivoa kože.
- b) Infektivne bakterije, gljive lues: lokalizacija je na rukama i nogama, a rana je obično bezbolna ili umjerene boli. Karakteristike su topla koža, pulurentni, eritematozni, hipertrofični rubovi.
- c) Pyoderma gangrenosum: lokalizacija je na potkoljenicama i bedrima, bol je jaka i česta. Karakteristike su nekrotično dno, gangrena, pogoršanje nakon oštrog debridmana.

Liječenje: Procijeniti ranu prije i poslije, odnosno odrediti tip rane, lokalizaciju, veličinu rane (dubina, dužina, širina), rubove, sekreciju, dno, okolnu kožu, infekciju i bol.

Trokut kod procjene rane obuhvaća:

- a) dno rane: vrsta tkiva, eksudacija, infekcija;
- b) rubove rane: dehidracija, maceracija, rolanje, podminiranost;
- c) okolnu kožu: ekzorijacija, suhoća kože, kalus, maceracija, egzem.

Atipična rana					
Autoimune bolesti	Pemphlgold bullosus	Pemphlgus vulgaris	Lupus paniculitis	Sclerodermia, Dermatomiozitis	Morbus Behcet
Infektivne bolesti	Virusne (Herpes simplex)	Bakterijske (sifilis, ulcus, <i>Ecthyma</i> , <i>Erysipelas</i> )	Parazitarne ( <i>Leishmaniasis cutis</i> )	Gljivične ( duboke mikoze)	
Bolesti krvnih žila i vaskulopatije	<i>Vasculitis allergica</i>	<i>Granulomatosis Wegener</i>	<i>Giant cell arteritis</i>	<i>Thrombangitis obliterans</i>	<i>Polyarteritis nodosa</i>
Metaboličke bolesti	<i>Necrobiosis lipidica</i>	<i>Calciophylaxis</i>	<i>Cryoglobulinaemia</i>	<i>Cryofibrinogenaemia</i>	<i>Avitaminoze</i>

### Slika 3.2.7.: Atipične oblici rana prema etiologiji

(Izvor: Izvor: Frketić Ž., Huljev D. Važnost timskog rada u liječenju kronične rane)

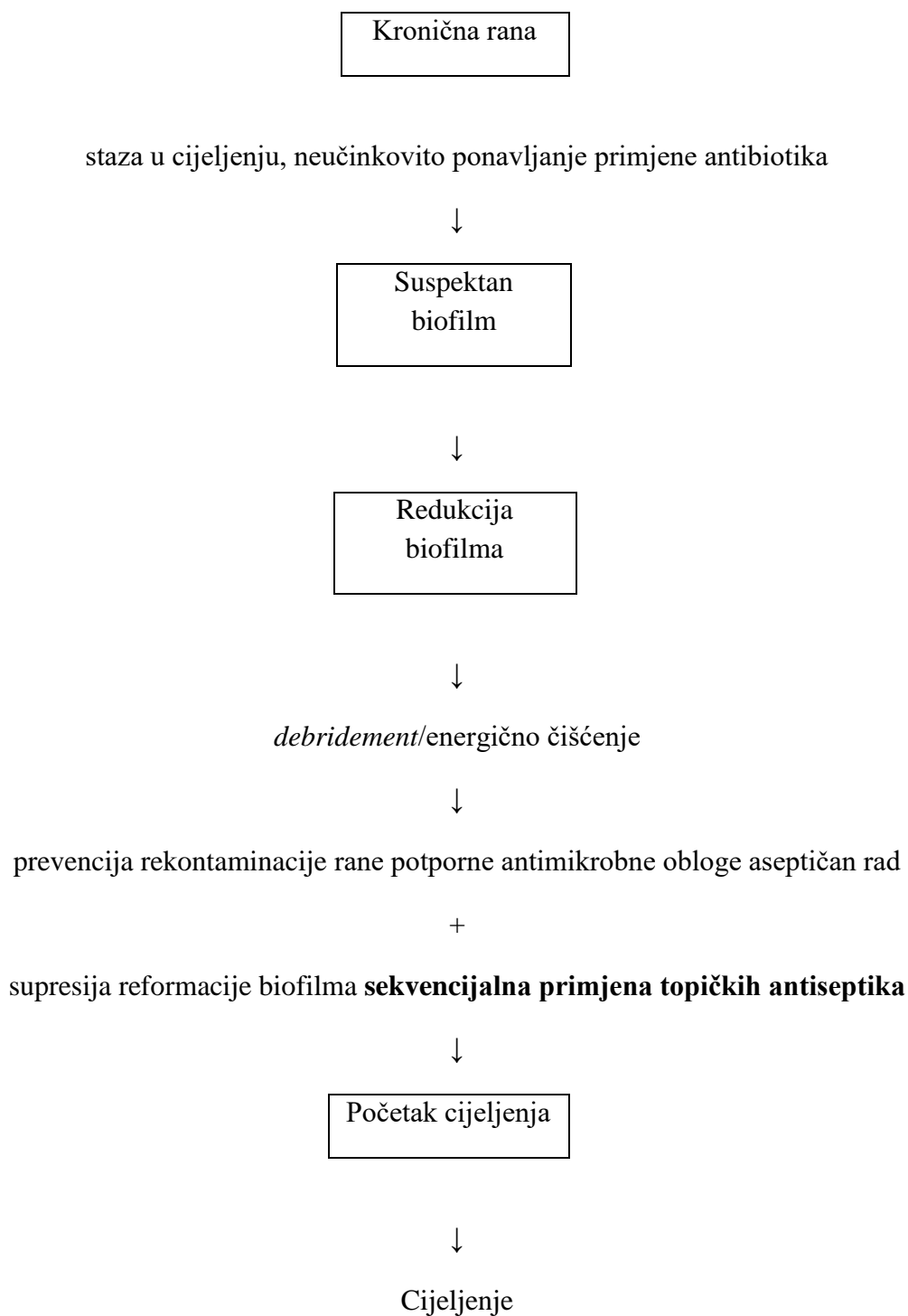
## 3.3. Infekcija kronične rane

Infekcijske dijagnoze rane temelje se primarno na kliničkoj prosudbi popraćenoj mikrobiološkim i laboratorijskim nalazima. Mikrobiološki učinci nam pokazuju informacije o vrsti infekcije u kojima imamo veliku važnost uz poznavanje podataka o bolesniku. Svako liječenje pacijenta određenim antibioticima na mikroorganizme ima intenzivno djelovanje, ali svakako i određene posljedice [2,4].

Može doći do pojavnosti otpornosti na mikroorganizme, alergijske reakcije, multiplikacija, stvaranje biofilma i genetske promjene, produkcija enzima egzotoksina i endotoksina. Najčešće bakterije čine *Staphylococcus* spp, *Streptococcus* spp, *Pseudomonas aeruginosa*. Oblik prepoznavanja bakterija su mikrobiološki testovi koje određujemo uzimanjem brisa rane od pacijenta. Najčešći antiseptici čine: poliheksanidil, povidon jodin, oktenidin dihidroklorid, nanokristalno srebro, kadeksomer, manuka – tip meda. Činjenica je da pojedinačni terapijski postupci, kao što je antiseptik, ne mogu cjelovito uništiti biofilm. Kada govorimo o biofilmu tada mislimo da je to heterogena, kompleksna, i integrirana zajednica na površini prihvaćenih mikroorganizama koja se sastoji od jedne ili više mikroba obavijenih ekstracelularnim polimetričnim matriksom koji proizvode. *Biofilm* u domaćina je obrana od djelovanja imunskog sustava, učinkovita kolonizacija i zauzimanje okoline bogate hranjivim produktima. Uloga biofilma je biodegradacija tkiva te omogućuje djelovanje antibiotika [9].

Suvremene oblike čišćenja rane i uništavanje mikroorganizama moramo kombinirati mehaničko – kemijskim postupcima: antisepticima, debridementima, antimikrobnim potpornim oblogama. Debridmanom uklanjamo biofilm i aktivno uništavamo sesilnih i planktonskih bakterija.

Brojni rezultati kliničkih studija govore nam da uz sve poduzete mjere i produktivnim pristupom kroničnoj rani omogućuju cijeljenje u očekivanome razdoblju.



*Slika 3.3.8.: Principi djelovanja na biofilm*

(Izvor: Prof. dr.sc. Jasenka Škrlin dr.med. Centar za kliničku mikrobiologiju i bolničke infekcije, KB Dubrava)

### 3.3.1. Osnove mikrobiologije kronične rane

Čimbenici koji odgađaju cijeljenje rane su:

- a) broj virulentnih čimbenika, patogenitet mikroba određene vrste količina mikroba ili broj<
- b) prisustvo medijatora upale;
- c) vrsta i osobitost granulacijskoga tkiva;
- d) hipoksija tkiva;
- e) metabolički poremećaji;
- f) redukcija broja fibrobasta i proizvodnje kolagena;
- g) status aktivacije neutrofilnih leukocita.

Mikrobi uzrokuju infekciju koja ovisi o brojnim čimbenicima koji uključuju domaćina i patogena. Količinu i brojnost virulentnih čimbenika mikroba određuje koeficijent virulencije, o čemu nam ovisi nadjačavanje imunog sistema domaćina, te razvoj infekcije. Uzročnici infekcija su: *MRSA*, *Staphylococcus aureus*, *Streptococcus pyogenes*, *Staphylococcus epidermidis*, *Pseudomonas aeruginosa* [2,11]

### 3.4. Cijeljenje kronične rane

Cijeljenje rane je odgovor organizma na oštećenje i započinje neposredno nakon prekida integriteta kože. Cilj je nadomještavanje oštećenoga tkiva s vitalnim tkivom te ponovo vraćanje do kontinuiteta kože. Stimulatorima i inhibitorima pokrećemo svaku fazu cijeljenja rane koji nastaju prirodnim putem u organizmu [8,12,19]. Inhibitori i stimulatori su poznati po rastu faktora. Cijeljenje rane se odvija u postupcima, ali u mnogih pacijenata utječu mnogobrojni čimbenici koji mogu spriječiti redovno cijeljenje rane. Najčešći čimbenici koji mogu usporiti cijeljenje rane su infekcije, sistemska bolesti, krvna opskrba.

Kod klasičnih rana (kao što su: kronične, traumatske, kirurške), cijeljenja mogu biti i u nekim drugim okolnostima. Razni događaji poput embolije, tromboze, tkivnih krvarenja, arterioskleroze, autoimunih bolesti, mogu uzrokovati prekid kontinuiteta tkiva. Mehanizmi

cijeljenja rane su upale, hemostaze, rast fibroblasta, proliferacije epitela, te sinteza i neovaskularizacija.

### 3.4.1. Faze cijeljenja rane

Preduvjet za cijeljenje rane je dobro poznavanje faze pacijentove rane. Kada govorimo o vremenskom periodu, potrebno je godinu dana do dvije godine kako bi rana adekvatno zacijelila. U tome periodu ožiljak rane se mijenja i cijeljenje je potpuno. Čimbenici koji utječu na cijeljenje rane su upala, granulacija, prehrana, hemostaze, neovaskularizacije.

Sedam je faza cijeljenja rane:

- a) *Upalna faza* koju dijelimo na ranu i kasnu upalnu fazu. Započinje u samome trenutku oštećenja tkiva.
- b) *Rana upalna faza* nastaje nakon ozljeđivanja kod nastanka rane. Kod integriteta kože dolazi do krvarenja te do hemostaze koja nam prikazuje stvaranje trombocitnog čepa, kontrakcije krvnih žila i koagulacije. Na početku, ranu treba dobro očistiti od stranih predmeta. Stanice koje su ozlijeđene oslobađaju histamine i medijatore boli koji povećavaju vaskularni permeabilitet. Simptomi koji ukazuju na ranu upalnu fazu su bol, oteklina, crvenilo i povišena temperatura.
- c) U *kasnoj upalnoj fazi* važnu ulogu u cijeljenju rane imaju mikrofagi, najčešće u kasnijem stadiju upalne faze (48-72 h). Trombociti u upalnoj fazi sadrže faktore rasta, kao što su trombocitni faktor rasta i transformirajući faktor rasta beta koji prodiru u rane i okolna tkiva, stimuliraju ulazak upalnih stanica (mikrofagi, neutrofilni) koje prodiru u područje rane. *Mikrofagi* su vrlo važni u cijeljenju rane. Ako rana ne cijeli, dolazi do nedostatka proteina u organizmu te nam prikazuje loš rezultat na bakterijsku infekciju ili ponovljenu traumu.
- d) *Angiogeneza* je pojam koji nam prikazuje stvaranje novih krvnih žila te nam šalje odgovor na metaboličko oštećenje u rani. Glavni stimulator angiogeneze je hipoksija koja nam govori o smanjenome dotoku kisika u krvne žile. Nastanak novih krvnih žila nastaje kao kapilare koje se šire iz postojećih malih krvnih žila od rubova rana koje međusobno stvaraju kapilarnu mrežu.
- e) *Epitelizacija* je otvorena rana koja cijeli stvaranjem epitelizacijskoga i granulacijskoga tkiva. Keratinocitni faktor rasta nam govori o upravljanju epitelizacijom. Faza cijeljenja rane ima određeni cilj, a on je cijeljenje konstrukcijske zaštite barijera kože. Vremenski

period cijeljenja rane nastaje nakon ozljeđivanja, a nastaje iz rubova rane i epiduralnih otočića.

- f) *Kontrakcija* je proces cijeljenja rane u jednoj od važnih komponenata, a karakterizirana je regeneracijom i proliferacijom. Mehanizam kontrakcije je nepoznat, pretpostavlja se da su u procesu miofibroblasti i fibroblasti čije je obilježje između glatkih mišića stanica i fibroblasta. Aktivnosti mikroblasta i fibroblasta dovodi do smanjivanja veličine rane te dovodi do bržeg cijeljenja rane.
- g) *Remodelacija* je konačna faza cijeljenja rane. Remodelacija obuhvaća razgradnju kolagena i sintezu u cilju pojačavanja čvrstoće i otpornosti na istezanje, a može trajati i do dvije godine i dulje. Granulacijsko tkivo opskrbljeno je velikom gustoćom krvnih žila, kapilara i mnoštvom različitih stanica. Kada završi proces granulacije, remodelacija smanjuje količinu krvnih žila i broj stanica. Tijekom vremena, rana povećava svoju čvrstoću, ali maksimalno može dosegnuti 80 % inicijalne, originalne čvrstoće [10].

### 3.4.2. Poremećaji u cijeljenju rane

Vremenski period cijeljenja rane može biti različiti, a poremećaji cijeljenja rane mogu se odvijati u bilo kojoj fazi. Razni poremećaji, poput slabe perfuzije tkiva, infekcije, neadekvatne prehrane, korištenje kortikosteroida, neadekvatne obloge za cijeljenje rane, pretilost, šećerna bolest, mogu prouzročiti sporije cijeljenje. Najčešće kočenje cijeljenja rane su infekcije. Svaki bris rane, ako rana nije mehanički dobro oprana, po svim uvjetima asepsa, antisepsa, neće biti pouzdan te će na brisu rane prikazati infekciju. Ni jedna rana nije u potpunosti sterilna. Izbor antibiotika može se odvijati kada pacijent dobije određene čimbenike kao što su crvenilo, temperatura i bol. Nakon tih pokazatelja, može se uzeti i hemokultura 2 para te započeti antibiotska terapija. Kod uzimanja antibiograma šalje se biopsija koja je najpouzdanija za ciljani izbor antibiotika koji će nam prikazati određenu količinu i vrstu antibiotika. Pozitivan nalaz je onaj koji nam prikazuje vrijednost veći od na minus 5 [10,17].

Četiri su vrste skupina kod cijeljenja rane:

- a) Čimbenici koji utječu na pacijenta su šećerna bolest, pretilost, neadekvatna prehrana, loša higijena, ekonomski status, pušenje, konzumacija alkohola, kortikosteroidi, nepridržavanje preporuka od specijaliste.

- b) Čimbenici koji utječu na ranu su veličina rane, dubina, širina rane, trajanje, nekroza tkiva, fibrinske naslage, granulacijsko tkivo, upala, infekcija rane, lokalizacija rane, položaj rane i slično.
- c) Čimbenici obrade rane i tretmana su čišćenje rane, pristupanje rani prema svim aseptičkim uvjetima, obrazovanje zdravstvenih djelatnika kod cijeljena rane i mehaničke obrade rane, uvjeti prostora, financijske mogućnosti kod korištenja obloga [2].

Čimbenici vezani uz pacijenta su:

- a) Psihosocijalni, poput depresije, stresa, socijalne izolacije, tolerancije boli, lošeg ekonomskog statusa, psiholoških poremećaja (anksioznosti, depresije, fobije, opsesivno-kompulzivnih poremećaja), karakter bolesnika te prošla iskustva koja su pacijentu ostavila traume [1,2].
- b) Fizički, poput pretilosti, pothranjenosti, dijabetesa, dobi pacijenta (najčešće stariji od 60 godina), maligniteta, periferne vaskularne bolesti, sepse, smanjene pokretljivosti, nepokretnosti, imuno-deficitnog statusa.

### 3.4.3. Vrste cijeljenja rane

Kada govorimo o cijeljenju rane mislimo na sekundarno i primarno cijeljenje. Kod cijeljenja rane postoje dva stadija cijeljenja. Najbolja prevencija cijeljenja rane su postupci obrade rane, postupak aseptičkih uvjeta prema rani, mehanička obrada (čišćenje rane), obrazovanje zdravstvenih djelatnika, pravilno korištenje obloga te redovito previjanje.

Vrste cijeljenja rane su:

- a) *Primarno cijeljenje rane* (Sanatioperprimamintentionem) – ako su rubovi rane anatomski prilagođeni i pravilno kirurški obrađeni. Cijeljenje rane nastupa nakon šest do osam dana.
- b) *Sekundarno cijeljenje rane* (Sanatiopersecundamintentionem) – kod svih rana nepravilnih rubova, osobito rana s defektom tkiva i rana u kojima neki od čimbenika ometa normalan proces cijeljenja rane.

Vrste cijeljenja prema stadiju su:

- a) Prvi stadij koji se sastoji od hemostaze (stvaranje ugruška), upale (eksudacijska faza), reparacije vezivnim tkivom (proliferacijska faza – stvaranje granulacija).
- b) drugi stadij koji se sastoji od epitelizacije (ponovne epitelizacije epidermisa), kontrakcije (miofibroblasti stežu rubove rane i smanjuju njezinu veličinu) [11].

### **3.5. Previjanje rane**

Previjanje kronične rane, uz adekvatnu njegu kože, jedan je od osnovnih postupaka koji se mora provoditi u sklopu liječenja bolesnika s kroničnim ranama. Iznimno je važno da se prilikom čišćenja i previjanja rane provedu odgovarajući postupci prema rani. Čišćenjem sprječavamo mikroorganizme u okolini kože i unutar rane kako bi cijeljenje bilo što ranije i kako bi se ubrzao postupak liječenja pacijenta. Učestalost previjanja je individualno te se treba prilagoditi pacijentu na psihosocijalni način, prilagoditi se rani, vrsti eksudata i onome što stavljamo na ranu. Tri osnovna kriterija za očuvanje čistoće okoline kože su adekvatno čišćenje, pranje, zaštita od vanjskih utjecaja, održavanje fizičkoga balansa kože [9].



## Karakteristike prijevaja za liječenje rana

	VIŠESLOJNA GAZA	VAZELINSKA GAZA	POLIURETANSKI FILMOVI	ALGINATI	HIDROGELI	HIDROKOLOIDI
Očuvanje vlažnosti			+	+	+	+
Apsorpcija	+			+	+	+
Debridement autolizom			+	+	+	+
Lagano odstranjivanje			+	+	+	+
Samoljepljivost			+			+
Prijenos lijekova		+			+	
Smanjivanje bolova			+	+	+	+
Support			+			+
Niska cijena	+	+				
Težina			+	+	+	+
Nema naknadnih prijevaja			+			+

Slika 3.5.9.: Karakteristike prijevaja za liječenje rana


(Izvor: <https://www.vevu.hr/wp-content/uploads/2021/11/03-Teorija-Rana.pdf>)

### 3.5.1. Obloge kod previjanja rana

Obloge su namijenjene za rane koje su nastale pod utjecajem patofizioloških, patoloških, fizioloških čimbenika, a koje nisu zarasle pod svim uvjetima liječenja kronične rane. Danas se klasični materijali, poput zavoja i gaza, smatraju zastarjelim tehnikama liječenja kronične rane. Suvremene obloge upijaju sekrete iz rane, smanjuju bakterijsku kontaminaciju, štite okolinu rane od sekundarne kontaminacije iz okoline te štite okolnu kožu. Svaku oblogu biramo prema samoj rani i kirurškome znanju i iskustvu. Prednosti obloge kod cijeljenja rane su brže cijeljenje, smanjenje boli, materijalna ušteda, previjanje svaki treći dan, povećavanje upijanja eksudata iz rane, sprječavanje infekcija, učinkovitije čišćenje rane, jednostavnije postavljanje, sterilne obloge. Obloga povećava brže granuliranje rane, skraćuje boravak u bolnici, smanjeni su ukupni troškovi liječenja, brže i efikasnije previjanje [12].

Najčešće vrste obloga koje se koriste su:

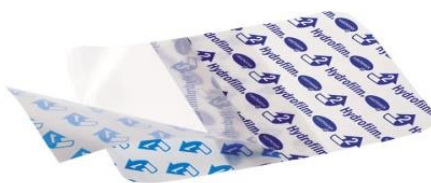- a) *Poliuretanska pjena/membrana* – obloge koje su karakteristične po brzome upijanju. Mogu biti jednoslojne ili višeslojne s ljepljivim rubovima. Gornji dio obloge sastoji se od poliuretanskog filma. Ova vrsta obloge sve upija, ne može se cijediti, ostaje i dalje vlažna na rani. Koristi se za sve rane koje imaju jaki eksudat i u svim fazama zarastanja rane. Zamjenjuje se obloga kada je obloga s cijelim rubovima natopljena eksudatom [12].



*Slika 3.5.1.10.: Poliuretanska pjena/membrana*

(Izvor: [https://www.google.com/search?q=poliuretanska+pjena+pbloga&tbm=isch&ved=2ahUKEwiUncir0fv5AhXUbmAKHTGvD54Q2-cCegQIABAA&oeq=poliuretanska+pjena+pbloga&gs\\_lcp=CgNpbWcQAzoFCAAQgAQ6BAgAEEM6BggAEB4QBzoECAAQGD0ECAAQHjoGCAAQHhAFUKwHWOQUYJYWaABwAHgAgAGsAYgByAWSAQM3LjGYAQCgAQGqAQQnd3Mtd2l6LWltZ8ABAQ&scient=img&ei=wdwUY9S4CNTZgQax3r7wCQ&bih=657&biw=1366#imgrc=DfWfvxrRR63ONM](https://www.google.com/search?q=poliuretanska+pjena+pbloga&tbm=isch&ved=2ahUKEwiUncir0fv5AhXUbmAKHTGvD54Q2-cCegQIABAA&oeq=poliuretanska+pjena+pbloga&gs_lcp=CgNpbWcQAzoFCAAQgAQ6BAgAEEM6BggAEB4QBzoECAAQGD0ECAAQHjoGCAAQHhAFUKwHWOQUYJYWaABwAHgAgAGsAYgByAWSAQM3LjGYAQCgAQGqAQQnd3Mtd2l6LWltZ8ABAQ&scient=img&ei=wdwUY9S4CNTZgQax3r7wCQ&bih=657&biw=1366#imgrc=DfWfvxrRR63ONM))

- b) *Poliuretanski filmovi* – mogu biti sekundarni, primarni, polupropusni, šupljikasti. To su obloge su koje ne propuštaju vodu, a ni prodor bakterijske infekcije. Nemaju mogućnost upijanja iz rane. Vrlo su fleksibilni te se mogu stavljati na neravne površine kao što su peta i lakat. Najčešće se koriste za ugroženu kožu (prevenciju dekubitusa) te kod rana koje nemaju sekrecije ili imaju minimalnu sekreciju iz rane. Takve vrste obloga mogu biti na koži do sedam dana te ne sprječavaju osobnu higijenu pacijentu [12].



Slika 3.5.1.11.: Poliuretanski filmovi

(Izvor:

[https://www.google.com/search?q=Poliuretanski+filmov++obloga&tbm=isch&ved=2ahUKEwihtgeu0fv5AhX\\_TEEAHUjhBZIQ2-cCegQIABAA&oq=Poliuretanski+filmov++obloga&gs\\_lcp=CgNpbWcQAzoFCAAQgARQzQtYqjBg8TJoAXAAeACA AVOIAbUFkgEBOZgBAKABAaoBC2d3cy13aXotaW1nsAEAwAEB&sclient=img&ei=xtwUY6G7Nv-ZhbIPyMKXkAk&bih=657&biw=1366#imgrc=Q1zCFwhdhKgMvM\)](https://www.google.com/search?q=Poliuretanski+filmov++obloga&tbm=isch&ved=2ahUKEwihtgeu0fv5AhX_TEEAHUjhBZIQ2-cCegQIABAA&oq=Poliuretanski+filmov++obloga&gs_lcp=CgNpbWcQAzoFCAAQgARQzQtYqjBg8TJoAXAAeACA AVOIAbUFkgEBOZgBAKABAaoBC2d3cy13aXotaW1nsAEAwAEB&sclient=img&ei=xtwUY6G7Nv-ZhbIPyMKXkAk&bih=657&biw=1366#imgrc=Q1zCFwhdhKgMvM)

- c) Obloge koje imaju visoki kapacitet upijanja rane mogu biti *primarne* i *sekundarne*. Upijaju mnogobrojnu sekreciju iz rane. Takve obloge ne idu preko rubova rane te time ne maceriraju kožu. Postoje različiti oblici obloga, te ljepljivi i neljepljivi. Preporučuje se za korištenje kroničnih i akutnih rana koje imaju veliku sekreciju. Vremenski može ostati do tri dana na koži te ide zamjena [12].



Slika 3.5.1.12: Hidrokapilarne obloge

(Izvor:

[https://www.google.com/search?q=c\)%09Hidrokapilarne+obloge&tbm=isch&ved=2ahUKUewjBhej90vv5AhXKVMakHWkYDq8Q2-](https://www.google.com/search?q=c)%09Hidrokapilarne+obloge&tbm=isch&ved=2ahUKUewjBhej90vv5AhXKVMakHWkYDq8Q2-)

[cCegQIABAA&oq=c\)%09Hidrokapilarne+obloge&gs\\_lcp=CgNpbWcQA1CGCVi\\_I GDuLGgAcAB4AIABR4gBjgGSAQEymAEAoAEBqgELZ3dzLXdpei1pbWewAQDAAQE&scient=img&ei=et4UY8HgA8qpgQbpsLj4Cg&bih=657&biw=1366#imgrc=B75NTZboa4u2kM\)](https://www.google.com/search?q=Hidrokapilarne+obloge&gs_lcp=CgNpbWcQA1CGCVi_I GDuLGgAcAB4AIABR4gBjgGSAQEymAEAoAEBqgELZ3dzLXdpei1pbWewAQDAAQE&scient=img&ei=et4UY8HgA8qpgQbpsLj4Cg&bih=657&biw=1366#imgrc=B75NTZboa4u2kM)

- d) *Hidrokoloidi* – primarne ili sekundarne obloge, prašak ili pasta, koje se sastoje od makromolekula koje se pretvaraju u polimerni matriks. U te vrste obloga ubrajamo i hidrofibre. Imaju sposobnost upijanja eksudat koji pretvore u gel žuto-smečkaste boje koji rani daje vlažnost, temperaturu i pH. Najčešće se koriste kod rana s manjom sekrecijom, a nije preporučljivo za inficirane rane. Vremenski period obloga je sedam dana te ide zamjena. Stvaraju granulaciju tkiva, ljepljive su [12].

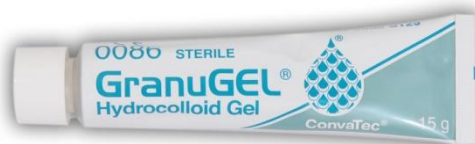

*Slika 3.5.1.13: Hidrokoloidi*

(Izvor:

[https://www.google.com/search?q=Hidrokoloidi+obloga&tbm=isch&ved=2ahUKEwjLpKSD1\\_v5AhULYRoKHYSCHIQ2-cCegQIABAA&oq=Hidrokoloidi+obloga&gs\\_lcp=CgNpbWcQAzoFCAAQgAQ6BAgAEB5QigZYvBlgtx1oAHAAeACAAXKIABoFkgEDNy4xmAEAoAEBqgELZ3dzLXdpei1pbWfAAQE&scient=img&ei=t-IUY4vtElvCaYPZoJAH&bih=657&biw=1366#imgrc=cbQfxk5eJXoEVM\)](https://www.google.com/search?q=Hidrokoloidi+obloga&tbm=isch&ved=2ahUKEwjLpKSD1_v5AhULYRoKHYSCHIQ2-cCegQIABAA&oq=Hidrokoloidi+obloga&gs_lcp=CgNpbWcQAzoFCAAQgAQ6BAgAEB5QigZYvBlgtx1oAHAAeACAAXKIABoFkgEDNy4xmAEAoAEBqgELZ3dzLXdpei1pbWfAAQE&scient=img&ei=t-IUY4vtElvCaYPZoJAH&bih=657&biw=1366#imgrc=cbQfxk5eJXoEVM)


- e) *Hidrogel* – obloge u obliku gela koje se mogu kombinirati s različitim dodacima (alginatima). Koriste se kod suhih nekroza radi hidracije. Upotrebljavaju se kod kroničnih rana, hidriraju, granuliraju tkivo. Važno je kod zamjene dobro isprati fiziološkom otopinom te nanijeti ponovo i staviti oblogu [12].



*Slika 3.5.1.14: Hidrogel*

(Izvor: [https://www.google.com/search?q=granul+gel&tbm=isch&ved=2ahUKEwiKkPKj2Pv5AhUugc4BHTggD8kQ2-cCegQIABAA&oq=granul+gel&gs\\_lcp=CgNpbWcQAzIECAAQGDofCAAQgAQ6CAgAELEDEIMBOggIABCABBCxAzoECAAQAzoLCAAQgAQQsQMqgwE6BAgAEBM6CAgAEB4QCBATOgYIABAE6BM6BggAEB4QCFDODljEN2DmO2gAcAB4AIABgQGIAa8HkgEEMTAuMZgBAKABAaoBC2d3cy13aXotaW1nwAEB&sclient=img&ei=COQUY4rsBa6Cur4PuMC8yAw&bih=657&biw=1349&hl=hr#imgsrc=sjCEb0ILfKUCsM](https://www.google.com/search?q=granul+gel&tbm=isch&ved=2ahUKEwiKkPKj2Pv5AhUugc4BHTggD8kQ2-cCegQIABAA&oq=granul+gel&gs_lcp=CgNpbWcQAzIECAAQGDofCAAQgAQ6CAgAELEDEIMBOggIABCABBCxAzoECAAQAzoLCAAQgAQQsQMqgwE6BAgAEBM6CAgAEB4QCBATOgYIABAE6BM6BggAEB4QCFDODljEN2DmO2gAcAB4AIABgQGIAa8HkgEEMTAuMZgBAKABAaoBC2d3cy13aXotaW1nwAEB&sclient=img&ei=COQUY4rsBa6Cur4PuMC8yAw&bih=657&biw=1349&hl=hr#imgsrc=sjCEb0ILfKUCsM))

- f) *Alginati* – primarne, sterilne, prirodne, mekane obloge koje upijaju puno tekućine. Sastoje se od morskih algi. Vlakna pretvaraju u gel koji zatim omogućava brže cijeljenje rane. Namijenjene su za duboke rane, rane koje imaju puno eksudata, kod krvarenja i inficiranih rana. Nisu pogodne za suhe rane. Vremenski period mijenjana obloge je treći dan kada se cijeljenje pretvori u gel [12].



*Slika 3.5.1.15.: Alginati*

(Izvor: [https://www.google.com/search?q=alginati+obloga&tbm=isch&ved=2ahUKEwjOkcm12vv5AhVa0IUKHdytBDEQ2-cCegQIABAA&oq=alginati+obloga&gs\\_lcp=CgNpbWcQAzoECAAQzoECAAQHjoGCAAQHhAHOGQIABAYUIEGWK8QYN0UaABwAHgAgAGgAYgB7AWSAQM2LjKYAQCgAQGqAQtn3Mtd2l6LWltZ8ABAQ&sclient=img&ei=RuYUY87WAtqglwTc25KIAw&bih=657&biw=1349&hl=hr#imgsrc=cseK97AP1J6doM](https://www.google.com/search?q=alginati+obloga&tbm=isch&ved=2ahUKEwjOkcm12vv5AhVa0IUKHdytBDEQ2-cCegQIABAA&oq=alginati+obloga&gs_lcp=CgNpbWcQAzoECAAQzoECAAQHjoGCAAQHhAHOGQIABAYUIEGWK8QYN0UaABwAHgAgAGgAYgB7AWSAQM2LjKYAQCgAQGqAQtn3Mtd2l6LWltZ8ABAQ&sclient=img&ei=RuYUY87WAtqglwTc25KIAw&bih=657&biw=1349&hl=hr#imgsrc=cseK97AP1J6doM))

- g) *Kalogeni* – upijajuće obloge napravljene od čistoga kolagena. Upijaju sekret iz rane, brže granuliraju ranu. Može se koristiti u svim fazama cijeljenja rana, čak i kada je prethodno cijeljenje rane bilo neadekvatno. Mogu se koristiti u kombinaciji sa antisepticima. Zamjena je tri do četiri dana [12].



Slika 3.5.1.16.: Kalogena obloga

Izvor:

[https://www.google.com/search?q=kalogena+obloga&tbn=isch&ved=2ahUKEwjC69642vv5AhULhRoKHdp2B1oQ2-cCegQIABAA&oq=kalogena+obloga&gs\\_lcp=CgNpbWcQAzoICAAQsQMqgwE6CwgAEIAEELLEDEIMBOgUIABCABD0ICAAQgAQOsQM6BAgAEEM6BAgAEAM6BAgAEB46BggAEB4QBT0GCAAQChAYOgQIABATUPMJWN0ZYIceaABwAHgAgAGkAYgBqw2SAQM5LjeYAQCgAQGqAQtd3Mtd2l6LWltZ8ABAQ&sclient=img&ei=TOYUY8KVKouKatrkdAI&bih=657&biw=1349&hl=hr#imgrc=hya8m6xq3NxKCM&imgdii=XOkwEr2HoPpwhM](https://www.google.com/search?q=kalogena+obloga&tbn=isch&ved=2ahUKEwjC69642vv5AhULhRoKHdp2B1oQ2-cCegQIABAA&oq=kalogena+obloga&gs_lcp=CgNpbWcQAzoICAAQsQMqgwE6CwgAEIAEELLEDEIMBOgUIABCABD0ICAAQgAQOsQM6BAgAEEM6BAgAEAM6BAgAEB46BggAEB4QBT0GCAAQChAYOgQIABATUPMJWN0ZYIceaABwAHgAgAGkAYgBqw2SAQM5LjeYAQCgAQGqAQtd3Mtd2l6LWltZ8ABAQ&sclient=img&ei=TOYUY8KVKouKatrkdAI&bih=657&biw=1349&hl=hr#imgrc=hya8m6xq3NxKCM&imgdii=XOkwEr2HoPpwhM)

- h) *Obloge s mekanim silikonom* – obloge koje su presvučene perforiranim mekim silikonskim slojem. Koristi se kod suhe kože, macerirane kože. Može se stavljati u svim fazama cijeljenja rane. Vrlo su jednostavne, ne oštećuju kožu. Vremenski period obloge je i do četrnaest dana, može se koristiti u kombinaciji s sekundarnim upijajućim oblogama [12].



Slika 3.5.1.17: Obloge s mekanim silikonom

(Izvor:

[https://www.google.com/search?q=h\)%09Obloge+s+mekanim+silikonom+obloga&tbn=isch&ved=2ahUKEwj4aK82\\_v5AhUOGRoKHVjaALYQ2-cCegQIABAA&oq=h\)%09Obloge+s+mekanim+silikonom+obloga&gs\\_lcp=CgNpbWcQA1C\\_B1iHI2DiJGgAcAB4AIABkAGIAckGkgEDNi4zmAEAoAEBqgELZ3dzLXdpei1pbWewAQDAAQE&sclient=img&ei=YOcUY-qxII6yaNi0g7AL&bih=657&biw=1349&hl=hr#imgrc=3dxWksoHMz9zdM](https://www.google.com/search?q=h)%09Obloge+s+mekanim+silikonom+obloga&tbn=isch&ved=2ahUKEwj4aK82_v5AhUOGRoKHVjaALYQ2-cCegQIABAA&oq=h)%09Obloge+s+mekanim+silikonom+obloga&gs_lcp=CgNpbWcQA1C_B1iHI2DiJGgAcAB4AIABkAGIAckGkgEDNi4zmAEAoAEBqgELZ3dzLXdpei1pbWewAQDAAQE&sclient=img&ei=YOcUY-qxII6yaNi0g7AL&bih=657&biw=1349&hl=hr#imgrc=3dxWksoHMz9zdM)

- i) *Resorptivne terapijske obloge* – obloge koje su napravljene od celuloze i kolagena. Postižu prirodan proces cijeljenja rane jer na sebe vežu proteaze i enzime. Mogu se koristiti kod rana koje krvare i koje teže cijele. Ako se primjenjuju na inficirane rane, potrebno ih je kombinirati sa srebrom. Vremenski period obloge je tri dana te ide zamjena obloge [12].



Slika 3.5.1.18.: *Resorptivne terapijske obloge*

(Izvor:

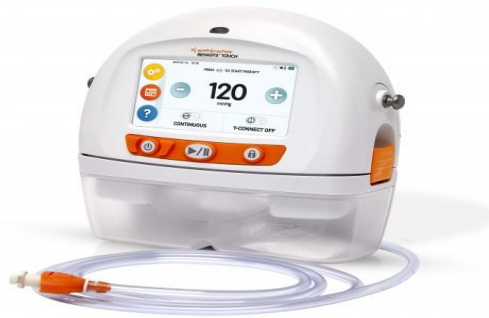[https://www.google.com/search?q=Resorptivne+terapijske+obloge&tbm=isch&ved=2ahUKewjeo4DZ3Pv5AhWlQcAKHfSGB1AQ2-cCegQIABAA&oq=Resorptivne+terapijske+obloge&gs\\_lcp=CgNpbWcQDFDBB1iIFmDRJWgAcAB4AIABXYgBnwGSAQEymAEAoAEBqgELZ3dzLXdpei1pbWewAQDAAQE&sclient=img&ei=qegUY56rDYiDgQb0jZ6ABQ&bih=657&biw=1349&hl=hr#imgrc=GrTXfMSpl7Kf0M&imgdii=SDdta9nR2zEmvM](https://www.google.com/search?q=Resorptivne+terapijske+obloge&tbm=isch&ved=2ahUKewjeo4DZ3Pv5AhWlQcAKHfSGB1AQ2-cCegQIABAA&oq=Resorptivne+terapijske+obloge&gs_lcp=CgNpbWcQDFDBB1iIFmDRJWgAcAB4AIABXYgBnwGSAQEymAEAoAEBqgELZ3dzLXdpei1pbWewAQDAAQE&sclient=img&ei=qegUY56rDYiDgQb0jZ6ABQ&bih=657&biw=1349&hl=hr#imgrc=GrTXfMSpl7Kf0M&imgdii=SDdta9nR2zEmvM)

### **3.5.2. Terapija negativnim tlakom**

U današnje vrijeme sve više se koristi suvremena tehnologija liječenja i zacjeljivanja rane terapijom *negativnim tlakom*. Cijeljenje rane je vremenski puno brže, efikasnije i bezbolno. To je uređaj koji ima negativni tlak od 40 do 125 mm Hg. Djeluje direktno i indirektno kod zacjeljivanja rane. Sastoji se od uređaja koji je vakumski napravljen te kanistra koji iz rane povlači štetne tvari i nakuplja u kanistar koji se može izbaciti i promijeniti ukoliko se napuni.

Postupak stavljanja na ranu je vrlo jednostavan. Rana se mora dobro mehanički oprati, proces je u sterilnim uvjetima, nakon toga se spužva prilagodi veličini rane, postavi se u ranu,

rana se klema i stavlja se produžetak cijevi koji je spojen na uređaj. Liječnik ordinira postavke i uređaj kreće u pogon. Najčešće korištenje je >7 dana, ovisi koliko je očistilo ranu [13].



*Slika 3.5.2.19.: Terapija negativnim tlakom*

(Izvor:

[https://www.google.com/search?q=terapija+negativnim+tlakom&source=lnms&&sved=2ahUKEwjBhO7w4fv5AhUP7aQKHV\\_yB3AQ\\_AUoAXoECAEQAw&biw=1366&bih=657&dpr=1#imgrc=uAX1t9PrhAwbVM](https://www.google.com/search?q=terapija+negativnim+tlakom&source=lnms&&sved=2ahUKEwjBhO7w4fv5AhUP7aQKHV_yB3AQ_AUoAXoECAEQAw&biw=1366&bih=657&dpr=1#imgrc=uAX1t9PrhAwbVM))

### **3.6. Liječenje kronične rane**

Terapijski postupci ovise o stanju pacijenta te o vrsti, veličini i dubini rane. Vrlo je važno uzeti anamnezu, pregledati detaljno ranu koju pacijent ima te odlučiti koje je najbolje, najučinkovitije liječenje pacijenta. Zdravstveni djelatnici moraju biti educirani i konstantno pratiti promjene pacijentove rane, svakodnevno previjati ranu, vaditi laboratorijske nalaze, slikati ranu kako bi imali određeni dokaz o promjenama rane. Zadatak je i obavještavati specijalistu o promjenama na rani te postupcima cijeljenja, obradi rane i slično. Liječiti ranu možemo lokalno i kirurškim tretmanom. Kod rana kao što su dekubitusi, obavezna je prevencija okretanja pacijenta svaka dva sata te korištenje antidekubitalnih madraca. U



slučaju prikazivanja početnoga prvoga stadija koristiti jednu od obloga pogodna za stupanj [1,2,8,17].

Postupci liječenja kronične rane su:

- a) dijagnosticirati temeljnu bolest;
- b) definirati infekciju kronične rane;
- c) prepoznati simptome infekcije;
- d) utvrditi čimbenika rizika;
- e) uzeti bris rane;
- f) koristiti terapijski postupak (debridmant);
- g) odrediti ciljanu antibiotsku terapiju.

## **4. Zdravstvena njega akutnih i kroničnih rana**

Medicinski tehničari/sestre pružaju zdravstvenu njegu nevezano o kojem se području radi (kućna njega, stacionari, bolnice i slično). Zdravstveni djelatnici provedu većinu vremena s pacijentima te su upoznati s pacijentovom situacijom što se tiče rana. Kada govorimo o previjanju rana, važna je priprema, što znači svi postupci asepse i antiseptike. Obavezno je korištenje rukavica te njihova izmjena kod previjanja. Poznavanje obloga mora biti pravilno, a na koji način ćemo primijeniti koju vrstu obloge ovisi o samoj rani. Potrebno je pratiti kiruršku ranu, njegov eksudat te u slučaju određenih komplikacija obavijestiti liječnika.

Prepoznavanje nekih od čimbenika kada treba intervenirati su neadekvatna krvna perfuzija, oštećenje tkiva, kronična/akutna bol, pojavnost infekcija, crvenilo, temperatura, smanjenje pokretljivosti, neupućenost, smanjenje mogućnosti brige o sebi (oblačenje, kupanje, higijena, hranjenje, eliminacija), neadekvatna prehrana, nepridržavanje zdravstvenih uputa, socijalna izolacija, povlačenje u sebe, anksioznost. Kod previjanja rane, na umu moramo imati pripremu pacijenta, što znači, moramo misliti na njegovu psihološku pripremu (objasniti pacijentu postupak, pozitivne i negativne učinke koje mogu dovesti do određenoga gubitka pacijentovoga stanja, umiriti ga, omogućiti pacijentu potrebnu analgeziju prije previjanja i nakon previjanja).

Pacijentov prostor kod previjanja rane mora biti u čistim, dobro osvijetljenim uvjetima te prostor u kojem pacijent ima svoju privatnost. Nakon previjanja, prostor se ponovo čisti, materijal se baca u infektivnu vreću, kao i razne igle, šprice i slično. Obavezno je redovito obilaženje pacijenta, previjanje i praćenje samoga postupka s ranom. O svim iznenadnim situacijama i komplikacijama potrebno je obavijestiti liječnika [ 14,15].

## 5. Kvaliteta života osoba s kroničnom ranom

Kronične rane prikazuju rastući socioekonomski problem u razvijenim zemljama te prikazuju 1 do 2 % stanovništva. Broj će rasti s obzirom na stariju populaciju stanovništva zbog pretilosti i dijabetesa. Kada govorimo o kvaliteti života, ona ima velik utjecaj na život pacijenata, ali i njihovih obitelji, koji može dovesti do psiholoških i socijalnih reakcija. Najčešće psihološke reakcije pacijenta na kroničnu bolest mogu izazvati anksioznost, depresivnost, frustraciju i agresivnost. Na cijeljenje rane svakako utječe i stres te emocionalna nestabilnost.

Brojna istraživanja prikazala su kako psihološke reakcije poput depresivnosti, agresivnosti, neprihvatanja, ljutnje, straha od liječenja, izazivaju teže cijeljenje rane, dok prihvatanje, suočavanje sa stresom i pravilno liječenje dovode do bržeg cijeljenja rane.

Visokoobrazovne medicinske sestre i tehničari su kroz svoje studiranje naučili kako i na koji način prepoznati određenu kiruršku ranu te time objasniti pacijentu postupak obrade rane, zatim koji će biti pozitivni učinci, a koji negativni učinci tijekom liječenja. Vrlo je važno prepoznati emocionalno stanje pacijenta i reagirati na vrijeme kako pacijent ne bi imao visoki stupanj depresije. Svaki savjet visokoobrazovne sestre/tehničara pacijent mora saslušati te u skladu sa savjetima postupati s kirurškom ranom. Važno je da pacijent samostalno održava kroničnu ranu čistom te da obloge koristi adekvatno i u određenim vremenskih periodima.

Pacijenti koji imaju lošiji protok cirkulacije, te je cijeljenje duže, moraju imati na umu potrebu za češćim kretanjem, obavljanje svoje svakodnevne rituale te ne smanjivati kvalitetu svoga života. Zdravstveni djelatnici će često upozoravati na kretanje, savjetovati pacijenta da koristi čiste prostorije, provođenje redovite higijene, adekvatnu prehranu, redovnu kontrolu specijaliste, regulaciju dijabetesa i ostalih bolesti te svakodnevno previjanje. Pacijent treba živjeti svoj svakodnevni život u skladu s kroničnom ranom jer svaka kronična rana može se izliječiti [2, 15,16].

## 6. Prikaz slučaja

Pacijent Z.Š., rođen 25. prosinca 1951. godine, s postavljenom dijagnozom vaskularnoga kirurga *Celulitis i apsces stopala* te pacijentove dijagnoze koje ima kao što su *dijabetes melitus, post-Covid, anemija, hipertensio arterialis*. Pacijent je imao amputaciju trećega prsta lijevoga stopala u vanjskoj ustanovi 26. studenoga 2020. godine zbog vlažne gangrene navedenog prsta. Opušten je uz redovite ambulantne kontrole.

4. prosinca 2020.godine, pacijent pod inicijalima Z.Š. dolazi u vaskularnu ambulantu zbog pogoršanja lokalnog nalaza. Tijekom obrade pacijenta, po svim smjernica Hrvatskoga zavoda za javno zdravstvo, prilikom odlaska na odjel pacijentu se uzima bris na *SarsCoV2*. Nakon četiri sata izolacije pacijenta, bris dolazi pozitivan na *SarsCoV2* te se pacijent premješta na odjel u respiratorni centar *Kliničkoga centra Dubrava*. Po dolasku na odjel puls na stopalu je bio poplitealan, upalni proces je bio 215, urea, kreatinin uredni. Tijekom hospitalizacije, pacijent je obavio pretrage kao što su rendgen srca i pluća, angiografija koja nam prikazuje protok krvi u krvnim žilama. Uzet je bris gnojne rane i izvađeni su ponovljeni laboratorijski nalazi. Od terapije koju pacijent uzima su: *Tritazide 5/25 mg, Amlopin 5 mg, Physiotens 0,6 mg* navečer, *Rosix 10 mg, Glucophage 60 mg, Novomix inzulin 14 jedinica* ujutro i 12 jedinica navečer. Mikrobiološki nalaz brisa rane prikazao je bakteriju pod imenom *Enterococcus faecalis*. Uveden je antibiotik po listi *Ciprofloksacin 2x1* venskim putem. Određena je česta kontrola upalnih procesa radi povišenih upalnih procesa.

Sljedećega dana, 5. prosinca 2020. godine učinjena je amputacija drugoga i četvrtoga prsta na stopalu uz široku nekrektomiju do zdravoga tkiva. Toga dana je pacijent dobivao terapiju protiv bolova. Sljedećega dana, 7. prosinca 2020. godine, pacijent je zbog *Covida-19* vrlo eupnoičan na pritisak, plantarno navire zamućeni sadržaj. U dogovoru s liječnikom-anesteziologom, pristupa se u diprivanu (kratkotrajnoj anesteziji) učiniti dodatna incizija i nekrektomija. Pacijentu je objašnjen postupak rada te su vaskularni kirurzi uputili pacijenta na ultrazvuk (doppler) krvnih žila i angiografiju. Uz sve mjere liječenja, 8. prosinca 2020. godine opći nalaz lokalne rane je vidljivo dobar, učinila se toaleta rane octeniseptom, te je postavljen granulgel uz sterilne gaze i zavoj. Antibiotik je kontinuirano i dalje u terapiji, laboratorijski nalazi vidljivo u padu. Naime, pacijent je dijabetičar te glukoza stvara dodatan problem kod cijeljenja rane. Glukoza je po nalazima povišena i do 16,0. Upućena je edukacija endokrinologa i dodatna prehrana pacijentu.

10. prosinca 2020. godine, pacijent je bez respiratornih tegoba, subjektivno bolje nego prijašnjih dana bez potpore oksigenizacijom. Vitalni parametri su uredni, afebrilan. Učinjena je angiografija, a u lokalnoj anesteziji postavljen je stent. Pacijent je imao kompresivni zavoj kroz 24 sata na preponi kako ne bi došlo do krvarenja. Dana 11. prosinca 2020. godine pacijent se osjeća subjektivno dobro, skinuti su kompresivni zavoji, ubodno mjesto je bez krvarenja. U viziti je vidljivo da pacijent ima suhi produktivni kašalj, febrilan do 38,8 temperaturom. Rana je previjena pod svim uvjetima sepsa, antiseptički. Stavljen na terapijsku dozu *Fragmina* 5000.i.j. Temperatura je, sljedećega dana, 12. prosinca 2020. godine, u padu, a pacijent afebrilan, bez bolova. Uz uvedenu terapiju antikoagulantom uveden je i antibiotik pod nazivom *Klimicin* od 600 mg te *Cirprinol*.

Postamputacijska rana je previjena, bez znakova infekcije. Prije previjanja svježe rane, pacijent je dobio analgeziju *Tramal* venskim putem. Pacijent je upućen na kontrolu laboratorijskih nalaza i endokrinologa zbog povišene glukoze u krvi. Nastavkom sljedećega dana, 13. prosinca 2020. godine pacijent je bez promjene, rana je previjena po svim uvjetima sepsa i antiseptički, obavljen je rendgen srca i pluća. Rendgen je očitao od strane radiologa koji upućuje na upalni proces pluća. U dogovoru s pacijentom savjetuje se postavljanje uređaja koji radi pod negativnim tlakom na ranu. Iduće jutro pacijent je ostao natašte za postavljanje terapije pod negativnim tlakom. Pacijent je upoznat s tijekom situacije, potpisao je pristanak na postupak. Sljedećega dana, 14. prosinca 2020. godine pacijent se osjeća subjektivno dobro, bez bolova u mirovanju. Provjerena je temperatura radi prijašnjih visokih temperatura te je uočeno da je pacijent subfebrilan do 37,7. Bez obzira na blago povišenu temperaturu učinjena je nekrektomija rane i na otvorenu ranu postavljen je uređaj pod nazivom *terapija negativnim tlakom* koji je uredno funkcionirao. Po dolasku iz operacijske sale na odjel, pacijent se subjektivno dobro osjećao nakon anestezije, bez primjedbi na bol u stopalu. Pozvan je konzilijarni pregled infektologa koji savjetuje, u slučaju sepsa, potrebu uvođenja antibiotske terapije *Vankomicina* ili *Meropenema*.

Profilaktično je medicinska sestra iz krvi izvadila dva para hemokultura te uzela bris rane u operacijskoj sali prije postavljanja uređaja. Konzilijarno je endokrinolog pregledao pacijenta te ga dodatno educirao i savjetovao *Guk Profil+Actrapid* shema. Tijekom popodneva su izvađeni laboratorijski nalazi, provjera *D-dimera* te *Prokalcitonina*. Sljedećega dana, 15. prosinca 2020. godine, pacijent je afebrilan, bez infekcijskih izgleda rane. *Terapija negativnim tlakom* uredno je u funkciji. 16. prosinca 2020. godine pacijent je bez kardiopulmoloških tegoba. Dolaskom mikrobioloških nalaza, hemokulture su prikazale

bez znakova sepse, stoga je nalaz uredan. U viziti je pacijentu objašnjen postupak izmjene uređaja kroz dva dana, pacijent je s time suglasan. 17. prosinca 2020. pacijent se osjeća subjektivno dobro, bez bolova u stopalu. Uređaj je povećan sa 100 na 120 snage rada. Uz terapiju *Ciprinolom*, uveden je i *Klavocin*. Vaskularni kirurg navodi kako će se promjena uređaja odvijati sljedećega dana u operacijskoj sali. Pacijent je, dana 20. prosinca 2020. godine, eupnoičan, te pulmolog pacijenta postavlja na minimalnu potporu kisikom kroz 3 litre. *SarsCoV2* dodatno otežava pacijentu cjelokupnu situaciju te uz sve mjere liječenja pacijent ide prema izlječenju.

24. prosinca 2020. godine pacijent je na potpori kisikom 3 litre, na binazalni kateter. Febrilan je, nisu ponovo vađene hemokulture jer je nalaz bio uredan. Pacijenta se odvodi u operacijsku salu kao bi uređaj bio uklonjen. Uređaj je skinut, a rana uredna. U ranu je stavljena obloga *Exufiber Ag* koja je vrlo pogodna za cijeljenje. Pregledom laboratorijskih nalaza nalaze se povišeni neutrofilni, te je vodeći liječnik pozvao konzilijarnog hematologa u dogovoru s pacijentom. Na blagdan, 25. prosinca 2020. godine pacijent je i dalje febrilan, razina kisika je smanjena na 2 litre, saturacija 91 %. Rana je previjena, uredno granulira, u rani je uočeno prisustvo fibrinskih naslaga koje su bezbrižno uklonjene kako bi cijeljenje bilo učinkovitije. Previjanjem rane postavljena je *Aquacel Ag+Extra* obloga.

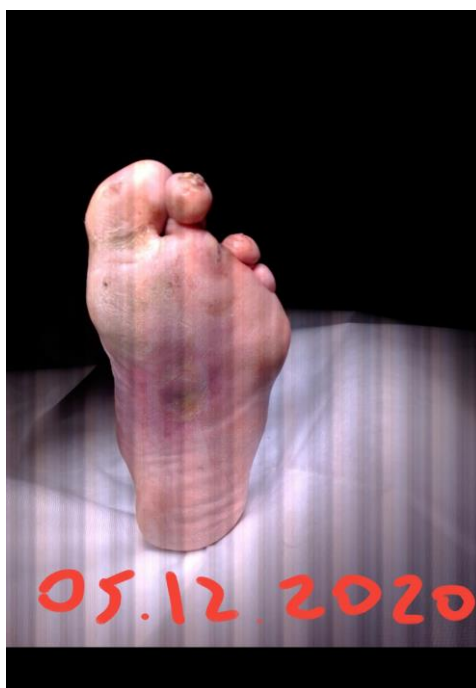
Pacijentu, unazad četiri dana zbog septičkih temperatura, vaskularni kirurg profilaktično uvodi antibiotik *Vankomicin* uz *Ciprinol*, umjesto *Klavocina*. Kontinuiranim praćenjem, sljedećega dana, 26. prosinca 2020. godine, pacijent je skinut s kisika, rana nije previjana jer obloga nije promočila i sve izgleda uredno. Afebrilan je, uvedena antibiotska terapija ima učinkovito djelovanje. Pacijentu je objašnjeno da je, prema nalazu hematologa, zbog niskih neutrofila primio bočicu *Imunoglobulina*. Nastavak praćenja pacijenta odvija se 27. prosinca 2020. godine kada je rana vizualno dobra, uz uredne granulacije. Učinjena je toaleta rane, postavljen je *Intrasite gel* i sterilni *Allevyn cavity* oblog u sterilnim uvjetima te zavoj. Pacijent je zbog niskoga hemoglobina primio dvije doze eritrocita koje su uredno istekle, tijekom dana je bio bez tegoba i boli.

28. prosinca 2020. godine, promatrajući pacijenta u previjanju, primijećeno je da rana nije promočila i urednoga je izgleda, stoga obloga nije za previjanje. Terapija se nastavlja po listi kontinuirano. Tijekom dana uzet je bris na *SarsCoV2*, nalaz je očekivan tijekom sljedećega dana. 29. prosinca 2020. godine, pacijent je pri svijesti te iskazuje svoje nezadovoljstvo boravkom u bolnici i inzistira na odlasku kući. Vaskularni kirurg predlaže amputacijsko liječenje zbog slabe prokrvljenosti cirkulacije. Pacijent je nesuradljiv, ne prihvaća potkoljenu

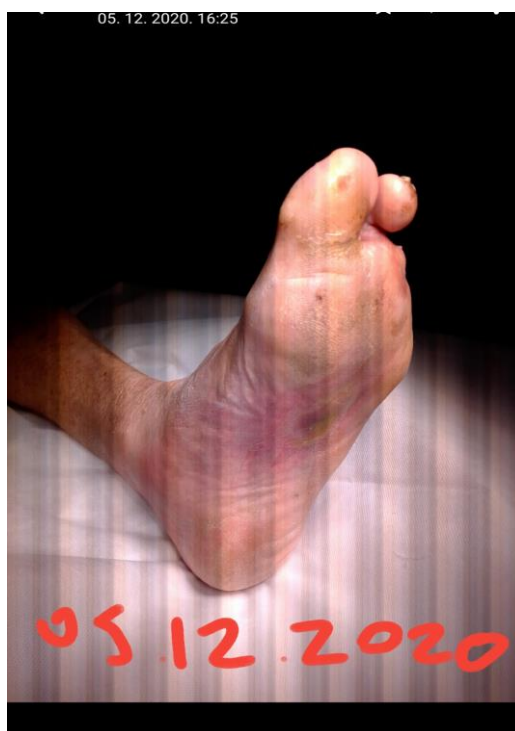
amputaciju. Pacijent želi potpisati suglasnost odlaska kući uz svoju odgovornost. Uz dogovor s vodećim liječnikom, rana se previja, skinuta je postavljena obloga te se postavlja gaza s *Granudacynom* kao bi cijelilo brže. 30. prosinca 2020. godine pacijent je hemodinamski respiratorno stabilan, eupnoičan u mirovanju. Subjektivno se dobro osjeća, bez bolova u mirovanju, afebrilan. I dalje je nezadovoljan boravkom u bolnici, inzistira otpust kući. Tijekom dana višeg tlaka dobio *Amlopin* 5 mg te dobiva jednu tabletu *Kalinora*. Rana je previjena, uredno izgleda uz mjestimične manje areale suhe nekroze, bez sekrecije na pritisak. Stavljene su *Granulgel* i sterilna gaza. Arterijske pulzacije palpiraju se obostrano. Telefonski je obavljen poziv kardiologa koji traži da se obavi CT toraksa i abdomena. Izvađena su dva para hemokultura, u slučaju pogoršanja predlaže se uvesti *Tazocin* umjesto *Ciprinola*. Učinjeni CT ne prikazuje patološke promjene.

Kod otpusta kući potrebno je naručiti se ambulantno na kontrolu hematologa i endokrinologa. Nakon konzilijarnoga pregleda infektologa koji ordinira terapiju i kod kuće, pacijent se otpušta kući uz kontrole vaskularnoga kirurga. Dana 31. prosinca 2020. godine pacijent se otpušta kući na kućno liječenje. Pacijent potpisuje zahtjev na svoju odgovornost. Objašnjene su mu moguće komplikacije i rizici. Pacijentu je istekla izolacija, ali mora se pridržavati svih uputa i dalje, preporučeno je nošenje maske. Ranu je potrebno previjati svaka tri do četiri dana sa *Exufiber Ag+*, unutar kaviteta, uz sterilni prevoj te prethodnu toaletu *Octeniseptom* same rane. Kontrolu kod vaskularnoga kirurga obaviti ambulantno. U nastavku slijede slike liječenja stopala postepeno.

## 6.1. Prikaz slika pacijenta

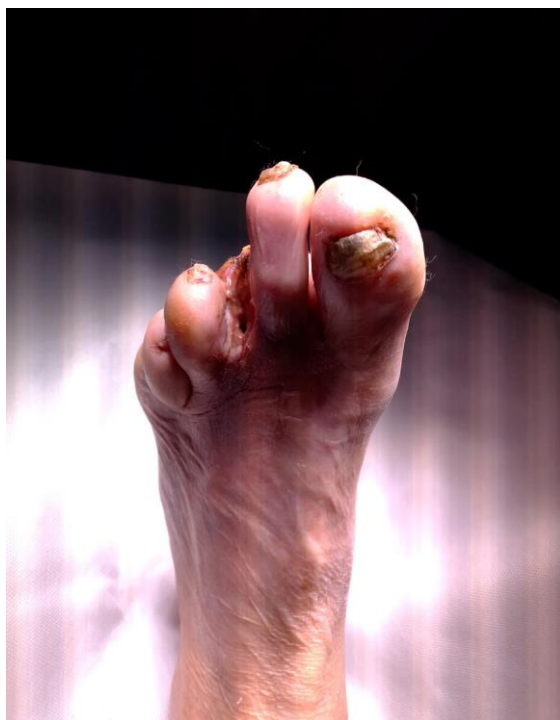

*Slika 6.1.20.: Amputacija prsta*  
(Izvor: Foto arhiva: Vaskularni odjel, KB Dubrava)



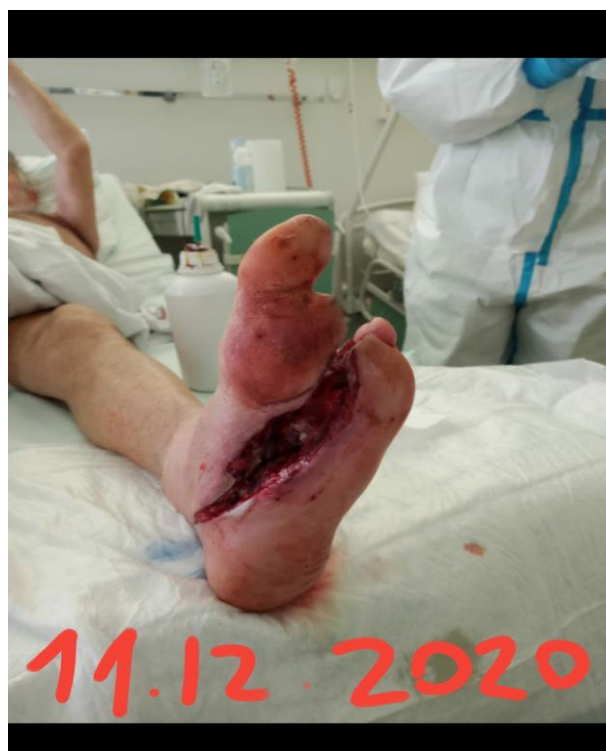*Slika 6.1.21.: Amputacija prsta*  
(Izvor: Foto arhiva: Vaskularni odjel, KB Dubrava)





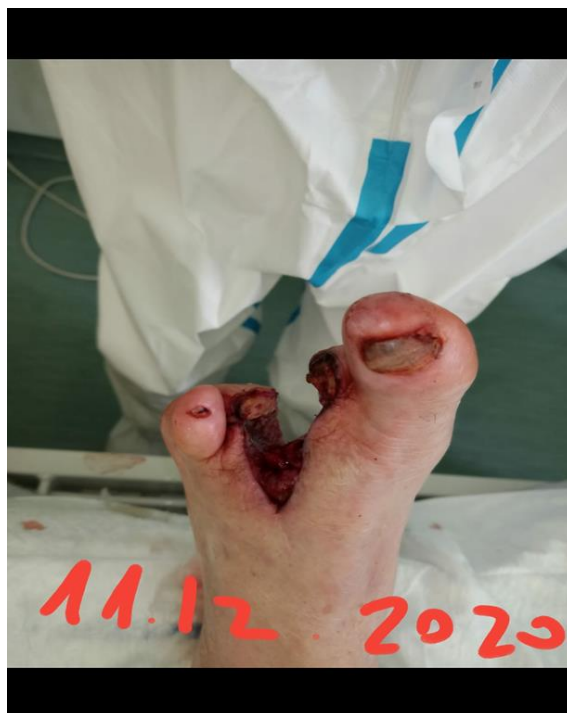*Slika 6.1.22.: Incizija*

(Izvor: Foto arhiva: Vaskularni odjel, KB Dubrava)



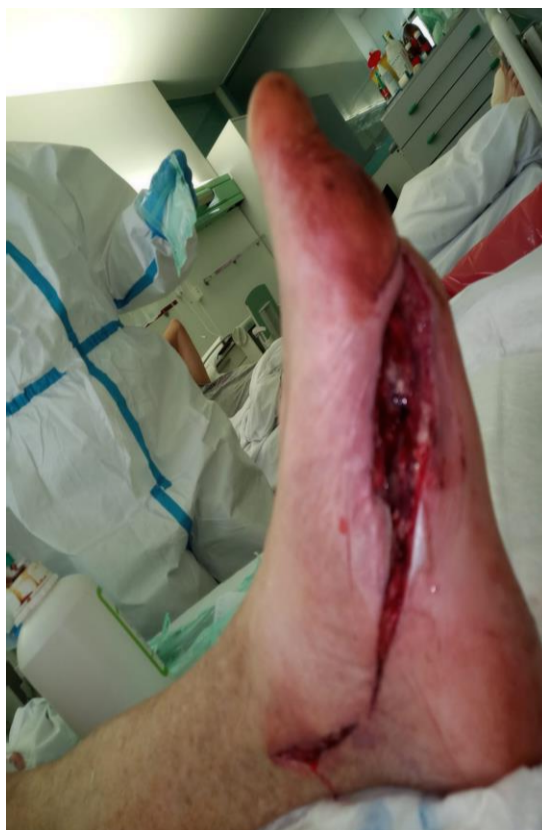*Slika 6.1.23.: Kirurška incizija*

(Izvor: Foto arhiva: Vaskularni odjel, KB Dubrava)



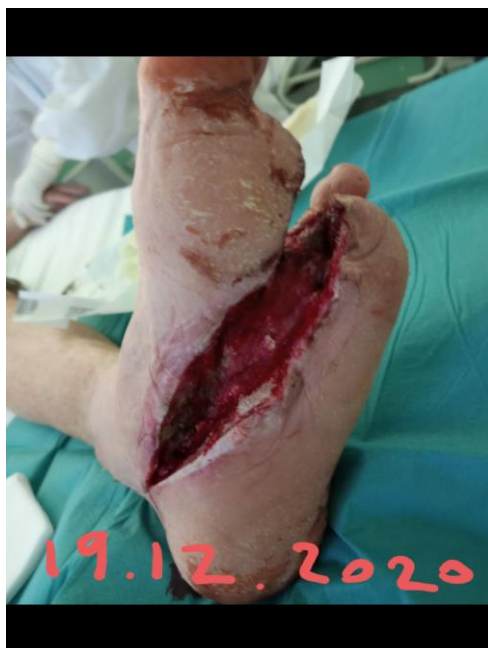*Slika 6.1.24.: Otvorena rana*

(Izvor: Foto arhiva: Vaskularni odjel, KB Dubrava)

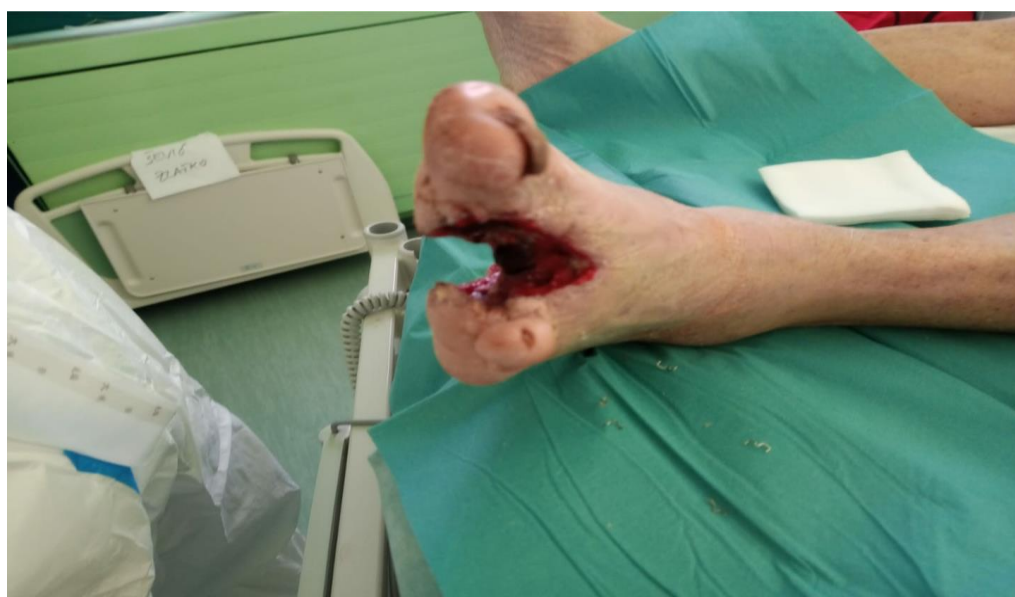

*Slika 6.1.25: Otvorena incizija do amputacije*

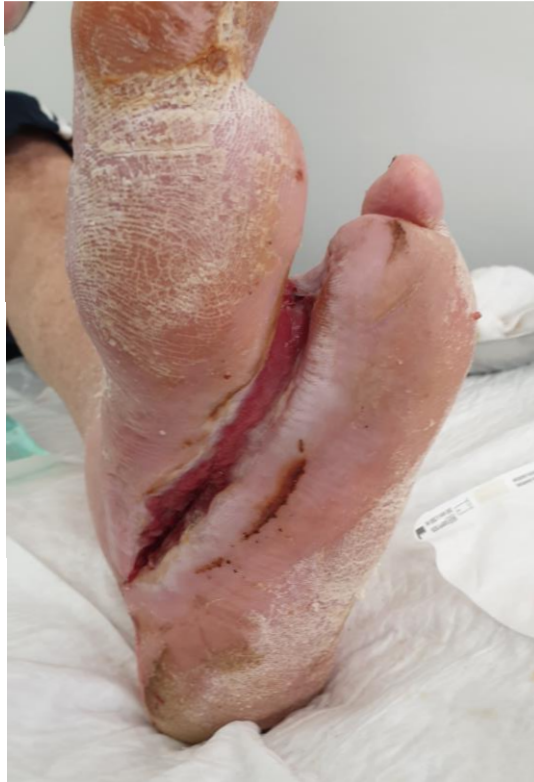(Izvor: Foto arhiva: Vaskularni odjel, KB Dubrava)



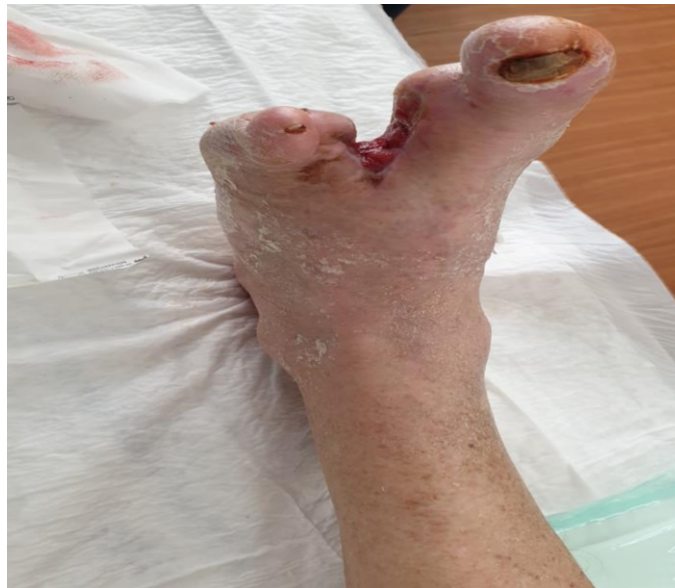*Slika 6.1.26.: Nekrektomija*  
(Izvor: Foto arhiva: Vaskularni odjel, KB Dubrava)



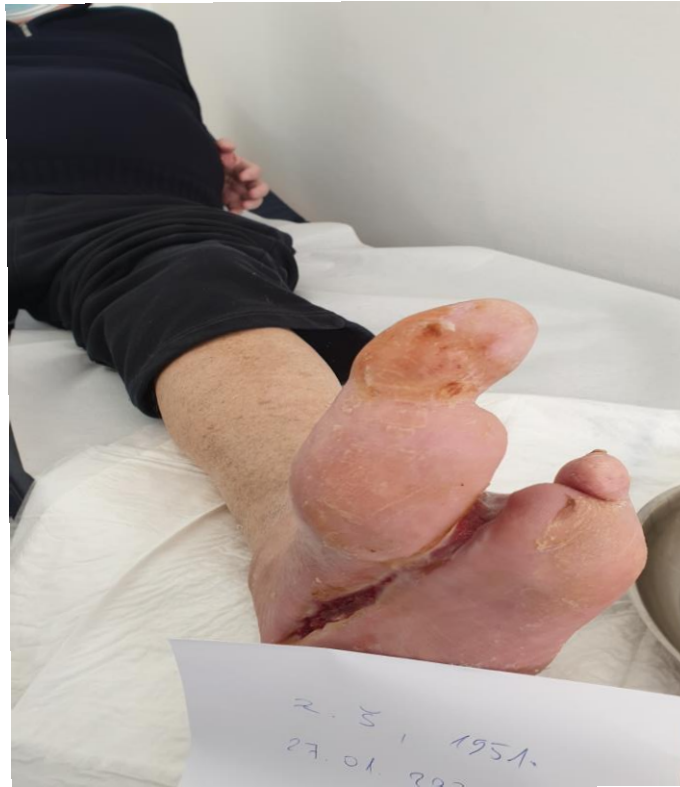*Slika 6.1.27.: Nekrektomija*  
(Izvor: Foto arhiva: Vaskularni odjel, KB Dubrava)



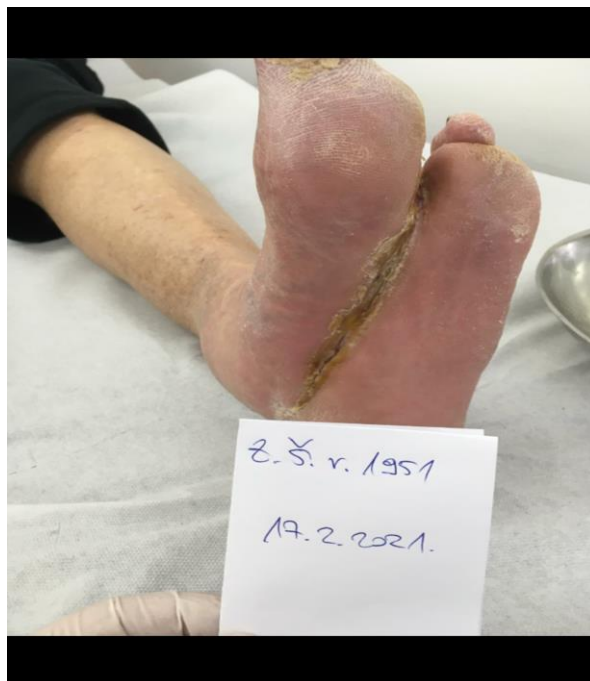
*Slika 6.1.28.: Nakon terapije negativnim tlakom*  
(Izvor: Foto arhiva: Vaskularni odjel, KB Dubrava)



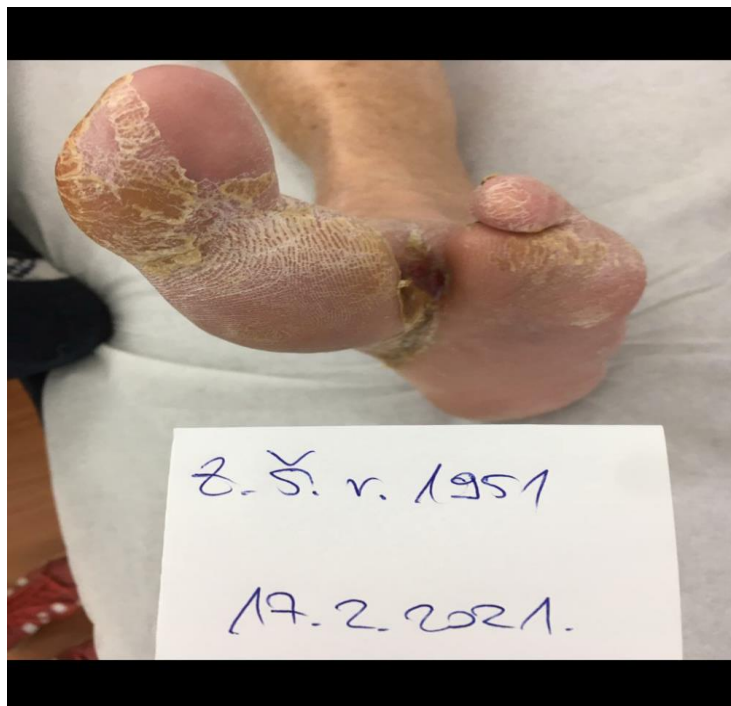*Slika 6.1.29.: Rana sazrijeva*  
(Izvor: Foto arhiva: Vaskularni odjel, KB Dubrava)



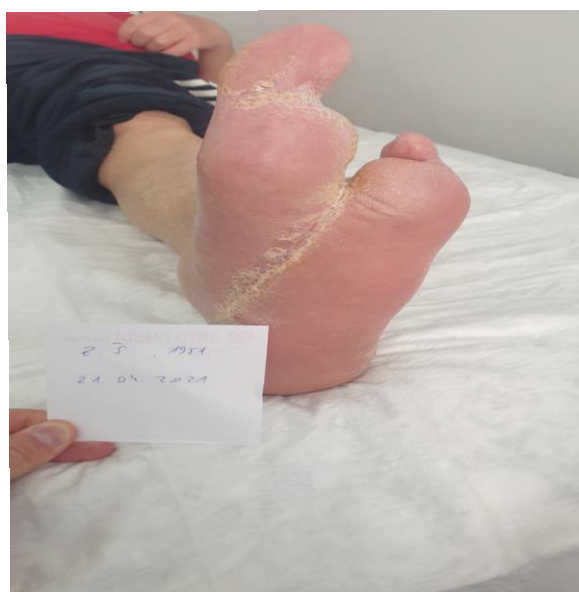*Slika 6.1.30.: Previjanje rane s oblogama*  
(Izvor: Foto arhiva: Vaskularni odjel, KB Dubrava)



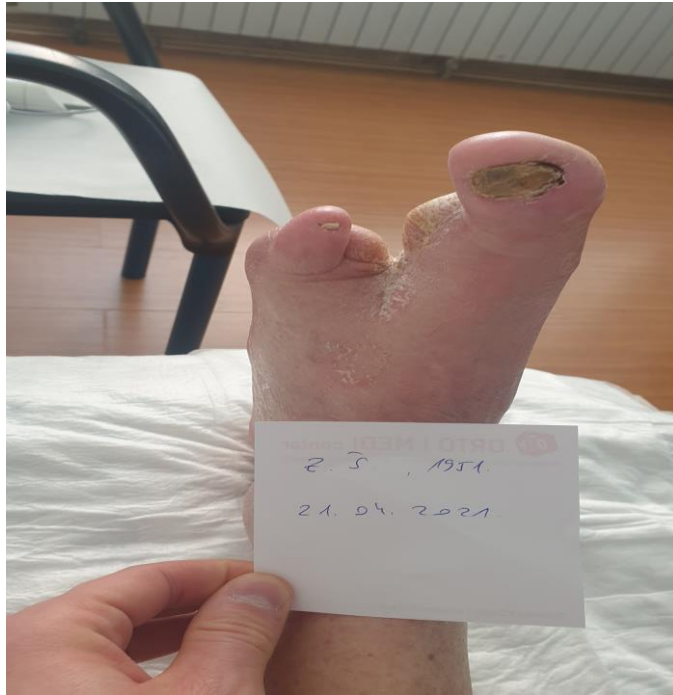*Slika 6.1.31.: Rana ide prema cijeljenju*  
(Izvor: Foto arhiva: Vaskularni odjel, KB Dubrava)



*Slika 6.1.32.: Rana zacjeljuje*  
(Izvor: Foto arhiva: Vaskularni odjel, KB Dubrava)



*Slika 6.1.33.: Rana zacijelila*  
(Izvor: Foto arhiva: Vaskularni odjel, KB Dubrava)



*Slika 6.1.34.: Finalno zacjeljenje*  
(Izvor: Foto arhiva: Vaskularni odjel, KB Dubrava)

## 7. Sestrinske dijagnoze/intervencije

Kronične rane prate i određene sestrinske dijagnoze. Najčešće sestrinske dijagnoze koje provode zdravstveni djelatnici na svojim radilištima su visok rizik za infekciju, on opisuje stanje u kojem je pacijent izložen nastanku infekcije uzrokovan mikroorganizmima, uzrokovan vanjskim ili unutarnjim čimbenicima. Medicinska sestra/tehničar provest će odgovarajući cilj kod pacijenta poput nedobivanja infekcije kod pacijenta tijekom hospitalizacije. Intervencije koje možemo provesti kod dijagnoze su mjeriti vitalne parametre, uzeti bris rane, pratiti izgled izlučevina, redovita higijena, procijeniti stupanj svijesti, obući zaštitne rukavice prema protokolu, obući zaštitnu odjeću i obuću, primijeniti postupak izolacije ukoliko je potrebno. Kada postavimo dijagnozu i ciljeve tada postavljamo i evaluaciju. Evaluacijom završavamo dijagnozu i prikazujemo rad medicinske sestre/tehničara. Evaluacijom zaključujemo kako pacijent tijekom hospitalizacije nije imao znakove infekcije.

Od ostalih dijagnoza navodi se anksioznost koja je vrlo važna kod pacijenata s kroničnom ranom jer smanjuje njihove životne aktivnosti. Anksioznost je nejasan osjećaj nelagode/straha koji je najčešće uzrokovan prijetnjom od opasnosti, gubitka, kontrole i sigurnosti s kojom se pojedinac može nositi. Cilj koji provodimo tijekom hospitalizacije je taj da pacijent tijekom hospitalizacije neće biti anksiozan. U tom slučaju, intervencije medicinske sestre/tehničara su potaknuti pacijenta da iznosi svoje mišljenje, potaknuti pacijenta da traži pomoć medicinske sestre/tehničara ili obitelji ako osjeti anksioznost, stvoriti osjećaj povjerenja i pokazati stručnost, osigurati mirnu i tihu okolinu, smanjiti buku, osigurati umirujuću glazbu, pomoći i podučiti pacijenta o vođenju postupaka kod smanjena anksioznosti. Postupci kod smanjenja anksioznosti su humor, terapijske vježbe, masaža, vježbe dubokoga disanja i mišićna relaksacija. Evaluacijom pacijenta se primjećuje da pacijent prepoznaje znakove anksioznosti i verbalizira ih.

Svakako je vrlo važna dijagnoza kao što je *visok rizik za pad* koji opisuje stanje u kojemu je povećan rizik za pad uslijed međudjelovanja osobitosti pacijenta i okoline. Cilj pacijenta tijekom hospitalizacije je taj da pacijent tijekom hospitalizacije nije pao. Intervencije koje se najčešće koriste za dijagnozu su upućivanje pacijenta za postojanje rizika kod pada, upoznavanje pacijenta s okolinom, ostavljanje upaljenog svijetla tijekom noći, stavljanje zvona nadohvat ruke, uklanjanje prepreka iz pacijentove sobe, smještanje pacijenta u blizinu toaleta, evidentiranje svih postupaka, preporučivanje prikladne odjeće i obuće, planiranje



fizioterapeuta u skrb za pacijenta. Promatrajući pacijenta na odjelu, po završetku hospitalizacije, evaluacija će se postaviti da pacijent tijekom hospitalizacije nije pao.

Kod nepokretnih pacijenata najčešća dijagnoza koja se koristi je smanjenje mogućnosti brige za sebe. Osobna higijena opisuje stanje u kojem osoba prikazuje smanjenu ili potpunu nemogućnost samostalnog obavljanja osobne higijene. Provodi se cilj poput, pacijent će sudjelovati u provođenju osobne higijene sukladno stupnju samostalnosti. Praćenjem pacijenata izdvajamo intervencije poput, procijeniti stupanj samostalnosti pacijenta, dogovoriti osobitosti načina održavanja osobne higijene kod pacijenta, osigurati potreban pribor i pomagala za obavljanje osobne higijene i poticati ga da ih koristi, osigurati privatnost, promatrati i uočavati promjene na koži tijekom kupanja. Kod otpusta iz bolnice prateći pacijenta postavljamo i određenu evaluaciju, na primjer pacijent provodi aktivnosti osobne higijene primjereno stupnju samostalnosti [19].

## 8. Zaključak

Kronične rane su mnogobrojne i predstavljaju problematiku medicinskih tehničara i sestara koji se susreću s time u svakodnevnom radu na odjelima u bolnicama, staračkim domovima, udomiteljstvima i sl. Kronične rane od davne povijesti predstavljaju velike izazove jer se, unatoč svim naprecima na raznim područjima, javljaju problemi kod liječenja i izlječenja kronične rane. Liječenje je dugotrajno i skupo dok je primjena preventivnih mjera jeftinija i efikasnija. Svako liječenje rane zahtjeva većinsku obradu pacijenta, kontinuirana previjanja rane te adekvatnu primjenu antibiotske terapije. Potrebna su znanja i vještine medicinskih sestara/tehničara kako bi adekvatno pružali skrb pacijentima/pacijenticama. Važno je njihovo poznavanje kronične rane, način pristupanja prema rani te svih vrsta obloga koje se koriste kod previjanja. Dobro poznavanje obloga je važno jer će, korištenjem ispravnih obloga, rana brže cijeliti. Obrada rane zahtjeva i znanje medicinskih djelatnika kako bi se detaljno mogli objasniti svi postupci zbrinjavanja rane pacijentu. Osobno radim na vaskularnome odjelu, stoga je prikaz slučaja praćen tijekom rada u *Kliničkom bolničkom centru Dubrava*. Pacijent je primljen s dijagnozom *dijabetičko stopalo*, po prijemu pacijent je bio pozitivan na *SarsCoV2*. Liječen je antibiotskom terapijom, učestalim prijevojima i terapijom pod negativnim tlakom kroz pet dana. Rana je uredno cijelila kroz cijeli period u bolnici te se vidio napredak kod previjanja i rada uređaja pod negativnim tlakom rane. Pacijentu je bila savjetovana potkoljena amputacija na koju on u tom trenutku nije pristao, stoga će razmisliti o tome u budućnosti. Po otpustu iz bolnice, 31. prosinca 2020. godine uz sve mjere liječenja, uzimanja antibiotske terapije, pacijent dolazi ambulantno na kontrolu 20. siječnja 2021. godine gdje je uočeno da je rana odlično zarasla, puls se palpirao te je sve bilo protočno. Pacijentu je ponovno objašnjeno kako se mora pridržavati svih mjera, dijete i regulacije šećera. U slučaju pojave bilo kakve „ranice“ kao što su *ulcusi* obavezno se javiti na kontrolu. Moje osobno mišljenje, kao medicinske sestre na vaskularnome odjelu, je da su kronične rane jedan većinski problem starije populacije. Najčešći problem su pacijenti nepokretne/polupokretne populacije. To su pacijenti kojima, nažalost, cirkulacija ne može biti protočna kao kod pokretnih pacijenta. Uz stalne prevencije masiranja tijela, okretanja svaka dva sata zbog prevencija dekubitusa, korištenja hrane bogate nutritivnima, može se izbjeći rana. Takvi postupci su vrlo zahtjevni, ali uspješni. Važno je na vrijeme prevenirati svaku ranu na tijelu ili bol u stopalu te se obratiti liječniku kako bi liječenje bilo efikasno i korisno. Svaki pacijent mora biti odlučan u svojoj prehrani, regulirati šećer u krvi, održavati higijenu

tijela, ne trgati rane koje cijele i na vrijeme se obratiti liječniku opće prakse koji će ih usmjeriti na bolničko liječenje. Liječnik opće prakse će svakoga pacijenta uputiti na daljnje liječenje kod vaskularnoga kirurga ovisno o kakvoj se rani radi. Niti jedna rana nije nerješiva, svaka rana ima svoje postupno cijeljenje i tretman, stoga treba biti strpljiv u liječenju i imati povjerenja u zdravstvene djelatnike. Pacijent koji pristaje na liječenju i želi se izliječiti, slušat će sve upute zdravstvenoga djelatnika i liječnika. Prema iskustvu o kroničnim ranama, mogu reći da danas postoje vrlo dobre tehnike obrade rane, koriste se kvalitetne obloge koje pogoduju različitim vrstama rane. U bržem cijeljenju rane koristi se terapija pod negativnim tlakom koja je prikazala mnogo dobrih rezultata. Svaka rana koja nastane zahtjeva svoje cijeljenje koje se može prevenirati na razne načine. Važnost prevencije je u brzini otkrića rane, što se prije rana otkrije i liječi, brže će zacijeliti.

## 9. Literatura

- [1] M. Galina: *Procjena znanja i stavova medicinskih sestara / tehničara o tretmanu kroničnih rana*, Sestrinstvo, Čakovec, 2018.g.
- [2] I. Kurtović: *Zdravstvena njega bolesnika s kroničnom ranom*, Sestrinstvo, Dubrovnik, 2017.g.
- [3] [https://www.coloplast.hr/rane/njega-rane/edukacija/#section=Dekubitus\\_157118/](https://www.coloplast.hr/rane/njega-rane/edukacija/#section=Dekubitus_157118/) dostupno 05.09.2022.g.
- [4] N. Kučišec- Tepeš, S. Antolić: *Prepoznavanje i liječenje infekcije kronične rane*, 2014.g. dostupno 05.09.2022.g. str: 51 – 57
- [5] M. Šitum, M. Kolić: *Definicija i podjela atipičnih rana*, 2012.g. dostupno 05.09.2022. g. str: 5 – 11
- [6] J. B. Delić: *Etiološka podjela kroničnih rana i karakteristike pacijenata u liječenju u primarnoj skrbi*, dostupno 05.09.2022.g. str: 109 – 110
- [7] <http://www.msd-prirucnici.placebo.hr/msd-za-pacijente/kozne-bolesti/dekubitus-dostupno-05.09.2022.> g.
- [8] <https://kohompgz.files.wordpress.com/2019/10/kronic48cna-rana.pdf-dostupno-05.09.2022.g>.
- [9] N. Štok, D. Huljev: *Previjanje kronične rane*, 2013.g. dostupno 05.09.2022.g. str: 59 – 62
- [10] D. Huljev: *Prepreke u cijeljenju rane*, dostupno 05.09.2022.g. str: 5 – 13
- [11] <https://www.vevu.hr/wp-content/uploads/2021/11/03-Teorija-Rana.pdf-dostupno-05.09.2022.g>.
- [11] N. Štok, D. Huljev: *Previjanje kronične rane*, dostupno 05.09.2022.g. str: 59 – 62
- [12] C. Triller, D. Huljev i D. M. Smrke: *Primjena suvremenih obloga u liječenju kroničnih rana*, dostupno 05.09.2022. str: 65 – 70
- [13] S. Laginja i M. Marinović: *Primjena terapije negativnim tlakom*, 2016.g. dostupno 05.09.2022, str. 97 – 100
- [14] N. Fumić, M. Marinović i D. Brajan: *Algoritam postupaka medicinske sestre/tehničara pri debridmanu*, 2014.g. dostupno 05.09.2022.g. str: 103 – 108
- [15] M. Šitum, M. Kolić, S. Špoljar: *Kvaliteta života i psihološki aspekti u bolesnika s kožnim vrijedom*, 2016.g. dostupno 05.09.2022.g. str: 61 – 63
- [16] R. Brtan Romić, A. Brtan, I. Romić, H. Cvitanović, T. Duvančić, L. Lugović-Mihić: *Kvaliteta života i percepcija bolesti u bolesnika s kroničnim ulkusom potkoljenice*, 2015.g. dostupno 05.09.2022.g. str: 309 – 314

[17] M. Šitum, M. Kolić, G. Redžepi i S. Antolić: *Kronične rane kao javnozdravstveni problem* 2014.g. dostupno 05.09.2022.g. str: 5 – 7

[18][http://www.hkms.hr/data/1316431501\\_827\\_mala\\_sestrinske\\_dijagnoze\\_kopletno.pdf](http://www.hkms.hr/data/1316431501_827_mala_sestrinske_dijagnoze_kopletno.pdf)-  
[dostupno 05.09.2022.g.](#)

[19] <http://www.amzh.hr/wp-content/uploads/2019/05/AMC-68-Supplement-1.pdf>-  
[dostupno 05.09.2022.g.](#)

## 10. Popis slika

Slika 3.1.1.1.: *Arterijski ishemijski ulkus* (Izvor: Foto arhiva: Vaskularni odjel, KB Dubrava)

Slika 3.1.2.2.: *Neuropatski ulkus* (Izvor: Foto arhiva: Vaskularni odjel, KB Dubrava)

*Slika 3.1.3.3: Hipostatske rane*

(Izvor:[https://www.b92.net/zdravlje/vesti.php?yyyy=2016&mm=03&dd=24&nav\\_id=1111536](https://www.b92.net/zdravlje/vesti.php?yyyy=2016&mm=03&dd=24&nav_id=1111536))

*Slika 3.1.4.4.: Dekubitus* (Izvor: Foto arhiva: Vaskularni odjel, KB Dubrava)

*Slika 3.1.4.5.: Stupnjevi dekubitusa*(Izvor:

<https://www.google.com/search?q=dekubitus+4+stupanj&tbm=isch&hl=hr&sa=X&ved=2ahUKEwiP5KnBIPT5AhUq2rsIHV0dA2MQrNwCKAB6BQgBEOUB&biw=1349&bih=600#imgrc=6KeYj5kQ5zAPCM&imgdii=W8YqmXjN9VL9wM>)

*Slika 3.1.5.6: Dijabetičko stopalo* (Izvor: Foto album: Vaskularni odjel, KB Dubrava)

*Slika 3.2.7.: Atipične oblici rana prema etiologiji* (Izvor: Izvor: Frketić Ž., Huljev D. Važnost timskog rada u liječenju kronične rane)

*Slika 3.3.8.: Principi djelovanja na biofilm* (Izvor: Prof. dr.sc. Jasenka Škrlin dr.med. Centar za kliničku mikrobiologiju i bolničke infekcije, KB Dubrava)

*Slika 3.5.9.: Karakteristike prijetoja za liječenje rana* (Izvor: <https://www.vevu.hr/wp-content/uploads/2021/11/03-Teorija-Rana.pdf>)

*Slika 3.5.1.10.: Poliuretanska pjena/membrana* (Izvor:

[https://www.google.com/search?q=poliuretanska+pjena+pbloga&tbm=isch&ved=2ahUKEwiUncir0fv5AhXUbMAKHTGvD54Q2-cCegQIABAA&oq=poliuretanska+pjena+pbloga&gs\\_lcp=CgNpbWcQAzoFCAAQgAQ6BAgAEEM6BggAEB4QBzoECAAQGD0ECAAQHjoGCAAQHhAFUKwHWOQUYJYWaABwAHgAgAGsAYgByAWSAQM3LjGYAQcGAAQgAQtnD3Mtd2l6LWltZ8ABAQ&sclient=img&ei=wdwUY9S4CNTZgQax3r7wCQ&bih=657&biw=1366#imgrc=DfWfvxrRR63ONM](https://www.google.com/search?q=poliuretanska+pjena+pbloga&tbm=isch&ved=2ahUKEwiUncir0fv5AhXUbMAKHTGvD54Q2-cCegQIABAA&oq=poliuretanska+pjena+pbloga&gs_lcp=CgNpbWcQAzoFCAAQgAQ6BAgAEEM6BggAEB4QBzoECAAQGD0ECAAQHjoGCAAQHhAFUKwHWOQUYJYWaABwAHgAgAGsAYgByAWSAQM3LjGYAQcGAAQgAQtnD3Mtd2l6LWltZ8ABAQ&sclient=img&ei=wdwUY9S4CNTZgQax3r7wCQ&bih=657&biw=1366#imgrc=DfWfvxrRR63ONM))

*Slika 3.5.1.11.: Poliuretanski filmovi* (Izvor:

<https://www.google.com/search?q=Poliuretanski+filmov++obloga&tbm=isch&ved=2ahUKE>

[wihtqeu0fv5AhX\\_TEEAHUjhBZIQ2-](#)

[cCegQIABAA&oq=Poliuretanski+filmov++obloga&gs\\_lcp=CgNpbWcQAzoFCAAQgARQzQtYqjBg8TJoAXAAeACAAVOIAbUFkgEBOZgBAKABAaoBC2d3cy13aXotaW1nsAEAwAEB&sclient=img&ei=xtwUY6G7Nv-ZhbIPyMKXkAk&bih=657&biw=1366#imgrc=Q1zCFwhdhKgMvM\)](#)

*Slika 3.5.1.12: Hidrokapilarne obloge (Izvor:*

[\(https://www.google.com/search?q=c\)%09Hidrokapilarne+obloge&tbm=isch&ved=2ahUKEwjBhej90vv5AhXKVMaKHWkYDq8Q2-](#)

[cCegQIABAA&oq=c\)%09Hidrokapilarne+obloge&gs\\_lcp=CgNpbWcQA1CGCVi\\_IGDuLGgAcAB4AIABR4gBjgGSAQEymAEAoAEBqgELZ3dzLXdpei1pbWewAQDAAQE&sclient=img&ei=et4UY8HgA8qpgQbpsLj4Cg&bih=657&biw=1366#imgrc=B75NTZboa4u2kM\)](#)

*Slika 3.5.1.13: Hidrokoloidi (Izvor:*

[\(https://www.google.com/search?q=Hidrokoloidi+obloga&tbm=isch&ved=2ahUKEwjLpKSD1\\_v5AhULYRoKHYMsCHIQ2-](#)

[cCegQIABAA&oq=Hidrokoloidi+obloga&gs\\_lcp=CgNpbWcQAzoFCAAQgAQ6BAgAEB5QigZYvBlgtx1oAHAAeACAAXKIAboFkgEDNy4xmAEAoAEBqgELZ3dzLXdpei1pbWfAAQE&sclient=img&ei=t-IUY4vtElvCaYPZoJAH&bih=657&biw=1366#imgrc=cbQfxk5eJXoEVM\)](#)

*Slika 3.5.1.14: Hidrogel (Izvor:*

[\(https://www.google.com/search?q=granul+gel&tbm=isch&ved=2ahUKEwiKkPKj2Pv5AhUugc4BHTggD8kQ2-](#)

[cCegQIABAA&oq=granul+gel&gs\\_lcp=CgNpbWcQAziECAAQGDofCAAQgAQ6CAgAELEDEIMBOggIABCABBCxAzoECAAQAzoLCAAQgAQQsQMqgwE6BAgAEBM6CAgAEB4QCBATOGYIABAEeEBM6BggAEB4QCFDODIjEN2DmO2gAcAB4AIABgQGIAa8HkgEEMTAuMZgBAKABAaoBC2d3cy13aXotaW1nwAEB&sclient=img&ei=COQUY4rsBa6Cur4PuMC8yAw&bih=657&biw=1349&hl=hr#imgrc=sjCEb0ILfKUCsM\)](#)

*Slika 3.5.1.15.: Alginati (Izvor:*

[\(https://www.google.com/search?q=alginati+obloga&tbm=isch&ved=2ahUKEwjOkcm12vv5AhVa0IUKHdytBDEQ2-](#)

[cCegQIABAA&oq=alginati+obloga&gs\\_lcp=CgNpbWcQAzoECAAQQzoECAAQHjoGCAAQHhAHOGQIABAYUIEGWK8QYN0UaABwAHgAgAGgAYgB7AWSAQM2LjKYAQC](#)

[gAQGqAQnd3Mtd2l6LWltZ8ABAQ&sclient=img&ei=RuYUY87WAtqglwTc25KIAw&bih=657&biw=1349&hl=hr#imgrc=cseK97AP1J6doM\)](https://www.google.com/search?q=kalogena+obloga&tbm=isch&ved=2ahUKEwjC69642vv5AhULhRoKHdp2BIOQ2-cCegQIABAA&oq=kalogena+obloga&gs_lcp=CgNpbWcQAzoICAAQsQMqgwE6CwgAEIAEELEDEIMBOgUIABCABDoICAAQgAQQsQM6BAgAEEM6BAgAEAM6BAgAEB46BgAEB4QBTtoGCAAQChAYOgQIABATUPMJWN0ZYIceaABwAHgAgAGkAYgBqw2SAQM5LjeYAQCgAQGqAQnd3Mtd2l6LWltZ8ABAQ&sclient=img&ei=TOYUY8KVKouKa trtkdAI&bih=657&biw=1349&hl=hr#imgrc=hya8m6xq3NxKCM&imgdii=XOkwEr2HoPpwhM)

*Slika 3.5.1.16.: Kalogena obloga (Izvor:*

[https://www.google.com/search?q=kalogena+obloga&tbm=isch&ved=2ahUKEwjC69642vv5AhULhRoKHdp2BIOQ2-cCegQIABAA&oq=kalogena+obloga&gs\\_lcp=CgNpbWcQAzoICAAQsQMqgwE6CwgAEIAEELEDEIMBOgUIABCABDoICAAQgAQQsQM6BAgAEEM6BAgAEAM6BAgAEB46BgAEB4QBTtoGCAAQChAYOgQIABATUPMJWN0ZYIceaABwAHgAgAGkAYgBqw2SAQM5LjeYAQCgAQGqAQnd3Mtd2l6LWltZ8ABAQ&sclient=img&ei=TOYUY8KVKouKa trtkdAI&bih=657&biw=1349&hl=hr#imgrc=hya8m6xq3NxKCM&imgdii=XOkwEr2HoPpwhM\)](https://www.google.com/search?q=kalogena+obloga&tbm=isch&ved=2ahUKEwjC69642vv5AhULhRoKHdp2BIOQ2-cCegQIABAA&oq=kalogena+obloga&gs_lcp=CgNpbWcQAzoICAAQsQMqgwE6CwgAEIAEELEDEIMBOgUIABCABDoICAAQgAQQsQM6BAgAEEM6BAgAEAM6BAgAEB46BgAEB4QBTtoGCAAQChAYOgQIABATUPMJWN0ZYIceaABwAHgAgAGkAYgBqw2SAQM5LjeYAQCgAQGqAQnd3Mtd2l6LWltZ8ABAQ&sclient=img&ei=TOYUY8KVKouKa trtkdAI&bih=657&biw=1349&hl=hr#imgrc=hya8m6xq3NxKCM&imgdii=XOkwEr2HoPpwhM)

*Slika 3.5.1.17: Obloge s mekanim silikonom (Izvor:*

[https://www.google.com/search?q=h\)%09Obloge+s+mekanim+silikonom+obloga&tbm=isch&ved=2ahUKEwj4aK82\\_v5AhUOGRoKHVjaALYQ2-cCegQIABAA&oq=h\)%09Obloge+s+mekanim+silikonom+obloga&gs\\_lcp=CgNpbWcQA1C\\_B1iHI2DiJGgAcAB4AIABkAGIAckGkgEDNi4zmAEAoAEBqgELZ3dzLXdpei1pbWewAQDAAQE&sclient=img&ei=YOCUY-qxII6yaNi0g7AL&bih=657&biw=1349&hl=hr#imgrc=3dxWksoHMz9zdM\)](https://www.google.com/search?q=h)%09Obloge+s+mekanim+silikonom+obloga&tbm=isch&ved=2ahUKEwj4aK82_v5AhUOGRoKHVjaALYQ2-cCegQIABAA&oq=h)%09Obloge+s+mekanim+silikonom+obloga&gs_lcp=CgNpbWcQA1C_B1iHI2DiJGgAcAB4AIABkAGIAckGkgEDNi4zmAEAoAEBqgELZ3dzLXdpei1pbWewAQDAAQE&sclient=img&ei=YOCUY-qxII6yaNi0g7AL&bih=657&biw=1349&hl=hr#imgrc=3dxWksoHMz9zdM)

*Slika 3.5.1.18.: Resorptivne terapijske obloge (Izvor:*

[https://www.google.com/search?q=Resorptivne+terapijske+obloge&tbm=isch&ved=2ahUKEwjeo4DZ3Pv5AhWIOcAKHfSGB1AQ2-cCegQIABAA&oq=Resorptivne+terapijske+obloge&gs\\_lcp=CgNpbWcQDFDBB1iIFmDRJWgAcAB4AIABXYgBnwGSAQEymAEAoAEBqgELZ3dzLXdpei1pbWewAQDAAQE&sclient=img&ei=qegUY56rDYiDgQb0jZ6ABQ&bih=657&biw=1349&hl=hr#imgrc=GrTXfMSpl7Kf0M&imgdii=SDdta9nR2zEmvM\)](https://www.google.com/search?q=Resorptivne+terapijske+obloge&tbm=isch&ved=2ahUKEwjeo4DZ3Pv5AhWIOcAKHfSGB1AQ2-cCegQIABAA&oq=Resorptivne+terapijske+obloge&gs_lcp=CgNpbWcQDFDBB1iIFmDRJWgAcAB4AIABXYgBnwGSAQEymAEAoAEBqgELZ3dzLXdpei1pbWewAQDAAQE&sclient=img&ei=qegUY56rDYiDgQb0jZ6ABQ&bih=657&biw=1349&hl=hr#imgrc=GrTXfMSpl7Kf0M&imgdii=SDdta9nR2zEmvM)

*Slika 3.5.2.19.: Terapija negativnim tlakom (Izvor:*

[https://www.google.com/search?q=terapija+negativnim+tlakom&source=lnms&&sved=2ahUKEwjBhO7w4fv5AhUP7aQKHV\\_yB3AQ\\_AUoAXoECAEQAw&biw=1366&bih=657&dlpr=1#imgrc=uAX1t9PrhAwbVM\)](https://www.google.com/search?q=terapija+negativnim+tlakom&source=lnms&&sved=2ahUKEwjBhO7w4fv5AhUP7aQKHV_yB3AQ_AUoAXoECAEQAw&biw=1366&bih=657&dlpr=1#imgrc=uAX1t9PrhAwbVM)

*Slika 6.1.20.: Amputacija prsta (Izvor: Foto arhiva: Vaskularni odjel, KB Dubrava)*

*Slika 6.1.21.: Amputacija prsta (Izvor: Foto arhiva: Vaskularni odjel, KB Dubrava)*



*Slika 6.1.22.: Incizija (Izvor: Foto arhiva: Vaskularni odjel, KB Dubrava)*

*Slika 6.1.23.: Kirurška incizija (Izvor: Foto arhiva: Vaskularni odjel, KB Dubrava)*

*Slika 6.1.24.: Otvorena rana (Izvor: Foto arhiva: Vaskularni odjel, KB Dubrava)*

*Slika 6.1.25.: Otvorena incizija do amputacije (Izvor: Foto arhiva: Vaskularni odjel, KB Dubrava)*

*Slika 6.1.26.: Nekrektomija (Izvor: Foto arhiva: Vaskularni odjel, KB Dubrava)*

*Slika 6.1.27.: Nekrektomija (Izvor: Foto arhiva: Vaskularni odjel, KB Dubrava)*

*Slika 6.1.28.: Nakon terapije negativnim tlakom (Izvor: Foto arhiva: Vaskularni odjel, KB Dubrava)*

*Slika 6.1.29.: Rana sazrijeva (Izvor: Foto arhiva: Vaskularni odjel, KB Dubrava)*

*Slika 6.1.30.: Previjanje rane s oblogama (Izvor: Foto arhiva: Vaskularni odjel, KB Dubrava)*

*Slika 6.1.31.: Rana ide prema cijeljenju (Izvor: Foto arhiva: Vaskularni odjel, KB Dubrava)*

*Slika 6.1.32.: Rana zacjeljuje (Izvor: Foto arhiva: Vaskularni odjel, KB Dubrava)*

*Slika 6.1.33.: Rana zacijelila (Izvor: Foto arhiva: Vaskularni odjel, KB Dubrava)*

*Slika 6.1.34.: Finalno zacjeljenje (Izvor: Foto arhiva: Vaskularni odjel, KB Dubrava)*

