

Analiza prijeloma distalnog radijusa kod pacijenata zaprimljenih u hitnu ambulantu Opće bolnice Varaždin

Mušić, Mateja

Undergraduate thesis / Završni rad

2022

Degree Grantor / Ustanova koja je dodijelila akademski / stručni stupanj: **University North / Sveučilište Sjever**

Permanent link / Trajna poveznica: <https://um.nsk.hr/um:nbn:hr:122:544065>

Rights / Prava: [In copyright](#) / [Zaštićeno autorskim pravom.](#)

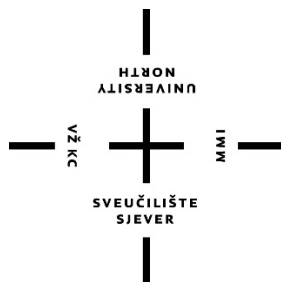
Download date / Datum preuzimanja: **2024-09-03**



Repository / Repozitorij:

[University North Digital Repository](#)





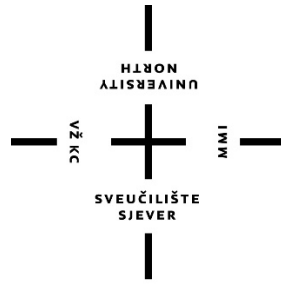
**Sveučilište
Sjever**

Završni rad br. 1637/SS/2022

**Analiza prijeloma distalnog radijusa kod
pacijenata zaprimljenih u hitnu kiruršku ambulantu
Opće bolnice Varaždin**

Mateja Mušić, 4287/336

Varaždin, rujan 2022.



Sveučilište Sjever

Odjel za Sestrinstvo

Završni rad br. 1637/SS/2022

Analiza prijeloma distalnog radijusa kod pacijenata zaprimljenih u hitnu kiruršku ambulantu Opće bolnice Varaždin

Student:

Mateja Mušić, 4287/336

Mentor:

doc. dr. sc. Alen Pajtak, dr. med.

Prijava završnog rada

Sveučilište Sjever
Sveučilišni centar Varaždin
104. brigade 3, HR-42000 Varaždin

NAZIV
ALISREBAIR

Prijava završnog rada

Definiranje teme završnog rada i povjerenstva

ODJEL Odjel za sestrinstvo

STUDIJ preddiplomski studij Sestrinstva

PRISTUPNIK Mateja Mušić

MATIČNI BROJ 4287/336

DATUM 27.09.2022.

KOLEGIJ Klinička anatomija

NASLOV RADA Analiza prijeloma distalnog radijusa kod pacijenata zaprimljenih
u hitnu kiruršku ambulantu Op e bolnice Varaždin

NASLOV RADA NA ENGL. JEZIKU Analysis of distal radius fractures in patients admitted
to the emergency surgery clinic of General Hospital Varaždin

MENTOR doc. dr. sc. Alen Pajtak, dr. med.

ZVANJE docent

ČLANOVI POVJERENSTVA

1 doc.dr.sc. Željko Jele , predsjednik

2 doc.dr.sc. Alen Pajtak, mentor

3 Ivana Herak, pred., član

4 Valentina Vinček, pred., zamjenski član

5

Zadatak završnog rada

BROJ 1637/SS/2022

OPIS

Prijelomi distalnog radijusa jedan su od najčešćih prijeloma kod starijih ljudi radi slabije kvalitete kosti (osteoporoza) te kod mlađih ljudi uslijed sportskih aktivnosti (nogomet, trampolin) te prometnih nesreća (automobil, romobil, bicikl). U Hitnoj kirurškoj ambulanti s gipsom Op e bolnice Varaždin u periodu od 01.01.2021. do 31.12.2021. bilo je 224 pacijenata s dijagnozom prijeloma distalnog radijusa. Istraživanje je pokazalo da su prijelomu distalnog radijusa podložnije žene. Najčešći i uzrok nastanka povrede je pad, a slijede ga sportske aktivnosti. Povreda distalnog radijusa su podložnija djeca od 11 do 20 godina te starije osobe od 61 do 70 godina. Pacijenti s prijelomom distalnog radijusa su najčešće opisali intenzitet boli ocjenom 6 na skali do 10. Najčešći i planirani dan kontrole u traumatološkoj specijalističkoj ambulanti je 7. dan od nastanka povrede. Zbog same uestalosti prijeloma distalnog radijusa vrlo je važna zdravstvena njega kod pacijenata. Medicinsko se osoblje treba kontinuirano educirati i informirati o najnovijim smjernicama za svakodnevnu praksu iz područja zbrinjavanja prijeloma u hitnom prijemu postavljanjem imobilizacije kako bi se pacijentima mogla pružiti najbolja moguća kvaliteta i skrb u samom zbrinjavanju prijeloma.

ZADATAK URUČEN

29.09.2022



Predgovor

Zahvaljujem obitelji i prijateljima koji su bili uz mene tijekom cijelog studija, pružali mi podršku i bili strpljivi. Zahvaljujem i kolegama Hitne kirurške ambulante s gipsaonicom Opće bolnice Varaždin za potporu i pomoć kad je to bilo potrebno. Također, hvala mentoru doc. dr. sc. Alenu Pajtaku, dr. med., na uloženom trudu i pomoći prilikom izrade završnog rada. Isto tako zahvalila bih i Siniši Fučkaru, dr. med., na usmjeravanju pri pisanju završnog rada.

Sažetak

Prijelomi distalnog radijusa jedan su od najčešćih prijeloma kod starijih ljudi radi slabije kvalitete kosti (osteoporoza) te kod mlađih ljudi uslijed sportskih aktivnosti (nogomet, trampolin) te prometnih nesreća (automobil, romobil, bicikl). U Hitnoj kirurškoj ambulanti s gipsaonicom Opće bolnice Varaždin u periodu od 01.01.2021. do 31.12.2021. bilo je 224 pacijenata s dijagnozom prijeloma distalnog radijusa. Istraživanje je pokazalo da su prijelomu distalnog radijusa podložnije žene. Najčešći uzrok nastanka povrede je pad, a slijede ga sportske aktivnosti. Povredi distalnog radijusa su podložnija djeca od 11 do 20 godina te starije osobe od 61 do 70 godina. Pacijenti s prijelomom distalnog radijusa su najčešće opisali intenzitet boli ocjenom 6 na skali do 10. Najčešći planirani dan kontrole u traumatološkoj specijalističkoj ambulanti je 7. dan od nastanka povrede.

Zbog same učestalosti prijeloma distalnog radijusa vrlo je važna zdravstvena njega kod pacijenata. Medicinsko se osoblje treba kontinuirano educirati i informirati o najnovijim smjernicama za svakodnevnu praksu iz područja zbrinjavanja prijeloma u hitnom prijemu postavljanjem imobilizacije kako bi se pacijentima mogla pružiti najbolja moguća kvaliteta i skrb u samom zbrinjavanju prijeloma.

Ključne riječi: prijelom distalnog radijusa, cirkularna sadrena imobilizacija, operacijsko liječenje, istraživanje, repozicija, retencija, rehabilitacija

Popis korištenih kratica

3R repozicija, retencija i rehabilitacija

RTG rendgenska snimka

CT kompjuterizirana tomografija

MR magnetska rezonanca

NHMCS Nacionalna bolnička anketa o ambulantnoj medicinskoj skrbi

AO/OTA Zbirke klasifikacije prijeloma i dislokacije

BIS bolnički informacijski sustav

VAS vizualno – analogna skala

HKA Hitna kirurška ambulanta

OBV Opća bolnica Varaždin

Sadržaj

1.	Uvod	1
1.1.	Anatomija kosti podlaktice	2
1.2.	Epidemiologija	2
1.3.	Etiologija	3
1.4.	Klinička slika	4
1.5.	Klasifikacija prijeloma	4
1.5.1.	Eponimska podjela prijeloma	5
1.5.2.	AO/OTA klasifikacija	7
1.5.3.	Frykmanova klasifikacija	8
1.5.4.	Prijelomi kod djece	9
1.6.	Dijagnostika prijeloma distalnog radijusa	10
1.7.	Liječenje prijeloma distalnog radijusa	11
1.7.1.	Konzervativno liječenje prijeloma distalnog radijusa	11
1.7.2.	Kirurško liječenje prijeloma distalnog radijusa	12
1.8.	Komplikacije kod prijeloma distalnog radijusa	12
1.8.1.	Sudeckova distrofija	13
1.8.2.	Volkmanova ishemijska kontraktura	13
1.9.	Zdravstvena njega bolesnika sa prijelomom distalnog radijusa	14
2.	Materijali i metode	15
2.1.	Ciljevi istraživanja	15
2.2.	Ispitanici	15
2.3.	Instrumentarij	15
2.4.	Postupak	16
3.	Rezultati	17
3.1.	Demografska analiza pacijenata	17

3.1.1.	Podjela pacijenata prema spolu	17
3.1.2.	Podjela pacijenata prema dobi	18
3.2.	Uzroci prijeloma distalnog radiusa	19
3.3.	Analiza bolnosti prema vizualno – analognoj skali boli	19
3.4.	Dan planirane kontrole u traumatološkoj specijalističkoj ambulanti	20
3.5.	Analiza potrebe repozicije koštanih fragmenata prije imobilizacije	21
3.6.	Kirurško i konzervativno definitivno zbrinjavanje prijeloma distalnog radiusa	21
4.	Rasprava	23
5.	Zaključak	25
6.	Literatura	26
	Popis slika	28
	Popis grafikona	29
	Popis priloga	30

1. Uvod

Palčana kost (palčenica), *radius* i lakatna kost (laktenica), *ulna* čine kosti podlaktice. Proksimalno su te dvije kosti povezane s ramenom kosti (ramenica), *humerus*, u laktu, a distalni radijus čini zglob s kostima šake, *ossa manus*.

Jedan od najčešćih prijeloma su prijelomi distalnog radijusa. Nastaju uslijed pada, obično kod starijih ljudi radi slabije kvalitete kosti (osteoporoza) te kod mlađih ljudi uslijed sportskih aktivnosti te prometnih nesreća. Sam mehanizam nastanka prijeloma distalnog radijusa čini 10% do 20% svih prijeloma padom na ispruženu ruku u dorzalnoj fleksiji te to rezultira tipičnim Collesovim prijelomom. [1] Prvi je put 1814. godine Colles napisao rad „*O prijelomu karpalnog ekstremiteta radijusa*“, koji se pojavio u *Edinburgh Medicinal and Surgical Journal*-u točno opisujući transverzalne frakture distalne radijalne metafize s pomakom šake posteriorno i prema van, uzrokujući karakteristični pomak i angulaciju (deformitet) te opisao njegovo liječenje. [2] 1847. godine Robert William Smith je opisao i drugi način prijeloma distalnog radijusa. Taj je prijelom opisao u svojoj knjizi „*Rasprava o prijelomima u blizini zglobova i o određenim oblicima slučajnih i urođenih iščešenja*“ opisujući prijelom padom na dorzum šake u palmarnoj fleksiji. Taj prijelom nazvan je i Smithov prijelom koje se javlja u 5% slučajeva prihvaćen je kao volarni ili obrnuti Collesov prijelom. [3]

Klinička slika prijeloma distalnog radijusa jest bol i deformitet u distalnom dijelu podlaktice uz ograničenu i bolnu pokretljivost, posebice supinaciju i pronaciju. Uz samu kliničku sliku potrebna je daljnja dijagnostika. U prvom planu tu je RTG snimanje u dvije projekcije anteroposteriorno i laterolateralno. CT ili MR se primjenjuju u slučaju potrebe dodatne dijagnostike. [4]

Kod svakog prijeloma ručnog zgloba potrebno je procijeniti hoće li liječenje biti konzervativno ili operacijsko. Konzervativno terapijsko liječenje dovoljno je u jednostavnim slučajevima prijeloma prema Bohlerovim načelima, repozicija, retencija, rehabilitacija, 3R uz sadrenu imobilizaciju te česte RTG kontrole. [5]

1.1. Anatomija kosti podlaktice

Koštanu osnovu podlaktice čine dvije kosti, palčana kost (*radius*) te lakatna kost (*ulna*). Palčana kost (palčenica) smještena je lateralno na strani palca i slična je žbici kotača. Donji dio kosti je deblji i širi, a gornji je kraj kosti manji. Gornji kraj kosti čini glava, *caput*, na kojoj se nalazi i plitka jamica, a oko nje se nalazi zglobni obrub. Jamica i obrub su glatki i zajedno tvore zglobno tijelo za zglob s ramenom i s lakatnom kosti. Ispod glave je izražena hrapava kvržica, *tuberculum radii*. Medijalni rub je tanak i oštar, a lateralni je rub tijela kosti zaobljen pa je presjek kosti trokutast. Donji kraj kosti se proširuje i završava zadebljanjem koje je na donjem kraju glatko pa stvara zdjelastu udubinu. Na palčanoj strani prema šaci iskače kolčasti izdanak, *processus styloideus*.

Lakatna kost (laktenica) smještena je medijalno na strani malog prsta. Donji kraj kosti je manji, a gornji dio kosti je deblji i kvrgast. Na gornjem se kraju nalazi kukasta kvrga koja čini lakatni vrh, *olecranon*. Sprijeda se nalazi polumjesečasti urez, *incisura semilunaris*, koji oblikuje plohu šupljeg valjka i oblikom savršeno pristaje uz valjak ramene kosti. Na prednjem se lateralnom kraju ureza priključuje glatka udubina za spoj s glavom palčane kosti, a ispod toga je hrapavost, *tuberositas ulne*. Srednji dio kosti je trokutast kao i kod palčane kosti, ali je debeo rub usmjeren medijalno, a oštar rub je usmjeren prema palčanoj kosti. Donji kraj kosti sadrži uzak rub prema palčanoj kosti za tvorbu zgloba, a na medijalnoj strani iskače mali kolčasti izdanak, *processus styloideus*. [6]

1.2. Epidemiologija

Incidencija prijeloma distalnog radijusa čini 25% prijeloma u pedijatrijskoj skupini i do 18% prijeloma u starijoj dobnoj skupini. Podaci iz posljednjih 40 godina dokumentirali su trend sveukupnog porasta prevalencije ove ozljede. Za pedijatrijsku populaciju ovo se povećanje može pripisati porastu aktivnosti povezanih sa sportom. Porast starijeg stanovništva i porast broja aktivnih starijih izravno su odgovorni za porast ove dobne skupine. Chung i Spilson upotrijebili su podatke iz NHMCS-a i utvrdili su da je 1,5% svih posjeta hitnoj medicinskoj službi bilo uslijed prijeloma ruke i zapešća. Prijelomi radijusa i ulne činili su 44% ovih prijeloma. [7] Ta studija odgovara studiji Larsena i Lauritsena koja pokazuje da su prijeloma distalnog radijusa činili 2,5% svih posjeta u hitnoj službi. 1962. godine analiza prijeloma u Švedskoj dokumentirala je da je prijelom distalnog radijusa i ulne čak 75% svih prijeloma podlaktice. [8]

1.3. Etiologija

Prema podacima epidemiologije jasno je tko je ugroženiji za nastanak prijeloma ručnog zgloba. Najčešći razlog prijeloma distalnog radijusa u dječjim dobnim skupinama su sportske aktivnosti te prometne nezgode. Antabak i suradnici proveli su istraživanje na Zavodu za dječju kirurgiju Klinike za kirurgiju KBC-a Zagreb, gdje je od 2010. do 2015. godine sudjelovalo 182 pacijenta do 18 godine.

Prema rezultatima istraživanja, uzroci prijeloma distalnog radijusa su podijeljeni u tri skupine:

- pad – 124 pacijenta (68%) od kojih je kod 72 pacijenta (40%) prijelom nastao tijekom igre i sporta,
- ozljeda u prometu – 50 pacijenata (28%) od kojih je kod 30 pacijenata (52%) prijelom nastao tijekom vožnje bicikla, a kod 25 pacijenata (43%) je prijelom nastao tijekom vožnje na koturaljkama,
- udarac – 8 (4,4%).

Mjesta najčešćih ozljeda kod djece su mjesta sportske i rekreativne aktivnosti – 115 (63%), ulica – 38 (21%) te škola – 16 (9%). [9]

Druge studije potvrđuju ove rezultate. Nogomet je prema jednoj škotskoj studiji uzrok u 50% slučajeva prijeloma distalnog radijusa. U toj istoj studiji utvrđeno je da i skijanje, ples i ragbi uzrokuju prijelome distalnog radijusa. Skijanje u 12% slučajeva, ples u 9%, a ragbi u 7% slučajeva. [10]

U starijoj životnoj dobi iznad 65 godina potvrđeno je prema studijama da za svaki proučavani prijelom pa tako i prijelom distalnog radijusa, žene su imale više stope od muškaraca iste rase, a bijelci su općenito imali više stope od crnaca istog spola. [11] Općenito se pretpostavlja da se osteoporotični prijelomi uglavnom vide u torakolumbalnoj kralježnici, proksimalnom femuru, humerusu i distalnom radijusu. Uvidom u analizu podataka otprilike 30% prijeloma kod muškaraca, 66% prijeloma kod žena i 70% bolničkih prijeloma potencijalno su zbog osteoporoze. [12]

1.4. Klinička slika

Prijelomi određenih kostiju imaju jasnu i tipičnu kliničku sliku. Već nakon prvog pregleda ozlijeđenog, jasno je o kakvom se tipu prijeloma radi. Međutim, klinička slika često može biti nedostatna, ukoliko se ne uzme pravilna anamneza te ne uzmu u obzir svi simptomi koji prate prijelom te rendgensku i laboratorijsku obradu prijeloma.

Znakovi prijeloma dijele se na sigurne i nesigurne.

Nesigurni znakovi prijeloma su:

- otekline,
- bol na palpaciju ili pri pokretu,
- promjena boje kože,
- smanjenje ili potpuni ispad funkcije.

Sigurni znakovi prijeloma su:

- deformitet uzdužne osi kosti,
- patološka gibljivost,
- krepitacije fragmenata.

Sve prijelome prati veća ili manja bol na mjestu prijeloma. Bol prilikom prijeloma nastaje zbog loma kosti i periosta, pomicanja koštanih fragmenata te lokalnog krvarenja i pritiska na priležuća živčana vlakna. [13]

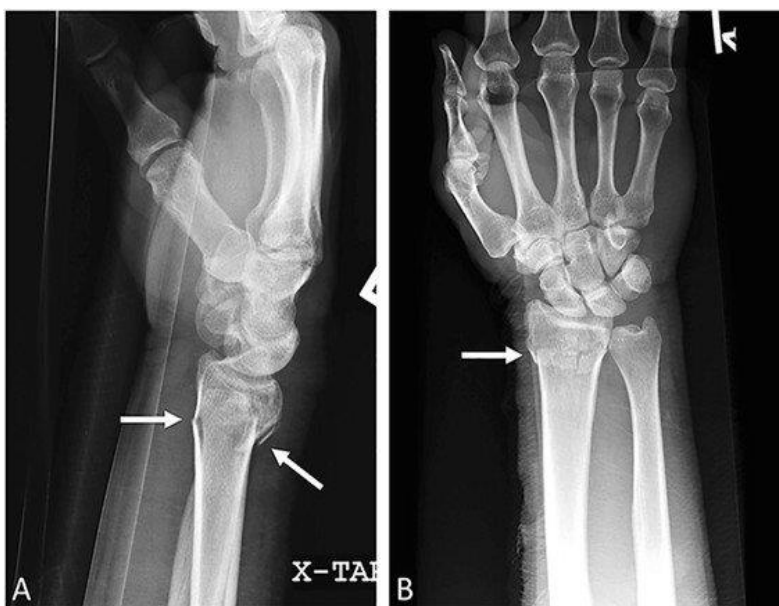1.5. Klasifikacija prijeloma

Postoji 15 opisanih sustava klasifikacije prijeloma distalnog radijusa prisutnih u literaturi u posljednjih 70 godina. [14] Tradicionalno, prijelomi distalnog radijusa opisivani su eponimima, npr. Colles, Smith, Barton. Tijekom posljednje polovice 20. stoljeća pojavilo se nekoliko klasifikacijskih sustava za prijelom distalnog radijusa. To su AO/OTA, Frykmanova klasifikacija i klasifikacija starijeg sustava. [15]

1.5.1. Eponimska podjela prijeloma

Prijelome distalnog radijusa najčešće dijelimo po eponimima, a sama ta podjela je najnesigurnija te govori najmanje o ozljedi ako ju usporedimo s ostalim klasifikacijama. U tu klasifikaciju spada Collesov prijelom, Smithov prijelom i Bartonov prijelom.[16]

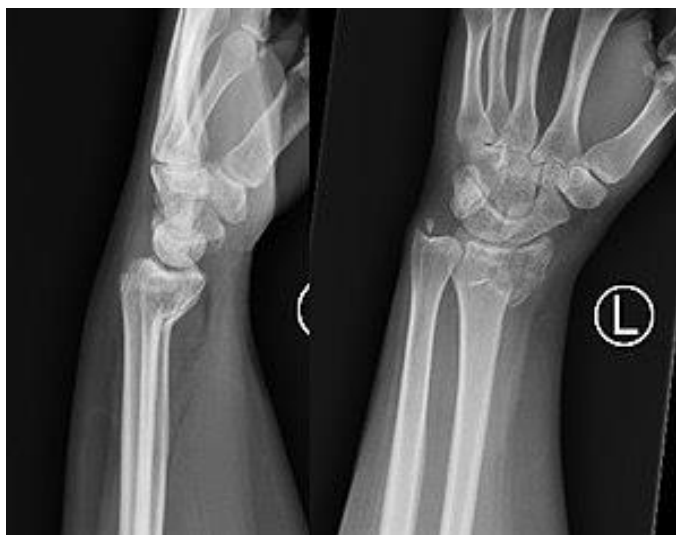Collesov prijelom (*Slika 1.1.*) nastaje padom na ispruženu ruku i uobičajeni je izvanzglobni prijelom koji nastaje unutar 2,5 centimetra od zglobne površine radijusa. Nalazimo stražnji i radijalni pomak i nagib distalnog ulomka, zajedno sa skraćanjem. Klinički nalazimo „*dinner fork*“ (vilica) deformaciju s lokalnom osjetljivošću kostiju. [16]



Slika 1.1. Collesov prijelom

Izvor: https://www.researchgate.net/figure/Colles-fracture-Lateral-a-and-AP-b-wrist-radiographs-Transverse-distal-radial_fig2_280585394

Smithov prijelom (*Slika 1.2.*) je posljedica pada na flektirani ručni zglob. Distalni kraj radijusa pomaknut je i nagnut prema naprijed, a prijelomna linija može biti proširena u zglob. [17]



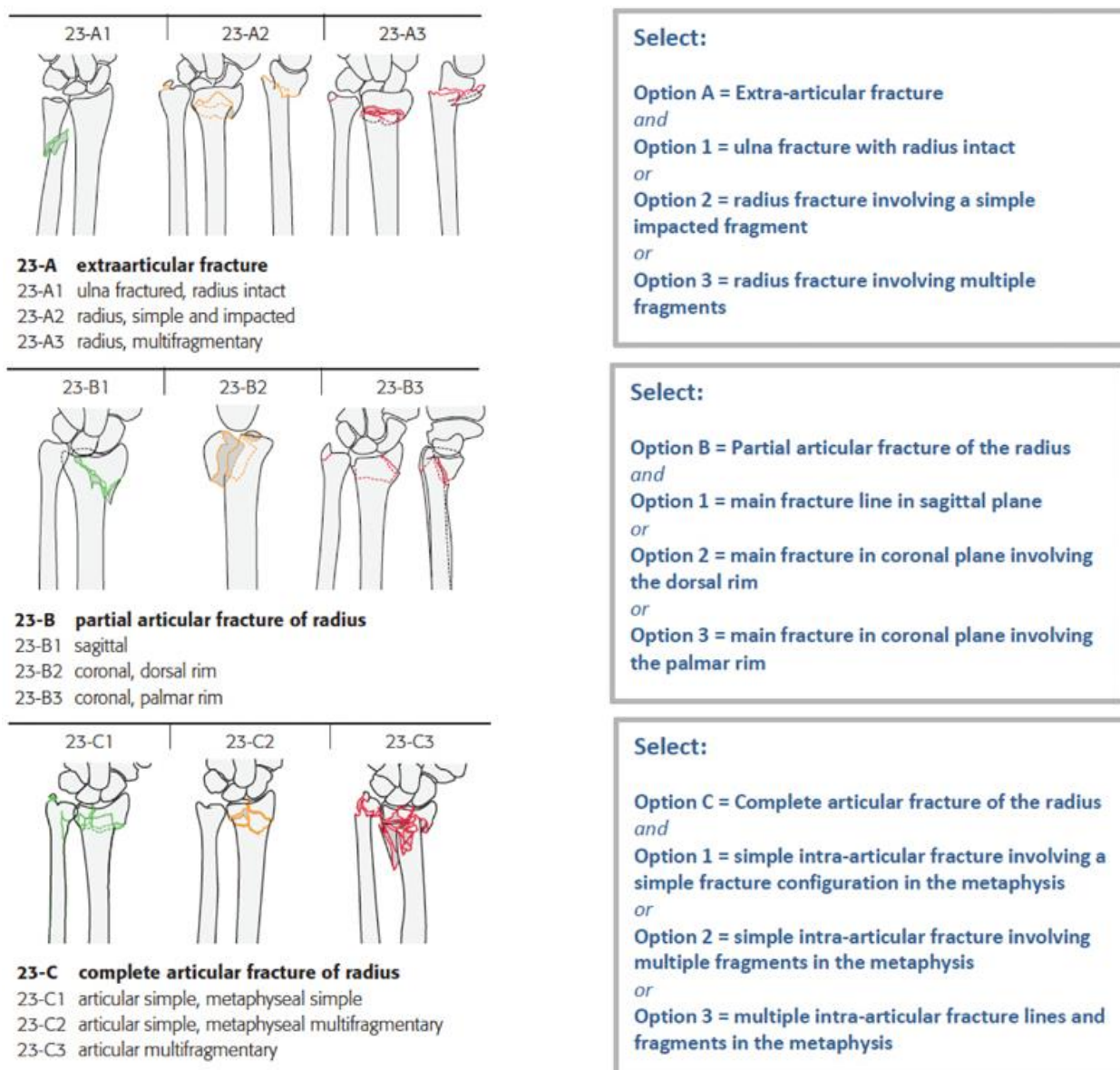
Slika 1.2. Smithov prijelom

Izvor: https://en.wikipedia.org/wiki/Smith%27s_fracture#

Bartonov prijelom je intraartikularni prijelom koji uključuje stražnji i prednji rub distalnog kraja radijusa. [17]

1.5.2. AO/OTA klasifikacija

Müllerova AO klasifikacija prijeloma distalnog radijusa prvi je put objavljena 1987. godine kao dio općeg sustava klasifikacije fraktura dugih kostiju grupe. Ovu je shemu usvojila *Orthopedic Trauma Association* kao sustav izbora 2007. godine i nazvala ju je AO/OTA klasifikacija prijeloma i dislokacija. Izvorno je osmišljen da pruži mjeru ozbiljnosti ozljede, pruži informacije za planiranje liječenja i olakša znanstvenu komunikaciju. To je i dalje jedan od najčešće korištenih sustava klasifikacije za prijelome distalnog radijusa u današnjim kliničkim istraživanjima. Izvorna verzija klasificira prijelome u 3 tipa (A, B i C), 9 skupina (1, 2 i 3) i 27 podskupina (0,1, 0,2 i 0,3). [18] Klasifikacija AO/OTA za prijelome distalnog radijusa prikazana je na *Slici 1.3*.



Slika 1.3. Izvorna verzija klasificira prijelome u 3 tipa (A, B i C)

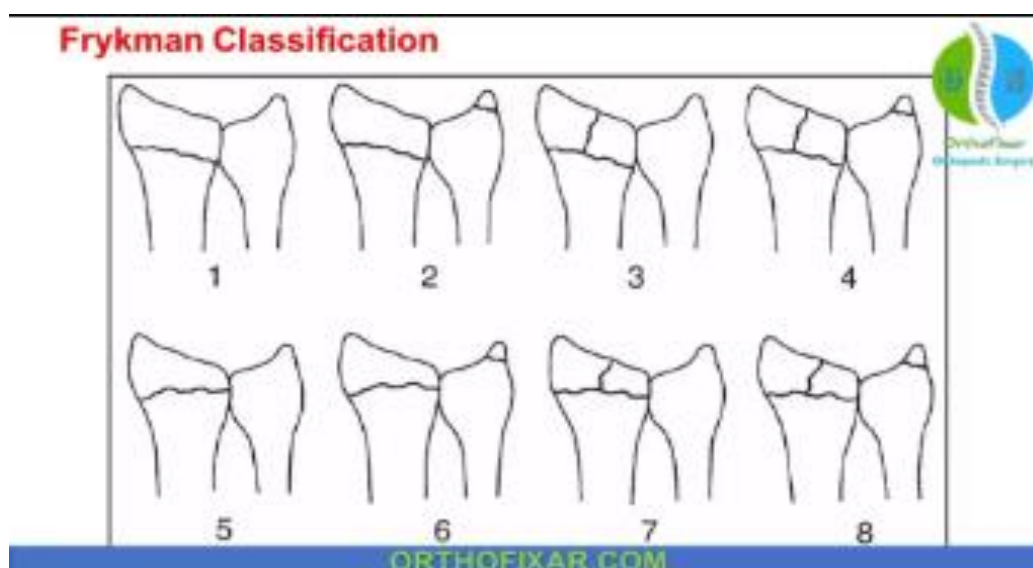
Izvor: <https://www.ncbi.nlm.nih.gov/pmc/articles/PMC5258123/figure/F11600045-1/>

1.5.3. Frykmanova klasifikacija

Frykmanova klasifikacija distalnih radijalnih prijeloma temelji se na anteroposteriornom izgledu i obuhvaća istoimene entitete Collesov prijelom, Smithov prijelom, Bartonov prijelom te Chauffeurov prijelom. Procjenjuje obrazac prijeloma, zahvaćenost radioulnarnog zgloba i prisutnost distalnog ulnarnog prijeloma.

To je zapravo samo klasifikacija od četiri tipa (tipovi s neparnim brojevima) pri čemu svaki tip ima podtip koji uključuje frakturu stiloidne lakatne kosti kao što je prikazano na *Slici 1.4.*:

- Tip I – transverzalni prijelom metafize, uključuje prijelome Collesa i Smitha jer angulacija nije značajka,
- Tip II – tip I + prijelom ulnarnog stiloida,
- Tip III – prijelom zahvaća radiokarpalni zglob, uključuje Bartonove i obrnute Bartonove prijelome te isto tako uključuje Chauffeurove prijelome,
- Tip IV – tip III + prijelom ulnarnog stiloida,
- Tip V – transverzalni prijelom zahvaća distalni radioulnarni zglob,
- Tip VI – tip V + prijelom ulnarnog stiloida,
- Tip VII – usitnjeni prijelom sa zahvaćanjem i radiokarpalnog i radioulnarnog zgloba,
- Tip VIII – tip VII + prijelom ulnarnog stiloida. [19]



Slika 1.4. Prikaz klasifikacije prema Frykmanu

Izvor: https://orthofixar.com/trauma/distal-radius-fractures/#Frykman_Classification

1.5.4. Prijelomi kod djece

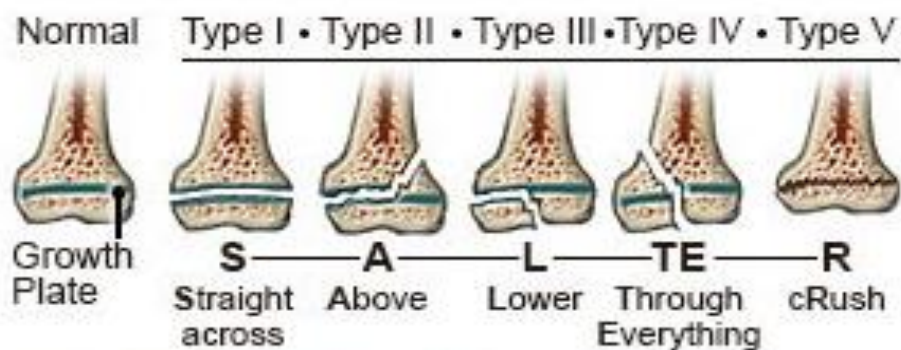
Pedijatrijski prijelomi podlaktice i distalnog radijusa česte su ozljede. Posljedične deformacije obično su proizvod neizravne traume koja uključuje kutno opterećenje u kombinaciji s rotacijskim pomakom. Prijelomi se klasificiraju prema mjestu, potpunosti, kutnoj i rotacijskoj deformaciji i pomaku fragmenata. [20]

Najkrhkiji dio kosti je zona rasta, stoga je to dio koji najčešće bude oštećen djelovanjem sile. Prijelomi ploče rasta može se proširiti u metafizu i epifizu. Različite vrste mogu se podijeliti prema Salter – Harris klasifikaciji. Prijelomi višeg stupnja imaju veći rizik za zaustavljanjem rasta kosti. [20]

Salter – Harris klasifikacija je podijeljena u pet podvrsta kao što je prikazano na *Slici 1.5.*:

- Tip I – 6 – 9% – prijelom izravno preko ploče rasta, ne zahvaća okolnu kost (ravno kroz),
- Tip II – 75% – najčešći tip prijeloma, prijelom preko ploče rasta i gore kroz metafizu,
- Tip III – 8% – prijelom preko ploče rasta i dolje kroz epifizu,
- Tip IV – 10 – 12% – prijelom izravno kroz metafizu, ploču rasta i epifizu (transverzalni),
- Tip V – 1% – najrjeđi tip frakture, izravna kompresija ploče rasta (nabijeno/uništeno).

[21]



Types of Salter-Harris Fractures

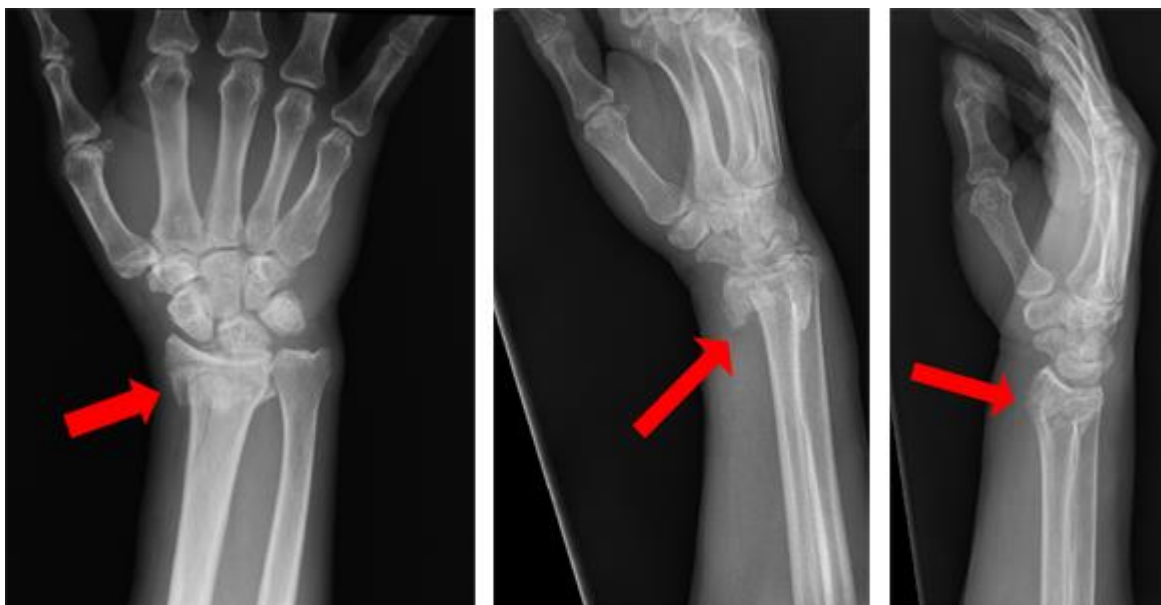Slika 1.5. Salter – Harris klasifikacija prijeloma u djece

Izvor: <https://www.drugs.com/cg/salter-harris-fracture.html>

1.6. Dijagnostika prijeloma distalnog radijusa

Nakon što se pacijent detaljno pregleda i uzme anamneza, sljedeći je korak RTG snimanje ručnog zgloba u dvije projekcije, anteroposteriorno i laterolateralno, kao što je prikazano na *Slici 1.6*. U slučaju kada projekcije u potpunosti ne prikazuju prijelom, potrebno ih je nadopuniti kosim snimkama pod kutom od 45°. Takve kose projekcije je potrebno izvoditi u pronaciji i supinaciji. [22]

U nekim slučajevima liječnik može naručiti kompjuteriziranu tomografiju (CT), koja daje 3D slike slomljene kosti. 3D slika može pomoći prilikom planiranja kirurškog zahvata. [23]



Slika 1.6. RTG snimka frakture distalnog radijusa u dvije projekcije

Izvor: <https://ota.org/for-patients/find-info-body-part/3825>

1.7. Liječenje prijeloma distalnog radijusa

Gore navedene klasifikacije uvelike pomažu u liječenju prijeloma distalnog radijusa. Kod svakog pacijenta je vrlo bitno dobro izabrati način liječenja prijeloma koje može biti konzervativno ili kirurško. Strategije liječenja kreću se od neoperativnog liječenja stabilnih ozljeda do prvenstveno operativnog liječenja nestabilnih prijeloma. [24]

Osnovno načelo liječenja prijeloma je postići točnu redukciju prijeloma, a zatim koristiti metodu imobilizacije koja će tu redukciju održati i zadržati. Dok je cilj liječenja prijeloma distalnog kraja radijusa ponovno uspostavljanje normalne funkcije, precizne metode za postizanje tog željenog ishoda su kontroverzne. Intraartikularne prijelome distalnog kraja radijusa ponekad je teško liječiti tradicionalnom konzervativnom metodom. Dostupne su brojne mogućnosti liječenja kako bi se spriječio gubitak redukcije kod nestabilnog prijeloma distalnog kraja radijusa. [25]

1.7.1. Konzervativno liječenje prijeloma distalnog radijusa

Konzervativno liječenje prijeloma distalnog radijusa temelji se na postulatu kirurga Bohlera s kraja 19. stoljeća. Ova metoda liječenja oslanja se na takozvani 3R princip: vratiti ulomke u anatomske položaj (repozicija), zadržati ulomke nakon repozicije u anatomske položaju (retencija), i očvrnuti i razgibati ozlijeđeni dio nakon cijeljenja (rehabilitacija). Nakon reponiranja i imobiliziranja ulomaka uspješnost obavljenih radnji provjerava se kontrolnim rendgenskim snimkama. Zatim slijedi potreban broj snimanja kojima se prati napredak liječenja loma. [26]

Pacijenti dobivaju upute za prevenciju otekline, uz obveznu kontrolu neuro-vaskularnog statusa tijekom prvih 24 sata. Pacijentu se preporuča na rendgensku kontrolu doći za 7 dana. Ako tada imamo zadovoljavajući položaj fragmenata, a podlaktica je bez oteklina, skidamo longetu te postavljamo cirkularnu sadreću imobilizaciju (gips). [27]

Cilj rehabilitacije je postizanje maksimalnog opsega pokreta i snage u ekstremitetu uz dobro cijeljenje prijeloma.

1.7.2. Kirurško liječenje prijeloma distalnog radijusa

Kirurškom liječenju prijeloma se pristupa kada se konzervativnim metodama ne može postići zadovoljavajući položaj fragmenata ili je primarno indicirano. Osteosinteza se radi s pomoću Kirschnerovih žica, ali se isto tako primjenjuje i AO – osteosinteza. Uglavnom se primjenjuju male prilagođene pločice (T – pločice) s vijcima. [28]

Indikacije za kirurško liječenje su:

- pomak fragmenata unutar zgloba veći od 2 milimetra,
- odstupanje od fiziološke angulacije radijusa veće od 15 do 20 milimetara,
- nestabilnost po radiografiji,
- reduciranje radijusa veće od 5 milimetara,
- otvoreni prijelomi. [29]

1.8. Komplikacije kod prijeloma distalnog radijusa

Komplikacije konzervativnog liječenja prijeloma mogu biti vaskularne i neurološke. Na fragmentima kosti pri nastanku traume najčešće nastaju ozljede vaskularnih i živčanih struktura te one pripadaju popratnim ozljedama. Ozljede vaskularnih i živčanih struktura mogu nastati kod repozicije koštanih ulomaka. [30]

Teška komplikacija tijekom liječenja prijeloma naziva se Sudeckova distrofija. Očituje se na kostima ekstremiteta, no zahvaća i ostala meka tkiva okrajina, a ponekad i okolne dijelove. Manifestira se promjenama na koži i kostima i spontanim bolovima. [31]

1.8.1. Sudeckova distrofija

Sudeckova distrofija je patološki poremećen proces lokalnog cijeljenja praćenog atrofijom i distrofijom mekih tkiva i kosti. Sindrom se javlja nakon operativnog zahvata ili ozljede.

Faktori za koje se smatra da mogu sudjelovati u nastajanju Sudeckova sindroma su:

- poremećaj neuro – vaskularnog i endokrinog sustava,
- upalni procesi,
- poremećaji lokalne cirkulacije (zbog kompresije imobilizacije),
- poremećaji acidobazne ravnoteže,
- neaktivnost.

Sudeckova distrofija dijeli se na tri stadija.

1. stadij jest stadij upale koji je karakteriziran boli koja se javlja ne samo pri opterećenju i pokretu nego i u mirovanju. Koža je otečena nategnuta topla i sjajna, pojačano se znoji, a gibljivost zglobova je smanjena. Laboratorijski nalazi su uredni, a obično nema ni otekline limfnih čvorova. Uvidom u radiološki nalaz mogu se iščitati znakovi osteoporoze, ponajprije na malim kostima.

2. stadij je stadij distrofije koji je karakteriziran i dalje prisutnosti boli i početnih kontraktura zglobova sa atrofijom muskulature. Oteklina mekih tkiva nestaje, lokalna hiperemija pretvara se u hladnoću, a koža je obojena lividno plavo. Uvidom u radiološki nalaz vidljiva je difuzna mrljasta osteoporoza.

3. stadij je stadij kod kojeg je funkcija narušena, sve do neupotrebljivosti. U toj fazi bolesti bol nije uvijek prisutna, meka tkiva su atrofična, a koža bez oteklina i blijeda. Uvidom u radiološki nalaz izražena je osteoporoza, a zglobne pukotine najčešće su sužene.

1.8.2. Volkmannova ishemijska kontraktura

Volkmannova ishemijska kontraktura je posljedica ishemičnog oštećenja mišića dubokih fleksora na podlaktici (*m. flexor digitorum profundus* i *m. flexor pollicis longus*). Može biti zahvaćen i *nervus medianus*, a u najtežim slučajevima i *nervus ulnaris*. Uslijed moderne medicinske opreme za kontrolu namještenih koštanih fragmenata, učestalost Volkmannove ishemijske kontrakture je u padu pa je gotovo zanemariva. Glavni znakovi Volkmannove ishemijske komplikacije su bljedilo i cijanoza distalno od mjesta prijeloma, nestanak pulsa periferne arterije, duboka bol, trnci u okrajinama pa sve do pareze mišićja ekstremiteta. Najvažniji znak oštećenja lokalne cirkulacije je bol i treba joj posvetiti maksimalnu pozornost.

1.9. Zdravstvena njega bolesnika sa prijelomom distalnog radijusa

Kod konzervativnog liječenja prijeloma distalnog radijusa, zadaća medicinske sestre je edukacija pacijenata o liječenju longetom ili cirkularnom sadrenom imobilizacijom (gipsom). Nužno je da pacijenti dobiju pisane i usmene upute o mjerama opreza i načinu rukovanja s longetom ili cirkularnom sadrenom imobilizacijom. Također, pacijentima treba objasniti kako da na pravilan način drže ozlijeđeni ekstremitet na povišenom kako bi se smanjila bol i oteklina. Bitno je napomenuti pacijentima da longeta ili cirkularna sadrena imobilizacija ne smiju doći u dodir s vodom te da se suzdrže od češkanja imobiliziranog ekstremiteta različitim predmetima. Pacijenti trebaju biti dobro upoznati sa simptomima nastanka komplikacija. U slučaju neuro – vaskularnog ispada, pacijenti moraju otići svome liječniku, ortopedu ili u hitnu medicinsku službu kako bi im se uklonila longeta ili cirkularna sadrena imobilizacija. Led se smije primijeniti preko longete ili cirkularnog gipsa u trajanju od 15 do 30 minuta. Jaki opioidi moraju se koristiti s dozom opreza u liječenju boli, kako bi se izbjeglo prikrivanje simptoma neuro – vaskularnog ispada. [31]

Kod kirurškog liječenja prijeloma distalnog dijela radijusa samu edukaciju s pacijentom vrlo je važno prilagoditi osobi koju educiramo. Moramo u obzir uzeti obrazovanje pacijenta, njegovu dob te socijalnu okolinu. Zadaća je medicinske sestre poučiti pacijenta o vježbama dubokog disanja i iskašljavanja koje će provoditi nakon operacije. Isto tako pacijenta treba poučiti i o vježbama donjih ekstremiteta zbog poboljšanja cirkulacije. Nadalje, uloga je medicinske sestre pripremiti pacijenta za operacijski zahvat, izmjeriti vitalne funkcije, provjeriti je li pacijent na tašte, staviti elastične zavoje, pružiti psihološku podršku te ga staviti u adekvatan položaj. Zadaća medicinske sestre je i provjera sve dokumentacije prije samog odlaska pacijenta u operaciju salu. Nakon završetka operativnog zahvata medicinska sestra prati stanje svijesti kod pacijenta, provjerava razinu boli te to sve evidentira i o nekom odstupanju obavještava liječnika. [32]

2. Materijali i metode

2.1. Ciljevi istraživanja

Ciljevi ovog istraživanja su:

- utvrditi kod koje populacije se najviše događaju prijelomi distalnog radijusa,
- saznati koji su uzroci nastanka prijeloma distalnog radijusa,
- utvrditi prema trijažnoj kategoriji na vizualno – analognoj skali (VAS) bol koju osoba osjeća prilikom dolaska u Hitnu kiruršku ambulantu,
- utvrditi postotak prijeloma koji su iziskivali repoziciju
- utvrditi nakon koliko dana se osobe javljaju na kontrolu,
- utvrditi postotak osoba liječenih konzervativno i postotak osoba liječenih kirurški.

2.2. Ispitanici

Istraživanjem je obuhvaćeno 3272 pacijenata zaprimljeno u Službu za kirurške bolesti – Hitna kirurška ambulanta s gipsaonicom Opće bolnice Varaždin od 01.12.2021. do 31.12.2021. Pacijenti su zaprimljeni i upisani od dijagnoze S50 do dijagnoze S69 te uvidom u podatke od 3272 pacijenata njih 224 je dijagnosticiran prijelom distalnog radijusa. Od ukupnog broja pacijenata bilo je 145 žena (65%) i 79 muškaraca (35%). Ispitanici su grupirani prema dobnoj kategoriji.

2.3. Instrumentarij

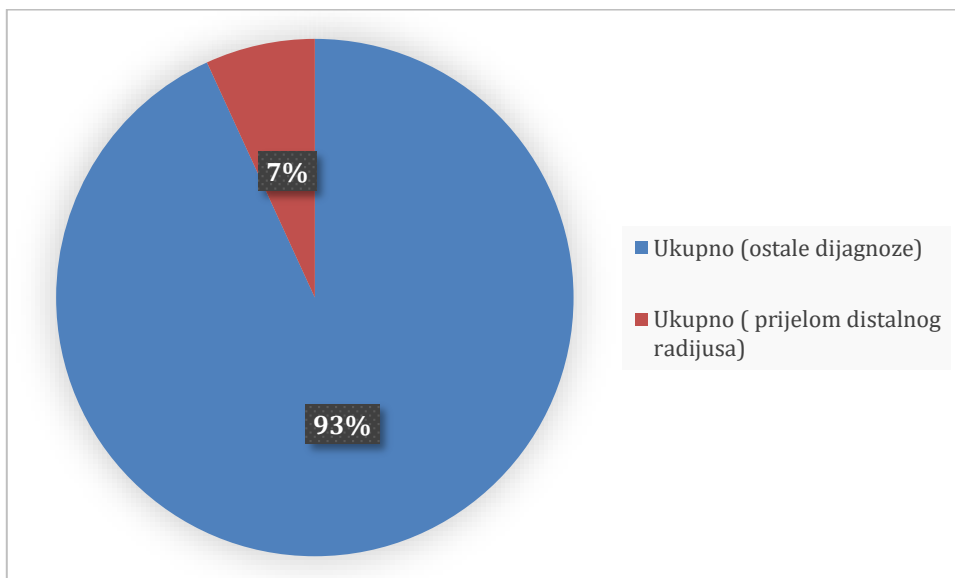
Korišteni podaci preuzeti su iz bolničkog informacijskog sustava, uvidom u povijest bolesti i slike rendgena u Hitnoj kirurškoj ambulanti s gipsaonicom Opće bolnice Varaždin u skladu s opće usvojenim etičkim načelima te čuvanjem identiteta i anonimnosti svih pacijenata.

2.4. Postupak

Zatraženo je odobrenje Etičkog povjerenstva Opće bolnice Varaždin za provedbu ovog istraživanja (*Prilog 1.*). Podaci se odnose na vremensko razdoblje od 01.01.2021. do 31.12.2021. Iz povijesti bolesti prikupili su se podaci o spolu, dobi pacijenata, nastanku same povrede, trijažnoj kategoriji na vizualno – analognoj skali (VAS) prilikom upisa pacijenta u Hitnu kiruršku ambulantu s gipsaonicom, potrebi za repozicijom fraktornih ulomaka, kontroli u specijalističkoj traumatološkoj ambulanti i konačnom konzervativnom ili kirurškom zbrinjavanju.

3. Rezultati

Istraživanjem je obuhvaćeno 3272 zaprimljenih pacijenata u HKA, od kojih je ukupno 7% pacijenata (224 pacijenata) imalo dijagnozu prijeloma distalnog radijusa. (Grafikon 3.1.)

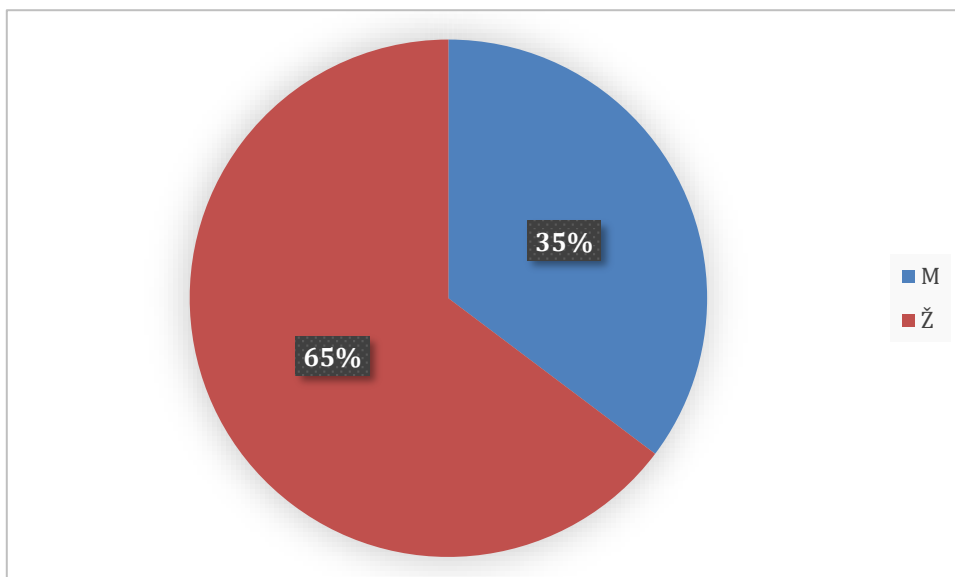


Grafikon 3.1. Podjela pacijenata prema dijagnozi

3.1. Demografska analiza pacijenata

3.1.1. Podjela pacijenata prema spolu

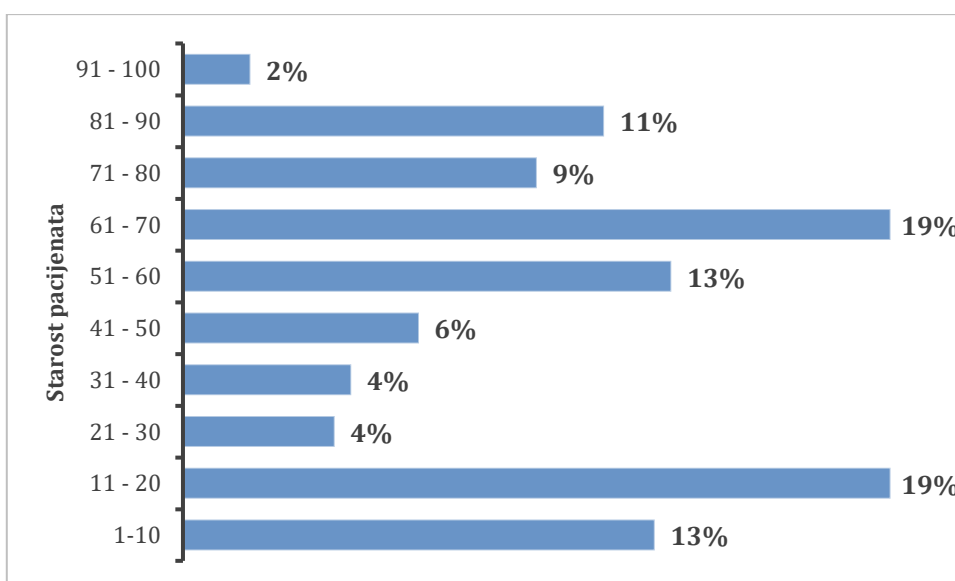
Od 224 pacijenata koji su se javili u Hitnu kiruršku ambulantu te su upisani između dijagnoza S50 do S69, a istraživanjem se pokazalo da imaju prijelom distalnog radijusa bilo je njih 145 (65%) ženskog spola, dok je 79 (35%) bilo muškog spola (Grafikon 3.2.).



Grafikon 3.2. Podjela pacijenata prema spolu

3.1.2. Podjela pacijenata prema dobi

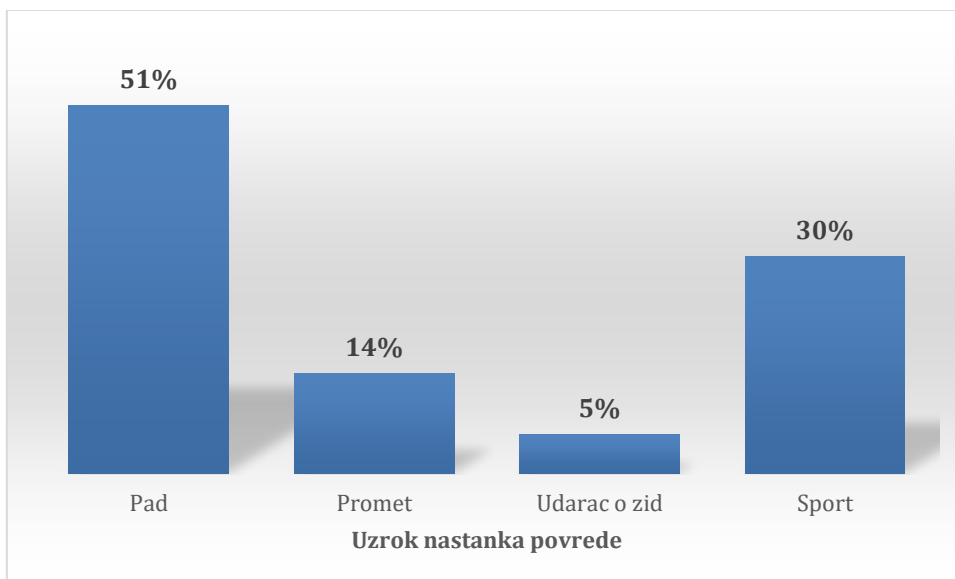
Provedbom istraživanja osoba s prijelomom distalnog radijusa utvrđeno je da prosječna starost pacijenata s prijelomom iznosi 47 godina. Povredi distalnog radijusa su podložnija djeca od 11 do 20 godina te starije osobe od 61 do 70 godina. Najmlađa osoba s prijelomom je imala 5 godina, a najstarija osoba 93 godine (*Grafikon 3.3.*).



Grafikon 3.3. Podjela pacijenata prema dobi

3.2. Uzroci prijeloma distalnog radiusa

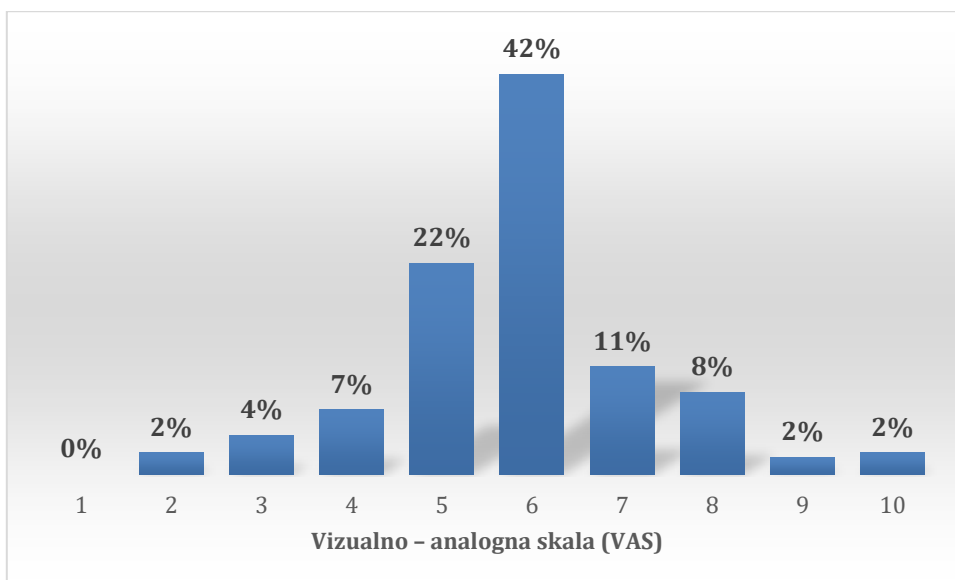
Uzroci nastanka povrede mogu biti različiti, no utvrđeno je da pad na ispruženu ruku iznosi 51% prijeloma, sport (nogomet, trampolin) 30%, promet (automobil, romobil, bicikl) 14% te udarac o zid 5% (*Grafikon 3.4.*).



Grafikon 3.4. Uzrok nastanka prijeloma distalnog radijusa

3.3. Analiza bolnosti prema vizualno – analognoj skali boli

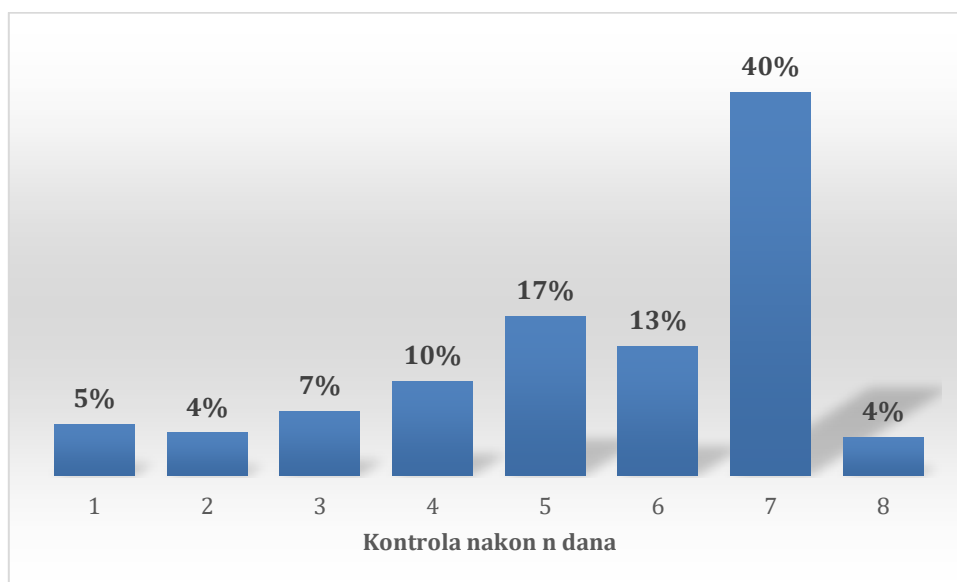
Svaka je osoba individua i pacijentova bol je subjektivna pa tako najčešća bol na vizualno – analognoj skali od 1 – 10 koju pacijent opisuje prilikom dolaska u HKA je 6/10. Nekolicina pacijenata je tu bol opisala kao najgoru bol koju su ikad osjetili, njih petero (2%) (*Grafikon 3.5.*).



Grafikon 3.5. Analiza bolnosti prema vizualno – analognoj skali boli

3.4. Dan planirane kontrole u traumatološkoj specijalističkoj ambulanti

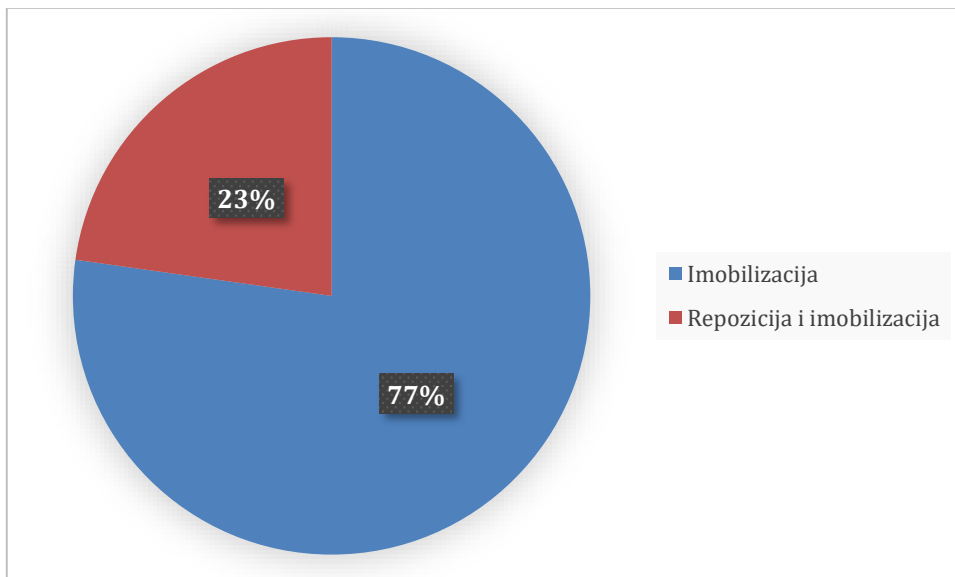
Uvidom u povijest bolesti te rendgenskih snimaka, je li prijelom s pomakom kostiju ili bez pomaka ulomaka kostiju uvelike utječe na prvu planiranu kontrolu specijalista traumatologije i ortopedije. Kod pacijenata kod kojih je prijelom bez pomaka kostiju stavlja se dorzalna longeta i kontrola je 6. ili 7. dan. Kada je riječ o prijelomu s pomakom kostiju i potrebna je repozicija te imobilizacija moguća je kontrola čak i 5. dan. Najčešće, prvi planirani dan kontrole kod doktora specijalista traumatologije i ortopedije jest 7. dan (40%), dok se nešto kompliciraniji prijelomi kod kojih je bila potrebna i repozicija naručuju i 5. dan (17%) (Grafikon 3.6.).



Grafikon 3.6. Dan planirane kontrole u traumatološkoj specijalističkoj ambulanti

3.5. Analiza potrebe repozicije koštanih fragmenata prije imobilizacije

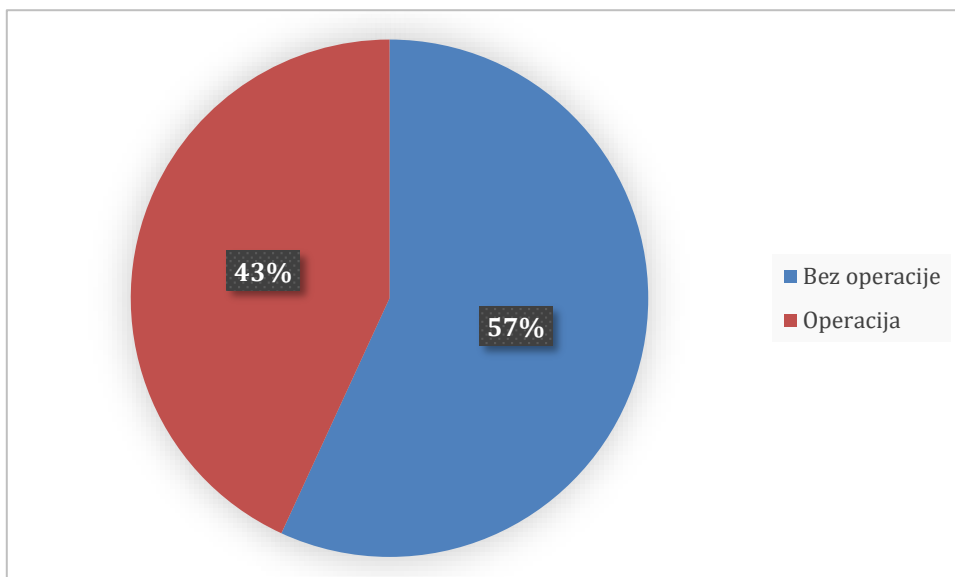
Od ukupno 224 pacijenata, njih 173 (77%) je dobilo samo imobilizaciju, prijelom distalnog radijusa je bio bez pomaka, a ostalih 51 (23%) pacijenata je imalo prijelom distalnog radijusa s pomakom ulomaka kostiju te je bila potrebna repozicija i imobilizacija (*Grafikon 3.7.*).



Grafikon 3.7. Podjela pacijenata obzirom na potrebu repozicije koštanih fragmenata prije imobilizacije

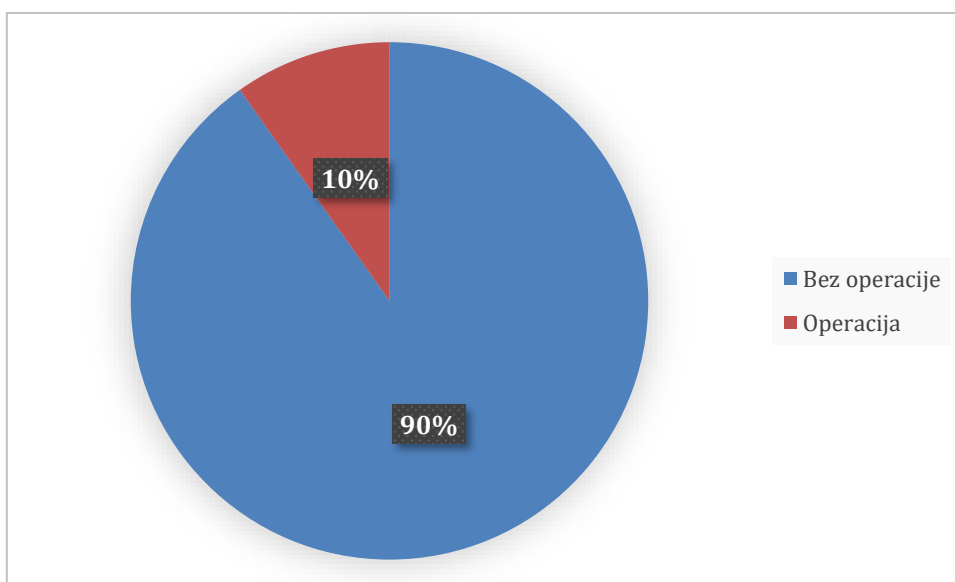
3.6. Kirurško i konzervativno definitivno zbrinjavanje prijeloma distalnog radijusa

Uvidom u klinički status te rendgensku sliku ručnog zgloba, pacijenti koji su prvobitno bili zbrinuti repozicijom i imobilizacijom, daljnjim kontrolama se pokazalo da je 29 pacijenata (57%), liječenje prijeloma okončalo cirkularnom sadrenom imobilizacijom (gipsom), dok je ostatak pacijenata, njih 22 (43%), liječenje okončalo operacijom (*Grafikon 3.8.*).



Grafikon 3.8. Podjela pacijenata s prijelomom distalnog radijusa prvobitno zbrinutih repozicijom i imobilizacijom kod kojih se kasnije zahtijevalo operacijsko liječenje prijeloma

Od ukupnog broja pacijenata s prijelomom distalnog radijusa, 202 (90%) pacijenta je liječenje okončalo cirkularnom sadrenom imobilizacijom (gipsom), a ostalih 22 (10%) pacijenta je bilo podvrgnuto operacijskom liječenju (*Grafikon 3.9.*).



Grafikon 3.9. Podjela ukupnog broja pacijenata s prijelomom distalnog radijusa kod kojih se kasnije zahtijevalo operacijsko liječenje prijeloma

4. Rasprava

Prijelom distalnog radijusa jedna je od najčešćih povreda kod djece te starijih osoba. Provedbom istraživanja, prema podacima iz BIS-a, od 01.01.2021. do 31.12.2021. u Općoj bolnici Varaždin u Hitnu kiruršku ambulantu bilo je upisano 3272 pacijenata pod sumnjom prijeloma distalnog radijusa od kojih je njih 224 bilo sa prijelomom. Raspodjela prema spolu je značajno na strani žena, 145 pacijentica (65%) naspram 79 pacijenata (35%). Prosječna starost pacijenata sa prijelomom distalnog radijusa iznosi 47 godina. Najčešći uzrok nastanka povrede je pad na ispruženu ruku (51%), slijede ga sportske aktivnosti (30%), promet (14%) te udarac o zid (5%). Prilikom dolaska u Hitnu kiruršku ambulantu pacijenti su bol na vizualno – analognoj skali (VAS) najčešće ocjenjivali ocjenom 6/10. Od ukupno 224 pacijenata, 173 je imobilizirano te je liječenje završilo konzervativno dok je 51 pacijent podlegnut repoziciji i imobilizaciji. Od ukupnog broja pacijenata s prijelomom distalnog radijusa, kod 10% njih je bilo potrebno operacijsko liječenje prijeloma.

Istraživanje temeljeno na podacima iz švedskog registra prijeloma distalnog radijusa potvrdilo je rezultate iz HKA Opće bolnice Varaždin. Naime, prema raspoloživim podacima istraživanja većina ispitanika bila je ženskog roda, dominantan uzrok nastanka prijeloma je bio pad na ispruženu ruku te je većina ispitanika bila liječena konzervativno, cirkularnom sadrenom imobilizacijom. [33]

Nadalje, sljedeće istraživanje prijeloma distalnog radijusa provedeno je na Pirinejskom poluotoku u razdoblju od 2017. do 2018. godine. Rezultati su iznova pokazali slične rezultate, no pokazali su i određenu nepodudarnost. Prijelom distalnog radijusa se u puno većem postotku dijagnosticira ženama nego muškarcima te je većina prijeloma liječeno konzervativno. Prosječna dob pacijenata sa prijelomom iznosila je 65 godina, što je razlika u odnosu na istraživanje provedeno u HKA Opće bolnice Varaždin. Taj podatak upućuje na činjenicu da je većinsko stanovništvo na Pirinejskom poluotoku starije životne dobi. [34]

Podaci studije prijeloma distalnog radijusa koja se provodila u Kliničkom bolničkom centru Zagreb 2017. i 2018. godine ekvivalentna je podacima iz BIS-a iz Opće bolnice Varaždin. I u Kliničkom bolničkom centru Zagreb i u Općoj bolnici Varaždin prijelom distalnog radijusa se češće pojavljuje kod ženskog spola starije životne dobi. [35]

Cilj sljedećeg istraživanja bila je trijažna kategorizacija boli koju pacijent opisuje na vizualno – analognoj skali (VAS). Prema podacima istraživanja, pacijenti su prije same repozicije najčešće opisivali bol na skali od $7,6 \pm 1,32$. [36] U usporedbi ocjene boli na vizualno – analognoj skali

navedenog istraživanja s ocjenom boli pacijenata zaprimljenih u HKA Opće bolnice Varaždin, pacijenti u hitnoj kirurškoj ambulanti su bol ocjenjivali s manjom ocjenom (6/10).

U Hand centru Klinike Mayo na Floridi u razdoblju od siječnja 2016. godine do studenog 2017. godine provedeno je istraživanje o prijelomima distalnog radijusa. Rezultati su pokazali da u većem postotku žene zadobiju prijelom (osteoporoza) te da je manji broj prijeloma ipak bio operiran. Rezultatima se dokazalo da rane rehabilitacijske intervencije dovode do smanjenja boli te skorijem povratku svakodnevnim aktivnostima nakon prijeloma distalnog radijusa. Istraživanje je potvrdilo da su žene podložnije prijelomu distalnog radijusa, no prosječna je starost prijeloma u Općoj bolnici Varaždin manja nego u klinici Mayo na Floridi. [37]

Jedno od istraživanja baziralo se na definiranje mehanizma nastanka povrede prijeloma distalnog radijusa. Istraživanje je dokazalo sličnost s rezultatima istraživanja iz Opće bolnice Varaždin, odnosno pad na ispruženu ruku i prometne nesreće su jedan od najčešćih mehanizma nastanka povrede. [38]

U zemljama srednje Europe ekvivalentni su podaci o dobi pacijenata, uzroku nastanka povrede, prosječnoj starosnoj dobi te samom liječenju prijeloma distalnog radijusa kao i u Općoj bolnici Varaždin.

Razlog pojave prijeloma distalnog radijusa kod ženskog spola u starijoj životnoj dobi usko je povezan sa osteoporozom. Osteoporoza je bolest koštanog tkiva u kojoj dolazi do gubitka organskog i mineralnog dijela kosti, zbog čega one postaju krhke i lomljive. Spada u jednu od pet najčešćih kroničnih bolesti uopće, a 80% svih oboljelih su žene. Slijedom navedenog može se zaključiti da su životna dob i spol značajno povezani s učestalošću prijeloma distalnog radijusa.

U mlađoj životnoj dobi prijelom distalnog radijusa češći je kod dječaka nego kod djevojčica. Razlog toj pojavi je veća aktivnost i bavljenje raznim sportovima prilikom čega postoji i veća vjerojatnost za ozljedu pa samim time i veća vjerojatnost prijeloma distalnog radijusa.

5. Zaključak

Najčešći uzrok nastanka prijeloma distalnog radijusa je pad, a slijede ga sportske aktivnosti. Raspodjela prema spolu je značajno na strani žena. Povredi distalnog radijusa su podložnija djeca od 11 do 20 godina te starije osobe od 61 do 70 godina. Ovim istraživanjem potvrdila su se slična istraživanja koja su također dokazala da su pad i sportske aktivnosti najčešći razlozi zbog kojih dolazi do prijeloma te da je prijelom najučestaliji kod djece i osoba starije životne dobi.

Zbog same učestalosti prijeloma distalnog radijusa vrlo je važna zdravstvena njega kod pacijenata, prvobitno obuhvaćena edukacijom kod koje je pacijentu potrebno objasniti moguće komplikacije primjenom imobilizacije. Medicinsko se osoblje treba kontinuirano educirati i informirati o najnovijim smjernicama za svakodnevnu praksu iz područja zbrinjavanja prijeloma u hitnom prijemu postavljanjem imobilizacije kako bi se pacijentima mogla pružiti najbolja moguća kvaliteta i skrb u samom zbrinjavanju prijeloma.

6. Literatura

- [1] Sternbach, G. „Abraham Colles: fracture of the carpal extremity of the radius.” *The Journal of emergency medicine* vol. 2,6 (1985): 447-50.
- [2] Nellans, Kate W et al. „The epidemiology of distal radius fractures.” *Hand clinics* vol. 28,2 (2012): 113-25.
- [3] Shah, Hriday M, and Kevin C Chung. „Robert William Smith: his life and his contributions to medicine.” *The Journal of hand surgery* vol. 33,6 (2008): 948-51.
- [4] Padegimas E. „Distal Radius Fractures Emergency Department Evaluation and Management“, *Orthop Clin N Am* 46, 259-270 (2015)
- [5] Romero Reveron, R., „Abraham Colles (1773-1843), Physician, Surgeon and Anatomist“, *Journal of Orthopedic Research and Therapy*, vol. 11,2 1-5 (2019)
- [6] P. Keros, M. Pećina, M. Ivančić-Košuta „Temelji anatomije čovjeka“, *Naprijed*, Zagreb, 1999.
- [7] Chung, K C, and S V Spilson. “The frequency and epidemiology of hand and forearm fractures in the United States.” *The Journal of hand surgery* vol. 26,5 (2001): 908-15.
- [8] Nellans, Kate W et al. „The epidemiology of distal radius fractures.” *Hand clinics*, vol. 28,2 (2012): 113-25.
- [9] Antabak, A. i suradnici „Prijelomi distalnog radijusa u djece – uzroci i mjesta nastanka“, *Liječnički vjesnik*, (2017) 139 (3-4). pp. 56-60.
- [10] Lawson, G M et al. „Sports fractures of the distal radius - epidemiology and outcome” *Injury* vol. 26,1 (1995): 33-6.
- [11] Baron, J A et al. „Basic epidemiology of fractures of the upper and lower limb among Americans over 65 years of age” *Epidemiology (Cambridge, Mass.)* vol. 7,6 (1996): 612-8.
- [12] Court-Brown, Charles M, and Ben Caesar „Epidemiology of adult fractures: A review” *Injury* vol. 37,8 (2006): 691-7.
- [13] A. Kvesić i suradnici „Kirurgija“, *Medicinska Naklada*, Zagreb, 2016.
- [14] Shehovych, A et al. „Adult distal radius fractures classification systems: essential clinical knowledge or abstract memory testing?” *Annals of the Royal College of Surgeons of England* vol. 98,8 (2016): 525-531.
- [15] Waever D. „Distal radius fractures are difficult to classify“, *International Journal of the Care of the Injured*, vol. 49,1 29-32 (2018)
- [16] Caldwell, Ryan A et al. „Common Upper Extremity Fracture Eponyms: A Look Into What They Really Mean” *The Journal of hand surgery* vol. 44,4 (2019): 331-334.
- [17] H. Bailey, „Kirurška propedeutika - prikaz fizikalnih znakova u kliničkoj kirurgiji“, *Medicinska Naklada*, Zagreb, 2010.
- [18] Jayakumar, Prakash et al. „AO Distal Radius Fracture Classification: Global Perspective on Observer Agreement.” *Journal of wrist surgery* vol. 6,1 (2017): 46-53.
- [19] Shehovych, A et al. “Adult distal radius fractures classification systems: essential clinical knowledge or abstract memory testing?” *Annals of the Royal College of Surgeons of England* vol. 98,8 (2016): 525-531.
- [20] Noonan, K J, and C T Price. „Forearm and distal radius fractures in children.” *The Journal of the American Academy of Orthopaedic Surgeons* vol. 6,3 (1998): 146-56.

- [21] Cepela, Daniel J et al. „Classifications In Brief: Salter-Harris Classification of Pediatric Physeal Fractures” *Clinical orthopaedics and related research* vol. 474,11 (2016): 2531-2537.
- [22] H. Jurdana, G. Gulan, R. Mihelić, D. Rubinić, M. Hero „Prijelomi distalnog radijusa“, *Medicina*, 2003, 40, str. 93
- [23] Metz, V M, and L A Gilula. „Imaging techniques for distal radius fractures and related injuries.” *The Orthopedic clinics of North America* vol. 24,2 (1993): 217-28.
- [24] Henn, Curtis M, and Scott W Wolfe. „Distal radius fractures in athletes: approaches and treatment considerations.” *Sports medicine and arthroscopy review* vol. 22,1 (2014): 29-38.
- [25] Meena, Sanjay et al. „Fractures of distal radius: an overview.” *Journal of family medicine and primary care* vol. 3,4 (2014): 325-32.
- [26] Z. Klanfar i suradnici „Radiološka tehnologija u praksi“, *Naklada Slap*, Jastrebarsko, 2009.
- [27] H. Jurdana, G. Gulan, R. Mihelić, D. Rubinić, M. Hero „Prijelomi distalnog radijusa“, *Medicina*, 2003, 40, str. 94
- [28] A. Kvesić i suradnici „Kirurgija“, *Medicinska Naklada*, Zagreb, 2016.
- [29] T. Šoša, Ž. Sutlić, Z. Stanec, I. Tonković i suradnici „Kirurgija“, *Naklada Ljevak*, Zagreb, 2007.
- [30] J. Hančević, T. Antoljak i Ž. Korać „Imobilizacija“, *Medicinska naklada*, Zagreb, 2001.
- [31] P. Keros, B. Matković „Anatomija i fiziologija“, *Naklada Ljevak*, Zagreb, 2006.
- [32] N. Prlić, V. Rogina, B. Muk „Zdravstvena njega 4 – Udžbenik Zdravstvena njega kirurških, onkoloških i psihijatrijskih bolesnika“, *Školska knjiga*, Zagreb, 2005.
- [33] Sagerfors, M., Jakobsson, H., Thórdardóttir, Á. et al. „Distal radius fractures in the superelderly: an observational study of 8486 cases from the Swedish fracture register“, *BMC Geriatr* 22, 140 (2022).
- [34] Zagasti-Marquinez J. et al. „Estudio epidemiológico de las fracturas de la extremidad distal de radio en el area sanitaria de Vigo“, *Revista Española de Cirugía Ortopédica y Traumatología*, vol. 66,1 38-46 (2022)
- [35] A. Marinelli „Učestalost pojedinih oblika prijeloma distalnog radijusa liječenih u KBC Zagreb tijekom 2017. i 2018. godine“, *Diplomski rad*, Medicinski fakultet Sveučilišta u Zagrebu, 2019.
- [36] Singh, Sudhir „The Efficacy Of The Hematoma Block For Fracture Reduction In The Distal Forearm Fractures: A Double Blind Randomized Controlled Trial“ *The Internet Journal of Anaesthesiology*, (2007), 17.
- [37] Sh Ahmed O, Cinotto G, Boczar D, et al. „Defining Outcomes Following Distal Radius Fractures: Correlation of Function, Pain, and Hand Therapy Utilization“ *Cureus* (2020), 12(6): e8718.
- [38] Wan Ali W, Soh E, Abdullah S, et al. „Pain Perception During the Phases of Manual Reduction of Distal End Radius Fracture With a Periosteal Block“ *Cureus* (2021), 13(1): e12691.

Popis slika

Slika 1.1. Collesov prijelom

Izvor: https://www.researchgate.net/figure/Colles-fracture-Lateral-a-and-AP-b-wrist-radiographs-Transverse-distal-radial_fig2_280585394, dostupno 19.08.2022.

Slika 1.2. Smithov prijelom

Izvor: https://en.wikipedia.org/wiki/Smith%27s_fracture#, dostupno 19.08.2022.

Slika 1.3. Izvorna verzija klasificira prijelome u 3 tipa (A, B i C)

Izvor: <https://www.ncbi.nlm.nih.gov/pmc/articles/PMC5258123/figure/FI1600045-1/>, dostupno 19.08.2022.

Slika 1.4. Prikaz klasifikacije prema Frykmanu

Izvor: https://orthofixar.com/trauma/distal-radius-fractures/#Frykman_Classification, dostupno 19.08.2022.

Slika 1.5. Salter – Harris klasifikacija prijeloma u djece

Izvor: <https://www.drugs.com/cg/salter-harris-fracture.html>, dostupno 19.08.2022.

Slika 1.6. RTG snimka frakture distalnog radijusa u dvije projekcije

Izvor: <https://ota.org/for-patients/find-info-body-part/3825>, dostupno 19.08.2022.

Popis grafikona

Grafikon 3.1. Podjela pacijenata prema dijagnozi

Grafikon 3.2. Podjela pacijenata prema spolu

Grafikon 3.3. Podjela pacijenata prema dobi

Grafikon 3.4. Uzrok nastanka prijeloma distalnog radijusa

Grafikon 3.5. Analiza bolnosti prema vizualno – analognoj skali boli

Grafikon 3.6. Dan planirane kontrole u traumatološkoj specijalističkoj ambulanti

Grafikon 3.7. Podjela pacijenata obzirom na potrebu repozicije koštanih fragmenata prije imobilizacije

Grafikon 3.8. Podjela pacijenata s prijelomom distalnog radijusa prvobitno zbrinutih repozicijom i imobilizacijom kod kojih se kasnije zahtijevalo operacijsko liječenje prijeloma

Grafikon 3.9. Podjela ukupnog broja pacijenata s prijelomom distalnog radijusa kod kojih se kasnije zahtijevalo operacijsko liječenje prijeloma

Popis priloga

Prilog 1. Odluka Etičkog povjerenstva Opće bolnice Varaždin

Prilog 2. Izjava o autorstvu i suglasnost za javnu objavu

OPĆA BOLNICA VARAŽDIN

Etičko povjerenstvo

Broj:02/1-91/108-2022.

Varaždin, 13. svibnja 2022.

Na temelju odredaba članka 3. i 5. Poslovnika o radu Etičkog povjerenstva Opće bolnice Varaždin, Etičko povjerenstvo na 108. sjednici održanoj 13. svibnja 2022. godine donijelo je

ODLUKU

I. Donosi se odluka o davanju suglasnosti na provođenje istraživanja pod nazivom: "Prijelom ručnog zgloba" koje će u Općoj bolnici Varaždin, analizom podataka iz Bolničkog informacijskog sustava (BIS) za pacijente koji su zatražili obradu u Hitnoj kirurškoj ambulanti sa gipsaonicom unatrag tri godine provoditi Mateja Mušić, studentica preddiplomskog studija sestrinstva na Sveučilištu Sjever u svrhu izrade diplomskog rada. Istraživanje se može provoditi uz uvjete da je ispitanik o ispitivanju informiran, da postoji slobodna odluka o sudjelovanju u istraživanju te potpisani pristanak i da je ispitivanje potpuno anonimno.

II. Od punog sastava Etičkog povjerenstva

1. *Krunoslav Koščak, dr.med.*
2. *doc.dr.sc.Alen Pajtak, dr.med.*
3. *Martina Markunović Sekovanić, dr.med*
4. *Vilim Kolarić, dr.med.*
5. *Ksenija Kukec, dipl.med.sestra*
6. *Ivor Hoić, mag.psych.*
7. *Bosiljka Malnar, dipl. iur.*

sjednici su bili nazočni:

1. *Krunoslav Koščak, dr. med.*
2. *doc.dr.sc.Alen Pajtak, dr.med.*
3. *Martina Markunović Sekovanić, dr.med.*
4. *Vilim Kolarić, dr.med.*
5. *Ksenija Kukec, dipl.med.sestra*
6. *Ivor Hoić, mag.psych.*

Etičko povjerenstvo jednoglasno je donijelo ovu odluku.


PREDSJEDNIK ETIČKOG POVJERENSTVA
Krunoslav Koščak, dr. med.

Prilog 1. Odluka Etičkog povjerenstva Opće bolnice Varaždin



IZJAVA O AUTORSTVU
I
SUGLASNOST ZA JAVNU OBJAVU

Završni/diplomski rad isključivo je autorsko djelo studenta koji je isti izradio te student odgovara za istinitost, izvornost i ispravnost teksta rada. U radu se ne smiju koristiti dijelovi tuđih radova (knjiga, članaka, doktorskih disertacija, magistarskih radova, izvora s interneta, i drugih izvora) bez navođenja izvora i autora navedenih radova. Svi dijelovi tuđih radova moraju biti pravilno navedeni i citirani. Dijelovi tuđih radova koji nisu pravilno citirani, smatraju se plagijatom, odnosno nezakonitim prisvajanjem tuđeg znanstvenog ili stručnoga rada. Sukladno navedenom studenti su dužni potpisati izjavu o autorstvu rada.

Ja, MATEJA MUŠIĆ (ime i prezime) pod punom moralnom, materijalnom i kaznenom odgovornošću, izjavljujem da sam isključivi autor/ica završnog/diplomskog (obrisati nepotrebno) rada pod naslovom ANALIZA PRAJELCHA DISTALNOG RAZJUSA U HRA OBY (upisati naslov) te da u navedenom radu nisu na nedozvoljeni način (bez pravilnog citiranja) korišteni dijelovi tuđih radova.

Student/ica:
(upisati ime i prezime)

Mateja Mušić
(vlastoručni potpis)

Sukladno Zakonu o znanstvenoj djelatnosti i visokom obrazovanju završne/diplomske radove sveučilišta su dužna trajno objaviti na javnoj internetskoj bazi sveučilišne knjižnice u sastavu sveučilišta te kopirati u javnu internetsku bazu završnih/diplomskih radova Nacionalne i sveučilišne knjižnice. Završni radovi istovrsnih umjetničkih studija koji se realiziraju kroz umjetnička ostvarenja objavljuju se na odgovarajući način.

Ja, MATEJA MUŠIĆ (ime i prezime) neopozivo izjavljujem da sam suglasan/na s javnom objavom završnog/diplomskog (obrisati nepotrebno) rada pod naslovom ANALIZA PRAJELCHA DISTALNOG RAZJUSA U HRA OBY (upisati naslov) čiji sam autor/ica.

Student/ica:
(upisati ime i prezime)

Mateja Mušić
(vlastoručni potpis)