

Fizioterapijski pristup kod bolesnika sa "škljocavim prstom"

Kovačić, Marko

Undergraduate thesis / Završni rad

2022

Degree Grantor / Ustanova koja je dodijelila akademski / stručni stupanj: **University North / Sveučilište Sjever**

Permanent link / Trajna poveznica: <https://um.nsk.hr/um:nbn:hr:122:623997>

Rights / Prava: [In copyright](#)/[Zaštićeno autorskim pravom.](#)

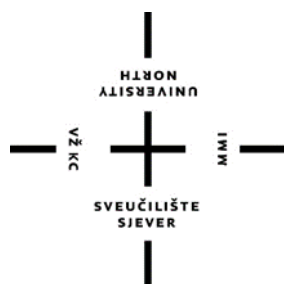Download date / Datum preuzimanja: **2024-11-29**



Repository / Repozitorij:

[University North Digital Repository](#)





**Sveučilište
Sjever**

Završni rad br. 193/FIZ/2022

Fizioterapijski pristup kod bolesnika sa škljocavim prstom

Marko Kovačić, 3930/336

Varaždin, rujan, 2022.



**Sveučilište
Sjever**

Odjel: fizioterapija

Završni rad br. 193/FIZ/2022

Fizioterapijski pristup kod bolesnika sa škljocavim prstom

Student:

Marko Kovačić, 3930/336

Mentor:

dr. sc. Pavao Vlahek, dr. med., specijalist fizikalne medicine i rehabilitacije

Varaždin, rujan, 2022.

Prijava završnog rada

Definiranje teme završnog rada i povjerenstva

ODJEL	Odjel za fizioterapiju		
STUDIJ	preddiplomski stručni studij Fizioterapija		
PRISTUPNIK	Marko Kovačić	MATIČNI BROJ	3930/336
DATUM	23.9.2022	KOLEGIJ	Fizioterapija u Traumatologiji
NASLOV RADA	Fizioterapijski pristup kod bolesnika sa "kljocavim prstom"		
NASLOV RADA NA ENGL. JEZIKU	Physiotherapeutical procedures in patients with trigger finger		
MENTOR	dr.sc Pavao Vlahek	ZVANJE	viši predavač
ČLANOVI POVJERENSTVA	1. Valentina Novak, mag.med.techn., pred.,predsjednik		
	2. dr.sc. Pavao Vlahek, v. pred., mentor		
	3. Anica Kuzmić, mag.physioth.pred., član		
	4. doc.dr.sc. Manuela Filipec, zamjenski član		
	5. _____		

Zadatak završnog rada


BROJ	193/FIZ/2022
OPIS	Škljocavi prst je stanje koje se javlja kod upale retinakularne ovojnice, a jos se i naziva stenozirajući tenosinovitis odnosno tendovaginitis. Najčešće zahvaćena remenica je A1 remenica. Većinom se javlja kod osoba od 50. do 60. godine života. Češće se dijagnosticira kod žena. Prst koji je zahvaćen je bolan, pokreti su otežani i javlja se škljocanje odnosno pucketanje. Prvi izbor liječenja je konzervativno odnosno postavljanje udloga i vježbe, ali ako se stanje zakomplicira liječenje bude operativni zahvat. Operativni zahvat se može izvoditi kao perkutano otpuštanje ili otvoreno otpuštanje škljocavog prsta.

ZADATAK URUČEN

23 09 2022

POTPIS MENTORA

SVEUČILIŠTE
SIEVER



Zahvala

Posebna zahvala mentoru dr. sc., dr. med., specijalistu fizikalne terapije i rehabilitacije Pavlu Vlahek što mi je pomogao oko pisanja završnog rada. Zahvale roditeljima i obitelji koji su mi pomogli u ove 3 godine studiranja te hvala prijateljima na podršci.

Sažetak

Mehanizam anatomije šake je složen i bitan je za svakodnevno funkcioniranje. Škljocavi prst (trigger finger) se naziva stenozirajući tenosinovitis odnosno tendovaginitis i javlja se kada se retinakularna ovojnica upali, najčešće je zahvaćena A1 remenica koja se nalazi na glavi metacarpalne kosti. Postoji više mišljenja zašto se javlja škljocavi prst no točna etiologija nije poznata. Škljocavi prst se najčešće javlja od 50. do 60. godine života i češće se može dijagnosticirati kod žena. Zahvaćeni prst je bolan, pokreti su otežani (fleksija i ekstenzija) i u njemu se može osjetiti škljocanje i preskakanje. U djece se javlja slično stanje a to je škljocavi palac, i najbitnije je da se čim prije otkrije kako bi se počelo sa terapijom. Kod liječenja je uvijek prvi izbor konzervativno liječenje (stavljanje udlaga i vježbe), no ako je stanje napredovalo operativni zahvat je neophodan i može se izvoditi kao prekutano otpuštanje ili otvoreno otpuštanje škljocavog prsta.

Ključne riječi: škljocavi prst, anatomija šake, klinička slika, dijagnostika, škljocavi palac, djeca, liječenje

Abstract

Hand anatomy mechanism is complex and essential for daily functioning. Trigger finger is called stenosing tenosynovitis or tendovaginitis and occurs when the retinacular sheath becomes inflamed, the A1 pulley located on the head of the metacarpal bone is most often affected. There are several opinions as to why a trigger finger occurs, but the exact etiology is not known. Trigger finger most often occurs between the ages of 50 and 60 and can be diagnosed more often in women. The affected finger is painful, movements are difficult (flexion and extension) and you can feel clicking and skipping in it. A similar condition occurs in children, which is a trigger thumb, and the most important thing is to detect it as soon as possible in order to start therapy. When it comes to treatment, the first choice is always conservative treatment (putting on splints and exercises), but if the condition has progressed, surgery is necessary and can be performed as precutaneous release or open release of the trigger finger.

Key words: trigger finger, hand anatomy, clinical picture, diagnosis, trigger thumb, children, treatment

Popis korištenih kratica

lat.- latinski naziv

PIP- proksimalni interphalangealni zglob

DIP- distalni interphalangealni zglob

MKP- metakarpophalangealni zglob

FDP- flexor digitorum profundus

FDS- fleksor digitorum superficialis

FPL- fleksor policis longus

ROM- range of movement (opseg pokreta)

IP- interphalangealni zglob

Sadržaj

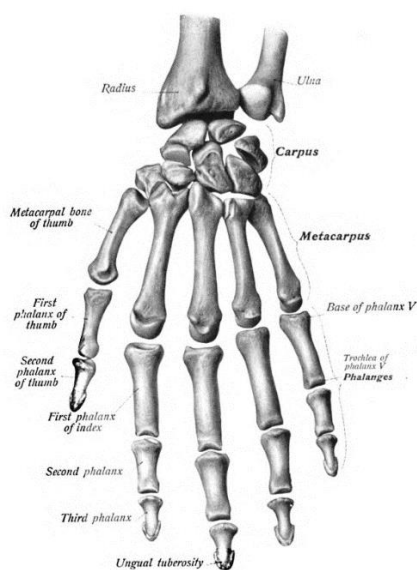
1. Uvod	1
1. 1. Anatomija šake	1
1. 2. Pešće ili carpus	2
1. 3. Zapešće ili metacarpus	3
1. 4. Članci prstiju ili falange (lat. Phalanges)	4
1. 5. Zglobovi šake	4
1. 6. Ligamenti šake	5
2. Škljocavi prst	6
2. 1. Patofiziologija	6
2. 2. Etiologija	7
2. 3. Simptomi	7
2.4. Učestalost	9
3. Prst okidača sekundarno zbog zanemarene ruptуре tetive fleksora	10
3. 1. Metodologija	10
3. 2. Rezultati	11
4. Liječenje	12
4. 1. Konzervativno liječenje	12
4.2. Postavljanje udlaga	12
4. 3. Injekcija kortikosteroida	12
4. 4. Kirurško liječenje	14
5. Vježbe kod škljocavog prsta	15
6. Škljocavi palac kod djece	20
6. 1. Klinička slika i dijagnostika	20
6. 2. Diferencijalna dijagnostika	22
6. 3. Liječenje	23
6. 4. Konzervativno liječenje	23
6. 5. Kirurško liječenje	24
7. Zaključak	25
8. Literatura	26
Popis slika	29
Prilozi	30

1. Uvod

Mehanizam ljudske ruke je složen i njegov integritet je bitan za svakodnevne funkcije. Na kraju gornjeg ekstremiteta smještena je šaka koja je kombinacija složenih zglobova čija je funkcija manipuliranje i hvatanje. Neki biolozi vjeruju da razvoj ljudske ruke neizravno dovodi do razvoja našeg velikog i složenog mozga. Korištenje ruke potaknulo je razvoj mozga dopuštajući ljudima da istražuju i dobivaju informacije iz okoline. [1]

1. 1. Anatomija šake

Sastoji se od pešća, zapešća i članaka prstiju odnosno falanga koji zajedno imaju 27 kostiju koje su raspoređene da se kotrljaju, vrte i klize [2]. Pešće (carpus) formiraju 8 malih kostiju koje čine dva reda (distalni i proksimalni). U distalni red ubrajamo: trapeznu kost (lat. os trapezium), trapezoidnu kost (lat. os trapezoideum), glavičastu kost (lat. os capitatum) i kukastu kost (lat. os hamatum). Dok u proksimalni red spadaju čunasta kost (lat. os scaphoideum), polumjesečasta kost (lat. os lunatum), trokutasta kost (lat. os triquetrum) i graškasta kost (lat. os pisiforme). Zapešće (metacarpus) se sastoji od 5 kostiju. Članci prstiju (falange) zajedno imaju 14 kostiju s time da svaki prst se sastoji od 3 kosti osim palca on se sastoji samo od dvije. Proksimalni dio šake je pešće (carpus), srednji dio je zapešće (metacarpus) i distalni dio su članci prstiju (falange) [3].



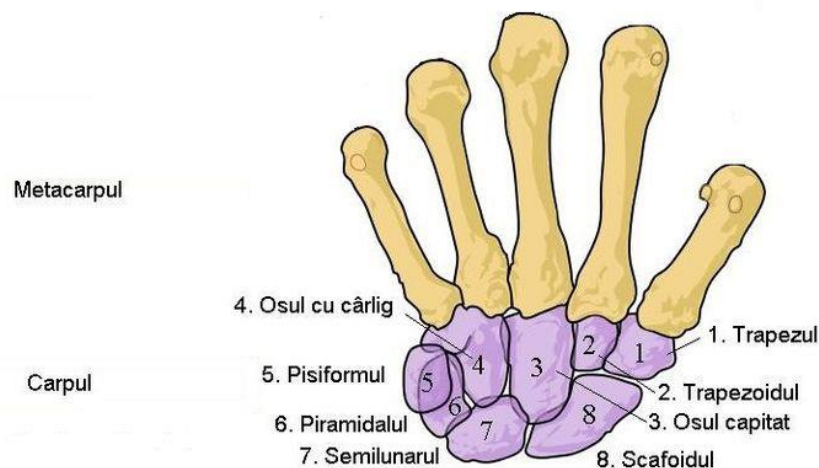
Slika 1- Prikaz kostiju cijele šake i zgloba

1. 2. Pešće ili carpus

Carpus kontrolira odnose duljine i napetosti u multiartikularnim mišićima šake i omogućuje fino podešavanje hvata [4]. Radiocarpalni zglob čine tri kosti u proksimalnom redu koje artikuliraju s radijusom, a srednji karpalni zglob čine distalne kosti pešća. Sve četiri kosti u distalnom redu artikuliraju s bazama pet metakarpalnih kosti i čine karpometakarpalni zglob [5]. Zglobovi između karpalnih kostiju su interkarpalni zglobovi i većina ih je ravnog sinovijalnog tipa [6]. Zbog rasporeda kostiju i ligamenata pokreti u tim kostima su jako omogućeni, ali zato klize i tada doprinose finijim pokretima šake [7].

Kao što sam već naveo u proksimalnom redu nalazimo **čunastu kost (lat. os scaphoideum)** kod koje je prednja površina palpabilna i ona artikulira sa radijusom, **polumjesečasta kost (lat. os lunatum)** ima glatku palmarnu površinu i proksimalno se artikulira s radijusom i zglobnim diskom, medijalno s triquetrumom, lateralno sa skafoidom i distalno s glavom kapitata, dalje nalazimo **trokutastu kost (lat. os triquetrum)** koja kada se ruka aducira, ulazi u radiokarpalni zglob i zadnja kost u proksimalnom redu je **graškasta kost (lat. os pisiforme)**, ona se nalazi u tetivi flexora carpi ulnarisa, artikulira s palmranom površinom trokutaste kosti i prednja površina strši distalno i tvori medialni dio karpalnog tunela [5].

U distalnom redu pešća nalazimo također 4 kosti, **trapezna kost (lat. os trapezium)**, ona je najnepravilnija i nema dvije paralelne strane ima opipljiv tuberkulom i proksimalno artikulira s čunastom kosti, a medijalno s **trapezoidnom kosti (lat. os trapezoideum)**, koja za razliku od trapezne kosti ima dvije paralelne strane i distalno artikulira s drugom metakarpalnom kosti, lateralno s trapezom, proksimalno sa čunastom kosti i medijalno s glavičastom kosti. Treća po redu u distalnom redu je **glavičasta kost (lat. os capitatum)** koja ima oblik glave, najveća je od svih karpalnih kostiju i smještena je u središtu i tamo artikulira s polumjesečastom i čunastom kosti, medijalno s kukastom kosti i lateralno s trapezom. I posljednja kost se naziva **kukasta kost (lat. os hamatum)** ona je klinastog oblika i ima zakrivljenu opipljivu kuku koja strši ispod baze pete metakarpalne kosti [5].



Slika 2- Prikaz pešća šake

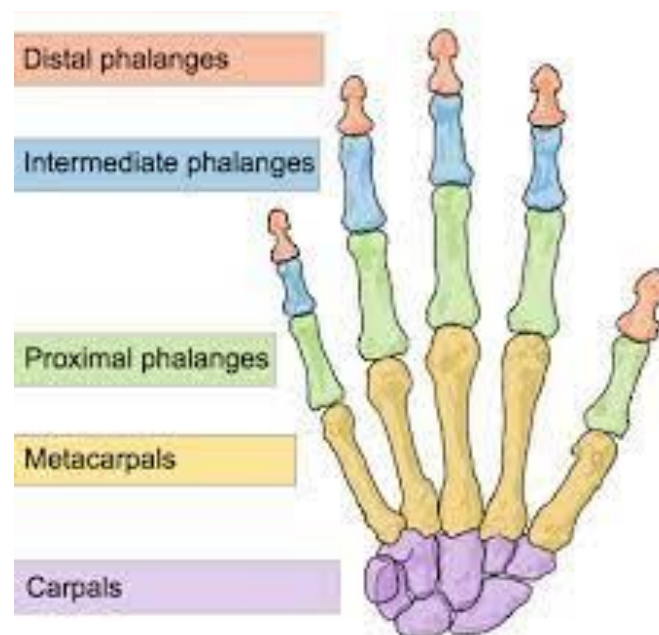Karpalni tunel je formiran od prednjeg konkavnog prostora koji čine graškasta kost i kukasta kost na ularnoj strani i čunasta kost i trapez na radijalnoj strani. Duge tetive fleksora prstiju i palca i srednji živac prolaze kroz karpalni tunel [5].

1. 3. Zapešće ili metacarpus

Dlan šake koji se sastoji od 5 kostiju odnosno metacarpala. One se označavaju brojevima od 1 do 5 počinjući od palca prema malom prstu. Svaka kost je dugačka i sastoji se od četverokutne proksimalne baze, osovine odnosno tijela i distalno zaobljene glave. Baza prve metacarpalne kosti je sedlasta i uzglobljena je s trapezom, baza druge kosti se spaja s trapezom, trapezoidnom kosti i glavičastom kosti, baza treće kosti artikulira s glavičastom kosti, a baza četvrte i pete kosti su spojene s kukastom kosti. Također metacarpalne kosti od druge to pete međusobno se artikuliraju. Glave metacarpalnih kostiju su zaobljene i glatke i protežu se na palmarnu površinu i najbolje su vidljive kada je šaka stisnuta. Glava prve metacarpalne kosti ima dvije sesamoidne kosti zbog kojih je i šira od ostalih, a one se nalaze u kratkim tetivama koje prelaze zglob i spajaju se s palmarnim dijelom zglobne površine. U metacarpofalangealnim zglobovima postoje konkavitete u koje se te glave uklapaju [3].

1. 4. Članci prstiju ili falange (lat. Phalanges)

Sastoje se od 14 dugih kostiju od kojih svaki prst ima po tri kosti (distalnu, srednju i proksimalnu) osim palca on ima dvije (distalnu i proksimalnu). Označujemo ih brojevima od 1 do 5 počevši od palca isto kao i metacarpalne kosti. Proksimalna falanga je konkavna i velika jer se artikulira s metacarpofalangealnim zglobovima. Osovina odnosno tijelo falange je zakrivljeno duž svoje dužine a koneksna je dorzalno. Falanga je na konveksna na dorzalnoj strani, a na palmarnoj je ravna. Distalni kraj odnosno glava je manja i konveksna kako bi se uzglobila s sljedećom falangom [3].



Slika 3- Prikaz članka prstiju

1. 5. Zglobovi šake

Ručni zglob iako neki kažu da ima 3 stupnja slobode, ima 2 stupnja slobode zato jer se supinacija i pronacija odvijaju u radioulnarnom zglobu. U šaci imamo sljedeće zglobove: radiocarpalni zglob, srednji carpalni zglob, carpometacarpalni zglob palca i ostalih prstiju, metacarpofalangealne zglobove i interphalangealne zglobove (PIP i DIP) [8].

1. 6. Ligamenti šake

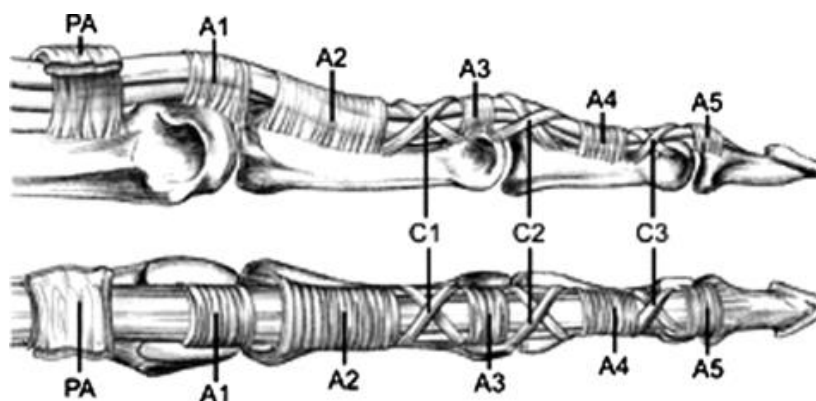
Važno je spomenuti jake ligamente koji su s obje strane zglobova prstiju i palca i nazivamo i **kolateralni ligamenti**, **volarna ploča** je ligament koji povezuje proksimalnu falangu sa srednjom falangom na palmarnoj strani zgloba, kako se zglob u prstu ispravlja, ligament se zateže i sprječava savijanje PIP zgloba unazad. **Radijalni i ulnarni kolateralni ligamenti** oni vežu kosti zapešća i pružaju stabilnost. **Volarni radiocarpalni ligamenti** to je složena mreža ligamenata koji podupiru dlan zapešća dok **dorzalni radiocarpalni ligamenti** podupiru stražnji dio zapešća, i **ulnocarpalni i radioulnarni ligamenti** to su dva seta ligamenata koji pružaju glavni oslonac zapešću [9].

2. Škljocavi prst

Škljocavi prst je dobio ime po pucketanju i zvuku škljocanja koje se javlja kod ispužanja (ekstenzije) ili savijanja (fleksije) prsta. Notta ga je prvi put opisao 1850. godine [10]. Često se naziva stenozirajući tenosinovitis no, neke histološke studije su prikazale da se patološke upalne promjene specifično lokalizirane na ovojnici tetive, a ne na tenosinoviju [11]. Pa se na temelju toga termin tendovaginitis predlaže kao prikladniji opis škljocavog prsta [12].

2. 1. Patofiziologija

U škljocavom prstu hipertrofija i upala retinakularne ovojnice ograničava kretanje i pokrete u tetivi fleksora koje je sve više što je upala prisutna teže [13,14]. Retinakularna ovojnica tvori sustav remenica i sastoji se od niza prstenastih i križnih remenica koje služe za proizvodnju najveće moguće sile u prstu i da pokret fleksorne tetive bude što učinkovitiji [15]. U škljocavom prstu najčešće je zahvaćena prva prstenasta remenica (A1) koja se nalazi na glavi metakarpalne kosti, iako postoji i mogućnost da se to desi na drugoj i na trećoj prstenastoj remenici (A2 i A3) [16].



Slika 4- Prikaz remenica kroz koje prolaze tetive fleksora

Remenica A1 je zbog svojeg položaja izložena jakim i silama i velikim pritiscima tlaka kod normalnog i snažnog stiska [15]. Ponavljajuće trenje pa i rezultirajuće intratendijsko oticanje koje je uzrokovano pokretom tetive fleksora kroz remenicu A1 uspoređuje se s trošenjem konca na krajevima zbog stalnog provlačenja istog kroz ušicu igle [17]. Kod mikroskopskog pregleda remenica okidača A1 prikazao je degeneraciju i infiltraciju upalnih stanica, ali su nedavne ultrastrukturne usporedbe normalnih i okidačkih remenica A1 raščistile što bi točno bila ključna faza u patogenezi škljocavog prsta [11]. Studije koje su bile provođene upotrebljavale su skenirajuće i transmisijske elektronske mikroskope da bi se ispitala klizna površina remenica A1 i pokazale su da normalni uzroci imaju u sebi amorfni izvanstanični matriks, uključujući kondrocite koji oblažu cijeli unutarnji sloj remenice. S druge strane patološki uzroci imali su sličan izgled, no s varirajućim veličinama i oblicima koji su imali gubitak izvanstaničnog matriksa. Ta područja karakterizira proliferacija hondrocita i proizvodnja kolagena tipa III, pa se pretpostavlja da je ta fibrokartilagena metaplazija rezultat trenja koje se ponavljalo i kompresija koja se nalazi između tetive fleksora i odgovarajućeg sloja remenice A1 [14,18].

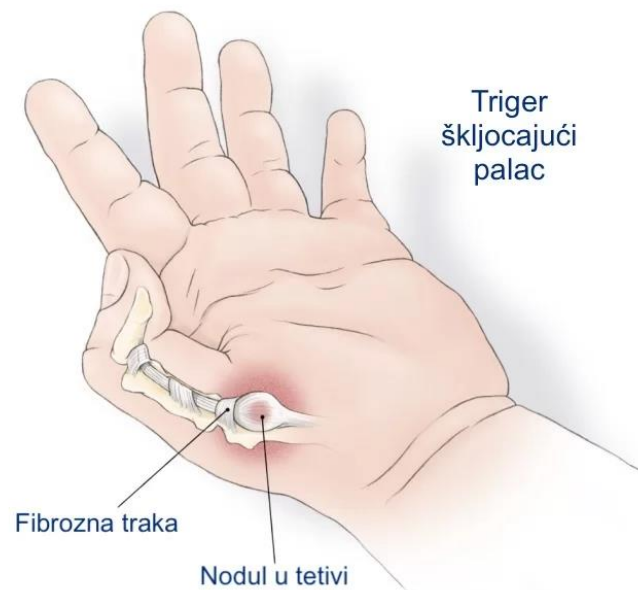2. 2. Etiologija

Predložilo se više uzroka škljocavog prsta, iako se točna etiologija nije mogla razjasniti. Veća je incidencija da će se desiti u dominantnoj ruci [14]. Neki izvještaji škljocavi prst često povezuju sa zanimanjima koja zahtijevaju fine pokrete i učestalu fleksiju prsta i šake kao što je korištenje alata, škara, kliktanje po mišu. No studije ne mogu pronaći povezanost između škljocavog prsta i radnog mjesta pa je taj odnos upitan. Uzroci škljocavog prsta su višestruki i svaki pojedinac može imati različite uzroke (simptome) [19].

2. 3. Simptomi

Simptomi škljocavog prsta su raznoliki i ima ih puno. Često se javlja bolnost i ograničeni su normalni pokreti kod zahvaćenog prsta, također zahvaćenom prstu je smanjena funkcija. Kada se prst pokuša ispružiti javlja se preskakanje odnosno škljocanje i osjećaj okidanja

okidača, međutim kada se prst savija taj osjećaj se javlja rjeđe. Kod pokreta prsta do izražaja dolazi bolnost koja može varirati od slabije pa do jače, posebno kada prst „preskoči“. Kod manjeg broja odraslih kroničnih pacijenata prst većinom ostaje zaglavljnjen u fleksiji (pacijent ne može ispružiti prst), a to se može desiti i kod ekstenzije prsta (pacijent ne može saviti prst). Postoji mogućnost da neki pacijenti prst mogu ispružiti ili saviti pasivno odnosno drugom rukom, ali se javlja jaka bol. Kod nekih pacijenata simptomi ponekad budu zbunjujući i nejasni. Najčešće to mogu biti samo bolovi koji se javljaju odmah ujutro kod kojih postoji ili ne postoji ograničenje pokreta prsta, smanjena je snaga stiska šake, može se javiti bolnost korijena prsta koja bude na supiniranoj ili proniranoj strani šake te bolnost tetive na pritisak. Prirodna varijanta najčešće dolazi u obliku savijenog zgloba između kostiju odnosno članaka palca i nalazi se pod kutom od 90 stupnjeva (može biti i pod nešto manjim kutom), međutim pasivna pokretljivost zgloba je moguća samo ponekad, a nekad je uopće ni nema. Ultrazvučno snimanje ili magnetska rezonanca može pomoći kod dijagnoze škljocavog prsta [20].



Slika 5- Prikaz boli sa volarne strane

2.4. Učestalost

Škljocavi prst najčešće se javlja od 50. do 60. godine života i to do 6 puta je veća mogućnost da će se javiti kod žena nego kod muškaraca, no razlozi zašto su baš ta dob i spol toliki faktori nisu posve jasni [21]. Životni rizik da se dobije škljocavi prst je od 2% do 3 %, no kod dijabetičara se povećava i do 10% [22]. Ta učestalost kod dijabetičara se povezuje s trajanjem bolesti a ne s kontrolom glikemije. Također veći rizik pojave škljocavog prsta imaju pacijenti sa sindromom karpalnog kanala, De Quervainovom bolesti, hipotireozom, RA (reumatoidnim artritisom), bubrežnom bolešću i amiloidozom [21,23].

3. Prst okidača sekundarno zbog zanemarene ruptуре tetive fleksora

3. 1. Metodologija

Izvršeno je istraživanje koje su objavili Malrey Lee, Young-Ran Jung i Young-Keun Lee. Oni u svojem istraživanju navode da je provedeno restrospektivni studij pregleda 6 pacijenata koji su imali škljocavi prst, a koji je uzrokovan zanemarenom rupturom tetive fleksora nakon uboda ili porezotine staklom, žicom ili pilom za metal. Istraživanje je provedeno od kolovoza 2010. godine do svibnja 2015. godine. U njemu su sudjelovala 4 muškarca i 2 žene koji su imali prosječnu dob od 41 godine. Lijeva šaka je bila zahvaćena strana kod 5 pacijenata a kod jednoga je bila zahvaćena desna šaka. Kod 2 pacijenta zahvaćeni prst je bio kažiprst, palac, srednji, domali i mali prst su bili zahvaćeni u po jednog pacijenta. Mjesto traume se nalazilo s volarne strane MCP (metacarpophalangealnog) zgloba u 4 pacijenta, kod jednog pacijenta bio je zahvaćen volarni aspekt proksimalne phalangae i kod jednog pacijenta je bio zahvaćen volarni aspekt proksimalne phalangae odnosno PIP zgloba. Vremenski interval između ozljede i operacije je prosječno iznosio 6 tjedana, a samo 2 od 6 pacijenata je reklo da je kirurg zašio ozljedu bez eksploracije kada su bili ozlijeđeni prvi puta. Kod svih pacijenata se javilo okidanje koje je povezano s boli u zahvaćenom prstu (Tablica 1) [24].

Tablica 1- Prikaz demografije pacijenata

Patient no.	Age (yr)	Sex	Intervals between injury and surgery (weeks)	Causes of injury	Initial treatment*	Symptoms
1	43	F	6	Glass, puncture	—	P/S/DT/T
2	23	M	2	Glass, puncture	+	P/S/DT/T
3	57	F	4	Glass, laceration	—	P/S/DT/T
4	36	M	12 months	Wire, puncture	—	P/S/T
5	59	M	12 months	Glass, puncture	+	P/T
6	28	M	4	Hacksaw, puncture	—	P/S/DT/T

DT = direct tenderness, P = pain, S = swelling, T = triggering.
* +: Yes, hospital treatment, -: No, hospital treatment.

3. 2. Rezultati

Kod nalaza svih bolesnika nalazio se tenosinovitis, a jedan bolesnik je imao i granulom. Četiri pacijenta su imala djelomičnu rupturu FDP tetive, a 3 pacijenta su imala djelomičnu rupturu FDS tetive. Obje tetive su bile djelomično puknute kod 2 pacijenta, a preostali pacijent je imao djelomičnu rupturu FPL tetive. Devet mjeseci je bio prosjek praćenja razdoblja nakon operacije. Kod svih pacijenata se vratio puni opseg pokreta (ROM) i nije bilo ponovnog efekta okidača. VAS skala ocjena se prosječno smanjila s 3,6 prije operacije na 0,3 postoperativno na konačnom praćenju. Prosječna ocjena Quick-DASH se bila smanjila s 33,6 prije operacije na 5,3 kod konačnog praćenja (Tablica 2) [24].

Tablica 2- Prikaz rezultata pacijenata

Patient no.	Injured tendon	Entrapment location	Operative findings	Last follow up (months)	VAS (Pre/last f/u)	Quick-DASH (Pre/last f/u)
1	FDP, FDS (LSF)	A1 pulley	Tenosynovitis, foreign body	7	5/0	40.9/0
2	FDP, FDS (RIF)	A1 pulley	Tenosynovitis	4	4/1	63.6/13.6
3	FPL (Lt. thumb)	A1 pulley	Tenosynovitis	8	3/0	29.5/4.5
4	FDP (LIF)	A2 pulley	Tenosynovitis, Granuloma	12	3/1	15.9/11.3
5	FDS (LRF)	A1 pulley	Tenosynovitis	6	3/0	22.72/2.2
6	FDP (LLF)	A2 pulley	Tenosynovitis	18	4/0	29.5/0

FDP=flexor digitorum profundus, FDS=flexor digitorum sublimus, FPL=flexor pollicis longus, LIF=left index finger, LLF=left long finger, LRF=left ring finger, LSF=left small finger, Pre/last F/U=preoperative/last follow up, RIF=right index finger.

4. Liječenje

4. 1. Konzervativno liječenje

Konzervativno liječenje se koristi kao početno i ono uključuje modifikaciju aktivnosti, nesteroidne protuupalne lijekove za kontrolu boli, MCP imobilizaciju zgloba i injekciju kortikosteroidima [25].

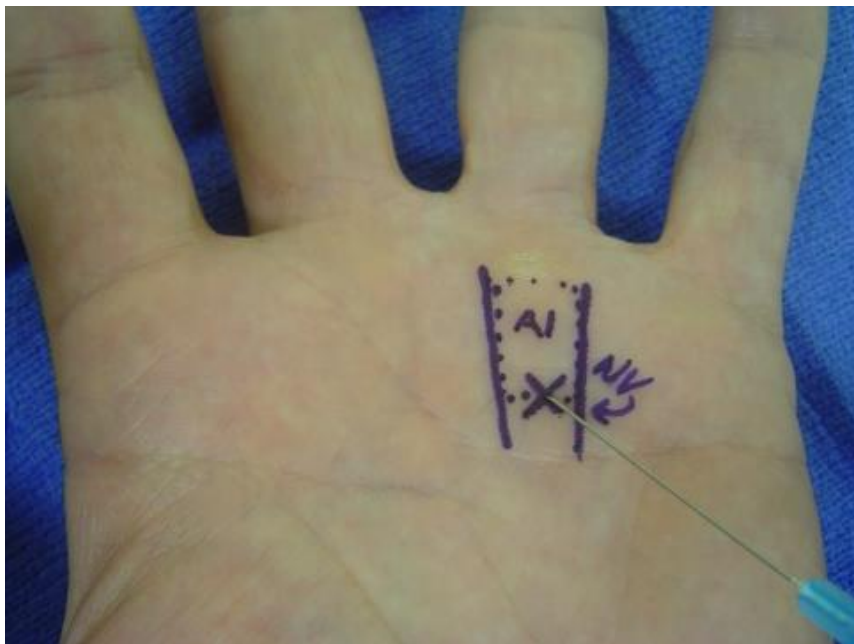4.2. Postavljanje udlaga

Udlage postavljamo sa ciljem da spriječimo trenje koje je uzrokovano kretanjem tetive fleksora kroz zahvaćenu remenicu A1 dok upala tamo ne prestane [16]. Za pacijente koji ne žele ići na liječenje injekcijama kortikosteroidom se smatra da je postavljanje udlaga za njih prikladnije liječenje. Studij koji je proučavao fizičke radnike s distalnim interphalangealnim odnosno DIP zglobnim udlagama u punoj ekstenziji tijekom vremenskog perioda od 6 tjedana pokazale su smanjenje simptoma u više od 50% pacijenata [26]. U drugom provedenom studiju udlage metacarpophalangealnih odnosno MCP zglobova kod 15 stupnjeva fleksije (PIP i DIP zglobovi su slobodni) se pokazalo da se simptomi povlače u 65% pacijenata nakon praćenja od godinu dana. Pacijenti koji ujutro imaju simptome začepljenja, PIP udlaga može biti uspješna i učinkovita za oporavak. Postavljanje udlaga daje jako nisku stopu uspjeha kod pacijenata s teškim i dugotrajnim simptomima [27].

4. 3. Injekcija kortikosteroida

Već 1953. godine opisane su bile injekcije kortikosteroida za liječenje škljocavog prsta. Injekcije se u većini slučajeva trebaju primijeniti prije kirurške intervencije jer jako učinkovito

(čak i do 93%), pogotovo kod pacijenata bez dijabetesa i samo jednim zahvaćenim prstom [28]. Injekcije su većinom manje uspješne kod pacijenata s dugotrajnom bolešću koje traje više od 6 mjeseci, dijabetesom melitusom i kod zahvaćenosti više od jednog prsta jer je nemoguće preokrenuti promjene hondroidne metaplazije koje se nalaze na remenici A1. Tradicionalno u većini slučajeva injekcija se daje točno u ovojnici, no neki slučajevi davanja ekstrasinovijalne injekcije pokazuju da je jednako učinkovita, a u isto vrijeme smanjuje rizik od oštećenja tetive. Rijetka komplikacija koja se javlja je puknuće tetive i zasada je prijavljen samo jedan slučaj. U druge komplikacije uključujemo dermalnu atrofiju, masnu nekrozu, hipopigmentaciju kože, povišenje glikoze kod dijabetičara i infekciju. Ukoliko se simptomi ne povuku ili se ponovno vrate nakon prve injekcije, vjerojatnost da će druga injekcija uspjeti je upola manja nego što je bila na početku terapije [29].



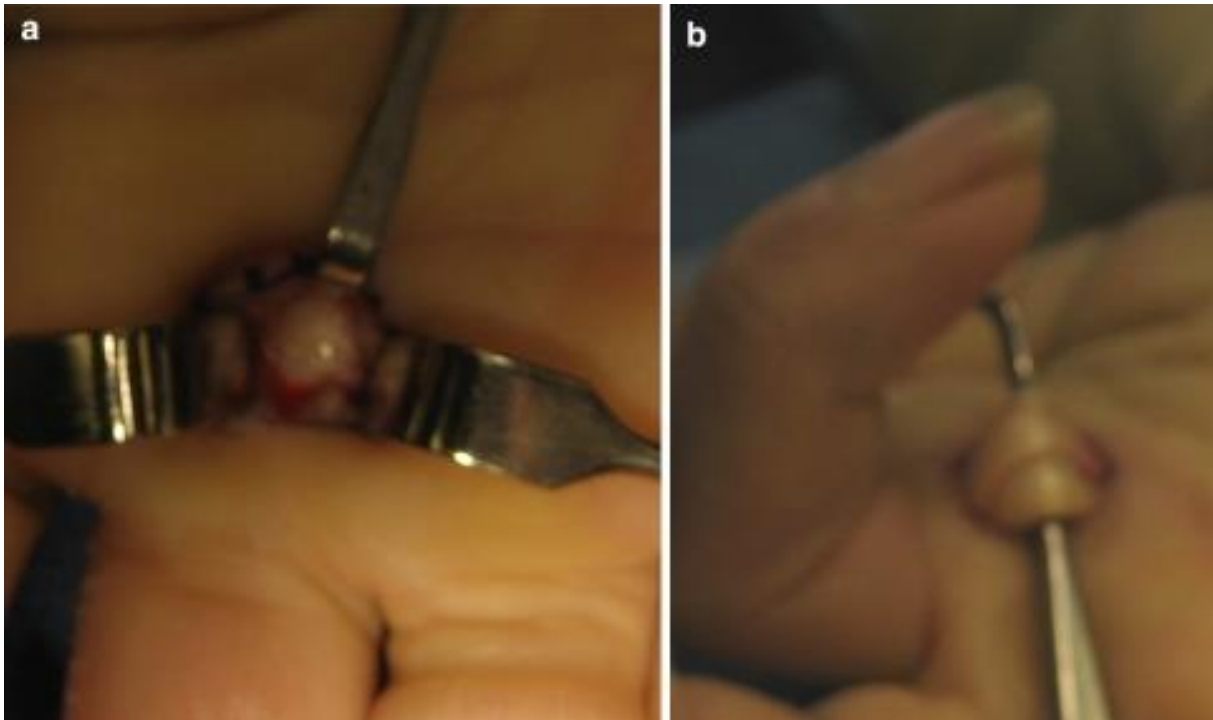
Slika 6- Prikaz odgovarajućeg mjesta za injekciju

4. 4. Kirurško liječenje

Kirurški tretman bio on prekutanim ili otvorenim otpuštanjem, smatra se da je izrazito uspješan i da je to ultimativni tretman za liječenje škljocavog prsta. Kirurško liječenje koristimo kada konzervativnim nismo uspjeli ukloniti bol i simptome (injekcije i udlage). Vrijeme kada koristimo operativni zahvat je kontroverzno jer podaci upućuju na to da se prvo vidi uspjeh jedne ili više injekcija kortikosteroidom [30].

Lorthioir je 1958. godine prvi opisao i predstavio prekutano otpuštanje škljocavog prsta. U tom postupku hiperekstenzira se MCP zglob, dlan je okrenut prema gore, tako se rasteže kolturna A1 i neurovaskularne strukture se pomiču dorzalno. Nakon što se za ublažavanje boli ubrizga lidokain i etil klorid rasprši, iglom ulazimo u kožu točno na remenicu A1. Tada se remenica reže proksimalno i distalno od mjesta ubrizgavanja. Stopa uspjeha ide u preko 90% posto s tim postupkom, no kada se ta tehnika koristi dolazi do rizika ozljede digitalnog živca ili arterije. Ostale komplikacije koje uključuju bol, infekciju i napetu tetivu su rjeđe [31].

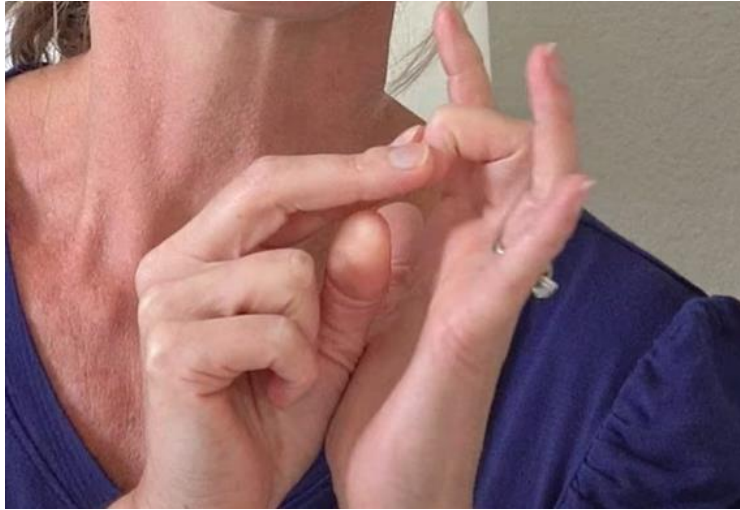Što se tiče otvorenog otpuštanja škljocavog prsta, ono se kao tretman koristi više od jednog stoljeća. Cilj tog postupka je većinom isti kao i kod prekutanog otpuštanja, a to je da se remenica A1 potpuno presiječe. Otvoreno otpuštanje osigurava veću izloženost i postoji mogućnost da je sigurnije u pogledu jatogene neurovaskularne ozljede. Stope uspješnosti tog postupka kreću se od 90% do 100%, što prikazuje da je on veoma uspješan. Međutim stope komplikacija mogu biti veće nego kod prekutanog otpuštanja, a one uključuju refleksnu simpatičku distrofiju, bol, infekciju, ukočenost, transkeciju živca, deformaciju fleksora, itd. Sve u svemu ovaj postupak se smatra jako učinkovitim [16,32].



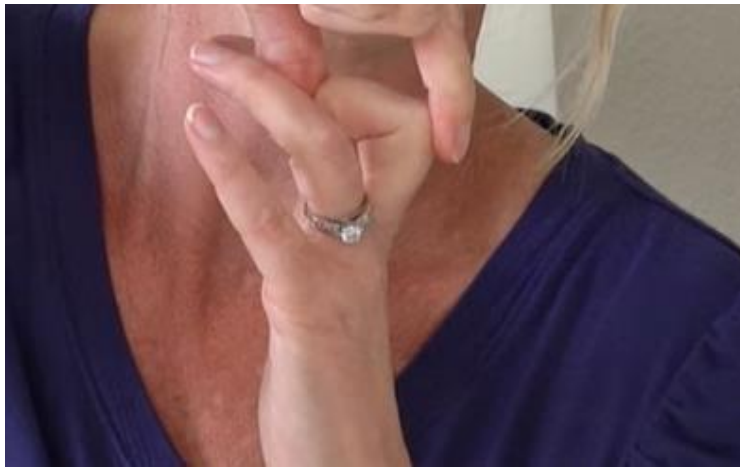Slika 7- a) Prikaz zadebljane remenice A1 b) nakon što se remenica otpusti

5. Vježbe kod škljocavog prsta

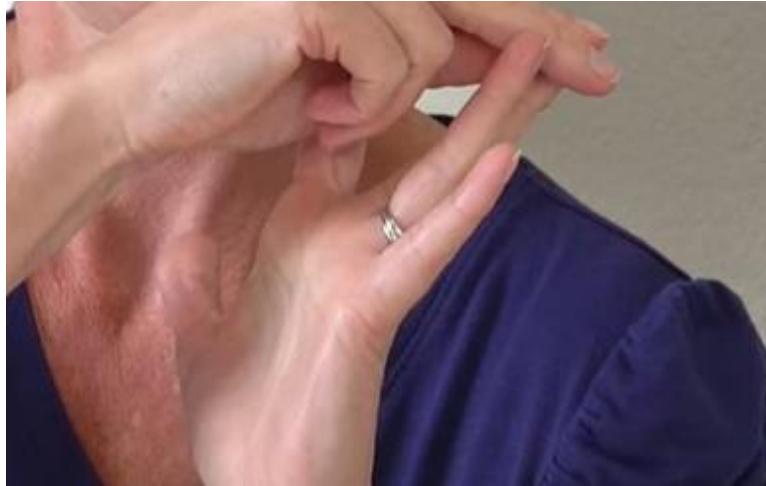Pasivno istežanje fleksijom PIP-a i DIP-a- prsti ruke na kojoj se nalazi škljocavi prst su opuštene, drugom rukom se prima vrh škljocavog prsta i postupno se prvo savija DIP, i nakon toga PIP. Prvi članak prsta odnosno falanga se ne savija uopće. (Slika 8) Nakon tog hvata, prst se prima palcem za DIP, a kažiprstom za PIP i polako se gurati u hiperekstenziju tako da se u dlanu osjeća istežanje fleksora tog prsta. (Slika 9). Kada smo savijen prst istegnuli u hiperekstenziji, primamo prst za vrh i polako ga ispružimo i ispruženog ga guramo u hiperekstenziju i istežemo. (Slika 10). Vježbu se ponavlja do 10 puta, s tim da se svaki put zadrži 3 do 5 sekundi [33].



Slika 8- PIP i DIP pasivno istežanje fleksijom



Slika 9- PIP i DIP pasivno istežanje fleksijom



Slika 10- PIP i DIP pasivno istezanje fleksijom

Izometrička vježba FDP (flexor digitorum profundus) tetive- nedavna istraživanja pokazuju da vježbe izometričke kontrakcije mogu istegnuti remenicu, tako ju oslobađaju i pružaju joj više mjesta kod fleksije zahvaćenog prsta i smanjuje se vjerojatnost škljocanja, a ujedno i boli. Vježba se izvodi tako da se uzme mali ručnik i stavlja se između prsta koji je zahvaćen (u ovom slučaju srednji prst), tako da prst bude pod kutom od 45 stupnjeva u odnosu na njegov zglob odnosno metacarpophalangealni zglob. (Slika 11). Tada vrhom prsta druge ruke se pritišće vrh zahvaćenog prsta u ručnik tako da se osjeti napetost u dlanu FDP tetive. (Slika 12). Vježbu se ponavlja do 10 puta i svaki put se zadrži 3 do 5 sekundi. Ako je zahvaćeno više prstiju (Slika 13) ručnik se stavlja ispod njih i na isti način se izvodi vježba naizmjenično jedan pa drugi prst [33].



Slika 11- Izometrička vježba FDP tetive

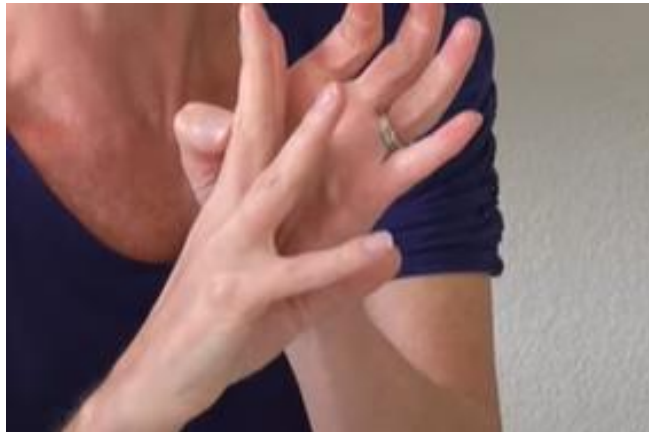

Slika 12- Izometrička vježba FDP tetive

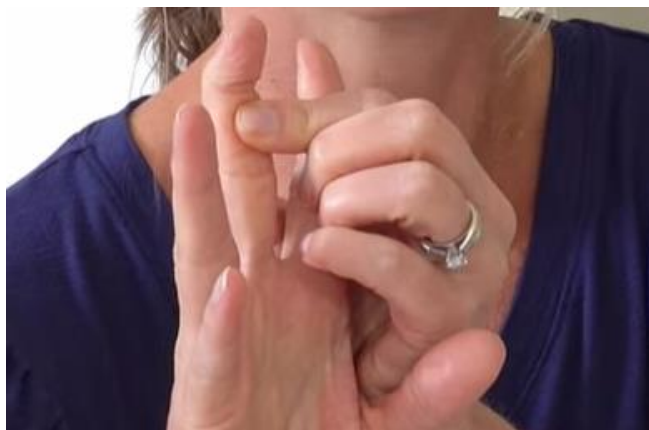

Slika 13- Izometrička vježba FDP tetive

Blokiranje DIP-a- koristi se da bi se ostvarilo aktivno klizanje kroz FDP tetivu na sigurniji način bez boli kako bi se ona istegnula i pokrenula. Vježba se izvodi tako da se kažiprst druge ruke stavlja na PIP zglob s volarne zahvaćenog prsta (Slika 14), a palac se stavlja sa volarne strane točno ispod DIP zgloba na bazu 2. članka prsta (basis phalangis). Istovremeno se pritišće PIP tako da se ne miče i daje se mali otpor na bazu članka prsta, a vrh prsta se flektira u DIP zglobu (Slika 15). Vježba se također ponavlja do 10 puta i zadržava se svaki put 3 do 5 sekundi [33].



Slika 14- Blokiranje DIP-a

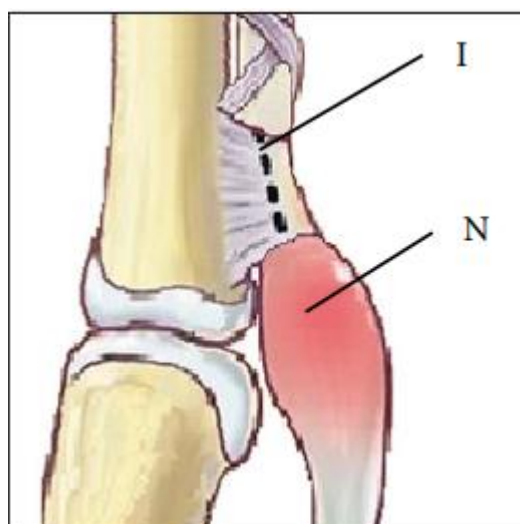


Slika 15- Blokiranje DIP-a

6. Škljocavi palac kod djece

6. 1. Klinička slika i dijagnostika

Kod većine djece tokom druge godine se razvija klinička slika. Roditelji često primjećuju škljocanje iz kojeg postupno nastaje fiksna fleksijska kontraktura, koja je i jako česta klinička slika kod djece, to se zove „zaključan“ palac u fleksiji (Slika 16). Dio autora takav poremećaj više voli nazivati fleksijska kontraktura palca pred škljocavim palcem. Takvo stanje je više-manje bez boli, ali kod forsirane fleksije se javlja nelagodnost [34]. Kod fizikalnog pregleda u IP zglobu se javlja škljocanje (pucketanje), preskakivanje i fleksija zgloba je otežana. Također kod pregleda važno je pregledati obje šake jer postoji mogućnost obostranog javljanja škljocavog palca, no treba obratiti pozornost na flektiranje prsta koje nije voljno jer ono može upozoriti na palac „zaključan“ u ekstenziji odnosno ekstenzijsku verziju (javlja se u 1% slučajeva). Nottin čvor je zadebljanje tetive FPL-a (flexor policis longus) koje se nalazi proksimalno od A1 remenice, odnosno kada je fleksija poremećena nalazi se distalno i može opipati kao masa na volarnoj strani MCP zgloba u području fleksorne brazde (Slika 16) [34,35]. Kada se palac pomiče čvor se kreće proksimalno-distalno u isto vrijeme kada se kontrahira fleksorna tetiva. Čvor se često može opipati na suprotnom asimptomatskom palcu. Da bi se klinička slika bolje opisala koristi se nekoliko ljestvica za stupnjevanje (gradaciju), najčešća ljestvica je Sugimotova klasifikacija, koja se sastoji od 4 stupnja no postoji i njezina proširena verzija koju su Johnston i suradnici nadogradili i dodali podgrupu s četiri ekstenzijska stupnja (Tablica 3) [36]. Podjela prema Watanabeu se također često koristi, a sastoji se od 4 stadija s time da su oni poredani od 0 pa do 3 (0 označava najlakši stadij, a 3 najteži), uz priloženi opis poremećene ekstenzije i fleksije (Tablica 4) [37]. Također u klinički sliku, ultrazvukom se koristimo kao neinvazivnom metodom. Kod djece koja imaju unilateralnu pojavu vrijednosti relativne veličine zdravog i zahvaćenog palca su manje od 1,5 te taj omjer škljocanja daje veliku mogućnost razvoja bilateralno.



Slika 16- Inzicija A1 remenice kod škljocavog palca, I- Smjer inzicije, N- Nottin čvor FPL-a

Stadij /Stage	Podgrupa F (fleksija) /Subclass F (flexion)	Podgrupa E (ekstenzija) /Subclass E (extension)
I.	Palpabilan Nottin čvor proksimalno od <i>A1 pulleya</i> , bez škljocanja tijekom fleksije ili ekstenzije interfalangealnog zgloba /Palpable Notta's nodule proximal to the A1 pulley, no snapping during interphalangeal joint (IPJ) flexion or extension	Palpabilan Nottin čvor distalno od <i>A1 pulleya</i> , bez škljocanja tijekom fleksije ili ekstenzije interfalangealnog zgloba /Palpable Notta's nodule distal to the A1 pulley, no snapping during interphalangeal joint (IPJ) flexion or extension
II.	Škljocanje je prisutno pri aktivnoj ekstenziji IP zgloba /Triggering occurs when the IPJ is actively extended	Škljocanje je prisutno pri aktivnoj fleksiji IP zgloba /Triggering occurs when the IPJ is actively flexed
III.	Onemogućena je aktivna ekstenzija IP zgloba, a škljocanje je prisutno pri pasivnoj ekstenziji /The IPJ cannot be extended actively and triggering is observed when the IPJ is extended passively	Onemogućena je aktivna fleksija IP zgloba, a škljocanje je prisutno pri pasivnoj fleksiji /The IPJ cannot be flexed actively and triggering is observed when the IPJ is flexed passively
IV.	Onemogućena je pasivna ekstenzija IP zgloba uz postojanje fiksne fleksijske deformacije /The IPJ cannot be passively extended and there is a fixed flexion deformity	IP zglob je potpuno ekstenziran i ne može se pasivno flektirati /The IPJ is fully extended and cannot be passively flexed

Tablica 3- Prikaz Sugimotove klasifikacije škljocavog prsta

Stadij/ Stage	Podgrupa F (fleksija) /Subclass F (flexion)
0.	Palpabilna masa na fleksornoj tetivi /A mass is palpable on the flexor tendon
I.	Palac je „zaključan“ u flektiranom ili ekstendiranom položaju te se može aktivno ekstenirati ili flektirati uz škljocanje /The thumb locks in a flexed or extended position, and can be actively extended or flexed with triggering
II.	Palac je „zaključan“ u flektiranom ili ekstendiranom položaju te se može pasivno ekstenirati ili flektirati uz škljocanje /The thumb locks in a flexed or extended position, and can be passively extended or flexed with triggering
III.	Palac je „zaključan“ u fleksiji ili ekstenziji i ne može se ekstenirati ili flektirati ni aktivno ni pasivno /The thumb locks in a flexed or extended position, and cannot be extended or flexed actively or passively

Tablica 4- Podjela prema Watanabeu

6. 2. Diferencijalna dijagnostika

Kod male djece svaki gubitak funkcije prstiju se naziva ozljedom jer nema sigurnih podataka o traumi, pa tako se i za škljocavi palac prvo misli da je prijelom, a Nottin čvor se smatra kalusom. Pa se zato rendgenogramom isključi bilo kakva koštana ozljeda, a ultrazvukom se isključi trauma tetive, dobi se nalaz zadebljane, homogene vlaknaste tetive i postavlja se dijagnoza škljocavog palca. Prema Hülsemannu i suradnicima postoje četiri bitna klinička stanja koja su slična škljocavom palcu [38].

1) Deformacija palca u dlanu/kongenitalna fleksijska deformacija palca

Deformacija palca u dlanu (eng. thumb in palm deformity) podrazumijeva prirodene anomalije palca, a karakterizira ih fleksijska kontraktura MCP zgloba palca, položaj je gotovo pa uredan kao i funkcija IP zgloba. Placa izgleda utisnuto u dlan i aktivna i pasivna puna ekstenzija su izostavljene

2) Hiperfleksibilan palac

U engleskoj literaturi je poznatiji kao „retro fleksibilan palac“ koji obilježavaju prirođena palmarna nestabilnost MCP zgloba u kojoj je moguća pasivna i aktivna dorzalna sublukacija. Sezamoidne kosti su jasno istaknute i mogu se opipati pa se često zabunom zamjenjuju Nottinim čvorom.

3) Kongenitalna ukočenost interphalangealnog zgloba palca

Javlja se patognomična odsutnost kožnih brazda IP zgloba sa fleksorne i ekstenzorne brazde, IP zglob se nalazi u neutralnom položaju i ima ulnarnu devijaciju od 10 do 20 stupnjeva.

4) Hipoplazija palca

On se često javlja obostrano i opisuje ga izraz radijalnog longitudinalnog redukcijuskog defekta. Može se pojaviti kao zasebna promjena ili može biti u sklopu nekoliko sindroma poput Fanconijeva sindroma, sindroma VACTERL, Holt-Oramova sindrom i Goldenharova odnosno okulo-aurikulo-vertebralnog sindroma. Blauthova klasifikacija gradira 5 tipova hipoplazije palca, a u diferencijalnoj dijagnozi škljocavog palca najbitniji je tip II odnosno manji i tanji palac kod kojega je smanjen interdigitalni prostor uz hipoplaziju mišića tenara [38,39].

6. 3. Liječenje

Kakva će biti terapija to ovisi o izboru roditelja i liječnika. Neki preferiraju i žele inicijalno konzervativno liječenje jer postoji mogućnost spontanog povlačenja simptoma i potpunog oporavka. S druge strane drugi žele da liječenje bude kirurški zahvat koji se izvodi presijecanjem remenice A1 čime dobivamo pouzdanu pokretljivost IP zgloba palca [40].

6. 4. Konzervativno liječenje

U konzervativno liječenje isto kao i kod odraslih koristimo se udlagama i vježbama pasivne ekstenzije. Te dvije metode su dosta uspješne i simptomi se povlače, a opseg pokreta IP zgloba postaje veći [40].

6. 5. Kirurško liječenje

Kao najzastupljenija metode liječenja škljocavog palca je i dalje kirurški zahvat. Zbog velikog postotka uspješnosti terapije udlagom i oporavka ne zna se kada bi se kirurško liječenje trebalo primijeniti. Ako do pete godine života, nakon opservacije i nošenja udlaga, nema pomaka i poboljšanja, tada Ogino predlaže da se pristupi kirurškom zahvatu. Roditelji se odlučuju na operativni pristup kada više ne žele opservacijski pristup, a ona je izbor kada u MCP zglobu dolazi do hiperekstenzijskih deformacija i do bolnog škljocanja. Shah i Bae su u svojim terapijskim preporukama i procjenama izjavili da se za djecu koja imaju fiksnu fleksijsku kontrakturu izabere operativni zahvat nakon navršenih 12 mjeseci. Sustavni pregled ishoda škljocavog palca objavili su Farr i suradnici, te se on sastoji od 17 retrospektivnih i jedne prospektivne. U 95% slučajeva postignut je puni opseg pokreta pacijenata koji su liječeni kirurški, njih 67% koji su imali puni opseg nosili su udlagu, a 55% pacijenata s punim opsegom pokreta je bilo tretirano pasivnim vježbama istezanja. Zahvat se izvodi pod općom anestezijom i postupak je poprečna incizija koža u fleksornoj brazdi MCP zgloba [34,40,41]. Većina djece ima dvije brazde umjesto jedne pa su istraživanja pokazala da proksimalni rub A1 remenice leži samo bliže od proksimalnog ruba kožne brazde. Kožna fleksorna brazda i proksimalni rub A1 remenice imaju neznatno dužu udaljenost nego IP brazda i vrh palca. Nepoznato je je li ta povezanost jednaka i kod djece, ali može pomoći pri pozicioniranju reza [34]. Princip zahvata je taj da se uz pomoć uzdužnog presijecanja A1 remenice potpuno oslobodi puni opseg pokreta gibanja tetive. Komplikacije iako rijetke, moguće su, tako 4% pacijenata iskusi povratak škljocanja [42]. Kako bi se potvrdilo puno oslobađanje A1 remenice savjetuje se da se provedu dva intraoperativna testa. Kod prvog testa ekstenzija ručnog zgloba je maksimalna i potiče fleksiju FPL-a uz istovremeno pritiskanje trbuha FPL-a u distalnoj trećini koja se nalazi s volarne strane podlaktice. Drugim testom dokazuje se puna ekstenzija IP zgloba pa se zapešće i MCP zglob palca maksimalno flektiraju. Tako se mogućnost da se škljocanje vrati svodi na minimum. Kako bi se spriječilo napinjanje tetive u luku važno je očuvati distalniju kosu remenicu, a da bi se izbjegla komplikacija ozljede radijalnog digitalnog živca tijekom disekcije, polazi se od središta jagodice palca prema hamulusu hamatusa odnosno kuki kukaste kosti [43].

7. Zaključak

Čestim javljanjem u starijoj dobi škljocavom se prstu (eng. trigger finger), preporučuje brzo djelovanje i konzervativno liječenje i liječenje injekcijama kortikosteroida da ne dođe to daljnje i trajne traume, ako se stanje zakompliciralo preporučuje se prekutano otpuštanje škljocavog prsta koje dolazi s manje komplikacija, no otvoreno otpuštanje ima malo veću stopu uspješnosti pa nije izuzetak, ali ono dolazi sa više komplikacija kao što su bol, infekcija, ukočenost i deformacija fleksora. Kod škljocavog palca u djece počelo bi se liječenje udlagama i vježbama pošto još imaju vremena za razvijanje no operativni zahvat je i dalje najzastupljenija metoda liječenja.

8. Literatura

- [1] Tanrikulu S., Bekmez Ş., Üzümcügil A., Leblebicioğlu G. (2014) Anatomy and Biomechanics of the Wrist and Hand [Internet] <raspoloživo na: https://link.springer.com/referenceworkentry/10.1007/978-3-642-36801-1_49-1#citeas > [prstupljeno 15.3.2022.]
- [2] Maitland, G.D. Maitland's Peripheral Manipulations. 3rd Edition Edinburg: Elsevier Butterworth-Heinemann, 1999.
- [3] Physical Examination of the Spine and Extremities. Hoppenfield, S. New York: Appleton-Century-Crofts, 1976.
- [4] Levangie PK, Norkin CC. Joint Structure and Function: A Comprehensive Analysis. 5th Ed. Philadelphia: F A Davis Company, 2011
- [5] Principles of Anatomy & Physiology. Tortora GJ, Derrickson B. 13th Ed. NJ: John Wiley & Sons, Inc, 2012.
- [6] Palastanga N, Soames R. Anatomy and Human Movement: Structure and Function. 6th Ed. London: Churchill Livingstone, 2012.
- [7] Cael C. Functional Anatomy: Musculoskeletal Anatomy, Kinesiology, an Palpation for Manual Therapists. Lippincott Williams & Wilkins, 2009.
- [8] Kapandji I.A. The Physiology of the Joints: Volume 1, The Upper Limb. 5th Ed. London: Churchill Livingstone, 1982.
- [9] Dawson-Amoah K, Varacallo M. (2019) Anatomy, Shoulder and Upper Limb, Hand Intrinsic Muscles. InStatPearls [Internet] <raspoloživo na: https://www.statpearls.com/kb/viewarticle/22523/?utm_source=TrendMD&utm_campaign=StatPearls_TrendMD_0&utm_medium=cpc > [pristupljeno 15.3.2022.]
- [10] Notta A. Recherches sur uneffection particuliere des gaines tendineuses de la main. Arch Gen Med. 1850.
- [11] Fahey JJ, Bollinger JA. Trigger-finger in adults and children. J Bone Joint Surg Am. 1954
- [12] Burman M. Stenosing tendovaginitis of the dorsal and volar compartments of the wrist. Arch Surg. 1952.
- [13] Newport ML, Lane LB, Stuchin SA. Treatment of trigger finger by steroid injection. J Hand Surg [Am] 1990.
- [14] Sampson SP, Badalamente MA, Hurst LC, et al. Pathobiology of the human A1 pulley in trigger finger. J Hand Surg [Am] 1991.
- [15] Lin GT, Amadio PC, An KN, et al. Functional anatomy of the human digital flexor pulley system. J Hand Surg [Am] 1989.

- [16] Akhtar S, Bradley MJ, Quinton DN, et al. Management and referral for trigger finger/thumb. *BMJ*. 2005.
- [17] Hueston JT, Wilson WF. The aetiology of trigger finger explained on the basis of intratendinous architecture. *Hand*. 1972.
- [18] Sbernardori MC, Mazzarello V, Tranquilli-Leali P. Scanning electron microscopic findings of the gliding surface of the A1 pulley in trigger fingers and thumbs. *J Hand Surg [Br]* 2007.
- [19] Anderson B, Kaye S. Treatment of flexor tenosynovitis of the hand ('trigger finger') with corticosteroids. A prospective study of the response to local injection. *Arch Intern Med*. 1991.
- [20] prof. dr. sc. Ranko Bilić, R. B., Bilicvision-ortopedija [Internet], <raspoloživo na: https://bilicvision-ortopedija.hr/skljocavi-prst/?gclid=Cj0KCCQjw1tGUBhDXARIsAIJx01n068cdbNrxNXPPMYVZOPwiSz_f56AKBH-CV3Hg3BsnDF1GOOYKpDoaAv78EALw_wcB > [pristupljeno 15.9.2022]
- [21] Bunnell S. Injuries of the hand. In: *Surgery of the hand*. Philadelphia: JB Lippincott; 1944.
- [22] Stahl S, Kanter Y, Karnielli E. Outcome of trigger finger treatment in diabetes. *J Diabetes Complicat*. 1997.
- [23] Moore JS. Flexor tendon entrapment of the digits (trigger finger and trigger thumb) *J Occup Environ Med*. 2000.
- [24] Malrey Lee, Young-Ran Jung i Young-Keun Lee. Trigger finger secondary to a neglected flexor tendon rupture. 2019.
- [25] Ryzewicz M, Wolf JM. Okidačke znamenke: principi, upravljanje i komplikacije. *J Hand Surg [Am]* 2006.
- [26] Rodgers JA, McCarthy JA, Tiedeman JJ. Functional distal interphalangeal joint splinting for trigger finger in laborers: a review and cadaver investigation. *Orthopedics* 1998.
- [27] Patel MR, Bassini L. Trigger fingers and thumb: when to splint, inject, or operate. *J Hand Surg [Am]* 1992.
- [28] Howard LD, Jr, Pratt DH, Bunnell S. The use of compound F (hydrocortone) in operative and non-operative conditions of the hand. *J Bone Joint Surg Am*. 1953.
- [29] Clark DD, Ricker JH, MacCollum MS. The efficacy of local steroid injection in the treatment of stenosing tenovaginitis. *Plast Reconstr Surg*. 1973.
- [30] Anderson BC. *Office orthopedics for primary care: diagnosis and treatment*. Philadelphia: WB Saunders Company; 1999.
- [31] Bain GI, Turnbull J, Charles MN et al. Percutaneous A1 pulley release: a cadaveric study. *J Hand Surg [Am]* 1995.
- [32] Lapidus PW, Guidotti FP. Stenosing tenovaginitis of the wrist and fingers. *Clin Orthop*. 1972.

- [33] Michelle Coil. M. C. Virtual hand care [Internet], <raspoloživo na: <https://virtualhandcare.com/>> [pristupljeno 15.9.2022.]
- [34] Bauer AS, Bae DS. Pediatric trigger digits. *J Hand Surg Am* 2015.
- [35] Kim J, Gong HS, Seok HS i sur. Quantitative measurements of the cross-sectional configuration of the flexor pollicis longus tendon using ultrasonography in patients with pediatric trigger thumb. *J Hand Surg Am* 2018.
- [36] . Johnstone BR, Currie LJ, Ek EW, Wilks DJ, McCombe DB, Coombs CJ. The “trigger” thumb locked in extension – an unusual presentation of a common paediatric condition. *J Hand Surg* 2016.
- [37] . Watanabe H, Hamada Y, Toshima T. Conservative management of infantile trigger thumb: indications and limitations. *Tech Hand Up Extrem Surg* 2003.
- [38] Hülsemann W, Mann M, Winkler F. Differenzialdiagnosen des Pollex rigidus. *Handchir Mikrochir Plast Chir* 2016.
- [39] Dautel G. Management strategy for congenital thumb differences in paediatric patients. *Orthop Traumatol Surg Res* 2017.
- [40] Shah AS, Bae DS. Management of pediatric trigger thumb and trigger finger. *J Am Acad Orthop Surg* 2012.
- [41] Farr S, Grill F, Ganger R, Girsch W. Open surgery versus nonoperative treatments for paediatric trigger thumb: a systematic review. *J Hand Surg Eur Vol* 2014.
- [42] Dunsmuir RA, Sherlock DA. The outcome of treatment of trigger thumb in children. *J Bone Joint Surg Br.* 2000.
- [43] . Patel RM, Chilelli BJ, Ivy AD, Kalainov DM. Hand surface landmarks and measurements in the treatment of trigger thumb. *J Hand Surg Am* 2013.

Popis slika

- Slika 1: Prikaz kostije cijele šake i zgloba.....str. 1
izvor: <https://www.kenhub.com/en/study/hand-bones-and-ligaments>
- Slika 2: Prikaz pešća šake.....str. 3
izvor: https://commons.wikimedia.org/wiki/File:Scheme_human_hand_bones_Ro_2.JPG
- Slika 3: Prikaz članka prstiju.....str. 4
izvor:
https://upload.wikimedia.org/wikipedia/commons/thumb/a/ab/Scheme_human_hand_bones-en.svg/1200px-Scheme_human_hand_bones-en.svg.png
- Slika 4: Prikaz remenica kroz koje prolaze tetive fleksora.....str. 6
izvor:
https://www.ncbi.nlm.nih.gov/pmc/articles/PMC2684207/bin/12178_2007_9012_Fig1_HTML.jpg
- Slika 5: Prikaz boli sa volarne strane.....str. 8
izvor: <https://www.drdren.com/wp-content/uploads/2021/01/trigger-palac.jpg>
- Slika 6: Prikaz odgovarajućeg mjesta za injekciju.....str. 13
izvor:
https://www.ncbi.nlm.nih.gov/pmc/articles/PMC2684207/bin/12178_2007_9012_Fig2_HTML.jpg
- Slika 7: - a) Prikaz zadebljane remenice A1 b) nakon što se remenica otpusti.....str. 15
izvor:
https://www.ncbi.nlm.nih.gov/pmc/articles/PMC2684207/bin/12178_2007_9012_Fig3_HTML.jpg
- Slika 8, 9, 10: PIP i DIP pasivno istežanje fleksijom.....str. 16, 17
izvor: <https://www.youtube.com/watch?v=RXlQofQF0w4>
- Slika 11, 12, 13: Izometrička vježba FDP tetive.....str. 18
izvor: <https://www.youtube.com/watch?v=RXlQofQF0w4>
- Slika 14, 15: Blokiranje DIP-a.....str. 19
izvor: <https://www.youtube.com/watch?v=RXlQofQF0w4>
- Slika 16: Inzicija A1 remenice kod škljocavog palca.....str. 21
izvor: <https://hrcak.srce.hr/file/321488>

Prilozi

Tablica 1: Prikaz demografije pacijenata.....str. 10

izvor: <https://www.ncbi.nlm.nih.gov/pmc/articles/PMC6344173/>

Tablica 2: Prikaz rezultata pacijenata.....str. 11

izvor: <https://www.ncbi.nlm.nih.gov/pmc/articles/PMC6344173/>

Tablica 3: Prikaz Sugimotove klasifikacije škljocavog prsta.....str. 21

izvor: <https://hrcak.srce.hr/file/321488>

Tablica 4: Podjela prema Watanabeu.....str. 22

izvor: <https://hrcak.srce.hr/file/321488>



Sveučilište
Sjever



SVEUČILIŠTE
SJEVER

IZJAVA O AUTORSTVU
I
SUGLASNOST ZA JAVNU OBJAVU

Završni/diplomski rad isključivo je autorsko djelo studenta koji je isti izradio te student odgovara za istinitost, izvornost i ispravnost teksta rada. U radu se ne smiju koristiti dijelovi tuđih radova (knjiga, članaka, doktorskih disertacija, magistarskih radova, izvora s interneta, i drugih izvora) bez navođenja izvora i autora navedenih radova. Svi dijelovi tuđih radova moraju biti pravilno navedeni i citirani. Dijelovi tuđih radova koji nisu pravilno citirani, smatraju se plagijatom, odnosno nezakonitim prisvajanjem tuđeg znanstvenog ili stručnoga rada. Sukladno navedenom studenti su dužni potpisati izjavu o autorstvu rada.

Ja, MARKO KOVAČIĆ (ime i prezime) pod punom moralnom, materijalnom i kaznenom odgovornošću, izjavljujem da sam isključivi autor/ica završnog/diplomskog ~~(obrisati nepotrebno)~~ rada pod naslovom FIZIOTERAPIJSKI PRISTUP KOD BOLESNIKA SA ŠKLJUCAVIM PRSTOM (upisati naslov) te da u navedenom radu nisu na nedozvoljeni način (bez pravilnog citiranja) korišteni dijelovi tuđih radova.


Student/ica: MARKO KOVAČIĆ
(upisati ime i prezime)


(vlastoručni potpis)

Sukladno Zakonu o znanstvenoj djelatnosti i visokom obrazovanju završne/diplomske radove sveučilišta su dužna trajno objaviti na javnoj internetskoj bazi sveučilišne knjižnice u sastavu sveučilišta te kopirati u javnu internetsku bazu završnih/diplomskih radova Nacionalne i sveučilišne knjižnice. Završni radovi istovrsnih umjetničkih studija koji se realiziraju kroz umjetnička ostvarenja objavljuju se na odgovarajući način.

Ja, MARKO KOVAČIĆ (ime i prezime) neopozivo izjavljujem da sam suglasan/na s javnom objavom završnog/diplomskog ~~(obrisati nepotrebno)~~ rada pod naslovom FIZIOTERAPIJSKI PRISTUP KOD BOLESNIKA SA ŠKLJUCAVIM PRSTOM (upisati naslov) čiji sam autor/ica. ŠKLJUCAVIM PRSTOM

Student/ica: MARKO KOVAČIĆ
(upisati ime i prezime)


(vlastoručni potpis)