

# Gubitak vidne oštine uzrokovan bolestima i anomalijama oka

---

Konjić, Karla

Master's thesis / Diplomski rad

2022

Degree Grantor / Ustanova koja je dodijelila akademski / stručni stupanj: **University North / Sveučilište Sjever**

Permanent link / Trajna poveznica: <https://um.nsk.hr/um:nbn:hr:122:810085>

Rights / Prava: [In copyright](#) / [Zaštićeno autorskim pravom.](#)

Download date / Datum preuzimanja: **2024-09-04**

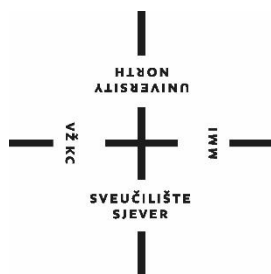


Repository / Repozitorij:

[University North Digital Repository](#)



**SVEUČILIŠTE SJEVER**  
**SVEUČILIŠNI CENTAR VARAŽDIN**



DIPLOMSKI RAD br. 194/SSD/2022

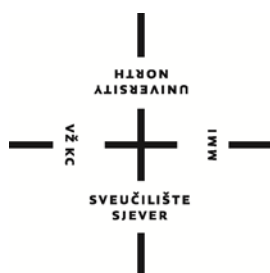**GUBITAK VIDNE OŠTRINE UZROKOVAN  
BOLESTIMA I ANOMALIJAMA OKA**

Karla Konjić,

Varaždin, rujan 2022.



**SVEUČILIŠTE SJEVER**  
**SVEUČILIŠNI CENTAR VARAŽDIN**  
**Studij Menadžment u sestrinstvu**



DIPLOMSKI RAD br.

**GUBITAK VIDNE OŠTRINE UZROKOVAN  
BOLESTIMA I ANOMALIJAMA OKA**

Student:  
Karla Konjić,

Mentor:  
doc. dr. sc. Josip Pavan

Varaždin, rujan 2022.

## Prijava diplomskog rada

### Definiranje teme diplomskog rada i povjerenstva

ODJEL	Odjel za sestrinstvo		
STUDIJ	diplomski sveučilišni studij Sestrinstvo – menadžment u sestrinstvu		
PRISTUPNIK	Karla Konjić	MATIČNI BROJ	2414/336
DATUM	9.9.2022.	KOLEGIJ	Prava i obveze u zdravstvenoj struci
NASLOV RADA	Gubitak vidne oštine uzrokovan bolestima i anomalijama oka		
NASLOV RADA NA ENGL. JEZIKU	Loss of visual acuity caused by eye diseases and anomalies		
MENTOR	doc.dr.sc. Josip Pavan	ZVANJE	docent
ČLANOVI POVJERENSTVA	1. izv.prof.dr.sc. Karlo Houra, predsjednik 2. doc.dr.sc. Josip Pavan, mentor 3. doc.dr.sc. Ivana Živoder, član 4. izv.prof.dr.sc. Tomislav Meštrović, zamjenski član 5.		

### Zadatak diplomskog rada

BROJ	194/SSD/2022
OPIS	Vid je važno ljudsko osjetilo kojim se procesuiru 85% informacija iz okoline. Razne bolesti i anomalije oka mogu uzrokovati gubitak vidne oštine. Gubitkom vidne oštine otežano je obavljanje svakodnevnih aktivnosti. Slijepoća je stanje kada osoba ne raspoznaje svjetlo od tame. Do slijepoće može doći postepeno ili naglo. Slabovidnost ili ambliopija pojam je koji označava smanjenje ili potpuni gubitak dijelova vidnih funkcija poput vidne oštine, percepcije kretanja, osjećaja dubine prostora i razlikovanja kontrasta, ali bez prisutne vidljive bolesti oka. Bolesti koje uzrokuju gubitak vidne oštine dijele se na bolesti stražnjeg segmenta oka (retinalne vaskularne bolesti, makularne poremećaje, bolesti optičkog diska, toksična oštećenja ožnog živca, tumore oka), kataraktu, glaukom, bolesti rožnice, ozljede oka, greške u refrakciji oka i strabizam. Hrvatski savez slijepih osoba nacionalna je udruga koja provodi razne edukacije kako bi se stvorilo bolje društvo u kojem slijep neće biti manje vrijedan već samo malo različitiji od drugih.

ZADATAK URUČEN

30.09.2022.

POTPIS MENTORA

SVEUČILIŠTE  
SJEVER

## **Predgovor**

Prije svega, želim se zahvaliti svom mentoru, dr. sc. Josipu Pavanu, na ukazanom povjerenju, kako na preddiplomskom studiju, tako i na diplomskom studiju. Hvala Vam na strpljenju, prenesenom znanju, susretljivosti, dobrim savjetima, ali isto tako i konstruktivnim kritikama koje su mi uvelike olakšale pisanje ovog diplomskog rada.

Zahvaljujem se također svojoj obitelji, svom dečku, prijateljicama i prijateljima, kolegicama i kolegama koji su bili bezuvjetna potpora tijekom cijelog studija.

I za kraj, želim se zahvaliti i mr. sc. Nataši Brijačak, dr. med. spec. oftalmologije na prenesenom znanju, ali isto tako i neopisivom razumijevanju kroz dane studiranja.

## **Sažetak**

Vid je važno ljudsko osjetilo jer se njime procesuiraju 85% informacija iz okoline što vid čini temeljem kognitivnog, motoričkog, socijalnog i emocionalnog razvoja. Sukladno navedenom, jasno je kako se gubitkom vida narušava sklad razvoja i funkcioniranja samog čovjeka. Stari Egipćani smatrali su oko svetim organom jer su znali kako bez razlikovanja svjetlosti od tame nije moguće svakodnevno funkcioniranje. Samim time, za njih je sljepoća bila božja kazna. U današnje vrijeme, unatoč razvoju suvremene medicine, i dalje se u većini slučajeva slabovidnost i sljepoća ne mogu spriječiti ili pak izliječiti. Slabovidnost ili sljepoća ne smatraju se samo i isključivo medicinskim problemom već i psihološko socijalnim problemom. Osim što je slabovidnim i slijepim osobama fizički otežano svakodnevno funkcioniranje, često se osjećaju diskriminirano od ostatka populacije ograničavajući im prava i mogućnosti jednake ostaloj populaciji. Kroz nekoliko crtica Hrvatskog saveza slijepih, u radu će biti spomenuto nekoliko uputa i savjeta prilikom pristupa osobama sa slabovidnošću ili sljepoćom.

Cilj ovog rada je prikazati određene anomalije oka koje mogu dovesti do nepovratne slabovidnosti i sljepoće oka kako bi se opća populacija osvijestila o važnosti redovitih kompletnih oftalmoloških pregleda. Kroz nekoliko prikaza slučaja, spojiti će se sama spomenuta teorija s praksom.

**Ključne riječi:** slabovidnost, sljepoća, oštećenje vida, anomalije oka

## **Abstract**

Vision is an important human sense because it processes 85% of information from the environment, which makes it the basis of cognitive, motor, social and emotional development. In accordance with the above, it is clear that loss of sight disrupts the harmony of development and functioning of the person himself. Ancient Egyptians considered the eye as a sacred organ because they knew that daily functioning was not possible without distinguishing light from darkness. Therefore, for them, blindness was God's punishment. Nowadays, despite the development of modern medicine, low vision and blindness still cannot be prevented or cured in most cases. Low vision or blindness are not only considered as a medical problem, but also a psychological and social problem. Apart from the fact that visually impaired and blind people have physical difficulties in their daily functioning, they often feel discriminated against from the rest of the population, limiting their rights and opportunities equal to the rest of the population. Through a few lines of the Croatian Blind Union, the paper will mention several instructions and advices when approaching people with low vision or blindness.

The aim of this paper is to show certain eye anomalies that can lead to irreversible low vision and eye blindness in order to make the general population aware of the importance of regular complete ophthalmological examinations. Through several case presentations, the aforementioned theory will be combined with practice.

**Keywords:** low vision, blindness, visual impairment, eye anomalies



# Sadržaj

<b>1. UVOD</b> .....	1
<b>2. ANATOMIJA OKA</b> .....	3
2.1. Ekstraokularne strukture oka.....	3
2.2. Vanjska očna ovojnica.....	5
2.3. Unutarnja očna ovojnica.....	6
2.4. Vaskularizacija i inervacija oka.....	9
2.5. Vidni živac.....	10
<b>3. FIZIOLOGIJA VIDA (VIDNI PUT I OPTIČKI REFLEKSI)</b> .....	11
<b>4. SLJEPOĆA</b> .....	13
4.1. Epidemiološka situacija u svijetu.....	16
<b>5. SLABLJENJE I GUBITAK VIDNE OŠTRINE UZROKOVANI BOLESTIMA I ANOMALIJAMA OKA</b> .....	18
5.1. Bolesti stražnjeg segmenta oka.....	18
5.1.1. Retinalne vaskularne bolesti.....	18
5.1.2. Makularni poremećaji.....	19
5.1.3. Bolesti optičkog diska.....	21
5.1.4. Toksična oštećenja očnog živca.....	22
5.1.5. Tumori oka.....	22
5.1.6. Ostale promjene očne pozadine.....	23
5.2. Katarakta.....	23
5.3. Glaukom.....	27
5.4. Bolesti rožnice.....	31
5.4.1. Keratoplastika.....	36
5.5. Ozljede oka.....	37
5.5.1. Epidemiologija ozljeda oka.....	43
5.6. Refrakcija oka i strabizam.....	44
<b>6. PRIKAZ SLUČAJA</b> .....	46
<b>7. HRVATSKI SAVEZ SLIJEPIH OSOBA</b> .....	48
<b>8. ZAKLJUČAK</b> .....	51
<b>9. LITERATURA</b> .....	52

# 1. UVOD

Oko se anatomski može podijeliti na vanjsku i unutarnju očnu ovojniciu, dok je cijeli bulbus okružen ekstraokularnim strukturama. Razne bolesti i stanja, direktno ili posljedično, vanjske i unutarnje očne ovojnice, ali isto tako i ekstraokularnih struktura oka, mogu uzrokovati slabovidnost ili dovesti do sljepoće. Vid se smatra jednim od najvrjednijih osjetila jer sam vid spaja čovjeka sa svijetom. Čovjek percipira svijet na način na koji ga vidi bogatstvom slika koje ga okružuju. [1,2] Kada je ugroženo osjetilo vida, otežano je svakodnevno funkcioniranje. Kada se govori o sljepoći, govori se o medicinskom stanju u kojem pojedinac ne razlikuje svjetlo od tame. Još su stari Egipćani oko povezivali sa svjetlom i tamom tako što su lijevo oko prikazivali kao Mjesec, a desno kao Sunce. Sljepoća se u njihovo doba smatrala kaznom. Danas, sljepoća i slabovidnost ne smatraju se bolešću, već stanjem organizma jer osobe koje imaju oštećenje vida, mogu oboljeti od bilo koje druge bolesti kao bilo koji drugi pojedinac. [2,3,4] Način na koji je došlo do same sljepoće uvelike utječe na samu prilagodbu. Tako je potrebno puno manje prilagodbe na sljepoću ljudima koji su rođeni slijepi u usporedbi s ljudima koji su izgubili vid u kasnijem periodu života. Također, ljudi koji naglo izgube vid, mogu imati puno više problema s prilagodbom. Sljepoća se dijagnosticira ispitivanjem vidne oštine, a važno je da se ispitivanje vrši pojedinačno na svakom oku. Važno je ispitati svako oko pojedinačno jer ukoliko se pregled radi istovremeno uključujući oba oka, ono „zdravije“ oko može prikriti simptome bolesnog oka. [2] U većini slučajeva, sljepoća dolazi postepeno, odnosno krene sa slabovidnošću oka. Slabovidnost i sljepoća otkrivaju se jednostavnim ispitivanjem vidne oštine ili mjerenjem vidnog polja, ali za otkrivanje samog uzroka i preciziranje bolesti potrebno je učiniti dodatne oftalmološke pretrage. Anamneza je također od velike važnosti. Samo liječenje ovisi o uzroku slabovidnosti odnosno sljepoće. Ponekad slabovidnost oka uzrokuju refrakcijske greške, što je i najbolja varijanta za pacijenta jer se problem rješavanja nošenjem dioptrijskih naočala ili kontaktnih leća. Međutim, ukoliko slabovidnost ili sljepoću uzrokuju bolesti oka, prognoza i nije toliko pozitivna za samog pacijenta. Većina očnih bolesti koje dovode do slabovidnosti i sljepoće nisu u potpunosti lječive već se pravovremenim otkrivanjem i adekvatnim postupanjem može smanjiti sama progresija bolesti te se

eventualno može odgoditi ono neizbježno. Bolesti oka koje dovode do sljepoće, u grubo se mogu podijeliti na bolesti stražnjeg segmenta oka, na kataraktu, na glaukom, na bolesti rožnice i na ozljede oka. [5,6,7] Spomenute bolesti stražnjeg segmenta oka dijele se na retinalne vaskularne bolesti, makularne poremećaje, bolesti optičkog diska i toksična oštećenja očnog živca. Neke od navedenih bolesti uzrokuju trajna, a neke privremena oštećenja vida, odnosno neke uzrokuju nepovratne, a neke povratne posljedice za sam vid. Kako je, i kako bude više puta navedeno, kako bi se spriječile nepovratne posljedice za sam vid, važno je pravovremeno reagiranje, odnosno otkrivanje uzroka oštećenja vida. [2,8] Nerijetko se pacijenti prekasno obrate za pomoć u oftalmološku ordinaciju. Jave se kada je oštećenje vida već u tolikoj mjeri da uvelike otežava svakodnevno funkcioniranje. Ukoliko je uzrok tome lječiva bolest, poput katarakte, problem i nije toliko velik, međutim, ukoliko takvo oštećenje vida uzrokuje ne lječiva bolest, povratka na staru vidnu oštrinu nema. Stoga je izuzetno važno raditi redovite oftalmološke preglede i kad se subjektivno ne osjete simptomi poput pada vidne oštrine, kako bi se na vrijeme smanjila progresija bolesti ukoliko bolest postoji. Epidemiološki gledano, postoji razlika između razvijenih i nerazvijenih zemalja, kako i u uzroku sljepoće tako i o samom postotku slijepih osoba. Također, u daljnjem će se tekstu kroz nekoliko prikaza slučaja povezati spomenuta teorija i s praksom. Hrvatski savez slijepih osoba bavi se promicanjem i provedbom antidiskriminacije te želi pridonijeti afirmaciji slijepih osoba u Republici Hrvatskoj. Njihova želja je stvoriti društvo u kojem slijepa osoba neće biti manje vrijedna već samo malo različitija od drugih [2,3,9].

## 2. ANATOMIJA OKA

Parni organ oko (lat. oculus), sastoji se prije svega od same očne jabučice te od pomoćnih organa oka kojima je funkcija prikupljanje i centriranje zraka svjetlosti na fotoosjetljive stanice retine, odnosno mrežnice. Iz međumozga, koji se nalazi između srednjeg i velikog mozga, točnije iz diencefalona, potječe očna jabučica. Već u četvrtom tjednu embrionalnog razvoja, iz prednjeg moždanog mjehurića, izboče se oba očna mjehurića. Poticajem spomenutih očnih mjehurića, epitel glave stvara lećne ploče. Lećne ploče mala su zadebljanja koja kasnije tvore lećne mjehuriće. Stražnje stijenke tih mjehurića zatim se pretvaraju i produžuju u lećna vlakna koja na taj način tvore sam glavni dio leće. Nadalje, daljnjim razvojem, očni mjehurić se dijeli na dva dijela. Ta dva dijela su unutarnji (lat. stratum cerebrale) i vanjski list (lat. stratum pigmenti). [7,9,10,11] Spomenuta oba lista tvore slojeve retine, odnosno mrežnice. Mrežnica (lat. retina), nalazi se na samoj pozadini oka. Kasnije se, na mrežnici, na samoj pozadini oka, svjetlosni impulsi pretvaraju u živčane impulse koji se potom prenose u vidni korteks pomoću vidnog živca. Gotovo 90% informacija iz sveukupne čovjekove okoline, čovjek prima upravo preko očiju. Uzevši u obzir navedenu činjenicu, oči se smatraju najvažnijim ljudskim osjetilom. [9]

### 2.1. Ekstraokularne strukture oka

U ekstraokularne, odnosno vanjske strukture oka, spadaju: očna šupljina, očna jabučica, ekstraokularni mišići, vjeđe i suzni aparat. U masnom tkivu očne šupljine (lat. orbita), nalazi se dio oka koji je osjetljiv na svjetlo, a to je sama očna jabučica (lat. bulbus oculi). Očne šupljine, ili orbite, parne su koštane šupljine čija je glavna funkcija mehanička zaštita oka. Osim očne jabučice, u samoj se orbiti nalaze i očni mišići te očni ili vidni živac. Očna jabučica, oblika je kugle, a promjer joj iznosi oko 24 mm. Tri očne ovojnice izgrađuju očnu jabučicu, a uz to još i očna sobica, staklasto tijelo, leća i očna vodica. Rožnica se nalazi na prednjoj strani, iza nje dolazi šarenica, te je odmah iza nje smještena leća. U samom središtu, u svom otvoru, šarenica „sakriva“ zjenicu. [9] Očni ili vidni živac (lat. opticus), nalazi se na stražnjoj strani očne jabučice iz koje na istom mjestu izlazi, medijalno od same optičke osi. Tri para ekstraokularnih mišića pomiču očnu jabučicu. Navedeni mišići uz već spomenutu orbitu, čine skupinu

pomoćnih organa oka. Sveukupno postoji šest mišića od kojih su četiri ravna, a preostala dva kosa. Pomoću njih, omogućeno je kretanje očne jabučice oko svih triju osi baš poput kuglastog zgloba. Gore i dolje, očnu jabučicu pokreću gornji ravni mišići (lat. m. rectus superior) i donji ravni mišići (lat. m. rectus medialis), dok lateralni ravni mišići (lat. m. rectus lateralis) i medijalni ravni mišići (lat. m. rectus medialis) očnu jabučicu pokreću lijevo i desno. Međutim, očna se jabučica može pokretati i kružno, a to sve pomoću gornjih kosih mišića (lat. m. obliquus superior) i donjih kosih mišića (lat. m. obliquus inferior). [1,6] Kao što je navedeno, očna jabučica se sastoji od tri očne ovojnice, a to su: vanjska, srednja i unutarnja. Bjeloočnica i rožnica zajedno čine vanjsku očnu ovojnicu. Ta vanjska očna ovojnica, ustvari je prednji dio jabučice. Ona prima i fokusira svjetlo, vrlo slično kako to radi leća kamere. U srednju očnu ovojnicu spadaju žilnica, zrakasto tijelo i šarenica. Unutarnju očnu ovojnicu čini samo mrežnica, koja se često uspoređuje sa fotografskim filmom na kojem se formira upadna slika. Postoje pokretna tkiva koja prekrivaju očnu jabučicu, a to su vjeđe (lat. palpebrae). Uz to što im je jedna od glavnih funkcija sama zaštita oka, odnosno očne jabučice, vjeđe također svojim pravilnim i kontinuiranim pokretima premazuju suzni film preko same rožnice. Na taj se način održava vlažnost rožnice, ali osim toga, radi nepostojanja krvnih žila, na taj se način dovode hranjive tvari. [12] Ploče sastavljanje od kolagenskog veziva (lat. tarsus superior i inferior) daju čvrstoću samim vjeđama. Upravo se na te ploče, odnosno tarzuse, hvataju glatki mišići (lat. mm. tarsales superior i inferior) koji reguliraju širinu vjeđnog rasporka. Gornju vjeđu podiže poprečnoprugasti mišić (lat. m. levator palpebrae superioris), a vjeđe pak zatvara kružni mišić (lat. m. orbicularis oculi). Trepavice (lat. cilliae), služe kao prirodna zaštita oka. One su smještene na prednjoj strani vjeđa. Kao zaštita služe na način da uzrokuju refleksno zatvaranje vjeđa pri bilo kakvom dodiru sa stranim tijelom. Suzni je uređaj (lat. organa lacrimalia) sastavljen od dva dijela, a to su suzne žlijezde (lat. glandula lacrimalis) i izvodni putovi. [7,8,12] Suzne su žlijezde smještene u vlastitom udubljenju iznad lateralnog oćnog kuta, odnosno smještene su u gornjem lateralnom dijelu orbite. Isto kao i suzni uređaj, i suzna se žlijezda dijeli na dva dijela, a to su pars orbitalis i pars palpebralis, a dijeli ju tetiva m. levator palpebrae superioris. Suze koje se proizvode u suznim žlijezdama, izvodnim se kanalićima izlučuju u fornix conjunctivae, te se kako oko trepće, odnosno kako se pomiću vjeđe, kreću prema

unutrašnjem očnom kutu. Na taj se način oko vlaži i čisti. Na unutrašnjem rubu obiju vjeđa, odnosno medijalnom očnom kutu, nalaze se mali otvori (lat. puncta lacrimalia) koji suze provode u suzne kanaliće (lat. canaliculi lacrimales). Ti su suzni kanalići usmjereni i prema gore i prema dolje. Na samom se kraju oni spoje te vode do suzne vrećice (lat. saccus lacrimalis) gdje i završava njihov put. Nadalje, od te suzne vrećice, dalje vodi suznonosni kanal (lat. ductus nasolacrimalis). Za razliku od suznog uređaja i suznih žlijezda koje su podijeljene na dva dijela, suzni se film sastoji od tri dijela, odnosno sloja. Ta tri sloja čine: lipidni (vanjski) sloj, vodeni (srednji) sloj te mukozni (unutarnji) sloj. Vanjski odnosno lipidni sloj služi izlučivanju Meibomoveih i ostalih vjeđnih žlijezda. Tim se procesom smanjuje gubitak suza isparavanjem. Srednji odnosno vodeni sloj sadržava elektrolite, enzime i metabolite. Unutarnji odnosno mukozni sloj služi podmazivanju i zaštiti same rožnice. [6,7,13,14] Vrlo često i same promjene u suznom filmu, poput smanjene produkcije jednog od navedenih slojeva suznog filma, mogu uzrokovati poremećaj oka vezan uz suzni uređaj. Uzevši u obzir sve ranije navedeno, razlikuju se dva oblika poremećaja oka vezana uz suzni uređaj, a to su suho oko i vlažno oko. Dvije suprotnosti koje stvaraju podjednake smetnje. Općenito fiziološkim starenjem organizma može biti uzrokovano suho oko, ali isto tako može biti uzrokovano premalim stvaranjem suza, dugim gledanjem u računalo i slično. No također, može biti posljedica nekih bolesti. U žena, suho oko je izrazito česta pojava u menopauzi. Dok govorimo o vlažnom oku, uzrok može biti prekomjerno stvaranje suza ili pak premalo oticanje suza. Probleme u oticanju suza uzrokuju začepljeni ili suženi suzni kanalići. [1,6,7]

## **2.2. Vanjska očna ovojnica**

U zaštitne spojeve oka pripadaju spojnica, bjeloočnica i rožnica. Spojnica, odnosno konjunktiva (lat. tunica conjunctiva), oblaže unutarnju plohu vjeđa, a preko svoda (lat. fornix conjunctivae) prelazi sve do prednje očne jabučice. Građena je od vezivnog tkiva koje na svojoj površini ima epitelne stanice. [9] Postoje dvije glavne funkcije spojnice. Ona sadrži veliki broj žlijezda radi kojeg vlaži oko, a time ga čini i lakše pokretljivim. Također, druga, ali jednako važna funkcija joj je i imunološka obrana organizma. Spojnica sadrži stanice važne za imunološku obranu organizma, te se tako štiti oko od stranih mikroorganizama. Razlikuju se dvije vrste spojnice, a to su bulbarna spojnica

(lat. tunica conjunctiva bulbi) i vjeđna spojnica (lat. tunica conjunctiva palpebrarum). Najveći dio vanjske očne ovojnice čini bjeloočnica (lat. sclera). [10,12,15] Ona je izgrađena od vezivnog tkiva čije su glavne funkcije održavanje oblika oka, očuvanje intraokularnog tlaka i zaštita unutarnjih struktura oka. S obzirom da ima ograničen broj živčanih vlakana, relativno je neosjetljiva. Neprozirna je i čvrsta. Bjeloočnica se sprijeda spaja s rožnicom, dok se straga spaja sa vidnim živcem. Sama bjeloočnica čini čak 80% površine oka. „Prozorčić“ oka, kako neki autori nazivaju rožnicu (lat. cornea), glavni je refrakcijski sustav oka na kojem se svjetlo prelama dok ulazi u oko. Rožnica je primjerice prozirna struktura za razliku od bjeloočnice koja je neprozirna. Također, za razliku od bjeloočnice, rožnica je inervirana živcima osjetljivim na kemikalije, temperaturu i dodir. Međutim, nema krvnih žila te stoga hranjive tvari dobiva preko očne vodice. Na svom prednjem dijelu, rožnica je konveksnog oblika, dok je stražnji dio rožnice konkavnog oblika. Sukladno tome, može se zaključiti kako sama debljina rožnice u svim svojim dijelovima nije jednaka. Krajevi su joj nešto deblji od samog centra. [12] Kada se već govori o rožnici, dobro je spomenuti i glavnu refraktivnu grešku koja se veže uz sam spomenut oblik rožnice. Ukoliko je rožnica ovalnog oblika, umjesto uobičajenog oblika kugle, javlja se astigmatizam. U tom slučaju, izgled rožnice se uspoređuje s izgledom ragbi lopte. Astigmatizmom se naziva stanje u kojem se zrake svjetlosti ne lome jednako na svim meridijanima rožnice. Ljudi s takvim stanjem rožnice, nose dioptrijske naočale sa cilindričnim lećama ili pak kontaktne leće. Međutim, suvremena medicina takav problem može riješiti i operativno. Ukoliko se visoki astigmatizam zanemari, može doći do visoke slabovidnosti oka, odnosno smanjene vidne oštine koja može stvarati i funkcionalne smetnje. [1,6,10]

### **2.3. Unutarnja očna ovojnica**

U unutarnju očnu ovojnici, odnosno u intraokularne strukture oka spadaju leća, šarenica, cilijarno/zrakasto tijelo, žilnica, mrežnica, očna vodica i staklasto tijelo. Očna leća (lat. lens crystallina) ne sadrži krvne žile te je samim time prozirna. Smještena je iza šarenice, a ispred cilijarnog tijela. Zajedno sa rožnicom, očna leća ima funkciju fokusiranja upadajuće svjetlosti prema mrežnici. Očna leća, dijeli se na tri glavna dijela, a to su: lećna kapsula, lećni epitel i lećna vlakna. [6,9,12] Lećna kapsula, vrlo je elastična. Grade ju kolagenska vlakna. Između tih vlakana i kapsule, nalazi se lećni

epitel koji propušta hranjive tvari. No najveći dio građe čine sama lećna vlakna koja prikazana elektronskim mikroskopom podsjećaju na glavicu luka. Tijekom života, polako se stvara sve više vlakana te tako očna leća postaje sve deblja. Očna leća je bikonveksne građe, što znači da je gledajući sprijeda okrugla, a gledajući presjek, ona je ovalna. S obzirom da u svojoj građi nema krvnih žila i živaca, prehranjuje se pomoću očne vodice. [6,10,15] Šarenica (lat. iris), pigmentiran je dio oka koji pripada i srednjem dijelu očne ovojnice. Središte šarenice čini zjenica (lat. pupila). Zjenica je pokretni otvor, odnosno otvor promjenjive veličine kojeg sužavaju ili pak proširuju dva mišića koja se zovu sfinkter i dilatator. [9] Oni su smješteni u samoj šarenici. Uzevši u obzir navedeno, glavna uloga šarenice je reguliranje količine svjetla u stražnje očne strukture, pomoću navedena dva mišića. Parasimpatički je podraženi sfinkter (m. sphincter pupillae) te on na veliku količinu svjetlosti reagira stezanjem, odnosno miozom. Drugi mišić, dilatator (lat. m. dilatator pupillae) podražen je simpatički te on pri slaboj svjetlosti izaziva proširenje zjenice, odnosno midrijazu. Ali to nije jedina uloga šarenice. Druga, ali isto vrlo važna uloga šarenice je i regulacija intraokularnog tlaka resorpcijom očne vodice. [1,2,6] Ova funkcija od izuzetne je važnosti zato što ukoliko dođe do disfunkcije u cirkulaciji očne vodice, posljedično dolazi do povišenja intraokularnog tlaka te time pritiska na očne strukture. Ovakva pojava zatim dovodi do glaukoma. Glaukom je optička neuropatija koja je okarakterizirana oštećenjem vidnog polja, no nešto više o tome kasnije u tekstu. Između šarenice i mrežnice, nalazi se cilijarno ili zrakasto tijelo (lat. corpus ciliare). Ono ima dvije vrlo važne funkcije. Jedna od funkcija je akomodacija očne leće, a druga funkcija je proizvodnja očne vodice. Akomodacija očne leće ne može se odviti bez zonula – tanke niti koje se hvataju na ekvator leće. Cilijarno tijelo proizvodi očnu vodicu, a očna vodica je tekućina koja ispunjava prednju i stražnju očnu sobicu. Žilnica (lat. choroides) se nalazi na stražnjem dijelu srednje očne ovojnice. [1,6,10,12] Za razliku od ostalih struktura, žilnica je izrazito dobro prokrvljena što tvori njenu glavnu funkciju, a to je prehrana vanjskih dijelova mrežnice hranjivim tvarima i kisikom. Ona također sadrži tamni pigment koji se zove melanin. Melanin posljedično unutrašnjost oka čini tamnom. Navedena pojava sprječava reflektiranje svjetlosnih zraka natrag na osjetilne stanice mrežnice. Unutrašnju ovojnicu očne jabučice čini mrežnica (lat. retina). Ona se sastoji od dva lista, a to su vanjski list (lat. stratum pigmenti) i unutarnji



list (lat. stratum cerebrale). Svaki se list dijeli na još nekoliko sloja stanica. Unutarnji se dijeli na tri sloja stanica, a to su sloj fotoreceptora (lat. stratum neuroepitheliale), bipolarni sloj stanica (lat. stratum ganglionare retinae) i sloj velikih neurona (lat. stratum ganglionare nervi optici), sloj fotoreceptora leži uz pigmenti sloj, zatim je smješten sloj bipolarnih stanica i onda slijeda sloj velikih neurona od čijih je aksona građen očni živac. Sloj fotoreceptora se pak sastoji od dvije vrste stanica, a to su štapići i čunjići. Jako osjetljivi na svjetlost su štapići, međutim oni ne razlikuju boje. Oni najviše pridonose noćnom vidu. Zahvaljujući čunjićima, moguće je prepoznati boje. [9] Ukoliko ne dođe do dodira sa pigmentnim epitelom na kojem se nalaze spomenuti štapići i čunjići, receptori ne mogu djelovati. Aksoni bipolarnih stanica su u dodiru s velikim neuronima očnog živca, a dendriti sežu sve do receptora. Oni zajedno, dendriti velikih živčanih stanica i aksoni bipolarnih stanica, tvore sinapse. Prema slijepoj pjegi putuju demijelinizirani aksoni. To je područje oka bez fotoreceptora. Upravo na tom mjestu, demijelinizirani aksoni napuste mrežnicu i tvore očni živac. Kada se govori o funkcionalnoj važnosti, mrežnica se smatra najvažnijim dijelom oka. Ona se sastoji od fotoosjetljivih stanica koje vizualno primljene informacije pretvaraju u živčane impulse te ih sprovode prema mozgu. Upravo to i jest funkcija oka – sakupljanje i prenošenje vizualnih informacija iz okoline pa sve do vidnog korteksa. [6,9] Kada se govori o makuli ili žutoj pjegi (lat. macula lutea), govori se o dijelu oka koji je itekako zaslužan za dobar vid ili pak sljepoću. Makula sadrži najveću koncentraciju živčanih stanica - fotoreceptora, stoga je makula područje najjasnijeg vida. Ona je smještena na pozadini oka te sačinjava dio unutarnjeg očnog sloja, odnosno ranije spomenute mrežnice. Prozirna tekućina koja čini prostor između leće i rožnice je očna vodica (lat. aqueous humour). Ona se stvara u cilijarnom tijelu. Kao što je ranije navedeno, ispunjava prednju i stražnju očnu sobicu. [1,8] Kako bi se održao intraokularni tlak u granicama normale, omjer stvaranja i otjecanja očne vodice mora biti podjednak. Ukoliko dođe do povećanog stvaranja očne vodice, ali isto tako i ukoliko očna vodica premalo otječe, javlja se povišen intraokularni tlak. Važna funkcija očne vodice je održavanje intraokularnog tlaka u normalnim vrijednostima, a normalne vrijednosti su u rasponu od 10 do 21 mmHg. Povišen intraokularni tlak može dovesti do glaukoma, koji je na drugom mjestu uzroka sljepoće u svijetu. [5,11] Očna vodica ima još jednu funkciju, a to je dostava hranjivih tvari poput aminokiselina, glukoze, minerala i enzima onim

očnim strukturama koje se ne hrane preko krvnih žila jer ih ne sadrže. Primjer takvih očnih struktura su rožnica, leća i staklovina. Cijelu unutrašnjost oka ispunjava ispunjava staklasto tijelo (lat. corpus vitreum). Tako se održava stalna napetost i veličina same očne jabučice. Također, staklasto tijelo je prozirno pa tako ima i optičku funkciju, odnosno propušta svjetlost. Zanimljivo je što staklasto tijelo, za razliku od očne vodice koja se stalno proizvodi i tako oplahuje prednje očne strukture, stagnira, odnosno ne mijenja se značajno kako organizam stari. [1,2,6,9]

## **2.4. Vaskularizacija i inervacija oka**

U oku se razlikuju dvije vrste krvožilnih sustava, a to su: cilijarne arterije i a. centralis retinae. Navedenim krvnim žilama, zajedničko je to što potječu iz a. ophtalmica. [9] Stražnje cilijarne arterije opskrbljuju šarenicu, cilijarno tijelo i žilnicu. Osim opskrbe dijelova očne jabučice krvlju, cilijarne arterije održavaju i samu napetost očne jabučice, ali samim time i intraokularni tlak. Vrlo blizu mjesta prolaska oćnog živca kroz bjelooćnicu, u samu oćnu jabučicu ulaze dvije arterije (aa. ciliares posterior longae). One se zatim granaju. Lateralna odlazi u temporalnu stjenku, a medijalna u nazalnu stjenku jabučice oka. Potom one putuju do cilijarnog tijela i same šarenice. Na granicu između mrežnice i cilijarnog tijela (lat. ora serrata) dolaze aa. ciliares posteriores breves, koje tvore mrežnicu žilnice. Tim se arterijama izvana opskrbljuje i sama mrežnica. Unutrašnjost mrežnice se pak opskrbljuje preko oćgranaka a. centralis. Prema bjelooćnici putuju aa. ciliares anteriores te se tamo razgranaju. U samom centru oćnog živca, nalazi se a. centralis retinae. Na stražnjem dijelu oćne jabučice, bjelooćnicu probijaju četiri vene (lat. vv. vorticosae). Srterije koje se skupljaju u v. centralis retinae, imaju istovjetan tok arteriji. Navedeno je kaerateristićno za zdravo oko, međutim psotoje oćrećena stanja i bolesti oka koja utjeću na sam nastanak i izgled krvnih žila. Primjer jedne takve vaskularne bolesti je dijabetićka retinopatija. Bolest ima sva oblika, a to su: neproliferativni i proliferativni. Do propadanja stjenki krvnih žila dolazi u neproliferativnom obliku, dok se u proliferativnom obliku javlja proces stvaranja novih krvnih žila. Oboje itekako utjeće na samu vidnu oćstrinu koja pojavom bolesti pada. Time se takoćer otežava svakodnevno funkcioniranje. [9,10,11]

## 2.5. Vidni živac

Vidni, odnosno očni živac (lat. nervus opticus) prenosi informacije iz okoline u obliku živčanih impulsa u vidni korteks. Tamo se takve informacije interpretiraju u osjet vida. Nešto prije same hipofize, nalazi se ukriženje očnog živca (lat. chiasma optica). Spomenuto ukriženje očnog živca nastaje jer dio vlakana očnog živca prijeđe na suprotnu stranu. Nakon ukriženja, vlakna u obliku vidnih tračaka (lat. tractus opticus), odlaze prema talamusu. Dalje se vidni put nastavlja u zatiljne režnjeve velikog mozga. Tamo je smješteno primarno vidno područje kore. Očni živac, u suštini je spoj živčanih vlakana usmjerenih u male snopiće, koji se ujedinjaju u mjestu koje se naziva papila očnog živca. Također, na tom mjestu, očni živac izlazi van iz jabučice oka. Na tom mjestu gdje očni živac prolazi, uzrokovano je stanjenje bjeloočnice i žilnice. [1,9,11] To se stanjenje naziva lat. lamina cribrosa. Kada se govori o tradicionalnoj podijeli, očni živac dijeli se na četiri segmenta, a to su: intraokularni, intraorbitalni, intrakanalikularni i intrakranijski. Intraokularni dio (lat. pars intraocularis), kao što mu i sam naziv kaže, nalazi se u oku. Također, taj je dio očnog živca demijeliniziran. On se pak dijeli na svoja tri dijela, a to su: unutarnji retinski dio (odnosno sloj živčanih vlakana), srednji horioidni dio i vanjski, odnosno skleralni dio. [9] Od bjeloočnice pa sve do prednjeg dijela optičkog kanala, nalazi se drugi dio očnog živca koji se naziva intraorbitalni dio (lat. pars orbitalis). Svojim izgledom nalikuje na slovo S. Upravo radi takvog oblika, omogućena je slobodna rotacija očne jabučice bez zatezanja samog očnog živca. Intrakanalikularni dio očnog živca (lat. canalis nervi optici) nastavlja se na orbitalni dio očnog živca. U tom se kanalu uz očni živac nalazi i a. ophtalmica, a taj se dio još naziva lat. pars canalis. Posljednji intrakranijski dio (lat. pars intracranialis), naziva se dio živca koji izlazi iz samog očnog kanala. Na tom se mjestu javlja već ranije spomenuto ukriženje očnog živca. Ukriženjem se stvaraju dva optička snopa, a to su lijevi i desni. Sukladno tome, lijevim se vidnim snopom prenose impulsi iz desnog vidnog polja te obratno. Očni živac (lat. n. opticus), put je središnjeg živčanog sustava. [8,9,11]

### **3. FIZIOLOGIJA VIDA (VIDNI PUT I OPTIČKI REFLEKSI)**

Postoje četiri neurona koja tvore vidni put. Prvi neuroni su sami fotoreceptori. Vanjski segmenti receptora, glavni su odsječak stanice u čijem se dijelu apsorbira svjetlo. U distalnom dijelu, ploče se odvoje te tako nastanu izolirane ploče na čije je membrane vezan rodopsin, vidni pur pur. Takvi tračci pločica obilježenih rodopsinom se stvaraju u štapićima. Međutim, takve novostvorene pločice ne postoje u čunjićima. Tamo su nabori membrane stalni. [9] Kao što je ranije i navedeno, štapići su receptori za svjetlo i tamu dok su čunjići receptori za boje. Dok u ljudi nalazimo oboje, u nekih se životinjskih vrsta nalaze samo čunjići ili samo štapići. Postoje razni poremećaji vezani uz štapiće i čunjiće od kojih je u praksi vrlo često viđen poremećaj prepoznavanja crvene i zelene boje. Ovdje se radi o genima koji su smješteni na X kromosomu pa se tako uglavnom ovaj poremećaj javlja kod muškaraca. Drugi neuron, bipolarne stanice mrežnice (lat. ganglion retinae), provode živčane podražaje štapića i čunjića do velikih ganglijskih mrežničnih stanica. Velike ganglijske stanice (lat. ganglion nervi optici) oblikuju treći neuron. Njihovi se aksoni spajaju u vidni živac te putuju primarnom vidnom centru (lat. nucleus geniculatus lateralis). Stanice koljenastoga tijela tvore četvrti neuron. Ovi pak aksoni oblikuju radiatio optica i projiciraju se u vidnu koru mozga (lat. area striata). [9,10,11] U vidnoj kori mozga, odnosno u desnoj polutki, završavaju vlakna iz desnih polovica mrežnice, ali se primaju podražaji iz lijevih polovica vidnog polja. Sukladno tome, u vidnoj kori, odnosno u lijevoj polutki, završavaju vlakna iz lijevih polovica mrežnice, ali se primaju podražaji iz desnih polovica vidnog polja. Polovice vidnog polja oba oka, projiciraju se na kontralateralnim polovicama mrežnice. Na funkcionalno najvažnijem dijelu oka. [9,15] Nadalje, nakon izlaska očnog živca iz same očne jabučice, vlakna nazalne polovice makule, nalaze se na lateralnoj strani živca. Vlakna medijalnih polovica retine ukrižuju strane i imaju svoj poseban tok. Ukoliko dolazi do oštećenja pojedinih odsječaka vidnog puta, dolazi i do ispada u vidnom polju. [9,11] Gdje će biti ispad, ovisi o poretku vlakana. Sukladno ranije navedenom, donje polovice retine, primaju podražaje iz gornjih polovica vidnog polja. I suprotno. Isto pak vrijedi i za lijevu i desnu stranu retine. Također, važno je spomenuti i vidne reflekse koji su prisutni

svakodnevno. Refleksnim centrom smatra se okcipitalna kora mozga. Prilikom gledanja, potrebno je izjednačiti promjene koje nastanu između svjetla i tame, ali isto tako i blizine i daljine. Stoga, u oku postoje strukture poput šarenice i cijelog sustava leće, koje se moraju stalno adaptirati na promjene. [1,10,11] Kada je potreba vezana uz svjetlo i tamu, zjenica oka se proširuje ili suzuje. Kada pak govorimo o prilagodbama gledanja na blizinu ili na daljinu, dolazi do promjena u zakrivljenosti leće, odnosno promjenama akomodacije leće, ali isto tako i o promjenama u smjeru vidne osi, što se naziva konvergencija, i promjenama same širine zjenice. Refleks svjetlosti vezan je uz zrake svjetlosti koje padaju na mrežnicu. [3,4] Prilikom te pojave, zjenica se automatski suzuje. Kako bi se objasnila obostranost svjetlosnog refleksa, odnosno ako jedno oko bude podraženo zrakom svjetlosti, automatski će se suziti zjenica i drugog oka, vjeruje se kako vlakna očnog živca završavaju s obje strane obiju pretektalnih jezgara. To se naziva konsenzualnom zjeničnom reakcijom. Akomodacijski uređaj čine leća, ovjesni sustav (zonula ciliaris), cilijarno tijelo (corpus ciliare) i žilnica (choroidea). Navedene strukture oka tvore napeti elastični sustav koji okružuje očnu jabučicu i drži leću u laganoj zakrivljenosti i to omogućuje prilagodbu na daljinu. [4,6,10] Prilikom gledanja na blizinu dolazi do kontrakcije cilijarnog mišića čija meridionalna vlakna povlače prema naprijed polazišta dugih zonularnih vlakana. S druge strane, cirkularna vlakna, rubu leće približavaju cilijarne nastavke. Taj postupak dovodi do smanjenja napetosti pa se tako leća zaobli. Nakon 40. godine života, dolazi do poremećaja u akomodaciji leće te naočale za čitanje postanu s vremenom neizbježne. Konveksne dioptrijske leće u plus dioptriji imitiraju ono što intraokularna leća kada oko gleda na blizinu nakon 40. godine više ne može. [10,11,15] Refleks fiksacije vezan je uz kortikofugalne vlakne, pretektalnu regiju i jezgre moždanih živaca koji inerviraju okulomotore. A kada se fiksirani predmet, fiksiran s oba oka, približava iz određene udaljenosti, početno usporedne vidne osi počinju se križati. Ta je pojava također refleksna i naziva se konvergencija. [10,11]

## 4. SLJEPOĆA

Krenuvši od same povijesti, Egipćani su smatrali da je oko najvažniji organ upravo zato jer omogućava opažanje stvarnoga svijeta. Raspoznavali su stanje sljepoće oka te su smatrali kako je ta uzrokovana ili urođena bolest upravo božja kazna. Sljepoća je sama po sebi tama, a tama predstavlja samu opasnost i smrt. Još u doba starih Egipćana, ljudi su koristili kapi i masti kako bi zaštitili svoje oči od sljepoće jer su smatrali kako će iste otjerati kukce i demone koji mogu izazvati infekciju koja pak posljedično dovodi do sljepoće. Kako je već navedeno, oko su smatrali glavnim i najvažnijim organom, stoga su i očni liječnici bili izrazito cijenjeni. Oni su sa sobom uvijek nosili specijalni pribor koji se sastojao od zelene krizokole i crne šminke od kohla, što se smatralo profilaksom, a kada se koristilo, izgledalo je kao šminka, odnosno kao sjenilo za oči. Ne samo što su oko smatrali najvažnijim organom, također, oko im je bilo sveto jer je imalo svoje značenje i moć. Stoga su ga povezivali i uz različita božanstva. Najstariji bog drevnog Egipta Horus, bog je nebeskog svoda i visina, a njegove su oči predstavljale Sunce i Mjesec. Iako se u samoj mitologiji spominju dva boga Hourusa, jedan kao sin boga Ra, a drugi kao sin Izide i Orisa, obojica se povezuju uz mitsku borbu Horusa i Setha za prijestolje koja ustvari simbolizira samu borbu između svjetla i tame. Iako Horus pobjeđuje u toj borbi, on gubi svoje lijevo oko. Međutim, bog mudrosti koji se povezuje uz Mjesec, uspije mu izliječiti oko i vratiti ga. Iz tog razloga, lijevo oko simbolički predstavlja Mjesec, a desno oko Sunce. Tako su i stari Egipćani objašnjavali ulogu svakog oka. [11,16]

I u današnje doba, pojam sljepoće povezuje sa svjetlom i tamom, odnosno stanje sljepoće definira se kada osoba ne može raspoznati svjetlo od tame. Može biti prirodno ili pak stečeno. Može biti naglo ili s postepeno. Grubo gledano, sljepoća nastaje iz nekoliko razloga, a to su primjerice kada svjetlo ne može doći do mrežnice ili kada se svjetlosne zrake ne fokusiraju ispravno na samu mrežnicu. Isto tako, uzrok može biti i kada mrežnice ne može normalno osjetiti svjetlosne zrake ili kad se živčani impulsi iz mrežnice ne mogu prenijeti normalno do mozga, ali isto tako, uzrok sljepoće može biti i u samom mozgu ako isti ne može protumačiti podatke poslane od oka. Navedeni razlozi mogu biti uzrokovani određenim bolestima i stanjima oka koja će detaljnije biti obrađena u daljnjem tekstu. Liječniku je teško konstatirati oštećenje vida

bez uočljivih strukturalnih abnormalnosti na oku. Stoga je nekad početak liječenja bolesti oka dugotrajan postupak jer sama dijagnostika traje, a upravo se većina bolesti koje dovode do sljepoće oka, može spriječiti ako se liječenje započne na vrijeme. [3,4,6]

S medicinskog aspekta sljepoća je nesposobnost uočavanja bilo kakvog svjetla (totalna sljepoća) ili zadržavanje korisnog vida unatoč korekcijama (funkcionalna sljepoća), radi oštećenja bilo kojeg dijela oka, očnog živca ili područja mozga koje je odgovorno za vid. Sukladno Međunarodnoj klasifikaciji oštećenja, invaliditeta i hendikepa Svjetske zdravstvene organizacije, sljepoćom se smatra kada bolje oko s najboljom mogućom korekcijom u obliku naočala ili kontaktnih leća vidi 10% ili manje, te ako s najboljom mogućom korekcijom u obliku naočala ili kontaktnih leća vidi 25% ili manje uz suženje vidnog polja 20 stupnjeva ili manje. [4,10,17] Prema samom stupnju oštećenja, sukladno Zakonu o hrvatskom registru o osobama s invaliditetom, sljepoća se može podijeliti na potpuni gubitak osjeta svjetla (amauroza) ili na osjet svjetla bez ili s projekcijom svjetla, na ostatak vida na boljem oku do 2% (0.02) unatoč pomagalicama poput naočala ili kontaktnih leća, na ostatak vidne oštine boljeg oka uz pomagala poput naočala i kontaktnih leća od 2 do 5% (0.02 do 0.05), na ostatak centralnog vida na boljem oku uz korištenje pomagala u obliku naočala i kontaktnih leća do 25% (0.25) uz suženje vidnog polja na 20 stupnjeva ili manje, na koncentrično suženje vidnog polja oba oka s vidnim poljem širine 5 stupnjeva do 10 stupnjeva oko centralne fiksacijske točke te na ono neodređeno ili nespecificirano. Slabovidnost ili ambliopija je smanjenje ili potpuni gubitak dijelova vidnih funkcija kao što su vidna oština, percepcija kretanja, osjećaj dubine prostora, razlikovanje kontrasta, ali bez prisutne vidljive bolesti oka. U većini slučajeva, ambliopija je prisutna na jednom oku. Rizični čimbenici za nastanak ambliopije u gotovo 90% slučajeva su izražene refraktivne greške i strabizam. Kako bi se definirala slabovidnost oka, vidna oština s najboljom mogućom korekcijom u obliku naočala ili kontaktnih leća, mora biti 40% ili manje. Međutim, ukoliko se zna da je priroda samog oboljenja progredirajuća, slabovidnom osobom smatra se osoba i čiji je vid trenutno u postotku veći od 40%. [18,19] Definicija Svjetske zdravstvene organizacije implementirana je u zakonske propise Republike Hrvatske, a samu slabovidnost dijeli na dodatne tri kategorije. Te tri kategorije, redom su oština vida na boljem oku uz najbolju moguću

korekciju od 0.1 do 0.3 (od 10% do 30%) i manje, oštrina vida na boljem oku uz najbolju moguću korekciju od 0.3 do 0.4 (od 30% do 40%) i neodređeno ili nespecificirano. Kako bi se dijagnosticirao pad vidne oštine do sljepoće, potrebno je napraviti pregled koji se sastoji od ispitivanja vidne oštine svakog oka pojedinačno te mjerenje vidnog polja kako bi se vidjeli ispadi u samom vidnom polju. [19,20] Također, potrebno je uzeti anamnezu pacijenta koja također da naslutiti mogući uzrok pada vida ili same sljepoće te je li ista privremena ili trajna. Kada se odradi inicijalni pregled, dodatnim se aparatima ustanovi detaljniji uzrok pada vida, odnosno sljepoće. Iskusan specijalist oftalmolog, većinu bolesti može naslutiti pregledom pacijenta biomikroskopom, donosno špaltom u midrijazi, međutim pacijenta je potrebno poslati i na preciznije oftalmološke pretrage ovisno o kojoj bolesti ili stanju se misli da je riječ. Sam problem sprječavanja sljepoće javlja se na samom početku jer nerijetko se pacijenti obrate za pomoć kada već bude prekasno. Iako je zlatno pravilo kod sprječavanja komplikacija uzrokovanih bolestima oka, pravovremeni početak liječenja, često samo liječenje bude započeto prekasno radi zakašnjelih reakcija pacijenata. Iako objektivno izmjereni podaci ukazuju na jednaki stupanj slabovidnosti ili sljepoće, subjektivno pacijenti mogu imati različite simptome, odnosno smetnje u svakodnevnom funkcioniranju. Sukladno tome, neki se pacijenti obrate za pomoć tek kada vid padne ispod 10% što definitivno otežava svakodnevno funkcioniranje, a kako je poznato da se većina bolesti ne može izliječiti, već se može spriječiti progresija bolesti, jasno je da zakašnjela reakcija ima trajne nepotrebne posljedice za sam vid. Glaukom, o kojem će se više govoriti u daljnjem tekstu, podmukla je bolest koja unatoč stopostotnoj vidnoj oštrini može uzrokovati nepovratan pad vida u kratkom vremenu. Naime, kako će kasnije također biti navedeno i detaljnije pojašnjeno, ponekad neke bolesti oka ne zahvate sam centar oka već periferiju te vidna oštrina samog središta može biti dobra, dok periferan vid može uopće ne postojati. Takvo se stanje naziva tubularnim vidom. Sukladno tome, nekad zakašnjela reakcija nije uzrokovana pacijentovim nemarom, već činjenicom da pacijent u svakodnevnom životu doista ne može uočiti određene promjene na vrijeme. [5,6,17]

Iako se glavna definicija sljepoće veže uz neraspознаvanje svjetla i tame, postoji još nekoliko izraza vezanih uz sljepoću poput sljepoće za boje, snježne sljepoće i noćne sljepoće. Sljepoća za boje, odnosno daltonizam, nemogućnost je raspoznavanja



određenih boja (najčešće crvena i zelena). Velike količine UV zračenja također mogu uzrokovati privremen gubitak vida te se to naziva snježnom sljepoćom. Kao što i sam naziv govori, noćna sljepoća predstavlja otežan ili onemogućen osjet vida u mraku. [4,6,19,20]

#### **4.1. Epidemiološka situacija u svijetu**

Sukladno podacima Svjetske zdravstvene organizacije, u svijetu postoji 39 milijuna slijepih osoba. U Republici Hrvatskoj, zabilježen je samo broj slijepih i slabovidnih osoba čije oštećenje vida uzrokuje i vodi se kao invaliditet. Stoga, sukladno Registru osoba s invaliditetom, u Republici Hrvatskoj registrirana je 17371 osoba. Najčešćim uzrokom sljepoće u svijetu smatra se katarakta koja se može izliječiti kirurškim zahvatom te vratiti prvobitan vid prije početka zamućenja leće. I dalje, ona se smatra vodećim uzrokom sljepoće u svijetu jer unatoč lakom liječenju, neki se pacijenti ne odluče na sam zahvat, neki nisu kandidati za zahvat radi ostalih povezanih bolesti, a u nerazvijenim zemljama, sama operacija nije lako dostupna. [20] Iako u Sjedinjenim Državama nije čest uzrok, najčešći uzrok u svijetu, koji se može spriječiti, je upravo infekcija. U Sjedinjenim Državama, šećerna bolest je jedan od najčešćih uzroka sljepoće. Iako se u potpunosti ne može uvijek izliječiti, može se usporiti progresija bolesti ukoliko se adekvatno liječi sama šećerna bolest. Iako je današnja medicina doživjela veliki napredak, degenerativne bolesti makule uzrokuju sljepoću oka, a mogu biti spriječene ili pak liječenje u manje od 10% ljudi. U visokom postotku, liječenje glaukoma može spriječiti sljepoću, ali samo ako se s liječenjem krene rano. Smatra se kako diljem svijeta, oko 300 do 400 milijuna ljudi ima sniženu vidnu oštrinu uzrokovanu različitim uzrocima, dok je 50 milijuna ljudi potpuno slijepo. Gotovo 80% sljepoće, pojavi se u osoba iznad 50 godina života. Kao što se da i zaključiti, uzroci sljepoće u nerazvijenim i razvijenim zemljama nisu isti. U razvijenim zemljama, dijabetes, razne makularne degeneracije ili traumatske ozljede, vodeći su uzrok sljepoće. Nerazvijene zemlje, odnosno zemlje trećeg svijeta, češće se susreću sa sljepoćom (čak 85% svjetske sljepoće pripada ovoj skupini), a ista je povezana sa infekcijama, kataraktom, glaukomom, raznim ozljedama oka, ali isto tako i nedostupnosti korekcijskih pomagala, odnosno naočala. Iako su infekcije najčešći

uzrok u nerazvijenim zemljama, u razvijenim zemljama infekcija herpes simplex virusom, najčešća je infekcija koja uzrokuje sljepoću. [19,20]

## **5. SLABLJENJE I GUBITAK VIDNE OŠTRINE UZROKOVANI BOLESTIMA I ANOMALIJAMA OKA**

Postoje određena stanja oka, odnosno bolesti oka koja dovode do sljepoće. Neka od stanja se mogu liječiti, nekima se može smanjiti progresija, a neka su nažalost nepovratna te uzrokuju sljepoću. [1,10]

### **5.1. Bolesti stražnjeg segmenta oka**

Upravo bolesti stražnjeg segmenta oka glavni su razlog sljepoće u razvijenim zemljama. Ovdje se najčešće radi o stanjima koja nisu lječiva, eventualno se ponekad može smanjiti njihova progresija. U kontekstu bolesti stražnjeg segmenta oka, najčešće se misli na samu mrežnicu i bolesti vezane uz nju. U idućem poglavlju bit će nabrojane neke od bolesti stražnjeg segmenta oka koje uzrokuju sljepoću. [21]

#### **5.1.1. Retinalne vaskularne bolesti**

Glavna podjela retinalnih vaskularnih bolesti je na arterijske i venske vazookluzivne bolesti. Najčešće uzroci takvih bolesti su tromboze (u čak 80% slučajeva) i embolija unutarnje karotidne arterije jer je njezin prvi ogranak upravo oftalmička arterija. Govorili se o venskim ili arterijskim okluzijama, simptomi su isti – nagli bezbolni gubitak vida ili pak ispad vidnog polja ukoliko je zahvaćen samo ogranak. Ponekad dolazi i do relativnog aferentnog pupilarnog defekta. Ukoliko nije zahvaćena sama makula, centralni vid može biti očuvan. Retinalne arterijske okluzije su ishemički infarkti cijele ili dijela retine, odnosno mrežnice, a venske okluzije su hemoragični infarkti cijele ili dijela mrežnice. Nepovratna oštećenja nastanu već unutar 90 do 100 minuta od pojave okluzije, međutim s terapijom će se početi i ukoliko je pacijent došao unutar 24 sata od pojave okluzije, odnosno prvih simptoma. [22] Prvenstveno je važno sniziti intraokularni tlak bilo to masažom očne jabučice, paracentezom ili uporabom lijekova. Hipertenzivna retinopatija najčešće se pojavi u starijoj životnoj dobi ukoliko su prisutni još nekakvi komorbiditeti. Kako je bolest povezana s arterijskim krvnim tlakom, samo liječenje bolesti je multidisciplinarno te se temelji na liječenju sustavne arterijske hipertenzije. Pregledom fundusa, uočavaju se promijene, a koliko jako utječu na vidnu oštrinu ovisi o tome koliko su promijene

opsežne. Dijabetička retinopatija također je bolest koja iziskuje multidisciplinarni pristup. Okarakterizirana je vitrealnim krvarenjem, mikroangiotskim promjenama i promjenama na makuli. [6,10,11,22] Kao što i sam naziv govori, povezana je s dijabetesom, odnosno šećernom bolešću tip I i tip II, stoga je važno kontrolirati sam dijabetes kako ne bi došlo do nepovratnih promjena vida. Upravo je navedena bolest najčešći uzrok stečene sljepoće u osoba srednje životne dobi. Redoviti oftalmološki pregledi barem dva puta godišnje, obavezni su kod osoba sa šećernom bolesti. Proširenja terminalnih retinalnih krvnih žila nazivaju se retinalne teleangiektazije. Unilateralna kongenitalna i unilateralna idiopatska ne zahtijevaju liječenje i imaju dobru prognozu. Bez učinkovite terapije i s lošom prognozom su bilateralna idiopatska stečena, bilateralna familijarna okultna i idiopatska okulzivna. Sekundarne teleangiektazije često se javljaju u sklopu ranije spomenute dijabetičke retinopatije. [6,11,22]

### **5.1.2. Makularni poremećaji**

Makularni poremećaji, najčešće nazivani senilne makularne degeneracije, bolesti su oka, odnosno makule, koje narušavaju centralni vid bolesnika. Kada se govori o sljepoći oka, važno je spomenuti senilne makularne degeneracije zato što uzrokuju ireverzibilna oštećenja vida koja nerijetko dovode do sljepoće u osoba starije dobne skupine (iznad 65. godina) u razvijenim zemljama. Gotovo 30% osoba iznad 75 godina ima neki oblik senilne makularne degeneracije. Postoje dva osnovna oblika bolesti, a to su suhi i vlažni (eksudativni) oblik. [23] Suhi oblik, s vremenom može prijeći u vlažni. Ova je pojava karakteristična za gotovo 20% bolesnika. Suhi oblik kao takav, sporo progredira, a vlažni oblik znatno brže, međutim kako je i navedeno, postoji mogućnost da suhi oblik prijeđe u vlažan. Poznato je kako će pacijenti uvijek prvo reagirati na simptome koji uzrokuju bol jer ih bol ometa u svakodnevnom funkcioniranju. S druge pak strane, većina očnih bolesti koje uzrokuju ireverzibilne promjene vidne oštine do sljepoće, potpuno su bezbolne. [23,24] Sukladno tome, pacijenti se vrlo rijetko odluče na vrijeme javiti u oftalmološku ordinaciju. Pad vida je postepen i nije ga moguće vratiti, ali je moguće usporiti njegovu progresiju te odgoditi samu sljepoću. Ostali simptomi koje pacijenti mogu navesti su iskrivljena slika, poremećaj dubinskog, kolornog i noćnog vida, teško prepoznavanje lica i slaba

prilagodba na svjetlosne uvjete. Suhi oblik je češći, gotovo 90% bolesnika s dijagnosticiranom senilnom makularnom degeneracijom ima suhi oblik bolesti. Pad vida je doista postepen te može progredirati mjesecima, pa čak i godinama. Još uvijek ne postoji učinkovito liječenje suhog oblika, ali se bolesnicima savjetuje da prestanu pušiti, preporuča im se nošenje sunčanih naočala s UV zaštitom, redovita tjelovježba, održavanje tjelesne težine i zdrava prehrana. [23,24,25] Također, vrlo je važno povećati unos vitamina, luteina, cinka, bakra i omega-3 masnih kiselina, što je moguće u obliku tableta. Vlažni oblik senilne makularne degeneracije vodeći je uzrok sljepoće u osoba starijih od 65 godina. Pad vidne oštine uzrokuju novostvorene krvne žile koje propuštaju krv i serum u subretinalni, intraretinalni i sub-RPE prostor. Za razliku od suhog oblika, vlažni oblik liječi se najčešće primjenom intravitrealne aplikacije anti-VEGF lijekova. Također, liječiti se može laserski (termalna fotokoagulacija, fotodinamska terapija s verteporfinom), epimakularna brahiterapija (EMBT), transpupilarna termoterapija (TTT), stereotaktična radioterapija, makularna kirurgija i razne kombinacije navedenih oblika liječenja. Jedna od vrlo čestih komplikacija suhog i vlažnog oblika senilne makularne degeneracije je ablacija retinalnog pigmentnog epitela. Ako uz nju ne postoje neke druge bolesti, dovoljno je samo praćenje pacijenta i njegove vidne oštine. Inače, liječenje se provodi anti-VEGF lijekovima i laserskom fotokoagulacijom. Progresijom senilne makularne degeneracije dolazi do atrofije i ožiljkavanja makularnog područja što uzrokuje postupno smanjenje vidne oštine na oba oka, najčešće asimetrično zahvaćeno. Centralna serozna korioretinopatija još je jedna bolest koja pripada skupini makularnih poremećaja. Prvo što bolesnici primijete je pad vida centralno, ponekad spominju crnu točku ispred oka. Bolest je češća u muškaraca, čak do šest puta češća nego u žena. Ovdje se radi o idiopatskom poremećaju vanjske hematoretinalne barijere, obično unilateralno. Kako se nastali edem ne bi širio, terapije se ordinira u obliku kapi (Yellox, Naclof...) i tableta (Diamox) koje rade po principu diuretika. Najčešći juvenilni makularni poremećaj naziva se Stargardtova bolest. Ova je bolest obilježena poremećajem metabolizma vitamina A i posljedične degeneracije fotoreceptora i RPE-a. Karakterističan je progresivan gubitak vida koji se pojavljuje već u ranoj životnoj dobi već oko 20. godine života. Bolest je nažalost neizlječiva. [10,11,23] Nadalje, foveomakularna viteliformna distrofija povezuje se s varijabilnim genskim nasljeđivanjem.

Konzervativno i kirurško liječenje ne postoje. U sklopu pigmentnih distrofija mrežnice ili kao komplikacija intraokularnih kirurških zahvata, javlja se cistoidni makularni edem koji ako je dugotrajan, može prouzročiti rupturu makule. Ruptura makule uzrokuje znatan pad centralne vidne oštine. Ponekad nastane nakon traume oka, ali najčešće je idiopatska. Češća kod žena. Liječenje je kirurško, ali tek u drugom, trećem ili četvrtom stupnju. U prvom se stupnju ruptura spontano zatvara. [6,10,24]

### 5.1.3. Bolesti optičkog diska

Najkraći dio očnog živca je optički disk, odnosno papila ili glava očnog živca (lat. papilla nervi optici). Ovaj dio očnog živca vidljiv je i oftalmoskopski, međutim za detaljnije proučavanje očnog živca potrebno je učiniti optički koherentnu tomografiju (OCT). Same bolesti optičkog diska dijele se na kongenitalne anomalije (hipoplazija optičkog diska, jamica optičkog diska, kolobom optičkog diska, „Morning glory“ optički disk, druze optičkog diska), stečene bolesti i poremećaji očnog živca (zastojna papila, upalne bolesti, vaskularne bolesti) i atrofija očnog živca (primarna atrofija, sekundarna i konsekutivna atrofija). [26] Kongenitalne anomalije vrlo su rijetke, stacionarne i neizlječive. Vidna oštrina znatno je smanjena. Najčešća podskupina kongenitalnih anomalija optičkog diska je hipoplazija optičkog diska. Vidna oštrina ovisi o stupnju anomalnosti. Jamica optičkog diska slučajno se dijagnosticira jer je vidna oštrina cijelo vrijeme uredna. Kolobom pak nastane jer dolazi do nepotpunog zatvaranja embrionalne fisure. Vidna oštrina također ovisi o stupnju anomalnosti. Vidna oštrina znatno je smanjena kod anomalije diska morning glory. U tom je slučaju optički disk ispunjen glijalnim tkivom smještenim u središtu konične eskavacije stražnjeg zida. Češća je pojava u djevojčica nego dječaka, ali je isto tako i češće zabilježena unutar iste obitelji. [6,10,11] Druze su kalcifikati koji daju sliku zamagljenih rubova papile, ali su bez simptoma. Stečene bolesti i poremećaji očnog živca poput zastojne papile, upalnih bolesti i vaskularnih bolesti, uvelike utječu na vidnu oštrinu, možda ne toliko na samom početku pojave bolesti, ali daljnjim razvojem bolesti, vidna oštrina sve više pada. [9,10,11] Sve navedene bolesti iziskuju liječenje kako ne bi došlo do trajnih posljedica poput sljepoće, iako je istu ponekad teško spriječiti. Ireverzibilan gubitak aksona trećeg neurona naziva se atrofija vidnog živca. Kako je nepovratan gubitak aksona, tako je nažalost nepovratna vidna oštrina te

bolest vodi sljepoći oka. Vrlo je važno otkriti postoji li neki određeni uzrok pojave atrofije vidnog živca, jer neki od uzroka mogu biti opasni za život (primarni tumori mozga i slično). [6,10, 26]

#### **5.1.4. Toksična oštećenja očnog živca**

O toksičnim oštećenjima govori se kada dolazi do toksične reakcije u orbitalnom dijelu očnog živca. Neki od rizičnih čimbenika su alkohol, pušenje i ostale toksične prehrambene navike. Međutim, češće se radi o ambliopijama vezanim uz olovo, metanol, kloramfenikol, digoksin, etambutol ili neki slični kemijski spojevi. Također, kao čimbenici rizika, spominju se i nedostatak bjelančevina i antioksidansa. Pacijenti primjećuju pad vidne oštine i ispade u vidnom polju koji se s vremenom povećavaju. Ukoliko se uzrok toksičnosti brzo ukloni, vid se može popraviti, ali ako jednom dođe već do potpune atrofije očnog živca, vidna oštine je nepovratna. Kako bi se adekvatno moglo liječiti, važno je otkriti pravi uzrok toksičnosti. [6,10,11]

#### **5.1.5. Tumori oka**

Postoji nekoliko značajnih tumora oka, a to su kongenitalna hipertrofija retinalnog pigmentnog epitela, nevus žilnice, melanom žilnice, melanocitom, hemangiom žilnice, astroцитom, metastatski tumor žilnice i postradijacijska retinopatija. Kod kongenitalne hipertrofije retinalnog pigmentnog epitela, bolesnici su najčešće bez smetnji, a što se tiče liječenja, dovoljno je samo praćenje razvoja bolesti. Ista situacija je i kod nevusa žilnice. On je najčešće prisutan već od rođenja, no mogućnost rasta i promjena česta je u pubertetu. Nužno je redovito praćenje kako ne bi došlo do malignih transformacija. [11, 27] Najčešći maligni intraokularni tumor u odraslih je melanom žilnice. Obilježen je brzim rastom i metastaziranjem. U žena se vrlo često radi o primarnom tumoru dojke, a kod muškaraca o karcinomu pluća. Periferno smješteni melanomi su asiptomatski, međutim oni smješteni u blizini makule uzrokuju pad vidne oštine, metamorfopsiju i ispade u vidnom polju. Neovisno o tome je li provedeno liječenje, osim što tumori mogu uzrokovati sljepoću, njihov je mortalitet 50% unutar deset godina. Melanocitom je vrsta benignog nevusa koji ne radi smetnje vidne oštine. Liječenje nije potrebno, ali preporučljivo je praćenje kako ne bi došlo do naglog rasta tumora koji utječe i na vidnu oštinu. Hemangiom žilnice je

također benigni tumor koji ne uzrokuje promjene vidne oštine osim ako ne zahvati samu makulu. Potrebno je redovito praćenje. Vrlo rijedak, ali također benigni tumor je atrociom. On također ne uzrokuje simptome u obliku pada vidne oštine, vrlo rijetko raste, stoga je potrebno samo praćenje. U sklopu liječenja intraokularnih tumora, kao komplikacija, može se pojaviti postradijacijska retinopatija. Također, ako je zahvaćena makula, uzrokovat će pad vidne oštine. Sukladno svemu navedenom, tumori očnog živca promjene su i stanja oka koja u većini slučajeva zahtijevaju samo praćenje. Ukoliko ne zahvate samu makulu, oni su također asimptomatski, odnosno, ne stvaraju pad vidne oštine, pa tako onda ne uzrokuju ni sljepoću. [11,28,29]

### **5.1.6. Ostale promjene očne pozadine**

Još je velik broj promjena očne pozadine koje uzrokuju nepovratan pad vidne oštine do sljepoće. Kao što je i više puta spomenuto, bolesti očne pozadine rijetko su izlječive. U većini slučajeva, liječenje je usmjereno na usporavanje progresije same bolesti kako bi se i odgodila neizbježna sljepoća. Također, ukoliko bolesti, promjene i stanja na očnoj pozadini ne zahvaćaju makulu, vidna oštrina ostati će nepromijenjena. Svejedno, vrlo je važno na vrijeme uočiti određene promjene očne pozadine kako bi se pravovremeno moglo utjecati na progresiju kako sama bolest s vremenom ne bi zahvatila makulu te time narušila vidnu oštrinu. Neke bolesti su vrlo rijetke i gotovo nikad ne uzrokuju sljepoću, a neke su pak bolesti češće i uvijek rezultiraju izrazitim padom vidne oštine do same sljepoće oka. Primjeri ostalih promjena očne pozadine su fibre medulares, ruptura žilnice, idiopatski multifokalni sindromi bijelih točaka, pigmentna retinopatija, toksoplazmatski korioretinitis, korioretinalni ožiljak, familijarne druze, komocija retine (Berlinov edem), retinoshiza, HELLP sindrom (kod trudnica), sinhiza vitreusa, silikonsko ulje u oku, nabori žilnice i rothove pjege. [6,10,11]

## **5.2. Katarakta**

Katarakta je naziv za svako zamućenje prirodne intraokularne leće. Sama riječ potječe iz latinskog naziva cataracta ili od grčke riječi katarráktēs, što u doslovnom prijevodu znači vodopad ili pad. Metabolički procesi u leći su relativno slabi, ali ih je bitno spomenuti radi samog nastanka katarakte. Samu intraokularnu leću čini 65%



voda i 35% bjelančevine, odnosno proteini. [4,5] Voda leći daje visok indeks refrakcije, no ta se količina vode smanjuje s godinama starosti. Također voda sadrži i razne otopljene mineralne soli, magnezijeve, fosforne, kalijeve i sulfatne ione. Kako organizam čovjeka stari, stari i leća. Isto tako, sve promjene koje su karakteristične za proces starenja, utječu i na samu leću i na razvoj katarakte. Katarakta, ili kako je u narodu nazivaju – siva mrena, zamućenje je oka koje može dovesti do sljepoće. Zamućenje krene postepeno te tako pada i sama vidna oštrina. Međutim, ukoliko i dođe do sljepoće, operativnim zahvatom može se povratiti vidna oštrina što nije karakteristično za druge bolesti i stanja koja dovode do sljepoće. Sama siva mrena je bezbolna i ako zahvati samo jedno oko, pacijenti se vrlo rijetko jave na specijalistički pregled. Drugo oko preuzima glavnu funkciju pa neki pacijenti navode kako nisu ni primijetili da je došlo do značajnog pada vidne oštrine. Postoji nekoliko vrsta katarakte, a to su kongenitalna katarakta, konatalna/infantilna katarakta, senilna katarakta, medikamentozna katarakta, traumatska katarakta, metabolička katarakta i komplicirana katarakta. [4,10] Kongenitalna katarakta može biti lamelarna (zonularna) i to je najčešći tip kongenitalne katarakte, može biti polarna (prednja i stražnja), ali postoje i neki još rjeđi oblici poput suturalne, koronarne, plavičaste, nuklearne, totalne i membranozne. Konatalna/infantilna katarakta može biti posljedica metaboličkog poremećaja (galaktozemija, hipoklacijemija, Wilsonova bolest, Loweov sindrom) ili posljedica prenatalne infekcije (Rubeola, herpes simpleks virus, varicella-zoster virus, citomegalovirus, Toxoplasma gondii, Treponema pallidum). Senilna se katarakta dijeli na nuklearnu, kortikalnu i stražnju supkapsularnu. Nuklearnu karakterizira spora progresija, a u početku uzrokuje kratkovidnost. Kortikalna se još dijeli na maturnu, intumescenatnu, hipermaturnu i morgagnijevu. Raniji pad vidne oštrine uzrokuje stražnja supkapsularna. Medikamentozna katarakta kao što joj i sam naziv govori, posljedica je djelovanja nekog lijeka te i samo zamućenje ovisi o dozi lijeka i trajanju liječenja. [30,31,32] Ako dođe do unilateralne katarakte i to još u mlađoj životnoj dobi, najčešći uzrok je mehanička ili fizikalna trauma pa se katarakta naziva traumatska. Neke bolesti i određena stanja uzrokuju također kataraktu. Takva katarakta zove se metabolička katarakta, a neke od bolesti koje ju mogu uzrokovati su dijabetes melitus, miotonična distrofija, hipokalcemija, galaktozemija, Wilsonova bolest i slično. Komplicirana katarakta nastane kao posljedica neke druge primarne očne bolesti.

Primjerice, uzrok mogu biti kronični uveitisi, akutni glaukom zatvorenog kuta, visoka miopija, nasljedne distrofije rožnice, atrofija šarenice i kronična hipotonija oka. Nažalost, ukoliko postoje neke primarne bolesti koje oštećuju očni živac, sama operacija katarakte može biti neuspješna. Odnosno, operacija se tehnički može izvesti, ali se vidna oštrina neće vratiti. [4,31]

Katarakta koja je najčešće vezana uz sljepoću, ali je isto tako i najpoznatija u populaciji je senilna katarakta. Ona nastaje nakon 60. godine života te tako pripada skupini stečenih katarakti. Uzrokuju je promjene u popustljivosti kapsule leće, toksične posljedice ozljede, promjene u stopi metabolizma epitela leće i promjene hidratacije leće. Kako bi se utvrdilo stanje zamućenja leće, senilne katarakte dijelimo u četiri stadija, a to su početna katarakta (*cataracta incipiens*), katarakta u fazi bubrenja (*cataracta intumescens*), zrela katarakta (*cataracta matura*) i prezrela katarakta (*cataracta hypermatura*). Zamućenjem u korteksu leće počinje početna katarakta. Navedeno zamućenje kasnije se širi po leći poput prugastih vlakana ili točkica. U ovoj fazi, smetnje vida nisu velike, ali vid pomalo slabi što i nagna bolesnika na pregled oftalmologa. U idućem stadiju katarakta je u fazi bubrenja stoga leća postaje sve jače zamućena, a sam obujam leće se povećava. Takvo bujanje može uzrokovati i sekundarni glaukom. Vidna oštrina pada. Leća se vraća na svoju normalnu veličinu u trećem stadiju – stadij zrele katarakte. Zrela katarakta više ne više nije rizik nastanku sekundarnog glaukoma. Vidna oštrina pada do te mjere da pacijent reagira samo na osjet svjetla. Već se običnim pregledom može uočiti pojava zrele sive mreže (otuda naziv siva mreža). U ovom je slučaju potrebno ispitati projekciju svjetla u tamnoj komori. Uredan nalaz indikacija je za operaciju. U četvrtom stadiju – stadij prezrele katarakte, zamućenje je još homogenije te dolazi do razvodnjavanja čitava korteksa. Senilna katarakta uzrokuje pad vidne oštine do sljepoće oka. Navedeno se može spriječiti operativnim zahvatom. Kako bi isti prošao sa što manje neželjenih posljedica i komplikacija, preporuka je obaviti operativni zahvat odstranjenja sive mreže prije završnih stadija. [4,10,33] Prema vremenu pojavnosti, osim stečene katarakte postoji i kongenitalna (prirođena) katarakta. Takva vrsta katarakte prisutna je pri samom rođenju djeteta (nastane tijekom uterinog razvoja) ili nastane odmah nakon rođenja. Uzroci kongenitalne katarakte mogu biti nasljedni ili stečeni, ali u većini slučajeva uzrok ostane nepoznat. Kongenitalna katarakta može se javiti na jednom ili na oba oka,

a s obzirom na stupanj i veličinu zamućenja, razlikuju se potpuna ili djelomična kongenitalna katarakta. Takva pojava u djeteta, vodeći je uzrok oštećenja vidne oštrine. Operativni zahvat jedina je opcija jer konzervativno liječenje ne postoji. Kako bi se spriječio nastanak ambliopije, prevladava mišljenje kako je operativni zahvat potrebno izvršiti prije šestog tjedna života djeteta. Ukoliko je kongenitalna katarakta obostrana, potrebno je operirati oba oka u razmaku od najviše tjedan dana kako bi došlo do ravnomjerne stimulacije obje makule. Ukoliko se operativni zahvat ne izvede na vrijeme, makula ne dobiva potreban svjetlosni podražaj što posljedično uzrokuje nesposobnost fiksiranja i okulomotorne inkoordinacije uz razvoj ambliopije, strabizma i nistagmusa. Navedene promjene brzo se razvijaju te su nažalost ireverzibilne. Deprivacijska ambliopija vrsta je ambliopije koja se javlja kada nešto blokira ulazak svjetlosti što je primjerice kongenitalna katarakta. Neonatolog i pedijatar imaju važnu ulogu u otkrivanju kongenitalne katarakte. Nепреpoznata i neotkrivena katarakta ima nepovratne posljedice za vidnu funkciju djeteta. Vid se pretežito razvija u prve tri godine života, a nastavlja se razvijati od šeste do sedme godine. Stoga je za funkcionalan razvoj oka važan operativni zahvat kongenitalne katarakte kako bi se uspostavili uvjeti za funkcionalan razvoj oka. Senilna katarakta za razliku od kongenitalne katarakte ne mora se riješiti u tako kratkom vremenu jer ostali funkcionalni dijelovi oka već su razvijeni stoga se odstranjenjem zamućene leće, vidna oštrina vraća na stanje kakvo je bilo prije zamućenja leće, a samo zamućenje ne blokira razvoj oka. S obzirom da se kongenitalna katarakta javlja u vrijeme kada se vid tek razvija, potrebno ju je odmah odstraniti kako bi se uopće omogućio normalan i zdrav razvoj. [4,10,34,35]

Prema istraživanjima provedenima 2010. godine, od strane Svjetske zdravstvene organizacije, siva mrena odgovorna je za 51% sljepoće u svijetu, što je brojčano skoro 20 milijuna ljudi. Siva mrena, jednako se javlja i u razvijenim i nerazvijenim zemljama, međutim, populacija u nerazvijenim zemljama nema tolike zdravstvene mogućnosti kao što ima populacija razvijenih zemalja. Sukladno tome, siva mrena uzrokuje češće sljepoću u nerazvijenim zemljama nego u razvijenim zemljama jer je u razvijenim zemljama liječenje u obliku kirurškog zahvata dostupnije. [20] S obzirom da je epidemiološki gledano toliki postotak sljepoće uzrokovan sivom mrenom, važno je govoriti o sivoj mreži kad god se spominje i pojam sljepoće kao takav. Više puta je

spomenuto kako siva mrena uzrokuje sljepoću, ali kako se to da kirurški riješiti. Zamjenom prirodne intraokularne leće umjetno proizvedenom intraokularnom lećom, pacijentu se vrati vidna oštrina. Kako siva mrena napreduje, tako se povećava rizik za komplikacijama prilikom samog zahvata. Današnji zlatni standard u operaciji sive mreže je fakoemulzifikacija – metoda kirurškog odstranjenja intraokularne leće pomoću ultrazvuka. Operativni zahvat je bezbolan, radi se u topičkoj anesteziji i traje svega oko 30 minuta. U nekim ustanovama još uvijek se radi i ECCE (ekstrakapsularna ekstrakcija sive mreže). To je vrsta operativnog zahvata kod kojeg se kroz otvor na prednjoj strani kapsule odstrani zamućena leća. To je i glavna razlika u odnosu na fakoemulzifikaciju gdje se pomoću ultrazvučne sonde intraokularna leća razbije te se „usiše“. [32] Brojna se istraživanja provode u svrhu otkrivanja medikamentoznog liječenja katarakte, međutim, do sada je sve bilo neuspješno. Još uvijek ne postoji djelotvoran lijek koji bi smanjio progresiju bolesti, spriječio njen nastanak ili u potpunosti vratio stanje leće prije njenog zamućenja. Sukladno svemu navedenom, katarakta uzrokuje sljepoću, međutim ta je sljepoća rješiva kirurškim zahvatom. Svaki kirurški zahvat, pa tako i ovaj, ima rizik od komplikacija, međutim u ovom slučaju, rizik od komplikacija i infekcija je sveden na minimum. Stoga, kirurško odstranjenje zamućene leće i ugrađivanje nove intraokularne leće postupak je koji vraća početnu vidnu oštrinu prije zamućenja leće osim u situacijama kada su prisutne još neke pozadinske bolesti oka koje ne dozvoljavaju povratak 100% vidne oštrine. [4,6]

### **5.3. Glaukom**

Glaukom ili zelena mreža je očna bolest koja može dovesti do sljepoće oka kroz sindromno oboljenje obilježeno trima simptomima, a to su povremeno ili trajno povišenje intraokularnog tlaka, promjene na papili nervi optici (eskavacija, atrofija) i oštećenje vidnog polja. Bolest kao takva nije lječiva, ali se može usporiti progresija same bolesti. [4,36] Iako se glaukom u narodu poistovjećuje s povišenim očnim tlakom, sam pojam podrazumijeva nekoliko bolesti različite etiologije, međutim svima je zajedničko propadanje očnog živca koje se očituje tubularnim vidom i općenito ispadima na vidnom polju. Glaukom je definitivno bolest koja je vodeći uzrok sljepoće u svijetu. Razlog tome je što je bolest isprva bez ikakvih simptoma, a kad već dođe do simptoma, bolest je u takvoj fazi da je povratak vida nemoguć. Tubularan vid koji je

karakterističan kod glaukoma, označava postepen gubitak perifernog vida što nije uvijek lako za primijetiti, stoga pacijenti nekad smatraju kako se bolest pojavila iznenada. [4,37] Bolest može zahvatiti kompletnu populaciju, sve dobne skupine uključujući i djecu, ali ipak je nešto češća u starijoj životnoj dobi. Kao što je bilo ranije spomenuto u samoj anatomiji i fiziologiji oka, kroz samo oko cirkulira očna vodica, točnije, ona se kreće između leće i šarenice, a u prednju sobicu otječe kroz zjenični otvor. Proizvodnja, cirkulacija i otjecanje očne vodice moraju biti u svojoj ravnoteži kako bi se održavao normalan očni tlak koji je neophodan za pravilno funkcioniranje očne jabučice. Ako dođe do poremećaja u proizvodnji (stvari se premalo ili previše), cirkulaciji ili otjecanju (nema slobodan prolaz) očne vodice, doći će do porasta očnog tlaka. Otjecanje može biti otežano, a s obzirom na način blokade otjecanja, glaukom se dijeli na glaukom otvorenog i zatvorenog kuta. [4,38,39] U glaukomu otvorenog kuta, slobodnom otjecanju očne vodice smeta povećan otpor na mikroskopskoj razini trabekularne mreže, a u glaukomu zatvorenog kuta mehanički je spriječeno otjecanje očne vodice pomoću šarenice. Povećan očni tlak stvara pritisak na strukture oka od kojih najviše strada očni živac jer su živčana vlakna najpodložnija oštećenju. U dijagnostici glaukoma glavnu ulogu ima dijagnosticiran povišen očni tlak, zato je očni tlak pretraga koja pripada redovnom kompletnom oftalmološkom pregledu. Međutim, jednom izmjerene vrijednosti očnog tlaka, bilo povišene ili snižene, ne mogu potvrditi ili odbaciti dijagnozu glaukoma. Stoga je potrebno uz mjerenje očnog tlaka, provesti još nekoliko pretraga, a to su pahimetrija (mjerenje debljine rožnice), gonioskopija (određivanje kuta glaukoma), ispitivanje vidnog polja i mjerenje debljine sloja živčanih vlakana mrežnice. [4,6,39] Unatoč svim navedenim pretragama, pouzdana metoda za rano otkrivanje glaukoma i dalje ne postoji. Zlatni standard za mjerenje očnog tlaka je aplanacijska tonometrija. Laički objašnjeno, aplanacijska tonometrija mjeri očni tlak pomoću sile koja je potrebna kako bi se određeni dio rožnice izravnao. Kako bi se pretraga odradila, potrebno je oko kapati anestetikom pobojanim fluoresceinom kako bi rožnica bila bolje prikazana. Postupak se odvija pod plavim svjetlom. Liječnik specijalist oftalmolog, prislanja Goldmannov tonometar direktno na rožnicu, ali radi kapanog anestetika, cijeli postupak je bezbolan. Iako postoji nekoliko vrsta mjerenja očnog tlaka, ova metoda je najpreciznija. U drugim slučajevima, kada se ne sumnja na glaukom, očni tlak može se izmjeriti palpacijom ili

nekontaktnim zračnim tonometrom. Očni živac pregledava se u midrijazi preko špalte, ali za preciznije rezultate koristi se optički koherentni tomograf (OCT) koji mjeri debljinu sloja živčanih vlakana. Glaukom se u narodu često smatra tihim ubojicom zato što dolazi bez nekih velikih simptoma. [4,6,36] Tako primjerice vidna oštrina može biti 100%, bez ikakve dioptrije zato što je periferni vid prvo što se gubi kod glaukomske bolesti. Ukoliko je vidna oštrina toliko dobra, pacijenti svakodnevno normalno funkcioniraju te ne osjete potrebu za kompletnim oftalmološkim pregledom. Radi netaknute centralne vidne oštrine, potrebno je raditi pretragu vidnog polja čiji nalaz jasno pokazuje je li došlo do perifernog gubitka vida koje na prvu može samom pacijentu biti neprimjetno. Glaukom u grubo dijeli se na primarni i sekundarni glaukom. Primarni se glaukom pak dijeli na primarni glaukom otvorenog kuta, primarni glaukom zatvorenog kuta i na okularnu hipertenziju. Također, glaukom se dijeli na primarni i sekundarni. Kada glaukom nije udružen s niti jednom očnom bolesti ili sistemskim poremećajima, naziva se primarni glaukom i to je najčešći oblik glaukoma. Postoji nekoliko čimbenika rizika za nastanak primarnog glaukoma otvorenog kuta, a to su očni tlak, dob, rasa, obiteljska anamneza, debljina rožnice i miopija. [4,39] Veći je rizik nastanka glaukoma ukoliko je očni tlak viši. Sama učestalost raste značajno nakon 40. godine života. Govoreći o pojavnosti po pojedinim rasama, češće, ranije i težeg oblika se javlja u crne rase. Kod oftalmoloških pregleda važno je uzeti obiteljsku anamnezu pacijenta jer djeca čiji roditelji boluju od glaukoma imaju dva puta veću šansu za oboljevanje nego opća populacija. Isto tako više od trećine pacijenata ima srodnike s istom bolešću. Također važna je i sama debljine rožnice jer što je rožnica tanja, to je veći rizik za nastanak bolesti. Miopija ili kratkovidnost, također je rizični faktor za nastanak glaukoma. Povećana je incidencija, a miopske su oči podložnije glaukomskom oštećenju vidnog živca. Sekundarnim glaukomom naziva se glaukom koji nastaje kao posljedica neke očne bolesti ili sistemskog poremećaja. Primarni se glaukom još dijeli na primarni glaukom otvorenog kuta, okularnu hipertenziju i primarni glaukom zatvorenog kuta. [4,37,38] Primarni glaukom otvorenog kuta dijeli se na normotenzivni, kongenitalni/infantilni i juvenilni. Normotenzivni je okarakteriziran normalnim vrijednostima intraokularnog tlaka uz tipično progresivno oštećenje vidnog živca i vidnog polja, kongenitalni/infantilni je prisutan od rođenja do 10-te godine života, a juvenilni je u životnoj dobi od 10 do 30

godina. Okularna hipertenzija je naziv za povišen intraokularni tlak uz potpuno uredan izgled papile vidnog živca i uz uredan nalaz vidnog polja. Primarni glaukom zatvorenog kuta dijeli se na akutni, subakutni/intermitentni i kronični. Akutni je obilježen naglim porastom intraokularnog tlaka zbog trenutnog zatvaranja očnog kuta i blokade trabekuluma. Subakutni/intermitentni je ponavljajući s kratkim epizodama zatvaranja očnog kuta. Ukoliko je povišen intraokularni tlak posljedica trajne zatvorenosti dijelova očnog kuta, govorimo o kroničnom obliku primarnog glaukoma zatvorenog kuta. [4,39] Sekundarni glaukomi dijele se na sekundarni glaukom otvorenog kuta i sekundarni glaukom zatvorenog kuta. Sekundarni glaukom otvorenog kuta dijeli se na pigmentni, pseudoeksfolijativni, kortikosteroidni i upalni. Sve navedene oblike obilježuje povećan otpor pri otjecanju očne vodice kroz trabekulum zbog nakupljanja pigmenta, pseudoeksfolijativnog materijala ili upale. Sekundarni glaukom zatvorenog kuta dijeli se na glaukom s pupilarnim blokom i glaukom bez pupilarnog bloka. Bubrenje leće, sekluzija ili okluzija pupile karakteristične su pojave za sekundarni glaukom zatvorenog kuta s pupilarnim blokom, dok glaukom bez pupilarnog bloka je okarakteriziran neovaskularnim glaukomom, kroničnim uveitisom s prednjim perifernim sinehijama i efuzijom žilnice. [4,37] Cilj liječenja je smanjivanje progresije same bolesti. Bolest nažalost nije izlječiva, ali se pravilnim i pravovremenim liječenjem može usporiti sam tijek bolesti te se tako može očuvati vidna oštrina kako ne bi došlo do same sljepoće. Ili se bar neizbježna sljepoća malo odgodi. Liječenje je individualno. Neki oblici i stanja oka zahtijevaju intenzivniju terapiju od drugih. Valja uzeti u obzir nekoliko čimbenika primjerice sama dob pacijenta, vrijednosti očnog tlaka te već nastala oštećenja na očnom živcu. Pacijenti s pozitivnom obiteljskom anamnezom zahtijevaju češće praćenje vrijednosti očnog tlaka. Samo liječenje, bazira se na snižavanju intraokularnog tlaka pomoću kapi te se to smatra konzervativnim liječenjem. Postoji nekoliko skupina antiglaukomačkih lijekova, a razlikuju se u dva osnovna mehanizma, a to su smanjenje produkcije očne vodice i povećanje otjecanja očne vodice djelovanjem na cilijarno tijelo, odnosno trabekulum. Ponekad je potrebno kombinirati više kapi istovremeno kako bi se vrijednosti očnog tlaka spustile na željenu razinu. Osim navedenog konzervativnog liječenja, postoje još dva oblika, a to su liječenje lasrom i kirurško liječenje. Liječenje laserom dijeli se na argon lasersku trabekuloplastiku, selektivnu lasersku

trabekuloplastiku i YAG laser iridotomiju. Argon laserska trabekuloplastika je metoda pomoću koje se stvaraju novi otvori u trabekulumu kako bi se poboljšalo, odnosno omogućilo otjecanje očne vodice. Po sličnom principu radi i selektivna laserska trabekuloplastika no ona se može ponavljati kada dođe do slabljenja učinka. Metode se provode kod pacijenata kojima konzervativno liječenje ne pomaže. YAG laserska iridotomija stvara pak mali otvor na periferiji šarenice pomoću kojeg se omogućuje ponovni protok očne vodice iz stražnje u prednju očnu sobicu. [39] Kirurško liječenje glaukoma dijeli se na filtracijske operacije glaukoma, drenažne implantate i ciklostrukcijske kirurške zahvate. Novi alternativni put stvara se kod filtracijske operacije glaukoma – napravi se otvor na skleri i korijenu šarenice. Drenažni implantati, kao što im i sam naziv govore, služe za odvodnju očne vodice pomoću malih drenova, odnosno silikonskih cjevčica. Kada zakažu svi drugi oblici liječenja, primjenjuje se palijativni način liječenja, a u ovom slučaju to je ciklostrukcijski kirurški zahvat. Ovim se zahvatom vrši destrukcija cilijarnih nastavaka što sprječava nastanak očne vodice. S vremenom, cilijarni se nastavci obnove stoga je ovaj zahvat potrebno ponavljati. [4,36,39]

#### **5.4. Bolesti rožnice**

Rožnica (lat. cornea) prozirni je prednji dio vanjske očne ovojnice. Sivkasta prijelazna zona između rožnice i bjeloočnice naziva se limbus. S obzirom da je glavna funkcija rožnice propuštanje zraka svjetlosti i njihova refrakcija, bolesti i stanja rožnice uvelike utječu na samu vidnu oštrinu, ali isto tako dovode i do sljepoće oka. Osim što bolesti rožnice mogu dovesti do sljepoće, vrlo često je riječ i o stanjima koja su izuzetno bolna s obzirom da je rožnica najgušće inervirano tkivo u ljudskom tijelu. [4,6,40] Mikrokorneja (lat. microcornea) i megalokorneja (lat. megalocornea), stanja su rožnice u kojima je karakteriziran ili premali ili preveliki promjer rožnice. Sama po sebi, ova stanja ne uzrokuju sljepoću, međutim rijetko se javljaju na zdravom oku. Najčešće su vezana uz glaukom ili kataraktu, stoga u takvoj kombinaciji uzrokuju sljepoću oka na način koji je ranije naveden za spomenute bolesti oka. Keratokonus (lat. keratoconus) je naziv za bolest okarakteriziranu konstantnim povećanjem dioptrije uz posljedično smanjenje vidne oštrine. Takva progresija s vremenom dovodi do intenzivnog pada vidne oštrine, ali i do sljepoće oka. Isto se može spriječiti prvo



nošenjem naočala, zatim nošenjem polutvrđih leća koje mijenjaju samu zakrivljenost rožnice. [6,41] Kada se unatoč tome dioptrija nastavi pogoršavati, a vidna oštrina naglo padati, kada dođe do zamućenosti rožnice, liječnici se odlučuju na operativni zahvat – keratoplastiku, transplantaciju rožnice. [42,43] U većine pacijenata, prognoza nakon zahvata je dobra, međutim, nije rijetka pojava postoperativni astigmatizam koji se onda ponovo mora korigirati nošenjem polutvrđih leća. Jedna od rijetkih komplikacija keratokonusa je hidrops rožnice, odnosno akutni keratokonus. Zbog velikog stanjenja rožnice dolazi do pucanja Descemetove membrane. Potom očna vodica ulazi u stromu rožnice što uzrokuje edem koji posljedično utječe na vidnu oštrinu, odnosno njezin nagli pad. Iako se edem s vremenom povuče i ruptura zacijeli, ostaje stromalni ožiljak koji i dalje može utjecati na vidnu oštrinu. Ako je pak zamućena rožnica, što također uvelike utječe na vidnu oštrinu, može se odraditi keratoplastika. [42,43] Nadalje, ukoliko je rožnica zakrivljena po istom radijusu kao i bjeloočnica, dolazi do poremećaja koji se naziva korneja plana (lat. cornea plana). Značajno je smanjena lomna jakost rožnice, pa to također utječe na pad vidne oštrine. Navedena stanja i bolesti, kongenitalne su anomalije rožnice. Rožnicu od upala štite zaštitni mehanizmi oka, međutim određeni patogeni ponekad uspiju zaobići tu barijeru te se javlja keratitis, odnosno upala rožnice. Klinička slika keratitisa razlikuje se sukladno uzročniku istog. Radi prodora patogenih organizama kroz površinsku leziju u stromi rožnice dolazi do kolonizacije i infiltracije upalnim stanicama. Tako nastane i zamućenje rožnice koje narušava vidnu oštrinu. Ukoliko se ne liječi, zamućenje rožnice može ostati prisutno i nakon što se primarna upala povuče. Ako se na samu upalu ne reagira pravovremeno, doći će do daljnjeg razmnožavanja patogenih uzročnika te će to dovesti do nekroze strome (eng. melting). [4,6,41] Taj nekrotični infiltrat rožnice naziva se ulkus rožnice (lat. ulcus corneae). Ulkus rožnice može biti praćen i nakupinom gnoja. Što je komplikacija veća i što ih je više, veća je šansa za nepovratnim oštećenjima vidne oštrine do mjere sljepoće oka. Nakon upale te posljedičnog ulkusa, stanje može uznapredovati do mjere da se rožnica otopi sve do Descemetove membrane koja se izbočuje prema naprijed čijom perforacijom dolazi do istjecanja očne vodice. Ovo je hitno stanje koje zahtjeva trenutnu keratoplastiku jer ukoliko dođe do razvoja endoftalmisa (upala unutrašnjosti očne jabučice), rezultat može biti gubitak oka. Upala rožnice često se javlja i kod korisnika kontaktnih leća.

[4,41,42] Iako su meke kontaktne leće silikon-hidrogelne te vrlo propusne za kisik, i dalje ponekad uzrokuju upale rožnice. Pacijenti često primijete pad vidne oštine što povezuju sa pogrešnom dioptrijom, no na običnom pregledu dioptrije već se da naslutiti da se možda radi o upali rožnice. Naime, ukoliko se dioptrija ne može povećati, odnosno ukoliko njezino povećanje ne dovede do bolje vidne oštine, posumnjat će se da je riječ o nečemu drugome. Uvijek se obavezno pogleda i sama kontaktna leća preko biomiskrofa, odnosno špalte. Već se na samoj leći mogu primijetiti sitni precipitati koji mogu ukazivati da nešto ne odgovara. No prava dijagnoza utvrdi se pregledom same rožnice uz pomoć bojanja fluoresceinskim štapićima. [4,6] Rožnica nema krvnih žila te hranjive tvari dobiva preko kisika i očne vodice, iako su nove meke kontaktne leće visoko propusne za kisik, ipak se osjeti razlika sa stranim tijelom – kontaktnim lećama, i bez njih. Stoga je jedno od glavnih pravila kako bi se smanjila učestalost upala rožnica – ne spavati sa kontaktnim lećama. [11,41] U slučajevima kada korisnici kontaktnih leća ne mijenjaju kontaktne leće i spavaju u njima, dolazi do vaskularizacije rožnice. Vaskularizacije rožnice način je preživljavanja rožnice ukoliko ona ne dolazi do dovoljne količine kisika, stvaranjem novih abnormalnih krvnih žila. Ovakvo stanje je nepovratno te uvelike utječe na vidnu oštrinu i može dakako dovesti do sljepoće oka. Uraštanjem krvnih žila nastaje fibrovaskularno tkivo – panus. Uz keratitise, moguća je pojava edema rožnice. Edem smanjuje prozirnost rožnice te uzrokuje pad vidne oštine no edem rožnice uzrokuje povratan pad vidne oštine. Keratitisi mogu biti bakterijski, virusni, gljivični i parazitski. Kao što mu ime i govori, bakterijski keratitis upala je rožnice uzrokovana bakterijom. Najčešće bakterije uzročnici su *Pseudomonas aeruginosa*, *Staphylococcus aureus*, *Staphylococcus epidermis*, *Streptococcus pneumoniae* i *Moraxella spec.* Ako je epitel rožnice intaktan, patogenima je otežan ulazak, međutim određenim patogenima to ne stvara problem, a to su *Neisseria gonorrhoeae*, *Neisseria meningitidis*, *Clostridium diphtheriae* i *Haemophilus influenzae*. Neki od rizičnih faktora su meke kontaktne leće, poremećaji suznog filma, kronični blefaritis, abnormalnost vjeđa i rožničkog epitela, trauma oka, kirurški zahvati na oku, primjena imunosupresivne terapije, ali isto tako i neke sistemske bolesti poput reumatoidnog artritisa, dijabetesa melitusa i raznih drugih imunodeficijencija. Kakav će biti tijek bolesti, određen je virulencijom i mjestom ulaska patogena. U oftalmologiji,

bakterijski keratitis izuzetno je hitno stanje jer u vrlo kratkom vremenskom roku može ugroziti vid, ali i samo oko. Sukladno tome, vrlo je važno u što kraćem roku otkriti uzročnika kako bi se dala adekvatna terapija, ne samo lokalno već i sistemski. Virusni keratitis dijele se na adenovirusni keratokonjuktivitis, herpetički keratitis i oftalmički herpes zoster. Adenovirusni keratokonjuktivitis brzo i lako se širi međutim većina bolesnika oporavlja se u potpunosti. Herpes simpleks virus (HSV-1, vrlo rijetko HSV-2) uzrokuje herpetički keratitis. U ovom slučaju dolazi do reaktivacije postojeće virusne infekcije. [6,11,12] Pacijenti se najčešće žale na blagu bolnost, fotofobiju, suženje i crvenilo oka. Ukoliko je lezija na samom centru rožnice, dolazi do smanjenja vidne oštine. Ako prilikom cijeljenja, ožiljak ostane u centru rožnice, smanjena vidna oštrina postat će trajni problem. U slučaju čestih recidiva, potrebno je primjenjivati aciklovir peroralno kako bi se izbjegle promjene u obliku ožiljaka i zamućenja rožnice. Oftalmički herpes zoster također nastane kao posljedica reaktivacije postojećeg varicella-zoster virusa. Oftalmološki gledano, bolest se najčešće manifestira u obliku keratitisa i neurotrofične keratopatije koja je okarakterizirana stvaranjem površinskih erozija, perzistirajućih defekata i ulkusa rožnice. Neliječen oftalmički herpes zoster stvara nepovratan gubitak vida. Upala rožnice uzrokovana gljivama naziva se gljivični keratitis. Najčešći uzročnici gljivičnog keratitisa su *Aspergillus* spp., *Fusarium solani* i *Candida albicans*. Ova je bolest nekada bila rijetka, javljala se samo kod poljodjelaca, međutim radi neracionalne upotrebe antibiotika i kortikosteroida, bolest se pojavljuje sve češće. [11] Neki od rizičnih faktora su traume uzrokovane stranim tijelom, kronična bolest površine oka s oštećenjem epitela rožnice, dijabetes, imunodeficijencija, ali isto tako i nošenje kontaktnih leća. Upalni odgovor je toliko jaki, da ukoliko dođe do infekcije gljivama, stvorit će se stromalne nekroze i perforacija rožnice. Klinički gledano, vidljiv je ulkus rožnice s podminiranim rubovima te nerijetko prisutnim lezijama i hipopionom. Pacijenti se najčešće žale na osjećaj stranog tijela u oku, fotofobiju, zamagljen vid, suženje oka i sekreciju. Gljivični keratitis teško je dijagnosticirati radi nerijetko lažno negativnih nalaza, međutim na njega se treba posumnjati kada je antimikrobiološki nalaz negativan i kad god pacijent ne reagira na antimikrobnu terapiju. Ukoliko se na vrijeme ne krene s terapijom antimikoticima, gljivični keratitis može progredirati u endoftalmitis ili pak može stvoriti trajne ožiljke u centru rožnice što smanjuje vidnu oštrinu sve do moguće

sljepoće oka, ali može uzrokovati i gubitak oka. Odgovor na terapiju je također vrlo spor, stoga ovu bolest oka treba shvatiti vrlo ozbiljno. Predstavnik parazitarog keratitisa je akantamebni keratitis (lat. keratitis acanthamoebica). Uzrokovan je ubikvitarnom protozom *Acanthamoeba* spp. Ova protozoa nalazi se u zemlji, rijekama, jezerima i bazenima. U razvijenim zemljama nerijetko se javlja kod korisnika mekih kontaktnih leća posebice ako nedostaje higijene prilikom mijenjanja i pohrane leće u slučaju kada leća dođe u kontakt s vodom. Klinički se očituje zamagljenjem vida, jakim boli, fotofobijom, epiforom i crvenilom oka. [6,11,41] Također, još jedna karakteristika ove bolesti je prstenasti stromalni infiltrat. Ukoliko upala zahvati stromu moguća je pojava nekroze, perforacije rožnice i endoftalmitisa. Nadalje, do zamućenja rožnice dovode i prirodene, bilateralne i u pravilu simetrične bolesti rožnice. Razlikuju se u izgledu. Sukladno tome distrofije su dobile i svoja imena, a to su prstenasta, makularna, granularna, mrežasta, kristalna i zrnata. Međutim, to nije njihova jedina podjela. Također, distrofije se dijele po autoru koji ih je opisao. Tako se razlikuju Cogan, Meesmann, Reis-Bucklers, Groenouw, Salzmann i Fuchs distrofija. Dijele se i prema sloju koji zahvaćaju, pa su to prednja, stromalna i stražnja. U suvremenoj medicini, podjela je vezana i uz genetsko naslijeđe, a tako se razlikuju autosomno dominantna i autosomno recesivna distrofija. U većini slučajeva, liječenje nije potrebno, osim u slučajevima kada zamućenje značajno smanji vidnu oštrinu. U takvom slučaju potrebna je keratoplastika (penetrantna ili lamelarna). [42,43] Nadovezujući se na ranije spomenutu kataraktu, postoji distrofija rožnice koja je okarakterizirana progresivnim gubitkom endotelne stanice te time utječe na kirurgiju katarakte, a zove se Fuchsova endotelna distrofija. U početku, liječnik specijalist oftalmolog biomikroskopskim pregledom uočava lagane točkaste pukotine u endotelu, dok histološki gledano dolazi do odumiranja endotelne stanice i ispućenjima zadebljane Descemetove membrane. Daljnji tijek bolesti dovodi do razvoja edema rožnice što uzrokuje pad vidne oštrine koji može dovesti do sljepoće oka. Na mjestu edema, u epitelu se stvaraju mjehurići, odnosno bule. Ti mjehurići ispunjeni su tekućinom, a nastala bolest naziva se bulozna keratopatija. Kada dođe do pucanja bula, na tom mjestu ostanu ogoljeni subepitelni živčani završeci koji izazivaju bol i nelagodu. Bulozna keratopatija iziskuje liječenje u obliku umjetnih suza i gelova, međutim u slučaju pucanja bula i velikih bolova, potrebno je staviti meku terapijsku

leću koja se mijenja svakih mjesec dana. Ukoliko dođe do progresije, indicirana je keratoplastika. [11,42,43] Stečene bolesti rožnice mogu biti primarne ili sekundarne. Primarne su posljedica starenja organizma, dok su sekundarne posljedica sistemskih ili očnih bolesti. Liječenje je indicirano ukoliko postoje subjektivne smetnje poput boli ili smanjenja vidne oštine. Kada je degeneracija vezana uz periferni dio rožnice, ona ne smeta vidu i ne dovodi do sljepoće. Primjer takvog slučaja je gerontokson, bolest okarakterizirana pojavom prstenastog, bjelkastog zamućenja uz limbus rožnice. Međutim, kada dolazi do odlaganja kalcijevih soli u površne slojeve rožnice, kako periferno tako i medijalno, dolazi do pada vidne oštine koji pak može dovesti do sljepoće oka. Takvo stanje naziva se pojasasta degeneracija rožnice, a nastaje uz prednji uveitis, ftizu bulbusa, kronični edem rožnice ili teški kronični keratitis. [11,40,41] Međutim, može biti vezana i uz neke sistemske bolesti poput kroničnog zatajenja bubrega ili uz neke poremećaje poput hiperkalcijemije i hiperfosfatemije. Osim što pada vidna oštrina, depoziti soli uzdižu sam epitel te to dovodi do recidivirajuće erozije koja izaziva jaku bol uz još veću progresiju pada vidne oštine. Ovo stanje, liječi se kelacijom. Kelacija je otapanje kalcija etilen-diamino-tetraoctenom kiselinom (EDTA). Depoziti rožnice poput Kayser-Fleischerovog prstena (periferno, žućkasto-smeđe, prstenasto obojenje) i cornea verticillata (taloženje lijekova na površinskom sloju rožnice) ne uzrokuju pad vidne oštine. Nadalje, tumori rožnice pojavljuju se rijetko i najčešće se radi o tumorima spojnice koji se prošire na rožnicu. Ukoliko rožnica doista bude zahvaćena, dolazi do pada vidne oštine, ali i sljepoće. Primjerice to su epibulbarni dermoid, papilom i karcinom. Epibulbarni dermoid je dobroćudna novotvorina građena od vezivnog tkiva, dlaka i lojnih žlijezda. Primjer karcinoma je skvamozna neoplazija površine oka koja se mora liječiti kirurški. [41,42,43]

#### **5.4.1. Keratoplastika**

Govoreći o kirurgiji rožnice, ona obuhvaća dvije vrste zahvata, a to su terapijski i refraktivni zahvat. Oba zahvata postoje s ciljem da poboljšaju vidnu oštrinu, no razlika je ta što se terapijski zahvati obavljaju kada je rožnica oka zamućena, dok se refraktivni zahvati izvode kada se želi promijeniti refraktivna vrijednost zdrave rožnice. Dva najčešća refraktivna zahvata na rožnici su Laser-Assisted In Situ Keratomileusis

(LASIK) i fotorefraktivna keratektomija (PRK). Prilikom refraktivnih zahvata, vidna oštrina poboljšava se na način da oku više nisu potrebna pomagala u obliku naočala i kontaktnih leća za postizanje vidne oštrine. Međutim, ova vrsta zahvata ne poboljšava vidnu oštrinu po principu povećanja postotka vida nakon zahvata u odnosu na stanje prije zahvata. Sama po sebi, vidna oštrina je ista, samo što nakon zahvata ta vidna oštrina vidljiva je bez određene dioptrije. Dok terapijski zahvat, kojemu pripada keratoplastika, doista poboljšava samu vidnu oštrinu do te mjere da spasi oko od sljepoće. Keratoplastika naziv je za transplantaciju rožnice. Tijekom zahvata, bolesna rožnica zamjeni se cijela ili samo djelomično sa zdravom rožnicom mrtvog donora. Razlikuju se dvije vrste keratoplastike, a to su penetrantna keratoplastika i lamelarna keratoplastika. Njihova glavna razlika je sloj koji se presađuje. Tako penetrantna keratoplastika zahvaća transplatant pune debljine rožnice. Sam zahvat može biti elektivne prirode ili hitan. Elektivni zahvat indiciran je kod bolesti rožnice koje zahvaćaju punu debljinu rožnice, a to su keratokonus, ožiljci, distrofije te rijetko i neke degeneracije rožnice. Indikacija za hitnu keratoplastiku je perforirani ulkus rožnice kako ne bi došlo do razvoja endoftalmusa i posljedično gubitka oka. Kao i kod svakog transplantanta, uvijek postoji rizik od odbacivanja transplantata te e to smatra najozbiljnijom komplikacijom. Ovo se stanje liječi lokalnom i sistemskom primjenom kortikosteroida, odnosno imunosupresiva. Kod lamelarne keratoplastike presađuju se samo oni dijelovi, odnosno slojevi rožnice koji se patološki promijenjeni. Sukladno tome, lamilarna keratoplastika dijeli se na prednju i stražnju. U ovom slučaju, rizik od najozbiljnije komplikacije, odbacivanja transplantata je rijedak. Ako dođe do konjuktivalizacije rožnice, potrebna je transplantacija limbalnih matičnih stanica. U ovom slučaju, ne radi se o transplantatu mrtvog donora već donor može biti i sam pacijent, odnosno njegovo drugo oko ukoliko se radi o autolognom transplantatu. Alogeni transplantat je transplantat od drugog živog donora. [10,11,42,43]

## **5.5. Ozljede oka**

Prije svega, važna je sama evaluacija ozljede oka jer ona određuje postupak i tijek samog liječenja. Kod prvog susreta s pacijentom, važno je odrediti postoji li vitalno ugrožavajuće stanje jer se prva zbrinjava vitalno ugrožavajuća ozljeda. Ako nema vitalno ugrožavajućeg stanja, uzima se anamneza i radi se oftalmološki pregled. [4,5,6]

Jedan takav specijalistički oftalmološki pregled uključuje određivanje vidne oštine, ispitivanje zjeničnih reakcija, ispitivanje kolornog vida, ispitivanje bulbomotorike, pregled periokularnih struktura, biomikroskopski pregled prednjeg segmenta oka, orijentacijsko ispitivanje vidnog polja (test konfrontacije i pregled očne pozadine i očnog živca. U većini slučajeva, radi se o mehaničkim ozljedama, no međutim, postoje još i kemijske i fizikalne ozljede. Mehaničke ozljede dijele se na ozljede gdje očna jabučica ostaje zatvorena i na ozljede s otvorenom očnom jabučicom. Ozljede zatvorene očne jabučice su kontuzija i lamelarna laceracija, a ozljede otvorene očne jabučice su laceracija i ruptura. Laceracija otvorene očne jabučice dijeli se još na penetrantnu ozljedu, perforativnu ozljedu i intraokularno strano tijelo. Sve navedene skupine ozljeda mogu uzrokovati sljepoću oka koja može nastati u svega nekoliko sekundi nesretnim slučajem ili nedovoljnim oprezom. Posljedice su nepovratne. [10,11] Tupim predmetom uzrokovane su kontuzija i ruptura, a oštrim je predmetom uzrokovana laceracija. Ako se govori o laceraciji koja ne prolazi cijelom debljinom stijenke očne jabučice, radi se o lamelarnoj laceraciji. Kada dođe do rupture, stijenke očne jabučice pucaju iznutra prema van. Kada postoji jasno vidljiva ulazna rana, ozljeda se naziva penetrantna, a ukoliko postoji ulazna i izlazna rana, radi se o perforativnoj ozljedi. Sukladno tome, ozljede stranim tijelom pripadaju skupini penetrantnih ozljeda, ali zbog specifičnosti samog stanja, navedene ozljede istaknute su zasebno. Ozljede vjeđa i suznog sustava pretjerano ne utječu na vidnu oštrinu, međutim izgledaju poprilično dramatično te iziskuju kompletan pregled samog oka kako se ne bi radilo o udruženim ozljedama od kojih bi neke utjecale na samu vidnu oštrinu. Zatvorene ozljede treba shvatiti ozbiljno jer mogu uzrokovati teško oštećenje bilo koje unutarnje strukture oka te posljedično može doći do sljepoće. Primjeri zatvorenih ozljeda spojnice su erozija, kemoza, emfizem, hiposfagma, strano tijelo spojnice i laceracija. [6,11,44] Bojanjem fluoresceinom može se dijagnosticirati erozija, odnosno oštećenje epitelnog sloja. Dijagnostika i liječenje isto je kao i kod erozije rožnice, međutim erozija spojnice ne uzrokuje oštećenje vidne oštine i manje je bolno stanje. Ukoliko se radi o stranom tijelu, ono je većinu vremena vidljivo osim ako se radi o staklu. U tom slučaju, potrebno je također bojati spojnicu s fluoresceinom. Stanje po sebi nije opasno, osim ako ne prođe do dubljih slojeva. Edem spojnice, odnosno kemoza, ozbiljno je stanje jer može ukazivati na stanja poput

rupture bulbosa, kemijske ozljede oka i retrobulbarno krvarenje. Naziv emfizem spojnice koristi se kod stanja u kojima je intrakonjuktivalno ili supkonjuktivalno prisutan zrak, a naziv hiposfagma označava supkonjuktivalno krvarenje. Hiposfagma sama po sebi nije opasno stanje, ali može prekriti frakture i retrobulbarno krvarenje. Razderotine spojnice, odnosno laceracije, nazivi su za reznu ranu spojnice koja se do svojih 7 mm ne mora zbrinjavati. [11,44,45] Ozljede rožnice osim što su izuzetno ozbiljna stanja, vrlo su i bolne. Dijagnosticiraju se pomoću biomikroskopa ili špalte. Do formiranja ožiljaka dolazi ukoliko je ozljeda rožnice dublja od epitela. Ožiljci na rožnici stanje su koje nepovratno utječe na samu vidnu oštrinu, a koliko jako, ovisi o njihovoj lokaciji. Erozija rožnice, najčešća je trauma oka. Uzrokuje jaku oštru bol, zamagljen vid, suženje, fotofobiju i blefarospazam. Navedeni simptomi doista stvaraju smetnje u svakodnevnom funkcioniranju stoga je erozija rožnice stanje s kojim se rijetko tko ne javi kod liječnika specijalista. Adekvatnim i pravovremenim liječenjem, sprječava se nastanak većih i trajnih komplikacija. Liječenje je lokalno u obliku antibiotskih kapi i primjene cikloplegika, a kako bi sam epitel ljepše zarastao, u nekim se slučajevima primjenjuje meka terapijska kontaktna leća. [1,4,6,10] Terapijska kontaktna leća smanjuje šanse za povratak erozije koji nije rijetka situacija. Simptomi slični eroziji rožnice javljaju se kod stranog tijela rožnice. To je drugi najčešći oblik traume oka. Ovo stanje je hitno jer se samo strano tijelo mora izvaditi oka u što kraćem roku kako ne bi došlo do korozije i većih nepovratnih komplikacija koje utječu na vidnu oštrinu i dovode do sljepoće. Ukoliko se na strano tijelo rožnice ne reagira odmah, stvaraju se mali pečati ili ožiljci, ukoliko je njih više, što je čest slučaj kod određenih zanimanja koja uključuju primjerice varenje, može doći do nepovratnog pada vidne oštrine i sljepoće. Kao što su slični simptomi kao kod erozije, liječenje je isto, ali najvažnije je u što kraćem vremenu izvaditi strano tijelo iz oka. Posljedica izravnog udarca u rožnicu tupim predmetom naziva se kontuzija. U tom slučaju najčešće dolazi do ruptura u Bowmanovom sloju ili stromi rožnice, te do edema. [2,4,6] Laceracija nepotpune debljine rožnice također se otkriva pomoću fluoresceina na način da ako dolazi do razrjeđenja boje radi se o laceraciji jer je očna vodica koja izlazi iz rane, ta koja razrjeđuje fluorescein. Prisutnost krvi u prednjoj očnoj sobici naziva se hifema. Takvo krvarenje može nastati iz šarenice ili cilijarnog tijela kao posljedica rastezanja i rupture krvnih žila. Ovo stanje uvelike utječe na vidnu oštrinu



te dovodi do sljepoće oka ukoliko se radi o totalnoj hifemi. Uz pad vidne oštine javlja se i porast očnog tlaka, trauma stražnjeg segmenta oka poput rupture ili ablacije mrežnice, što su također stanja koja dovode do sljepoće. Liječenje se sastoji od mirovanja, lokalne primjene kortikosteorida i ponekad primjene midrijatika. Ako se radi o povećanju očnog tlaka, primjenjuje se terapija za reguliranje očnog tlaka. Stanja koja zahvaćaju šarenicu i zjenicu su traumatska midrijaza, iridodijaliza, pseudoaniridija i traumatski iris. Prilikom dijagnosticiranja bilo kojeg od navedenog stanja, potrebno je uspoređivati njihov izgled s drugim okom. Ukoliko dođe do ruptуре sfinktera šarenice, doći će do traumatske midrijaze. Ovo stanje, liječi se kirurški ukoliko fotofobija smanjuje vidnu oštrinu. [11,44,45] Kod pseudoaniridije, zjenica je dilatirana jer je šarenica povučena u iridokornealni kut. Liječenje se mora učiniti dovoljno rano, a ono je isključivo kirurško. Ukoliko se predugo čeka, dolazi do stvaranja sinehija i trajne midrijaze što smanjuje vidnu oštrinu. Kako bi se spriječio razvoj sinehija, također se i kod traumatskog iritisa primjenjuju kortikosteroidi i midrijatici. Ako zjenica poprimi oblika slova „D“, radi se o iridodijalizi. U tom se slučaju radi o dehiscenciji korijena šarenice od cilijarnog tijela. Liječenje je također kirurško. Ruptura cilijarnog tijela može posljedično uzrokovati glaukom koji dovodi do sljepoće pa je to također stanje koje je potrebno dugoročno pratiti kako bi se na vrijeme reagiralo na pojavu povišenog očnog tlaka. [4,6,10,11] Od ozljeda leće, osim ranije spomenute katarakte, može doći do subluksacije ili luksacije leće. Subluksacija leće nastane ukoliko je došlo do djelomične ruptуре zonularnih niti. Leća je pomaknuta iz svog prirodnog ležišta, a pri pomicanju oka, vidljivo je i podrhtavanje leće (fakodeneza) ili podrhtavanje šarenice (iridodeneza). Vidna oštrina je narušena, ali ne u toj mjeri kao što je to kod luksacije, odnosno dislokacije leće. Luksacija je posljedica ruptуре zonularnih niti u čitavoj cirkumferenciji. U ovom slučaju leća propadne u staklovinu, vrlo rijetko ode u prednju očnu sobicu. Karakterističan je gubitak vida. Ruptura žilnice je stanje u kojem dolazi do rascjepa žilnice. Liječenje nije moguće, no prognoza je dobra osim kada ruptura zahvati samu foveu. Također ni krvarenje žilnice na zahtijeva liječenje osim ako se radi o krvarenju u području makule. Makula je točka jasnog vida stoga svako krvarenje u području makule uvelike utječe na vid. Nakon teške ozljede oka javlja se intravitrealno krvarenje kojemu je izvor krvarenja u bilo kojem dijelu oka, a da je u doticaju sa staklovinom. Ponekad može doći do spontane

resorpcije krvarenja, ali ukoliko resorpcija ne krene spontatno, potrebno je kirurško liječenje – vitrektomija. Intravitrealno krvarenje može izazvati puno komplikacija, a primjerice to su glaukom, hemosideroza, katarakta, epiretinalna gliozna, proliferativna vitreoretinopatija (PVR) i ablacija mrežnice. [11,45] Nadalje, govoreći o ozljedama oka, važno je spomenuti ozljede mrežnice jer one itekako utječu na vidnu oštrinu. Ozljeda tupim predmetom uzrokuje potres mrežnice, a stanje se naziva komocija mrežnice. S obzirom da se stanje najčešće nalazi temporalno, ne utječe na vidnu oštrinu. Komocija mrežnice uključuje pad vidne oštrine samo ako je zahvaćena makula, međutim, spontano dolazi do oporavka vidne oštrine u periodu od mjesec dana. Liječenje ne zahtijeva ni krvarenje mrežnice. Ono je također često periferno i dolazi do spontane resorpcije. Kirurška evakuacija krvi moguća je u slučajevima opsežnog preretinalnog krvarenja koje se nije spontano resorbiralo. Unutar 24 sata, potrebno je hitno kirurško liječenje ukoliko se radi o subretinalnom krvarenju smještenom u makuli jer neliječeno subretinalno krvarenje dovodi do odumiranja fotoreceptora i razvoja subretinalne fibroze. Ruptura mrežnice, stanje je koje se može uočiti samo dodatnim pregledom periferije oka Goldmannovom lupom – trozrcalnom lećom. Ukoliko ruptura mrežnice ne zahvaća samu makulu, stanje može proći bez simptoma. Makularna ruptura utječe na centralnu vidnu oštrinu te pacijenti tek kod takvog stanja primijete promijene u vidnoj oštrini. [6,10,11,45] Liječenje ovisi o vrsti rupture, a potrebno je kako se samo stanje ne bi još više zakompliciralo. Laserom je potrebno okružiti periferne rupture kako ne bi došlo do ablacije mrežnice. Ako je prisutno krvarenje pa laser nije moguće odraditi, prvo je potrebno učiniti vitrektomiju. Za razliku od rupture mrežnice koja je prisutna u 25% pacijenata nakon kontuzije oka, ablacija mrežnice prisutna je u 10%, međutim kao što je ranije i navedeno, ukoliko se ruptura mrežnice ne liječi adekvatno, može dovesti do ablacije mrežnice. Kroz samu rupturu oka, prolazi staklovina i odiže mrežnicu. Okarakterizirana je defektima u vidnom polju i smanjenom vidnom oštrinom ukoliko ablacija zahvati makulu. Sva ranije navedena stanja odnosila su se na zatvorene ozljede oka. Nadalje govoreći o otvorenim ozljedama od velikog su značaja intraokularno strano tijelo i ruptura bulbosa. Oba dva stanja uzrokuju pad vidne oštrine koji uz neadekvatno reagiranje može biti nepovratan. Intraokularno strano tijelo može dospjeti u bilo koji dio oka. [44,45] Posljedično uzrokuje oštećenja oka radi mehaničke sile (primjerice zamućenje

leće, likvefakciju staklovine te krvarenja i rupturu mrežnice), infekcije (ukoliko se radi o stranom tijelu organskog podrijetla poput drva i biljaka ili onečišćeno strano tijelo poput zemlje i kamena), ali može imati i toksičan učinak (strana tijela građena od željeza i bakra). Kako bi se barem otprilike moglo znati kakvo strano tijelo očekivati, potrebno je uzeti anamnezu. Liječenje je naravno kirurško jer je strano tijelo potrebno izvaditi, a pacijentu se mora dati antimikrobna profilaksa endoftalmitisa. Najteža ozljeda oka je ruptura bulbusa. Stražnja ili okultna, nije vidljiva tijekom pregleda i nešto je rjeđa od prednje rupture. Zanimljivost je što ruptura bulbusa ne nastane na mjestu udarca nego na mjestu gdje je bulbus najtanji, odnosno na mjestu gdje je očna stijenka najslabija. [10,11,45] Vidna oština vrlo je loša, a intraokularni tlak je snižen. Zlatno pravilo kod otvorenih ozljeda je procijeniti rizik za pojavu ekspulzivnog koroidalnog krvarenja prije bilo kakve manipulacije okom, jer takvo stanje može završiti gubitkom oka. Isto tako i kod rupture bulbusa. Ranu je potrebno što prije zatvoriti, ali potreban je izniman oprez. Od ozljeda orbite, važno je spomenuti orbitalno krvarenje koje uzrokuje nagli gubitak vida. U tom slučaju je potrebno kirurško liječenje – lateralna kantoliza, dekompresija orbite i evakuacija krvi. Prognoza vida loša je kod ozljeda očnog živca poput avulzije optikusa i posttraumatske optikoneuropatije. Kod avulzije optikusa, na mjestu gdje bi se trebala nalaziti glava očnog živca, uočava se šupljina okružena edemom i krvarenjem. Liječenje nije moguće. Posttraumatsku optikoneuropatiju teško je dijagnosticirati s obzirom da u početku pozadina oka izgleda uredno. Klinički, pacijenti se žale na gubitak vida, ali je pozadina oka uredna. Međutim, nakon 3-4 tjedna pojavljuju se vidljive promijene na očnom živcu, a gubitak vida postaje trajni. [10,11,45] Kao što je ranije spomenuto, osim mehaničkih ozljeda postoje kemijske i fizikalne ozljede. Kemijske ozljede posljedica su djelovanja kiselina ili lužina, a fizikalne se ozljede dijele na termičke opekline i elektromagnetske ozljede. Kako ne bi moralo doći do transplantacije, kod kemijskih ozljeda zlatno je pravilo temeljito ispirati oko odmah nakon nastanka ozljede, prije nego se uopće stigne do liječnika. Ovaj postupak je vrlo bitan jer svakom minutom kemijske tvari prodiru sve dublje i stvaraju nepovratne ožiljke koji posljedično dovode do sljepoće oka. Termičke opekline češće su na očnim kopcima nego na samom oku, no ponekad mogu zahvatiti i spojnicu i rožnicu. Simptomi su vrlo slični kao i kod erozije rožnice. Tako je i samo liječenje identično liječenju erozije oka.

Elektromagnetski valovi uzrokuju elektromagnetske ozljede. Takve ozljede djeluju i na samu mrežnicu, uzrokuju oštećenje vida, ali ono je povratno. [10,44]

### **5.5.1. Epidemiologija ozljeda oka**

Sukladno Registru očnih ozljeda Sjedinjenih Američkih Država (USEIR = United States Eye Injury Registry), registru s najvećim brojem očnih ozljeda, trauma oka je vodeći uzrok monokularne sljepoće kod osoba mlađih od 40 godina u urbanim sredinama. Smatra se kako je prevencija najjednostavniji i najefikasniji način za sprječavanje ozljeda oka i posljedično za smanjenje broja sljepoće. Zaključak ove statističke analize je kako najveću ulogu u prevenciji oka imaju mjere zaštite temeljene na kvalitetnim epidemiološkim podacima poput populacijskih studija i registara očnih ozljeda. Većina ozljeda oka, njih čak 57% dešava se mlađima od 30 godina. Najčešće spomenuto mjesto ozljeđivanja je kod kuće. Čak 40% ozljeda oka odvijalo se kod kuće. Nadalje, redom to su industrija (13%), ulica/autocesta (13%) i sportske aktivnosti (13%). Ostale aktivnosti 12% te nepoznate radnje 9%. Uzrok ozljede najčešće je neki tupi predmet (31%), zatim oštar predmet (18%), prometna nezgoda (9%), zračni pištolj (6%), nokat (5%), udaranje čekićem o metal (5%), oružje (5%), petarde (5%), pad (4%), eksplozija (3%), ostalo (8%) i nepoznato (1%). Što se tiče ozljeda oka vezanih uz sam posao, postotak svih ozljeda iznosi 16%. Čak 95% ozljeda oka dešava se muškarcima što je i logično uzevši u obzir vrstu posla muškaraca i žena. Vodeći posao u ozljedama oka je građevinarstvo, a najčešći način ozljede je oštar predmet. Bez zaštitne opreme, na poslu radi 78% ljudi. Njih 3% koriti obične naočale, zaštitne naočale koristi 2%, nepoznatih informacija je 15%, a na ostalo ode 2%. Vidna oštrina prilikom dolaska na pregled u 23% bila je LP (svjetlo i projekcija svjetla; L=light, P=projection). Čak 21% došlo je s vidnom oštrinom MRPO (mahanjem ruke pred okom). Amaurozu je prijavilo 13% pacijenata. Vidna oštrina veća od 50% bila je dijagnosticirana u 17% pacijenata, a vidna oštrina između 20 i 40% bila je dijagnosticirana u 11% pacijenata. Njih 6% vidjelo je u rasponu od 10 do 15%. Od 2 do 0,5% vidjelo je 5% pacijenata, a njih 4% vidjelo je u rasponu od 0,025 do 0,095%. Iz ovih podataka, da se iščitati kako je veliki broj pacijenata došao praktički slijep u ordinaciju radi ozljede oka koje su najčešće bile uzrokovane radi vlastitog nemara, odnosno neadekvatne zaštitne odjeće. [10,11,46]

## 5.6. Refrakcija oka i strabizam

Refrakcija je pojam koji označava skretanje svjetlosnih zraka prilikom prijelaza iz jednog sredstva u drugo. Do refrakcije u oku dolazi kada svjetlosne zrake putuju kroz rožnicu (prozirni prednji dio oka), preko leće (gdje se refraktiraju) do mrežnice. Intraokularna leća funkcionira kao refraktivni aparat jer mijenjanjem svog oblika fokusira predmete na različitim udaljenostima od oka. Također, oblik očne jabučice pomaže u stvaranju jasne slike na mrežnici. Postoji nekoliko refraktivnih grešaka oka od kojih su najčešće miopija (kratkovidnost), hipermetropija (dalekovidnost), astigmatizam i prezbiopija (staračka dalekovidnost). Miopija se javlja ukoliko zrake svjetlosti padaju ispred mrežnice. Hipermetropija se javlja ukoliko zrake svjetlosti padaju iza mrežnice. Astigmatizam se javlja ukoliko zrake svjetlosti padaju u dvije ili više točaka na mrežnici radi nepravilno oblikovane rožnice. Prezbiopija se javlja kada leća izgubi svoju moć akomodacije. Sve navedene refraktivne greške korigiraju se nošenjem naočala ili kontaktnih leća u adekvatnoj dioptriji. [4,6,15] Ne nošenjem naočala ili kontaktnih leća u ispravnoj dioptriji, može se razviti ambliopija. Mozak se počinje oslanjati na zdravije oko čime ono drugo oko još više slabi. Ambliopija uzrokovana ne nošenjem naočala učestala je pojava kod djece. Ukoliko je ambliopija jednostrana, uobičajeno je prekrivanje boljeg oka nekoliko sati dnevno. Ovim se postupkom prisili mozak da koristi te tako i ispravi vid slabovidnog oka. Povez je potrebno staviti direktno na oko kako bi se onemogućilo gledanje oka u bilo kojem smjeru. S druge pak strane, ukoliko dijete iz nekog drugog razloga nosi povoj preko oka dulje vrijeme, može se javiti deprivacijska ambliopija radi blokiranog ulaska svjetlosti. U navedenim slučajevima refraktivne ambliopije, normalna vidna oštrina postiže se nošenjem dioptrijskih naočala ili kontaktnih leća. Potrebni su česti posjeti oftalmologu, posebice u ranijoj životnoj dobi. Vidna oštrina uvijek se mora mjeriti na oba oka. Međutim, ukoliko dođe do ambliopije uzrokovane strabizmom, često je potrebna operacija. [47,48,49] Kod pacijenata sa strabizmom, oči se ne kreću kao par već jedno oko ne prati drugo oko. To oko može „bježati“ prema unutra, prema van, prema gore ili prema dolje. Tako nastaju dvoslike. Različite slike koje padaju na makulu također stvaraju konfuziju. Kako bi se spriječile dvoslike i konfuzija, organizam automatski potiskuje sliku strabirajućeg oka te tako nastaju skotomi na

mrežnici što posljedično dovodi do isključenja oka iz funkcije. Ako ovo stanje potraje, razvija se ambliopija oka. Vrlo je važno otkriti pogrešku rano kako bi liječenje bilo uspješno. Ponekad operativni zahvat nije potreban već se strabizam može korigirati nošenjem naočala u odgovarajućoj dioptriji sa dodatnim prizmama. Prizme funkcioniraju na način da lome zrake svjetlosti prema osnovici prizme i tako omogućuju odklon oka u željenom smjeru. [10,11,49]

## 6. PRIKAZ SLUČAJA

Kroz ovaj rad opisane su razne bolesti oka koje dovode do slabovidnosti ili sljepoće. Neke su u praksi češće, a neke rjeđe. U ovom prikazu slučaja bit će prikazane posljedice glaukoma kod majke i kćeri. Glaukom je vodeći uzrok nepovratnog gubitka vida u svijetu.

Pacijentica stara 42 godine javlja se u oftalmološku ambulantu u lipnju 2013. godine radi redovne kontrole intraokularnog tlaka radi ranije dijagnosticiranog glaukoma. U tom trenutku vidna oštrina desnog oka bila je jednaka mahanju ruke, a vidna oštrina lijevog oka iznosila je 90% (0.9). Vrijednosti očnog tlaka bile su povišene 40/22 mmHg (normalne vrijednosti intraokularnog tlaka su od 11 do 21 mmHg). U terapiju su dodane nove kapi kako bi se smanjio očni tlak. U studenom iste godine, izmjerene vrijednosti očnog tlaka su nešto niže 26/22 mmHg. Vidna oštrina ostala je jednaka. Početkom prosinca iste godine, vrijednosti očnog tlaka bile su 26/24 mmHg, ali se javila blaga hiperemija konjunktive. Vidna oštrina ostala je nepromijenjena. Krajem prosinca, vrijednosti očnog tlaka iznosile su 26/19 mmHg, međutim javio se blaži edem rožnice lijevog oka i filtracijski mjehurić na 12h. Vidna oštrina lijevog oka pala je na 30% (0.3). Pacijentica je upućena na operativni zahvat (trabekulektomiju) lijevog oka, nakon kojeg subjektivno osjeća poboljšanje. Krajem siječnja 2014. godine, izmjerena vidna oštrina iznosi 50% (0.5), a vrijednosti očnog tlaka su 26/22 mmHg. Mjesec dana nakon, vidna oštrina lijevog oka raste na 60 do 70% (0.6 – 0.7), vrijednosti očnog tlaka nešto su više, a iznose 26/26 mmHg. Mjesec dana nakon vidna oštrina lijevog oka ponovo raste i to čak na 80% (0.8), a vrijednosti očnog tlaka su 26/21. Međutim, nakon mjesec dana, u travnju 2014. godine, vidna oštrina ponovo pada na 50%, a vrijednosti očnog tlaka rastu na 26/28 mmHg te je pacijentica ponovo upućena na operaciju lijevog oka – trabekulektomiju. Dan nakon operativnog zahvata, vidna oštrina nešto je manja (40%, 0.4), ali niže su i vrijednosti očnog tlaka 26/16 mmHg. Idućih nekoliko tjedana, vrijednosti očnog tlaka lijevog oka su rasle, a vidna oštrina je ostala ista. Pacijentica je upućena na Kliniku za očne bolesti Sestre Milosrdnice na dogovor i eventualnu operaciju. Međutim, pacijentica se oglušila na ovu preporuku te u travnju 2015. godine ponovo se javlja u oftalmološku ambulantu sa povišenim vrijednostima očnog tlaka (40/28 mmHg) i vidnom oštrinom

lijevog oka svega 8% (0.08). Pola godine nakon, vidna oštrina je pala na 1% (0.01), a vrijednosti očnog tlaka iznosile su 30/22 mmHg. Sve do siječnja 2019. godine, kada je vidna oštrina lijevog oka bila L+P+ (osjet svjetla i projekcije), te uz već postojeću vidnu oštrinu desnog oka MR (mahanje ruke), pacijentici se pripisuje tjelesno oštećenje vida 100%, odnosno sljepoća. U svibnju 2021. godine, pacijentica dolazi u oftalmološku ambulantu s kćeri na oftalmološki pregled. Kćer je stara 23 godine te navodi kako je vidi ispred očiju dugine boje kada pogleda prema svjetlu. S obzirom na pozitivnu obiteljsku anamnezu, savjetovano joj je odmah učiniti kompletnu glaukomsku obradu. Pregled je započeo mjerenjem dioptrije i vidne oštrine. Vidna oštrina, bez ikakve korekcije, iznosila je 100% (1.0). Isprva se to činilo kao dobar znak. Međutim, mjerenjem vidnog polja, dokazan je nedostatak perifernog vida, odnosno tubularan vid. Izmjerene vrijednosti očnog tlaka iznosile su 38/38 mmHg. Pacijentica je odmah primila potrebnu terapiju te je upućena na operaciju glaukoma desnog oka. U lipnju 2021. godine, pacijentica je operirala desno oko, a u narednim mjesecima vrijednosti intraokularnog tlaka bile su na donjoj granici. Vidna oštrina je i dalje 100%.

Ovaj kratak prikaz slučaja povezuje ranije spomenutu teoriju s primjerom iz prakse. Prikazuje kako glaukom doista može poremetiti vidnu oštrinu te dovesti do potpune sljepoće oka. Također, u ovom se slučaju može uočiti i značenje pozitivne obiteljske anamneze.



## 7. HRVATSKI SAVEZ SLIJEPIH OSOBA

Hrvatski savez slijepih osoba nacionalna je udruga koja je također članica Europske unije slijepih (EBU) i Svjetske unije slijepih (WBU). Udruženje je osnovano 16.6.1946. godine kada se u Zagrebu u Državnom domu slijepih na Radničkoj cesti, okupila nekolicina slijepih ljudi iz raznih dijelova Republike Hrvatske. Glavni osnivači cijelog projekta bili su Stanislav Šarić i Franjo Tonković. [17] Danas, sam savez čini 26 članica lokalnih, gradskih i županijskih udruga slijepih koje svojim radom pokrivaju cijelo područje Republike Hrvatske. Članovi udruge su slijepi građani koji se neposredno sami učlanjuju. Udruga provodi razne kampanje, objavljuje razne edukativne materijale, osvještava cijelu populaciju kroz razne edukacije, bavi se projektima vezanim uz slijepu osobu te samu sljepoću i slično. No u konačnici, sve što udruga radi, temelji se na želji za boljim društvom u kojem slijep neće biti manje vrijedan, već samo malo različitiji od drugih. Velika želja cijelog ovog projekta je unaprijediti kvalitetu života i izjednačiti mogućnosti vulnerabilne populacije slijepih osoba. Sukladno navedenom, glavnu ulogu u skrbi osoba sa sljepoćom ima Hrvatski savez slijepih. [17,50,51] Samim time, Hrvatski savez slijepih izdao je vodič za pristup slijepim i slabovidnim osobama za zdravstvene djelatnike pod nazivom „Osobe s oštećenjima vida – naši pacijenti“. [17, 52] Autori vodiča su profesorica defektologije Karmen Nenadić, doktorica medicine Željka Šubarić i specijalistica obiteljske stomatologije, doc. dr. sc. Jelena Dumančić, a na samom projektu radilo je i mnogo stručnih savjetnika među kojima se nalazi i nekoliko slijepih osoba. Sama ideja za ovim vodičem je proizašla iz želje slijepih i slabovidnih osoba za unaprjeđenjem komunikacije s medicinskim osobljem. U samom vodiču, kroz nekoliko ključnih koraka, opisuje se i prikazuje komunikacija medicinskog osoblja sa slijepom osobom tijekom procesa liječenja. Spominju se i tiloflotehnička pomagala koja koriste slijepu osobu, ali se spominju i značajnija prava slijepih osoba. Slijepa osoba na liječnički pregled vrlo rijetko dolazi sama, češće je to uz pratnju videćeg asistenta koji može, ali i ne mora, biti član obitelji. [52] Također, pomoć može biti i posebno obučeni pas vodič koji sukladno Zakonu o kretanju slijepu osobu uz pomoć psa vodiča (NN 81/89) ima pravo pristupa javnim mjestima i prijevoznim sredstvima. Međutim, za sad u Republici Hrvatskoj ne postoji zakon ili propis o vođenju pasa u same ordinacije, ali zato postoje preporuke Saveznog udruženja bolničkog osoblja Savezne republike Njemačke i

njihovog centra za higijenu. Na koju god vrstu pratnje da se pojedinac odluči, bilo bi poželjno da se pregled izvrši u za to predviđeno vrijeme bez dužih čekanja. Ponekad je i stvar financijske prirode jer ukoliko je vidjevši asistent, plaćen za uslugu pratnje. Slabovidni pacijenti također mogu doći u pratnji, no oni ju koriste puno rjeđe. S obzirom da u većini slučajeva, slabovidne osobe dolaze same i bez bijelog štapa, psa vodiča ili slično, okolina ih ne percipira kao osobe koje imaju doista velikih problema s vidom, što je dakako pogrešno. U vodiču se spominju i osnovna obilježja prostora pristupačnog slijepim osobama čiji je glavni zadatak omogućiti sigurno, samostalno, lako i brzo kretanje slijepog ili slabovidnog pojedinca. Nadalje, slijepog pacijenta potrebno je uvijek pozvati i osloviti imenom i prezimenom. Potrebno je obraćati se samom pacijentu, a ne njegovoj pratnji, odnosno videćem asistentu. Nije potrebno vikanje jer slijepo osobe najčešće vrlo dobro čuju. Također, potrebno je ponuditi pomoć prilikom kretanja, ali nikad gurati osobu, vući za ruku i samostalno pokušati dići bez pitanja. Zdravstveni djelatnik uvijek mora biti smiren i uvažiti želje slijepo osobe oko samog kretanja kroz zdravstvenu ustanovu. Prilikom kretanja, važno je opisivati okolinu kako bi se slijepa osoba osjećala što sigurnije. Ukoliko slijepi pacijent ima zdrave noge i ruke, zdravstveni djelatnici ne smiju asistirati prilikom sjedenja i ustajanja. Isto tako, sve papire potrebno je uručiti slijepoj osobi, a ne videćem asistentu. Kod djece također je važno najaviti svaki dodir kako se ne bi stvorila nepotrebna anksioznost. Važno je verbalizirati svaki pokret kako bi se djeca, ali i odrasli slijepi pacijenti osjećali što sigurnije. Ukoliko se radi o duljem smještaju bolesnika u zdravstvenu ustanovu, potrebno je omogućiti pacijentima da taktilno upoznaju instrumente i predmete svoje okoline. Također, potrebno ih je upozoriti na moguće opasnosti poput otvorenog prozora, stolca i slično. Sve što se naknadno ostavi u sobi, također je potrebno verbalizirati. [17,52] Slijepoća se uvijek smatrala teškom invalidnosti, a kako bi se ista olakšala, potrebno je uvijek pratiti nove trendove. Sukladno tome, Hrvatski savez slijepih osoba provodi projekt pod nazivom „VIP asistencija – osobni asistent za osobe oštećenja vida“. Urednica same brošure ovog projekta je mr. sc. Andrea Fajdetić, a sam projekt sufinancira Europska unija iz Europskog socijalnog fonda. Cilj projekta je širenje mreže socijalnih usluga u zajednici osiguravanjem videćeg asistenta za 100 članova temeljnih udruga te pružanje rehabilitacije 20 osoba s oštećenjem vida, a navedena brošura izvor je informacija

osobama koje se u svom radu ili okolini susreću sa slijepim i slabovidnim osobama. [50] Tako se i ova brošura sastoji od nekoliko kraćih članaka o utjecaju oštećenja vida na funkcioniranje slijepe osobe, pristupu slijepoj osobi, potrebnim koracima ka uspješnom videćem asistentu, svakodnevnim vještinama osoba s oštećenjima vida, socijalizaciji i komunikacijskim vještinama osoba s oštećenjem vida, vještinama orijentacije i kretanja osoba s oštećenjem vida te o tiflotehničkim pomagalima za osobe s oštećenjima vida. Tiflotehnička pomagala spominju se kroz obje brošure, a najčešće tiflotehničko pomagalo je dugi bijeli štap. Ostala tiflotehnička pomagala ustvari su prilagođena uobičajena pomagala poput termometra, tlakomjera, govorne kuhinjske vage, brajevog i govornog tajmera, auditivnog ili taktilnog obilježivača i slično. Pomagala za pisanje biraju se na temeljem vještina pojedinca pa se tako razlikuju tablica i šilo, brajev stroj ili računalo za slijepe i slično. U cijelom svijetu, prihvaćeno je Brailleovo pismo ili brajica, koje omogućava ravnopravni pristup u svim područjima života (obrazovanju, umjetnosti, tehnologiji i znanosti). Navedeni projekti, ali i mnogi drugi projekti Hrvatskog saveza slijepih osoba žele senzibilizirati opću populaciju o slabovidnim i slijepim osobama te njima olakšati postojanje u društvu pružajući im jednake mogućnosti. [17,51,52]

## 8. ZAKLJUČAK

Razvojem suvremene medicine, stalo se na kraj razvoju mnogih bolesti, međutim, neke anomalije oka i dalje su neizlječive te svojom progresijom vode do slabovidnosti, ali i sljepoće oka. Kako bi se izliječila akutna bolest koja dovodi do privremene slabovidnosti ili sljepoće, kako bi se smanjila progresija bolesti pravovremenom primjenom terapije, važno je raditi redovite oftalmološke preglede. Akutne, privremene, liječive bolesti najčešće dolaze uz dosta simptoma na koje pacijenti odmah reagiraju poput jakog crvenila, osjećaja grebanja, peckanja, boli i slično. Bolesti s takvim simptomima, najčešće se i najlakše izliječe. Međutim, postoji određena skupina bolesti koja dolazi „tiho“ bez nekih izraženijih simptoma, a posljedice su nažalost trajne, gubitak vida je nažalost nepovratan. Upravo radi takve skupine bolesti, važno je redovito kontroliranje vida, očnog tlaka te očne pozadine i kada je prividno sve u redu. Rano otkrivanje takvih bolesti moguće je jedino potpunim oftalmološkim pregledima (visus, tonus, fundus), a jedino se ranim otkrivanjem može sačuvati vidna oštrina. Slabovidnim i slijepim osobama, otežano je svakodnevno funkcioniranje što nerijetko dovodi do povlačenja slabovidne ili slijepe osobe u sebe, izoliranja i svojevrsne diskriminacije od strane opće populacije. Hrvatski savez slijepih osoba zalaže se za integraciju slabovidnih i slijepih osoba u društvo pružajući im jednake mogućnosti i jednaka prava. Edukacija je važno oružje kojim suvremeni čovjek ratuje kada želi postići takav cilj. Kako se slabovidne i slijepe osobe ne bi smatrale čudnima ili manje vrijednim, potrebno je vršiti edukaciju i informirati populaciju svih razina obrazovanja i uzrasta. Važno je napomenuti kako slabovidne i slijepe osobe nisu bolesne osobe već nešto malo drukčije od ostatka populacije. Iako postoji sve više pomagala i obilježja za lakše svakodnevno funkcioniranje i kretanje slabovidnih i slijepih osoba, važno je promijeniti sam mentalitet naroda. Važno je senzibilizirati cijelu populaciju kako bi svakodnevno funkcioniranje slabovidnog i slijepog pojedinca bilo što bezbolnije.

## 9. LITERATURA

- [1] Z. Mandić i sur.: Oftalmologija, Medicinska naklada, Zagreb, 2014.
- [2] J. Krmpotić-Nemanić, A. Marušić: Anatomija čovjeka. Medicinska naklada, Zagreb 2001.
- [3] K. Čupak, N. Gabrić, B. Cerovski i sur.: Oftalmologija, Nakladni zavod Globus, Zagreb, 2004.
- [4] I. Knezović: Oftalmologija, Visoka tehnička škola u Bjelovaru, Bjelovar, 2016.
- [5] J. Pavan: Bolesti oka, vlast. nakl., Zagreb, 2003.
- [6] J. Šikić i sur.: Oftalmologija: udžbenik za studente medicine, Narodne novine, Zagreb, 2003.
- [7] M. Bušić, B. Kuzmanović Elabjer, D. Bosnar: Seminaria Ophthalmologica, Cerovski, Osijek, 2012.
- [8] Nakladni zavod Globus: Oftalmologija, Zagreb, 1994.
- [9] W. Kahle, M. Frotscher: Živčani sustav i osjetila, Medicinska naklada, Zagreb, 2011.
- [10] J. J. Kanski: Clinical Ophthalmology, Butterworth Heinemann, Oxford, 1999.
- [11] G. K. Lang: Ophthalmology, Thieme, Stuttgart, 2000.
- [12] Anatomy of cornea and ocular surface. Raspoloživo na: <https://www.ncbi.nlm.nih.gov/pmc/articles/PMC5819093/>, dostupno 15.7.2022.
- [13] The eye of Vesalius. Raspoloživo na: <https://onlinelibrary.wiley.com/doi/10.1111/j.1755-3768.2009.01679.x>, dostupno 15.7.2022.
- [14] How mechanical forces shape the developing eye. Raspoloživo na: <https://www.ncbi.nlm.nih.gov/pmc/articles/PMC6085168/>, dostupno 15.7.2022.
- [15] Optical models of the human eye. Raspoloživo na: <https://pubmed.ncbi.nlm.nih.gov/26969304/>, dostupno 16.7.2022.
- [16] Svjetlost i sljepoća u drevnom Egiptu. Raspoloživo na: <https://hrcak.srce.hr/clanak/95240>, dostupno 16.7.2022.
- [17] Hrvatski savez slijepih. Raspoloživo na: <https://savez-slijepih.hr/>, dostupno 16.7.2022.

- [18] Narodne novine, Zakon o listi tjelesnih oštećenja. Raspoloživo na: [https://narodne-novine.nn.hr/clanci/sluzbeni/1998\\_12\\_162\\_1995.html](https://narodne-novine.nn.hr/clanci/sluzbeni/1998_12_162_1995.html), dostupno 16.7.2022.
- [19] Hrvatski zavod za javno zdravstvo. Raspoloživo na: <https://www.hzjz.hr/sluzba-javno-zdravstvo/dan-hrvatskog-saveza-slijepih-osoba/>, dostupno 16.7.2022.
- [20] World Health Organization. Raspoloživo na: <https://www.who.int/>, dostupno 16.7.2022.
- [21] Correlation o fin vivo/ex vivo imaging of the posterior eye segment. Rapoloživo na: <https://pubmed.ncbi.nlm.nih.gov/34269902/>, dostupno 16.7.2022.
- [22] Retinal vasculature development in health and disease. Rapoloživo na: <https://pubmed.ncbi.nlm.nih.gov/29129724/>, dostupno 17.7.2022.
- [23] Age-related macular degeneration. Raspoloživo na: <https://pubmed.ncbi.nlm.nih.gov/26978865/>, dostupno 17.7.2022.
- [24] Macular dystrophies: clinical and imaging features, molecular genetics and therapeutic options. Raspoloživo na: <https://pubmed.ncbi.nlm.nih.gov/31704701/>, dostupno na 17.7.2022.
- [25] Neovascular Macular Degeneration: A Review of Etiology, Risk Factors, and Recent Advances in Research and Therapy. Rapoloživo na: <https://pubmed.ncbi.nlm.nih.gov/33504013/>, dostupno 17.7.2022.
- [26] Optic disc drusen: understanding an old problem from a new perspective. Raspoloživo na: <https://pubmed.ncbi.nlm.nih.gov/29659172/>, dostupno 18.7.2022.
- [27] Tumors of the eye and ocular adnexal tissues. Raspoloživo na: <https://pubmed.ncbi.nlm.nih.gov/9891726/>, dostupno 18.7.2022.
- [28] Clinical analysis of tumors of the eye and its adnexa. Raspoloživo na: <https://pubmed.ncbi.nlm.nih.gov/3071636/>, dostupno 18.7.2022.
- [29] Tumors of the Eye and Orbit. Raspoloživo na: <https://pubmed.ncbi.nlm.nih.gov/19312541/>, dostupno 18.7.2022.
- [30] Cataracts. Raspoloživo na: [https://www.thelancet.com/journals/lancet/article/PIIS0140-6736\(17\)30544-5/fulltext](https://www.thelancet.com/journals/lancet/article/PIIS0140-6736(17)30544-5/fulltext), dostupno 20.7.2022.
- [31] The Continuing Evolution of Cataract Surgery. Raspoloživo na: [https://journals.lww.com/apjoo/Fulltext/2017/07000/The\\_Continuing\\_Evolution\\_of\\_Cataract\\_Surgery.1.aspx](https://journals.lww.com/apjoo/Fulltext/2017/07000/The_Continuing_Evolution_of_Cataract_Surgery.1.aspx), dostupno 20.7.2022.

- [32] Cataract Surgery With Implantation of an Artificial Lens. Raspoloživo na: <https://www.ncbi.nlm.nih.gov/pmc/articles/PMC2780012/>, dostupno 20.7.2022.
- [33] Cataract in the elderly. Raspoloživo na: <https://pubmed.ncbi.nlm.nih.gov/2263008/>, dostupno 20.7.2022.
- [34] Pediatric cataract. Raspoloživo na: <https://pubmed.ncbi.nlm.nih.gov/29208814/>, dostupno 20.7.2022.
- [35] Congenital cataract – clinical and morphological aspects. Raspoloživo na: <https://pubmed.ncbi.nlm.nih.gov/32747900/>, dostupno 20.7.2022.
- [36] The Diagnosis and Treatment of Glaucoma. Raspoloživo na: <https://pubmed.ncbi.nlm.nih.gov/32343668/>, dostupno 20.7.2022.
- [37] Genetics of glaucoma. Raspoloživo na: <https://pubmed.ncbi.nlm.nih.gov/28505344/>, dostupno 21.7.2022.
- [38] Glaucoma history and risk factors. Raspoloživo na: <https://pubmed.ncbi.nlm.nih.gov/27025415/>, dostupno 21.7.2022.
- [39] European Glaucoma Society: Terminologija i smjernice za glaukom, 2016.
- [40] Tumors of the conjunctiva and cornea. Raspoloživo na: <https://pubmed.ncbi.nlm.nih.gov/31755426/>, dostupno 21.7.2022.
- [41] Corneal blindness: a global perspective. Raspoloživo na: <https://pubmed.ncbi.nlm.nih.gov/11285665/>, dostupno 21.7.2022.
- [42] Descemet Membrane Endothelial Keratoplasty and Bowman Layer Transplantation: An Anatomic Review and Historical Survey. Raspoloživo na: <https://pubmed.ncbi.nlm.nih.gov/33761502/>, dostupno 21.7.2022.
- [43] Evolving Techniques and Indications of Descemet Membrane Endothelial Keratoplasty. Raspoloživo na: <https://pubmed.ncbi.nlm.nih.gov/34963266/>, dostupno 21.7.2022.
- [44] Chemical eye injury: pathophysiology, assessment and management. Raspoloživo na: <https://pubmed.ncbi.nlm.nih.gov/32572184/>, dostupno 21.7.2022.
- [45] Injury to the eye. Raspoloživo na: <https://pubmed.ncbi.nlm.nih.gov/14703545/>, dostupno 21.7.2022.
- [46] Eye injury and demographic parameters associated with poor visual outcome. Raspoloživo na: <https://pubmed.ncbi.nlm.nih.gov/31122763/>, dostupno 21.7.2022.
- [47] Rana dijagnostika strabizma u djece. Raspoloživo na: [https://www.hpps.com.hr/sites/default/files/Dokumenti/2012/pdf/dok\\_42.pdf](https://www.hpps.com.hr/sites/default/files/Dokumenti/2012/pdf/dok_42.pdf), dostupno 22.7.2022.

- [48] Rano otkrivanje strabizma. Raspoloživo na: <https://www.hpps.com.hr/sites/default/files/Dokumenti/2018/sestre/Ses%2021.pdf>, dostupno 22.7.2022.
- [49] Strabizmi dječje dobi. Raspoloživo na: <https://www.hpps.com.hr/sites/default/files/Dokumenti/2004/40.pdf>, dostupno 22.7.2022.
- [50] A. Fajdetić: Priručnik za videće asistente osobama s oštećenjima vida, Zagreb, Hrvatski savez slijepih, 2015.
- [51] Podrška osobama s oštećenjima vida u obitelji i zajednici. Raspoloživo na: [https://savez-slijepih.hr/app/uploads/2021/01/Brosura\\_Podrška\\_osobama\\_s\\_ostecenjima\\_vida\\_u\\_obitelji\\_i\\_zajednici.pdf](https://savez-slijepih.hr/app/uploads/2021/01/Brosura_Podrška_osobama_s_ostecenjima_vida_u_obitelji_i_zajednici.pdf), dostupno 1.8.2022.
- [52] Osobe s oštećenjima vida – naši pacijenti. Raspoloživo na: [https://www.sfzg.unizg.hr/download/repository/Osobe\\_sa\\_ostecenjima\\_vida\\_-\\_nasi\\_pacijenti\\_Vodic\\_za\\_zdravstvene\\_djelatnike\\_6MB\\_2018.pdf](https://www.sfzg.unizg.hr/download/repository/Osobe_sa_ostecenjima_vida_-_nasi_pacijenti_Vodic_za_zdravstvene_djelatnike_6MB_2018.pdf), dostupno 1.8.2022.





IZJAVA O AUTORSTVU  
I  
SUGLASNOST ZA JAVNU OBJAVU

Završni/diplomski rad isključivo je autorsko djelo studenta koji je isti izradio te student odgovara za istinitost, izvornost i ispravnost teksta rada. U radu se ne smiju koristiti dijelovi tuđih radova (knjiga, članaka, doktorskih disertacija, magistarskih radova, izvora s interneta, i drugih izvora) bez navođenja izvora i autora navedenih radova. Svi dijelovi tuđih radova moraju biti pravilno navedeni i citirani. Dijelovi tuđih radova koji nisu pravilno citirani, smatraju se plagijatom, odnosno nezakonitim prisvajanjem tuđeg znanstvenog ili stručnoga rada. Sukladno navedenom studenti su dužni potpisati izjavu o autorstvu rada.

Ja, KARLA KONJIĆ (ime i prezime) pod punom moralnom, materijalnom i kaznenom odgovornošću, izjavljujem da sam isključivi autor/ica ~~završnog~~/diplomskog (obrisati nepotrebno) rada pod naslovom GUBITAK VIDNE OŠTRINE UZROKOVAN BOLESTIMA I ANOMALIJAMA OKA (upisati naslov) te da u navedenom radu nisu na nedozvoljeni način (bez pravilnog citiranja) korišteni dijelovi tuđih radova.

Student/ica:

(upisati ime i prezime)  
KARLA KONJIĆ  
Konjić  
(vlastoručni potpis)

Sukladno Zakonu o znanstvenoj djelatnosti i visokom obrazovanju završne/diplomske radove sveučilišta su dužna trajno objaviti na javnoj internetskoj bazi sveučilišne knjižnice u sastavu sveučilišta te kopirati u javnu internetsku bazu završnih/diplomskih radova Nacionalne i sveučilišne knjižnice. Završni radovi istovrsnih umjetničkih studija koji se realiziraju kroz umjetnička ostvarenja objavljuju se na odgovarajući način.

Ja, KARLA KONJIĆ (ime i prezime) neopozivo izjavljujem da sam suglasna/na s javnom objavom ~~završnog~~/diplomskog (obrisati nepotrebno) rada pod naslovom GUBITAK VIDNE OŠTRINE UZROKOVAN BOLESTIMA I ANOMALIJAMA OKA (upisati naslov) čiji sam autor/ica.

Student/ica:

(upisati ime i prezime)  
KARLA KONJIĆ  
Konjić  
(vlastoručni potpis)