

Fizioterapijski pristup kod bolova u cervikalnoj kralježnici

Pintarić, Maja

Undergraduate thesis / Završni rad

2022

Degree Grantor / Ustanova koja je dodijelila akademski / stručni stupanj: **University North / Sveučilište Sjever**

Permanent link / Trajna poveznica: <https://um.nsk.hr/um:nbn:hr:122:929214>

Rights / Prava: [In copyright](#)/[Zaštićeno autorskim pravom.](#)

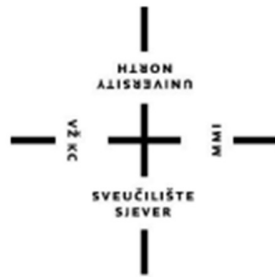Download date / Datum preuzimanja: **2024-07-29**



Repository / Repozitorij:

[University North Digital Repository](#)





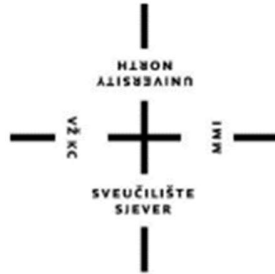**Sveučilište
Sjever**

Završni rad br. 175/FIZ/2022

Fizioterapijski pristup kod bolova u cervikalnoj kralježnici

Maja Pintarić, 0336039478

Varaždin, rujan, 2022.godine



**Sveučilište
Sjever**

Odjel za fizioterapiju

Završni rad br. 175/FIZ/2022

Fizioterapijski pristup kod bolova u cervikalnoj kralježnici

Student

Maja Pintarić, 0336039478

Mentor

doc. dr. sc. Manuela Filipec

Varaždin, lipanj 2022.

Prijava završnog rada

Definiranje teme završnog rada i povjerenstva

ODJEL:	Odjel za fizioterapiju		
STUDIJSKI PROGRAM:	preddiplomski stručni studij Fizioterapija		
MAJSTOR/ICA:	Maja Pintarić	POSREDOVAČKI BROJ:	0338039478
DATA:	09.09.2022.	NAZIV:	Fizioterapijske vještine II
TEMA:	Fizioterapijski pristup kod bolova u cervikalnoj kralježnici		
NAZIV RADA NA ENGL. JEZIKU:	Physiotherapy approach to pain in the cervical spine		
MENTOR:	dr. sc. Manuela Filipec	STANJE:	docent
ČLANOVI POVJERENSTVA:	1. doc. dr. sc. Nenad Kudešk, predsjednik		
	2. doc. dr. sc. Manuela Filipec, mentor		
	3. Valentina Novak, mag.med.techn., pred., član		
	4. doc. dr. sc. Ines Carjuga, zamjenski član		
	5.		

Zadatak završnog rada

BR: 175/FIZ/2022

Bol u cervikalnoj kralježnici izrazito je česta, a podaci pokazuju kako se bol u cervikalnoj kralježnici pojavljuje kod gotovo 1 od 3 osobe na godišnjoj razini. Postoji mnogo mehanizama nastanka boli u cervikalnoj kralježnici no najčešći su oni degenerativni poput hernije diska u cervikalnoj kralježnici te cervikalne spondiloze. Nadalje tu su i miofascijalna bol kao jedan od češćih oblika muskularne patologije koja uzrokuje bolnost cervikalne kralježnice, te trajna ozljeda vratne kralježnice kao traumatski oblik nastanka boli. Fizioterapijska procjena i intervencija sastavni su dio liječenja boli u cervikalnoj kralježnici a svojim svakodnevnim razvojem i napredkom fizioterapija razvija nove i efikasnije načine smanjenja boli.

Cilj rada je prikazati fizioterapijski pristup kod boli u cervikalnoj kralježnici.

ODJELSKI ŽIG: 15.09



17.09.2022

Sažetak

Današnji izrazito sjedilački način života uzrok je mnogih bolesti i onesposobljenja pa tako zahvaća ne samo kardiovaskularni sustav u obliku ateroskleroze, te poteškoće sa respiracijom usljed slabljena respiratorne muskulature, prekomjernu tjelesnu težinu odnosno pretilost već i velike probleme sa našim lokomotornim i živčanim sustavom. Usljed ovakvog načina života najveći teret trpi i oksonica našeg tijela odnosno naša kralježnica, a samim tim i njezin cervikalni dio. Bol u cervikalnoj kralježnici izrazito je česta, a neki statistički podaci pokazuju kako se bol u cervikalnoj kralježnici pojavljuje kod gotovo 1 od 3 osobe na godišnjoj razini. Postoji mnogo mehanizama nastanka boli u cervikalnoj kralježnici no najčešći su oni degenerativni poput hernije diska u cervikalnoj kralježnici te cervikalne spondiloze, koje su izrazito opasne zbog raznih neuroloških poteškoća koje mogu uzrokovati svojom progresijom. Nadalje tu su i miofascijalna bol kao jedan od češćih oblika muskularne patologije koja uzrokuje bolnost cervikalne kralježnice, te trzajna ozljeda vratne kralježnice kao traumatski oblik nastanka boli. Fizioterapijska procjena i intervencija sastavni su dio liječenja navedenih patologija te samim tim i boli u cervikalnoj kralježnici, a svojim svakodnevnim razvojem i napredkom fizioterapija razvija nove i efikasnije načine tretiranja određenih patologija, a jedan od njih jest i McKenzie pristup.

Ključne riječi: cervikalna kralježnice, fizioterapijska procjena, fizioterapijska intervencija

Sadržaj

1. Uvod.....	1
2. Etiopatologija i mehanizam nastanka boli u cervikalnoj kralježnici	3
3. Degenerativne promjene kao uzrok boli u cervikalnoj kralježnici.....	4
3.1. Hernija diska u cervikalnoj kralježnici	4
3.1.1. Simptomi hernije diska u cervikalnoj kralježnici	7
3.1.2. Fizioterapijska procjena.....	9
3.1.3. Liječenje hernije diska u cervikalnoj kralježnici	12
3.2. Cervikalna spondiloza.....	14
3.2.1. Simptomi cervikalne spondiloze	15
3.2.2. Fizioterapijska procjena cervikalne spondiloze	16
3.2.3. Liječenje cervikalne spondiloze	18
4. Miofascijalna bol u području cervikalne kralježnice	20
4.1. Simptomi miofascijalne boli u cervikalnoj kralježnici	21
4.2. Fizioterapijska procjena miofascijalne boli cervikalne kralježnice	22
4.3. Liječenje miofascijalne boli u cervikalnoj kralježnici.....	24
.....	25
5. Trzajna („whiplash“) ozljeda cervikalne kralježnice	26
5.1. Simptomi trzajne ozljede vrata.....	27
5.2. Fizioterapijska procjena trzajne ozljede cervikalne kralježnice.....	28
5.3. Liječenje trzajne ozljede cervikalne kralježnice.....	29
6. Fizioterapijski koncepti kao terapija cervikalne boli.....	31
6.1. McKenzie fizioterapijski pristup.....	31
7. Zaključak	34
8. Literatura.....	35
9. Popis slika.....	36

1. Uvod

Današnji izrazito sjedilački način života uzrok je mnogih bolesti i onesposobljenja pa tako zahvaća ne samo kardiovaskularni sustav u obliku ateroskleroze, te poteškoće sa respiracijom usljed slabljena respiratorne muskulature, prekomjernu tjelesnu težinu odnosno pretilost već i velike probleme sa našim lokomotornim i živčanim sustavom.

Naše se tijelo evolucijom prilagodilo na konstantno kretanje i gibanje stoga jednostavno nije naučeno na sate i sate koje provodimo u sjedećem položaju. Navedeni problem uz pratnju genetskih čimbenika, mogućih trauma ili pak degeneracije tkiva vrlo lako mogu uzrokovati daljnja i ozbiljnija oštećenja lokomotornog sustava, a posljedično i oštećenja i poteškoće u radu i funkcioniranju živčanog sustava.

Jedan od najosjetljivijih djelova lokomotornog sustava na degeneraciju ili traumu jest i okosnica našeg tijela odnosno naša kralježnica, sastavljena od ukupno 33 ili 34 kralježaka, manjih koštanih struktura koji, povezani zglobovima i ligamentima, zajedno čine cijelinu koju mi poznajemo kao kralježnicu [1]. Svaka je ljudska kralježnica sastavljena od 7 vratnih, 12 torakalnih, 5 lumbalnih, 5 sakralnih te 4 ili 5 trtičnih kralježaka zavisno od čovjeka do čovjeka. Svaki je od navedenih 5 segmenata kralježnice specijaliziran za određenu svrhu, pa se iz tog razloga kralješci znatno razlikuju i po svojoj anatomskoj građi.

Počevši od njezinog najsuperiornijeg djela odnosno od cervikalne kralježnice primjećujemo kako su kralješci svojom građom znatno manji od kralježaka lumbalnog dijela zadužene za podnošenje puno većeg tereta i sile tijekom kretanja i aktivnosti svakodnevnog života [1]. Torakalni kralješci zajedno sa rebrima čine prsni koš dok su sakralni kralješci srasli zajedno te pomoću sakroilijakalnih zglobova sa kostima zdjelice odrađuju minimalne pokrete klizanja, vrlo bitnih za pokrete u inferiornom djelu kralježnice.

Najosjetljiviji dio kralježnice zbog svoje već spomenute sitne građe jest cervikalna kralježnica, zadužena za povezivanje kostiju lubanje sa kostima kralježnice, te jedini dio kralježnice kroz koje prolaze i krvne žile koje su zadužene za opskrbu glave krvlju. Radi se o vertebralnim arterijama koje prolaze kroz transverzalne foramene kralježaka [1].

Tema ovog završnoga rada jest bol u cervikalnoj kralježnici te načini na koje ona nastaje, načine na koje se liječi te u budućnosti i u potpunosti prevenira. Statistički podaci pokazuju kako se bol u cervikalnoj kralježnici pojavljuje kod gotovo 1 od 3 osobe godišnje te da je mnogo češća kod osoba ženske populacije, a kao razlog odlaska liječniku opće medicine, ortopedu, fizioterapeutu ili fizijatru ju prestiže jedino bol u donjem dijelu leđa odnosno u lumbosakralnom području [2].

Bitno je naglasiti kako ona najčešće prolazi sama od sebe nakon nekoliko tjedana poštode od intenzivnih aktivnosti te odmora [2]. Naravno, postoje i slučajevi kada ona ne nestaje usprkost navedenih metoda pa čak ni nakon primjene analgetika te nesteroidnih antiinflamatornih lijekova na površini kože, ako je to slučaj, potrebna je intervencija stručnog medicinskog osoblja u vidu fizioterapije i primjene raznih ortopedskih pomagala poput Shanzova ovratnika. Ako niti jedno od navedenih konzervativnih načina liječenja boli u cervikalnoj kralježnici nije uspješna u rijetkim se slučajevima može primjeniti i kirurški zahvat kojim će se riješiti primarni uzrok opisane pacijentove boli [2].

2. Etiopatologija i mehanizam nastanka boli u cervikalnoj kralježnici

Bol u cervikalnoj kralježnici zaista nastaje na vrlo veliki broj načina te njezini uzroci mogu varirati od degenerativnih bolesti, trauma, mentalnog i psihičkog stresa, fizičkog stresa, autoimunih bolesti, slabosti mišića leđa i trupa, sindroma prenaprezanja pa čak i raznih virusnih i bakterijskih infekcija te u onim najgorim slučajevima pojavom raznih malignih bolesti poput tumora koji kompresijom na određenom dijelu vratne kralježnice također mogu uzrokovati bol, te angina pectoris, disekcija aorte i ostale ozbiljne kardiovaskularne bolesti [2].

Naravno svemu tome doprinosi i moderan, sjedilački način života koji igra bitnu ulogu u dodatnom razvoju boli u svim njezinim faza te pospješuje i ubrzava degenerativne patološke procese zajedno s nepravilnom posturom, premalom tjelesnom aktivnošću i slično [2].

Važno je reći kako je različita bol u vratnoj kralježnici najčešće uzrokovana različitim uzrocima pa je stoga bitno i opisati nekoliko različitih vrsta boli koje često pronalazimo kod pacijenata sa boli u području vratne kralježnice [2]. Konstantna bol u području vrata jedna je od najčešćih manifestacija boli, nadalje, tu je i probadajuća ili žareća bol koja se vrlo često i povećava tijekom izvođenja pokreta u vratnoj kralježnici, a pacijenti često navode i bol koja se povećava pritiskom na određene bolne točke u području vrata koje najčešće ukazuju na bolove povezane sa mišićnim tkivom [2]. Postoje i slučajevi gdje se bolnost i trnci šire u smjeru distalno, prema ramenima, rukama i vrhovima prstiju, kod takve vrste boli najčešće znamo da je ona neurološkog karaktera te da je vjerovatno došlo do nekog oblika kompresije ili samog živca ili pak njegovog korijena [2]. Česta senzacija u području vrata koja ne mora nužno biti osjećaj boli, jest napetost i ukočenost paravertebralne muskulature vrata koja je gotovo uvijek pristuna kod pacijenata koji se žale na bilo koji oblik prethodno navedenih oblika boli u vratnoj kralježnici [2].

Naravno, kao i kod svake boli pristune u ljudskom tijelu s obzirom na njeno je trajanje možemo podijeliti na akutnu, subakutnu i kroničnu, pa je stoga bol koja traje do 6 tjedana akutna, bol koja traje između 6 tjedana i 3 mjeseca subakutna, a bol koja traje preko 3 mjeseca kronična [2].

S obzirom na to u kojoj se fazi pacijent javlja nama kao fizioterapeutima prilagoditi ćemo i sam način liječenja i rehabilitacije te ćemo prema tome i adekvatno postaviti plan i ciljeve fizioterapijskog procesa [2].

3. Degenerativne promjene kao uzrok boli u cervikalnoj kralježnici

Tijekom 20. stoljeća prosječni se životni vijek znatno produžio te se i samim tim količina starog stanovništva, odnosno broj ljudi starijih od 65 godina također uvelike povećao. Posljedično tome broj je pacijenata koji boluju od degenerativnih bolesti pratio taj porast pošto su degenerativne bolesti usko povezane sa samim procesom starenja odnosno procesom degeneracije tkiva.

Kada govorimo o kralježnici degenerativnih bolesti ima nekoliko, no kao jedna od najčešćih koja prati već spomenuti današnji stil života jest hernija diska [3].

3.1 Hernija diska u cervikalnoj kralježnici

Kao što znamo intervertebralni je disk jedan oblik hrskavično-vezivnog tkiva smještenog između svaka dva kralješka osim između prvog i drugog cervikalnog kralješka koji čine iznimku u cijeloj kralježnici [4].

Primarna je zadaća intervertebralnog diska prijenos i ublažavanje sila te održavanje elastičnosti i pokretljivosti kralježnice, a građen je na sljedeći način, u njegovom se centru nalazi mekani i elastični dio kojeg nazivamo nucleus pulposus čija je primarna uloga upravo ublažavanje sila koje se prenose niz cijelu kralježnicu, dok se oko nucleusa pulposusa smjestio nešto čvršći oblik vezivnog tkiva koji nazivamo anulus fibrosus [1]. Zadaća je anulusa fibrosusa ta da svojom čvrstinom održava mekani nucleus pulposus na svome mjestu te na taj način osigurava normalno funkcioniranje i pokretljivost same kralježnice [1].

Hernija diska patološki je proces koji je u većini slučajeva uzrokovan degeneracijom intervertebralnog diska do koje dolazi starenjem, a težak fizički rad traume i genetski faktori doprinose mogućnosti njezinog razvoja [5].

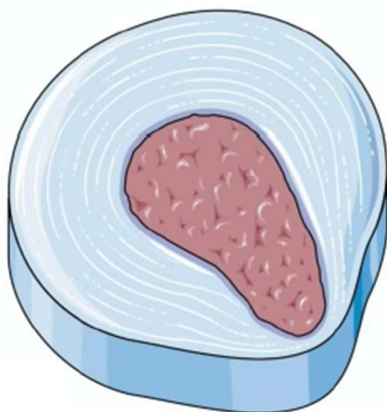
Sama je hernija diska stanje do kojeg dolazi kada mekani nucleus pulposus izađe iz svojih fizioloških granica koje mu postavlja anulus fibrosus te pritiskom na okolne strukture uzrokuje bolnost, nemogućnost pokretanja, oteklinu i slično [5].

Kada govorimo o herniji diska najčešće mislimo na hernije koje se pojavljuju u lumbalnom djelu kralježnice gdje one i statistički jesu najčešće, no one su itekako moguće i u cervikalnoj kralježnici. Statistika također pokazuje kako se hernije diska u cervikalnoj kralježnici češće pojavljuju kod žena u omjeru 60:40 te kako su osobe u petom desetljeću svog života najugroženije [5]. Razlikujemo i nekoliko različitih oblika, odnosno stupnjeva hernije diska no prije no što ih navedemo važno je naglasiti kako postoje i različita mjesta na kojima se hernija i pojavljuje stoga postoji dorzomedijalna hernija kada nucleus pulposus strši u smjeru posteriorno i medijalno, te dorzolateralna hernija kada nucleus pulposus pak strši u smjeru posteriorno i lateralno [6]. Posterolateralne hernije su češće zbog tanje stijenke samog anulusa fibrosusa[5].

Kada govorimo o već spomenutim oblicima, odnosno stupnjevima hernije diska najčešće ih se spominje 4: protruzija, prolaps, ekstruzija i sekvstracija diska [7].

Prvi i najblaži stupanj sa najmanje simptoma jest protruzija diska (Slika 3.1.) prilikom koje mekani dio diska odnosno nucleus pulposus usljed degeneracije gubi svoj fiziološki oblik te pritiskom na anulusus fibrosus uzrokuje promjenu, odnosno jednu vrstu ispupčenja koja sama po sebi može izazivati bol uz pritisak na okolne strukture [7].

Glavna razlika između protruzije i ostala 3 stupnja hernije intervertebralnog diska jest to što nucleus pulposus nije probio anulusos fibrosus odnosno kontinuitet anulusa fibrosusa je održan [7].

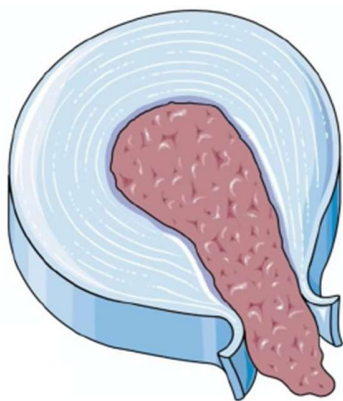


Slika 3.1 Prikaz protruzije diska - <https://www.youtube.com/watch?v=VEdUolQ8UJ8>

Drugi stupanj hernije diska nazivamo prolapsom, to je prvi i najblaži stupanj hernije kod koje je došlo do prekida kontinuiteta anulusa fibrosusa te je, drugim riječima, nucleus pulposus minimalno „iscurio“ izvan svoj fizioloških granica postavljenih od strane anulusa fibrosusa. Bol se javlja lokalno na onom dijelu kralježnice na kojem se hernija pojavila, u našem slučaju u području cervikalne kralježnice, a s obzirom na to na kojoj se razini nalazi te na koji korijen živca disk vrši pritisak razlikovati ćemo i simptome o kojima ćemo nešto kasnije. Naravno moguće je i da disk vrši pritisak na samu leđnu moždinu [7].

Treći stupanj hernije diska odnosno ekstruzija diska (Slika 3.2.) predstavlja znatno veći zdravstveni problem te puno izraženije simptome. Ona podrazumijeva znatno veći dio nucleus pulposusa koji je „iscurio“ izvan granica anulusa fibrosusa te se i liječi na puno teži način [7].

Važno je i napomenuti kako je disk koji se nalazi u ovoj fazi već dosta degradirao te kako se i sam nalazi u posljednjoj fazi degeneracije [7]. Istisnuti sadržaj ekstrudiranog diska slično kao i kod prolapsa može vršiti pritisak na korijenove živca, ali i na samu leđnu moždinu, a nerijetko će i pacijenti kod kojih je došlo do ove faze biti upućeni neurokirurgu na konzultacije o mogućem operativnom liječenju [7].

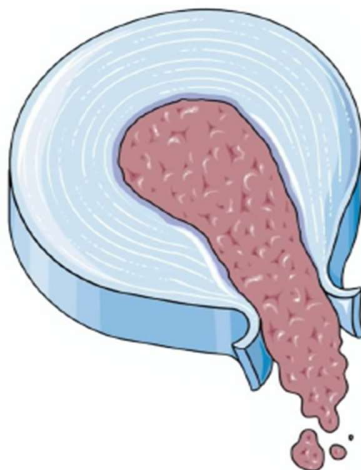


Slika 3.2 Prikaz ekstruzije intervertebralnog diska - <https://www.youtube.com/watch?v=VEdUoIQ8UJ8>

Posljednji stupanj hernije diska jest njegova sekvestracija (Slika 3.3.) koja podrazumijeva potpuno odvajanje nucleusa pulposusa od svog matičnog diska odnosno prekid njegovog kontinuiteta u potpunosti.

Simptomi su slični kao i kod ostalih stupnjeva ovisno o tome na koju strukturu odvojeni fragment diska vrši pritisak [7]. Sam odvojeni fragment u velikoj većini slučajeva može uzrokovati smanjenje prostora između dva susjedna kralješka i destabilizaciju same kralježnice [7].

Ovaj se stupanj kao i svi prethodni također može liječiti konzervativno no nerijetko je indicirano i kirurško liječenje [7].



Slika 3.3 Prikaz sekvastracije intervertebralnog diska - <https://www.youtube.com/watch?v=VEdUolQ8UJ8>

3.1.1 Simptomi hernije diska u cervikalnoj kralježnici

Simptomi i kliničke manifestacije hernije diska ovise o njezinom stupnju, ali i o mjestu na kojem on vrši pritisak, odnosno o razini kralježnice na kojoj je došlo do hernijacije. Uz bol koja je gotovo uvijek prisutna pacijenti najčešće navode mišićnu slabost te parestezije koje se šire distalno, također, opet ovisno o tome o kojem se korijenu živca radi [7].

Ako počnemo od najsuperiornijeg intervertebralnog diska ljudskog tijela, onog smještenog između C2 i C3 kralježaka, možemo reći kako su, ako dođe do pritiska na korijenove živca u području C2, neki od najčešćih simptoma širenje boli iz vrata prema glavi pa tako pacijenti navode i bol u očima i ušima [5].

Neki od najčešćih simptoma kada su zahvaćeni korijenovi živaca u području C3 i C4 jesu bol u vratu te bol trapeznih mišića uz prisutnost spazma istih, a nerijetko se spominje i prisustvo parestezije odnosno abnormalnih osjećaja poput trnaca i mravinjanja [5].

Pritisak na C5 korijen živca pak uzrokuje bol u vratu, ramenima i bol u području lopatica, a parestezije se šire uz lateralni rub ruke do visine lakta, nadalje primjećuju se slabost i ispadi funkcije tijekom abdukcije humerusa u zglobu ramena te fleksije radiusa i ulne u lakatnom zglobu, a gubi se i refleks bicepsa brachii [5].

Simptomi pritiska na C6 korijen živca slični su simptomima C5, no postoji nekoliko bitnih razlika, uz bol u području vrata, ramena i lopatica parestezije se šire u područje lateralnog dijela podlaktice, šake te prvog i drugog prsta ruke. Također su ograničeni pokreti fleksije radiusa i ulne u lakatnom zglobu te ekstenzija šake u ručnom zglobu i primjećuje se gubitak refleksa mišića brahioradialis [5].

Kod pritiska na korijenove živaca u području C7 također se javlja bol u vratu i ramenima dok se parestezije osjećaju na posteriornom dijelu podlaktice i trećeg prsta. Ograničeni su pokreti fleksije šake u ručnom zglobu i ekstenzija ulne i radiusa u lakatnom zglobu, a gubi se i refleks tricepsa brachii [5].

Nadalje ako je došlo do pritiska na korijenove živaca C8 također prepoznamo bol u vratu i ramenima, dok se parestezije javljaju na medijalnom djelu podlaktice i ruke te u području četvrtog i petog prsta [5].

Primjećuje se slabost tijekom fleksije prstiju te kod stiska šake, a oslabljena je i ekstenzija u prvom prstu [5].

Posljednji korijen živca koji može biti zahvaćen hernijom diska u cervikalnoj kralježnici jest T1 korijen živca, a simptomi koje bilježimo su već poznata bol u vratu i ramenima, parestezije na medijalnoj strani podlaktice te slabost kod addukcije i abdukcije prstiju šake [5].

3.1.2 Fizioterapijska procjena

Za uspješnu izradu i provedbu fizioterapijskog plana i programa ključna nam je pravilna fizioterapijska procjena, naravno, optimalno je korištenje SOAP modela kojeg započinjemo subjektivnom procjenom [8].

Subjektivna procjena obuhvaća temeljiti razgovor sa pacijentom u kojem ćemo od pacijenta saznati trajanje boli, njezine glavne karakteristike te vrlo bitne detalje poput kvalitete sna, te specifične poteškoće s kojima se pacijent susreće tijekom aktivnosti svakodnevnog života. Nadalje ćemo korištenjem raznih upitnika poput vizualne analogne skale i McGill-Melzackovog upitnika (Slika 3.4) moći objektivizirati bol te ćemo samim time moći i kvalitetnije odraditi procjenu. Kada uspješno odradimo subjektivnu procjenu tijekom koje smo prikupili nama bitne informacije prelazimo na objektivnu procjenu pacijenta [8].

Objektivna procjena započinje prilikom samog ulaska pacijenta u ordinaciju gdje bilježimo njegovu posturu, držanje, način hodanja, sjedenja i slično, nakon toga pacijenta ćemo staviti u njemu ugodan položaj iz kojeg adekvatno možemo observirati i palpirati bolno mjesto, u našem slučaju područje vratne kralježnice, te provjeriti opseg pokreta, mišićnu snagu pomoću manualnog mišićnog testa i odraditi nekoliko provokacijskih testova kojima ćemo utvrditi što je glavni uzrok pristune boli [8].

Naravno samom procesu dijagnostike i procjene u današnje doba znatno doprinosi tehnologija, odnosno razvoj dijagnostičkih metoda poput magnetne rezonance, kompjuterske tomografije i rendgenskog slikanja bez kojih postavljanje točne dijagnoze neće biti moguće [8].

SHORT-FORM MCGILL PAIN QUESTIONNAIRE RONALD MELZACK				
PATIENT'S NAME: _____			DATE: _____	
Variables	NONE	MILD	MODERATE	SEVERE
THROBBING	0) _____	1) _____	2) _____	3) _____
SHOOTING	0) _____	1) _____	2) _____	3) _____
STABBING	0) _____	1) _____	2) _____	3) _____
SHARP	0) _____	1) _____	2) _____	3) _____
CRAMPING	0) _____	1) _____	2) _____	3) _____
GNAVING	0) _____	1) _____	2) _____	3) _____
HOT-BURNING	0) _____	1) _____	2) _____	3) _____
ACHING	0) _____	1) _____	2) _____	3) _____
HEAVY	0) _____	1) _____	2) _____	3) _____
TENDER	0) _____	1) _____	2) _____	3) _____
SPLITTING	0) _____	1) _____	2) _____	3) _____
TIRING-EXHAUSTING	0) _____	1) _____	2) _____	3) _____
SICKENING	0) _____	1) _____	2) _____	3) _____
FEARFUL	0) _____	1) _____	2) _____	3) _____
PUNISHINGCRUEL	0) _____	1) _____	2) _____	3) _____

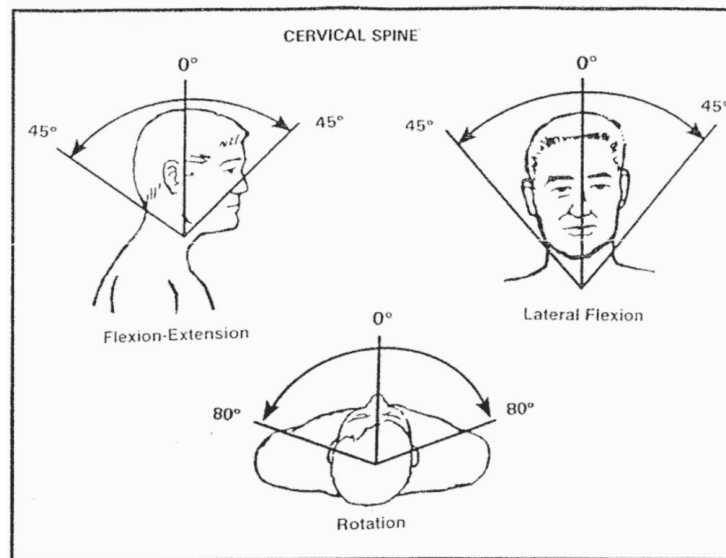
NO PAIN |-----| WORSE POSSIBLE PAIN

Slika 3.4 Prikaz skraćenog McGill - Melzackovog upitnika -
https://jdapm.org/ViewImage.php?Type=T&aid=662812&id=T2&afn=223_JDAPM_17_4_253&fn=_0223JDAPM

Nadalje, kod procjene bolova u vratnoj kralježnici ćemo mjeriti i aktivan i pasivan opseg pokreta pacijenta koji će nam pomoći odrediti stupanj poteškoće, kolika je sama progresija hernije diska te vrši li zahvaćeni disk pritisak na bilo koje okolno tkivo [5].

Pokreti koje je moguće izvesti u području cervikalne kralježnice jesu fleksija i ekstenzija, laterofleksija te lateralne rotacije, a u zdravog bi čovjeka oni trebali iznositi sljedeće vrijednosti: 50° za fleksiju i ekstenziju, 45° za lateralnu fleksiju, te 80° za lateralne rotacije, a u slučaju da mjere budu manje od navedenih imamo razlog za sumnju na patološki proces u području cervikalne kralježnice, u ovom slučaju herniju diska (Slika 3.5) [5].

Pokretljivost u cervikalnoj kralježnici možemo mjeriti ili uz pomoć kutomjera ili uz pomoć centimatarske trake s kojom ćemo, za fleksiju i ekstenziju mjeriti udaljenost između incisura mentalis na mandibuli i incisura jugularis na sternumu na način da ćemo izmjeriti udaljenost dviju navedenih točaka u neutralnom položaju, položaju fleksije kada bi udaljenost trebala biti najmanja te u položaju ekstenzije kada bi ona trebala biti najveća. Sličan princip možemo primjeniti i na mjerenju lateralne fleksije kada mjerimo udaljenost uha od acromiona.



Slika 3.5 Prikaz opsega pokretaz cervikalnoj kralježnici - - <https://vaclaimsinsider.com/what-is-the-cervicalgia-va-rating/>

Nakon što smo provjerili opseg pokreta možemo krenuti na određene specifične i provokacijske testove pomoću koji možemo ili potvrditi ili otkloniti sumnju na herniju diska. Prvi provokacijski test koji ćemo spomenuti jest Spurlingov test s kojim ćemo dijagnosticirati akutnu radikulopatiju, odnosno postoji li uistinu pritisak herniranog diska na korijenove živca [5].

Test se izvodi na način da je pacijent u sjedećem položaju te maksimalno ekstendira vrat dok istovremeno radi i lateralnu fleksiju u bolnu stranu, nakon čega mi kao terapeut vršimo pritisak na njegovo tjeme, samim tim sužavamo prostor otvora kroz koji prolazi potencijalno bolni živac, a test je pozitivan ako dođe do reprodukcije pacijentove poznate boli [5].

Sljedeći provokacijski test koji koristimo u dijagnostici hernije diska u cervikalnoj kralježnici jest Hoffmanov test. Cilj je Hoffmanovog testa prepoznati dali je došlo do pritiska na samu leđnu moždinu prilikom hernijacije diska, a test se izvodi na način da je pacijent u sjedećem ili ležećem položaju te mu terapeut, uz fiksaciju zahvaćene ruke, radi i fiksaciju intermedijalne falange trećeg prsta ruke bolesne strane dok istovremeno vrši fleksiju distalne falange istog prsta [5]. Test je pozitivan ako je nakon pasivne fleksije navedene falange došlo do fleksije drugog prsta i do addukcije prvog prsta iste ruke [5].

Posljednji provokacijski test koji koristimo kod procjene hernije diska u cervikalnoj kralježnici jest Lhermitteov znak koji će nam također reći jeli došlo do pritiska na leđnu moždinu usljed hernije diska [5]. Lhermitteov se test izvodi na način da pacijent u sjedećem položaju naglo flektira svoj vrat, a test će biti pozitivan ukoliko pacijent osjeti impulsnu senzaciju koja putuje niz njegovu kralježnicu i u njegove ekstremitete [5].

Bitno je naglasiti kako, da bismo potvrdili određenu dijagnozu, u ovom slučaju herniju diska cervikalne kralježnice, moramo u obzir, osim rezultata provokacijskih testova i općenite objektivne procjene, uzeti i nalaze dijagnostičkih metoda poput kompjuterske tomografije, magnetne rezonance, rendgenskog snimanja i elektroneurografije pošto će nam oni ipak dati najbolji uvid u ono što se dešava ispod površine kože [5].

3.1.3 Liječenje hernije diska u cervikalnoj kralježnici

Prije nego što krenemo na sam proces liječenja hernije diska u cervikalnoj kralježnici bitno je reći kako je uspješnost konzervativnog liječenja u kombinaciji sa fizioterapijom čak 90% te se bol povlači nakon 4 do 6 tjedana [5].

Prvi korak ka liječenju hernije diska u cervikalnoj kralježnici jest odmor i poštediti od intenzivnih fizičkih aktivnosti, no poželjno je minimalno gibanje u vratu kako nebi došlo do ozbiljnijih kontraktura i komplikacija. Kod stanja izrazite akutne boli primjenjuje se imobilizacija vratne kralježnice u obliku Schanzovog ovratnika koja traje u prosjeku tjedan dana nakon čega se simptomi smiruju [5].

Jedna od efikasnijih metoda konzervativnog liječenja hernije i općenito boli u cervikalnoj kralježnici je trakcija odnosno postupak povlačenja glave u smjeru superiorno kako bi se povećao i zglobni prostor između kralježaka, ali i kako bi se rasteretio živac na koji hernirani disk vrši pritisak. Sama je trakcija dio mnogih fizioterapijskih pristupa poput Kaltenborn/Evjenth i McKenzie metode, a držanje položaja trakcije se preporuča u trajanju između 15 do 20 minuta dnevno [5].

Naravno bol se uzrokovana hernijom diska uz navedene metode može liječiti, odnosno smanjiti farmakološkim putem, najčešće se spominju nesteroidni antiinflamatorni lijekovi koji se primjenjuju preko kože poput Voltarena ili Deep reliefa, međutim ne postoje nikakvi znanstveni dokazi da pomažu kod sekundarne radikulopatije uzrokovane hernijom diska [5].

Od farmakoloških se metoda koriste i analgetici kod kronične i relativno podnošljive boli no kod akutne se i neizdržive boli primjenjuju i spinalne injekcije kortikosteroida i blokade specifičnih živaca i živčanih korijenova koji su pod pritiskom herniranog diska [5].

Fizioterapija i terapijske vježbe pokazale su se kao ključni dio konzervativnog liječenja hernije diska te u kombinaciji sa ostalim navedenim metodama daju najbolje rezultate [5]. Naravno, pod pojam fizioterapije podrazumijevaju se terapijske vježbe zajedno s fizikalnim čimbenicima poput elektroterapije, ultrazvuka, hladnoće (krioterapije), topline (termoterapije) i slično [5].

Objektivno najbitnija komponenta cijelog fizioterapijskog procesa jesu terapijske vježbe, a u našem slučaju hernije u cervikalnoj kralježnici najveću ćemo pažnju pridodati vježbama jačanja paravertebralne muskulature, mišića trapeziusa te muskulature sa anterolateralne strane vrata poput mišića sternocleidomastoideusa koji igraju bitnu ulogu u pokretanju vrata uz vježbe povećanja opsega pokreta [5].

Vježbe samog jačanje možemo izvoditi na mnogo načina, no pošto je u pitanju hernija diska potrebno je veću pažnju pridodati vježbama ekstenzijskog obrasca kako bi se nucleus pulposus, koji je „iscurio“ iz svojih fizioloških granica, vratio natrag na svoje mjesto [5]. Bitno je naglasiti kako je fizioterapija mnogo uspješnija ako se započne na vrijeme odnosno u ranijim fazama hernije diska [5].

Posljednji način liječenja hernije diska jest kirurški zahvat, međutim on je indiciran u vrlo rijetkim slučajevima te se koristi samo u situacijama kada hernija diska uzrokuje teške i progresivne neurološke ispade te ako se bol ne smanjuje usprkos primjeni svih konzervativnih načina liječenja [5].

3.2 Cervikalna spondiloza

Cervikalna je spondiloza degenerativna bolest koja zahvaća intervertebralne diskove te zygapophysealne zglobove odnosno zglobove koji su sastavljeni od superiornog i inferiornog zglobnog nastavka svakog kralješka naše kralježnice [9].

Kao i većina degenerativnih bolesti usljed starenja, teškog fizičkog rada kroz život, genetskih čimbenika ili prijašnjih trauma dolazi do zamora materijala odnosno do propadanja određenog tkiva što dovodi do pojave boli te poteškoća u kretanju [9].

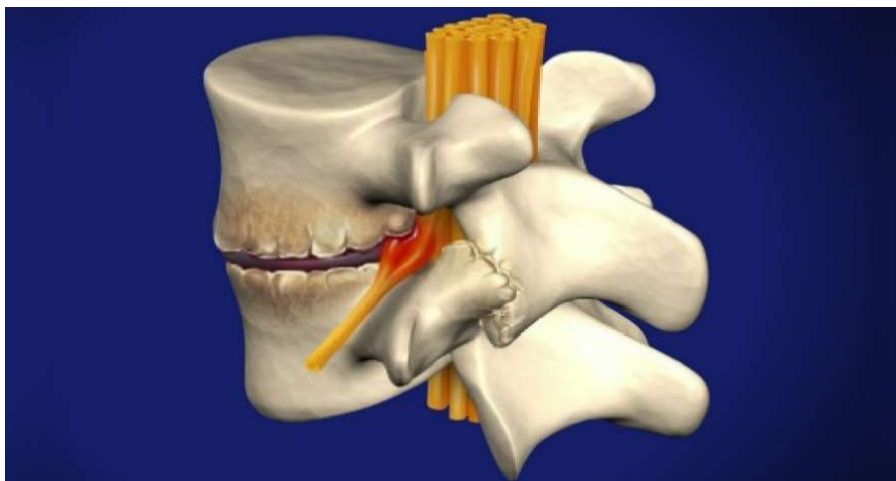
Kod cervikalne spondiloze glavni je pokretač patološkog procesa dehidracija samog intervertebralnog diska, no za razliku od hernije, kod spondiloze ne dolazi do „curenja“ nucleusa pulposusa iz fizioloških granica koje mu postavlja anulus fibrosus već samo do stanjenja i samim tim i smanjenja diskove površine (Slika 3.6) [9]. Samo smanjenje njegove površine te dehidracija diska ne izazivaju bol te ne predstavljaju problem u normalnom funkcioniranju cervikalne kralježnice stoga, većina ljudi kod kojih i to jest slučaj ne osjećaju nikakve simptome [9].

Zanimljiv je i podatak koji kaže kako 85% ljudi starijih od 60 godina imaju nekakav oblik cervikalne spondiloze [9].

Nakon dehidracije i degeneracije intervertebralnog diska te smanjenja njegove površine dolazi i do oslabljenja i njegove funkcije stoga dolazi do dodatnog trošenja zygapophysealnih zglobova cervikalne kralježnice, koji moraju podnositi puno veće sile te se samim tim i puno više troše [9].

Kao što znamo svaki je zglob sastavljen od proksimalnog i distalnog zglobnog tijela čije su površine prekrivene zglobnom hrskavicom ispod koje se nalazi i sama kost. Glavna je uloga zglobne hrskavice bolje prijanjanje zglobnih tijela te lakše i efikasnije izvođenje pokreta uz minimalnu potrošnju hrskavice zbog njezine iznimno glatke površine, no zbog povećanog tereta koji zygapophysealni zglobovi moraju podnositi usljed smanjenja površine intervertebralnog diska i degeneracije same zglobne hrskavice dolazi do njezinog povećanog trošenja i direktnog klizanja subhondralne kosti jednog zglobnog tijela u drugo, odnosno, u cervikalnoj kralježnici, do trenja subhondralne kosti inferiornog zglobnog nastavka sa subhondralnom kosti superiornog zglobnog nastavka dvaju kralježaka [9].

Osim trošenja zygapophysealnih zglobova kod cervikalne spondiloze problem stvaraju i osteofiti, nefiziološke koštane izrasline koje nastaju kao pokušaj organizma da kostima zamijeni funkciju intervertebralnog diska te samim tim uzrokuje djelomično srašćavanje kralježaka i smanjenje pokretljivosti i fleksibilnosti kralježnice što opet samo po sebi može uzrokovati bolnost [9].



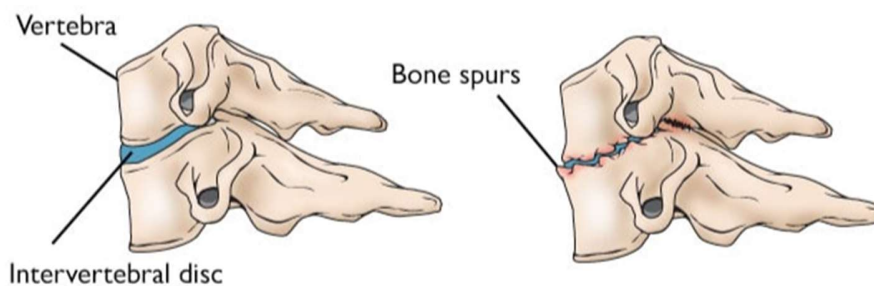
Slika 3.6 Prikaz cervikalne spondiloze - <https://www.hopkinsmedicine.org/health/conditions-and-diseases/cervical-spondylosis>

3.2.1 . Simptomi cervikalne spondiloze

Glavni simptom cervikalne spondiloze jest bol u području cervikalne kralježnice koja se povećava tijekom povećanog gibanja te opterećenja vratne kralježnice u obliku teškog fizičkog rada, dugotrajnog sjedenja ili spavanja u neugodnom položaju za samu cervikalnu kralježnicu [9]. Osim spomenute boli kod cervikalne spondiloze razlikujemo nekoliko simptoma, jedan od najčešćih jesu tenzijske glavobolje koje nastaju zbog povećane mišićne napetosti paravertebralne muskulature cervikalne kralježnice, a zbog mogućeg suženja spinalnog kanala i kompresije korijenova živaca zbog rasta osteofita primjećujemo i neuralne simptome slične kao i kod hernije diska [9].

Neuralni simptomi koji se javljaju kod cervikalne spondiloze mogu biti raznoliki, no ako je došlo do suženja spinalnog kanala moguć je osjećaj slabosti i u gornjim i u donjim ekstremitetima, gubitak koordinacije pokreta, a u onim najtežim slučajevima i gubitak kontrole nad sfinkterima mjehura i debelog crijeva [9].

Najprepoznatljiviji simptom kod cervikalne spondiloze jest osjećaj „glodanja“ ili „preskakanja“ zglobnih tijela, što je i razumljivo ako u obzir uzmemo kako je došlo do oštećenja zglobnih hrskavica između sitnih zygapophysealnih zglobova cervikalne kralježnice. Subhondralne kosti obaju zglobnih tijela koji sada nemaju zaštitu glatke hrskavice se „glodaju“ jedna o drugu te oštećuje sve više i više, a uz navedeni osjećaj pacijenti kao simptom navode i ukočenost u području cervikalne kralježnice zbog slabog prijanjanja zglobnih tijela i smanjenja površine intervertebralnog diska (Slika 3.7) [9].



Slika 3.7 Prikaz osteofita kod cervikalne spondiloze i suženje intervertebralnog diska - <https://orthoinfo.aaos.org/en/diseases--conditions/cervical-spondylosis-arthritis-of-the-neck/>

3.2.2 Fizioterapijska procjena cervikalne spondiloze

Fizioterapijska procjena cervikalne spondiloze dosta je slična procjeni hernije diska pošto se po simptomima ne razlikuju mnogo, međutim postoji nekoliko testova i bitnih razlika koje ćemo spomenuti. Kao što smo već i naveli svaka procjena prema SOAP modelu započinje intervjuom odnosno subjektivnom procjenom tijekom koje se možemo koristiti i različitim upitnicima i skalama boli poput već spomenutih vizualne analogne skale i McGill-Melzackovog upitnika te Neck Disability Indexa za opisivanje intenziteta i karakteristika boli.

Nakon subjektivne ćemo procjene preći na objektivnu u kojoj ćemo se koristiti raznim provokacijskim testovima i dijagnostičkim metodama kako bismo utvrdili boluje li pacijent od cervikalne spondiloze ili pak od nečeg drugog.

Opservacijom možemo uočiti stanje kože u području gdje se javlja bol no, pošto se cervikalna spondiloza gotovo uvijek pojavljuje u kroničnom obliku, vrlo vjerojatno da nećemo uočiti znakove upale poput crvenila kože ili edema.

Međutim zbog trajnog održavanja položaja u kojem ga cervikalna kralježnica najmanje boli, pacijent u stojećem ili sjedećem položaju može imati nepravilnu posturu u području cervikalne kralježnice što ćemo vrlo lako primjetiti pomoću asimetrije u visini ušiju ili ramena [10].

Nakon opservacije prelazimo na palpaciju s kojom možemo odrediti pacijentove bolne točke koje se često javljaju na paravertebralnoj i trapeznoj muskulaturi zbog njezine povećane napetosti uzrokovane konstantnim održavanjem antalgicnog položaja. Nadalje palpacijom možemo utvrditi i prisutnost povećane temperature kože što je također jedan od upalnih znakova koje rijetko primjećujemo kod cervikalne spondiloze, a uz sve navedeno treba obratiti pozornost i na prisutnu atrofiju mišića do koje je došlo zbog smanjenog korištenja paravertebralne i muskulature gornjeg dijela leđa [10].

Nakon opservacije i palpacije mjerimo pacijentov aktivan i pasivan opseg pokreta u cervikalnoj kralježnici pomoću prethodno navedenih metoda uz provjeru prisutnosti ili odsutnosti mišićnih refleksa gornjih i donjih ekstremiteta poput patelarnog i refleksa musculus tricepsa, nakon čega prelazimo na provokacijske i dijagnostičke testove.

Testovi koje koristimo kod cervikalne spondiloze većinom su isti kao i kod hernije diska iz razloga što je sama etiologija problema dosta slična u vidu pritiska na korijenove živaca ili na samu leđnu moždinu, ali zbog različitih patoloških procesa u području cervikalne kralježnice, pa stoga isto kao i kod hernije koristimo Spurlingov, Hoffmanov i Lhermitteov test kojima možemo pridodati i testove koji će provjeriti koordinaciju i mišićnu snagu cijelog tijela [10]. Test kojim ćemo vrlo jednostavno utvrditi pacijentovu koordinaciju i osjećaj balansa koji mogu biti smanjeni usljed pritiska osteofita na samu leđnu moždinu jest test hoda prsti-peta kada od pacijenta tražimo da određenu udaljenost pređe hodajući tako da svakim korakom stavi svoju petu ispred svojih prstiju.

Ako je njegova koordinacija ili osjećaj balansa smanjen primjetiti ćemo to zbog nemogućnosti izvođenja takvog hoda ili zbog gubitka ravnoteže [10].

Test koji također možemo koristiti, a puno će nam reći o koordinaciji i balansu pacijenta te o njegovoj sposobnosti izvođenja željenog pokreta jest Rombergov test. Izvodi na način da pacijent u stojećem položaju sa nogama jedna uz drugu održava svoj položaj prvo sa otvorenim, a kasnije sa zatvorenim očima (Slika 3.8) [10]. Test je pozitivan ukoliko dođe do gubitka ravnoteže ili balansa, a ako je test lako savladiv za pacijenta možemo ga otežati tako što ćemo mi kao terapeut pokušati narušiti njegovu ravnotežu laganim guranjem ili mu pak reći da umjesto stajanja korača u mjestu. Mjerilo samog testa je količina vremena tijekom kojeg pacijent uspjeva održati svoju ravnotežu [10].

Naravno, kao što smo prije i spomenuli, dijagnostički testovi u kombinaciji sa modernim dijagnostičkim metodama poput kompjuterske tomografije i magnetne rezonance daju najbolje rezultate u otkrivanju pravog uzroka boli.



Slika 3.8 Prikaz izvođenja Rombergovog testa -https://www.researchgate.net/figure/Measurement-of-postural-sway-and-muscle-activation-A-Romberg-test-position-with-eye_fig1_330520044

3.2.3 Liječenje cervikalne spondiloze

Pošto se radi o degenerativnoj bolesti, cervikalna spondiloza nema lijeka već samo metoda njezine prevencije te usporjenja njezine progresije, sa kojima ako se počne na vrijeme i ako se rade pravilno znatno možemo usporiti njezin napredak, intenzitet boli koju ona može uzrokovati te spriječiti moguće oštećenje okolnih neuralnih struktura [10].

Liječenje je u velikoj većini slučajeva konzervativno, a prvi korak kod pojave intenzivnije boli jest period od 4 do 6 tjedana fizikalne terapije. Fizikalna terapija uz vježbe jačanja mišića vratne kralježnice i gornjeg dijela leđa pomoću izometričkih i izotoničnih vježbi kako bi dobili na stabilnosti same kralježnice te vježbi opsega pokreta kako bi dobili na njezinoj fleksibilnosti i samom opsegu pokreta, koristi i različite fizikalne čimbenike kako bi unaprijedila svoju efikasnost [10].

U fizioterapijskom procesu liječenja cervikalne spondiloze osim terapijskih vježbi koristimo i nekoliko različitih oblika fizioterapijskih intervencija poput trakcija kako bi povećali interartikularni prostor zygapophysealnih zglobova te medicinske masaže kako bismo opustili napetu paravertebralnu muskulaturu i eliminirali eventualni višak međustanične tekućine [10].

Od različitih fizikalnih čimbenika preporuča se krioterapija kako bi se smanjila bolnost te povećala prokrvljenost uzrokovanjem, prvo vazokonstrukcije, a kasnije vazodilatacije, primjene elektroterapije u obliku transkutane elektroneurostimulacije kako bi se smanjila pacijentova bol te primjena terapijskog ultrazvuka [10].

Od farmakoloških se metoda kao i kod hernije diska koriste nesteroidni antiinflamatorni lijekovi, analgetici, antidepresivi i slično kako bi došlo do opuštanja napete muskulature cervikalne kralježnice, a bitno je i naglasiti kako je korištenje mekog ovratnika i anatomskog jastuka korisno kod akutnih epizoda cervikalne boli [10]. Kirurško je liječenje kao i kod hernije diska indicirano samo kod progresivnih neuroloških simptoma ili izrazite boli koja ne prestaje usprkos liječenja konzervativnim načinima [10].

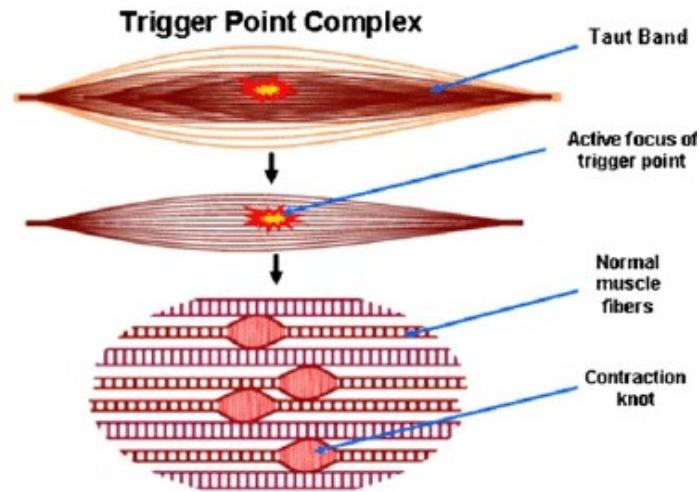
4. Miofascijalna bol u području cervikalne kralježnice

Miofascijalna bol se definira kao muskuloskeletni poremećaj koji uzrokuje bol u području određenog mišića ili mišićne skupine te u tankom sloju vezivnog tkiva koji prekriva mišiće, a kojeg nazivamo fascijom [11]. Sama miofascijalna bol vrlo je česta pojava u svim zemljama svijeta što potkrepljuje i podatak koji kaže kako se 20% svih odlazaka ortopedu odnosi na miofascijalnu bol, a bitno je naglasiti kako je miofascijalna bol češća kod žena nego kod muškaraca te se najčešće pojavljuje kod osoba srednje životne dobi [11].

Uzroci same miofascijalne boli te njezin mehanizam nastajanja nisu u potpunosti znanstveno razjašnjeni osobito u području cervikalnog djela kralježnice, no može se javiti kod gotovo svakog oblika prekomjernog korištenja paravertebralne muskulature cervikalne kralježnice, raznih muskularnih trauma u području vrata, loše posture, nesrazmjera u jačini mišića vertebralne muskulature i slično [11].

Sama bol koja se javlja u području cervikalne kralježnice može biti ili lokalna ili regionalna no u gotovo svim slučajevima miofascijalne boli pacijentiv navode određene „trigger“ točke, odnosno bolne točke koje su iznimno bolne na dodir (Slika 4.1) [11]. Bolne su točke iznimno bolna mjesta na mišićima koja su visoko osjetljiva na dodir, a u području se cervikalne kralježnice te području gornjeg dijela leđa najčešće pronalaze u mišićima poput trapeziusa, rhomboideusa majora et minora, levatora scapulae, supraspinatusa i infraspinatusa [11].

Sam mehanizam i etiologija njihovog nastajanja nije u potpunosti utvrđen međutim postoji teorija koja je u zadnje vrijeme sve prihvaćenija, a kaže kako su bolne točke posljedica kružnog procesa koji započinje abnormalnom količinom acetilkolina što će kao posljedicu imati povećanu napetost i podražljivost mišića u toj regiji te će doći do stvaranja čvorova povećane mišićne napetosti odnosno do nastajanja nakupine zategnutih mišićnih vlakana koji se smatraju bolnim točkama [11]. Navedena povećana napetost mišićnih vlakana uzrokuje konstrikciju okolnih krvnih žila te samim tim dolazi do hipoksije i aktivacije lokalnih nociceptora, odnosno receptora za bol što će potaknuti naš organizam na pojačano lučenje acetilkolina prema toj regiji što će ponovo započeti isti proces. Iz tog razloga je potpuno uklanjanje bolnih točaka odnosno čvorova povećane mišićine napetosti dosta zahtjevno [11].



Slika 4.1 Shematski prikaz bolnih točaka - - https://www.researchgate.net/figure/A-cartoon-of-a-trigger-point-complex-seen-in-a-longitudinal-section-of-muscle-The-top_fig2_6234608

4.1 Simptomi miofascijalne boli u cervikalnoj kralježnici

Glavni simptom miofascijalne boli jesu bol i napetost u području cervikalne kralježnice koja se pogoršava prilikom izvođenja repetativnih pokreta ili radnji, tijekom izvođenja određenih specifičnih pokreta koji izazivaju bol, te zbog održavanja nepravilne posture tijekom određenog vremenskog perioda [11].

Same se karakteristike boli mogu mijenjati od pacijenta do pacijenta no najčešće bilježimo akutnu i probadajuću bol, a pacijenti također navode i ograničenost u pokretanju cervikalne kralježnice usljed velike bolnosti, a često se spominju i titraje mišića odnosno nagle i kratkotrajne kontrakcije pojedinih mišića [11].

Najprepoznatljivije obilježje miofascijalne boli u cervikalnoj kralježnici jesu već spomenute bolne točke odnosno čvorovi povećane napetosti mišićnih vlakana koji nam svojom prisutnošću potvrđuju o čemu se radi [11].

4.2 Fizioterapijska procjena miofascijalne boli cervikalne kralježnice

Kod fizioterapijske je procjene miofascijalne boli najbitnije isključiti sve ostale ozbiljnije dijagnoze koje mogu uzrokovati bol u cervikalnom dijelu kralježnice poput opisane hernije diska ili cervikalne spondiloze.

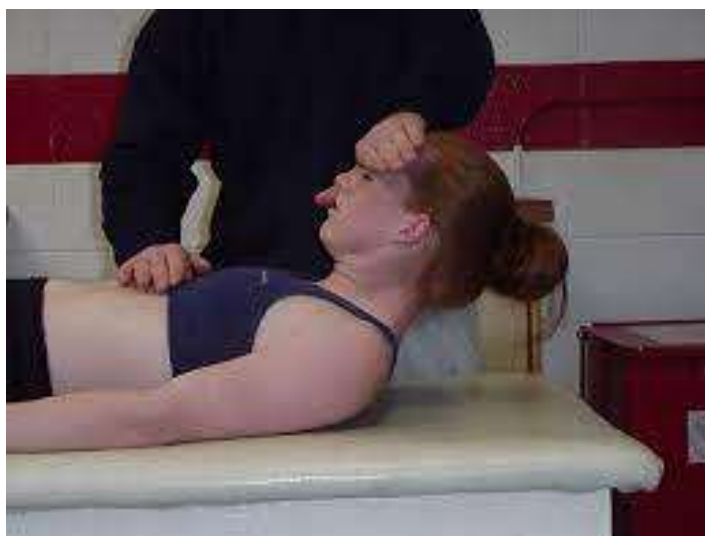Procjenu kao i uvijek započinjemo intervjuom kako bi saznali kako, gdje i kada je došlo do pojave boli te korištenjem vizualne analogne skale, McGill-Melzackovog upitnika i neck disability indexa kojim ćemo dodatno objektivizirati i intenzitet i karakteristike boli [11]. Tijekom opservacije pacijenta i njegovog cervikalnog područja često možemo uočiti lošu posturu koju najčešće prate lagano zaobljena i spuštена ramena, a nerijetko bilježimo i smanjenu cervikalnu lordozu, no ono što je vrlo bitno spomenuti jest kako, za razliku od cervikalne spondiloze i hernije diska u cervikalnoj kralježnici, kod miofascijalne boli gotovo nikad ne primjećujemo atrofiju miškulature gornjeg djela leđa i paravertebralne miškulature cervikalne kralježnice [11].

Kod miofascijalne boli u navedenom području palpacija će nam biti najkorisniji alat s kojim raspoložemo pošto ćemo, ako je pravilno koristimo, vrlo lako napipati bolne točke koje su glavne karakteristika miofascijalne boli [11].

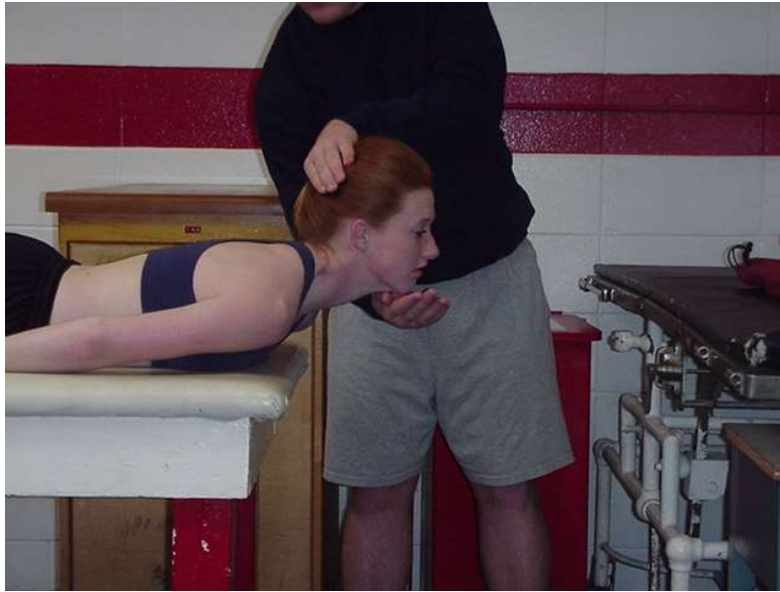Kao što smo već i naveli, kod miofascijalne je boli također vrlo bitno otkloniti sve sumnje na neku ozbiljniju patologiju koja, uz veliku bolnost, u području cervikalne kralježnice može uzrokovati i neuralne ispade, a u najtežim slučajevima i invalidnost, baš zbog diferencijalne dijagnoze prethodno navedeni provokacijski testovi poput Spurlingovog i Lhermitteovog testa imaju svoju vrijednost i kod patologija poput miofascijalne boli [11]. Opseg će pokreta kod pacijenata sa miofascijalnom boli biti manji nego inače zbog povećane mišićne napetosti i boli koja se povećava usljed izvođenja pokreta, a pošto se radi o patologiji kod koje je glavni problem u mišićnom tkivu poželjno je odraditi i manualni mišićni test paravertebralne miškulature [11].

Manualni je mišićni test vrlo koristan alat za procjenu mišićne snage a za njegovo izvođenje nam je potrebna minimalna oprema, važno je spomenuti kako je raspon ocjena mišićne snage između 0 i 5, a svaki test započinje sa ocjenom 3 koja se dodjeljuje mišiću koji može bez ikakve pomoći izvesti antigravitacijski pokret, nadalje ako je uspješan u izvođenju antigravitacijskog pokreta terapeut prelazi na testiranje mišića za ocjenu broj 4 koja podrazumijeva izvođenje antigravitacijskog pokreta sa blažim terapeutovim otporom te ocjenu 5 sa većim otporom terapeuta [11].

U slučaju da pacijent nije u mogućnosti izvesti antigravitacijski pokret za ocjenu 3 prelazimo na testiranje za ocjenu 2 koja podrazumijeva izvođenje rasteretnog pokreta po podlozi, no ako je mišić preslab te pacijent ni u tome nije uspješan mišić ćemo testirati za ocjenu broj 1 što podrazumijeva palpiranje bilo kakve aktivnosti ili mišića ili pripadajuće mu tetive, ako ne postoji bilo kakva aktivnost mišića ocjena manualnog je mišićnog testa 0 [11]. Sam je manualni mišićni test vrlo lako primjeniti na cervikalnoj kralježnici (Slika 4.2 i 4.3) [11].



Slika 4.2 Prikaz izvođenja manualnog mišićnog testa za fleksiju glave u cervikalnoj kralježnici - http://at.uwa.edu/mmt/cervical_spine.htm



Slika 4.3 Prikaz izvođenja manualnog mišićnog testa za ekstenziju glave u cervikalnoj kralježnici - <http://at.uwa.edu/mmt/CapCerExt.jpg>

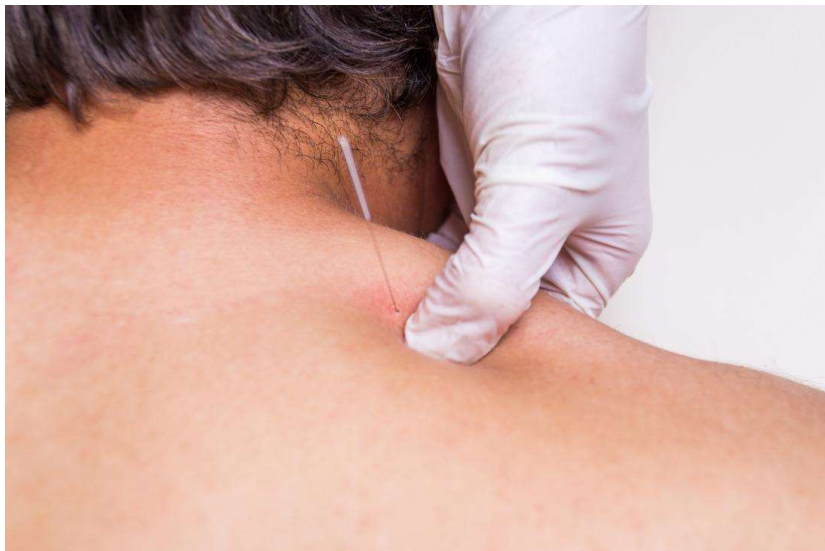Bitno je naglasiti kako nam za dijagnozu miofascijalne boli nisu potrebne nikakve posebne dijagnostičke pretrage poput magnetne rezonance i kompjuterske tomografija [11].

4.3 Liječenje miofascijalne boli u cervikalnoj kralježnici

Za uspješno tretiranje miofascijalne boli postoji mnogo različitih metoda međutim fizikalna se terapija sa farmakološkim liječenjem pokazala kao najučinkovitija, a postoje i invazivnije metode poput injekcije botulin toksina koje također daju pozitivne rezultate međutim primjenjuju se nešto rijede [11]. Glavni alat fizioterapeuta jesu terapijske vježbe koje će i kod ove dijagnoze igrati najbitinju ulogu, naime zbog samog mehanizma nastajanja bolnih točaka, odnosno točaka povećane napetosti. Najkorisnije vježbe će biti vježbe istezanja cervikalne paravertebralne muskulature kako bi došlo do elongacije i „otpetljavanja“ prekomjerno kontrahiranih mišićnih vlakana, nadalje vježbama istezanja ćemo uspostaviti balans između tonusa mišića paravertebralne muskulature vrata kako bi ispravili moguće deformacije kralježnice te otklonili primaran uzrok nastajanja miofascijalne boli i bolnih točaka [11].

Ostale metode fizikalne terapije poput miofascijalne relaksacije, posebne metode koje zahtjevaju dodatnu edukaciju, fonoforeze odnosno primjene nesteroidnih antiinflamatornih lijekova uz pomoć ultrazvuka, svi oblici masaže te dry needling metoda (Slika 4.4) slična akupunkturi su se također pokazale vrlo učinkovitim, a sve sa svrhom relaksacije, opuštanja i dovođenja cervikalne miškulature u balans te korekcija eventualnih posturalnih problema kako nebi došlo do ponovnog stvaranja bolnih točaka odnosno kako nebi došlo do miofascijalne boli [11].

Korištenje krioterapije uz transkutanu elektroneurostimulaciju također je indicirano kako bi se smanjila bolnost i povećala količina krvnog protoka na mjestima gdje se nalaze bolne točke te se i na taj način tretirala miofascijalna bol [11].



Slika 4.4 Prikaz dry needling metode u liječenju miofascijalne boli - <https://www.medicalnewstoday.com/articles/321989#dry-needling-vs-acupuncture>

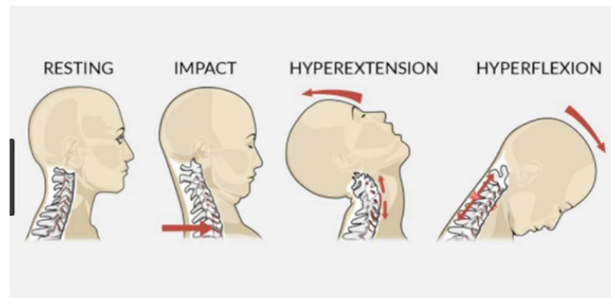
5. Trzajna („whiplash“) ozljeda cervikalne kralježnice

Trzajna odnosno „whiplash“ ozljeda cervikalne kralježnice jedna je od najčešćih oblika nekatasrofalnih trauma vrata koja je česta posljedica automobilskih nesreća, sportskih ozljeda te padova [12]. Svoje je ime dobila po samom mehanizmu nastanka ozljede koji podrazumijeva naglu akceleraciju te naglu deceleraciju što uzrokuje brzu izmjenu pokreta ekstenzije i fleksije u cervikalnoj kralježnici nakon čega dolazi do ozljede mnogobrojnih struktura u navedenom području (Slika 5.1) [12].

Incidencija trzajne ozljede vrata zadnjih se godina znatno povećala, a neki podatci govore kako čak 300 na 100000 stanovnika Europe i Sjeverne Amerike tijekom svog života doživi neki oblik trzajne ozljede cervikalne kralježnice. Znatno se povećanje incidencije navedene ozljede primjećuje sredinom osamdesetih godina prošlog stoljeća kada je uvedeno obvezno korištenje sigurnosnih pojaseva u automobilima, što je i razumljivo kada u obzir uzmemo opisani način nastajanja trzajne ozljede [12].

Bitno je naglasiti kako su žene te koje više stradaju od trzajne ozljede cervikalne kralježnice u omjeru 2:1, ali statistika također govori kako se čak 85% pacijenata gotovo u potpunosti oporavi u roku od 6 mjeseci najčešće konzervativnim putem [12].

Sama etiologija problema dolazi iz mehaničke sile koja se prenosi duž cervikalne kralježnice prilikom naglog trzajnog pokreta koja je posljedica naglog ubrzanja i usporenja gornjeg djela tijela što je česta pojava kod prometnih nesreća zbog već navedenog sigurnosnog pojasa. Naime, mehanička sila koja se prenosi niz kralježnicu uzrokuje ozljede i oštećenja različitih tkiva, a s obzirom na to koja je vrsta tkiva oštećena razlikujemo simptome i karakteristike boli koje su nastale kao posljedica trzajne ozljede [12]. Prilikom trzajne ozljede može doći do oštećenja gotovo bilo koje strukture u području cervikalne kralježnice od fasetnih zglobova, spinalnih ligamenata, zglobne hrskavice, korijenova živaca pa sve do paravertebralne muskulature [12].



Slika 5.1 Prikaz trzajne ozljede cervikalne kralježnice - -
<https://www.welcomebackclinic.com/blog/Whiplash---Neck-Injury.htm>

5.1 Simptomi trzajne ozljede vrata

Trzajna ozljeda vrata kompleksna je ozljeda koja može uzrokovati motorne, senzorne, senzomotorne poteškoće i psihološke poteškoće, a najprepoznatljivija su joj karakteristika snažne glavobolje te bol u cervikalnoj kralježnici koja se pojačava tijekom njezinog pokretanja [12]. Zanimljivo je kako se simptomi trzajne ozljede u većini slučajeva pojavljuju između 2 do 3 dana nakon što je došlo do same ozljede [12].

Motorni simptomi koje najčešće bilježimo kod ovakvog tipa ozljede su naravno smanjeni opseg pokreta u cervikalnom djelu kralježnice koju gotovo uvijek prati i njezina nestabilnost, uzrok tome može biti oštećenje bilo koje od struktura ili zglobova ili mišića ili ligamenata u toj regiji [12]. Od senzomotornih poteškoća najčešće se kao simptomi spominju gubitak ravnoteže te smanjena koordinacija pokreta uz povremene vrtoglavice, a jedan je od rijetkih simptoma i nemogućnost kontrole pokreta očne jabučice [12]. Od senzornih simptoma najčešći su oslabljena mogućnost pamćenja, poremećaji spavanja pa čak i epizode anksioznosti i depresije koji nisu povezani sa samom patologijom ozljede već se javljaju kao reakcija organizma na bolno stanje u kojem se nalazi [12].

Slično kao i kod ostalih patologija u cervikalnoj kralježnici moguće je da se pacijent žali na parestezije odnosno trnjenje i mravinjanje u području gornjih ekstremiteta te na šum u ušima kao dosta specifičan simptom, moguće je i da se bol uzrokovana trzajnom ozljedom u cervikalnoj kralježnici širi duž kralježnice preko torakalnog pa sve do njezinog lumbalnog i sakralnog djela [12].

5.2 Fizioterapijska procjena trzajne ozljede cervikalne kralježnice

Procjena će trzajne ozljede vrata obuhvaćati cijelokupni pregled svih struktura u području cervikalne kralježnice iz razloga što prilikom takvog oblika traume može doći do ozljede ili oštećenja bilo koje strukture tog područja [12]. Kao i kod svakog oblika patologije fizioterapijsku procjenu započinjemo intervjuom iz kojeg ćemo saznati na koji je način došlo do navedene ozljede, koliko je vremena prošlo od same traume iz čega ćemo mi kao terapeut zaključiti ukoliko je sama ozljeda još uvijek u akutnoj ili je prešla u svoju kroničnu fazu [12]. Nakon opsežnog intervjua te korištenja vizualne analogne skale, McGill-Melzackovog upitnika te neck disability indexa koji svoje mjesto imaju u procjeni gotovo svake patologije vezane uz cervikalnu kralježnicu, prelazimo na opservaciju pacijentove cervikalne kralježnice te ćemo obratiti pažnju na prisutnost edema i crvenila što će upućivati na aktivan upalni proces. Osim navedenog, moramo se fokusirati i na samu cervikalnu kralježnicu te položaj kralježaka pošto je zbog velike sile možda došlo do njihovog pomaka ili rotacije što bi uzrokovalo i neurološke i kardiovaskularne poteškoće u vidu opskrbe glave i pripadajućih joj organa krvlju [12].

Opservacijom također možemo utvrditi imali pacijent bilo kakve posturalne probleme koji bi eventualno mogli biti uzrokovani trzajnom ozljedom [12]. Nadalje palpacijom možemo utvrditi točna izvor boli te nestabilnost u cervikalnoj kralježnici ako je nekim slučajem došlo do subluksacije ili luksacije određenih zygapophysealnih zglobova [12].

Vrlo je bitno odraditi i procjenu opsega pokreta koji će najčešće biti smanjen radilo se ili o akutnoj ili kroničnoj fazi same ozljede [12]. Za postavljanje dijagnoze trzajne ozljede većinom nam je dovoljna pacijentova anamneza te kratka procjena, pošto za samu dijagnozu trzajne ozljede vrata ne postoje nikakvi specifični provokacijski testovi kojima bi potvrdili ili otklonili sumnju na takav tip ozljede, međutim specifičnost njezinog nastajanja je dovoljna da zaključimo da se radi o tom tipu problematike [12].

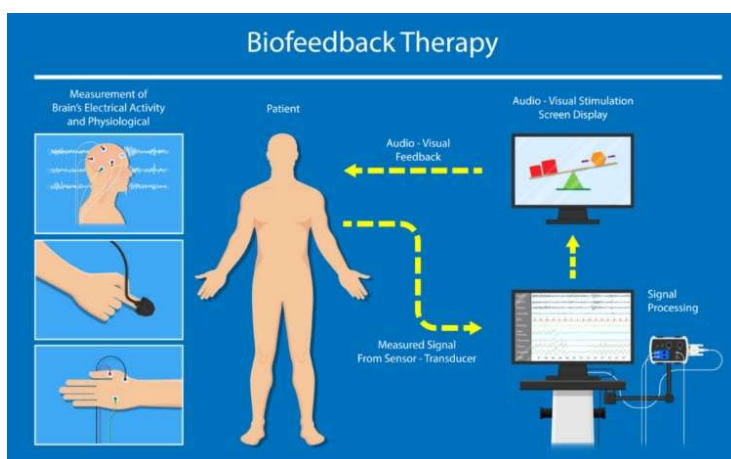
Od dijagnostičkih metoda korisne su i magnetna rezonanca i kompjuterska tomografija pošto je vrlo čest slučaj da nakon trzajne ozljede dođe to oštećenja mekotkivnih struktura cervikalne kralježnice, a ove su sve dvije metode pokazale kao najuspješnije u njihovoj dijagnostici [12].

5.3 Liječenje trzajne ozljede cervikalne kralježnice

Tretiranje trzajne ozljede cervikalne kralježnice dosta je kompleksan zadatak te je za njezino najefikasnije liječenje potrebna kombinacija raznih metoda liječenja te temeljita edukacija pacijenta kako bi i on sam aktivno sudjelovao u samom procesu rehabilitacije [12].

Naravno, terapijske vježbe kao i uvijek igraju veliku ulogu u rehabilitacijskom procesu, a kod ove vrste patologije najviše ćemo pažnje pridodati vježbama mobilizacije i povećanja opsega pokreta kako bismo pacijentu olakšali obavljanje aktivnosti svakodnevnog života i omogućili mu normlano funkcioniranje [12]. Navedenim vježbama možemo pridodati i vježbe snage kako bi ojačali vratnu muskulaturu, vježbe istezanja kako bismo opustili napete mišiće te korektivne vježbe kojima ćemo ispraviti eventualne posturalne nepravilnosti nastale prije ili nakon trzajne ozljede [12].

Od fizioterapijskih čimbenika preporuča se korištenje krioterapije kako bi se ozljeđena regija opskrbila sa što većim krvnim protokom, a terapijski se ultrazvuk također pokazao kao učinkovit terapijski alat kod trzajnih ozljeda cervikalne kralježnice. Od elektroterapijskih metoda indicirano je korištenje transkutane elektroneurostimulacije u svrhu analgezije te metoda biofeedbacka (Slika 5.2) koji bilježi pacijentovu neuromuskularnu aktivnost te ga prikazuje na monitoru što je iznimno korisno kao motivacija za pacijenta, ali i metoda kojom pacijent može sam bilježiti svoj napredak tijekom terapije [12].



Slika 5.2 Shematski prikaz funkcioniranja biofeedback terapije - <https://positiveoutcomesllc.com/test-page/>

Od farmakoloških načina liječenja koristimo nesteroidne antiinflamatorne lijekove te analgetike, a intramuskularne injekcije lidokaina su se također pokazale efikasnim kod tretiranja boli uzrokovane trzajnom ozljedom[12].

Osim navedenih rehabilitacijskih metoda ulogu u liječenju ima i McKenzie koncept, poseban pristup fizioterapiji i rehabilitaciji koji se fokusira na samoizlječenje pacijenta te na temeljitoj edukaciji kako bi pacijent vježbanjem kod kuće i u slobodno vrijeme sam prevenirao nastanak u ovom slučaju ozljede, ili bilo koje druge patologije [12].

6. Fizioterapijski koncepti kao terapija cervikalne boli

Osim fizikalne terapije, čiji segmenti poput terapijskih vježbi i primjene fizikalnih čimbenika, u liječenju boli cervikalne kralježnice veliku ulogu igraju posebni fizioterapijski koncepti koji svojim metodama na puno efikasnije načine liječe određene patologije, no za njihovu je primjenu i savladavanje potrebna specijalna i dugotrajna edukacija. Jedan od takvih fizioterapijskih pristupa koji veliku većinu svoje primjene ima upravo na patologije vezane uz kralježnicu jest prethodno spomenuti McKenzie koncept.

6.1 McKenzie fizioterapijski pristup

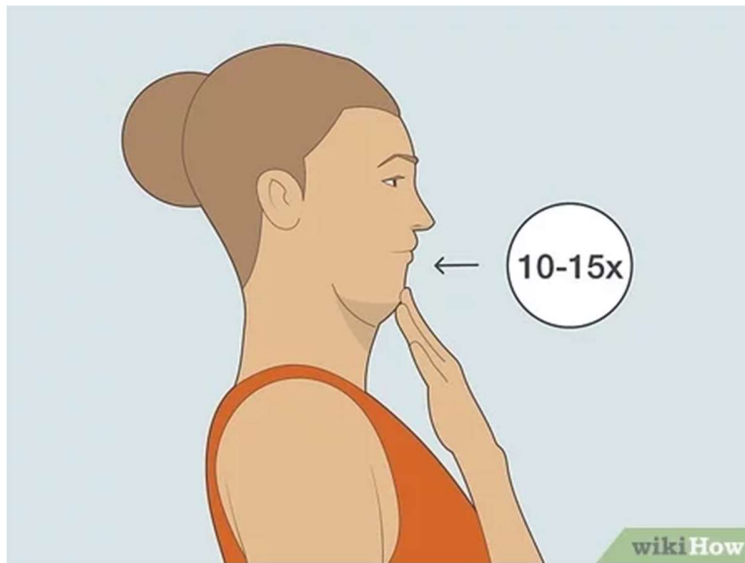McKenzie fizioterapijski pristup poseban je koncept izvođenja fizioterapije koji je razvio Robin McKenzie rodom iz Novog Zelanda 1981. godine [13]. Kao što smo prethodno i naveli cilj je ovog pristupa educirati i poticati pacijenta na izvođenje vježbi kako bi, prvo izliječio svoj trenutni problem, te prevenirao i one buduće [13]. Same su terapijske vježbe McKenzie pristupa vrlo jednostavne za izvođenje te ih se većina može raditi samostalno što dodatno doprinosi uspješnosti ovog koncepta pošto je pacijentu vrlo lako i zapamtiti i izvesti vježbe kod kuće ili na poslu [13]. Vrlo važan dio McKenzie koncepta jest pojam „centralizacije“, naime kod problematika vezanih uz bilo koji dio kralježnice kada se boli širi u ekstremitete, znak poboljšanja jest centralizacija boli, odnosno povlačenje boli u smjeru proksimalno, no u slučajevima kada se boli širi prema periferiji, odnosno u smjeru distalno smatramo kako dolazi do pogoršanja općenitog stanja te se na to gleda kao negativan znak terapije [13].

Terapija McKenzie konceptom se sastoji od 4 različite faze, prva faza naravno jest procjena pacijenta tijekom koje razgovaramo sa pacijentom koji će nam reći povijest simptoma te koje su aktivnosti povećavale njegovu bolnost nakon čega prelazimo na procjenu pacijentove gibljivosti i pokretljivosti, nakon koje će terapeut zamoliti pacijenta da izvede nekoliko repetativnih pokreta i opisać njihov utjecaj na njegove simptome [13].

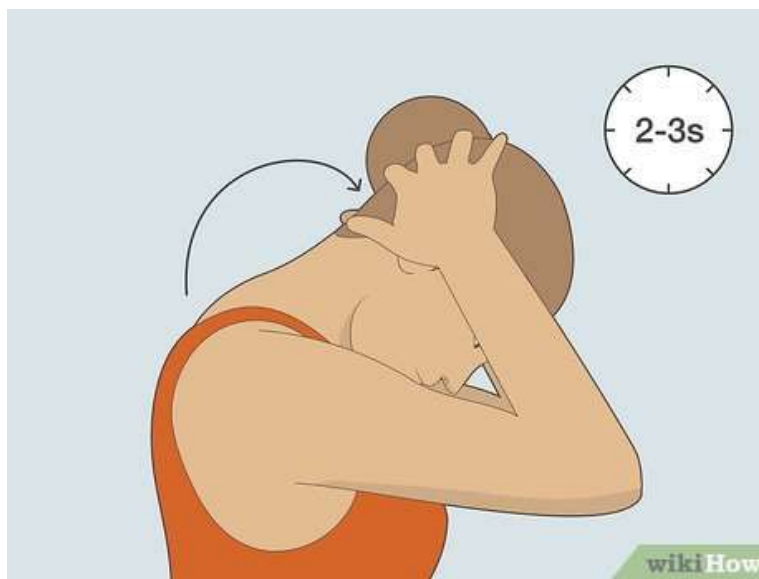S obzirom na rezultate procjene terapeut će pacijent svrstati u jednu od 4 klasifikacijske grupe prema kojima se kasnije rade i programi terapije. Prva skupina koja se u McKenzie konceptu naziva i skupinom „poremećajnih sindroma“ ujedno je i skupina u koju spada najveći broj pacijenata, kod kojih su simptomi stalni ili se pojavljuju u valovima, a bolnost može biti i lokalna i radikularna ili kombinacija jedne i druge, dok istovremeno sam uzrok simptoma nije utvrđen [13]. Nadalje u drugoj skupini odnosno u skupini „disfunkcionalnih sindroma“ spadaju pacijenti kod kojih je uzrok bolnosti neki mehanički deformitet u obliku ožiljkastog tkiva ili slično, a bol se uvijek pojavljuje u valovima te na kraju određenih pokreta [13]. Treću skupinu McKenzie klasifikacije čine pacijenti kod kojih je uzrok boli također mehanički deformitet, ali je bol prisutna kod dugotrajnog održavanja određenog položaja kao recimo dugotrajnog sjedenja za računalom, no kada se pacijent makne iz navedenog položaja bol u potpunosti nestaje [13]. U posljednju klasifikacijsku skupinu, odnosno skupinu „nemehaničkih sindroma“ spadaju pacijenti koji se nemogu svrstati u nijednu od prethodne 3 skupine, a neke od najčešćih patologija takve vrste su spinalna stenoza, poremećaji kuka, sakroilijakalni poremećaji, post operativni poremećaji i slično [13].

Nakon što je terapeut svrstao pacijenta u jednu od 4 navedene skupine prelazimo na 3 fazu McKenzie terapije odnosno propisivanje tretmana kojim će se pacijent liječiti, a u fokusu je tog procesa pronalaženje pokreta koji smanjuje pacijentove poteškoće te ga što više i više prakticirati kako bi se minimizirali simptomi (Slika 6.1 i 6.2) [13]. Ova faza završava kada se kod pacijenta tijekom izvođenja radnji koje su mu prije terapije uzrokovali pojavu simptoma, ne pojavljuju nikakve poteškoće što će sam proces McKenzie terapije odrediti uspješnim, ali ne i završenim pošto je veliki dio ove vrste terapije i prevencija mogućih budućih tegoba [13].

Bitno je naglasiti kako je cilj McKenzie koncepta ublažavanje simptoma, a ne jačanje mišića, povećanje opsega pokreta ili slično pošto će do toga doći ako pacijentu smanjimo prvobitne tegobe [13]. McKenzie pristup ima svoju ulogu u gotovo svim patologijama povezanim sa kralježnicom pa tako i kod boli u njezinom cervikalnom djelu [13].



Slika 6.1 Prikaz McKenzie vježbe za cervikalnu kralježnicu - <https://www.wikihow.com/Do-McKenzie-Exercises>



Slika 6.2 Prikaz McKenzie vježbe za cervikalnu kralježnicu - <https://www.wikihow.com/Do-McKenzie-Exercises>

7. Zaključak

Bol u cervikalnoj kralježnici današnjim izrazito sjedilačkim načinom života postaje sve veći i veći problem zdravstva u cijelom svijetu, a osobito u razvijenim državama Europe i Sjeverne Amerike.

Osim što predstavlja financijski problem, bol u cervikalnoj kralježnici, ako se ne tretira na vrijeme, može uzrokovati puno veće probleme ne samo u obliku boli već u obliku neuralnih ispada, otežanog kretanja i slično. Uzrok je tome sama anatomija ljudskog tijela te činjenica da ako se problemi odnosno patologije koje se razvijaju u području cervikalne kralježnice ne liječe na pravilan način i u pravilno vrijeme, može doći do trajnog oštećenja i perifernih živaca, ali i same leđne moždine te samim tim, u najkrajnjem slučaju, može doći i do kvadriplegije i potpune invalidnosti.

Srećom u današnje je doba medicina i u dijagnostičkom, ali i u pogledu liječenja, dogurala jako daleko pa su najrjeđi slučajevi sve rjeđi i rjeđi, naravno, paralelno sa medicinom razvijala se i fizioterapija te postupci intervencije kojima danas, na konzervativan i vrlo efikasan način liječimo tegobe ne samo cervikalne kralježnice, već i cijelokupnog lokomotornog sustava.

Možemo zaključiti kako, iako se bolnost u cervikalnoj kralježnici ne čini ozbiljnom tegobom te ju većina populacija shvaća olako baš zbog njezine česte pojavnosti, ona danas predstavlja ozbiljan zdravstveni problem koji će se, ako ne dođe do ozbiljnih promjena u samom mentalnom sklopu opće populacije, samo povećavati. Zbog toga je naša uloga kao fizioterapeuta i zdravstvenog djelatnika ne samo praktična već i edukacijska jer jedino pravilnom i temeljitom edukacijom možemo stati na kraj svim oblicima današnjih „modernih“ tegoba ne samo lokomotornog sustava već čovjeka u cjelini.

8. Literatura

- [1] – A. M. Gilroy, B. R. MacPherson, L. M. Ross – Anatomski atlas s latinskim nazivljem, Medicinska naklada, Zagreb, 2019.g.
- [2] – <https://my.clevelandclinic.org/health/symptoms/21179-neck-pain> , dostupno 9.8.2022.
- [3] – J. E. Schroeder, J. R. Dettori, E. D. Brodt, L. Kaplan: Disc degeneration after disc herniation: are we accelerating the process?: Evid Based Spine Care J., br. 3(4), 2012., str 33-40
- [4] – J. A. Waxenbaum; V. Reddy; B. Futterman: Anatomy, Back, Intervertebral Discs, 2021.g
- [5] – S. Sharrak; Y. A. Khalili: Cervical Disc Herniation, 2022. g
- [6] – Power point prezentacija: „Intervertebralni disk“ prof. Marka Bodrožića mag.physioth.
- [7] – V. U. Tripović: Diskus hernija kralježnice: Hrvatska liga protiv reumatizma, Ogranak za Istarsku županiju, 2013.g
- [8] – https://www.physio-pedia.com/SOAP_Notes , dostupno 18.8.2022.
- [9] – <https://orthoinfo.aaos.org/en/diseases--conditions/cervical-spondylosis-arthritis-of-the-neck/>, dostupno 18.9.2022.
- [10] – D. T. Kuo; P. Tadi: Cervical Spondylosis, 2022. g
- [11] – J. Touma; T. May; A. C. Isaacson: Cervical Myofascial Pain, 2022.g
- [12] – https://www.physio-pedia.com/Whiplash_Associated_Disorders?utm_source=physiopedia&utm_medium=search&utm_campaign=ongoing_internal , dostupno 27.8.2022.
- [13] – https://www.physio-pedia.com/McKenzie_Method , dostupno 28.8.2022.

9. Popis slika

Slika 3.1 Prikaz protruzije intervertebralnog diska - <https://www.youtube.com/watch?v=VEdUoIQ8UJ8>

Slika 3.2 Prikaz ekstruzije intervertebralnog diska - <https://www.youtube.com/watch?v=VEdUoIQ8UJ8>

Slika 3.3 Prikaz sekvestracije intervertebralnog diska - <https://www.youtube.com/watch?v=VEdUoIQ8UJ8>

Slika 3.4. Prikaz skraćenog McGill-Melzackovog upitnika - https://jdapm.org/ViewImage.php?Type=T&aid=662812&id=T2&afn=223_JDAPM_17_4_253&fn=_0223JDAPM

Slika 3.5 Prikaz opsega pokreta u cervikalnoj kralježnici - <https://vaclaimsinsider.com/what-is-the-cervicalgia-va-rating/>

Slika 3.6 Prikaz cervikalne spondiloze - <https://www.hopkinsmedicine.org/health/conditions-and-diseases/cervical-spondylosis>

Slika 3.7 Prikaz osteofita kod cervikalne spondiloze i suženje intervertebralnog diska - <https://orthoinfo.aaos.org/en/diseases--conditions/cervical-spondylosis-arthritis-of-the-neck/>

Slika 3.8 Prikaz izvođenja Rombergovog testa - https://www.researchgate.net/figure/Measurement-of-postural-sway-and-muscle-activation-A-Romberg-test-position-with-eye_fig1_330520044

Slika 4.1 Shematski prikaz bolnih točaka - https://www.researchgate.net/figure/A-cartoon-of-a-trigger-point-complex-seen-in-a-longitudinal-section-of-muscle-The-top_fig2_6234608

Slika 4.2 Prikaz izvođenja manualnog mišićnog testa za fleksiju glave u cervikalnoj kralježnici - http://at.uwa.edu/mmt/cervical_spine.htm

Slika 4.3 Prikaz izvođenja manualnog mišićnog testa za ekstenziju glave u cervikalnoj kralježnici - <http://at.uwa.edu/mmt/CapCerExt.jpg>

Slika 4.4 Prikaz dry needling metode u liječenju miofascijalne boli - <https://www.medicalnewstoday.com/articles/321989#dry-needling-vs-acupuncture>

Slika 5.1 Prikaz trzajne ozljede cervikalne kralježnice - <https://www.welcomebackclinic.com/blog/Whiplash---Neck-Injury.htm>

Slika 5.2 Shematski prikaz funkcioniranja biofeedback terapije - <https://positiveoutcomesllc.com/test-page/>

Slika 5.3 Prikaz McKenzie vježbe za cervikalnu kralježnicu - <https://www.wikihow.com/Do-McKenzie-Exercises>

Slika 5.4 Prikaz McKenzie vježbe za cervikalnu kralježnicu - <https://www.wikihow.com/Do-McKenzie-Exercises>



**IZJAVA O AUTORSTVU
I
SUGLASNOST ZA JAVNU OBJAVU**

Završni/diplomski rad isključivo je autorsko djelo studenta koji je isti izradio te student odgovara za istinitost, izvornost i ispravnost teksta rada. U radu se ne smiju koristiti dijelovi tuđih radova (knjiga, članaka, doktorskih disertacija, magistarskih radova, izvora s interneta, i drugih izvora) bez navođenja izvora i autora navedenih radova. Svi dijelovi tuđih radova moraju biti pravilno navedeni i citirani. Dijelovi tuđih radova koji nisu pravilno citirani, smatraju se plagijatom, odnosno nezakonitim prisvajanjem tuđeg znanstvenog ili stručnoga rada. Sukladno navedenom studenti su dužni potpisati izjavu o autorstvu rada.

Ja, MAJA PINTARIĆ (ime i prezime) pod punom moralnom, materijalnom i kaznenom odgovornošću, izjavljujem da sam isključivi autor/ica završnog/diplomskog (obrisati nepotrebno) rada pod naslovom FIZIOTERAPIJSKI PRISTUP KOD BOLOVA U CERVIKALNOJ KRALJEVNICI (upisati naslov) te da u navedenom radu nisu na nedozvoljeni način (bez pravilnog citiranja) korišteni dijelovi tuđih radova.

Student/ica: MAJA PINTARIĆ
(upisati ime i prezime)

Maja P
(vlastoručni potpis)

Sukladno Zakonu o znanstvenoj djelatnosti i visokom obrazovanju završne/diplomske radove sveučilišta su dužna trajno objaviti na javnoj internetskoj bazi sveučilišne knjižnice u sastavu sveučilišta te kopirati u javnu internetsku bazu završnih/diplomskih radova Nacionalne i sveučilišne knjižnice. Završni radovi istovrsnih umjetničkih studija koji se realiziraju kroz umjetnička ostvarenja objavljuju se na odgovarajući način.

Ja, MAJA PINTARIĆ (ime i prezime) neopozivo izjavljujem da sam suglasan/na s javnom objavom završnog/diplomskog (obrisati nepotrebno) rada pod naslovom FIZIOTERAPIJSKI PRISTUP KOD BOLOVA U CERVIKALNOJ KRALJEVNICI (upisati naslov) čiji sam autor/ica.

Student/ica: MAJA PINTARIĆ
(upisati ime i prezime)

Maja P
(vlastoručni potpis)

