

Skrb za bolesnika sa subarahnoidalnom hemaoragijom u jedinici intenzivnog liječenja

Cujzek Fabijančić, Jelena

Undergraduate thesis / Završni rad

2022

Degree Grantor / Ustanova koja je dodijelila akademski / stručni stupanj: **University North / Sveučilište Sjever**

Permanent link / Trajna poveznica: <https://um.nsk.hr/um:nbn:hr:122:791094>

Rights / Prava: [In copyright](#) / [Zaštićeno autorskim pravom.](#)

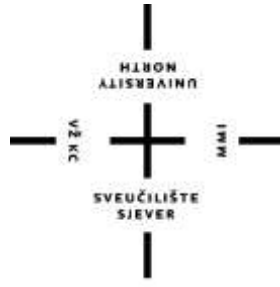Download date / Datum preuzimanja: **2024-07-28**



Repository / Repozitorij:

[University North Digital Repository](#)





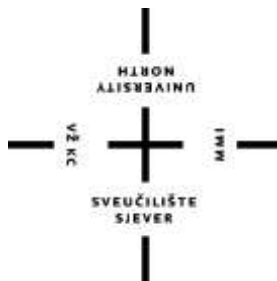**Sveučilište
Sjever**

Završni rad br. 1561/SS/2022

**Skrb za bolesnika sa subarahnoidalnom
hemoragijom u jedinici intenzivnog liječenja**

Jelena Cujzek Fabijančić, 2668/601

Varaždin, listopad 2022. godine



**Sveučilište
Sjever**

Odjel za sestrinstvo

Završni rad br. 1561/SS/2022

**Skrb za bolesnika sa subarahnoidalnom
hemoragijom u jedinici intenzivnog liječenja**

Student

Jelena Cujzek Fabijančić, 2668/601

Mentor

doc. prim. dr. sc. Nenad Kudelić, dr. med.

Varaždin, listopad 2022. godine

Prijava završnog rada

Definiranje teme završnog rada i povjerenstva

ODJEL	Odjel za sestrinstvo		
STUDIJ	preddiplomski stručni studij Sestrinstva		
PRISTUPNIK	Jelena Cujzek Fabijančić	JMBAG	0231021136
DATUM	12.07.2022.	KOLEGIJ	Kirurgija, traumatologija i ortopedija
NASLOV RADA	Skrb za bolesnika sa subarahnoidalnom hemaoragijom u jedinici intenzivnog liječenja		
NASLOV RADA NA ENGL. JEZIKU	Care for patient with subaradnoid hemorrhage in intensive care unit		
MENTOR	doc. dr. sc. Nenad Kudelić	ZVANJE	docent
ČLANOVI POVJERENSTVA	1. izv.prof.dr.sc. Marijana Neuberger, predsjednik		
	2. doc.dr.sc. Nenad Kudelić, mentor		
	3. izv.prof.dr.sc. Karlo Houra, član		
	4. doc.dr.sc. Ivana Živoder, zamjenski član		
	5. _____		

Zadatak završnog rada

BROJ	1561/SS/2022
OPIS	Subarahnoidalno krvarenje u najvećem broju slučajeva nastaje kao posljedica rupture aneurizme. Veličina i lokalizacija aneurizme su značajno neovisni prognostički faktori. U pristupu skrbi bolesniku naglašava se važnost brze i pravilne sestrinske procjene i postupaka, te individualnog i holističkog pristupa uz primjenu visoke razine stručnog znanja u sestrinskim postupcima, koji će rezultirati minimalnim neurološkim oštećenjima. U smanjenju neuroloških oštećenja je potreban koordiniran rad cijelog tima stručnjaka: neurokirurga, neurologa, anesteziologa i visokoobrazovanih medicinskih sestara. Rad treba prikazati zahtjevnost skrbi za ove pacijente te intervencije medicinske sestre/tehničara.

ZADATAK URUČEN

22.07.2022.



POTPIS MENTORA

[Handwritten signature]

Predgovor

Zahvaljujem mentoru, doc. prim. dr. sc. Nenadu Kudeliću, dr. med. na prihvaćanju mentorstva za izradu završnog rada, stručnim savjetima, nesebičnoj potpori te strpljenju i vođenju tijekom izrade ovoga rada.

Posebna zahvala mojoj kćerki Niki i obitelji na strpljenju i bezgraničnoj potpori tijekom cijelog mog studija.

Sažetak

Subarahnoidalna hemoragija (SAH) se manifestira naglim nastupom jake glavobolje, poremećajima svijesti uz znakove povišenog intrakranijskog tlaka te kočenjem šije. Najčešće nastaje kao posljedica ruptur aneurizme. Veličina i lokalizacija aneurizme su značajno neovisni prognostički čimbenici. Ishodi liječenja su bitno nepovoljni u bolesnika s aneurizmama stražnje cirkulacije zbog relativne kirurške nedostupnosti i blizine moždanog debla. Liječenje može biti kirurško ili endovaskularno, a ovisi o stanju bolesnika i anatomskom smještaju aneurizme. U zbrinjavanju bolesnika koji je u po život opasnom stanju naglašena je važnost brze i pravilne sestrinske procjene i intervencija te koordiniran rad cijelog tima stručnjaka: neurokirurga, neurologa, anesteziologa, što zahtjeva visoku razinu stručnog znanja i vještina medicinskih sestara/tehničara koje skrbe za bolesnika SAH-om u jedinici intenzivnog liječenja (JIL).

Prvostupnica sestrinstva u JIL-u sudjeluje u svim segmentima zdravstvene skrbi za bolesnika, izvodi sestrinske medicinske postupke, planira zdravstvenu njegu, postavlja sestrinske dijagnoze, provodi sestrinske intervencije i evaluaciju provedenog te koordinira rad i postupke cijelog tima.

Ključne riječi: Subarahnoidalna hemoragija, aneurizma, jedinica intenzivnog liječenja, zbrinjavanje bolesnika

Abstract

Subarachnoid hemorrhage (SAH) is manifested by sudden onset of severe headache, disturbance of consciousness with signs of increased intracranial pressure and inhibition of neck. Most often occurs as a result of aneurysm rupture. Aneurysm size and location are significantly independent factors. Treatment outcomes are significantly unfavorable in patients with aneurysms of the posterior circulation due to relative surgical inaccessibility and proximity of brain stem. Treatment can be surgical or endovascular, depends on the patient's condition and anatomical location of the aneurysm. In care for patient who is in life threatening condition, the importance of quick and correct nursing assessment and intervention is important, as the coordinated work of entire team of experts: neurosurgeon, neurologist, anesthesiologist, which requires a high level of professional knowledge and skills of the nurse who cares for patient with subarachnoid hemorrhage in intensive care unit (ICU).

The Bachelor of Nursing in the ICU participates in all segments of health care for the patient, performs nursing medical procedures, plan health care, makes nursing diagnoses, nursing interventions and evaluation of treatment care, coordinates the work and procedures of the entire team.

Key words: Subarachnoid hemorrhage, aneurysm, intensive care unit, care for patients

Popis korištenih kratica:

AC-IC	arterijsko ekstrakranijski - intrakranijski
ARDS	akutni respiracijski distress (engl. acute respiratory distress syndrome)
A-V	arterijsko- venski
CBF	moždani protok (engl. cerebral blood flow)
CT	kompjuterizirana tomografija (engl. computed tomography)
CVK	centralni venski kateter
CVT	središnji venski pritisak (engl. central venus pressure)
DM	diabetes mellitus
EKG	elektrokardiografija
GUK	glukoza u krvi
GCS	Glasgow koma skala (engl. Glasgow coma score)
ICT	intrakranijalni tlak (engl.intracranical pressure)
ICU	intensive care unit
JIL	jedinica intenzivnog liječenja
KG	krvna grupa
KKS	kompletna krvna slika
ABS	acidobazni status
MAP	srednji arterijski tlak (engl. medial arterial pressure)
RCBF	regionalni moždani protok (engl. regional cerebral blood flow)
Rh	resus faktor
Rtg	rendgensko snimanje
SAH	subarahnoidalna hemoragija
SŽS	središnji živčani sustav
TCD	transkranijski kolor dopler (engl. transcranium color doppler)

Sadržaj

1. Uvod.....	1
2. Anatomija i fiziologija živčanog sustava	3
2.1 Podjela živčanog sustava	3
2.1.1 Središnji živčani sustav (SŽS)	3
2.2 Moždane ovojnice i cerebrospinalna tekućina.....	5
2.3 Anatomija moždanog krvnog optjecaja	6
3. Subarahnoidna hemoragija.....	8
4. Čimbenici rizika	11
5. Klinička slika SAH-a	12
6. Dijagnostika SAH-a	14
7. Liječenje.....	15
8. Komplikacije	17
8.1 Hidrocefalus.....	17
8.2 Vazospazam moždanih arterija.....	17
8.3 Ponovno krvarenje	17
9. Sestrinska skrb za bolesnika sa SAH - om u JIL-u	19
9.1 Priprema bolesnika za cerebralnu angiografiju	20
10. Sestrinske dijagnoze	24
10.1 Visok rizik za nastanak infekcije u/s centralnim venskim kateterom ..	24
10.2 Visok rizik za nastanak konvulzija u/s osnovnom bolesti.....	24
10.3 Visok rizik za komplikacije smanjene pokretnosti.....	25
10.4 Mogućnost komplikacija ponovnog krvarenja u/s nereguliranim arterijskim tlakom.....	25
10.5 Akutna bol u/s osnovnom bolesti	26
10.6 Visok rizik za nastanak disbalansa tekućine i elektrolita u/s antiedematoznom terapijom	26
10.7 Anksioznost u/s neizvjesnim ishodom bolesti.....	27
11. Zaključak	28
12. Literatura.....	29
13. Popis slika	31
14. Popis tablica.....	31

1. Uvod

Živčani sustav svojim djelovanjem povezuje funkcije svih organa i organskih sustava čovjeka i time omogućava djelovanje organizma kao cjeline [1]. Središnji živčani sustav čine mozak i kralježnična moždina. Smješteni su u lubanjskoj šupljini i kralježničnom kanalu, dobro su zaštićeni koštanim ovojem, mozgovnim i moždanim ovojnicama te cerebrospinalnom tekućinom [1].

Subarahnoidalna hemoragija (SAH) je akutno krvarenje u subarahnoidalni prostor. Najčešća je komplikacija ruptur aneurizme moždanih arterija i A-V angioma, označava prisustvo krvi u subarahnoidalnom prostoru, dovodi do niza promjena u moždanoj cirkulaciji te može izazvati smrt ili trajna neurološka oštećenja [2,3,4,5].

Incidencija SAH-a je od 10 do 15/100000 stanovnika [2,3,4]. Pojava spontanih SAH-a češća je u proljeće i jesen, 30 % krvarenja javlja se tijekom spavanja dok 40 do 50 % bolesnika ima upozoravajuće simptome u obliku glavobolja na strani aneurizme dva do tri tjedna prije krvarenja. Mortalitet u bolesnika sa SAH-om je vrlo visok, unatoč unapređenju endovaskularnih i mikrokirurških tehnika te kvalitativnim pomacima u perioperacijskom liječenju [4,5]. Oko 10 do 15 % bolesnika umire prije nego stigne do liječnika, 10 % umire unutar prvih par dana, a smrtnost bolesnika sa svim oblicima SAH-a iznosi do 45%. Morbiditet je značajan s obzirom na to da ih se 66 % nikada ne vrati na raniji posao niti ima istu kvalitetu života [4].

Intrakranijske aneurizme su lokalna proširenja moždanih arterija, uzrokovane strukturalnim promjenama arterijske stjenke i hemodinamskim čimbenicima [4]. Angiom je krvožilna malformacija koja nastaje kao posljedica greške razvoja u ranom razdoblju diferencijacije cerebralnih krvnih žila, ne pokazuje tumorski rast [3,5]. Sastoji se od nakupine vrlo različito građenih krvnih žila koje su tanke stjenke i povremeno su kalcificirane. Njegova osobina je stvaranje „kratke sveze“ između arterija i vena među kojima nema kapilara. Odvođenje arterijske krvi u venu bez korištenja kisika, poznat kao sindrom krađe krvi, uzrokuje ishemijske promjene tkiva. Dok je kompenziran, sindrom krađe krvi ostaje asimptomatski, a kada se dekompenzira uzrokuje žarišne neurološke ispade. Tijekom vremena angiom se povećava i ima kompresivni učinak na okolno tkivo. Uslijed povećanja angioma dolazi do ruptur, a kao posljedica nastupa subarahnoidalna i intaracerebralna hemoragija [3].

U kliničkoj slici SAH-a promjene koje se događaju karakterizirane su naglim početkom i prvi simptom je iznenadna jaka glavobolja popraćena vrtoglavicom, mučninom i povraćanjem [4].

Glavobolja se širi od zatiljka preko cijele glave te se za par sati proširi prema leđima. Stanje svijesti može oscilirati od somnolencije do duboke kome [3,5]. Svi bolesnici sa subarahnoidalnom hemoragijom vitalno su ugroženi i zahtijevaju hitan smještaj u JIL, a postupci liječenja i zdravstvene njege usmjereni su sprečavanju trajnih neuroloških oštećenja. Pružanje odgovarajuće zdravstvene skrbi zahtjeva posebna znanja i vještine.

U završnom radu prikazana je anatomija i fiziologija živčanog sustava, klinička slika, čimbenici rizika, dijagnostika, liječenje, komplikacije i sestrinska skrb za bolesnika u JIL-u te potencijalni i aktualni sestrinski problemi odnosno sestrinske dijagnoze koje se mogu pojaviti u procesu zdravstvene skrbi bolesnika sa SAH-om.

2. Anatomija i fiziologija živčanog sustava

Živčani sustav povezuje svojim djelovanjem funkcije raznih organa i organskih sustava i time omogućava djelovanje organizma kao cjeline. Makroskopskom i mikroskopskom građom prilagođen je zadaći primanja i raščlanjivanja živčanih podražaja u organizmu i njegovoj okolini [1,2].

2.1 Podjela živčanog sustava

Živčani sustav se dijeli na:

- Središnji živčani sustav - koji obuhvaća mozak i kralježničnu moždinu
- Periferni živčani sustav - čini 12 pari mozgovnih i 31 par moždinskih živaca, živčani spletovi i periferni gangliji

2.1.1 Središnji živčani sustav (SŽS)

Mozak i kralježnična moždina čine SŽS. Smješteni su u lubanjskoj šupljini i kralježničnom kanalu, dobro su zaštićeni koštanim ovojem, mozgovnim i moždinskim ovojnicama te cerebrospinalnom tekućinom [1].

Mozak zauzima 88% intrakranijalnog volumena. Na likvor otpada 9 % te na krv 3 %. Prosječno čini 2 % ukupne tjelesne mase (1400g) odraslog čovjeka. Mozak iskorištava otprilike 20 % srčanog volumena i 15 % ukupne potrošnje kisika [2,3,4].

Mozak (encephalon) se dijeli na:

- moždano deblo, *truncus cerebri*
- mali mozak, *cerebellum*
- veliki mozak, *cerebrum*

Moždano deblo tvore produžena moždina (*medulla oblongata*), most (*pons*), srednji mozak (*mesencephalon*) [1].

Produžena moždina (*medulla oblongata*) nastavlja se na gornji kraj kralježnične moždine. U njoj su smješteni vitalni centri: respiracijski centar, središta kašljanja, kihanja i hranjenja (sisanje, žvakanje i gutanje, povraćanje, izlučivanje želučanog soka i pljuvačke) [1].

Sivu tvar produžene moždine čine nakupine živčanih stanica koje tvore motoričke i osjetne jezgre jezično-ždrijelnog (n.IX), lutajućeg (n.X), pridodanog (n.XI) i podjezičnog (n.XII) mozgovnog živca. Bijelu tvar produžene moždine tvore uzlazni i silazni putevi koji tu prolaze iz kralježnične moždine prema mostu i višim dijelovima središnjeg živčanog sustava, a i obrnuto [1].

Most (*pons*) je nastavak produžene moždine koju spaja sa srednjim mozgom, a zajedno čine moždano deblo (*truncus cerebri*). U mrežastoj tvorbi mosta se nalaze jezgre trodijelnog živca (n.V), živca odmicača (n.VI), ličnog živca (n.VII) i slušnog živca (n.VIII) [1].

Srednji mozak (*mesencephalon*) povezuje most s međumozgom. U njemu se nalaze izlazišta živaca pokretača oka [1].

Mali mozak (*cerebellum*) je središnji refleksni centar za motoriku, regulator tonusa mišića, koordinator kretanja te ima osobitu ulogu u održavanju ravnoteže tijela. Smješten je u stražnjoj lubanjskoj jami iza zatiljnog režnja velikog mozga i iznad stražnje površine mozgovnog debla [2].

Veliki mozak (*cerebrum*) sastoji se od:

- međumozga (*diencephalon*)
- krajnjeg mozga (*telencephalon*)

Međumozak (*diencephalon*) nalazi se između srednjeg i velikog mozga:

- Brežuljak (*thalamus*) oblikuje siva masa živčanih stanica u kojoj se nalaze središta pokretanja i osjeta. Prijenosna je postaja za osjetne poruke prema mozgovnoj kori gdje počinju svjesni doživljaji osjeta, dodira i topline.
- Podbrežje (*hypothalamus*) s brežuljkom oblikuje postranične stjenke treće mozgovne klijetke. Središnje je mjesto gdje dolaze informacije primljene osjetilima iz okolice ili iz unutarnjih organa. Reagira pomoću vlakana autonomnog živčanog sustava ili putem hipofize i endokrinog sustava.

Krajnji mozak (*telencephalon*) je najveći i najrazvijeniji dio mozga. Smješten je u prednjoj, srednjoj i gornjoj trećini stražnje lubanjske jame, oblikuje dvije moždane polutke [1].

Veliki mozak ima dvije polutke (*hemispheria*) koje povezuje žuljevito tijelo (*corpus callosum*). Svaka mozgovna polutka podijeljena je još na po četiri režnja: čeonni režanj (*lobus frontalis*), sljepoočni režanj (*lobus temporalis*), tjemeni režanj (*lobus parietalis*) i zatiljni režanj (*lobus occipitalis*).

Na površini mozga razlikujemo moždanu koru (*cortex cerebri*), to je siva tvar koju tvore živčane stanice i bijela tvar izgrađena od živčanih vlakana s mijelinskom ovojnicom, koja oblikuje snopove kojima prolaze živčani impulsi - mozgovni putovi (*tractus*).

Veliki mozak je središte psihičkog života i voljnih radnji, a i mnogih na koje se ne može utjecati svojom voljom [2,3].

2.2 Moždane ovojnice i cerebrospinalna tekućina

Moždane ovojnice (*meninges*) štite i omataju kraljezničnu moždinu, mozak i izlazište živaca:

a) Tvrda mozgovnica (*dura mater*) čvrsta je vezivna opna. Tvore je vanjski list koji je i pokosnica lubanjskih kostiju vezana sa nutarnjom površinom lubanjskih kostiju osim u području otvora lubanjske osnovice i na mjestima gdje oblikuje čvrste nabore koji ustaljuju smještaj mozgovnih masa u lubanji i priječe prekomjerne pomake mozga pri naglim pokretima glave. Unutarnja površina je glatka obložena endotelom i od paučinaste mozgovnice odijeljena je subduralnim prostorom (*spatium subdurale*) [1].

b) Paučinasta mozgovnica (*arachnoidea mater*) je tanka elastična opna građena od kolagenih i elastičnih niti te obložena endotelom. Ispod arachnoidee nalazi se subarahnoidalni prostor gdje je likvor, velike krvne žile na bazi mozga i moždani živci [1].

c) Nježna mozgovnica (*pia mater*) krvožilna je opna koja seže u mozgovne klijetke gdje oblikuje resaste nabore koji izlučuju likvor [1].

Cerebrospinalna tekućina (*liquor cerebrospinalis*) bistra je i bezbojna tekućina. Sadrži malo bjelančevina i vrlo malo stanica. Ispunjava prostore moždanih klijetki (*ventriculi cerebri*) cisterni i podpaučinasti prostor oko mozga i kraljeznične moždine. Stvara se u koroidnom spletu moždanih klijetki (500 ml / 24 h). Apsorpciju vrše paučinaste resice koje se pružaju uz stjenku venskih sinusa. Likvor se kroz njihovu površinu ulijeva u vensku krv. Ima zaštitnu ulogu SŽS od djelovanja mehaničkih sila te regulira tlak u lubanji i kraljezničnoj moždini. Kad se povećava volumen krvi ili veličina mozga, smanjuje se količina likvora, povećava se njegova apsorpcija i obrnuto. Likvor može prenositi neke tvari iz mozga i kralježnične moždine u krvni optok i obrnuto. Sadrži soli, enzime, glukozu pokoju bijelu krvnu stanicu, a normalno nema crvenih krvnih tjelešaca [1].

2.3 Anatomija moždanog krvnog optjecaja

Mozak krvlju opskrbljuju četiri velike arterije: dvije nutarnje arterije glave (*aa. carotis interne*) i dvije kralježnične arterije (*aa. vertebrales*). Krv prenosi kisik, hranjive i druge tvari potrebne za pravilno funkcioniranje moždanog tkiva [1].

Unutarnja arterija glave (*a. carotis interna*) odvaja se od zajedničke arterije glave (*a. carotis communis*) u razini štitaste hrskavice te nakon ulaska u lubanjsku šupljinu dospije na moždanu bazu i dijeli se na završne grane:

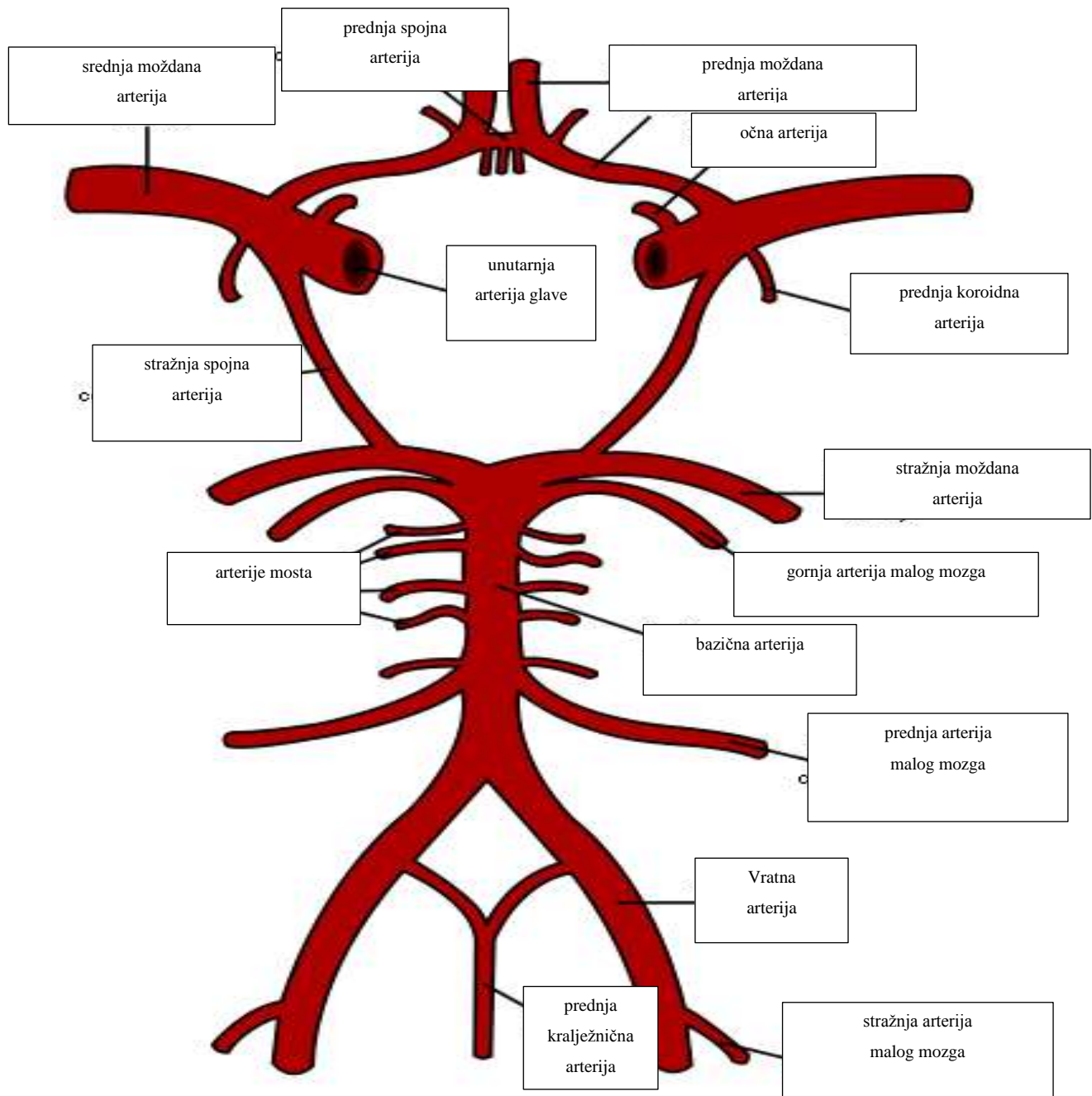
- prednju moždanu arteriju (*a. cerebri anterior*)
- srednju moždanu arteriju (*a. cerebri media*)
- očnu arteriju (*a. ophthalmica*)

Prednja spojna arterija, *a. communicans anterior*, spaja obje prednje moždane arterije. Arterije karotidnog sliva opskrbljuju velike dijelove moždanih polutki [1].

Lijeva i desna kralježnična arterija (*aa. vertebrales*) počinju iz potključne arterije (*a. subclavia*) te se nakon ulaska u lubanjsku šupljinu, na prijelazu produžene moždine u most, sjedine u osnovičnu arteriju (*a. basilaris*). Osnovična arterija se na gornjem rubu mosta račva na lijevu i desnu stražnju moždanu arteriju (*a. cerebri posterior*) koje su stražnjim spojnim arterijama (*a. communicans posterior*) spojene s karotidnim slivom [5].

Na moždanoj osnovici postoji Willisov arterijski prsten (*circulus arteriosus Willisii*) koji međusobno povezuje lijevi i desni karotidni sliv, lijevi i desni vertebrobazilarni sliv te vertebrobazilarni sliv s karotidnim slivom prikazan na slici 2.3.1. Tako nastaje zatvoreni krug koji osigurava najveći dio kolateralnog krvotoka, koji omogućuje krvni optjecaj i nakon začepjenja pojedine arterije Willisova sustava [2,5].

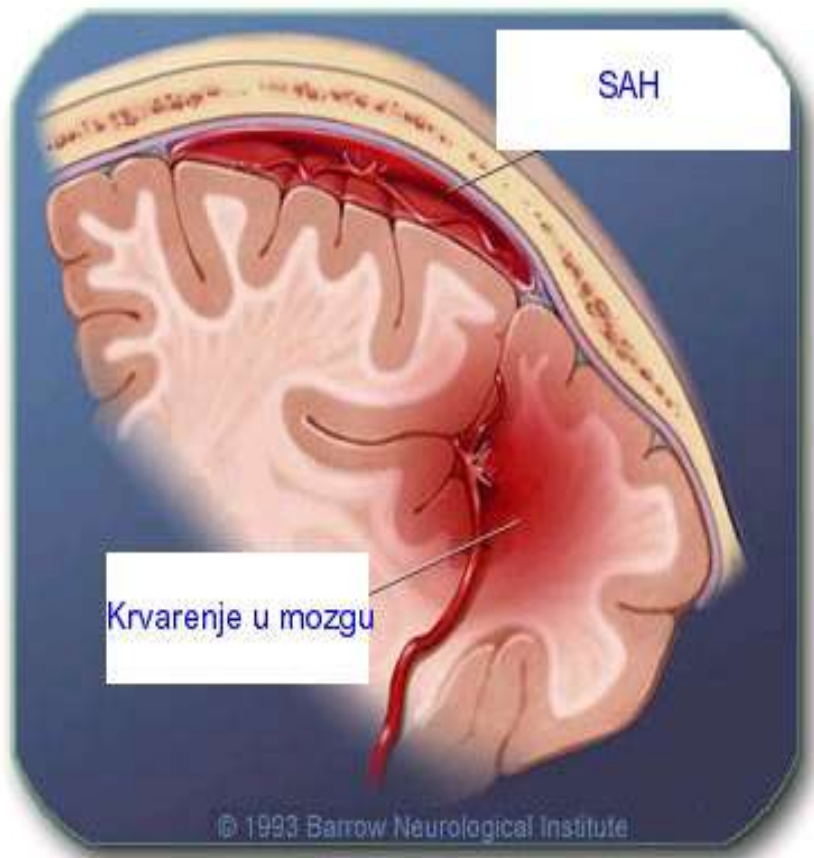
Vene mozga uglavnom su smještene na površini moždanih polutki u subarahnoidalnom prostoru i izljevaju se u venske slivnice tvrde mozgovnice [1,3,4].



Slika 2.3.1. Willisov arterijski prsten, modificirano prema izvoru sa wikipedia.org

3. Subarahnoidna hemoragija

Subarahnoidalna hemoragija (*haemorrhagia subarachnoidalis*) je akutno krvarenje u subarahnoidalni prostor prikazano na slici 3.1., najčešća je komplikacija ruptуре aneurizme moždanih arterija (75 do 80 %) i A-V angioma (4 do 5 %). Ostalo mogu biti vaskulitisi i vaskulopatije, tumori mozga, koagulacijski poremećaji, jatrogeni uzroci, predoziranje opijatima i nepoznati uzroci (14 do 22 %) [2,3,6]



Slika 3.1 Prikaz mozga sa hemoragijom, izvor: zdravlje.eu/2010/05/11

Incidencija subarahnoidalne hemoragije je od 10 do 15 / 100 000 stanovnika. Pojava spontanijih subarahnoidalnih hemoragija češća je u proljeće i jesen, 30 % krvarenja javlja se tijekom spavanja dok 40 do 50 % bolesnika ima upozoravajuće simptome u obliku glavobolja na strani aneurizme dva do tri tjedna prije krvarenja [3]. Oko 10 do 15 % bolesnika umire prije nego stigne do liječnika, 10 % umire unutar prvih par dana, a smrtnost bolesnika sa svim oblicima SAH-a iznosi do 45 %.

Morbiditet je značajan obzirom na to da ih se 66 % nikada ne vrati na raniji posao niti ima istu kvalitetu života [3].

Intrakranijske aneurizme su lokalna proširenja moždanih arterija, uzrokovane strukturalnim promjenama arterijske stjenke i hemodinamskim čimbenicima [4].

Aneurizme prema obliku dijelimo na:

- vrećaste aneurizme (sakularne aneurizme)
- aterosklerotične, vretenaste aneurizme (fuziformne aneurizme)
- disecirajuće aneurizme

Aneurizme se mogu javiti kao solitarne ili multiple tvorbe (oko 20 % bolesnika). Veličina i lokalizacija aneurizme su značajni prognostički čimbenici. Otprilike 85 % ih je na prednjem, a 15 % na stražnjem dijelu Willisova prstena. Ishodi liječenja su bitno nepovoljni kod bolesnika s aneurizmama stražnje cirkulacije zbog relativne kirurške nedostupnosti i blizine moždanog debla [4].

Angiom je krvožilna malformacija koja nastaje kao posljedica greške razvoja u ranom razdoblju diferencijacije cerebralnih krvnih žila, ne pokazuje tumorski rast. Sastoji se od nakupine vrlo različito građenih krvnih žila koje su tanke stjenke i povremeno su kalcificirane [3]. Njegova osobina je stvaranje „kratke sveze“ između arterija i vena među kojima nema kapilara. Odvođenje arterijske krvi u venu bez korištenja kisika poznat kao sindrom krađe krvi uzrokuje ishemijske promjene tkiva. Dok je kompenziran, sindrom krađe krvi ostaje asimptomatski, a kada se dekompenzira uzrokuje žarišne neurološke ispadne. Tijekom vremena angiom se povećava i ima kompresivni učinak na okolno tkivo. Uslijed povećanja angioma dolazi do ruptуре, a kao posljedica nastupa subarahnoidalna i intaracerebralna hemoragija [3].

Angiom i aneurizma mogu biti dugo asimptomatski ili se manifestiraju pojavom povremenih epileptičnih napadaja ili netipičnih glavobolja.

Aneurizma može pritisnuti pojedini moždinski živac (okulomotorius, trigeminus) ili se utisnuti u mozgovinu te prouzročiti žarišne neurološke poremećaje. Nije rijetkost da se u istog bolesnika nađe angiom zajedno s aneurizmom [7].

Mozak čini 2 % ukupne tjelesne mase, koristi velike količine arterijske krvi i kisika u odnosu prema svojoj masi. Normalan protok krvi kroz moždano tkivo iznosi prosječno 50 do 55 ml na 100g moždanog tkiva svake minute. Za cijeli mozak to iznosi 750 do 900 ml/min ili 15 do 17 % ukupnog minutnog volumena srca u bazalnim uvjetima [1,4]. Potrošnja je kisika u mozgu 46 ml/min, 20 % od

ukupne količine udahnuta kisika koju potroši cijeli organizam. Mozak može kompenzirati smanjeni protok krvi do vrijednosti 20 do 25 ml/100 g/min povećanjem ekstrakcije kisika u krvi [2]. Održavanje adekvatne cerebralne krvne struje osigurava adekvatan moždani metabolizam. Sposobnost moždane cirkulacije da osigura konstantan (neophodan za normalnu funkciju i preživljavanje neurona) dotok krvi, relativno neovisan o sistemske cirkulaciji, zove se autoregulacija [5].

Moždane arterije posjeduju dva mehanizma autoregulacije:

- moždane arteriole se sužavaju kad je sistemski krvni tlak povišen
- moždane arteriole se dilatiraju kad je krvni tlak snižen

Autoregulacijski mehanizam moždane cirkulacije djelotvoran je pri srednjem arterijskom tlaku (MAP) od 60 do 150 mmHg. Normalna vrijednost MAP je od 90 do 140 mmHg. Nakon rupture mlaz krvi ulazi neposredno u subarahnoidalni prostor i ovisno o njegovoj jačini razvija se subarahnoidalna, intracerebralna, intraventrikularna, a rijetko i subduralna hemoragija. Krv izlivena u subarahnoidalni prostor uzrokuje naglo povišenje intrakranijalnog tlaka (ICP). Povišen ICP uzrokuje prolazno sniženje ukupnog moždanog protoka krvi (CBF) ili samo sniženje regionalnog protoka (RCBF) u području rupture što se očituje prolaznom ishemijom i hipoksijom [5]. Ako mozak svojim kompenzacijskim sposobnostima (povećana resorpcija likvora, pojačan venski odljev krvi, Cushingov odgovor) uspije nadvladati početna zbivanja u razmaku od nekoliko minuta dolazi do normalizacije ICP i CBF. U slučaju neuspjeha dolazi zbog povišenog ICP i sniženog CBF, do poremećaja autoregulacije i oštećenja barijere krv mozak i razvoja edema. To dovodi do razvoja ograničenih ili difuznih ishemijskih promjena koje mogu rezultirati lepezom oštećenja: od pojedinačnih neuroloških ispada, prolazne ili trajne prirode, do različitih stupnjeva poremećaja svijesti i letalnog ishoda [5,6].

4. Čimbenici rizika

Predisponirajući čimbenici za nastanak SAH-a mogu biti prirođeni ili stečeni [7].

Prirođeni čimbenici rizika su aneurizme mozga kod bliskih članova u obitelji, nasljedni poremećaji vezivnog tkiva, policistična bolesti bubrega, cerebralne arteriovenske malformacije, dob iznad 40 godina, ženski spol te pripadnost crnoj rasi [7].

Stečeni čimbenici rizika su traume mozga, infekcije, zloupotreba droga osobito kokaina, ovisnost o alkoholu, pušenje i hipertenzija.

U fertilnoj dobi postoji visok rizik za pojavljivanje SAH-a u žena koje uzimaju lijekove za kontracepciju, kod trudnica uslijed mogućnosti povišenja krvnog tlaka i eklampsije te žena u postporođajnom periodu kada je organizam pod utjecajem hormona.

U žena u menopauzi i starije životne dobi raste rizik za nastanak SAH-a uslijed povećanog rizika za aterosklerozu [7,9]

Na stečene čimbenike rizika može se djelovati edukacijom osoba koje su u riziku o pravilnom uzimanju lijekova, prehrani, važnosti kretanja i zdravih stilova života [8].

5. Klinička slika SAH-a

U kliničkoj slici SAH-a promjene koje se događaju nakon ruptуре aneurizme karakterizirane su naglim početkom i prvi simptom je iznenadna jaka glavobolja popraćena vrtoglavicom, mučninom i povraćanjem (simptomi povišenog ICP). Glavobolja se širi od zatiljka preko cijele glave te se za par sati proširi prema leđima. Stanje svijesti može oscilirati od somnolencije do duboke kome [5]. Neposredno nakon hemoragije dolazi i do podražaja mekih moždanih ovojnica što se očituje kočenjem šije i preosjetljivošću na jaki zvuk i fotofobijom. Na strani krvarenja je kod bolesnika često zjenica proširena i slabo reaktivna (unutrašnja oftalmoplegija).

U prvim satima kod bolesnika je izražen nemir i konfuzija koji pri obilnom krvarenju prelazi u komu. Može doći do rane pojave konvulzija zbog izravnog oštećenja korteksa mozga mlazom krvi ili razvoja ishemije, hipoksije i posljedične acidoze. [5]

Ovisno o opsegu i težini intrakranijskih zbivanja nakon SAH-a može doći do sistemskih poremećaja:

- kardiovaskularni: hipertenzija, aritmije, srčani infarkt tromboflebitis
- respiratorni: pneumonija, atelektaza, ARDS, plućna embolija
- hematološki: anemija, poremećaji koagulacije
- gastrointestinalni: krvarenja, insuficijencija funkcije jetre.

Zbog jedinstvenih kriterija u ocjenjivanju stanja bolesnika sa SAH-om koristi se ljestvica za klasifikaciju po Huntu i Hessu iz 1968. g. prikazana u tablici 5.1. koja se temelji na pet kliničkih stupnjeva [3,5].

I.	Asimptomatski ili minimalna glavobolja i blaga zakočenost
II.	Umjerena do jaka glavobolja, zakočenost šije, bez neurološkog deficita ili eventualno postoji pareza kranijalnog živca
III.	Pospanost, konfuzija ili blagi neurološki ispadi
IV.	Stupor, umjerena do jaka hemipareza, moguća rana decerebracija i vegetativni poremećaji
V.	Duboka koma, decerebracijska ukočenost i moribundnost
+ 1	Treba dodati jedan stupanj za tešku sistemsku bolest (DM, teška ateroskleroza) ili teški vazospazam

Tablica 5.1. Hunt & Hess ljestvica kliničkog stupnjevanja SAH-a izvor: K. Rotim, V. Beroš i sur.: Cerebrovaskularna neurokirurgija, Medicinska naklada, Zagreb, 2015

Hunt-Hessovom ljestvicom boduju se prisutnost i težina simptoma, stanje svijesti te prisutnost i težina neurološkog deficita, od 0 (nerupturirana aneurizma) do 5 (duboka koma, decerebracijska rigidnost) [5].

Kod bolesnika sa SAH-om postoje različiti stupnjevi poremećaja svijesti za procjenu razine svijesti koristi se Glasgow koma skala (GCS) prikazana u tablici 5.2. [4,5,7,8,9].

Procjena razine svijesti na GCS kolerira s ozbiljnošću povreda mozga i prognozom. Svaka pojedina reakcija procjenjuje se u bodovima, a razina svijesti je izražena zbrojem rezultata za svaki od parametara. Najniži rezultat je 3 boda, a najviši 15 bodova. Ocjena 8 bodova i niže na GCS definira se kao koma. Procjena od 3 do 5 bodova definira se kao izrazito nepovoljna.

BODOVI	OTVARANJE OČIJU	VERBALNI ODGOVOR	MOTORNI ODGOVOR
1	Ne otvara oči	Ne govori	Nema vidljivih pokreta
2	Otvora oči na bolni podražaj	Govori nerazumljivo	Abnormalna ekstenzija na bolni podražaj
3	Otvora oči na glasnji poziv	Govori razumljivo ali mumlja	Abnormalna fleksija na bolni podražaj
4	Otvora oči kada mu se priđe	Govori razgovjetno ali netočno	Fleksija kao izbjegavanje bolnog podražaja
5		Orijentiran	Lokalizira bol
6			Razumije i slijedi uputu

Tablica 5.2 Glasgow koma skala (GCS,) izvor: K. Rotim, V. Beroš i sur.: Cerebrovaskularna neurokirurgija, Medicinska naklada, Zagreb, 2015

Upotreba ocjenske GCS omogućava standardiziranu komunikaciju među članovima tima koji skrbi o bolesniku.

6. Dijagnostika SAH-a

Dijagnostički postupci za ranu detekciju SAH-a i drugih neposrednih posljedica i komplikacija ruptуре aneurizme moraju imati smisleni slijed kako bi se dobili što cjelovitiji podaci o općem stanju bolesnika, uzroku SAH-a, akutnim posljedicama, a da pri tome bolesniku bude što manje nelagodno. [5,7]

U dijagnostici SAH-a važna je:

- Anamneza koja se uzima od bolesnika, ili ako postoji poremećaj svijesti heteroanamneza
- Klinička slika
- Neurološki pregled odnosno procjena stanja svijesti, ispitivanje moždanih živaca
- Kompjuterizirana tomografija (CT) mozga, SAH se može dijagnosticirati u 95 % slučajeva unutar prva dva dana, nakon toga osjetljivost CT-a na SAH opada, do 7 dana po nastupu krvarenja.
- Cerebralna angiografija temeljna je dijagnostička metoda za utvrđivanje ishodišta krvarenja. Najpovoljnije vrijeme za izvođenje angiografije je u prva 24 sata po nastupu krvarenja, nakon čega u slučaju pozitivnog nalaza treba uslijediti operacijski zahvat.
- Lumbalna punkcija pri kojoj krvav likvor, dobiven punkcijom ukazuje na krvarenje u subarahnoidalnom prostoru. Pozitivan nalaz je prisutan već nakon 2 do 4 sata po krvarenju i prisutan je u 40 % bolesnika i nakon 4 tjedna od početka krvarenja.
- Transkranijiski kolor doppler (TCD) - je neinvazivna metoda mjerenja protoka krvi kroz intrakranijske arterije. Zbog svoje neinvazivnosti posebno je korisna pri procjeni razvoja vazospazma u bolesnika sa SAH - om.

7. Liječenje

Inicijalni postupci u liječenju bolesnika sa SAH-om odnose se na sprečavanje ponovnog krvarenja, liječenje akutnog hidrocefalusa, elektrolitskog disbalansa, epilepsije te na prevenciju duboke venske tromboze i plućne embolije kao i na sprečavanje posljedica vazospazma koji se razvija nakon četvrtog dana od krvarenja [3,4].

Cilj medicinskih postupaka u liječenju SAH-a je održavanje stabilnog moždanog protoka (CBF) i zaštita moždanih stanica odnosno neuroprotekcija [4,5].

Metode liječenja:

- endovaskularna tehnika (izaziva se tromboza aneurizmatškog proširenja)
- kirurška tehnika (isključuje se aneurizmatško proširenje iz cirkulacije ili se oblaže fundus aneurizme različitim materijalima).

Čimbenici koji su povoljniji za neurokirurško liječenje:

- mlađa životna dob
- aneurizma srednje moždane arterije
- gigantske aneurizme
- nerupturirane aneurizme koje imaju kompresivni učinak na kranijalne živce.

Razlikujemo nekoliko vrsta operativnih tehnika:

- okluzijom vrata aneurizme titanskim klipom rješava se najveći postotak aneurizmi
- omatanjem stjenke aneurizme – tzv. protekcija aneurizmi kod kojih nije moguće postaviti klip. Materijal koji se koristi za omatanje može biti mišić, fascija, surgicel, fibrinsko ljepilo
- arterijsko ekstrakranijski – intrakranijski by-pass (AC-IC) – aneurizme kod kojih se na vrat ne može postaviti klip, a da se pri tome ne zatvori matična arterija (kod aneurizme srednje moždane arterije ACM i unutrašnje vratne arterije)
- ligatura arterije carotis interne na vratu - metoda koja se ne izvodi često zbog mogućih komplikacija radi potrebe isključivanja karotide iz krvotoka posljedice mogu biti fatalne.

Čimbenici koji su povoljniji za endovaskularno liječenje:

- bolesnici stariji od 75 godina
- lošija klinička slika
- kirurški nepristupačne aneurizme

Endovaskularni tretmani su alternativa kirurškom liječenju pomoću kojih se bez kraniotomije suvremenim neuroradiološkim postupkom lumen aneurizme ispuni postavljanjem uzvojnice (engl. coil) [5].

8. Komplikacije

Uz SAH može se javiti i intraventrikularno, intracerebralno te subduralno krvarenje. Mogu se razviti komplikacije kao što su akutni ili kronični hidrocefalus, vazospazam moždanih arterija i ponovno krvarenje [6].

8.1 Hidrocefalus

Akutni hidrocefalus se razvija do trećeg dana nakon krvarenja, a kronični hidrocefalus nakon dva tjedna. Znakovi i simptomi hidrocefalusa uključuju u početku znakove povećanja ICP-a (glavobolja, povraćanje, zastojna papila) s vremenom se razvijaju žarišni neurološki znakovi, te kvantitativni i kvalitativni poremećaji svijesti. U liječenju hidrocefalusa primjenjuje se privremena, vanjska drenaža ili stalna ventrikuloperitonealna drenaža [6].

8.2 Vazospazam moždanih arterija

Javlja se u 30 do 70 % slučajeva djelovanjem raspadnih produkata krvi na arterijski zid zbog čega su poremećeni dilatacijsko - konstriktorski mehanizmi unutar stijenke arterije. Vazospazam smanjuje dotok krvi u moždani parenhim, što rezultira ishemijskom i hipoksijom koje dovode do oštećenja moždanih stanica. Vrhunac spazma je između 5 i 8 dana, a povlači se nakon dva tjedna od početka krvarenja. Cerebralni vazospazam se dokazuje transkranijalnim doplerom. Kod bolesnika se javlja poremećaj svijesti, motorička oduzetost, promjene u vitalnim znakovima, posebice u respiraciji [6].

Postupci u liječenju cerebralnog vazospazma nakon SAH-a su hiperdinamička terapija, tzv. trostruka H - terapija u koju ubrajamo hipervolemiju, hemodiluciju, arterijsku hipertenziju te primjenu blokatora Ca kanala (Nimodipin). Cilj hiperdinamičke terapije je održati adekvatnu moždanu perfuziju i tako spriječiti oštećenje mozga [5].

8.3 Ponovno krvarenje

Jedna od ozbiljnih komplikacija je i ponovno krvarenje koje je u pravilu opsežnije i čije su posljedice puno teže. Najučestalije je u prvih 6 sati nakon SAH-a, te prvog dana i javlja se u 4 % bolesnika. Ponovno krvarenje uglavnom prodire u moždani parenhim, a simptomi odgovaraju

masivnom intracerebralnom krvarenju. U sprečavanju ponovnog krvarenja važna je kontrola arterijske hipertenzije, održavanje sistoličkog tlaka ispod 160 mmHg i mirovanje. Smrtnost pri ponovnom krvarenju je i do 56 % unatoč liječenju u visoko specijaliziranim ustanovama, a morbiditet preživjelih oko 90 % [6].

9. Sestrinska skrb za bolesnika sa SAH - om u JIL-u

Liječenje i zdravstvena njega bolesnika sa SAH-om provodi se u JIL-u uz kompletan nadzor nad bolesnikom tijekom 24 sata [6,7,11]. Medicinske sestre/tehničari najviše vremena provode sestrinske intervencije i medicinsko tehničke postupke uz krevet bolesnika, a odgovornost za planiranje zdravstvene njege i koordinaciju rada ostalih članova multidisciplinarnog tima u nadležnosti su prvostupnice odnosno prvostupnika sestrinstva [12].

Kod bolesnika se provodi monitoring hemodinamske stabilnosti, diureze i mjerenje ICT-a, medicinska sestra/tehničar asistira liječniku u postupku intubacije i respiracijske potpore, primjenjuje propisanu parenteralnu i enteralnu prehranu te provodi zdravstvenu njegu [13]. Poseban naglasak je na zdravstvenom osoblju educiranom za pružanje skrbi životno ugroženim bolesnicima te na medicinskoj opremi koja omogućuje stalan nadzor životnih funkcija bolesnika i kojom se može pružiti svrhovita potpora tim funkcijama [12,13].

Prijem bolesnika sa SAH - om može biti različit i ovisi o opsegu krvarenja, fazi bolesti te o stanju bolesnika. Ovisno o težini kliničke slike i procjeni stanja bolesnika, daljnji dijagnostički postupci i sestrinske intervencije su individualni i prilagođeni potrebama bolesnika. Pažljivo promatranje bolesnika i dalje je najosjetljiviji pokazatelj rane promjene [13]. Rano prepoznavanje bilo koje komplikacije omogućuje brzu intervenciju medicinske sestre/tehničara i cijelog tima. Sestrinske intervencije kod bolesnika nakon prijema u JIL su sljedeće:

- procijeniti opće stanje
- provoditi neinvazivni monitoring (EKG, SpO₂, respiracija, temperatura)
- provoditi invazivni monitoring (CVT, arterijski tlak, ICT)
- pratiti stanje svijesti
- postaviti periferne venske puteve
- osigurati povišen položaj glave
- izbjegavati nagle promjene položaja glave
- uzeti uzorke krvi za laboratorijske pretrage
- osigurati da se izvedu dijagnostičke pretrage (EKG snimanje, Rtg pluća, CT mozga i sl.)
- pripremiti bolesnika za hitnu cerebralnu angiografiju, hitnu embolizaciju ili operacijski zahvat.

9.1 Priprema bolesnika za cerebralnu angiografiju

Bolesnika je potrebno psihički pripremiti i informirati o važnosti, načinu izvođenja pretrage i postupcima nakon pretrage, ukoliko stanje svijesti omogućuje komunikaciju [12,13]. Bolesnik treba potpisati pismenu suglasnost, a ukoliko on to ne može suglasnost potpisuje član najuže obitelji.

Fizička priprema:

- na dan pretrage bolesnik mora biti natašte
- medicinska sestra/tehničar mora skinuti bolesniku nakit i pomagala
- 30 minuta prije pretrage bolesnik mora dobiti premedikaciju prema odredbi liječnika
- potrebno je kontinuirano pratiti vitalne znakove
- kontinuirano procjenjivati neurološki status bolesnika
- neposredno prije dijagnostičkog postupka (angiografije), medicinska sestra/tehničar mora pripremiti (obrijati) mjesto punkcije (a.femoralis)
- za dijagnostički postupak uz bolesnika treba obavezno biti povijest bolesti s kompletnom medicinskom dokumentacijom uključujući RTG srca i pluća, EKG, KG i Rh faktor, koagulogram, nalaz interniste, nalaz anesteziologa, CT mozga, nalaz alergijskog testa na kontrast i drugi nalazi ovisno o liječničkoj procjeni te potpisanu suglasnost za medicinsko dijagnostički postupak

Postupak s bolesnikom nakon pretrage:

- osigurati mirovanje bolesnika tijekom 24 sata nakon pretrage
- komprimirati mjesto punkcije arterije femoralis tijekom duljeg vremena, u početku manualno, zatim čvrstim zavojem i vrećicom s pijeskom
- procjenjivati objektivno i subjektivno opće stanje
- mjeriti, pratiti i dokumentirati vitalne znakove
- primijeniti Glasgow koma skalu pri neurološkoj procjeni i praćenju stanja svijesti
- pratiti i dokumentirati unos tekućine te 24 satnu diurezu
- promatrati mjesta punkcije radi pravovremenog uočavanja komplikacija primjerice mogu se pojaviti hematomi koji dobro prolaze uz mirovanje i lokalnu primjenu heparinskih masti
- na vrijeme prepoznati znakove alergijske reakcije na parenteralna kontrastna sredstva

- izvijestiti liječnika o stanju bolesnika i u dogovoru s njim primijeniti odgovarajuće intervencije

Ukoliko se cerebralnom angiografijom dokaže postojanje aneurizme u dogovoru sa neurokirurgom indicirana je hitna operacija.

Medicinska sestra/tehničar treba pripremiti bolesnika za operaciju, provjeriti potrebnu medicinsku dokumentaciju i nalaze za pregled anesteziologa, koji ispunjava i potpisuje premedikacijski list. Bolesnik mora biti netašte, a ako je pri svijesti u razgovoru mu je potrebno omogućiti da verbalizira strahove i nejasnoće vezane uz operativni zahvat i ishode bolesti te ga umiriti [12,13]. Nakon što pacijent dobije propisanu premedikaciju potrebno je provoditi sestrinski klinički nadzor bolesnika, praćenje i mjerenje vitalnih funkcija te procjenjivati opće stanje i neurološki status. Bolesnik se do operacijske dvorane transportira na ležećim kolicima.

Bolesnici kod kojih nije bilo potrebno indicirati hitnu cerebralnu angiografiju, odnosno potrebu za hitnom embolizacijom ili operacijom (bolesnici s poremećajem svijesti, izraženijim neurološkim ispadima, znacima povišenog ICP-a, znacima vazospazma) zbrinjavaju se konzervativno u neurološkoj jedinici intenzivnog liječenja.

Stanje bolesnika sa SAH-om ovisno je o nizu činitelja (lokaciji rupture, jačini krvarenja, općem stanju bolesnika) te intervenciji cijelog tima koji sudjeluje u skrbi za bolesnika. Sestrinska skrb provodi se kontinuirano i prilagođava se ovisno o potrebama i stanju bolesnika [11].

Sestrinska anamneza potrebna je radi utvrđivanja problema i postavljanja sestrinskih dijagnoza te u svrhu izrade individualiziranog plana zdravstvene njege za svakog pacijenta [15,16,17,18,19].

Podatke za sestrinsku anamnezu medicinska sestra/tehničar će prikupiti:

- od bolesnika tijekom razgovora ukoliko je pri svijesti
- heteroanamnestički od obitelji
- mjerenjem vitalnih znakova
- procjenom stanja svijesti
- neurološkom procjenom
- analizom sestrinske i medicinske dokumentacije o prethodnim bolestima [15].

Sestrinske intervencije poslije operacije bolesnika sa SAH-om tijekom boravka u JIL-u:

- preuzeti bolesnika iz operacijske sale
- kontinuirano kontrolirati vitalne znakove

- pratiti respiratornu funkciju, pravilno provoditi postupak trahealne aspiracije (trajanje maksimalno 8 sekundi zbog rizika od povećanja ICT- a, prije aspiracije potrebno je prema naputku liječnika sedirati bolesnika)
- stalno procjenjivati neurološki status i kliničko stanje bolesnika [13]
- uzorkovati, analizirati i pratiti nalaze acidobaznog statusa (ABS), kompletne krvne slike (KKS), koagulograma, elektrolita (K, Na), biokemijskih parametara (urea, kreatinin, GUK)
- provoditi EKG monitoring
- provoditi monitoring CVT-a
- kontinuirano pratiti i prepoznati simptome povišenog ICT-a (pogoršanje stanja svijesti, proširene zjenice koje sporo reagiraju na svijetlost, motorna slabost) [13]
- smjestiti bolesnika u povišeni položaj uzglavlja na 30° kako bi se osigurala neometana venska drenaža i umanjio rizik za komplikacije [7]
- osigurati da glava i vrat budu u neutralnom položaju (namjestiti ispod glave tanki jastuk kako bi se izbjegla fleksija glave)
- održavati normotermiju bolesnika
- provoditi propisanu restrikciju tekućine: poželjna je lagana dehidracija, liječnik određuje količinu unosa tijekom 24 sata
- pratiti i bilježiti na temperaturnoj listi i u elektronskoj sestrinskoj dokumentaciji unos i iznos tekućine
- provoditi monitoring respiracije
- provoditi monitoring ICT - a
- smanjiti rizik za pojavu konvulzija, primjenom propisane antikonvulzivne terapije i kontrolirati razinu lijeka u krvi radi očuvanja terapijskog učinka istoga
- održavati adekvatnu oksigenaciju i ventilaciju
- procjenjivati bol i primjenjivati analgeziju po preporuci liječnika [15, 17,18]
- smanjiti rizik za infekciju
- smanjiti rizik za nastanak komplikacija smanjene pokretljivosti (tromboflebitis dekubitus, pneumoniju, kontrakturu) [15].
- pratiti balans tekućine
- procijeniti kožu i sluznice uz evidenciju na sestrinskoj listi

- održavati propisani optimalni nutritivni unos
- provoditi njegu usne šupljine
- održavati kornealni integritet odnosno zaštita antibiotskim mastima ili primjenom umjetnih suza svaka 2 sata
- kontrolirati eliminaciju: funkciju mjehura, funkciju crijeva (peristaltika) te preporuci liječnika primjena klizme ili supozitorija
- osigurati mirnu okolinu
- pružiti podršku obitelji
- evidentirati sve provedene postupke [16]

10. Sestrinske dijagnoze

10.1 Visok rizik za nastanak infekcije u/s centralnim venskim kateterom

Cilj: Bolesnik neće razviti infekciju tijekom hospitalizacije

Sestrinske intervencije:

- pripremiti bolesnika (objasniti postupak rada)
- poštivati pravila asepse kod provođenja postupaka oko CVK
- higijenski prati ruke prije i poslije manipulacije s CVK
- provoditi redovitu inspekciju mjesta insercije CVK, u slučaju da se pojavi crvenilo, otok i/ili iscjedak obavijestiti liječnika
- toaleta i njega mjesta insercije CVK po protokolu
- zabilježiti datum postavljanja CVK
- voditi pismenu evidenciju o prevoju (datum prevoja, lokalni nalaz, potpis medicinske sestre/tehničara)
- voditi evidenciju postupaka provedenih u JIL – u

10.2 Visok rizik za nastanak konvulzija u/s osnovnom bolesti

Cilj: Bolesnik neće dobiti konvulzije tijekom hospitalizacije

Sestrinske intervencije:

- maksimalno isključiti vanjske podražaje
- procijeniti rizik za nastanak konvulzija
- primijeniti antikonvulzivnu terapiju prema odredbi liječnika
- pripremiti opremu i pribor koji će zaštititi bolesnika od ozljeda u slučaju nastanka konvulzija (ograde na krevetima, airway)
- zabilježiti vrijeme i vrstu konvulzija
- obavijestiti liječnika o pojavi konvulzija

10.3 Visok rizik za komplikacije smanjene pokretnosti

Cilj: Bolesnik neće dobiti dekubitus, pneumoniju, kontrakture, tromboflebitis tijekom hospitalizacije
Sestrinske intervencije:

- poticati bolesnika na sudjelovanje pri održavanju osobne higijene, prehrane i druge aktivnosti ako nisu kontraindicirane
- podučiti bolesnika i pomoći mu pri promjeni položaja
- smjestiti u odgovarajući položaj izbjegavajući pritisak na predilekciona mjesta
- izbjegavati trenje kože prigodom promjene položaja
- održavati kožu suhom i čistom
- nježno masirati predilekciona mjesta pri svakoj promjeni položaja
- upotrebljavati antidekubitalna pomagala
- osigurati odgovarajuću prehranu (dovoljnu količinu proteina, vitamina A i C i tekućine)
- provoditi vježbe disanja svaka 1-2 sata raznim pomagalima – baloni, spirometri
- podučiti i pomoći pri iskašljavanju, ako je potrebno aspirirati sekret
- promatrati ekstremitete, boju, oteklinu, bol, svakoga dana mjeriti opseg ekstremiteta
- dokumentirati provedeno

10.4 Mogućnost komplikacija ponovnog krvarenja u/s nereguliranim arterijskim tlakom

Cilj: Bolesnik će imati reguliran arterijski krvni tlak tijekom hospitalizacije

Sestrinske intervencije:

- kontrolirati arterijski tlak, regulaciju provoditi davanjem propisane antihipertenzivne terapije
- osigurati mirnu okolinu bez nepotrebnih podražaja
- primijeniti sedative koje je ordinirao liječnik
- zdravstvenu njegu bolesnika obavljati u krevetu uz minimalni fizički napor bolesnika
- dokumentirati provedeno

10.5 Akutna bol u/s osnovnom bolesti

Cilj: Bolesnik će osjećati minimalnu bol, na VAS skali boli od 1-10 procijeniti će bol s dva ili manje
Sestrinske intervencije:

- redovito procjenjivati bol (kontinuirano pratiti neverbalne reakcije, pojavu nemira i vitalne funkcije bolesnika, upotrijebiti VAS skalu za procjenu bola i verbalne odgovore bolesnika, pratiti pojavu, lokalitet, intezitet te vrijeme trajanja boli)
- otkloniti moguće činitelje koji mogu utjecati na jačinu bola
- smjestiti bolesnika u udoban položaj
- pružiti psihološku podršku
- primijeniti od liječnika propisane analgetike
- evaluirati odgovor na primjenu analgetika i psihološku podršku
- dokumentirati postupak

10.6 Visok rizik za nastanak disbalansa tekućine i elektrolita u/s antiedematoznom terapijom

Cilj: Bolesnik će imati održan balans tekućine i elektrolita

Sestrinske intervencije:

- bilježiti unos i iznos tekućine
- pratiti arterijski krvni tlak
- mjeriti središnji venski tlak
- pratiti elektrolite u krvi više puta dnevno prema odredbi liječnika
- mjeriti satnu diurezu
- procjenjivati turgor kože
- kod disbalansa, izvršiti propisanu korekciju nadoknadom tekućine i elektrolita prema uputama liječnika
- dokumentirati sve provedeno

10.7 Anksioznost u/s neizvjesnim ishodom bolesti

Cilj: Bolesnik će tijekom hospitalizacije iskazati nižu razinu anksioznosti

Sestrinske intervencije:

- omogućiti bolesniku da verbalizira svoje osjećaje
- uključiti članove uže obitelji u skrb o pacijentu
- osigurati mirno okruženje [20]
- razgovarati s bolesnikom, te ostvariti empatijsku interakciju i stvoriti odnos povjerenja
- primijeniti lijekove koje ordinira liječnik

11. Zaključak

Bolesnika sa SAH-om potrebno je hitno zbrinuti u JIL-u prije nego se razviju komplikacije koje ugrožavaju život. Zbrinjavanje bolesnika započinje procjenom stanja dišnog puta, respiracije, cirkulacije i svijesti. Potrebno je osigurati respiratornu potporu i hemodinamsku stabilnost te kontinuirani monitoring bolesnika. Nakon toga pristupa se dijagnostičkoj obradi i liječnik nakon uvida u nalaze donosi odluku o operativnom ili konzervativnom pristupu liječenju.

Kod operativnog pristupa liječenju bolesnika sa SAH-om provodi se prijeoperacijska priprema i poslijeoperacijska skrb za bolesnika.

Cilj zdravstvene njege bolesnika sa SAH-om u JIL-u je pravovremeno zbrinuti i stabilizirati bolesnika, rano prepoznati simptome pogoršanja i spriječiti komplikacije jer početna prolazna neurološka oštećenja mogu rezultirati trajnim invaliditetom ili smrtnim ishodom. Kliničko promatranje bolesnika koje radi medicinska sestra/tehničar najosjetljiviji je pokazatelj rane promjene odnosno poboljšanja ili pogoršanja stanja. Rano prepoznavanje bilo koje komplikacije prije ili nakon operacije omogućuje brzu reakciju medicinske sestre/tehničara i obavještanje liječnika te uključivanje cijelog tima u intervenciju koju treba poduzeti kako bi se zaustavio proces pogoršanja. Zbog toga je važno da medicinske sestre/tehničari koji rade u JIL-u znaju pravilno procijeniti vitalne funkcije, prepoznati promjenu kliničkog stanja i stanja svijesti kod bolesnika, dobro poznaju anatomiju i fiziologiju mozga i kliničku sliku SAH-a te znaju prepoznati komplikacije. Svi članovi sestrinskog tima koji skrbe za bolesnika moraju biti vješti u postupku provođenja reanimacije, u izvođenju medicinsko dijagnostičkih i terapijskih postupka, moraju znati koristiti respiratore, monitore i ostalu potrebnu medicinsko tehničku opremu.

Prvostupnice sestrinstva su voditelji sestrinskih timova u JIL-u, medicinske sestre planiraju sestrinske intervencije koje mogu biti zavisne, međuzavisne i nezavisne, postavljaju sestrinske dijagnoze, provode intervencije i evaluiraju zdravstvenu njegu, izvode medicinsko tehničke postupke i koordiniraju rad timova. Brzi razvoj neurokirurgije i tehnologije utjecao je na razvoj neurokiruškog sestrinstva te je poželjno da u timu JIL-a rade i visoko educirane medicinske sestre koje u svakom trenutku mogu bolesniku osigurati pravilno liječenje i zdravstvenu njegu temeljenu na dokazima. Kontinuiranom sestrinskom procjenom, pravilnom koordinacijom svih članova zdravstvenoga tima koji skrbe o bolesniku i pravilnom organizacijom procesa zdravstvene skrbi moguće je poboljšati kvalitetu i ishode zbrinjavanja bolesnika sa SAH-om u JIL-u.

12. Literatura

1. Keros P., Pećina M., Ivančić-Košuta M.: Temelji anatomije čovjeka, Medicinska biblioteka, Zagreb, 1999.
2. Prpić I. i suradnici: Kirurgija za medicinare – Priručnik za ispite, Školska knjiga, Zagreb, 2005.
3. Prpić I. i suradnici: Kirurgija za medicinare, Školska knjiga, Zagreb, 2005.
4. Gavranić A, Šimić H, Škoro I, Stanković B, Rotim K, Kolić Z.: Subarahnoidalno krvarenje: *Medicina fluminensis* 2011, Vol. 47, No. 2, p. 143-156 www.hrcak.srce.hr/medicina pristupljeno 26.09.2022.
5. K. Rotim, V. Beroš i sur.: Cerebrovaskularna neurokirurgija, Medicinska naklada, Zagreb, 2015
6. de Oliveira Manoel, A.L., Goffi, A., Marotta, T.R. et al. The critical care management of poor-grade subarachnoid haemorrhage. *Crit Care* 20, 21 (2016).
<https://doi.org/10.1186/s13054-016-1193-9> pristupljeno 26.9.2022
7. Carolina Rouanet, Gisele Sampaio Silva, Aneurysmal subarachnoid hemorrhage: current concepts and updates *Hemorragia subaracnoidea aneurismática: conceitos atuais*
<https://www.scielo.br/j/anp/a/BBbWCmh9DV5dRBYrFpBHSNv/?format=pdf&lang=en> pristupljeno 26.9.2022
8. Demarin V., Trkanjec Z.: Neurologija, Medicinska naklada, Zagreb, 2008.
9. Connolly ES Jr, Rabinstein AA, Carhuapoma JR, Derdeyn CP, Dion J, Higashida RT, Hoh BL, Kirkness CJ, Naidech AM, Ogilvy CS, Patel AB, Thompson BG, Vespa P; American Heart Association Stroke Council; Council on Cardiovascular Radiology and Intervention; Council on Cardiovascular Nursing; Council on Cardiovascular Surgery and Anesthesia; Council on Clinical Cardiology. Guidelines for the management of aneurysmal subarachnoid hemorrhage: a guideline for healthcare professionals from the American Heart Association/American Stroke Association. *Stroke*. 2012 Jun;43(6):1711-37. doi: 10.1161/STR.0b013e3182587839. Epub 2012 May 3. PMID: 22556195
10. Reith FC, Van den Brande R, Synnot A, Gruen R, Maas AI. The reliability of the Glasgow Coma Scale: a systematic review. *Intensive Care Med*. 2016 Jan;42(1):3-15. doi: 10.1007/s00134-015-4124-3. Epub 2015 Nov 12. PMID: 26564211.

11. Kiseljak V.: Anestezija i reanimacija za medicinske sestre i tehničare, Medicinska naklada, Zagreb, 1996.
12. Kalauz S.: Zdravstvena njega kirurških bolesnika sa odabranim poglavljima, Zagreb, 2000
13. Kurtović B. i suradnici: Zdravstvena njega neurokirurških bolesnika, HKMS, Zagreb 2013
14. Subarachnoid Hemorrhage Nursing care Plans Diagnosis and Interventions
<https://nursestudy.net/subarachnoid-hemorrhage-nursing-diagnosis/> pristupljeno 26.09.2022.
15. Prlić N. i suradnici: Zdravstvena njega 4, Školska knjiga, Zagreb, 2001
16. Sestrinske dijagnoze, HKMS, Zagreb, 2011.
17. <https://www.nursingtimes.net/clinical-archive/neurology/nursing-a-patient-after-subarachnoid-haemorrhage-23-08-2001/> pristupljeno 26.9.2022
18. Boling B, Groves TR. Management of Subarachnoid Hemorrhage. Crit Care Nurse. 2019 Oct;39(5):58-67. doi: 10.4037/ccn2019882. PMID: 31575595.
19. Broz LJ. i suradnici: Zdravstvena njega internističkih bolesnika, Školska knjiga, Zagreb, 2009.
20. Beleza M. Intracranial aneurysmal. Nursing care Managament, Medical-surgical nursing
<https://nurseslabs.com/intracranial-aneurysm/> pristupljeno 29.09.2022

13. Popis slika

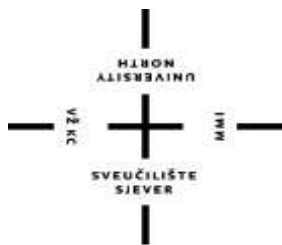Slika 2.3.1. Willisov arterijski prsten, modificirano prema izvoru sa wikipedia.org 7

Slika 3.1 Prikaz mozga sa hemoragijom, izvor: zdravlje.eu/2010/05/11 8

14. Popis tablica

Tablica 5.5.1. Hunt & Hess ljestvica kliničkog stupnjevanja SAH-a izvor: K. Rotim, V. Beroš i sur.:
Cerebrovaskularna neurokirurgija, Medicinska naklada, Zagreb, 2015 12

Tablica 5.2 Glasgow koma skala (GCS,) izvor: K. Rotim, V. Beroš i sur.: Cerebrovaskularna
neurokirurgija, Medicinska naklada, Zagreb, 2015 13



**Sveučilište
Sjever**

**IZJAVA O AUTORSTVU
I
SUGLASNOST ZA JAVNU OBJAVU**

Završni/diplomski rad isključivo je autorsko djelo studenta koji je isti izradio te student odgovara za istinitost, izvornost i ispravnost teksta rada. U radu se ne smiju koristiti dijelovi tuđih radova (knjiga, članaka, doktorskih disertacija, magistarskih radova, izvora s interneta, i drugih izvora) bez navođenja izvora i autora navedenih radova. Svi dijelovi tuđih radova moraju biti pravilno navedeni i citirani. Dijelovi tuđih radova koji nisu pravilno citirani, smatraju se plagijatom, odnosno nezakonitim prisvajanjem tuđeg znanstvenog ili stručnoga rada. Sukladno navedenom studenti su dužni potpisati izjavu o autorstvu rada.

Ja, Jelena Cujzek Fabijančić pod punom moralnom, materijalnom i kaznenom odgovornošću, izjavljujem da sam isključiva autorica završnog rada pod naslovom Skrb za bolesnika sa subarahnoidalnom hemoragijom u jedinici intenzivnog liječenja te da u navedenom radu nisu na nedozvoljeni način (bez pravilnog citiranja) korišteni dijelovi tuđih radova.

Studentica:
Jelena Cujzek Fabijančić

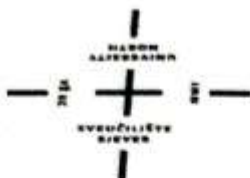
(vlastoručni potpis)

Sukladno Zakonu o znanstvenoj djelatnosti i visokom obrazovanju završne/diplomske radove sveučilišta su dužna trajno objaviti na javnoj internetskoj bazi sveučilišne knjižnice u sastavu sveučilišta te kopirati u javnu internetsku bazu završnih/diplomskih radova Nacionalne i sveučilišne knjižnice. Završni radovi istovrsnih umjetničkih studija koji se realiziraju kroz umjetnička ostvarenja objavljuju se na odgovarajući način.

Ja, Jelena Cujzek Fabijančić neopozivo izjavljujem da sam suglasna s javnom objavom završnog rada pod naslovom Skrb za bolesnika sa subarahnoidalnom hemoragijom u jedinici intenzivnog liječenja čija sam autorica.

Studentica:
Jelena Cujzek Fabijančić

(vlastoručni potpis)



**Sveučilište
Sjever**

IZJAVA O AUTORSTVU
I
SUGLASNOST ZA JAVNU OBJAVU

Završni/diplomski rad isključivo je autorsko djelo studenta koji je isti izradio te student odgovara za istinitost, izvornost i ispravnost teksta rada. U radu se ne smiju koristiti dijelovi tuđih radova (knjiga, članaka, doktorskih disertacija, magistarskih radova, izvora s interneta, i drugih izvora) bez navođenja izvora i autora navedenih radova. Svi dijelovi tuđih radova moraju biti pravilno navedeni i citirani. Dijelovi tuđih radova koji nisu pravilno citirani, smatraju se plagijatom, odnosno nezakonitim prisvajanjem tuđeg znanstvenog ili stručnoga rada. Sukladno navedenom studenti su dužni potpisati izjavu o autorstvu rada.

Ja, Jelena Cujzek Fabijančić pod punom moralnom, materijalnom i kaznenom odgovornošću, izjavljujem da sam isključiva autorica završnog rada pod naslovom Skrb za bolesnika sa subarahnoidalnom hemoragijom u jedinici intenzivnog liječenja te da u navedenom radu nisu na nedozvoljeni način (bez pravilnog citiranja) korišteni dijelovi tuđih radova.

Studentica:
Jelena Cujzek Fabijančić

Jelena Cujzek Fabijančić
(vlastoručni potpis)

Sukladno Zakonu o znanstvenoj djelatnosti i visokom obrazovanju završne/diplomske radove sveučilišta su dužna trajno objaviti na javnoj internetskoj bazi sveučilišne knjižnice u sastavu sveučilišta te kopirati u javnu internetsku bazu završnih/diplomskih radova Nacionalne i sveučilišne knjižnice. Završni radovi istovrsnih umjetničkih studija koji se realiziraju kroz umjetnička ostvarenja objavljuju se na odgovarajući način.

Ja, Jelena Cujzek Fabijančić neopozivo izjavljujem da sam suglasna s javnom objavom završnog rada pod naslovom Skrb za bolesnika sa subarahnoidalnom hemoragijom u jedinici intenzivnog liječenja čija sam autorica.

Studentica:
Jelena Cujzek Fabijančić

Jelena Cujzek Fabijančić
(vlastoručni potpis)