

Fizioterapijski pristup kod ozljede Ahilove tetive

Božac, Paolo

Undergraduate thesis / Završni rad

2023

Degree Grantor / Ustanova koja je dodijelila akademski / stručni stupanj: **University North / Sveučilište Sjever**

Permanent link / Trajna poveznica: <https://um.nsk.hr/um:nbn:hr:122:656570>

Rights / Prava: [In copyright](#)/[Zaštićeno autorskim pravom.](#)

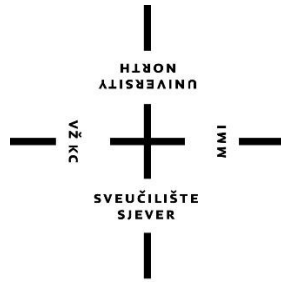
Download date / Datum preuzimanja: **2024-12-18**



Repository / Repozitorij:

[University North Digital Repository](#)





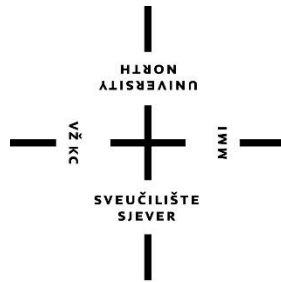
**Sveučilište
Sjever**

Završni rad br. 195/FIZ/2023

Fizioterapijski pristup kod ozljede Ahilove tetive

Paolo Božac, 3904/336

Varaždin, travanj 2023. godine



**Sveučilište
Sjever**

Odjel za fizioterapiju

Završni rad br. 195/FIZ/2023

Fizioterapijski pristup kod ozljede Ahilove tetive

Student

Paolo Božac, 3904/336

Mentor

doc. dr. sc. Manuela Filipec

Varaždin, travanj 2023. godine

Prijava završnog rada

Definiranje teme završnog rada i povjerenstva

ODJEL	Odjel za fizioterapiju		
STUDIJ	preddiplomski stručni studij Fizioterapija		
PRISTUPNIK	Paolo Božac	JMBAG	0336038236
DATUM	03.03.2023.	KOLEGIJ	Fizioterapijske vještine II
NASLOV RADA	Fizioterapijski pristup kod ozljede Ahilove tetive		
NASLOV RADA NA ENGL. JEZIKU	Physiotherapy approach to Achilles tendon injury		
MENTOR	Manuela Filipec	ZVANJE	doc. dr. sc.
ČLANOVI POVJERENSTVA	<ol style="list-style-type: none">doc. dr. sc. Ivana Živoder, predsjednikdoc. dr. sc. Manuela Filipec, mentorJasminka Potočnjak, mag. physioth., v. pred., članVesna Hodić, mag. physioth., pred., zamjenski član		

Zadatak završnog rada

BROJ	195/FIZ/2023
OPIS	<p>Stanja koja mogu dovesti do oštećenja i ozljede Ahilove tetive obuhvaćaju široki spektar poremećaja, a pojmovi i klasifikacija za te poremećaje se u literaturi razlikuju. Uzrok nastanka ozljede Ahilove tetive još uvijek je nepoznat, no razmatrane su dvije teorije. Prva teorija, degenerativna teorija, upućuje na smanjeni protok krvi, kroničnu degenerativnu promjenu, i tkivnoj hipoksiji kao važnijim uzrocima ozljede Ahilove tetive. Druga, mehanička teorija, govori o tome da pokreti koji dovode do preopterećenja tetive, stvaraju mikrotraume i potenciraju njezinu rupturu ili puknuće. Kod ozljede Ahilove tetive dolazi do smanjenje funkcije, pojave boli i otekline unutar i/ili oko Ahilove tetive. Uloga fizioterapeuta važna je u smanjenju intenziteta boli i povećanju funkcijskih sposobnosti. Cilj rada je prikazati fizioterapijski pristup kod ozljede Ahilove tetive.</p>

ZADATAK URUČEN

21.03.2023.



PRETIS MENTORA

M. Filipec

Sažetak

Ahilova tetiva je najveća i najjača tetiva u ljudskom tijelu, a ime je dobila po grčkom junaku Ahilu. Podložan je ozljedama kao što su rupture i prenaprezanje, koje su česte kod profesionalnih i rekreativnih sportaša. Kada Ahilova tetiva pukne, javlja se bol, oteklina, gubitak funkcije. Ozljede tetiva najčešće su kod muškaraca srednje dobi i javljaju se u raznim sportovima poput nogometa, tenisa, rukometa i košarke.

Postoje dvije teorije o nastanku ozljede: degenerativna teorija i mehanička teorija. Edukacija je važna za pacijenta s ozljedom Ahilove tetive. Pacijenta treba educirati kako hodati sa štakama i kako postaviti ortoza. Također pacijenta treba educirati o bolesti od koje boluje i pokazati mu vježbe koje može samostalno raditi. Fizioterapijski postupci usmjereni su na smanjenje atrofije, smanjenje rupture i povećanje opsega pokreta.

Cilj fizioterapijskih postupaka je omogućiti tetivi normalno zacjeljivanje, povratak opsega pokreta, snage i izdržljivosti te postizanje razine aktivnosti na kojoj je pacijent bio prije ozljede. Uloga fizioterapeuta prvenstveno je biti edukator i motivator u procesu liječenja te dati maksimalan doprinos.

Prevenција i učinkovito liječenje ozljeda Ahilove tetive ključni su za povratak pacijenata na prethodnu razinu aktivnosti. Za uspješan oporavak nužni su edukacija, rehabilitacijski protokoli i holistički pristup.

Ključne riječi: Ahilova tetiva, ruptura, oporavak, liječenje

Abstract

The Achilles tendon is the largest and strongest tendon in the human body, and is named after the Greek hero Achilles. It is susceptible to injuries such as ruptures and overstrain, which are common in professional and recreational athletes. When the Achilles tendon ruptures, there is pain, swelling, and loss of function. Tendon injuries are most common in middle-aged men and occur in various sports such as football, tennis, handball and basketball.

There are two theories about the origin of the injury: the degenerative theory and the mechanical theory. Education is important for patients with Achilles tendon injuries. The patient should be educated on how to walk with crutches and how to place the orthosis. The patient should also be educated about the diseases he suffers from and shown exercises that he can do independently. Physiotherapy procedures are aimed at reducing atrophy, reducing the rate of rupture and increasing the range of motion.

The aim of physiotherapy procedures is to allow the tendon to heal normally, to return to normal range of motion, strength and endurance, and to achieve the level of activity the patient was at before the injury. Physiotherapist role is primarily to be an educator, motivator and to make a maximum contribution in therapy process.

Prevention and effective treatment of Achilles tendon injuries are key to returning patients to their previous level of activity. Education, rehabilitation protocols and a holistic approach are necessary for successful recovery.

Key words: Achilles tendon, rupture, recovery, treatment

Sadržaj

1. Uvod	1
2. Ozljede Ahilove tetive	2
2.1. Ruptura Ahilove tetive	2
2.3. Dijagnostika	3
3. Fizioterapijska procjena	4
3.1. Procjena boli	4
3.2. Opservacija stopala	4
3.3. Mjerenje cirkularnosti stopala	5
3.4. Mjerenje opsega pokreta	5
3.4.1. Mjerenje opsega pokreta dorzalne fleksije	5
3.4.2. Mjerenje opsega pokreta plantarne fleksije	6
3.4.3. Mjerenje opsega pokreta inverzije stopala	6
3.4.4. Mjerenje opsega pokreta everzije stopala	7
3.5. Mjerenje mišićne snage	8
3.5.1. Manualni mišićni test za m.gastrocnemius	8
3.5.2. Manualni mišićni test za m.soleus	9
3.5.3. Manualni mišićni test za m.tibialis anterior	9
3.5.4. Manualni mišićni test m.tibialis posterior	10
3.5.5. Manualni mišićni test za m.peroneus longus i m.peroneus brevis	11
3.5.6. Dinamometrija fleksije gležnja	11
3.5.7. Dinamometrija ekstenzije gležnja	12
3.6. Klinički funkcijski testovi	13
4. Fizioterapijska intervencija	15
4.1. Operativno liječenje	15
4.2. Neoperativno liječenje	15
4.3. Fizioterapijski postupci	15
4.3.1. Ultrazvuk	16
4.3.2. Elektrostimulacija	16
4.3.3. Magnetoterapija	17
4.3.4. RICE metoda	17
4.4. Terapijsko vježbanje	18
4.4.1. Vježbe istezanja mišića u akutnoj fazi	19
4.4.2. Fizioterapijska intervencija nakon prolaska akutne faze	20
5. Prikaz slučaja	23

6. Edukacija	25
7. Zaključak	26
8. Literatura	27
9. Popis slika i tablica	28

1. Uvod

Ahilova tetiva najveća je i najjača tetiva u ljudskom tijelu. Ime je dobila po grčkome junaku Ahileju. Prema tijeku događaja iz Homerove Ilijade, Paris je ubio Ahileja tako što ga je pogodio strijelom u petu. Peta je bila najranjiviji dio Ahilova tijela. Također i u današnje vrijeme izražava se tvrdnja da se pojam Ahilova peta koristi kada se želi opisati nečija slabost ili osjetljiva točka [1]. Zbog visokog opterećenja i ponavljajućih pokreta, Ahilova tetiva može biti podložna ozljedama. Do rupture dolazi zbog naglog te pretjeranog napinjanja napete tetive (npr. kod trčanja ili doskoka). Ahilova tetiva sastoji se od jakih vlakana kolagena, no unatoč svojoj snazi i otpornosti, ruptura može nastati zbog prekomjernog naprezanja ili degenerativnih promjena u tetivi. Čimbenici rizika za ozljedu Ahilove tetive uključuju prethodne ozljede, nedovoljno zagrijavanje prije aktivnosti, neodgovarajuću opremu, kao i starenje [2]. Važno je pravodobno prepoznati i liječiti ozljedu Ahilove tetive kako bi se postigao što bolji ishod i omogućio povratak na aktivnosti koje su bile ograničene zbog ozljede. Pravilna dijagnoza i liječenje ozljede Ahilove tetive ključni su za osiguravanje potpunog oporavka i sprječavanje daljnjih oštećenja ili komplikacija. U mnogim slučajevima, metode poput mirovanja, leda, kompresije i fizioterapije mogu biti učinkoviti u ublažavanju boli i obnavljanju funkcije. Međutim, ozbiljne ozljede mogu zahtijevati operativni zahvat i dulji period oporavka. U manje slučajeva ruptura Ahilove tetive uzrokovana je primjenom sile na samu tetivu [3]. Fizioterapeut ima važnu ulogu kod liječenja oštećenja Ahilove tetive. Prije svega bitan je brz i kvalitetan oporavak radi povratka na stari način života prije nego što se ozljeda dogodila. To podrazumijeva razne stvari iz svakodnevnog života poput normalnog hodanja, hodanja po stepenicama te trčanja. Ozljeda tetive najčešće nastaje kod profesionalnih sportaša, ali vrlo često i kod rekreativaca. Usprkos svojoj snazi, podložna je ozljedama poput ruptura i prenaprezanja. Kod nekih slučajeva, ozljeda Ahilove tetive može dovesti do potpunog pucanja tetive, što zahtijeva operativni zahvat i dugotrajnu rehabilitaciju. S obzirom na težinu ozljede, ruptura tetive može biti ugrožavajuća po sportaševu profesionalnu karijeru, s obzirom da je zabilježeno da trećina sportaša koja su doživjela rupturu Ahilove tetive nikad nisu nastavili sa profesionalnom igrom na istoj razini kao i prije ozljede. Ozljeda tetiva najčešća je kod muškaraca srednjih godina. Ozljeda se javlja kod raznih sportova poput: nogometa, tenisa, rukometa te košarke [4]. Ukupno gledano, razumijevanje uzroka, simptoma i mogućnosti liječenja ozljede Ahilove tetive ključno je za sve koji se bave fizičkom aktivnošću, posebno za

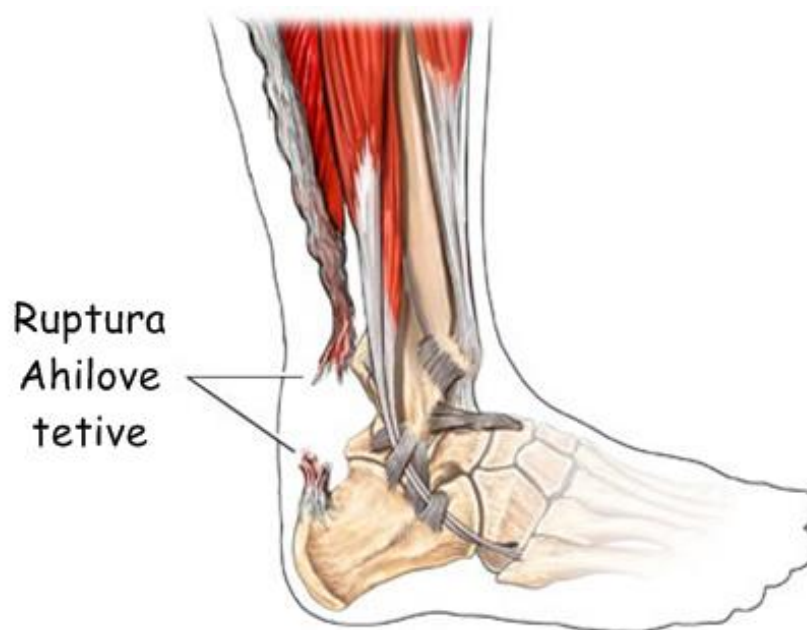one koji sudjeluju u sportovima s velikim opterećenjem ili imaju prethodne čimbenike rizika za te ozljede [4].

2. Ozljede Ahilove tetive

Širok je spektar poremećaja pod koji spadaju stanja koja dovode do ozljede i oštećenja Ahilove tetive. Postoje najčešće dvije skupine takvih stanja, a to su ruptura Ahilove tetive i tendinopatije. Još uvijek je nepoznanica točan uzrok takve vrste ozljede. Postoje dvije teorije o nastanku ozljede. Degenerativna teorija (prva teorija) ukazuje na smanjenju protoka krvi te o tkivnoj hipoksiji kao jednom od bitnijih uzroka ozljede. Druga ili mehanička teorija govori nam da preopterećenje tetive stvara mikrotraume i potencira rupturu tetive. Tendinopatija je pojava boli i otečenosti te disfunkcija tetive, većinom je posljedica mehaničkog djelovanja na tetivu [5].

2.1. Ruptura Ahilove tetive

Ruptura Ahilove tetive je puknuće Ahilove tetive (Slika 2.1.1). To je traumatska ozljeda koja uzrokuje značajne funkcionalne deficite. Ruptura Ahilove tetive se može podijeliti na akutne i kronične. Kronične rupture su rezultat sindroma prenaprežanja. Akutne rupture uključuju parcijalnu i totalnu rupturu Ahilove tetive [6].



Slika 2.1.1 Ruptura Ahilove tetive

(Izvor: <https://zdravlje.eu/2011/05/09/ruptura-ahilove-tetive/>)

2.2. Klinička slika

Pri rupturi Ahilove tetive dolazi do boli, otekline, gubitka funkcije u području tetive. Dolazi do onesposobljenosti podizanja na prste i dorzalne fleksije stopala. Često pacijenti spominju da imaju osjećaj kao da su primili snažan udarac u stražnju stranu potkoljenice te čuli glasan zvuk pucanja (npr. kao da je grana na stablu pukla) [6].

2.3. Dijagnostika

Unatoč razvijenoj tehnologiji za unaprjeđenje dijagnostike, anamneza je i dalje vrlo važna, gotovo nezamjenjiva. Anamnestički podatci pružaju informacije o značajkama tegoba, njihovoj lokalizaciji, omogućuju procjenu bolesnikove suradljivosti i motivacije. Važno je uzeti obiteljsku, sadašnju, radnu i socijalnu anamnezu. U uzimanju podataka o sadašnjoj anamnezi važno je uzeti u obzir mehanizam ozljeđivanja, dosadašnji tijek liječenja i svaki simptom. Bolesnici najčešće navode bolove, oteklinu, ograničenu pokretljivost, deformaciju, slabost mišića, umor i šepanje. Klinička dijagnostika jest primarna dijagnostička metoda, a sve druge su sekundarne. U kliničku dijagnostiku pripadaju i klinički testovi. RTG je pomoćna metoda te se uz pomoć nje otkriva razvoj kalcifikata. U puno češće dijagnostičke metode spadaju i kompjutorizirana tomografija (CT), ultrazvučna dijagnostika, termografija, scintigrafija kosti, magnetna rezonancija te artroskopija [6].

Putem ultrazvuka se omogućuje statička i dinamička pretraga tetive u uzdužnom te poprečnome smjeru. A puknuće Ahilove tetive karakteristično je za konačni stadij prenaprežanja Ahilove tetive [6].

Specifični klinički znakovi su jaka bol prilikom puknuća tetive, opipljiva i bolna udubina u samoj tetivi te parcijalan ili potpuni gubitak plantarne fleksije [6].

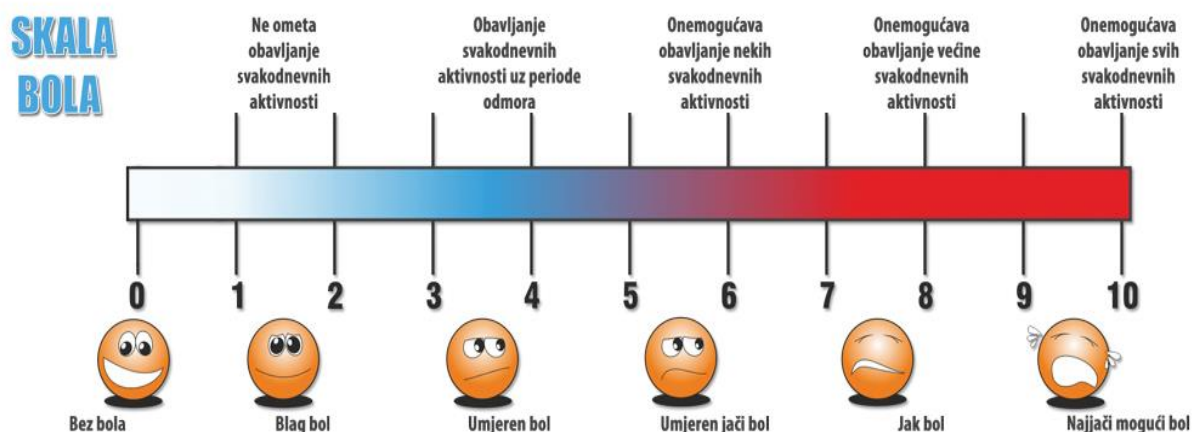
3. Fizioterapijska procjena

Fizioterapijska procjena je bitna jer je ona temelj cijelog liječenja i važan faktor oporavka pacijenta. Nužno je da se ona provede postupno i kvalitetno za bolju i bržu rehabilitaciju [7].

3.1. Procjena boli

Točna i precizna procjena boli nužna je za odluku o odgovarajućoj terapiji. Kao prvo, važno je uzeti anamnezu o bolu – kako bolesnik opisuje bol, kako ga doživljava, je li bol konstantna ili se samo povremeno pojavljuje i u kojim situacijama, koliko se često pojavljuju epizode izbijajućeg boli te naravno, intenzitet bola koji se procjenjuje VAS skalom (Slika 3.1.1).

Isto tako, važno je uzeti općenite podatke o mogućim lijekovima koje pacijent uzima [7].



Slika 3.1.1 VAS skala boli

(Izvor: <https://dolorex.ba/izmjerite-bol/>)

3.2. Opservacija stopala

Pregled stopala mora se obaviti bez odjeće i obuće. Mora se učiniti usporedba sa stopalom druge noge, potrebno je pogledati obuću koju pacijent nosi. Normalno stopalo jest normalnog mišićnog tonusa, bezbolno prilikom pokreta, normalne boje kože. Promatra se položaj Ahilovih tetiva i svodovi stopala [8].

3.3. Mjerenje cirkularnosti stopala

Cirkularnost stopala mjeri se zbog prisutnosti edema mekih tkiva, zglobova, trofike mišića te za evaluaciju terapijskih procedura. Obavlja se pomoću centimetarske trake, a vrijednosti se izražavaju u milimetrima (mm) [9].

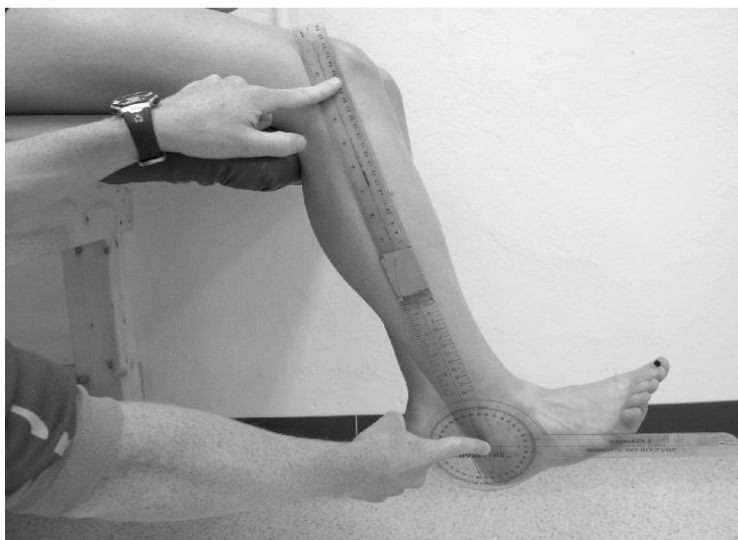Mjeri se oko glavica metatarzalnih kostiju. Potrebno je mjeriti oba stopala te mjerenja ponoviti na početku, sredini te na kraju terapije [10].

3.4. Mjerenje opsega pokreta

Mjerenje opsega pokreta objektivna je metoda mjerenja aktivnog ili pasivnog pokreta. Goniometar ili kutomjer je instrument koji koristi se za mjerenje opsega pokreta [11]. U nožnom zglobu mjeri se pokret plantarne fleksije, dorzalne fleksije, everzije i inverzije [12].

3.4.1. Mjerenje opsega pokreta dorzalne fleksije

Opseg pokreta dorzalne fleksije iznosi 0 - 20°. Ispitanik mora sjediti tako da su koljena flektirana pod kutem od 90° preko ruba (Slika 3.4.1.1). Pri izvođenju mjerenja pokreta jednom rukom pridržava se fiksni krak kutomjera, a drugom rukom pridržava se pomični krak koji prati pokret [13].

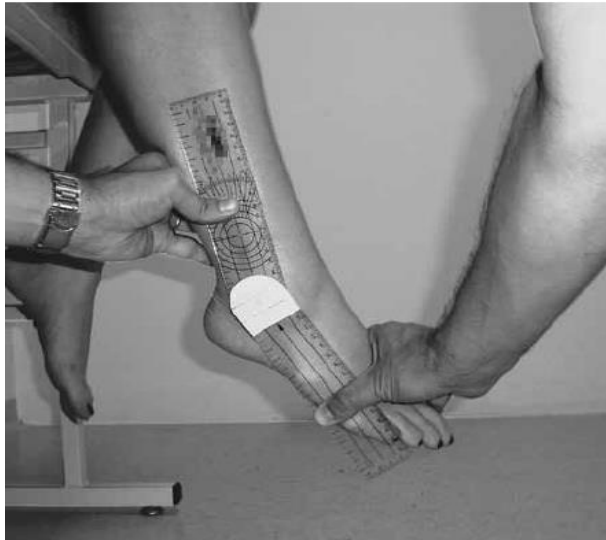


Slika 3.4.1.1 Mjerenje opsega pokreta dorzalne fleksije

(Izvor: https://www.researchgate.net/figure/Illustration-of-positioning-of-the-goniometer-for-measurement-of-active-dorsiflexion_fig2_51066547)

3.4.2. Mjerenje opsega pokreta plantarne fleksije

Opseg pokreta plantarne fleksije iznosi $0 - 25^{\circ} - 35^{\circ}$. Položaj ispitanika je sjedeći, kao i kod ispitivanja dorzalne fleksije stopala (Slika 3.4.2.1). Položaj kutomjera je također isti; fiksni krak je paralelan i prati fibulu, a pomični je krak paralelan sa petom metatarzalnom kosti [13].

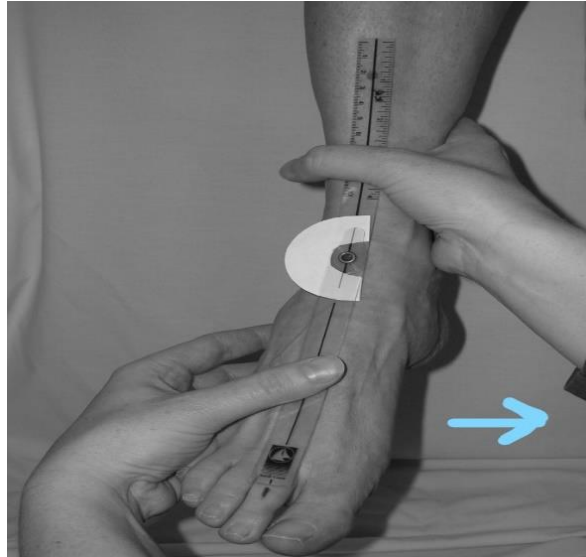


Slika 3.4.2.1 Mjerenje opsega pokreta plantarne fleksije

(Izvor: https://www.researchgate.net/figure/Positioning-of-participant-the-observers-hands-and-the-goniometer-during-measurement_fig3_227400955)

3.4.3. Mjerenje opsega pokreta inverzije stopala

Opseg pokreta inverzije stopala iznosi $0 - 30^{\circ} - 35^{\circ}$. Ispitanik sjedi sa flektiranim koljenima preko ruba stola pod kutom od 90° . Stopalo je u opuštenom položaju. Kako bi prevenirali pokrete abdukcije i rotacije kuka te ekstenziju koljena, stabilizira se distalni kraj potkoljenice (Slika 3.4.3.1). Središte kutomjera stavlja se sa prednje strane gležnja između medijalnog i lateralnog maleola (kao referentnu točku uzimamo tuberositas tibiae). Kao i prethodno opisano, jednom rukom pridržava se fiksni krak kutomjera, a drugom pridržava se pomični krak i podržava se pokret [13].

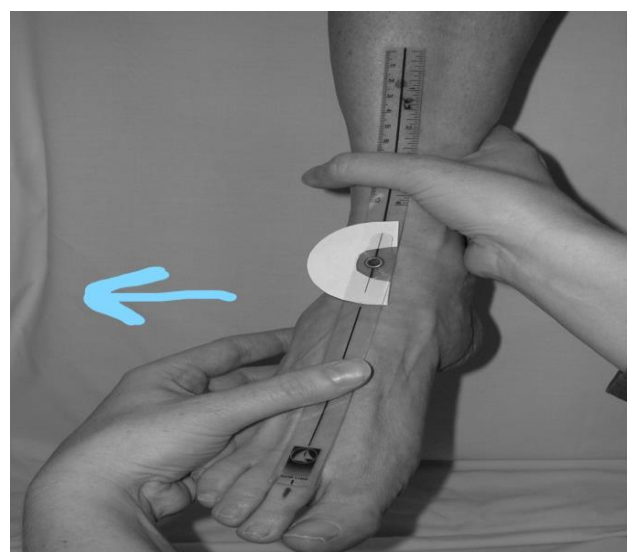

Slika 3.4.3.1 Pokret mjerenja inverzije stopala u smjeru strelice

(Izvor: <https://bmcmusculoskeletdisord.biomedcentral.com/articles/10.1186/1471-2474-7-60>)

3.4.4. Mjerenje opsega pokreta everzije stopala

Opseg pokreta everzije stopala iznosi 0 - 30° - 35°. Položaj ispitanika je isti kao kod ispitivanja inverzije stopala. Položaj kutomjera je također isti kao kod mjerenja inverzije stopala – centar kutomjera se postavlja između medijalnog i lateralnog maleola, fiksni krak je paralelan sa prednjim rubom tibije, a pomični krak je paralelan sa glavicom druge metatarzalne kosti (Slika 3.4.4.1). Pri izvođenju jednom rukom pridržava se fiksni krak, a drugom pratimo pokret, pritom pazeći da linija kutomjera bude paralelna sa referentnom točkom [13].



Slika 3.4.4.1 Pokret mjerenja everzije stopala u smjeru strelice

(Izvor: <https://bmcmusculoskeletdisord.biomedcentral.com/articles/10.1186/1471-2474-7-60>)

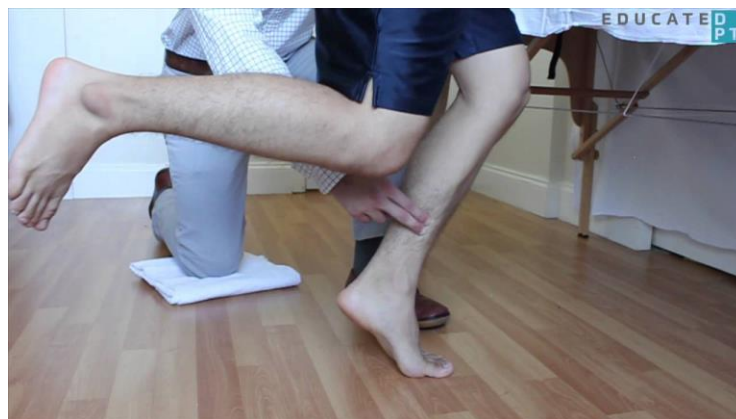3.5. Mjerenje mišićne snage

Mjerenje mišićne snage provodi se manualnim mišićnim testom ili dinamometrom.

Manualni mišićni test (MMT) je mjerenje mišićne snage mišića. Snaga mišića označuje se ocjenama 0 – 5. Kod ocjene 0 nema kontrakcije mišića, kod ocjene 1 pojavljuje se kontrakcija mišića, za ocjenu 2 mišić savladava pun pokret kad je isključena gravitacija. Kod ocjene 3 mišić savladava pun opseg pokreta bez isključene gravitacije, za ocjenu 4 mišić savladava pun opseg pokreta sa utjecajem gravitacije i blagog otpora. Kod ocjene 5 mišić savladava pun opseg pokreta uz maksimalan otpor koji pruža fizioterapeut. Dinamometar je instrument kojim se mjeri jakost pojedinih mišića. Dinamometrija je objektivna metoda mjerenja, a izmjerene vrijednosti se izražavaju u njutnima [13].

3.5.1. Manualni mišićni test za m.gastrocnemius

Za ocjenu 3 ispitanik stoji na nozi koja se testira dok je druga noga dignuta od podloge. Jednom rukom se ispitanik pridržava za ruku ispitivača (ili sa dva prsta za stol) zbog održavanja balansa (Slika 3.5.1.1). Zatim se ispitanik odigne na prste koliko god je moguće više. Ako ispitanik može ponoviti pokret, a da tijekom izvršavanja zadatka osjeti zamor, ocjenjuje se ocjenom 4. Ukoliko ispitanik to isto izvede bez osjećaja zamora, mišić se ocjenjuje ocjenom 5. Za ocjenu 2, ispitanik u stojećem položaju izvodi djelomičan antigravitacijski pokret. Za ocjenu 1 i 0 u proniranom položaju palpira se trbuh mišića prilikom pokušaja pokreta na stražnjoj strani potkoljenice ili Ahilova tetiva iznad kalkaneusa. Ukoliko se osjeti kontrakcija, zapisuje se ocjena 1, a za ocjenu 0 pokazuje se da nema palpabilne kontrakcije mišića [13].

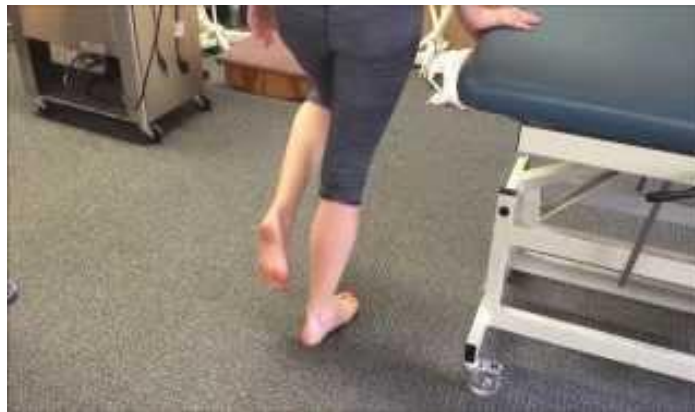

Slika 3.5.1.1 Manualni mišićni test za m.gastrocnemius za ocjenu 3

(Izvor: https://www.physio-pedia.com/Manual_Muscle_Testing:_Plantarflexion)

3.5.2. Manualni mišićni test za m.soleus

Za ocjenu 3, ispitanik stoji na testiranoj nozi, flektiranoj u koljenu od oko 30°, te se oslanja na stopalo čitavom dužinom (Slika 3.5.2.1). Druga noga je odignuta od podloge na kojoj stoji. Jednom rukom se pridržava za ruku ispitivača ili za stol, radi balansa. Ispitanik se sa flektiranim koljenom podigne na prste u punom opsegu pokreta. Za ocjenu 5 ispitanik se treba odignuti na prste bez osjećaja zamora. Za ocjenu 4, ako ispitanik izvede zadatak uz osjećaj zamora. Za ocjenu 2 ispitanik u stojećem položaju izvodi djelomičan antigravitacijski pokret. Za ocjenu 1 i 0 u proniranom položaju sa flektiranim koljenom testirane noge, prilikom pokušaja pokreta, palpira se Ahilova tetiva iznad kalkaneusa. Ukoliko se osjeti kontrakcija, dodjeljuje se ocjena 1, a za ocjenu 0 nema palpabilne kontrakcije mišića [14].



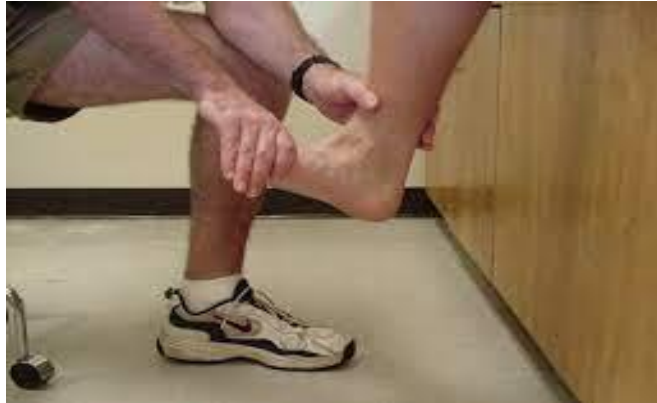Slika 3.5.2.1 Manualni mišićni test za m.soleus za ocjenu 3 – početni položaj

Izvor: <https://www.youtube.com/watch?v=N2YGUSvoWxc>

3.5.3. Manualni mišićni test za m.tibialis anterior

Za ocjenu 3 položaj ispitanika je sjedeći, potkoljenica je flektirana preko ruba stola (Slika 3.5.3.1). Stopalo je u srednjem položaju. Ispitivač se nalazi kraj testiranog segmenta, jednom rukom stabilizira potkoljenicu. Ispitanik izvodi pokret dorzalne fleksije i inverzije u punom opsegu. Za ocjenu 4 i 5 izvodi se pokret uz otpor koji ispitivač primjenjuje u području medijalne strane stopala i dorzuma stopala u smjeru everzije. Za ocjenu 2, ispitanik leži na boku sa potkoljenicom i stopalom na lateralnoj strani. Ispitanik izvodi rasteretni pokret u punom opsegu pokreta. Za ocjenu 1 i 0 položaj ispitanika je ležeći supinirani, sa stopalom izvan podloge. Pri pokušaju pokreta, ispitanik također ima stopalo izvan podloge. Prilikom pokušaja pokreta palpira se tetiva m. tibialis posteriora na anteromedijalnoj strani gležnja. Za ocjenu 1

palpiramo kontrakciju mišića, ako nema tragova palpabilne kontrakcije, tada mišić ocjenjujemo ocjenom 0 [15].

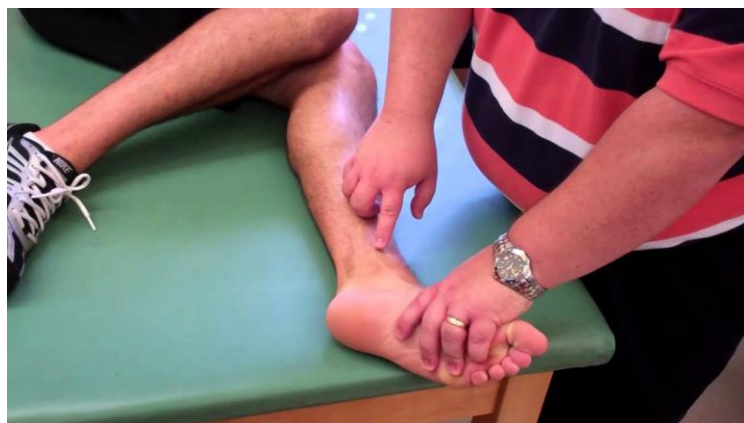

Slika 3.5.3.1 Manualni mišićni test za m.tibialis anterior za ocjenu 3

(Izvor: <http://at.uwa.edu/mmt/ankle.htm>)

3.5.4. Manualni mišićni test m.tibialis posterior

Za ocjenu 3 ispitanik je u bočnom položaju, fiksirane potkoljenice na lateralnoj strani, stopala izvan podloge, također na lateralnoj strani (Slika 3.5.4.1). Ispitanik izvede pokret u punom opsegu, bez otpora. Za ocjenu 4 ispitanik izvodi pokret uz umjeren do težak otpor, dok za ocjenu 5 izvodi pokret uz umjeren do maksimalan otpor. Za ocjenu 2, položaj ispitanika je ležeći supinirani, a stopalo i potkoljenica su na podlozi. Iz navedenog položaja ispitanik izvodi pokret u rasteretnom položaju ili je pokret djelomičan. Za ocjenu 1 i 0 položaj ispitanika je isti kao i za ocjenu 2. Pri pokušaju pokreta palpira se tetiva m. tibialis posteriora iznad medijalnog maleola. Ukoliko je prisutna kontrakcija, mišić ocjenjujemo ocjenom 1, ako nema tragova kontrakcije, mišić ocjenjuje se ocjenom 0 [15].

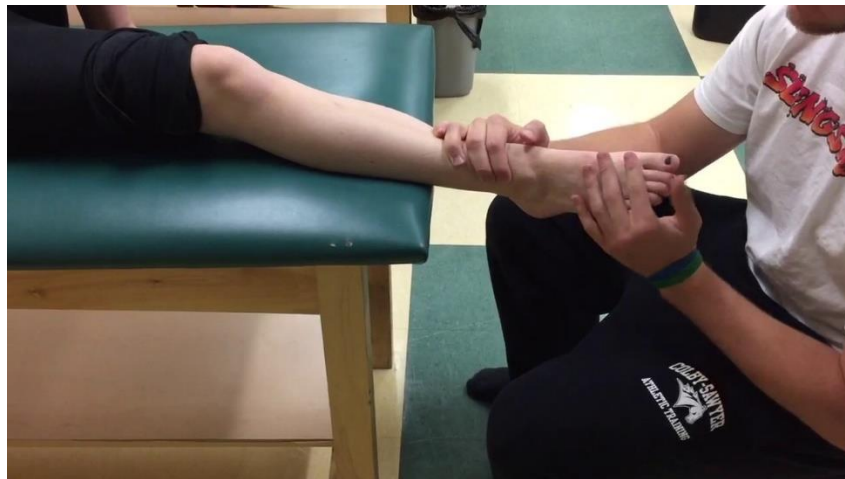

Slika 3.5.4.1 Manualni mišićni test za m.tibialis posterior

(Izvor: https://www.physio-pedia.com/Tibialis_Posterior)

3.5.5. Manualni mišićni test za m.peroneus longus i m.peroneus brevis

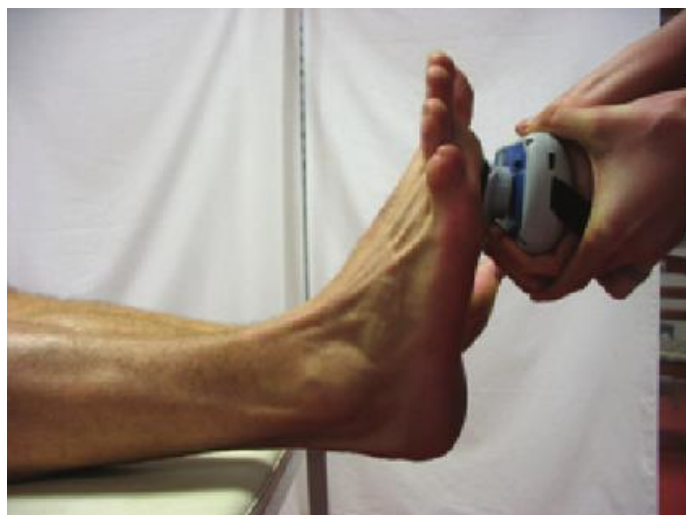Za ocjenu 3, ispitanik je u ležećem položaju na leđima. Stopalo je izvan podloge u srednjem položaju (Slika 3.5.5.1). Potkoljenicu stabilizira ispitivač. U tom položaju ispitanik izvede pokret. Za ocjenu 4 i 5 položaj ispitanika je isti, ali za ocjenu 4 savladava umjeren do teški otpor, a za ocjenu 5 maksimalan otpor koji se koristi u području metatarzofalangealnih zglobova lateralne strane stopala, u smjeru inverzije. Položaj ispitanika za ocjenu 3, 4, 5 može biti i u sjedećem položaju, sa potkoljenicama flektiranim preko ruba stola. Za ocjenu 2 položaj ispitanika je ležeći supinirani, sa potkoljenicama na podlozi i stopalom van podloge. Ispitanik izvodi pokret u rasteretnom položaju ili je pokret djelomičan. Za ocjenu 1 i 0 ispitanik je u istom položaju kao za ocjenu 2. Pri pokušaju pokreta palpiraju se peroneusi iza i poviše lateralnog maleola i proksimalno od baze pete metatarzalne kosti. Ako je prisutna kontrakcija mišić ocjenjuje se ocjenom 1, ako palpabilne kontrakcije nema mišić ocjenjujemo ocjenom 0 [16].



Slika 3.5.5.1 Manualni mišićni test za m.peroneus longus i m.peroneus brevis za ocjenu 4 i 5
(Izvor: <https://www.youtube.com/watch?v=M13NIQvhRdM>)

3.5.6. Dinamometrija fleksije gležnja

Pokret izvode m.gastrocnemius i m.soleus. Ispitanik treba maksimalno izvesti kontrakciju u smjeru fleksije gležnja, nakon čega ispitivač očita zabilježenu vrijednost mišićnih sila na dinamometru (Slika 3.5.6.1). Nakon 30 sekundi mjerenje se ponavlja. Početni položaj ispitanika je ležeći u supiniranom položaju, gležanj je u neutralnom položaju. Položaj ispitivača je stojeći ispred ispitanika. Dinamometar se postavlja na distalni dio prvih metatarzalnih kostiju s plantarne strane, otpor se pruža dinamometrom na pokušaj pokreta fleksije gležnja [17].

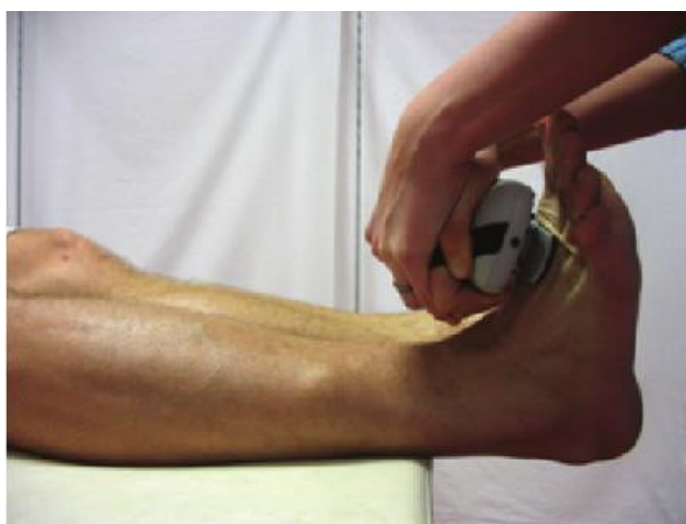

Slika 3.5.6.1 Dinamometrija fleksije gležnja

(Izvor: https://www.researchgate.net/figure/Measurement-of-plantar-and-dorsal-flexion-strength-by-hand-held-dynamometer-Lafayette_fig1_284190078)

3.5.7. Dinamometrija ekstenzije gležnja

Pokret izvodi m.tibialis anterior. Ispitanik treba maksimalno izvesti kontrakciju u smjeru ekstenzije gležnja, nakon čega ispitivač očita zabilježenu vrijednost mišićnih sila na dinamometru (Slika 3.5.7.1). Nakon 30 sekundi mjerenje se ponavlja. Početni položaj ispitanika je ležeći u supiniranom položaju, gležanj je u neutralnom položaju. Položaj ispitivača je stojeći, bočno uz ispitanika. Dinamometar se postavlja na distalni dio prvih metatarzalnih kostiju s dorzalne strane, otpor se pruža dinamometrom na pokušaj pokreta ekstenzije gležnja [17].



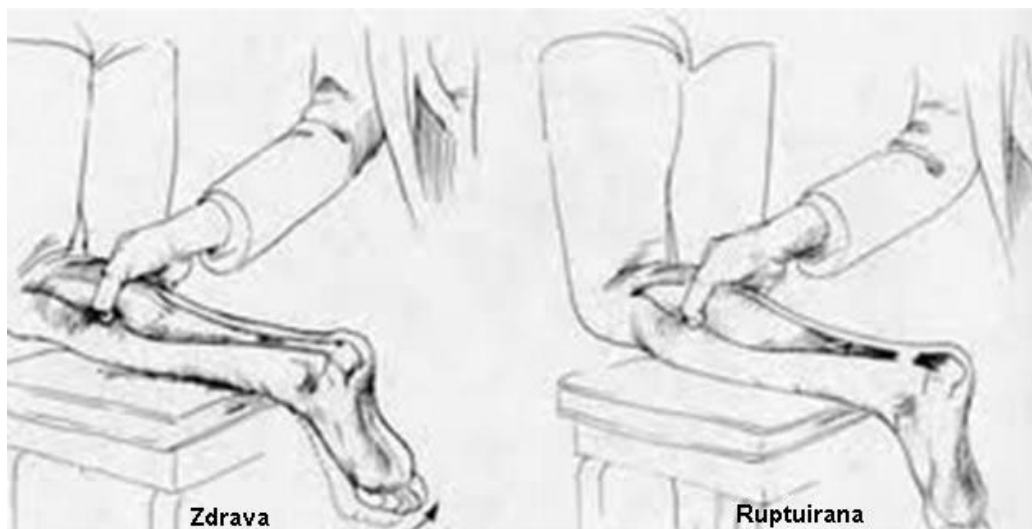
Slika 3.5.7.1 Dinamometrija ekstenzije gležnja

(Izvor: https://www.researchgate.net/figure/Measurement-of-plantar-and-dorsal-flexion-strength-by-hand-held-dynamometer-Lafayette_fig1_284190078)

3.6. Klinički funkcijski testovi

Kod ruptur Ahilove tetive najčešće se koriste Thompson kompresijski test, test podizanja na pete i test hiperplantarne fleksije.

Thompson Compression Test ili Thompsonov test je test koji upućuje na puknuće Ahilove tetive (Slika 3.6.1). Izvodi se u proniranom položaju sa stopalima izvan ruba kreveta. Ispitivač jednom rukom obuhvati mišić lista zahvaćene noge i izvodi kompresiju na muskulaturu. Ta kompresija bi u pravilu trebala izazvati pasivnu plantarnu fleksiju stopala, što znači da odsustvo plantarne fleksije ukazuje na puknuće Ahilove tetive. Odgovor na kompresiju ne mora biti pozitivan kod svih pacijenata sa djelomičnim puknućem, ali će ovisiti o stupnju ruptur. Kod puknuća Ahilove tetive pacijent neće moći stati na prste, posebice kada stoji samo na ozlijeđenoj nozi, te će refleks Ahilove tetive biti odsutan. Test se također može izvoditi u proniranom položaju sa potkoljenicom flektiranom pod 90° u zglobu koljena. Ispitivač u toj poziciji obuhvaća pacijentov list sa obje ruke, te izvodi kompresiju na muskulaturu. Ako je odsutna plantarna fleksija, test će uputiti na rupturu Ahilove tetive [18].

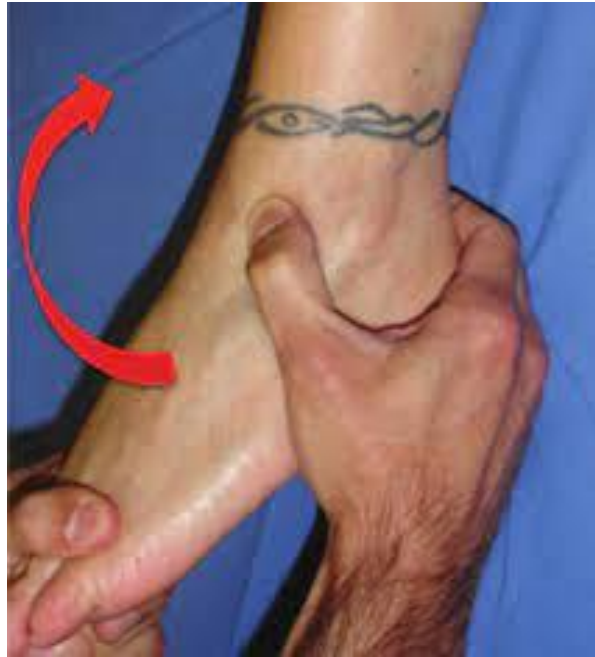

Slika 3.6.1 Prikaz Thompsonovog testa

(Izvor: <https://zdravlje.eu/2011/05/09/ruptura-ahilove-tetive/>)

Test podizanja na pete izvodi se u stojećem položaju sa osloncem punim stopalom na podlozi. Potom se izvodi podizanje stopala na prste. Pacijenti u prvome stadiju moći će to napraviti, ali uz bolove. Pacijenti u drugom, trećem ili četvrtom stadiju nisu u mogućnosti podignuti pete [19].

Test hiperplantarne fleksije (3.6.2) izvodi se na način da je ispitanikov položaj uz rub stola, tako da su mu potkoljenice i stopala slobodno položene niz krevet, a koljena da su u fleksiji od 90°. Ispitivač se sjedne ispred bolesnika i jednom rukom obuhvati petu ispitanika, dok drugu ruku stavlja na dorzalnu stranu prednjeg dijela stopala te par puta čini maksimalnu plantarnu fleksiju stopala. Test se smatra pozitivnim ako se pojavi bol u stražnjem dijelu gležnja za koju ispitanik navodi je identična boli koju osjeća tijekom svojih aktivnosti [20].



Slika 3.6.2 Test hiperplantarne fleksije

(Izvor: <https://hrcak.srce.hr/file/350601>)

4. Fizioterapijska intervencija

Fizioterapeut ima jako bitnu ulogu u liječenju ovakvih ozljeda. Obavezan je voditi dokumentaciju te educirati pacijenta kroz cijeli proces rehabilitacije. Najbitnija je hitna i rana intervencija. Liječenje rupture Ahilove tetive može biti operativno ili neoperativno. Fizioterapeut bi trebao inicirati i pokušati primijeniti neoperativni način liječenja ukoliko je to moguće [17].

4.1. Operativno liječenje

Kirurško ili operativno liječenje se koristi se kod osoba mlađe dobi te sportaša koji se žele vratiti aktivnostima kojima su se bavili prije oštećenja tetive. Međutim i kod starijih osoba su zabilježene uspješne operacije kojima je život dinamičan te ispunjen sportom. Svrha kirurškog zahvata je uspostava anatomske duljine tetive. Postoje tri načina operativnog liječenja:

- Otvorena operacija
- Perkutana
- Minimalno invazivna tehnika [8]

4.2. Neoperativno liječenje

Neoperativno ili konzervativno liječenje najčešće se primjenjuje kod osoba starije životne dobi. Nakon dijagnosticirane ruptуре, pacijentu se postavlja gips koji se nosi oko 3 tjedna. Nakon gipsa postavlja se ortoza (čizma), te mu se čvrsto imobilizira stopalo pod 20° u plantarnoj fleksiji. Ortozu pacijent nosi kako bi se spriječio bilo kakav pokret, kako bi se ubrzao oporavak. Osim nošenja ortoze kod neoperativnog liječenja provode se fizioterapijski postupci [12].

4.3. Fizioterapijski postupci

Fizioterapija je jedna od najstarijih metoda liječenja. Fizioterapijski postupci vrsta su konzervativnog liječenja ozljeda. Cilj je vratiti snagu, maksimalni opseg pokreta te povrat cjelokupne funkcije Ahilove tetive. Fizioterapija kod ruptуре Ahilove tetive uključuje primjenu fizikalnih čimbenika (ultrazvuk, elektrostimulacija, magnetoterapija i krioterapija) i terapijskih vježbi [20].

4.3.1. Ultrazvuk

Ultrazvuk je elektroterapijski postupak koji se koristi ultrazvučnim valovima kako bi se kako bi se ubrzalo cijeljenje. Također može se reći da pored mehaničkog ima i toplinsko djelovanje. Kada se ultrazvuk primijeni na ljudsko tijelo, on prodire kroz tkivo i stvara mehaničke oscilacije koje mogu izazvati razne biološke učinke. Vrijeme i intenzitet određuje se individualno za svakog pacijenta. Neki od tih učinaka uključuju: [8]

1. **Termički učinci** - ultrazvuk može uzrokovati zagrijavanje tkiva, što može imati pozitivan učinak u terapiji.
2. **Mekani učinci** - ultrazvuk može izazvati mehaničke oscilacije u tkivima koje mogu poboljšati cirkulaciju krvi, smanjiti oticanje i potaknuti regeneraciju tkiva.
3. **Kemijski učinci** - ultrazvuk može izazvati kemijske reakcije u tkivima koje mogu imati terapijski učinak [8].

4.3.2. Elektrostimulacija

Elektrostimulacija ili elektroterapija je tehnika koja koristi električne impulse za stimulaciju mišića ili živčanog tkiva. Učinci elektrostimulacije ovise o frekvenciji, amplitudi, trajanju i obliku impulsa [19].

Učinci elektrostimulacije uključuju:

1. **Kontrakciju mišića** - električni impulsi stimuliraju mišićne vlakna i uzrokuju kontrakciju mišića. To se često koristi u rehabilitaciji nakon ozljeda mišića ili u slučajevima slabosti mišića.
2. **Povećanje cirkulacije** - električni impulsi mogu poboljšati cirkulaciju krvi u području koje se stimulira, što može poboljšati oporavak i smanjiti bol.
3. **Smanjenje boli** - elektrostimulacija može smanjiti bol tako što blokira bolne signale koji putuju do mozga.
4. **Povećanje protoka limfe** - elektrostimulacija se može koristiti za povećanje protoka limfe u tijelu, što može smanjiti oticanje.
5. **Stimulacija živaca** - elektrostimulacija se može koristiti za stimulaciju živaca, što može poboljšati funkciju živčanog sustava [19].

4.3.3. Magnetoterapija

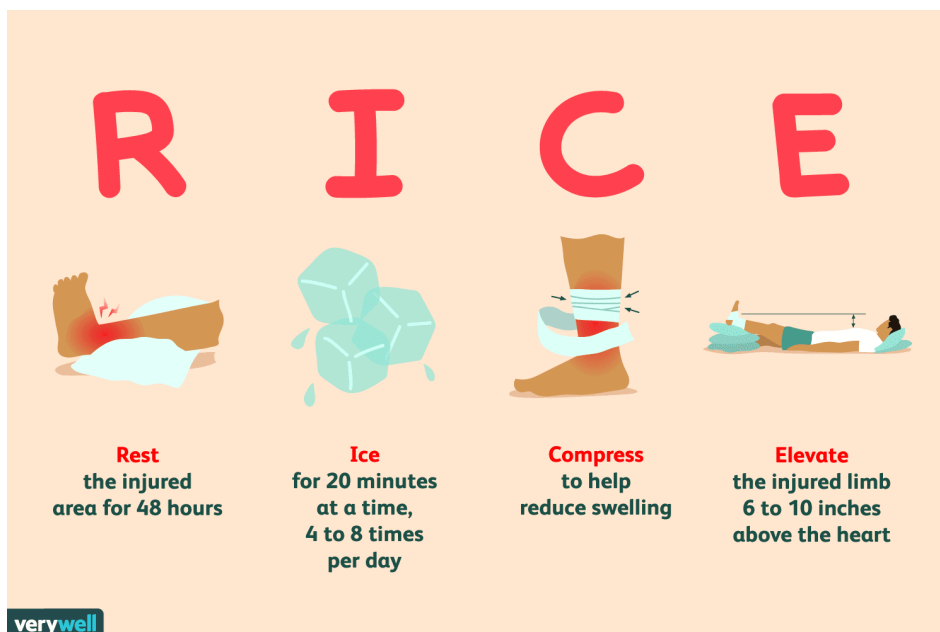
Magnetoterapija podrazumijeva terapijsku primjenu statičkog ili pulsirajućeg magnetskog polja u svrhu liječenja. Doziranje je individualno, a trajanje procedure je 15 – 20 minuta. Prednosti magnetne terapije su te što ubrzava prirodni proces ozdravljenja oštećenog tkivo i doprinosi smanjenju boli. Pri korištenju magnetoterapije povećava se protok krvi u kapilarama, odstranjuju se mliječna kiselina, ostale štetne tvari iz tkiva koje mogu dovesti do upale i smanjuje bol. Samim time što poboljšava prokrvljenost kapilara ,tkivo je bolje opskrbljeno kisikom i hranjivim tvarima ,cirkulacija je bolja i sve to ubrzava proces cijeljenja. Magnetoterapija može jako utjecati na stvaranje određenih hormona iz endokrinih žlijezdi, stimulira i potiče aktivnost enzima i drugih fizioloških procesa [10].

4.3.4. RICE metoda

Neposredno nakon ozljede najvažniji cilj je što prije početi sa rehabilitacijom. Prvi dio rehabilitacije obuhvaća protokol RICE (engl. *rest, ice, compression, elevation*) koji uključuje mirovanje, led, kompresiju, i elevaciju , a sve u cilju da se smanji bol i sanira upala nastala nakon ozljede (Slika 4.3.4.1). Od izuzetne važnosti je početi primjenjivati RICE metodu unutar 24-72 sata od nastanka ozljede, jer smanjuje vrijeme trajanja oporavka za 50-70%. Primjenom RICE metode smanjuje se sekundarno oštećenje hipoksičnih stanica ozlijeđenog tkiva. Teške ozlijede koje zahtijevaju kirurško liječenje zacjeljuju brže i bolje ako se RICE metoda primjeni neposredno nakon nastanka ozljede [11].

Mirovanje i odmor se preporučuje odmah nakon nastanka ozljede da ne bi došlo do povećane iritacije ozlijeđenog dijela tijela, što bi moglo dovesti do povećane upale, boli i mogućih daljnjih ozljeda [11].

Led odnosno krioterapija primjenjuje se odmah nakon nastanka ozljede da bi se smanjila reakcija tkiva na traumu . Uporabom leda smanjuje se upala tkiva, mišićni spazam , krvarenje, bol , cirkulacija te metabolizam [11].



Slika 4.3.4.1 RICE metoda

(Izvor: <https://ayoguruberbagi.kemdikbud.go.id/rpp/metode-rice-untuk-menangani-cedera-olahraga/>)

Kompresija svojim djelovanjem sprječava povećanje i nastanak edema i hematoma. Primjenjuje se zajedno sa hlađenjem zbog proširivanja hematoma na veću površinu tkiva čime se poboljšava njegova resorpcija [6].

Elevacija odnosno podizanje ozlijeđenog ekstremiteta iznad razine srca se treba napraviti tako da ozlijeđeni ekstremitet ima oslonac. Ovaj dio postupka ima za cilj sprječavanje sraza, održavanje venskog krvotoka i poboljšava limfnu drenažu koja obavlja eliminaciju i apsorpciju hematoma [6].

4.4. Terapijsko vježbanje

Nakon rupture Ahilove tetive provodi se terapijsko vježbanje s ciljem smanjenja intenziteta boli i povratka funkcijskih sposobnosti [7].

4.4.1. Vježbe istezanja mišića u akutnoj fazi

Primjenom vježbi istezanja cilj je pacijentu vratiti opseg pokreta uz očuvanje integriteta tetive. Također pacijent počinje sa hodom bez štaka kako bi opteretio tetivu. U ovoj fazi počinju vježbe sa elastičnim trakama, u sjedećem položaju podizanje na prste, vježbe everzije i inverzije [7].

4.4.1.1. Vježbe opsega pokreta

Vježbe opsega pokreta provode se tako da pacijent leži na leđima sa maksimalnom ekstenzijom u koljenu. Lijevom rukom fiksira se pacijentova potkoljenica, a desnom rukom uhvatimo stopalo. Stopalom radimo maksimalnu (granica je bol i postepeno povećavamo) plantarnu i dorzalnu fleksiju [7].

4.4.1.2. Vježbe elastičnom trakom

Vježbe opsega pokreta provode se tako da pacijent leži sa ispruženim nogama. Elastična traka zavezana je oko stopala te pacijent radi dorzalnu fleksiju i plantarnu fleksiju, te everziju i inverziju (Slika 4.4.1.2.1).



Slika 4.4.1.2.1 Primjer everzije stopala pomoću elastične trake

(Izvor: <https://sensa.story.hr/Zdravlje/Holisticka-medicina/a9318/Vjezbe-za-stopala-koje-djeluju-na-citav-organizam.html>)

4.4.2. Fizioterapijska intervencija nakon prolaska akutne faze

Nakon akutne faze zbog slabije prokrvljenosti oštećenog područja može se očekivati sporija sanacija tkiva. U ovoj fazi je i dalje prisutna bol a moguća je i pojava kalcifikata. Liječenje u ovoj fazi obuhvaća fizioterapijske postupke kao što su proprioceptivne vježbe, vježbe istezanja i snaženja muskulature, promjene u načinu treninga i prilagodba profesionalnih aktivnosti [2]. Počinje jačanje mišića i tetive, a nastavljamo i sa vježbama opsega pokreta. Fizioterapeut sa pacijentom radi ekscentrične i koncentrične vježbe, te aktivno istezanje. Istezanje povećava količinu sinovijalne tekućine u zglobovima zglobnim čašicama te ih na taj način pomažemo u kretanjama. Četiri osnovne vrste istezanja su : statičko, dinamičko, balističko, proprioceptivna neuromuskularna facilitacija [7].

Istezanje se može izvoditi tako da se pacijent rukama osloni na zid. Lijevu nogu stavi naprijed a desnu ispruži iza, tako da je peta na podu. Tijelo naginje prema naprijed kako bi došlo do istezanja Ahilove tetive. Istezanje traje 15-30 sekundi i ponavlja se 3-5 puta (Slika 4.4.2.1).



Slika 4.4.2.1 Primjer istezanja

(Izvor: <https://www.fitness.com.hr/zdravlje/ozljede-bolesti/Najcesce-ozljede-Ahilove-tetive.aspx>)

Statičko istezanje označuje kada se kroz duži vremenski period zadržava određeni položaj koji ujedno uključuje izduženje i opuštanje mišića ili mišićnih grupa.

Balističko istezanje je istezanje koje koristi zamah koji nastaje odskakanjem, brzim pokretima. Ovaj oblik istezanja ima nedostatak a to je da ne dopušta istegnutom mišiću vrijeme potrebno da se prilagodi tom istegnutom položaju i može dovesti do stezanja mišića pokretanjem miotatičkog refleksa što dalje vodi do potencijalnih ozljeda [18,7].

Proprioreceptivna neuromuskularna facilitacija (PNF) je metoda liječenja koja se ističe na pretpostavci da svaki čovjek ima psihofizičke mogućnosti koje nisu iskorištene. Tom metodom utječe se na opuštenost i elastičnost mišića, te ujedno djeluje na stabilnost zgloba/zglobova. PNF pozitivno djeluje na mišićnu izdržljivost i cirkulaciju. Ova vrsta istezanja uključuje cijelo tijelo. Korištenjem snažnijih dijelova tijela, slabiji dijelovi dobivaju na snazi i pokretljivosti te poboljšava opću pokretljivost, snagu i koordinaciju pokreta tijela [18,7].

Uz vježbe istezanja u rehabilitaciji oštećenja Ahilove tetive primjenjuju se i vježbe snaženja zahvaćene mišićne skupine. Vježbe snaženja mogu biti podijeljene u dvije skupine: statičke i dinamičke.

Djelovanjem tzv. "mišićne pumpe" smanjuje se oticanje zgloba, dok se stimuliranjem mehanoreceptora zadržava kontinuitet živčanih podražaja. Na taj se način održava mišićna snaga i smanjuje mišićna atrofija. Kod statičkog, izometričkog treninga mišić ne mijenja svoju dužinu. Izometričke su vježbe korisne za održavanje mišićnog tonusa te pod određenim kutom izvođenja mogu i umjereno povećati mišićnu snagu [18].

U četvrtoj fazi cilj je postići poboljšanje snage i koordinacije donjih ekstremiteta. Pacijent radi vježbe balansa i propiocepcije. Pacijent stoji na jednoj nozi na neravnoj podlozi (Slika 4.4.2.2), pacijent stoji na jednoj nozi te zatvori oči, skip između ljestvi, stajanje u određena polja, održavanje balansa na balans dasci (Slika 4.4.2.3), pacijent stoji na jednoj nozi te dodaje i prima loptu [18,7].



Slika 4.4.2.2 Stajanje na jednoj nozi na neravnoj podlozi

(Izvor: <https://www.trcanje.hr/propriocepcijske-vjezbe/428/>)

Propriocepcija se može još definirati kao „osjećaj“ za položaj tijela u prostoru ili kao sposobnost određivanja položaja bilo kojeg dijela tijela u svakom trenutku.

Može se reći kako je krajnja svrha propriocepcije kontrola načina na koji se krećemo [7].



Slika 4.4.2.3 Održavanje balansa na balans dasci

(Izvor: <https://www.trcanje.hr/propriocepcijske-vjzbe/428/>)

5. Prikaz slučaja

ANAMNEZA

M.V., MUŠKO

Datum rođenja – 1.4.1957. (66 god.) – elektrotehničar

- Svakodnevne aktivnosti sastojale su se od hodanja te ponekad i plivanja u slobodno vrijeme.
- Govoreći o lošim životnim navikama, neuravnotežena prehrana bila je dio pacijentovog života.
- Bez komorbiditeta.
- Ozljeda desne Ahilove tetive. Bolovi perzistiraju. Pacijent ne može trčati. Ne može podignuti se na prste. Prisutna je slabost mišića prilikom podizanja na prste.
- U Tablici 5.1 Prikazane su vrijednosti opsega pokreta a u Tablici 5.2 vrijednosti manualnog mišićnog testa pacijenta
- Palpatorno bez bolova, bolovi su izraženi kod opterećenja stopala.
- Tetiva je edematozna, zadebljana, 30x20mm, ovalna. Prostor tetive u lateralnom segmentu hipoehogen.ožiljak nije formiran.
- Pacijent je po ciklusu terapija primao terapiju ultrazvukom 15x.
- Pacijent je po ciklusu terapije primao 10x TENS.
- Pacijent je po ciklusu terapije primao terapiju magnetom 15x.
- Tetiva pokazuje znake parcijalne rupture uz odgođen proces cijeljenja.
- U distalnoj trećini m.soleusa nalazi se ožiljkasta, hiperehogena trakasta zona što upućuje na stanje nakon parcijalne rupture mišića. Tetiva je edematozna, zadebljana veličine 30x20mm, ovalnog oblika a prostor tetive u lateralnom segmentu je hipoehogen te ožiljak nije formiran.
- Uzrok rupture mišića: prenaprezanje, naglo trčanje nakon većeg odmora.

Liječnička dijagnoza

Ruptura partialis tend Achili lat dex.

Funkcionalna dijagnoza

Slabost podizanja na pete

Tablica 5.1 Vrijednosti opseg pokreta pacijenta; izvor: autor

OPSEG POKRETA PACIJENTA	
POKRET	STUPNJEVI (°)
DORZALNA FLEKSIJA	18°
PLANTARNA FLEKSIJA	25°
INVERZIJA	30°
EVERZIJA	35°

Tablica 5.2 Vrijednosti manualnog mišićnog testa; izvor: autor

MJERENJE MANUALNOG MIŠIĆNOG TESTA POKRETA PACIJENTA	
POKRET	OCJENA
DORZALNA FLEKSIJA STOPALA SA EKSTENDIRANIM KOLJENOM	4
DORZALNA FLEKSIJA SA FLEKTIRANIM KOLJENOM	4
DORZALNA FLEKSIJA I INVERZIJA STOPALA	3,5
PLANTARNA FLEKSIJA I INVERZIJA STOPALA	3
EVERZIJA STOPALA	3

18.01.2022. Pacijent dolazi na pregled te mu se utvrđuje da tetiva nije zacijelila nakon stanja parcijalne ruptur tetive.

1.02.2022. Pacijent odlazi na kontrolu.

Utvrđuje se potreba za nastavkom fizioterapije jer tetiva još nije zacijelila.

15.03.2022. Pacijent je završio sa fizioterapijom te mu se savjetuje još jedan ciklus fizioterapije usmjeren na jačanje mišića.

6.04.2022. – Pacijent je obavio kontrolni pregled i obavio fizioterapiju, no i dalje ne može stati na prste desne noge. Palpatorno bez bolova, bolovi su izraženi kod opterećenja stopala. Preporučeno je nastavak fizioterapije.

13.4.2022. – Pacijent je obavio kontrolni pregled. Prisutni su znatno manji bolovi te je preporučeno samostalno izvođenje vježbi kod kuće i plivanje.

6. Edukacija

Edukacija je izrazito važna kod pacijent sa rupturom Ahilove tetive. Pacijenta je potrebno educirati kako da hoda sa štakama tijekom nošenja ortoze. Isto tako važno ga je i naučiti postavljati ortozi. Pacijent mora biti educiran o bolesti od koje boluje te mu se mora pokazati vježbe koje može samostalno raditi bez prisutnosti fizioterapeuta. Što će više pacijent biti upoznat sa tretmanom rehabilitacije i što će brže pacijent to prihvatiti, rehabilitacija će biti kraća i uspješnija.

Kada je riječ o ozljedi Ahilove tetive, pacijent treba biti educiran o ozbiljnosti i posljedicama ozljede te o tome što se može očekivati tijekom fizioterapije. Potrebno je objasniti pacijentu važnost postupnosti u izvođenju vježbi i poštivanju preporučenog rasporeda aktivnosti. Važno je naglasiti i potrebu za redovitim kontrolama i komunikacijom s liječnicima i fizioterapeutima kako bi se osigurala pravilna procjena napretka i prilagodili fizioterapijski postupci.

Pacijentu treba pokazati vježbe koje će pomoći u jačanju mišića i povećanja funkcijskih sposobnosti. Uz to, treba objasniti pacijentu važnost adekvatnog zagrijavanja i hlađenja tetive prije i nakon aktivnosti te mu se dati smjernice o tome kako izbjeći ponovnu ozljedu Ahilove tetive.

Sve te informacije treba prilagoditi pojedinačnim potrebama pacijenta i osigurati da su dobro razumljive. Učenje o ozljedi Ahilove tetive može biti složeno i zahtjevno, ali što više pacijent bude educiran i razumio vlastitu ozljedu, to će bolje surađivati s terapeutima i veća je vjerojatnost da će se uspješno oporaviti i izbjeći ponovnu ozljedu.

7. Zaključak

Ozljede Ahilove tetive česte su ozljede koje pogađaju ljude svih životnih dobi. Mogu biti uzrokovane različitim čimbenicima, te ozbiljnost ozljede može varirati od blage upale do potpunog puknuća tetive. S obzirom na ozbiljnost ozljede i važnost Ahilove tetive ne samo u sportskim aktivnostima već i u svakodnevnim aktivnostima poput hoda, iznimno je bitna prevencija, te ukoliko dođe do ozljede da liječenje bude što učinkovitije. Važno je odmah potražiti liječničku pomoć ukoliko se sumnja na ozljedu Ahilove tetive, jer rana intervencija može spriječiti daljnje oštećenje i povećati šanse za potpuni oporavak. Važno je poduzeti preventivne mjere poput pravilnog zagrijavanja i istezanja prije fizičke aktivnosti, kako bi se smanjio rizik nastanka ozljede. Uz pravilno liječenje i terapiju, većina pojedinaca može očekivati oporavak od ozljede i povratak svojim normalnim aktivnostima u svakodnevnom životu. Fizioterapija je ključni pristup za liječenje ozljede Ahilove tetive. Plan liječenja obično uključuje kombinaciju različitih metoda liječenja. Liječenje ozljeda Ahilove tetive može varirati ovisno o težini ozljede. Obično uključuje fizikalnu terapiju, a kod nekih slučajeva i operaciju. Cilj fizioterapijskih postupaka je omogućiti tetivi normalno cijeljenje, povratak normalan opsega pokreta, snage i izdržljivosti te se nastoji postići ona razina aktivnosti na kojoj je pacijent bio prije ozljede u što većem vremenskom razdoblju. Važno je napomenuti da plan liječenja ozljede Ahilove tetive može varirati ovisno o težini ozljede i individualnim čimbenicima pacijenta. Ozljede Ahilove tetive mogu biti bolne i imati značajan utjecaj na dnevne aktivnosti. Pomoću odgovarajućeg liječenja i mjere prevencije većina ljudi može se potpuno oporaviti i vratiti na svoju normalnu razinu aktivnosti kao i prije ozljede. Stoga je ključno konzultirati se s fizioterapeutom kako bi se izradio plan liječenja prilagođen potrebama svakog pacijenta. Uloga fizioterapeuta je ponajprije da bude edukator i motivator u procesu fizioterapije.

8. Literatura

- [1] M. Pećina i suradnici: *Ortopedija*; 2000.; str.27.-30.,129.-131.,309.
- [2] M. Erceg: *Ortopedija*; 2006.; str.25.-28.,152.-154.,480.-481.
- [3] B. Walker: *Achilles tendon injury rehabilitation*; 2017.; str.12.-19.
- [4] A. Čretnik: *Achilles tendon*; 2012.;str.84.-88.
- [5] J. Nunley: *The Achilles tendon:treatment and rehabilitation*; 2009.;str.109.-131.
- [6] N. Maffuli: *The Achilles tendon*; 2007.;str.221.-245.
- [7] O. Pope-Gajić: *Liječenje pokretom*; 2007.;str.88.-95.
- [8] S. Weinfeld: *Achilles tendon disorders*; 2014.;str.16.-22.
- [9] J. Hwan-Park,H. Jeong-Lee,K. Won-Young,S. Gyo-Seo: *Treatment of acute Achilles tendon rupture*; 2020.; str.3-8.
- [10] D. Matoković,M. Pećina,M. Hašpl: *Ortopedska propedeutika*; 2020; str.261.-280.
- [11] K. Silbernagel,R. Thomee,J. Karlsson: *Continued sports activity, using a pain-monitoring model, during rehabilitation in patients with Achilles tendinopathy, a randomized controlled study*; 2007.;str.177.-198.
- [12] R. Magnussen,W. Dunn,A. Thomson; *Nonoperative treatment of Achilles tendinopathy: a systematic review*; 2009.;str.123.-132.
- [13] N. Maffuli,U. Longo,V. Denaro: *Novel approaches for the management of tendinopathy*; 2010.;str.228.-266.
- [14] A. Kountouris,J. Cook: *Rehabilitation of Achilles and patellar tendinopathies*; 2007.;str.55.-67.
- [15] Đ. Babić-Naglić i suradnici: *Fizikalna i rehabilitacijska medicina*; 2013.;str.33.-40.
- [16] T. Movin,A. Ryberg,D. McBride,N. Maffulli: *Acute rupture of Achilles tendon*; 2005.;str.136.-145.
- [17] M. Filipec,I. Lončarić Kelečić,A. Jurinić: *Dinamometrija-priručnik za studente fizioterapije*; 2020.;str.84.-88.
- [18] C. Holm,P. Eliasson,M. Kjaer: *Achilles tendon rupture-treatment and complications: A systematic review*; 2015.;str.56.-74.
- [19] S. Docking,B. Vicenzino,H. Alfredson,A. Scott,O. Finlay: *Sports and exercise-related techniques: a review of selected topical issues by participants of the second International Scientific Tendinopathy Symposium (ISTS);Vancouver (2012.)*: British Journal of Sports Medicine.;str.220.-253.

[20] P. Brukner, K. Khan: *Clinical sports medicine*. North Ryde: McGraw-Hill Education; 2012.;str.161.-180.

9. Popis slika i tablica

Slika 2.1.1 Ruptura Ahilove tetive; Izvor: <https://zdravlje.eu/2011/05/09/ruptura-ahilove-tetive/>.....2

Slika 3.1.1 VAS skala boli; Izvor: <https://dolorex.ba/izmjerite-bol/>.....4

Slika 3.4.1.1 Mjerenje opsega pokreta dorzalne fleksije; Izvor: https://www.researchgate.net/figure/Illustration-of-positioning-of-the-goniometer-for-measurement-of-active-dorsiflexion_fig2_51066547.....5

Slika 3.4.2.1 Mjerenje opsega pokreta plantarne fleksije; Izvor: https://www.researchgate.net/figure/Positioning-of-participant-the-observers-hands-and-the-goniometer-during-measurement_fig3_227400955.....6

Slika 3.4.3.1 Pokret mjerenja inverzije stopala u smjeru strelice; Izvor: <https://bmcmusculoskeletdisord.biomedcentral.com/articles/10.1186/1471-2474-7-60>.....7

Slika 3.4.4.1 Pokret mjerenja everzije stopala u smjeru strelice; Izvor: <https://bmcmusculoskeletdisord.biomedcentral.com/articles/10.1186/1471-2474-7-60>.....7

Slika 3.5.1.1 Manualni mišićni test za m.gastrocnemius za ocjenu 3 Izvor: https://www.physio-pedia.com/Manual_Muscle_Testing:_Plantarflexion.....8

Slika 3.5.2.1 Manualni mišićni test za m.soleus za ocjenu 3 – početni položaj Izvor: <https://www.youtube.com/watch?v=N2YGUSvoWxc>.....9

Slika 3.5.3.1 Manualni mišićni test za m.tibialis anterior za ocjenu 3 Izvor: <http://at.uwa.edu/mmt/ankle.htm>.....10

Slika 3.5.4.1 Manualni mišićni test za m.tibialis posterior Izvor: https://www.physio-pedia.com/Tibialis_Posterior.....10

Slika 3.5.5.1 Manualni mišićni test za m.peroneus longus i m.peroneus brevis za ocjenu 4 i 5 Izvor: https://www.youtube.com/watch?v=M13NIQvhRdM	11
Slika 3.5.6.1 Dinamometrija fleksije gležnja Izvor: https://www.researchgate.net/figure/Measurement-of-plantar-and-dorsal-flexion-strength-by-hand-held-dynamometer-Lafayette_fig1_284190078	12
Slika 3.5.7.1 Dinamometrija ekstenzije gležnja Izvor: https://www.researchgate.net/figure/Measurement-of-plantar-and-dorsal-flexion-strength-by-hand-held-dynamometer-Lafayette_fig1_284190078	12
Slika 3.6.1 Prikaz Thompsonovog testa; Izvor: https://zdravlje.eu/2011/05/09/ruptura-ahilove-tetive/	13
Slika 3.6.2 Test hiperplantarne fleksije; Izvor: https://hrcak.srce.hr/file/350601	14
Slika 4.3.4.1 RICE metoda; Izvor: https://ayoguruberbagi.kemdikbud.go.id/rpp/metode-ricer-untuk-menangani-cedera-olahraga/	18
Slika 4.4.1.2.1 Primjer everzije stopala pomoću elastične trake; Izvor: https://sensa.story.hr/Zdravlje/Holisticka-medicina/a9318/Vjezbe-za-stopala-koje-djeluju-na-citav-organizam.html	19
Slika 4.4.2.1 Primjer istezanja; Izvor: https://www.fitness.com.hr/zdravlje/ozljede-bolesti/Najcesce-ozljede-Ahilove-tetive.aspx	20
Slika 4.4.2.2 Stajanje na jednoj nozi na neravnoj podlozi; Izvor: https://www.trcanje.hr/propriocepcijske-vjezbe/428/	21
Slika 4.4.2.3 Održavanje balansa na balans dasci; Izvor: https://www.trcanje.hr/propriocepcijske-vjezbe/428/	22

Popis tablica

Tablica 5.1 Vrijednosti opseg pokreta pacijenta; autor: Paolo Božac.....	24
Tablica 5.2 Vrijednosti manualnog mišićnog testa; autor: Paolo Božac.....	24

Sveučilište
Sjever

MARKON
ANISRBAINO



SVEUČILIŠTE
SIEVER

IZJAVA O AUTORSTVU
I
SUGLASNOST ZA JAVNU OBJAVU

Završni/diplomski rad isključivo je autorsko djelo studenta koji je isti izradio te student odgovara za istinitost, izvornost i ispravnost teksta rada. U radu se ne smiju koristiti dijelovi tuđih radova (knjiga, članaka, doktorskih disertacija, magistarskih radova, izvora s interneta, i drugih izvora) bez navođenja izvora i autora navedenih radova. Svi dijelovi tuđih radova moraju biti pravilno navedeni i citirani. Dijelovi tuđih radova koji nisu pravilno citirani, smatraju se plagijatom, odnosno nezakonitim prisvajanjem tuđeg znanstvenog ili stručnoga rada. Sukladno navedenom studenti su dužni potpisati izjavu o autorstvu rada.

Ja, PAOLO BOŽAC (ime i prezime) pod punom moralnom, materijalnom i kaznenom odgovornošću, izjavljujem da sam isključivi autor/ica završnog/diplomskog (obrisati nepotrebno) rada pod naslovom FIZIOBIRAPIJSKI PRITUP KOD OZLEDE AHIKOVE (upisati naslov) te da u navedenom radu nisu na nedozvoljeni način (bez pravilnog citiranja) korišteni dijelovi tuđih radova.

Student/ica:
(upisati ime i prezime)

PAOLO BOŽAC B.

(vlastoručni potpis)

Sukladno Zakonu o znanstvenoj djelatnosti i visokom obrazovanju završne/diplomske radove sveučilišta su dužna trajno objaviti na javnoj internetskoj bazi sveučilišne knjižnice u sastavu sveučilišta te kopirati u javnu internetsku bazu završnih/diplomskih radova Nacionalne i sveučilišne knjižnice. Završni radovi istovrsnih umjetničkih studija koji se realiziraju kroz umjetnička ostvarenja objavljuju se na odgovarajući način.

Ja, PAOLO BOŽAC (ime i prezime) neopozivo izjavljujem da sam suglasan/na s javnom objavom završnog/diplomskog (obrisati nepotrebno) rada pod naslovom FIZIOBIRAPIJSKI PRITUP KOD OZLEDE AHIKOVE (upisati naslov) čiji sam autor/ica.

Student/ica:
(upisati ime i prezime)

PAOLO BOŽAC B.

(vlastoručni potpis)