

Usporedna analiza vidne oštine prije i nakon operativnog liječenja katarakte i ambliopije

Gaćeša, Selena

Master's thesis / Diplomski rad

2023

Degree Grantor / Ustanova koja je dodijelila akademski / stručni stupanj: **University North / Sveučilište Sjever**

Permanent link / Trajna poveznica: <https://um.nsk.hr/um:nbn:hr:122:806786>

Rights / Prava: [In copyright](#) / [Zaštićeno autorskim pravom.](#)

Download date / Datum preuzimanja: **2024-10-07**

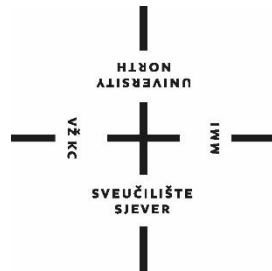


Repository / Repozitorij:

[University North Digital Repository](#)



SVEUČILIŠTE SJEVER
SVEUČILIŠNI CENTAR VARAŽDIN



DIPLOMSKI RAD br. 222/SSD/2022

**USPOREDNA ANALIZA VIDNE OŠTRINE PRIJE
I NAKON OPERATIVNOG LIJEČENJA
KATARAKTE I AMBLIOPIJE**

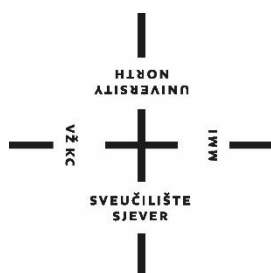
Selena Gaćeša

Varaždin, listopad 2022.

SVEUČILIŠTE SJEVER

SVEUČILIŠNI CENTAR VARAŽDIN

**Studij: Diplomski sveučilišni studij sestrinstvo -
menadžment u sestrinstvu**



DIPLOMSKI RAD br. 222/SSD/2022

**USPOREDNA ANALIZA VIDNE OŠTRINE PRIJE
I NAKON OPERATIVNOG LIJEČENJA
KATARAKTE I AMBLIOPIJE**

Student:

Selena Gaćeša, mat.br. 0994/336D

Mentor:

doc. dr. sc. Tomislav Meštrović

Varaždin, listopad 2022.

Prijava diplomskog rada

Definiranje teme diplomskog rada i povjerenstva

ODJEL	Odjel za sestrinstvo		
STANJE	diplomski sveučilišni studij Sestrinstvo - menadžment u sestrinstvu		
PREDSJEDNIK	Selena Gačević	POSREDOVNIK	0894/336D
DATUM	17.10.2022.	KOLIKO	Javno zdravstvo i promocija zdravlja
KRAJNJI NASLOV	Usporedna analiza vidne oštine prije i nakon operativnog liječenja katarakta i ambliopije		
ENGLJEVSKI NASLOV	Comparative analysis of visual acuity before and after surgical treatment of cataract and amblyopia		
MENTOR	izv. prof. dr. sc. Tomislav Meštrović	STRANA	izvannedni profesor, viši znanstveni suradnik
ČLANOVI POVJERENSTVA	1. izv. prof. dr. sc. Rosana Ribić, predsjednica Povjerenstva		
	2. izv. prof. dr. sc. Tomislav Meštrović, mentor		
	3. izv. prof. dr. sc. Marijana Neuberg, član		
	4. doc. dr. sc. Ivana Živoder, zamjenski član		
	5.		

Zadatak diplomskog rada

BR. 222/SSD/2022

Zamućenje leće ili mrežna (lat. cataracts) u dječjoj dobi predstavlja jedan od najznačajnijih uzroka organske ambliopije, a liječenje potonjeg je to bolje što se prije ukloni njen uzrok i započne liječenje. Urođena mrežna predstavlja najveći rizik, jer takvo oko od najranije dobi nema adekvatan podražaj koji bi stimulirao optimalan razvoj vidne oštine. Operacijom mrežne u dječjoj dobi se poboljšava kvaliteta slike projicirane na očno dno, čime se postiže poboljšanje vidne oštine i sprječava se pojava ili daljnje produbljivanje ambliopije. U sklopu ovog diplomskog rada provest će se retrospektivno istraživanje elektroničke baze povijesti bolesti te analiza djece za koju postoji podatak o vizusu prije i poslije operacije. Rezultati će koristiti u daljnjem unaprijeđenju struke u ovoj domeni. Ključno je roditelje upoznat s potrebom zahvata, ali i kasnijih kontinuiranih redovitih kontrola i liječenja ambliopije, gdje značajnu ulogu igra i visoko-educirana medicinska sestra - magistra sestrinstva.

IZDATIŠE IZDAČEM

24.10.2022



[Signature]

PREDGOVOR

Zahvaljujem svojem mentoru doc.dr.sc. Tomislavu Meštroviću na suradnji, strpljenju i susretljivosti pri izradi diplomskog rada.

Posebnu zahvalnost iskazujem mojoj mami koja je bila uz mene tijekom svih ovih godina studiranja, na svojoj pomoći i pažnji koju mi je dala.

Hvala Referentnom centru za dječju oftalmologiju i strabizam Kliničke bolnice Sveti Duh, glavnoj sestri Anamariji Sekulić, mojim kolegicama i doktoricama istoimenog centra na nesebičnosti, podršci i strpljenju.

I za kraj, veliko hvala prim. Jeleni Petrinović-Dorešić na podršci, pomoći tijekom studiranja i prilikom prikupljanja podataka za izradu ovog diplomskog rada.

Ovo nije kraj, ovo je novi početak.

SAŽETAK

Zamućenje leće ili mrena (lat. cataracta) u dječjoj dobi predstavlja jedan od najznačajnijih uzroka organske ambliopije. Liječenje ambliopije je bolje što se prije ukloni njen uzrok i započne liječenje. To osobito vrijedi za dječju mrenu. Urođena mrena predstavlja najveći rizik, jer takvo oko od najranije dobi nema adekvatan podražaj koji bi stimulirao optimalan razvoj vidne oštrine.

Cilj rada je bio usporediti vidnu oštrinu prije i nakon operacije mreene kod djece.

Materijal i metode: Retrospektivnim istraživanjem elektroničke baze povijesti bolesti u Dječjoj ambulanti Kliničke bolnice Sveti Duh u Zagrebu nađeno je 15-ero djece kod koje je učinjena operacija mreene. Za potrebe ove studije, analizirana su samo ona djeca za koju je postojao podatak o vizusu prije i poslije operacije. Vidna oštrina je određivana na blizu i na daleko LH optotipima u LogMAR dizajnu testa. Time je za analizu vizusa na daleko u skupini ostalo 8 pacijenata, odnosno 15 operiranih očiju (kod jednog pacijenta je mrena bila samo na jednom oku). Za analizu promjene vizusa na blizu bili su dostupni podaci za više pacijenata – 14 pacijenata, odnosno 25 očiju. Za statističku analizu, odnosno usporedbu vrijednosti vizusa prije i poslije operacije korišten je T-test.

Rezultati: Nakon operacije srednja vrijednost vizusa u ispitivanoj skupini se poboljšala i na daleko i na blizu. Prosječna vrijednost vizusa prije operacije na daleko je iznosila 0,28 (SD+0,17), a na blizu 0,23 (SD+ 0,19). Nakon operacije su srednje vrijednosti vizusa za daleko iznosile 0,66 (SD+0,24), a nablizu 0,64 (SD+0,30). Kod sedam očiju je nakon operacije vizus na blizu bio 1,0, što je vrijednost standardnog vizusa. Razlika u vizusu prije i poslije operacije, na daleko i na blizu, je bila statistički značajna, na razini značajnosti $p < 0,05$. Varijabilitet vidne oštrine u grupama pacijenata je bio veći prije nego poslije operacije i za na blizu i za na daleko.

Zaključak: Operacijom mreene u dječjoj dobi se poboljšava kvaliteta slike projicirane na očno dno, čime se postiže poboljšanje vidne oštrine i sprječava se pojava ili daljnje produbljivanje ambliopije. Važno je roditelje upoznati s potrebom zahvata, ali i kasnijih kontinuiranih redovitih kontrola i liječenja ambliopije.

Ključne riječi: ambliopija, katarakta, strabizam, operativno liječenje

ABSTRACT

Cataracta in pediatric age represents one of the most significant causes of organic amblyopia. Early recognition of causes and earlier start of treatment of amblyopia gives much better results. Congenital cataracta represents the highest risk because affected eye from the earliest age doesn't have adequate position that stimulates optimal development of visual acuity.

The goal of this study is to compare visual acuity before and after the surgery of cataracta.

Methods and materials: By retrospective research of electronic base of medical documentation in University Hospital „Sveti Duh“ in Zagreb, Croatia, 15 children (both males and females) with cataracta surgery, are isolated. For purposes of this study, only cases with information of visual acuity before and after the surgery, are used. Visual acuity is determined by Lhototype in LogMAR test design. Therefore, 8 patients meaning 15 eyes with preformed surgery (1 patient had cataracta on only one eye), were isolated for far distance visual acuity analysis. For close visual acuity analysis, 14 (25 eyes) patients were isolated.

T- test is used for statistic analysis meaning comparison of visual acuity pre- and postsurgery.

Results: After the surgery, median merit of visual acuity (both distance) is improved. Average far distance visual acuity was 0,28 (SD+0,17) , and close distance 0,23 (SD+0,19). After the surgery median results of far distance visual acuity were 0,66 (SD +0,24), and close distance 0,64 (SD+0,30). At seven eyes, after the surgery the close distance visual acuity was 1,0, which is also standard merit in normal population. The difference in eye vision pre- and post surgery was significant, with significant level $p < 0,05$.

Variability of visual acuity in groups of patients was bigger pre-, than post surgery, both distances.

Conclusion: Surgery of cataracta in pediatric age improves image quality projected on fundus, which improves visual acuity and prevents or stops development of

amblyopia. It is of most importance to inform parents of necessity of the procedure, and also with regular ambulatory visits after the surgery.

Key words: amblyopia, cataracta, strabismus, operative treatment

Popis korištenih kratica

LH optotip – Leini simboli za ispitavanje vida u djece

HVOT – Hooper visual organization test

VO – vidna oštrina

LogMAR – grafikon za procjenu vidne oštrine

ACM – anteriorchambermaintainer

IOL – intraokularna leća

PHACO – fakoemulzifikacija

SADRŽAJ

1.	UVOD	1
2.	ANATOMIJA I FIZIOLOGIJA OKA	2
2.1.	Rani razvoj vida.....	4
3.	AMBLIOPIJA	5
3.1.	Etiologija.....	5
3.2.	Oblici ambliopije	5
3.2.1.	Deprivacijska ambliopija.....	6
3.2.2.	Strabizmička ambliopija.....	6
3.2.3.	Refrakcijska ambliopija.....	7
3.3.	Liječenje	8
4.	KATARAKTA.....	9
4.1.	Etiologija.....	9
4.1.1.	Katarakta udružena s drugim poremećajima	11
4.1.2.	Maternalni faktori	11
4.1.3.	Fetalni faktori	12
4.2.	Liječenje.....	12
4.2.1.	Preoperativni pregled oka	13
4.2.2.	Izračun diometrijske jakosti intraokularne leće (iol)	13
5.	DIJAGNOSTIKA.....	15
5.1.	Vidna oštrina.....	15
5.2.	Testiranje binokularnog vida.....	16
5.3.	Ispitivanje položaja vidnih osovina i pokretljivosti očiju	17
5.4.	Pregled struktura oka biomikroskopom.....	17
5.5.	Ehografija oka i orbite	18
6.	METODE OPERATIVNOG LIJEČENJA KATARAKTE	19
6.1.	Phaco metoda.....	19
6.2.	Intrakapsularna ekstrakcija katarakte	20
7.	OPERATIVNO LIJEČENJE KATARAKTE	21
7.1.	Operativno liječenje katarakte kod djece	22
7.2.	Komplikacije i postoperativni tretman	24
8.	KOMUNIKACIJA U ZDRAVSTVU.....	25
8.1.	Komunikacija medicinskog osoblja s djecom	26
8.3.	Komunikacija medicinskog osoblja s roditeljem/skrbnikom.....	27
9.	ISTRAŽIVAČKI DIO RADA	28

6.1. Cilj istraživanja.....	28
6.2. Hipoteza	28
6.3. Metoda rada	28
10. REZULTATI ISTRAŽIVANJA	29
11. RASPRAVA	38
12. ZAKLJUČAK	40
13. LITERATURA	41

1. UVOD

Katarakta nastaje kada promjene u očnoj leći uzrokuju da ona postane manje prozirna (bistra). To rezultira mutnim ili maglovitim vidom. Leća je prozirna struktura smještena odmah iza zjenice. Omogućuje prolaz svjetlosti do sloja tkiva u stražnjem dijelu oka (mrežnice) osjetljivog na svjetlost. Ona najčešće pogađa starije odrasle osobe, ali neka se djeca rađaju s mrenom.

Katarakta u djetinjstvu često se naziva: kongenitalne – katarakte prisutne kada se dijete rodi ili nedugo nakon toga, te razvojna, infantilna ili juvenilna – katarakta dijagnosticirana kod starije djece. Katarakta u dječjoj dobi su rijetke.

Zamućenje u leći ponekad može postati veće i može se razviti više, što dovodi do sve većeg oštećenja djetetovog vida. Osim lošeg vida, katarakta također može uzrokovati "njihanje očiju" i „škiljenje“.

Brojni su razlozi zbog kojih se dijete može roditi s mrenom ili je razviti dok je još malo. U mnogim slučajevima nije moguće utvrditi točan uzrok.

Mogući uzroci su: genetska greška naslijeđena od djetetovih roditelja koja je uzrokovala abnormalni razvoj leće, određeni genetski poremećaji, infekcije koje je majka imala tijekom trudnoće (rubeola i vodene kozice), ozljeda oka nakon rođenja.

Katarakta koja utječe na vid i koja se ne liječi brzo može ponekad uzrokovati nepovratno oštećenje vida, uključujući trajno „lijeno“ oko, pa čak i sljepoću u teškim slučajevima.

Operacija katarakte općenito je uspješna, s malim rizikom od ozbiljnih komplikacija.

Najčešći rizik povezan s operacijom katarakte je stanje koje može utjecati na implantate umjetne leće koje se naziva zamućenje stražnje kapsule, što uzrokuje povratak mutnog vida.

2. ANATOMIJA I FIZIOLOGIJA OKA

Oko je parni organ vida. Njegova svrha je primanje svjetlosnih podražaja i njihova preobrazba u mrežnici, te prijenos podražaja vidnim živcem u mozgovna središta. Osjet vida započinje prolaskom svjetlosnih zraka kroz prozirne optičke strukture do mrežnice, gdje se svjetlosna energija pretvara u podražaj osjetnih neuroepitelnih stanica, što se vidnim živcem i snopom vidnog puta prenosi u vidna središta mozgovne kore [1].

Očna jabučica nalikuje blago spljoštenoj lopti koju čine odsječci dviju kugli različita promjera i veličine [1]. Od očne jabučice prolazi kroz prednji i stražnji pol i dugačka je prosječno 24 mm [1]. Ima tri ovojnice: vanjsku, srednju i unutarnju. Oko ima više lomnih ploha koje fokusiraju svjetlost na očno dno. Očni sadržaj štiti vanjski vezivni omotač i suprotstavlja se intraokularnom tlaku. Sastoji se od dva dijela, rožnice i bjeloočnice.

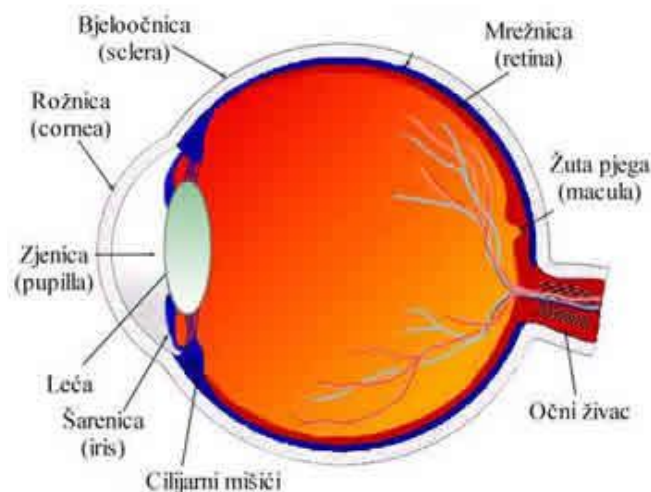
Rožnica je prozirna, glatka, sjajna i vlažna, a čini prednji dio refrakcijskog uređaja oka. Nema krvnih žila. Rubom je uklopljena u bjeloočnicu. Bjeloočnica je neprozirna, čvrsta, bjeličasta polukugla promjera 22 mm, i oblikuje četiri petine očne jabučice. S prednje strane je obložena očnom spojnicom, konjunktivom, a u području gornjeg i donjeg svoda se prebacuje na očnu jabučicu. Na bjeloočnicu se vežu mišići pokretači očne jabučice.

Srednji omotač se nalazi s unutarnje strane bjeloočnice i sastoji se od tri dijela: žilnice, šarenice i zrakastog tijela. Žilnica je najveći stražnji dio srednjeg omotača, a iznutra oblaže bjeloočnicu. Bogata je krvnim žilama i sadrži vezivne pigmentne stanice koje joj daju tamnu boju i sprječavaju refleksiju svjetlosti unutar oka. Žilnica se uz rub rožnice odvajaju od bjeloočnice i oblikuje šarenicu.

Šarenica u sredini ima okrugli otvor, zjenicu, kroz koju svjetlosne zrake ulaze u dublje dijelove oka. U njoj se nalaze glatka mišićna vlakna. Mišići usklađuju promjer zjenice i količinu svjetlosti koja ulazi u unutrašnjost očne jabučice. Boju šarenice uvjetuje količina pigmenta. Zrakasto tijelo okružuje leću i uključuje mišićnu komponentu koja je važna za podešavanje lomne jakosti leće. Ima zrakaste nastavke koji izlučuju očnu vodicu. Zrakasti mišić i vlakna sudjeluju u akomodaciji oka za gledanje na blizinu. Daleka točka (lat. punctum remotum) jest najdalja točka koju osoba jasno vidi bez

akomodacije dok je bliska točka (lat. punctumproximum) najbliža točka jasnog vida [2].

Samo unutarnji sloj oka, mrežnica, sadrži neurone koji su osjetljivi na svjetlost i sposobni su prenositi vizualne signale. Mrežnica ima slojevitú građu (čunjići i štapići), dok ostale slojeve oblikuju živčane stanice i vlakna te krvne žile. Anatomska građa oka je zbog lakšeg pregleda prikazana slikom 1.



Slika 1. Anatomski prikaz oka

Izvor: <https://www.adrialece.hr/rjecnik/anatomija-oka.html>

Pravilna funkcija oka ovisi o njegovoj sposobnosti da prima i obrađuje energiju iz svjetlosti u okolišu, proizvodi akcijske potencijale u specijaliziranim živčanim stanicama i prenosi te potencijale kroz optički živac u mozak. Strukture kao što su žilnica, očna vodica i staklasto tijelo, te suzni sustav važni su za fiziološku ravnotežu, odgovarajuće održavanje očnog tlaka i prehranu očnih tkiva [3]. Rožnica, staklasto tijelo i leća igraju ulogu u prijenosu i fokusiranju svjetlosti na senzornu komponentu oka, retinu. Oštrina vida ovisi o pravilnom lomu svjetlosti koja prolazi kroz strukture različite gustoće dok se svjetlost prenosi kroz rožnicu, očnu vodicu, leću i zrakasto tijelo. Leća je podesiva komponenta refraktivnog sustava: njezin se oblik mijenja kontrakcijom ili opuštanjem cilijarnog mišića kako bi se fokusirao na objekte koji su blizu ili daleko. Retina se sastoji od dvije vrste fotoreceptorskih stanica: štapića i čunjića. Štapići su stanice koje su prvenstveno odgovorne za skotopski vid, odnosno

vid pri slabom osvjetljenju. Štapići su brojniji stanični tip mrežnice i dostižu svoju maksimalnu gustoću otprilike 15 do 20 stupnjeva od foveje, male jamice u retini oka gdje je vidna oštrina najviša. U ljudskoj mrežnici ima oko 90 milijuna štapićastih stanica. Čunjići daju vid u boji i visoku prostornu oštrinu te su tip stanica koji se najviše aktivira pri višim razinama svjetlosti kada prevladava fotopični vid. Ljudska mrežnica sadrži oko 6 milijuna stanica čunjića. Treba napomenuti da na mjestu vidnog živca postoji "slijepa točka" vidnog polja gdje nema fotoreceptorskih stanica.

Sve strukture oka, osim očnih vjeđa i spojnice, opskrbljuju se granama unutarnje karotidne arterije. Vanjska karotidna arterija opskrbljuje vjeđe i spojnicu. Unutarnja karotidna arterija ima mnogo grana. Za oko daje stražnju cilijarnu, retinalnu i mišićnu arteriju. Ove arterije opskrbljuju krvlju cilijarna tijela, retinu, odnosno mišiće. Središnja retinalna arterija je grana koja prolazi unutar optičkog živca. Postoji šest vanjskih očnih mišića koji pokreću svako oko: gornji rektus, inferiorni rektus, lateralni rektus, medijalni rektus, gornji kosi i donji kosi. Vanjske očne mišiće inerviraju tri kranijalna živca, a to su n. oculomotorius, n. trochlearis te n. abducens[4]. Motorne jedinice u tim mišićima obično imaju malo neurona koji ponekad opslužuju samo dva ili tri mišićna vlakna. Takve male motoričke jedinice omogućuju precizno i brzo kretanje očiju. Dijelovi moždanog debla i malog mozga koordiniraju pokrete očiju.

2.1. Rani razvoj vida

Oko je prvi organ koji se tijekom intrauterinog razvoja može ultrazvučno raspoznati. Vid se počinje razvijati odmah nakon rođenja. Najvažnija vidna funkcija je vidna oštrina. Ako dijete ima problema s očima, oštrinu vida treba odrediti što je prije moguće. To će pokazati razvija li se vid normalno. Djeca se rađaju s još nerazvijenom vidnom funkcijom, što se može pokazati i elektrofiziološkim i funkcionalnim testovima [5]. Gustoća neurona u mrežnici novorođenčeta je znatno manja, kao i gustoća sinapsi u mrežnici i vidnom korteksu. Zbog toga je vidna oštrina novorođenčeta puno manja u odnosu na zdravu odraslu osobu. Dojenčev vid se brzo razvija tako da se do šest mjeseci od poroda njegova vidna oštrina približava 50% vrijednosti standardne vidne oštrine odrasle osobe[6].

3. AMBLIOPIJA

Ambliopija je najčešći uzrok gubitka monokularnog vida kod djece[6]. Kao razvojni poremećaj vida, ambliopija se klinički definira kao smanjena najbolje korigirana vidna oštrina na jednom ili rjeđe oba oka, u odsutnosti bilo kakvih očitih strukturnih anomalija ili bolesti. Povezana je sa strabizmom, anizometropijom ili deprivacijom oblika koja se javlja tijekom osjetljivog razdoblja vizualnog razvoja u dojenačkoj dobi ili ranom djetinjstvu. U novije vrijeme navodi se da je globalna prevalencija ambliopije oko 1,75% [7]. Svjetska zdravstvena organizacija procjenjuje da oko devetnaest milijuna djece mlađe od petnaest godina ima oštećenje vida, od toga čak dvanaest milijuna djece ima oštećen vid zbog kasno primijećenih refrakcijskih grešaka i ambliopije. Ambliopija se liječi u što ranijoj dobi, a kritično vrijeme je do devete godine kada je plastičnost mozga najveća, a mogućnost liječenja ambliopije u potpunosti moguća [8].

3.1. Etiologija

Ambliopija može nastati uslijed svakog poremećaja koji za posljedicu ima formiranje mutne slike na mrežnici. Što je slika lošija to je ambliopija teža. Mutna slika može nastati i zbog poremećaja u središnjem živčanom sustavu. Poremećaj se ne događa samo na razini funkcije već zbog strukturnih promjena u vidnom putu i primarnom vidnom korteksu [8].

Osnovna podjela ambliopije je na primarnu i sekundarnu. Primarna ili funkcionalna ambliopija je ona uz koju nema drugih vidljivih bolesti i poremećaja, a sekundarna ili relativna nastaje kao posljedica bolesti oka. U sekundarne ubraja se i ona uslijed nistagmusa, a kao takva je ireverzibilna. Primarna ambliopija je reverzibilna, odnosno povratna [8,9].

3.2. Oblici ambliopije

Ambliopija se može podijeliti prema etiologiji i prema stupnju oštećenja. Prema etiologiji razlikuje se: deprivacijska, strabizmička, refrakcijska, ambliopija povezana s nistagmusom i idiopatska. Ambliopija se najčešće manifestira na jednom oku, ali

moгуća je i obostrana. Bilateralna ambliopija pojavljuje se s velikom razlikom u maksimalnoj vidnoj oštini lijevog i desnog oka [8].

Prema težini ambliopije razlikuje se teška, srednja i laka. Teška ambliopija definira se vidnom oštrinom manjom od 0,1. Srednja se definira vidnom oštrinom od 0,1 do 0,4, a laka od 0,5 do 0,9 [9,10].

3.2.1. Deprivacijska ambliopija

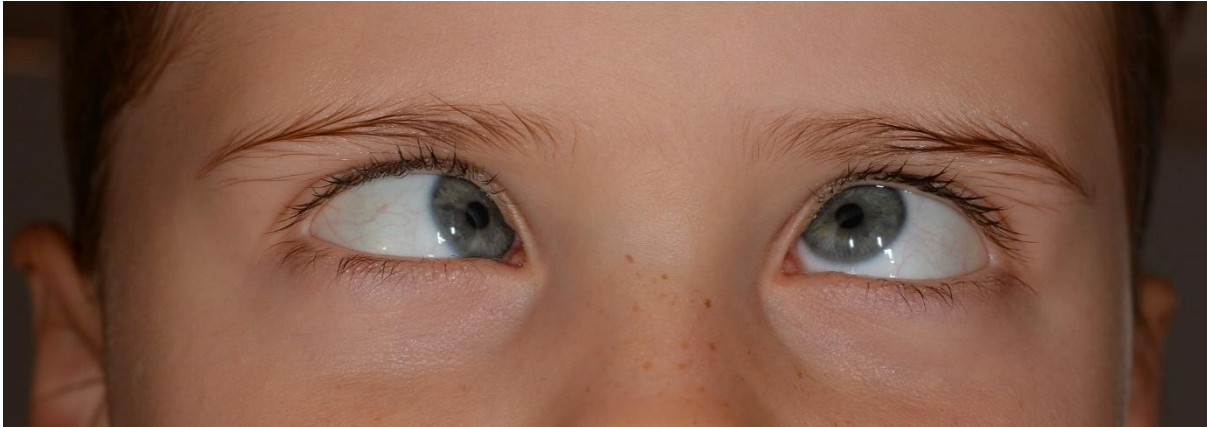
Deprivacijska ambliopija naziva se i ambliopija zbog ne gledanja. Do deprivacije dolazi zbog bilo kojeg patološkog stanja koje inhibira vidni put. To može biti mrena, zamućenost rožnice, oštećenje mrežnice ili bolest vidnog živca, što dovodi do smanjenja ili izostanka pravilnih vizualnih podražaja. Deprivacija uzrokuje najteži oblik ambliopije. Ukoliko dođe do zatvaranja oka u prvih trideset dana života djeteta može doći do duboke ambliopije. Kritičan period je razdoblje u prvih deset godina djetetova života. Što kasnije počne liječenje ambliopije, to je teže liječiti je. Razlog tome je što rana deprivacija vida rezultira trajnim anatomskim promjenama u vidnim putevima. Čak i nekoliko mjeseci s kongenitalnom kataraktom moglo bi dovesti do nepovratne ambliopije [11].

3.2.2. Strabizmička ambliopija

Drugi naziv za strabizam je razrokost, a definirana je kao motorno-senzorna anomalija koja se manifestira s neparalelnosti vidnih osi. Postoje dvije vrste strabizma: paralitički i neparalitički. Paralitički ili nonkonkomitantni strabizam može nastati u bilo kojoj životnoj dobi kao posljedica traume glave ili kod bolesti mozga. Nema prisutnu ambliopiju, ali postoje dvoslike. Neparalitički ili konkomitantni strabizam javlja se u dječjoj dobi, a u ukupnoj populaciji prevalencija je 5-6%. Karakteriziran je poremećenim radom agonista, sinergista i antagonista očiju zbog čega se nalaze u otklonu, nema dvoslika ali je prisutna ambliopija. Genetski je nasljedan, a rizični faktori za nastanak su porođajne komplikacije, kongenitalne anomalije, drugi poremećaji u trudnoći. Prema jakosti motornog poremećaja strabizam se dijeli na manifestni i latentni. Manifestni strabizam ima u otklonu stalno jedno oko ili malo jedno, a malo drugo oko. Nije moguće oba oka fiksirati za gledani

objekt. Latentni strabizam ima prikriveni otklon, koji se samo događa u određenom trenutku [12].

Oči mogu bježati u križ, a to je oblik konvergentnog strabizma ili ezotropije (slika 2). U ovom obliku ambliopija je česta pojava i puno je teža nego kod drugih oblika. Nema dokaza što nastaje prvo strabizam ili ambliopija, ali ukoliko je strabizam unilateralan ambliopija je uvijek prisutna [12,13].



Slika 2. Strabizam kod djetata

Izvor: <https://www.dioptrijska.hr/greske-oka/sto-je-akomodacijska-ezotropija>

3.2.3. Refrakcijska ambliopija

Refraktivna ambliopija proizlazi iz pogreške lomne jakosti oka: hipermetropije, astigmatizma ili miopije. Općenito, oko s hiperopijom ili astigmatizmom ima veću vjerojatnost razvoja ambliopije od miopije, jer su objekti kod kratkovidnosti i dalje u fokusu [14]. Što je vidna deprivacija dublja, to će rezultirajuća ambliopija biti teža. Dva su podtipa refrakcijske ambliopije: ametropija (kratkovidnost, dalekovidnost, astigmatizam) i anizometropija.

Anizometropija označava refrakcijsku razliku na očima koja dovodi do anizeikonije. Nije poznato kako do nje dolazi, ali senzoričkom adaptacijom inhibira se lošija slika kako bi slika na samom kraju u mozgu bila bolja [15].

3.3. Liječenje

Početno liječenje ambliopije ovisi o temeljnom uzroku. Deprivacijsku ambliopiju prvo treba liječiti uklanjanjem opstruktivne patologije. Refraktivna ambliopija je najčešća i obično je najpodložnija liječenju. Liječi se naočalama ili kontaktnim lećama. Katkad je potrebno i flasterom prekriti zdravo oko, kako bi se slabovidno oko vježbalo, a mozak "učio" gledati [16].

Točna dob u kojoj liječenje ambliopije nije više moguće nije ujednačeno dogovoreno. Međutim, The Pediatric Eye Disease Investigator Group pokazala je da se kod pacijenata od sedam do dvanaest godina pokazala korist od liječenja, u usporedbi s pacijentima od trinaest i starijih, koji su pokazali minimalno poboljšanje tijekom liječenja [17].

Prognoza ambliopije ovisi o početku liječenja i o težini ambliopije. Najmanje 75% djece pokazuje dobar povratak vida. Međutim, kod najmanje 50% djece tijekom vremena dolazi do ponovnog smanjenja vidne oštine. Međutim, ako se liječenje nastavi, više od 70% pacijenata ima značajno poboljšanje vida unutar 12 mjeseci. Čak i nakon završetka liječenja može doći do određenog pada vida tijekom slijedećih godina. Čimbenici rizika za neuspjeh vraćanja vida uključuju dob u kojoj je počelo liječenje bolesti (kasnije liječenje obično ima lošiji ishod), deprivacijsku ambliopiju i lošu početnu vidnu oštrinu.

Glavna komplikacija ambliopije je nepovratno, doživotno smanjenje vida. Te vizualne funkcionalne abnormalnosti uključuju smanjenje vidne oštine, kontrastne osjetljivosti, prostornu distorziju, abnormalne prostorne interakcije i oštećenu funkciju detekcije kontura.

Dijete s ambliopijom spotiče se pri prelasku preko prepreka, teško uspijeva uhvatiti bačenu loptu, baciti je u ruke drugome, pogoditi lopticu reketom, a prijeti i opasnost od ozljeđivanja boljeg oka [17]. Učenje je otežano zbog otežanog čitanja. Pojedinačna slova i brojeve moguće je relativno dobro prepoznati, ali ako su u nizu, što su bliže jedan drugome, čitanje je otežano [17].

Roditelje treba educirati o važnosti ranog oftalmološkog pregleda. Ako je djetetu dijagnosticirana ambliopija, roditeljima je potrebno objasniti da je gubitak vida zbog

ambliopije, ako se ne liječi, obično nepovratan. Treba naglasiti važnost liječenja jer neka djeca ne žele nositi naočale ili flastere. Medicinske sestre i liječnici trebaju poticati roditelje da nastave s liječenjem, budući da ono može potrajati.

4. KATARAKTA

Katarakta (siva mrena) je замуćenje inače prozirne leće. Najčešće se javlja u osoba starije životne dobi, otuda i naziv senilna katarakta. Konatalna katarakta znatno je rjeđa. Pojam kongenitalne (urođene) katarakte označava замуćenje u leći oka koja je nazočna kod djeteta prilikom rođenja. Infantilna katarakta jest замуćenje leće koje nastaje tijekom dojenačke dobi. Dječja katarakta je vodeći uzrok izlječive sljepoće i čini oko 5 -20% sljepoće u djece. Incidencija se kreće od 1,8 – 3,6/10.000 djece godišnje[18]. Izuzetno je važno rano otkrivanje i pravovremeno liječenje kongenitalne katarakte zbog sprječavanja nastanka teških oblika deprivacijske ambliopije.

Kongenitalne katarakte mogu biti jednostrane ili obostrane. Obzirom na stupanj i veličinu замуćenja mogu biti potpune ili djelomične. Najpraktičnija klasifikacija je podjela prema lokalizaciji katarakte:

- замуćenje na prednjoj kapsuli ili supkapsularno;
- замуćenje na stražnjoj kapsuli ili supkapsularno;
- замуćenje u lećnoj jezgri;
- замуćenje u zonularnom predjelu;
- totalna katarakta;
- membranozna katarakta;
- miješani tip.

4.1. Etiologija

Za utvrđivanje etiologije važna je obiteljska anamneza te opći pedijatrijski i oftalmološki pregled djeteta. Uzroci kongenitalne katarakte su različiti: intrauterine infekcije, zračenje trudnice, lijekovi tijekom trudnoće, genetski ili metabolički uzroci. U velikom broju slučajeva etiologija kongenitalne katarakte ostaje nepoznata. Istraživanja pokazuju da je 30% do 50% kongenitalne katarakte uzrokovano mutacijama gena koji kodiraju proteine u strukturi leće [19]. Identificiranje etioloških čimbenika koji sudjeluju u nastanku kongenitalne katarakte je bitno jer može ukazati na neku drugu udruženu sustavnu bolesti djeteta, a važnija je i u smislu genetskog savjetovanja roditelja [20]. Uzrok nastanka kongenitalne katarakte je nasljedni i stečeni. Nasljedne kongenitalne katarakte najčešće se javljaju u razvijenim

zemljama, a prema literaturi 8,3-25% svih kongenitalnih katarakti je nasljedno. Nastaje mutacijom gena ili su povezane s podskupinom gena koji kodiraju proteine za održavanje prozirnosti i homeostaze leće. Nasljeđuje se najčešće autosomno dominantno. Kada muško dijete ima kongenitalnu nasljednu kataraktu, najčešće majka ima izraženu kliničku sliku, a dobilo ga je X-vezanim nasljeđivanjem. Moguće je, ali rjeđe nasljeđivanje autosomno recesivnim putem u kojemu roditelji nemaju simptome. Izolirana katarakta rijetka je pojava, a promjene se događaju između 12. i 18. gena [21].

4.1.1. Katarakta udružena s drugim poremećajima

Češće se kongenitalna katarakta javlja s drugim poremećajima oka poput aniridija, disgeneza prednje očne sobice, mikroftalmus, ektopija leće, perzistentnihiperplastični primarni vitreus, stražnji lentikonus i tumori unutar oka. Kada dođe do oštećenja leće kod dojenčeta to će najčešće uzrokovati oštećenje prednje očne sobice te budući da se ona neće moći dalje razvijati doći će do abnormalnosti [21].

Kongenitalna katarakta može biti udružena i sa sistemskim poremećajima poput tjelesne dismorfije, mikrocefalije, dermatološkim bolestima, anomalija prstiju, hidrocefalusa i deformiteta lubanje. Najčešće se javlja kod djece oboljelih od Downovog sindroma. Zbog trisomije 21. kromosoma, osobe s ovim sindromom imaju karakterističan izgled i niz abnormalnosti zbog kojih se najčešće pojavljuje lamelarna, stražnja polarna i potpuno zrela katarakta [22]. Pojava kongenitalne katarakte povezana je i kod Loweova sindroma tipičnog diskoidnog ili prstenastog oblika. Djeca rođena s ovim sindromom nerijetko imaju glaukom i suženu zjenicu oka [23]. Također, kongenitalna katarakta povezana je i s Nance-Horan sindromom [21].

4.1.2. Maternalni faktori

Maternalni faktori navode se kao još jedan od mogućih uzroka pojave kongenitalne katarakte. Infekcije tijekom trudnoće od kojih se posebno spominje citomegalovirusa, varičela, herpes simplex i rubeola. Tijekom prvog tromjesečja najrizičnija je infekcija rubeolom jer može dovesti do niza abnormalnosti od kojih je

jedna unilatrealna ili bilateralna katarakta. U manjoj mjeri, konzumacija određenih lijekova može biti rizičan faktor za stvaranje kongenitalne katarakte, poput kortikosteroida, vitamina D i A, sulfonamida i klorpromazina [21].

4.1.3. Fetalni faktori

Fetalni faktori mogu se podijeliti na one uzrokovane metaboličkim poremećajima, placentalnom hemoragijom i porođajnom traumom. Od metaboličkih poremećaja koji su povezani s razvojem kongenitalne katarakte su galaktozemija, manjak galaktokinaze (katarakta jedini simptom) i hipokalcemiju kod koje se najčešće radi o lamelarnoj katarakti.

Ipak, najvećim dijelom kongenitalne katarakte su idiopatske, a one su povezane s niskom porođajnom težinom i majkama koje u kasnijim godinama rađaju djecu [24,25].

4.2. Liječenje

Obzirom da ne postoji konzervativno liječenje katarakte operacija je jedina terapijska opcija. Unilateralnu kongenitalnu kataraktu potrebno je operirati ako je vidna oštrina manja od 0.5, jer valja imati na umu da se drugo normalno oko može ozlijediti ili inficirati, pa operirano oko može u tom trenutku preuzeti funkciju [18]. Jednostranu kataraktu treba operirati što je prije moguće, prije 6 tjedana starosti, a obostranu kataraktu prije 8. tjedna starosti [19]. Bilateralne katarakte se operiraju u dobi od 6 do 8 tjedana života. Ako se ne operiraju oba oka istodobno, prvo se operira oko s većim zamućenjem, a drugo oko je potrebno operirati unutar 3 mjeseca kako bi se izbjegle komplikacije rane operacije.

Prije operacije je potrebno razmotriti nekoliko činjenica koje su važne za uspjeh operativnog zahvata i vidne rehabilitacije:

- vrijeme operativnog zahvata
- preoperativni pregled oka
- dioptrijsku jakost umjetne intraokularne leće koja će se implantirati
- operativnu tehniku
- postoperativne komplikacije i liječenje istih

- liječenje ambliopije.

Također, uz prethodno navedeno potrebno je napraviti rutinske testove prije operacije poput krvne slike, glikemije, testove koagulacije, razinu dušikovih spojeva u krvi, elektrolite, kolinesteraze, transaminaze, analizu urina, elektrokardiogram i rendgen toraksa.

4.2.1. Preoperativni pregled oka

Kako bi se pregledali svi dijelovi prednjeg i stražnjeg očnog segmenta, potreban je kompletni pregled oka. Ako ga nije moguće provesti u budnom stanju, izvodi se u općoj anesteziji. Operacija katarakte danas je jedna od rutinskih operacija koja se izvodi svakodnevno u dnevnim bolnicama. Preoperativna priprema sastoji se od pregleda oka kod oftalmologa koji će potvrditi prisutstvo katarakte. On će također utvrditi koliki je stupanj smanjenja vidne oštine te postoji li glaukom ili neka druga bolest koja bi mogla utjecati na uspješnost operacije. Slijedi provjera očnog tlaka i provjera širenja zjenica primjenom kapi za oči. Kada nije moguće zjenicu dovoljno proširiti kapima koristi se mehanički pristup širenja zjenica. Osim navedenog ispituju se i vidne funkcije uključujući stereopsiju i prisutnost strabizma.

4.2.2. Izračun dioptrijske jakosti intraokularne leće (iol)

Nakon odstranjenja zamučene leće, fokusiranje svjetlosnih zraka na očno dno se postiže s naočalama, kontaktnim lećama te primarnom ili odgođenom ugradnjom intraokularne leće u kapsularnu vreću. Jakost intraokularne leće se određuje refraktometrom koji određuje zakrivljenost rožnice i ultrazvučnim biometrom koji mjeri duljinu oka i izračunava jakost intraokularne leće u dioptrijama. Nakon unosa vrijednosti rožničnih parametara u formule za izračun, biometar izračunava vrijednosti. Obzirom da se kod djece keratometrijske vrijednosti i duljina oka mijenjaju zbog rasta, računanje jakosti intraokularne leće je kompleksnije.

U ovisnosti o životnoj dobi djeteta u vrijeme operacije, ciljna refrakcija može biti hipermetropija, koja će rezultirati blagom miopijom u odrasloj dobi, odnosno

emetropija u vrijeme zahvata u starije djece koja za cilj ima brži oporavak vida i tretman ambliopije, no rezultirati će većom miopijom u odrasloj dobi [20]. Proces emetropizacije oka označava smanjenje prosječne vrijednosti refrakcije koja je kod djece u prvom mjesecu života oko +2,00 Dsph do +3,00 Dsph, do kraja prve godine života iznosi oko +1,00 Dsph, a u školskoj dobi se smanjuje do 0,00 Dsph [20,25]. U svrhu približavanja stanju emetropije rastom djeteta, ugrađuje se leća slabije jačine, a razlika do potrebne vrijednosti se korigira naočalama ili kontaktom lećom ili objim metodama.

Kod djece mlađe od dvije godine se ugrađuje leća koja oko ostavlja umjereno hipermetropno, a miopizacijom i rastom u školskoj dobi dostiže emetropiju. Nakon zahvata, dijete mora nositi naočale ili kontaktne leće dok ne završi razvoj vida. Do završetka razvoja, leće i naočale treba kontinuirano prilagođavati. Kod djece od dvije do pet godina se želi postići postoperativna refrakcija od +2,5 dioptrije [26].

5. DIJAGNOSTIKA AMBLIOPIJE I KATARAKTE

Općim pregledom i funkcionalnim ispitivanjima u oftalmologiji ispituju se vid, morfološki i fizikalni parametri očne jabučice, periokularnog tkiva i vidnih puteva. Prava dijagnoza preduvjet je za pravilno liječenje. Funkcionalna ispitivanja oka imaju nezamjenjivu ulogu i u praćenju uspjeha liječenja.

Važne su anamneza i heteroanamneza. Ispituju se dosadašnje bolesti, uzima li pacijent lijekove i ima li preosjetljivost na iste.

Ako je pacijent dijete, bitno je ispitati majčin tijek trudnoće, gestacijsku dob rođenja, tjelesnu težinu, te perinatalni i postnatalni rast i razvoj. Uzimanjem heteroanamneze se doznaje ima li među članovima uže ili šire obitelji refraktivnih grešaka i kongenitalnih bolesti poput katarakte. Obzirom da kongenitalna mrena i refraktivne greške često imaju genetsku podlogu, bitno je ispitati postojanje navedenih bolesti u obitelji[27].

5.1. Vidna oštrina

Vidna oštrina je definirana kao sposobnost razlučivanja detalja. Mjerenjem vidne oštrine se ocjenjuje vidna funkcija duž cijelog vidnog puta. Ovisno o vidnoj oštrini procjenjuju se dinamika i težina bolesti. Gustoća retinalnih čunjića i ganglijskih stanica najveća je u foveji. Anatomska predispozicija vidne oštrine definirana je upravo fovejom.

Testom preferencijalnog pogleda određuje se rezolucijska vidna oštrina u preverbalne djece. Temelji se na promatranju djetetovog pogleda u dva ponuđena polja, homogeno sivo i prugasto crno – bijelo. Jedna crna i jedna bijela pruga u uzorku označuju jedan ciklus. Debljina crne pruge u svakome je ciklusu jednaka debljini bijele pruge, tako da ponavljajući uzorci crno - bijelih pruga imaju mjernu jedinicu izraženu kao ciklus po stupnju. Što je više ciklusa u jednome stupnju, pruge su sve tanje. Djeca preferiraju gledati zanimljivije, prugaste objekte. Kako se smanjuje širina crno-bijelih pruga, koje postaju sve više nalik na sivo homogeno polje, sve je teže uočiti razliku. Vidna oštrina je uredna ako je u skladu sa vrijednošću definiranom normogramima za dob djeteta.

Posebni testovi kao što su procjena vidne oštine metodom preferencijalnog pogleda i vidni evocirani potencijali mogu biti korisni, ali ne treba se oslanjati isključivo na njih jer ponekad mogu dovesti do krive dijagnoze [26].

U veće djece određujemo vidnu oštinu bez korekcije i najbolje korigiranu vidnu oštinu i na blizu i na daljinu binokularno, a zatim i monokularno. Testiranje vidne oštine se kod predškolske djece radi na blizinu (40 cm) i na daljinu (3 m). U ispitivanju vidne oštine rabe se različite vrste optotipa, ovisno o dobi ispitanika, no uvijek je riječ o visokokontrastnoj vidnoj oštrini, pri čemu su na bijeloj podlozi raspoređeni crni optotipi. Određivanje rekognicijske vidne oštine u verbalne predškolske djece uobičajeno se čini tzv. Leinim optotipima i HVOT, a rezolucijske vidne oštine Landoltovim prstenom i optotipom E. Optotipi trebali biti organizirani u redove[27].

Za ispitivanje postojanja strabizma koristimo test pokrivanja, test otkrivanja i alternirajući test pokrivanja. Ovi se testovi uvijek ispituju s korekcijom i bez korekcije vidne oštine ispitanika, dok ispitanik fiksira udaljeni objekt na 5 m, a zatim dok fiksira objekt na udaljenosti od 40 cm.

Skijaskopijom se određuje refrakcija pomoću promatranja izgleda i kretanja svjetlosti u zjeničnom otvoru kad se u oko projicira uski snop svjetlosti. Ima veliku dijagnostičku važnost kod djece zbog velike amplitude akomodacije i mogućnosti lažno negativnog nalaza kod subjektivnog određivanja refrakcije. Postupak se izvodi u zatamnjenoj prostoriji na određenoj udaljenosti, obično duljine ruke ispitivača. Ispitivač pomoću skijaskopa projicira svjetlosni snop u oko i svjetiljku pomiče u raznim smjerovima. Pritom se promatra pomicanje refleksa fundusa u zjeničnom otvoru. Skijaskopija je obavezni dio pregleda do školske dobi, no i kasnije.

5.2. Testiranje binokularnog vida

Očni pokreti do šestog mjeseca života nisu posve koordinirani. Stoga niti binokularni vid ne može biti u potpunosti razvijen. No, binokularnost se tijekom prve godine života vrlo brzo razvija, ukoliko je rast i razvoj djeteta neometan. Binokularni vid je, osim vidne oštine i refleksa fiksacije, najvažnija sastavnica vida. Didaktički binokularnost dijelimo na tri razine: simultanu percepciju, zatim mogućnost fuzije dvije lagano dispartne slike i stereopsiju kao najviši oblik binokularnosti. U kliničkom

radu se koriste različiti testovi koji ispituju sve ove navedene razine vizualne percepcije [27].

5.3. Ispitivanje položaja vidnih osovina i pokretljivosti očiju

Hischbergovim testom se određuje položaj usmjerenosti vidnih osovina očiju i veličina kuta škiljenja ovisno o položaju refleksa na rožnici pri simultanom osvjetljavanju oba oka.

Brucknerov test ili test crvenog refleksa je važna dijagnostička metoda kojom ispituje prozirnost optičkih struktura oka, položaj vidnih osovina, a možemo i procijeniti postojanje refrakcijskih anomalija. Ispituje se izravnim oftalmoskopom binokularno i monokularno. Pregled se izvodi u zamračenoj prostoriji da se zjenica može fiziološki proširiti. Ispitivač usmjerava svjetlo oftalmoskopa kroz zjenični otvor, a odbljesak iz očnog dna omogućuje analizu svih dijelova oka kroz koje svjetlost prolazi.

Crveni refleks je odsutan, zagasit ili nepotpun u slučaju prisutnosti opaciteta optičkih medija (bolesti rožnice, katarakta, retinoblastom, odignuće mrežnice). Monokularno, refleks je fiziološki svijetao, crvenkastožučkast. Zagasit, nepotpun, odsutan crveni refleks ili refleks bijele boje (leukokorija) zahtjeva daljnju oftalmološku obradu.

Za pregled novorođenčeta se koriste i prijenosne procjepne svjetiljke [27].

5.4. Pregled struktura oka biomikroskopom

Pregledom oka biomikroskopom se omogućuje analiza prednjeg očnog segmenta, a uz korištenje posebnih lupova i analiza stražnjeg očnog segmenta. Omogućuje veliko povećanje slike, te izmjenu oblika, dimenzije intenziteta i kuta upada fokalne rasvjete. Tako je omogućen pregled anatomskih struktura oka uključujući vjeđe i suzni sustav, spojnicu i bjeloočnicu, rožnicu, prednju očnu sobicu, šarenicu i leću [28]. Pregled djeteta s biomiskroskopom vidljiv je na slici 3.



Slika 3. Oftamološki pregled biomikroskopom

Izvor: <https://www.optometrija.net/zanimljivosti/oftalmoloski-pregled-ociju-na-biomikroskop-spalt-lampa/>

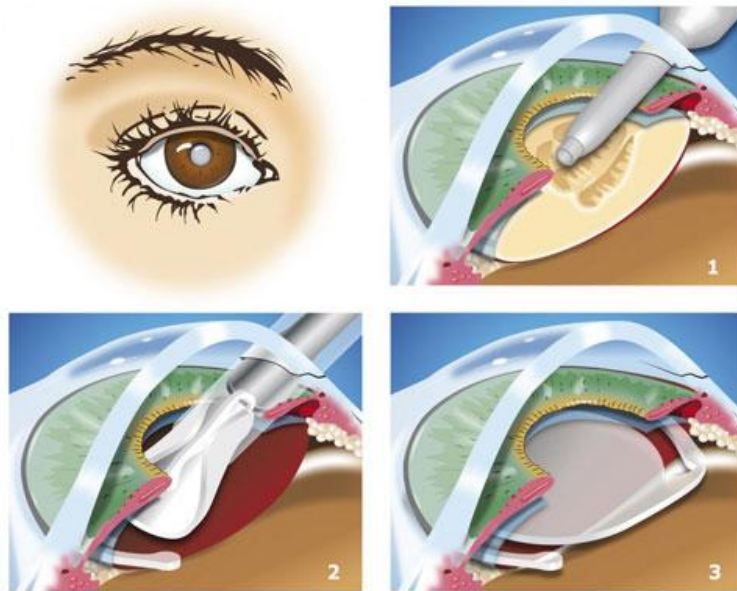
5.5. Ehografija oka i orbite

Ultrazvuk u oftalmologiji je neinvazivna i neškodljiva dijagnostička metoda koja se provodi u svrhu pregleda očne jabučice i orbite. Najveća vrijednost ultrazvuka je u tome što nam daje uvid u strukture oka u slučajevima neprozirnosti optičkih medija, u što se ubraja i katarakta, pa je zbog toga neizostavna metoda pregleda dječjeg oka. Ultrazvučnom biometrijom se mjere strukture oka. Koristi se za mjerenje aksijalne duljine oka, čija je mjerna vrijednost potrebna pri izračunavanju dioptrijske jakosti intraokularnih leća namjenjenih implantaciji tijekom operacije katarakte[28].

6. Metode operativnog liječenja katarakte

6.1. Phaco metoda

Fakoemulzifikacija je operativna metoda kojom se ekstrakapsularna ekstrakcija leće provodi pomoću ultrazvuka. Ultrazvuk je postao „zlatni standard“ u liječenju katarakte. Pomoću njega leća se usitnjava i događa se apsorpcija sitnih komadića leće. Dovođenjem ekstrakcije postavljaju se intraokularne leće kroz rez na rožnici, te je time operacija najčešće i gotova budući da se postupak šivanja može, ali i ne mora izvoditi (slika 4) [29,30].



Slika 4. Phaco metoda operacije katarakte

Izvor: <https://dr-leininger.fr/chirurgie-de-la-cataracte/deroulement/attachment/schema-deroulement-phacoemulsification>

Fakoemulzifikacija razvijena je u dvadesetom stoljeću, 1967. godine. Metodu je opisao C. Kelman: kroz rez od 2-3 milimetra postavlja se ultrazvučna sonda koja emulgira i usisa leću. Sklopiva leća postavlja se kroz rez kojega zbog svoje veličine nije potrebno šivati. Prednosti koje donosi fakoemulzifikacija su bolja vidna oštrina, manji rizik od pojave astigmatizma i postoperativne upale. Smanjenjem incizije tijekom operativnog zahvata katarakte došlo je do niza prednosti: smanjena kirurška

trauma, stabilnija prednja komora, kraća postoperativna rehabilitacija, minimalan astigmatizam i nepostojanje komplikacija vezanih sa šivanjem reza [31].

Do 1671. godine fakuemulzifikacija se razvijala i dobila prednost pred intrakapsularnom krioekstrakcijom. U ovo vrijeme prilikom operacije se koristila opća anestezija, a nešto kasnije lokalna, primjenom intraorbitalne injekcije blokiranjem VII. moždanog živca. Zbog čestih komplikacija i jake sedacije, ovaj način anestezije više se ne koristi. Prednosti lokalne anestezije su nepostojanje rizika od periokularnog krvarenja, održava se funkcionalan vid i ne dovodi do postoperativne diplopije ili ptoze. Nedostaci su budnost pacijenta koji može svojom komunikacijom ometati kirurga, nema mirovanja oka, te ako dođe do komplikacija ova vrsta anestezije često bude nedovoljna za njeno rješavanje[30].

Incizija se provodi prema poziciji, veličini i obliku samog reza. Najčešća pozicija incizije je u temporalnom kvadrantu. Razlikuju se tri pozicije s obzirom na rožnicu, a to su čisti kornealni rez, rez u području limbusa i sklero-kornealni rez. Oblici reza su razni, a veličina je određena za kornealni tunelski rez od 1.75-2.0 milimetra, odnosno za sklero-kornealni rez 3.5 milimetra. Dimenzija je ovisi o veličini postavljene leće, ali u pravilu incizija mora biti toliko velika da ne dođe do oštećenja rubova pri ulasku leće. Položaj reza individualan je te ovisi o dva faktora: kirurgu i pacijentu. Kirurg najčešće bira sebi najpovoljniji položaj za izvođenje operacije, veliki faktor ima dominantna ruka. Pacijent je drugi faktor prema kojemu se bira položaj ukoliko je zbog anatomskih struktura nemoguće ili teško prići određenom dijelu oka. Primjerice velike obrve, duboke orbite, veliki nos [32].

6.2. Intrakapsularna ekstrakcija katarakte

Intrakapsularna ekstrakcija katarakte, još zvana i intrakapsularnakrioekstrakcija, tip je operativnog zahvata kojim se uklanja leća i kapsula. Leća se mijenja plastičnom, a zbog velikog operativnog reza od 12,5 milimetara ovaj tip operacijskog zahvata rijetko se provodi. Zbog manjka visoke oftalmokirurške tehnologije u nekim zemljama je i dalje standard u liječenju katarakte. Metoda se provodi tako da se leća zamrzne i uhvati za vrh instrumenta te lagano izvuče iz oka. Postoperativne komplikacije su česte [33].

7. Operativno liječenje katarakte

Koraci tijekom operativnog zahvata ne smiju se preskakati. Svaki ima svoje zašto, te je neophodan kako bi se postigli dobri rezultati s najmanje postoperativnih komplikacija. Prvo se izvodi dilatacija zjenica primjenom kapi te antiseptičkog operativnog polja. Daje se lokalni anestetik preko kapi ili injekcijama (peribulbarno ili tretrobulbarno) i postavljaju se držači vjeđa. U tom trenutku anestetik je počeo djelovati te osoba ne može osjetiti bol. Radi se rez rožnice i aplikacija zaštitnog gela u prednju očnu sobicu. Otvara se kapsula i pomoću ultrazvuka usitnjava se i ekstrahira leća. Završni dio je postavljanje umjetne leće, njeno centriranje [34].

Harold Ridley zaslužan je za razvoj intraokularnih leća sredinom dvadesetog stoljeća. Njihova sigurnost i djelotvornost je dokazana. Danas se nalaze brojne intraokularne leće različitog dizajna, ali još uvijek nije dokazano koji je najpraktičniji i najjeftiniji. Leće imaju i postranične nastavke koji služe za stabilizaciju, a jedna od raznih u ponudi vidljiva je na slici 5 [35].



Slika 5. Intraokularna leća

Izvor: https://www.freepik.com/premium-vector/cataract-surgery-intraocular-lens-that-will-restore-your-vision-corrective-eyewear-iol_20265919.htm

Postoji četiri vrste intraokularnih leća, a to su monofokalne, torične, multifokalne i akomodacijske. Monofokalne leće koriste se za korekciju vida na daljinu, a pacijenti

nakon ugradnje i dalje moraju koristiti naočale za čitanje ukoliko su im potrebne. Torične intraokularne leće ugrađuju se kod osoba s astigmatizmom. Multifokalne intraokularne leće zamjenjuju progresivne naočale, odnosno za razliku od monofokalnih omogućavaju gledanje na daljinu i blizinu bez nošenja naočala. Ovaj tip leće može biti i torični ako osoba ima i astigmatizam. Akomodacijske intraokularne leće slične su monofokalnim lećama, ali ovaj tip iako su zadužene za korekciju vida na daljinu sadrže i aferični dizajn i fleksibilne držače koji omogućuju pomicanje leće naprijed prilikom gledanja na blizu što doprinosi boljem fokusiranju [36].

Anestetik omogućava maksimalno smanjenje boli, ali su pritisak i nelagoda za vrijeme operacije stalno prisutni. Još uvijek ovo polje nije dovoljno istraženo da bi se izdvojila najbolja metoda anestezije, ali se u kirurškom zahvatu katarakte koriste tri kategorije: topikalna, regionalna i opća. Vrstu anestezije određuje kirurg obzirom na dob, komorbiditet i iskustvo. Među oftalmolozima najprihvaćenija je topikalna. Blefarostat onemogućuje treptanje oka tijekom operacije. Vlažnost oka se osigurava primjenom sterilnih fizioloških kapi. Po završetku operativnog zahvata kirurg provjerava curi li tekućina kroz rez kako bi spriječio ulazak neželjenih mikroorganizama u oko i pojavu postoperativnih komplikacija. Nakon operativnog zahvata osoba dobiva antibiotik u kapima kojim se štiti operirano oko, ali se također mogu koristiti prije i tijekom operacije. Protuupalni lijekovi i kapi moraju se koristiti oko 14 dana postoperativno, ovisno o izgledu operiranog oka [37].

7.1. Operativno liječenje katarakte kod djece

Operacija katarakte kod djece iziskuje drugačiji pristup budući da se ona odvija u općoj anesteziji zbog koje je potrebno napraviti dodatne pretrage. Prije dolaska fakoemulzifikacije dijete se moralo intubirati, paralizirati i ventilirati, ali sada je novijim pristupom omogućeno spontano disanje za vrijeme operativnog zahvata. Korištenje slabijih anestetika ima povoljniji utjecaj na kardiovaskularni sustav i brži oporavak. Time su smanjene i komplikacije buđenja, mučnina i povraćanje. Anestezija se postiže preko laringealne maske primjenom propofola, a stanje anestezije se održava infuzijom ili hlapljivim anestetikom. U vrijeme trajanja operacije

katarakte potrebna je duboka anestezija, a pomicanje rožnice gore znak je da dijete nije u dovoljno dubokoj anesteziji koju je potrebno dodatno pojačati [38].

Zbog specifičnih karakteristika dječje katarakte, koristi se incizija od 1-1.5 milimetar. Koristi se jedan od dva pristupa: pars plana i limbalni pristup. Pars plana gotovo uvijek se provodi kod djece do druge godine starosti s obostranom kongenitalnom kataraktom. Lokacija kod novorođenčadi je 1.5-3.5 milimetra od limbusa. Najčešće se operira svako oko posebno, ali ako anestezija predstavlja rizik za dijete moguća je operacija oba oka u isto vrijeme, ali se tada mora koristiti dva seta instrumenata. Pozitivna strana je što ovakav tip operacije smanjuje rizik od pojave relativne ambliopije. Kod ovog pristupa od velike je važnosti dovoljno proširiti zjenice djeteta kako se ne bi dogodilo da se u perifernom dijelu leća dovoljno ne odstrani što bi uzrokovalo malo mjesta za naknadnu implantaciju intraokularne leće [38].

Kao najbolja tehnika provodeći određene mjere opreza smatra se limbalni pristup operacije katarakte kod djece. Operaciju čini sigurnijom anteriorchambermaintainer (ACM) koji stalno ispire krv, pigment i prostaglandine, osigurava stalnu razinu tlaka unutar oka, omogućava dovoljnu dilataciju zjenice, prevenira kolaps očne jabučice prilikom izvlačenja instrumenata iz oka i smanjuje oštećenja endotela. Za razliku od prvog pristupa, limbalni zahtijeva dvije incizije na oku. Prva se koristi za ACM, a druga za aspiracijsku kanilu. Zbog jake elastične prednje kapsule, kod djece dojenačke dobi potrebno je napraviti mali središnji otvor koji će se postepeno povećavati na otvor 4-5 milimetara uz pomoć vitrektoma kako se cijela naglim otvaranjem ne bi razderala prema van. Leća se zatim najčešće aspirira manualno ili pomoću uređaja. Zatim se radi zahvat na stražnjoj kapsuli na isti način. Potrebno je i maknuti jednu trećinu prednje staklovine s ciljem osiguravanja jasne vidne osi. Ako se operacija napravi djelomično (primjerice samo stražnja kapsuloreksa) može doći do pojave novih zamućenja. Onda kada nema indikacije za stražnju kapsulektomiju rutinski kirurzi će ju napraviti svakom djetetu do osme godine starosti budući da je ta dob pod visokim rizikom od nastanka ambliopije [39].

7.2. Komplikacije operativnog liječenja katarakte kod djece i postoperativni tretman

Najčešća kasna komplikacija operativnog zahvata je zamućenje stražnje kapsule. Ona dovodi do ireverzibilne deprivacijske ambliopije. Odmah nakon operativnog zahvata ili nakon nekoliko godina se može razviti glaukom. Rizik od glaukoma je veći ako se operativni zahvat izvodi u prvom mjesecu života, a manji ako se izvodi u trećem mjesecu života. To je jedna od najtežih komplikacija. Riječ je o kroničnoj, progresivnoj bolesti očnog živca. Prvi simptomi su povezani s poteškoćama u vidu, a ukoliko se ne liječi može doći do sljepoće [40]. Ostale komplikacije operativnog zahvata kongenitalne katarakte su endoftalmitis, retinalna hemoragija i ablacija mrežnice. Kod djece s unilateralnom kataraktom se obično javlja i strabizam. Kod konatalne katarakte je česta esotropija, a kod stečene egzotropija [40].

Zbog većih sklonosti upalama nego odrasli, djeca moraju primjenjivati lokalno deksametazon nakon zahvata. Kod novorođenčadi kapi se koriste čak deset puta dnevno tijekom dva do tri mjeseca, a kod starije djece pet puta dnevno tijekom jednog mjeseca. Uz kortikosteroide mogu se primjenjivati i midrijatici u najmlađe djece [41].

8. KOMUNIKACIJA U ZDRAVSTVU

Komunikacija je u medicini međusobno isprepletena od strane medicinskog osoblja (medicinske sestre, liječnika, fizioterapeuta, radnog terapeuta i brojnih drugih ovisno o stanju zbog kojega je pacijentu medicinska skrb potrebna) i pacijenta. U središtu komunikacije je liječnik i pacijent, ali prema praksi pacijenti najviše komuniciraju s medicinskim sestrama/tehničarima. U počecima, liječnik je imao prvu, završnu i jedinu riječ, te pacijent nije mogao utjecati na tijek liječenja. Međutim, sredinom prošloga stoljeća situacija se naglo promijenila razvojem znanosti, medicine. Ljudi imaju sve više znanja zbog lako dostupnih informacija razvojem interneta što može biti i otežavajuća okolnost za liječnika i komunikacija s takvim pacijentom.

Prema obliku komunikacije razlikuje se usmena, pismena i neverbalna komunikacija. Iako se najviše informacija daje putem verbalnog komuniciranja, ono na što medicinsko osoblje mora paziti je neverbalni pristup na kojega se djeca oslanjaju u većoj mjeri, posebno ona koja još ne govore.

U najvećoj mjeri komunikacija se za vrijeme boravka u bolnici odvija s medicinskom sestrom. Ona komunikaciju mora prilagoditi svakom pacijentu s obzirom na njegovu dob, društveni status, obrazovanje, vjerski status te pokazati empatiju i profesionalnost. U današnje vrijeme pacijent je aktivni sudionik liječenja te mu je potrebno sve dijagnostičke i terapijske postupke objasniti i timski odlučiti kako dalje. Budući da je medicinska sestra neprestano uz pacijenta, najčešće sve tegobe i strahove otkrivaju prvo njoj, te postaje njegovo sve u teškim trenucima. Medicinska sestra treba imati odgovore na brojna postavljena pitanja kako od pacijenata tako i od bliske obitelji i prijatelja zbog čega mora poznavati osnovne komunikacije zadatke u radu prikazane u tablici 1 [42].

Tablica 1. Osnovni komunikacijski zadaci medicinske sestre prema pacijentu

1. Uspostavljanje kontakta	<ul style="list-style-type: none">- Oslovljavanje pacijenta s gospodin/gospođa + prezime- Gledanje pacijenta u oči- Otvorena i dvosmjerna komunikacija- Kratka i jednostavna objašnjenja postupaka koji se
----------------------------	---

	provode
2. Emocionalna reakcija	Burna emocionalna reakcija, nerazumijevanje stručnih termina, dezorijentiranost pacijenta = iziskuje smirenost medicinske sestre i profesionalno postupanje
3. Način komuniciranja	- Dominantna dvosmjerna komunikacija - Interpersonalna - Usmena, verbalna i neverbalna

8.1. Komunikacija medicinskog osoblja s djecom

Komunikacija s djecom odvija se na potpuno drugačiji način nego s odraslim pacijentom, a uvelike će ju dirigirati dob i zrelost djeteta. Početak komunikacije počinje s predstavljanjem uz osmijeh. Ton glasa bi trebao biti smire. Potrebno je pažljivo slušati dijete, koristiti se dvosmjernom komunikacijom i pratiti neverbalnu. Neverbalnu komunikaciju djeca najčešće ne mogu skrivati pa će zabrinuti izraz lica biti dovoljan znak za korištenje strategija koje će dijete umiriti. Primjerice davanje igračaka i igranje sa starijim djetetom ili nježan dodir kod novorođenčeta. Iako su članovi medicinskog tima svjesni da djecu treba što više uključiti, činjenica je prema istraživanju koje je provedeno 2013. godine (Desai i sur.) da je komunikacija liječnika prema djecu u najvećoj mjeri instrumentalna, a djeca su sudjelovala u samo 4% razgovora [43].

Djetetu uvijek treba dati točne informacije vezane za operativni zahvat u smislu duljine zahvata, veličine reza, izgleda tog reza i ožiljka nakon operacije i sl. Informacije koje će biti pružene djetetu moraju se dati individualno na što jednostavniji i nježniji način kako ne bi kasnije mislili da je invazivan postupak kojem su podlegli bila kazna za nešto učinjeno ranije. Roditelji djeteta mogu biti najbolji alat za smirivanje i pružanje utjehe, ali i za uzrokovanje dodatne panike i straha kod djeteta pa se bitno vratiti na početak i odraditi temeljitu edukaciju roditelja i naučiti ih kako da pravilno postupaju s djetetom u tim novim situacijama. Svaka nova situacija dovodi do određene razine stresa na kojega treba biti spreman i na pravilan način reagirati kako bi dijete dobilo podršku za nadolazeću situaciju. Pružanje točnih

informacija pomaže u otklanjanju straha te ih zbog toga treba podijeliti s roditeljima i djetetom [44].

8.2. Komunikacija medicinskog osoblja s roditeljem/skrbnikom

Informacija o bolesti djeteta teško psihološki utječe na roditelje, a brzina liječenja kod otkrivanja katarakte i operativni pristup već u prvim tjednima djetetova života je od iznimne važnosti. Zbog stresa kojem su roditelji izloženi i operativnom zahvatu koji slijedi potrebno im je pružiti sve informacije vezane za bolest djeteta u prvom redu, prijeoperacijsku pripremu, operacijski zahvat, komplikacije i poslijeoperacijsku skrb djeteta. Pružanjem detaljnih informacija, jednostavnim rječnikom i korištenjem anatomskih modela i slika za lakšu vizualizaciju liječnik pomaže roditeljima da ova stresna situacija postane lakša. Dovoljno vremena s liječnikom koji će obaviti operacijski zahvat i konzultacije na kojima će se odgovoriti na sva pitanja roditelja dovodi do osjećaja povjerenja i manje zabrinutosti. U ovom slučaju, kada se radi o operaciji novorođenčeta, ne provodi se komunikacija s djetetom, ali se pruža roditelju (najčešće majci) da 24 sata bude uz svoje dijete u bolnici. Mala djeca najteže podnose razdvajanje te je zbog toga politika bolnice da jedan roditelj bude stalno uz njega. Također, važno je roditelje upozoriti da dijete ne smije dojiti četiri sata prije operacijskog zahvata, odnosno šest sati ako se radi o hrani za dojenčad. Do dva sata prije operacije smije konzumirati vodu, a kasnije ništa. Nuspojave nakon buđenja djeteta iz anestezije su neutješni plač i vrištanje koje može trajati od deset do petnaest minuta, a ponekad se javlja i povraćanje, iako kod manjih zahvata kao što je ovaj komplikacije su rijetke. Davanje ovih informacija roditeljima u pravo vrijeme sprječava se histerija i stres roditelja uslijed neočekivanog ponašanja djeteta. Postoperativnu edukaciju obavit će medicinska sestra o primjeni kapi i termina za kontrolni pregled po otpustu iz bolnice.

9. ISTRAŽIVAČKI DIO RADA

9.1. Cilj istraživanja

Cilj istraživanja je usporediti vidnu oštrinu prije i nakon operativnog zahvata kongenitalne ili konatalne katarakte te povezanost operacije s najboljim mogućim ishodom liječenja ambliopije nakon zahvata.

9.2. Hipoteza

H1: Istraživanje će pokazati značajnu razliku u izmjerenim vidnim oštrinama prije i nakon operativnog zahvata

9.3. Metoda rada

T-test je konačna statistička metoda mjerenja za određivanje razlika između dvije kategorije ili skupine koje mogu, ali i ne moraju biti povezane. To je statistička metoda u kojoj se uzorci biraju nasumično i ne postoji savršena normalna raspodjela. Koristi se kao alat za ispitivanje hipoteze, koji omogućuje testiranje pretpostavke koja se primjenjuje na populaciju.

Usporedba će se temeljiti na podacima prije i nakon operacije katarakte na blizu i na daleko.

Zbog dobi djeteta kao i suradnje tijekom pregleda svi potrebni podaci nisu bili prikupljeni.

10. REZULTATI ISTRAŽIVANJA

1.) Vidna oština (vizus) na daljinu

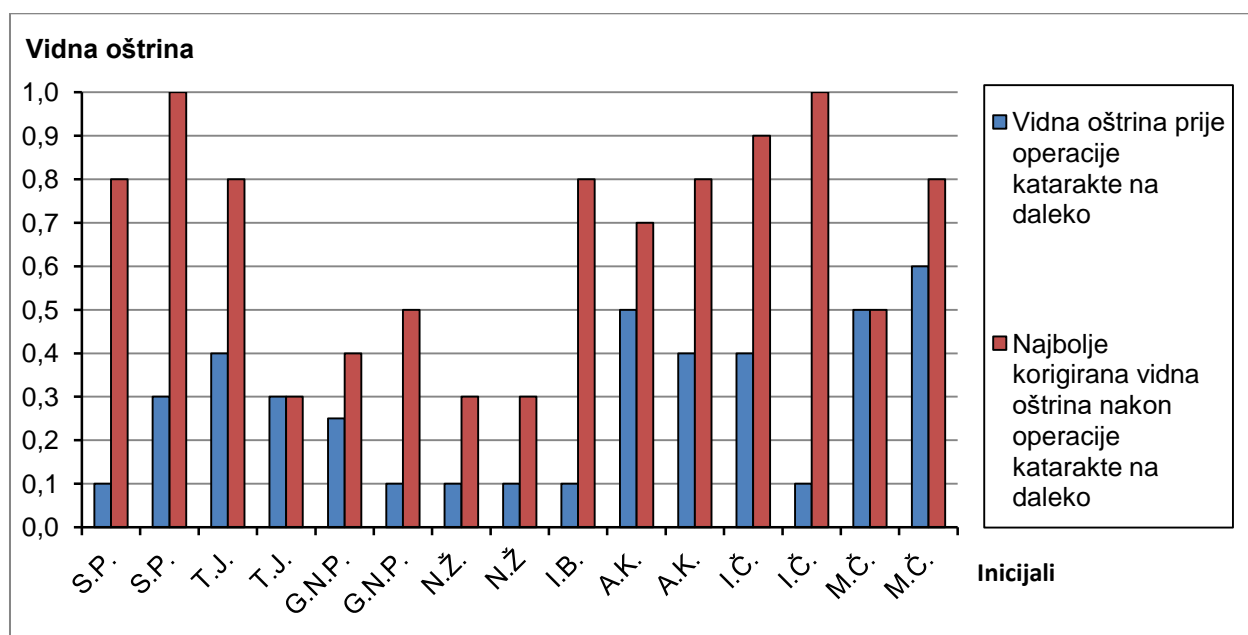
U tablici 2. prikazani su rezultati izmjerenog vizusa kod pacijenata prije i poslije operacije katarakte na daljinu. Nadalje, uočavamo kako za pojedine pacijente na raspolaganju nemamo oba podatka već samo za vizus prije ili poslije operacije.

Inicijali	Vizus prije operacije katarakte na daljinu	Najbolje korigirani vizus nakon operacije katarakte na daljinu
S.P.	0,1	0,8
S.P.	0,3	1
T.J.	0,4	0,8
T.J.	0,3	0,3
V.G.		0,4
V.G.		0,32
G.N.P.	0,25	0,4
G.N.P.	0,1	0,5
M.H.		0,5
M.H.		0,5
T.Š.		0,5
T.Š.		0,32
F.R.	0,08	
S.Š.K.		
N.Ž.	0,1	0,3
N.Ž.	0,1	0,3
I.B.	0,1	0,8
L.L.		0,07
A.K.	0,5	0,7
A.K.	0,4	0,8
I.Č.	0,4	0,9
I.Č.	0,1	1

C.N.P.		0,5
C.N.P.		0,5
M.Č.	0,5	0,5
M.Č.	0,6	0,8

Tablica 2.

Graf 1 napravljen je na temelju podataka samo onih pacijenata za koje smo imali rezultate vizusa prije i poslije operacije. Iz grafa se može iščitati kako se niti jednom pacijentu nakon operacije vizus nije pogoršao. Dapače, u 13 od 15 slučajeva vizus na daljinu se poboljšao, u dva slučaja rezultati vizusa ostali su isti (pacijent T.J. i M.Č.). Također bitno je naglasiti kako je u dva slučaja vizusa dosegla dogovorenu standardnu vidnu oštrinu za dob pacijenta.



Graf 1.

Vidna oštrina (daljina)	Aritmetička sredina	Standardna devijacija	Koeficijent varijacije	Minimalna vrijednost	Maksimalna vrijednost
Prije operacije	0,28	0,171	0,61 (61,1%)	0,1	0,6
Poslije operacije	0,66	0,244	0,37 (37%)	0,3	1

Tablica 3.

Iz tablice 3. vidimo kako se prosječno vidna oštrina nakon operacija povećala za 0,38 tj. 38%. Koeficijent varijacije izračunava se formulom [standardna varijacija/aritmetička sredina]. Koeficijent varijacije prije operacije iznosio je 0,61 (61,1%), što znači da je varijabilitet vidne oštrine grupe pacijenata bio visok i iznosio 61,1%. Koeficijent varijacije poslije operacije iznosi 0,37 (37%), što znači da je varijabilitet vidne oštrine grupe pacijenata umjeren i iznosi 37%.

Iz navedenih podataka mogli bismo zaključiti kako grupa pacijenata ima puno veće varijacije vidne oštrine na daljinu prije operacije nego nakon operacije i da se u prosjeku pacijentima vid izoštrio.

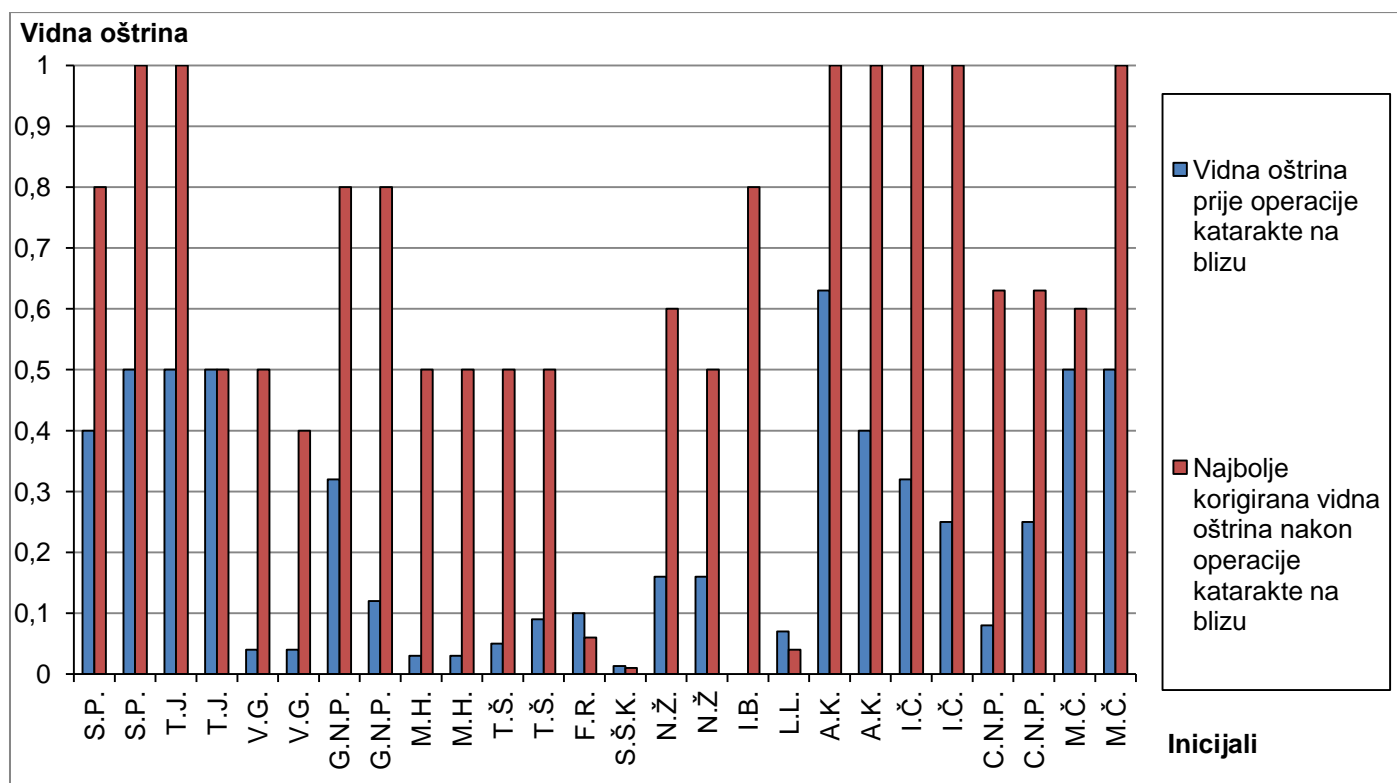
2.) Vidna oštrina na blizinu

Inicijali	Vidna oštrina prije operacije katarakte na blizinu	Najbolje korigirana vidna oštrina nakon operacije katarakte na blizinu
S.P.	0,4	0,8
S.P.	0,5	1
T.J.	0,5	1
T.J.	0,5	0,5
V.G.	0,04	0,5
V.G.	0,04	0,4
G.N.P.	0,32	0,8
G.N.P.	0,12	0,8
M.H.	0,03	0,5
M.H.	0,03	0,5
T.Š.	0,05	0,5
T.Š.	0,09	0,5
F.R.	0,1	0,06
S.Š.K.	0,013	0,01
N.Ž.	0,16	0,6
N.Ž.	0,16	0,5
I.B.		0,8

L.L.	0,07	0,04
A.K.	0,63	1
A.K.	0,4	1
I.Č.	0,32	1
I.Č.	0,25	1
C.N.P.	0,08	0,63
C.N.P.	0,25	0,63
M.Č.	0,5	0,6
M.Č.	0,5	1

Tablica 4.

Tablica 4 gdje se nalazi vidna oština na blizinu, razlikuje se od tablice sa vidnom oštrinom na daljinu prvenstveno po količini podataka, imamo 26 pacijenata i većina ima izmjerenu oštrinu i prije i poslije operacije.



Graf 2.

U grafu 2 prikazani su rezultati iz tablice 4. S obzirom da je veći uzorak, uočavaju se tri pacijenta (F.R., S.Š.K. i L.L.) kojima se nakon operacije vidna oština na blizinu

pogoršala, no u 89% slučajeva nakon operativnog zahvata vidna oštrina na blizinu se poboljšala. Važno je naglasiti kako 7 pacijenata ima standardni (optimalni) vid nakon operacije (vidna oštrina = 100%).

Vidna oštrina (blizu)	Aritmetička sredina	Standardna devijacija	Koeficijent varijacije	Minimalna vrijednost	Maksimalna vrijednost
Prije operacije	0,233	0,193	0,828 (82,8%)	0,013	0,63
Poslije operacije	0,641	0,297	0,463 (46,3%)	0,01	1

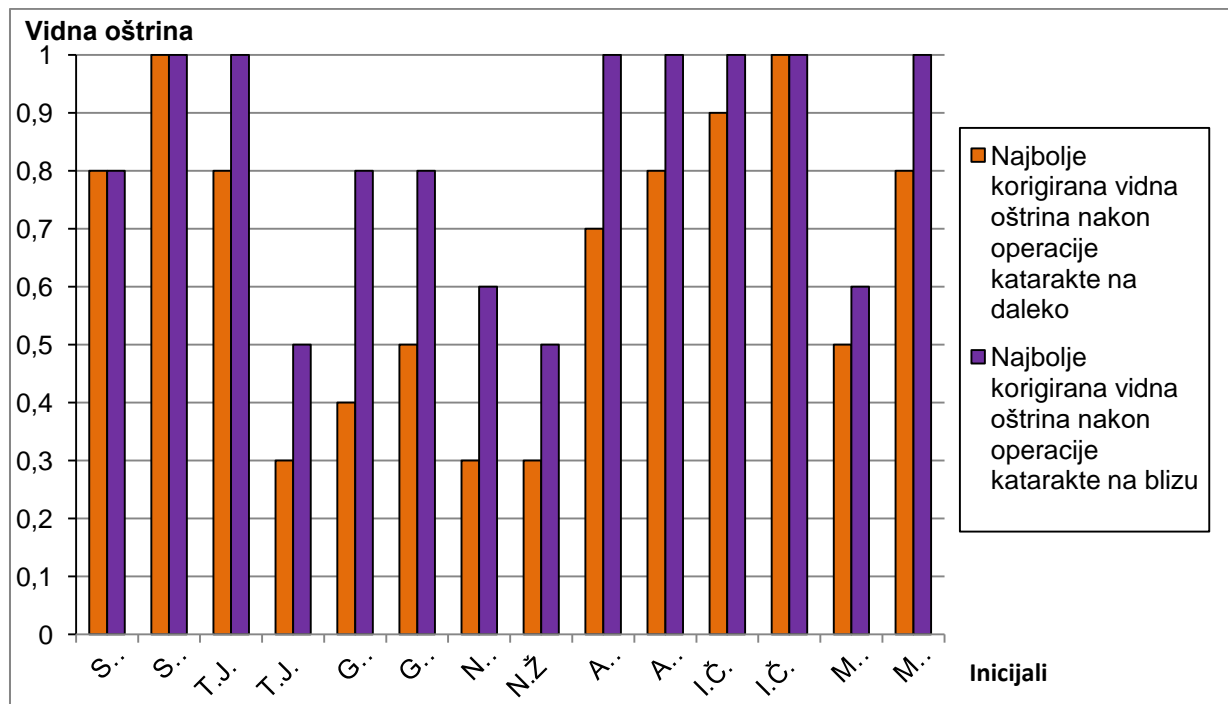
Tablica 5.

Tablica 5 prikazuje kako se maksimalna vrijednost povećala sa 0,63 na 1 (100% vid).

Koeficijent varijacije prije operacije iznosi 0,828 (82,8%), što znači da je varijabilitet vidne oštrine grupe pacijenata visok i iznosi 82,8%, dok poslije operacije iznosi 0,463 (46,3%), što znači da je varijabilitet vidne oštrine grupe pacijenata umjeren i iznosi 46,3%.

Iz analize vidne oštrine prije i nakon operacije na blizinu također uočavamo kako grupa pacijenata ima puno veće varijacije vidne oštrine na blizinu prije operacije nego nakon operacije.

3.) Vidna oštrina nakon operativnog zahvata



Graf 3.

Zanimljivo je usporediti vidne oštrine nakon operacije na blizinu i na daljinu. U graf 3 stavljeni su pacijenti koji su imali izmjerene parametre prije i poslije operacija i za blizinu i za daljinu. Dijagram pokazuje odnos izmjerene vidne oštrine na blizinu i na daljinu nakon operativnog zahvata, te se ističe kako nakon operacije katarakte ljudi prosječno bolje vide na blizinu nego na daljinu (puno više slučajeva ima vrijednost 1 tj. 100 % vid). Apsolutno svi pacijenti vide bolje na blizu nego na daleko, osim 3 izuzetka (dva pacijenta vide 100% na blizinu i na daljinu dok su se jednom pacijentu obje vidne oštrine zaustavile na 0,8).

T-TEST ZA ZAVISNE UZORKE (t-test je rađen u programu SPSS (StatisticalPackage for theSocialSciences))

T-test za zavisne uzorke (Pairedsamples t-test) napravljen je za oba slučaja vidne oštrine, na blizinu i na daljinu. Koristimo ga kada imamo jednu grupu ispitanika, a podatke od njih prikupljamo u dva navrata, prije ili poslije određene situacije zbog koje je došlo do promjene, u ovom slučaju operacije katarakte.

$$t = \frac{\bar{x}_1 - \bar{x}_2}{SG}$$

Formula kojom se računa glasi [(aritmetička sredina rezultata prije operacije - aritmetička sredina rezultata prije operacije)/standardna greška te razlike].

Inicijali	Vidna oština prije operacije katarakte na daljinu	Najbolje korigirana vidna oština nakon operacije katarakte na daljinu
S.P.	0,1	0,8
S.P.	0,3	1
T.J.	0,4	0,8
T.J.	0,3	0,3
G.N.P.	0,25	0,4
G.N.P.	0,1	0,5
N.Ž.	0,1	0,3
N.Ž.	0,1	0,3
A.K.	0,5	0,7
A.K.	0,4	0,8
I.Č.	0,4	0,9
I.Č.	0,1	1
M.Č.	0,5	0,5
M.Č.	0,6	0,8

Tablica 6.

Paired Samples Test

	Paired Differences					t	df	Sig. (2-tailed)
	Mean	Std. Deviation	Std. Error Mean	95% Confidence Interval of the Difference				
				Lower	Upper			
Pair 1 prije_daleko - poslije_daleko	-,37667	,27572	,07119	-,52936	-,22398	-5,291	14	,000

U t-test stavljeni su rezultati vidne oštine na daljinu iz tablice 6 prije i poslije operacije. Rezultat t-testa iznosi -5,291.

Objašnjenje: 5,29 puta je veća razlika između vrijednosti prije i poslije operacije nego unutar samih mjerenih grupa oko njihove aritmetičke sredine (predznak je negativan jer su vrijednosti drugog retka veće od prvog što znači da su operacije u prosjeku uspješne i da pacijenti imaju veću vidnu oštrinu na daljinu).

$p = 0,000$ tj. $p < 0,05$

Objašnjenje: s obzirom da p iznosi manje od 0,05 t-test je statistički značajan, nije dobiven slučajno, razlika i sistemski postoji, te je mala šansa da je rezultat pogrešan.

Također, postoji značajna razlika u izmjerama vidne oštine prije i nakon operativnog zahvata.

Inicijali	Vidna oština prije operacije katarakte na blizinu	Najbolje korigirana vidna oština nakon operacije katarakte na blizinu
S.P.	0,4	0,8
S.P.	0,5	1
T.J.	0,5	1
T.J.	0,5	0,5
V.G.	0,04	0,5
V.G.	0,04	0,4
G.N.P.	0,32	0,8
G.N.P.	0,12	0,8
M.H.	0,03	0,5
M.H.	0,03	0,5
T.Š.	0,05	0,5
T.Š.	0,09	0,5
F.R.	0,1	0,06
S.Š.K.	0,013	0,01
N.Ž.	0,16	0,6

N.Ž	0,16	0,5
L.L.	0,07	0,04
A.K.	0,63	1
A.K.	0,4	1
I.Č.	0,32	1
I.Č.	0,25	1
C.N.P.	0,08	0,63
C.N.P.	0,25	0,63
M.Č.	0,5	0,6
M.Č.	0,5	1

Tablica 7.

Paired Samples Test									
		Paired Differences				t	df	Sig. (2-tailed)	
		Mean	Std. Deviation	Std. Error Mean	95% Confidence Interval of the Difference				
					Lower				Upper
Pair 1	prije_bлізу - poslije_bлізу	-,392680	,222848	,044570	-,484667	-,300693	-8,810	24	,000

U t-test stavljeni su rezultati vidne oštine na blizinu iz tablice 7 prije i poslije operacije. Rezultat t-testa iznosi -8,810.

Objašnjenje: 8,81 puta je veća razlika između vrijednosti prije i poslije operacije nego unutar samih mjerenih grupa oko njihove aritmetičke sredine (predznak je negativan jer su vrijednosti drugog retka veće od prvog što znači da su operacije u prosjeku uspješne i da pacijenti imaju veću vidnu oštrinu na blizinu)

$p = 0,000$ tj. $p < 0,05$

Objašnjenje: i u ovom slučaju p iznosi manje od 0,05, stoga je t-test statistički značajan, nije dobiven slučajno, razlika i sistemski postoji, te je mala šansa da je rezultat pogrešan.

Također, kao i u prvom t-testu postoji značajna razlika u izmjerama vidne oštine na blizinu prije i nakon operativnog zahvata.

11. RASPRAVA

Rezultati i cilj ovoga istraživanja ukazuju na usporedbu vidne oštine prije i nakon operativnog zahvata kongenitalne ili konatalne katarakte te povezanost operacije s najboljim mogućim ishodom liječenja ambliopije nakon zahvata. Temeljem ovoga istraživanja postavljena je jedna hipoteza. Prema rezultatima izmjerenog vizusa kod bolesnika prije i poslije operacije katarakte na daljinu uočava se kako za pojedine bolesnike na raspolaganju nemamo oba podatka već samo za vidnu oštrinu prije ili poslije operacije što je vidljivo iz prikaza u Tablici 1.

Vidna oštrina na daljinu niti jednom bolesniku nakon operacije vizus se nije pogoršao. Vidljivo je u 13 od 15 slučajeva kako se vizus na daljinu poboljšao, u dva slučaja rezultati vizusa ostali su isti. Također bitno je naglasiti kako je u dva slučaja vizusa dosegnula dogovorenu standardnu vidnu oštrinu za svoju starosnu dob. Vidna oštrina bolesnika nakon operacije povećala se za 0,38 odnosno 38%. Rezultati su se dobili korištenjem formule standardne varijacije/artimetričke sredine. Koeficijent varijacije prije operacije iznosio je 0,61 (61,1%), što znači da je varijabilitet vidne oštine grupe bolesnika bio visok i iznosio 61,1%.

Koeficijent varijacije poslije operacije iznosi 0,37 (37%), što znači da je varijabilitet vidne oštine grupe pacijenata umjeren i iznosi 37%. Iz navedenih podataka mogli bismo zaključiti kako ova grupa bolesnika ima puno veće varijacije vidne oštine na daljinu prije operacije nego nakon operacije i da se u prosjeku pacijentima vid izoštrio. Također iz vidnog istraživanja na blizinu uvidom u rezultate tablice 3. vidno se razlikuju rezultati od tablice 1. sa vidnom oštrinom na daljinu prvenstveno po količini podataka gdje imamo 26 bolesnika i većina ima izmjerenu oštrinu i prije i poslije operacije. S obzirom da je veći uzorak, uočavaju se tri bolesnika kojima se nakon operacije vidna oštrina na blizinu pogoršala, no u 89% slučajeva nakon operativnog zahvata vidna oštrina na blizinu se poboljšala. Važno je naglasiti kako 7 bolesnika ima standardni vid nakon operacije (vidna oštrina = 100%). Koeficijent varijacije/artimetričke sredine prije operacije iznosi 0,828 (82,8%), što znači da je varijabilitet vidne oštine kod ove grupe bolesnika visok i iznosi 82,8%, dok poslije operacije iznosi 0,463 (46,3%), što znači da je varijabilitet vidne oštine grupe bolesnika umjeren i iznosi 46,3%. Iz analize vidne oštine prije i nakon operacije na

blizinu također uočava se kako navedena grupa bolesnika ima puno veće varijacije vidne oštine na blizinu prije operacije nego nakon operacije.

12. ZAKLJUČAK

Katarakta je uzrok poremećaja vida u pedijatrijskoj populaciji na globalnoj razini i može značajno utjecati na neurobiološki razvoj djeteta. Ima značajan dugoročni utjecaj na funkcionalnu vidnu sposobnost i kvalitetu života djece. Rano postavljanje dijagnoze i pravodobna kirurška intervencija ključni su za prevenciju ireverzibilne ambliopije. Dugoročni ishod operacije ovisi o više čimbenika uključujući pridružene anomalije oka, dobi pojave katarakte i razvoju afakičnog glaukoma.

Operacijom mrežnice u dječjoj dobi se poboljšava kvaliteta slike projicirane na očno dno, čime se postiže poboljšanje vidne oštine i sprječava pojava ili daljnje produbljivanje ambliopije. Dobiveni rezultati pokazuju da je srednja vrijednost vidne oštine nakon operacije poboljšana na daljinu i na blizinu, čime se potvrdila hipoteza istraživanja.

Obzirom da katarakta dovodi do ambliopije, nistagmusa i strabizma, ključna je odgovarajuća postoperacijska skrb. Bitno je naglasiti važnost edukacije roditelja o zahvatu te potrebi kontinuiranih redovitih kontrola uz odgovarajuću rehabilitaciju vida čiji je krajnji cilj poboljšanje vidne oštine nakon operacije katarakte.

13. LITERATURA

- [1] P.Keros, M.Pećina, M.I. Košuta: Temelji anatomije čovjeka, Naklada naprijed, Zagreb, 1999.
- [2] A.C. Guyton, J.E. Hall: Medicinska fiziologija, Medicinska naklada, Zagreb, 2012.
- [3] S. Kawamura, S. Tachibanaki S: Rod and cone photoreceptors: molecular basis of the difference in their physiology, *Comp Biochem Physiol A Mol Integr Physiol*, br.4, Kolovoz 2008, str. 290 – 300
- [4] S. Bajek, D.Bobinac, R.Jerković, D.Malnar, I.Marić: Sustavna anatomija čovjeka, Digital point tiskara d.o.o., Rijeka, 2007.
- [5] A.Bates: Common eye problems among children, *London J Prim Care* (Abingdon), br 3, srpanj 2010, str. 27–30
- [6] A.M.Chen, S.A.Cotter: The Amblyopia Treatment Studies: Implications for Clinical Practice, *Adv Ophthalmol Optom*, br 1, kolovoz 2016, str. 287-305
- [7] H. Hashemi, R. Pakzad, A. Yekta, P. Bostamzad, M. Aghamirsalim, S. Sardari, M. Valadkhan et al. Global and regional estimates of prevalence of amblyopia: A systematic review and meta-analysis. *Strabismus*. 2018 Dec;26(4):168-183.
- [8] R.S. Braverman . Introduction to Amblyopia. *American academy of ophthalmology*, ožujak 2015, str. 1-2.
- [9] I. Magram. Amblyopia: Etiology, Detection, and Treatment. *Pediatrics in Review*, br. 13, 1992, str. 7-14.
- [10] B.R. Zárate, J. Tejedor. Current concepts in the management of amblyopia: *Clin Ophthalmol*, br.1, prosinac 2007, str. 403-14.
- [11] H. He, B. Ray, K. Dennis, E. Quinlan. Experience-dependent recovery of vision following chronic deprivation amblyopia. *Nature Neuroscience*, br. 10, 2007, str. 1134-1136.
- [12] V. Lakoš-Krželj. Strabizmi dječje dobi. *Paediatrica Croatica*, br. 48, 2004, str. 240-246.
- [13] P. Verghese, S. McKee, D. Levi. Attention deficit in amblyopia. *Current Opinion in Psychology*, br. 29, 2019, str. 199-204.
- [14] T. Peng Yap, C. Luu, C. Suttle, A. Chia, M.Y. Boon. Effect of Stimulus Orientation on Visual Function in Children with Refractive Amblyopia. *Investigative ophthalmology & visual science*, vol. 61, br. 5, 2020.
- [15] T. Peng Yap, M.Y. Boon. Electrodiagnosis and Treatment Monitoring of Children with Refractive Amblyopia. *Advances in ophthalmology and optometry*, vol.5, 2020, str. 1-24.
- [16] M. Bušić, M.Bjeloš, A.T. Bišćan, D.Bosnar, B.E. Kuzmanović. D.Miletić. S.Ramić: Preventivni programi u pedijatriji – prevencija ambliopije, Hrvatska proljetna pedijatrijska škola, Split, 2016.

- [17] M.M. Scheiman, R.W. Hertle, R.W. Beck, A.R. Edwards, E. Birch, S.A. Cotter: PediatricEyeDiseaseInvestigator Group. Randomizedtrialoftreatmentofamblyopiainchildrenaged 7 to 17 years, Arch Ophthalmol, br.4, travanj 2005, str. 437-477
- [18] K. Čupak, N. Gabrić, B. Cerovski: Oftalmologija. 5th ed, Nakladni zavod Globus, Zagreb, 2004.
- [19] S.K. Khokhar, G. Pillay, C. Dhull, E. Agarwal, M.Mahabir, P.Aggarwal: PediatriccataractIndian J Ophthalmol, br.12, prosinac 2017, str. 1340–1349.
- [20] M. Mohammadpour, A. Shaabani, A. Sahraian, B. Momenaei, F. Tayebi, R. Bayat, R. Mirshahi: Updates on managementsofpediatriccataract, J CurrOphthalmol, br. 31, 2018, str. 118–126
- [21] J. FieldingHejtmancik. Congenitalcataractsandtheir moleculargenetics. Seminar sin Cell&DevelopmentalBiology, vol.19, br. 2, 2008, str. 134-149.
- [22] E. Li, T. Chan, N. Man Lam, V. Jhanji. CataractsurgeryoutcomesinadultpatientswithDown'ssyndrome. British Journal ofOphthalmology. Vol. 98, br. 9, 2014.
- [23] E. Bahor. Lowesyndrome: casereport. ZdravniškiVestnik, vol. 87, br. 1-2, 2018.
- [24] A. Leonard, P. Bernard, A.L. Hlel, C. Hubinont. Prenataldiagnosisoffetalcataract: casereportandreviewofthe literature. Fetaldiagnosisandtherapy, vol. 26, br. 2, 2009.
- [25] K. Bućan, S. Skelin, M.P. Šimunović. Posebnosti operacijskog liječenja dječje sive mreže: PaediatrCroat, br. 62, 2018, str.156-160
- [26] J.J.Kanski, B. Bowling B. Clinicalophthalmology: a systematicapproach, Saunders, Philadelphia, 2011.
- [27] Bušić M., Bjeloš M., Kuzmanović Elabjer B., Bosnar D. Ambliopija, Osijek-Zagreb, 2016.
- [28] Bušić M., Kuzmanović Elabjer B., Bosnar D. SeminariaOphtalmologica, Osijek-Zagreb, 2014.
- [29] D. Tam, I, Ike. ThePhacoHemi-Flip: A MethodofLensRemovalinNucleiofSoft to ModerateDensity. OphthalmicSurgery, LasersandImaging Retina, vol, 42, br. 2, 2011.
- [30] N. Sušić, J. Brajković. Fakoemulzifikacija na očima s bijelom kataraktom. Acta clinicaŽCroatica, vol. 49, br. 3, 2010, str. 342-345.
- [31] A. Ercegović, I. Kalauz-Surać, J. Brajković. Fakoemulzifikacija kroz usku zjenicu. Acta clinicaCroatica, vol.46, br. 1, 2007, str. 71-73.
- [32] D. Kovačević, T. Mance, T. Mišljenović. Kombinirani bešavni zahvat: fakoemulzifikacija s ugradnjom očne leće i 25-g vitrektomija. Acta clinicaCroatica, vol. 47, br. 1, 2008, str. 34-34.
- [33] M. Bušić, B. Kuzmanović Elabjer, D. Bosnar. Seminariaophthalmologica. 1.izd. Osijek; 2011.
- [34] D. Friedman, H. Jampel, L. Lubomski, J. Kempen, H. Quigley, N. Congdon i sur. Surgicalstrategies for coexistingglaucomaandcataract:

- Anevidence-basedupdate. *Ophthalmology*, vol. 109, br. 10, 2002, str. 1902-1913.
- [35] 35R. Menapace, O. Fimdl, K. Kriechbaum, C. Leydolt-Koepl. Accommodatingintraocularlenses: a criticalreviewofpresentand future concepts. *Graefe'sArchive for ClinicalandExperimentalOphthalmology*, br. 245, 2007, str.473-489.
- [36] R. Snoj. Intraokularne leće- novi pogled na svet. *Življenje in tehnika, veljača*, 2017, str. 13-21.
- [37] Z. Mandić, R. Iveković, J. Škunca Herman, B. Doko Mandić. Moderni pristup operaciji katarakte. *Medix*, br. 78, 2014, str. 123-127.
- [38] B. Pajić, B. Pajić-Eggspuehler, J. Ljubić, J. Muller-CataractaJuvenilisandCongenitalLensSubluxationSurgicalProcedures. *SurgicaltechniquesinOphthalmology*, 2010, str. 50-58.
- [39] M. Moshirfar, A. Lewis, J. Ellis, S. McCabe, Y. Ronquillo, P. Hoopes. AnteriorChamberRetainedLensFragmentsAfterCataractSurgery: A CaseSeriesandNarrativeReview. *ClinicalOphthalmology*. Vol. 15, 2021, str. 2525-2663.
- [40] G. Pelčić. Glaukom kao javnozdravstveni problem. *Medicina*, vol. 47, br. 3, str. 299-307.
- [41] S. Rath, S. Genesh, R. Khurana. Post-operative rehabilitationaftercataractsurgeryinchildren. *PediatricCataract. Abstract*, 2021, str- 181-202.
- [42] S. Karabatić, T. Zovko, L. Basara. Modeli, razine i oblici komuniciranja modicinskog osoblja i pacijenta. *Zdravstveni glasnik*, vol. 4, br. 1, 2018, str- 72-78.
- [43] P. Desai, S. Pandya. Communicatingwithchildreninhealthcaresettings. *Indian Journal ofPediatrics*, vol. 80, br. 12, 2013, str 1028.1033.
- [44] Z. Kain, A. Caldwell-Andrews. PreoperativepsychologicalPreparationoftheChild for Surgery: AnUpdate. *AnesthesiologyClinics*, vol. 23, br. 4, 2005, str. 597-614.

PRILOZI

Prilog 1 / Odobrenja Etičkih povjerenstava za provedbu istraživanja

Selena Gačeša, bacc.med.techn.
Klinička bolnica „Sveti Duh“, Zagreb
Klinika za očne bolesti Medicinskog fakulteta
Sveučilišta J. J. Strossmayera u Osijeku

Ur. broj:
Zagreb, 30. lipnja 2021. godine

KLINIČKA BOLNICA „SVETI DUH“ ETIČKO POVJERENSTVO

Predmet: Zamolba za odobrenje istraživanja

Molim goraji naslov da mi odobri korištenje podataka za retrospektivnu analizu podataka pod nazivom „Usporedna analiza vidne oštine prije i nakon operativnog liječenja katarakte i ambliopije“.

Podaci će se koristiti za potrebe diplomskog rada na Diplomskom sveučilišnom studiju Sestrinstva – menadžment u sestrinstvu pri Sveučilištu Sjever u Varaždinu.

Dječja mrežna vodeći je uzrok liječive sljepoće i čini je oko 7-20% sljepoće kod djece. Rano otkrivanje i pravovremeno liječenje su od iznimne važnosti. Obzirom da je prvih 7 godina kod djece vrlo osjetljivo na razvoj i sazrijevanje vidnih putova i vidne kore, vrlo je važno kongenitalnu kataraktu liječiti u vrijeme tog perioda.

Čilj rada je analizirati vidnu oštrinu prije operacije kongenitalne katarakte te pravovremeno pristupiti liječenju iste kako bi se vidna oštrina što bolje razvila.

Retrospektivno će se analizirati i obraditi podaci s Povijesti bolesti bolesnika iz e-kartona Oftalmološke ambulante za dječju oftalmologiju i strabologiju pri Klinici za očne bolesti Kliničke bolnice „Sveti Duh“.

S poštovanjem


Selena Gačeša, bacc.med.techn.

U prilogu:

1. Suglasnost predstojnika Klinike za očne bolesti
2. Suglasnost mentora završnog rada

Dostaviti:

1. Naslovu
2. Arhivi



KLINIČKA BOLNICA "SVETI DUH"

Zagreb, Sveti Duh 64

Klinika za očne bolesti Medicinskog fakulteta

Sveučilišta J.J. Strossmayera u Osijeku

Predstojnik Klinike: prof.dr.sc. Mladen Bušić, prim. dr.med.

Tel. 01 37 12 129

Ur. broj: 3031

Zagreb, 30. lipnja 2021. godine

**KLINIČKA BOLNICA „SVETI DUH“
ETIČKO POVJERENSTVO**

Predmet: Suglasnost za obavljanje istraživanja

Suglasan sam da se pri Klinici za očne bolesti Kliničke bolnice „Sveti Duh“ provede retrospektivno istraživanje pod nazivom „Usporedna analiza vidne oštine prije i nakon operativnog liječenja katarakte te liječenje ambliopije“ koje će obaviti Selena Gačević, bacc.med.tech. za potrebe završnog rada na Diplomskom sveučilišnom studiju Sestrinstva – menadžment u sestrinstvu pri Sveučilištu Sjever u Varaždinu.

Predstojnik Klinike za očne bolesti
Kliničke bolnice „Sveti Duh“
prof.dr.sc. Mladen Bušić, prim.dr.med.

Dostaviti:

1. Naslovu
2. Arhivi





KLINIČKA BOLNICA "SVETI DUH"
10000 ZAGREB, Sveti Duh 64
ETIČKO POVJERENSTVO

Telefon: 37 12 153
Centrala: 37 12 111
Fax: 37 12 308

Ur.broj: 01-03-2589/11
Zagreb, 2. kolovoza 2021.

Selena Gačević, bacc.med.techn.
studentica studija sestrinstva Sveučilišta Sjever u Varaždinu
Klinika za očne bolesti
KB „Sveti Duh“

Etičko povjerenstvo Kliničke bolnice „Sveti Duh“ u sastavu: prim.mr.sc. Tomislav Hafner, dr.med., predsjednik, prof.dr.sc. Biljana Kuzmanović Elabjer, prim.dr.med., član, doc.dr.sc. Hrvoje Budinčević, prim.dr.med., član, doc.dr.sc. Sunčana Roksandić Vidlička, član i Kristina Zečević, dipl.iur., član, povodom molbe Selene Gačević, bacc.med.techn., studentice sestrinstva Sveučilišta Sjever u Varaždinu, ur.broj: 012-4004 od 30. lipnja 2021., na sjednici održanoj dana 20. srpnja 2021. godine, donijelo je sljedeću

ODLUKU

Odobrava se Seleni Gačević, bacc.med.techn., studentici sestrinstva Sveučilišta Sjever u Varaždinu, korištenje podataka za provođenje retrospektivne analize podataka pod nazivom „Usporedna analiza vidne oštine prije i nakon operativnog liječenja katarakte i ambliopije“ u Klinici za očne bolesti KB „Sveti Duh“, u svrhu izrade završnog rada.

PREDSJEDNIK ETIČKOG POVJERENSTVA

prim.mr.sc. Tomislav Hafner, dr.med.



DOSTAVITI:
1/ Naslovu
3/ Arhivi

Sveučilište
Sjever




IZJAVA O AUTORSTVU

Završni/diplomski rad isključivo je autorsko djelo studenta koji je isti izradio te student odgovara za istinitost, izvornost i ispravnost teksta rada. U radu se ne smiju koristiti dijelovi tuđih radova (knjiga, članaka, doktorskih disertacija, magistarskih radova, izvora s interneta, i drugih izvora) bez navođenja izvora i autora navedenih radova. Svi dijelovi tuđih radova moraju biti pravilno navedeni i citirani. Dijelovi tuđih radova koji nisu pravilno citirani, smatraju se plagijatom, odnosno nezakonitim prisvajanjem tuđeg stvarstvenog ili stručnoga rada. Sukladno navedenom studenti su dužni potpisati izjavu o autorstvu rada.

Ja, Selena Gačić (ime i prezime) pod punom moralnom, materijalnom i kaznenom odgovornošću, izjavljujem da sam isključivi autor/ica završnog/diplomskog (obrisati nepotrebno) rada pod naslovom USPOREDNA ANALIZA VIKIJE OSTRINE PERLOPHISI NASLOU te da u navedenom radu nisu na nedovoljni način (bez pravilnog citiranja) korišteni dijelovi tuđih radova. I NAKON OPERATIVNOG UJEDINJENJA KACAPARACAE

i AMBLIOPJE

Student/ica
(upisati ime i prezime)

SELENA GAČIĆ 
(vlastoručni potpis)

Sukladno čl. 83. Zakona o stvarstvenoj djelatnosti i visokom obrazovanju naučne/diplomske radove sveučilišta su dužna trajno objavit na javnoj internetskoj bazi sveučilišne knjižnice u sastavu sveučilišta te kopirati u javnu internetsku bazu završnih/diplomskih radova Nacionalne i sveučilišne knjižnice. Završni radovi istovrsnih umjetničkih studija koji se realiziraju kroz umjetnička ostvarenja objavljuju se na odgovarajući način.

Sukladno čl. 113. Zakona o autorakm pravu i srodnim pravima student se ne može protiviti da se njegov završni rad stvoren na bilo kojem studiju na visokom učilištu učini dostupnim javnosti na odgovarajućoj javnoj mrežnoj bazi sveučilišne knjižnice, knjižnice sastavnice sveučilišta, knjižnice veleučilišta ili visoke škole i/ili na javnoj mrežnoj bazi završnih radova Nacionalne i sveučilišne knjižnice, sukladno zakonu kojim se uređuje stvarstvena i umjetnička djelatnost i visoko obrazovanje.