

# Fizioterapijski pristup osobama oboljelih od Ankilozantnog spondilitisa

---

**Blažek, Tena**

**Undergraduate thesis / Završni rad**

**2023**

*Degree Grantor / Ustanova koja je dodijelila akademski / stručni stupanj:* **University North / Sveučilište Sjever**

*Permanent link / Trajna poveznica:* <https://um.nsk.hr/um:nbn:hr:122:859548>

*Rights / Prava:* [In copyright](#) / [Zaštićeno autorskim pravom.](#)

*Download date / Datum preuzimanja:* **2024-12-25**



*Repository / Repozitorij:*

[University North Digital Repository](#)





**Sveučilište  
Sjever**

**Završni rad br. 200/FIZ/2023**

**Fizioterapijski pristup osobama oboljelim od Ankilozantnog  
spondilitisa**

Tena Blažek, 3978/336

Varaždin, lipanj 2023. godine



Sveučilište Sjever



SVUČILIŠTE  
SJEVER

IZJAVA O AUTORSTVU  
I  
SUGLASNOST ZA JAVNU OBJAVU

Završni/diplomski rad isključivo je autorsko djelo studenta koji je isti izradio te student odgovara za istinitost, izvornost i ispravnost teksta rada. U radu se ne smiju koristiti dijelovi tuđih radova (knjiga, članaka, doktorskih disertacija, magistarskih radova, izvora s interneta, i drugih izvora) bez navođenja izvora i autora navedenih radova. Svi dijelovi tuđih radova moraju biti pravilno navedeni i citirani. Dijelovi tuđih radova koji nisu pravilno citirani, smatraju se plagijatom, odnosno nezakonitim prisvajanjem tuđeg znanstvenog ili stručnoga rada. Sukladno navedenom studenti su dužni potpisati izjavu o autorstvu rada.

Ja, Tena Blažek pod punom moralnom, materijalnom i kaznenom odgovornošću, izjavljujem da sam isključivi autorica završnog rada pod naslovom Fizioterapijski pristup osobama oboljelim od ankilozantnog spondilitisa te da u navedenom radu nisu na nedozvoljeni način (bez pravilnog citiranja) korišteni dijelovi tuđih radova.

Student/ica:  
(upisati ime i prezime)

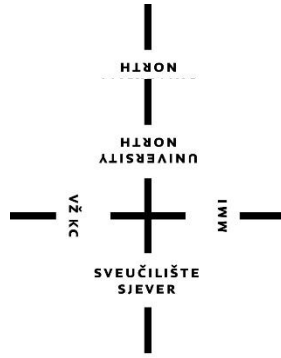
Blažek Tena  
(vlastoručni potpis)

Sukladno Zakonu o znanstvenoj djelatnosti i visokom obrazovanju završne/diplomske radove sveučilišta su dužna trajno objaviti na javnoj internetskoj bazi sveučilišne knjižnice u sastavu sveučilišta te kopirati u javnu internetsku bazu završnih/diplomskih radova Nacionalne i sveučilišne knjižnice. Završni radovi istovrsnih umjetničkih studija koji se realiziraju kroz umjetnička ostvarenja objavljuju se na odgovarajući način.

Ja, Tena Blažek neopozivo izjavljujem da sam suglasan/na s javnom objavom završnog rada pod naslovom Fizioterapijski pristup osobama oboljelim od ankilozantnog spondilitisa čiji sam autor/ica.

Student/ica:  
(upisati ime i prezime)

Blažek Tena  
(vlastoručni potpis)



# Sveučilište Sjever

Odjel za fizioterapiju

Završni rad br. 200/FIZ/2023

## **Fizioterapijski pristup osobama oboljelim od Ankilozantnog spondilitisa**

### **Student**

Tena Blažek, 3978/336

### **Mentor**

Željka Kopjar, mag. physioth.

Varaždin, lipanj 2023. godine

# Prijava završnog rada

Definiranje teme završnog rada i povjerenstva

ODJEL: Odjel za fizioterapiju

STUDIJ: preddiplomski stručni studij Fizioterapija

PRISTUPNIK: Tena Blažek

JMBAG

0336038257

DATUM: 02.05.2023.

KOLEGIJ:

Fizioterapijske vještine II

NASLOV RADA

Fizioterapijski pristup osobama oboljelih od Ankilozantnog spondilitisa

NASLOV RADA NA  
ENGL. JEZIKU

Physiotherapy approach to people suffering from ankylosing spondylitis

MENTOR

Željka Kopjar

ZVANJE

mag.physioth

ČLANOVI POVJERENSTVA

1. dr. sc. Pavao Vlahek dr. med., predsjednik

3. Željka Kopjar, mag.physioth - mentor

3. Anica Kuzmić, mag.physioth - član

4. Jasminka Potočnjak, mag. physioth - zamjenski član

5.

## Zadatak završnog rada

BR.:

200/FIZ/2023

OPIS

Ankilozantni spondilitis (Morbus Bechterew) je progresivna upalna reumatska bolest koja ne zahvaća samo zglobove, već cijeli organizam, a javlja se upalna bol u leđima. Javljaju se promjene na unutarnjim organima, no glavna karakteristika je okoštavanje mekih vezivnih struktura. Kako bolest napreduje, javljaju se i fleksijske kontrakture, a fiziološke krivine prelaze u patološke promjene te oboljeli zauzima „stav skijaša“. Uzroci nastanka bolesti još nisu otkriveni, no postoji povezanost pojave ankilozantnog spondilitisa s prisutnosti antigena HLA-B27 koji je prisutan kod velike većine oboljelih. Spol oboljelog također ima veliku ulogu, stoga što muškarci oboljevaju češće od žena, a prvi znakovi bolesti se najčešće javljaju u ranoj odrasloj dobi. Dijagnoza ankilozantnog spondilitisa postavlja se provođenjem detaljne anamneze i funkcionalnog pregleda. Provođe se razne pretrage poput rendgenskih snimki, laboratorijskih pretraga, magnetske rezonance, kompjuterizirane tomografije i dijagnoze na temelju New York kriterija. Kod rehabilitacije je važna sama edukacija oboljelog; važno ga je upoznati s prirodom bolesti i objasniti mu važnost provođenja vježbi i održavanja pravilne posture. Prije određivanja plana fizioterapije, provode se razni testovi i mjerenja kako bi se ustanovilo da li su prisutne određene karakteristike i ograničenja pokretljivosti kralježnice. Plan se postavlja sukladno ciljevima koji se postavljaju nakon evaluacije, a podrazumijeva kineziterapiju, hidroterapiju,

ZADATAK URUČEN

02.05.2023.

POTPIS MENTORA

SVEUČILIŠTE  
SJEVER

## **Predgovor**

Zahvaljujem svojoj mentorici mag. physioth. Željki Kopjar na prihvaćenom mentorstvu, vodstvu i korisnim savjetima tijekom pisanja ovog završnog rada.

Veliko hvala mojoj obitelji i prijateljima koji su mi pružali podršku tijekom cijelog studija te kroz proces pisanja završnog rada.

## Sažetak

Ankilozantni spondilitis, to jest Morbus Bechterew je progresivna upalna reumatska bolest koja ne zahvaća samo zglobove, već cijeli organizam, a javlja se upalna bol u leđima. Javljaju se promjene na unutarnjim organima, no glavna karakteristika je okoštavanje mekih vezivnih struktura. Kako bolest napreduje, javljaju se i fleksijske kontrakture, a fiziološke krivine prelaze u patološke promjene te oboljeli zauzima „stav skijaša“. Uzroci nastanka bolesti još nisu otkriveni, no postoji povezanost pojave ankilozantnog spondilitisa s prisutnosti antigena HLA-B27 koji je prisutan kod velike većine oboljelih. Spol oboljelog također ima veliku ulogu, stoga što muškarci obolijevaju češće od žena, a prvi znakovi bolesti se najčešće javljaju u ranoj odrasloj dobi. Dijagnoza ankilozantnog spondilitisa postavlja se provođenjem detaljne anamneze i funkcionalnog pregleda. Provode se razne pretrage poput rendgenskih snimki, laboratorijskih pretraga, magnetske rezonance, kompjuterizirane tomografije i dijagnoze na temelju New York kriterija. U rehabilitaciji je važno upoznati oboljelu osobu s prirodom i tijekom bolesti te joj objasniti važnost provođenja vježbi i održavanja pravilne posture. Prije određivanja plana fizioterapije, provode se razni testovi i mjerenja kako bi se ustanovilo da li su prisutne određene karakteristike i ograničenja pokretljivosti kralježnice. Plan se postavlja sukladno ciljevima koji se postavljaju nakon evaluacije, a podrazumijeva terapiju pokretom, hidroterapiju, elektroterapiju, termoterapiju, krioterapiju, terapijski ultrazvuk, dijatermiju te manualnu terapiju. Bolest svakog oboljelog zahvaća drugačije te je iz tog razloga ključno imati individualni pristup svakom pacijentu i raditi plan fizioterapije ovisno o mogućnostima i nemogućnostima oboljelog.

**Ključne riječi:** ankilozantni spondilitis, okoštavanje, antigen HLA-B27, edukacija, fizioterapija

## Summary

Ankylosing spondylitis, Morbus Bechterew, is an progressive inflammatory rheumatic disease which doesn't affect only joints, but the whole organism as well while inflammatory back pain occurs. Changes occur in the internal organs, but the main characteristic is the ossification of soft connective structures. As the disease progresses, flexion contractures may also appear while the physiological curves of the spine turn into pathological changes, and the patient develops the „skier's stance“. The causes of the disease haven't yet been discovered, but there is a connection between the occurrence of ankylosin spondylitis and the presence of the HLA-B27 antigen, which is present in the vast majority of patients. The gender of the patient also plays a big role, due to men getting diagnosed with ankylosing spondylitis more often than women, and the first signs of the disease usually appear in early adulthood. The diagnosis of ankylosing spondylitis is established by carrying out a detailed anamnesis and functional examination. Various tests are performed, such as X-rays, laboratory tests, magnetic resonance imaging, computed tomography and diagnosis based on the New York criteria. While in rehabilitation, the very education of the patient is important, therefore it is important to familiarize him with the nature of the disease and explain to him the importance of carrying out exercises and maintaining correct posture. Before determining a physiotherapy plan, various tests and measurements are carried out to determine whether certain characteristics and limitations of spinal mobility are present. The plan is set according to the goals set after the evaluation and includes movement therapy, hydrotherapy, electrotherapy, thermotherapy, cryotherapy, therapeutic ultrasound, diathermy and manual therapy. The disease affects each patient differently, and for this reason it is crucial to have an individual approach to each patient and work out a physiotherapy plan depending on the patient's possibilities and inabilities.

**Key words:** ankylosing spondylitis, ossification, HLA-B27 antigen, education, physiotherapy



## **Popis korištenih kratica**

snSpA – seronegativne spondiloartropatije

p.n.e – prije nove ere

SE – sedimentacija eritrocita

HLA-B27 – humani leukocitni antigen B27

MR – magnetska rezonanca

CT – kompjuterizirana tomografija

MMT – manualni mišićni test

TENS – transkutana nervna stimulacija

DDS – dijadinamske struje

IFS – interferentne struje

Hz – Hertz

mA – miliamper

# Sadržaj

1. Uvod.....	1
2. Anatomija i fiziologija kralježnice .....	2
2.1. Anatomija i fiziologija prsnog koša .....	3
3. Reumatske bolesti .....	4
3.1. Klasifikacija reumatskih bolesti.....	4
4. Ankilozantni spondilitis .....	5
4.1. Epidemiologija .....	6
4.2. Etiologija i patogeneza.....	6
4.3. Patološke promjene .....	7
4.4. Klinička slika .....	7
5. Dijagnoza i liječenje.....	9
5.1. Rendgensko snimanje .....	9
5.2. Laboratorijski nalazi .....	10
5.3. Magnetska rezonanca i kompjuterizirana tomografija.....	10
5.4. Dijagnoza na osnovi New York kriterija .....	10
5.5. Medikamentozna terapija.....	11
5.6. Rehabilitacija .....	11
6. Fizioterapijska intervencija .....	13
6.1. Fizioterapijska procjena .....	13
6.2. Testovi i mjerenja .....	13
6.3. Plan fizioterapije .....	18
6.4. Fizikalna terapija.....	18
6.5. Terapija pokretom.....	20
6.5.1. Vježbe disanja.....	20
6.5.2. Vježbe istezanja.....	23
6.5.3. Vježbe jačanja.....	29
7. Zaključak .....	32
8. Literatura .....	33
9. Popis slika .....	35

# 1. Uvod

Reumatologija je jedna od grana medicine čiji je cilj proučavanje, dijagnostika, liječenje te sprječavanje reumatskih bolesti i posljedica koje one mogu uzrokovati. U reumatske bolesti spadaju mnoge skupine bolesti koje od cijelog sustava organa za pokretanje, uglavnom zahvaćaju, to jest oštećuju zglobove i strukture koje ih okružuju. Etiologija reumatskih bolesti je u većini slučajeva nepoznata, ali raznolika. Specifični simptomi koji se javljaju kod svih reumatskih bolesti jesu bol i ograničenost prilikom kretanja i izvođenja svakodnevnih aktivnosti, a bolesti se dijele na upalni i izvanzglobni reumatizam, degenerativne bolesti zglobova te metaboličke bolesti kostiju i zglobova [1]. Seronegativne spondiloartropatije (snSpA) su skupina upalnih reumatskih bolesti kod kojih je prisutan HLA-B27 antigen, a odsutan reumatoidni faktor u krvi. Zajednička klinički obilježja seronegativnih spondiloartropatija su zahvaćenost sakroilijakalnih zglobova, kralježnice, hvatišta tetiva, pojava perifernog artritisa, a promjene na sluznicama, koži i unutarnjim organima poput srca, pluća, bubrega, aorte mogu ali i ne moraju biti prisutne. U tu skupinu bolesti ubrajaju se ankilozantni spondilitis, reaktivni artritis, psorijatični artritis, enteropatski artritis te nediferencirana spondiloartropatija [2]. Ankilozantni spondilitis, to jest Morbus Bechterew je progresivna upalna reumatska bolest koja ne zahvaća samo zglobove, već cijeli organizam, a najčešće obolijevaju muškarci između dvadesetih i tridesetih godina života. Bolest uzrokuje karakterističnu upalnu bol u leđima koja može dovesti do strukturnog i funkcionalnog oštećenja i smanjenu kvalitetu života. Kod bolesti dolazi do okoštavanja mekih vezivnih struktura poput prstenova diskova kralježnice i ligamenata kralježnice, no javljaju se i promjene na unutarnjim organima: iridociklitis (upala šarenice oka) te promjene na zalistima aorte [1]. Naziv „ankilozantni spondilitis“ dolazi od grčkih riječi *ankilosis* – savijen i *spondilos* – kralježak. Paleopatološke i paleoepidemiološke studije su pokazale da su promjene koje su karakteristične za ankilozantni spondilitis uočene prije nekoliko tisuća godina p.n.e., ali mišljenja o točnosti tog navoda su proturječna i o njima se još raspravlja [3]. Rehabilitacija oboljelih od ankilozantnog spondilitisa uključuje medikamentoznu terapiju, fizikalnu terapiju s naglaskom na terapijske vježbe, vježbe disanja, vježbe mobilnosti kralježnice i zglobova, vježbe jačanja, radnu terapiju, edukaciju pacijenta te u nekim slučajevima i operativno liječenje [1].

## 2. Anatomija i fiziologija kralježnice

Kralježnica, *columna vertebralis*, je šupalj i čvrst, ali gibak koštani sklop kojeg oblikuju 33 ili 34 kralješka koje prema smještaju možemo podijeliti na: 7 vratnih, *vertebrae cervicales*, 12 prsnih, *vertebrae thoracicae*, 5 slabinskih, *vertebrae lumbales*, 5 križnih, *vertebrae sacrales* te 3 ili 4 trtična kralješka, *vertebrae coccygeae*. Sami kralješci, *vertebrae*, su ustrojani poput nepravilnih kratkih kostiju. Svaki je kralježak građen na osnovi svog tijela, *corpus vertebrae*, čija su gornja i donja ploha malo uleknute. Veličina tijela kralješaka se povećava prema dolje, tako da su vratni kralješci najmanji, te slabinski najveći, stoga što je na njima najveće opterećenje. Na stražnjoj strani tijela kralješka nalazi se luk, *arcus vertebrae*, koji obuhvaća otvor kralješka, *foramen vertebrae*. Luk kralješka na obje strane sadrži ureze, *incisurae*, te oni tvore međukralješčane otvore, *foramina intervertebralia*, kroz koje moždinski živci izlaze u tijelo. Kako su kralješci posloženi jedan na drugog, njihovi otvori oblikuju kralješnični kanal, *canalis vertebralis*, u kojem je zaštićena kralješnična moždina. Osim trupa i luka, kralješci se također sastoje od šiljastih nastavaka, *processus spinosus*, poprečnih nastavaka, *processus transversus* te dva gornja i donja zglobova nastavaka, *processus articularis superiores et inferiores*. Između svaka dva kralješka nalazi se po jedan intervertebralni disk koji je građen od fibroznog tkiva koje se također naziva vezivni prsten, *anulus fibrosus*. U samoj sredini fibroznog tkiva nalazi se hladentinasta masa, to jest jezgra, *nucleus pulposus* [4]. Prilikom gibanja kralježnice sudjeluju mnogi mišići koje možemo podijeliti u četiri skupine: vratni mišići, mišići prsnog koša, trbušni mišići te leđni mišići. Vratni mišići, *mm. cervicis*, mogu se prema smještaju svrstati u tri kategorije: prednji, postrani i duboki vratni mišići. Prednja skupina mišića vrata sudjeluje u pomicanju donje čeljusti, to jest otvaranju usta (*m. digastricus*, *m. geniohyoideus*, *m. mylohyoideus*, *m. stylohyoideus*, *m. thyrohyoideus*, *m. sternohyoideus*, *m. sternothyroideus*, *m. omohyoideus*). Postrana skupina mišića sudjeluje u gutanju i govoru te je najvažnija prilikom gibanje glave (*platysma*, *m. sternocleidomastoideus*, *mm. scaleni*), dok duboki mišići pregibaju glavu i vrat (*m. longus capitis*, *m. rectus capitis anterior*, *m. longus colli*) [5]. Mišići prsnog koša, *mm. thoracis*, imaju značajnu ulogu pri pokretanju gornjih udova te disanju. Možemo ih podijeliti na dvije skupine prema smještaju i djelovanju: površinski i dubinski mišići. Površinska skupina prsnih mišića obuhvaća mišiće koji se vežu za kosti ramenog obruća te ramenu kost, a počinju od prednje i postranične stijenke prsnog koša (*m. pectoralis major*, *m. pectoralis minor*, *m. subclavius*, *m. serratus anterior*). Duboka skupina prsnih mišića može se nazvati i respiracijskim mišićima, stoga što svojim djelovanjem može povećati ili smanjiti obujam prsne šupljine (*mm. intercostales externi et interni*, *diaphragma*) [5]. Trbušni mišići, *mm. abdominis*, oblikuju prednju, postranu i stražnju

trbušnu stijjenku te okružuju trbušnu šupljinu zajedno s fascijama i aponeurozama. Trbušni mišići zajedničkim djelovanjem osiguravaju stalan položaj unutarnjih organa trbuha, pomažu pri disanju te sudjeluju pri mokrenju, rađanju i pražnjenju crijeva (*m. rectus abdominis, m. obliquus externus abdominis, m. obliquus internus abdominis, m. transversus abdominis, m. quadratus lumborum*) [5]. Leđni mišići svojim djelovanjem učvršćuju kralježnicu te osiguravaju stabilnost pri njezinom pokretanju i raznim položajima tijela. Prema djelovanju i smještaju ih možemo podijeliti na dvije skupine: površinsku i dubinsku. Površinska skupina leđnih mišića djeluje na rebra, lopaticu i nadlakticu (*m. trapezius, m. latissimus dorsi, m. rhomboideus major et minor, m. levator scapulae, m. serratus posterior superior, m. serratus posterior inferior, mm. splenii caoitis et cervicis*), dok dubinska skupina pokreće samu kralježnicu (*m. erector spinae, m. transversospinalis, mm. interspinales, mm. intertransversarii, mm. levatores costarum*) [5].

## 2.1. Anatomija i fiziologija prsnog koša

Prsni koš, *thorax*, oblikuje šupljinu koju straga tvori 12 prsnih kralježaka, sa svake strane dvanaest rebara, a sprijeda prsna kost. Rebra, *ossa costalia*, su parne kosti te ih sa svake strane prsnog koša ima dvanaest. Sa stražnje strane su uzglobljena s kralješcima, dok su sprijeda spojena s prsnom kosti preko rebrene hrskavice, čime se omogućuje pomicanje rebara prilikom disanja. Prvih sedam rebara vezano je izravno na prsnu kost putem rebrene hrskavice te se ta rebra nazivaju prava rebra, *costae verae*. Osmo, deveto i deseto rebro nazivaju se lažna rebra, *costae spuriae*, te su povezana na prsnu kost indirektno putem rebrene hrskavice rebra iznad njih, dok su zadnja dva rebra sa svake strane nazvana lebdećim rebrima, *costae fluctuantes*, koja nisu povezana s prsnom kosti, već njihova hrskavica završava unutar trbušne muskulature [6]. Prsna kost, *sternum*, nalazi se na samoj sredini prsnog koša. Njezina funkcija je zaštita organa koji se nalaze u prsnom košu od traume te stvaranje koštanog hvatišta za razne mišiće, kao i hvatište rebrene hrskavice. Prsnu kost čine tri glavna dijela: gornji dio kosti, to jest držak, *manubrium*, tijelo, *corpus*, i donji dio, tj. mačoliki nastavak, *processus xyphoideus* [7]. Mišići prsnog koša, *mm. thoracis*, omogućuju pokretanje gornjih udova i disanje. Dije se na površinsku i dubinsku skupinu koju također možemo nazvati i respiracijski mišići. Veliki prsni mišić, *m. pectoralis major*, nalazi se na prednjoj površini prsnog koša. Sastoji se od tri glave: *caput claviculare, caput sternale* i *caput abdominale*. Mišić prelazi preko prednje strane ramenog zgloba i veže se za gornji dio nadlaktične kosti. Glavna uloga velikog prsnog mišića je addukcija nadlaktice, njezina unutarnja rotacija te pomaže prilikom disanja [8]. Mali prsni mišić, *m. pectoralis minor*, jedan je od najpovršnijih mišića prednjeg dijela prsnog koša, a nalazi se iznad velikog prsnog mišića. Mišić se veže za lopaticu, a polazi s trećeg

do petog rebra. Njegova uloga je spuštanje, to jest depresija ramena, privlačenje ramena prema trupu te kao i veliki prsni mišić, pomaže pri disanju [9]. Prednji zupčasti mišić, *m. serratus anterior*, je mišić zupčastog oblika koji se nalazi s lateralne strane prsnog koša. Njegovo polazište je s izvanjske strane prvih devet rebra, prolazi ispod lopatice te se veže za njezin medijalni rub. Glavna uloga mišića jest pokretanje lopatice te pomaganje pri disanju dok je lopatica stabilizirana [4]. Međurebreni mišići, *mm. intercostales*, su grupa mišića koji se nalaze u međurebrenim prostorima i povezuju rebra. Dijele se na vanjske, *mm. intercostales externi*, koji sudjeluju u udisaju i šire prsni koš te podižu rebra, i unutarnje, *mm. intercostales interni*, koji sudjeluju u izdisaju i sužavaju prsni koš te spuštaju rebra [4]. Ošit, *diaphragma*, je široki i plosnati skeletni mišić koji odjeljuje prsnu i trbušnu šupljinu. Svod ošita je građen tako da je ispupčen prema prsnoj šupljini, a njegovi mišićni rubovi se vežu za donji otvor prsnog koša. Glavni je mišić pri udisaju, a također omogućuje i smijanje, kašljanje, kihanje, mokrenje, pražnjenje crijeva i porod. Aktivacija mišićnih vlakana ošita povećava prsnu šupljinu i uz sudjelovanje međurebrenih mišića nastaje udisaj, dok se popuštanjem kontrakcije smanjuje obujam prsne šupljine i nastaje izdisaj [4].

### **3. Reumatske bolesti**

Reumatske bolesti su skupina bolesti koje imaju nepoznatu, ali raznoliku etiologiju. Uglavnom zahvaćaju i oštećuju lokomotorni sustav, a zajedničke značajke su im ograničene kretanje zahvaćenog dijela tijela i bol. Morfološke promjene su najizraženije na sustavu organa za kretanje, no upalne reumatske bolesti zahvaćaju cijeli organizam te se promjene često zbivaju u vezivnom tkivu. Bol je glavna karakteristika reumatskih bolesti, a prisutna je od samog početka bolesti, pa se stoga oboljeli rano javljaju liječniku što olakšava liječenje i rehabilitaciju zbog rane dijagnoze. U akutnom stanju kod kojeg su otežane kretanje zbog boli, može se razviti trajno ograničenje pokreta, to jest kontrakture i ankiloze zglobova te atrofija mišića [10].

#### **3.1. Klasifikacija reumatskih bolesti**

Reumatske bolesti mogu se klasificirati u četiri kategorije:

1. Upalni reumatizam
2. Izvanzglobni reumatizam

3. Degenerativne bolesti zglobova
  4. Metaboličke bolesti kostiju i zglobova
- 
1. Upalni reumatizam zahvaća reumatske bolesti kojima je upala osnovni patološko-anatomske proces. Najizrazitije se očituju na sustavu organa za pokretanje, no zapravo zahvaćaju cijeli organizam. Pod upalni reumatizam spadaju reumatoidni artritis, juvenilni kronični poliartritis, psorijatični artritis te reumatska groznica.
  2. Izvanzglobni reumatizam uključuje patološke promjene koje zahvaćaju meka tkiva oko zgloba poput tetiva, njihovih ovojnica, sluzne vrećice, mišiće. Kombinacija su upalnih i degenerativnih procesa koji se ne mogu strogo razlikovati. Neke od bolesti koje spadaju u ovu kategoriju su periartritis, algodistrofija, fibromijalgija, kompresijski sindromi perifernih živaca.
  3. Degenerativne bolesti zglobova su lokalizirani procesi koji napadaju samo jedan zglob ili dio kralježnice, dok opće stanje organizma nije promijenjeno. Sam patološki proces započinje na zglobnoj hrskavici koja postepeno propada te na njoj nastaju pukotine, to jest nastaje degeneracija zglobne hrskavice. Pod degenerativne bolesti spadaju artroze, to jest diskartroza, spondiloartroza, unkartroza itd.
  4. Metaboličke bolesti kostiju i zglobova nastaju zbog poremećaja izmjene tvari u organizmu. U ovu kategoriju spadaju osteoporoza koja označava smanjeni sadržaj vapna u ostima te urički artritis koji zahvaća cijeli organizam [10].

## **4. Ankilozantni spondilitis**

Ankilozantni spondilitis, poznat kao i Morbus Behterew je kronična, progresivna, upalna sistemska reumatska bolest. Karakterizirana je okoštavanjem vezivnog tkiva, a primarno obuhvaća kralježnicu, ali uz to može zahvaćati i periferne zglobove van zglobne strukture te hvatišta tetiva za kost, odnosno enteze. Također može zahvatiti i kostovertebralne i kostotransverzalne zglobove, akromioklavikularni, sternoklavikularni i temporomandibularni zglob. Kod manjeg broja oboljelih, bolest zahvaća male zglobove šake i stopala. Ankilozantni spondilitis ima tendenciju napredovanja, to jest progresivnog je tipa, a ima sistemske obilježje zbog raznolike kliničke slike i pratećih bolesti. Zahvaća manje od četvrtinu ljudi godišnje u Hrvatskoj, a češće obolijevaju

muškarci. Uzroci nastanka nisu otkriveni, no javljaju se patološke promjene koje nemaju veliki destruktivni karakter [10].

#### **4.1. Epidemiologija**

Prema podacima iz Europe, prevalencija ankilozantnog spondilitisa se kreće između 0,1% i 1,4%, dok je u Srednjoj Europi 0,3% – 0,5%. U Hrvatskoj je učestalost pojave 23,84%. Incidencija u studijama iz drugih zemalja iznosi između 0,5 i 14/100 000 osoba godišnje [1]. Sama prevalencija može varirati ovisno o populaciji koja se promatra u studiju te o dobi, spolu i rasi. Ankilozantni spondilitis uglavnom zahvaća muškarce između dvadesetih i tridesetih godina života te je u 90% – 95% slučajeva povezana pojava bolesti s prisutnosti antigena HLA-B27 [1]. Najmanja zabilježena učestalost bolesti iznosi jednu oboljelu ženu na devet oboljelih muškaraca, dok najveća iznosi jednu oboljelu ženu na četiri oboljela muškarca. Ukoliko se bolest pojavi kod ženske osobe, blažeg je intenziteta nego kod muškaraca, no moguća je prevladavajuća afekcija perifernih zglobova. Kod osoba koje su oboljele od Chronove bolesti i ulceroznog kolitisa, ankilozantni spondilitis je oko dvadeset puta učestaliji, bez obzira na prisutnost antigena HLA-B27 koji je prisutan kod više od 95% bijele populacije [1].

#### **4.2. Etiologija i patogeneza**

Uzroci nastanka ankilozantnog spondilitisa još nisu otkriveni. Osobe oboljele od spondiloartropatija često su negativne prilikom testiranja za reumatske bolesti, no postoji povezanost pojave ankilozantnog spondilitisa s prisutnosti antigena HLA-B27 koji je prisutan u više od 95% oboljelih. Genetski čimbenici također imaju veliku ulogu kod nastanka bolesti, stoga što se antigen HLA-B27 nasljeđuje te je prisutan u određenim obiteljima oboljelih. Spol je također jedan od faktora koji imaju značajnu ulogu; muškarci obolijevaju češće od žena te se prvi znakovi najčešće javljaju u ranoj odrasloj dobi [11]. Prvi znakovi oboljenja su upala sakroilijakalnih zglobova te zahvaćenost hvatišta tetiva i ligamenata za kost. Simptomi koji se također javljaju u ranoj fazi oboljenja su bol u leđima, jutarnja zakočenost u kukovima i slabinskom dijelu leđa, izrazito nakon duljeg perioda neaktivnosti. Bol i zakočenost se mogu širiti prema lopaticama ili prema dolje, tj. prema glutealnoj regiji i u područje bedra. S vremenom se razvija ankiloza, tj. ukočenost kralježnice i ostalih zahvaćenih zglobova. Gibljivost kralježnice je otežana zbog



sraštanja struktura poput prstenova diskova, ligamenata i čahura intervertebralnih zglobova koji se postupno pretvaraju u koštano tkivo [11].

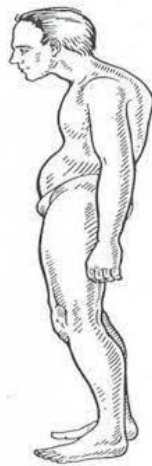
### **4.3. Patološke promjene**

Patološke promjene kod ankilozantnog spondilitisa nisu velikog destruktivnog karaktera, već dolazi do okoštavanja mekih vezivnih struktura poput prstena diskova, ligamenata kralježnice i čahura intervertebralnih zglobova te na samoj kralježnici nema toliko izraženih klasičnih znakova upale poput otekline, crvenila i eksudacije. Tijekom ranih početaka bolesti, najčešće je prvi znak simetrična upala sakroilijakalnih zglobova koja uzrokuje uzure, to jest razaranja površina struktura ili tkiva na sakralnoj kosti. S vremenom se na mjestima gdje su nastale uzure razvija ankiloza te na rendgenskoj slici nije moguće utvrditi gdje je prije postojao zglob. Prsteni diskova postaju pokriveni koštanim ljuskama koje se prvo javljaju u prijelazu torakalne i lumbalne kralježnice te se s unaprijeđenju bolesti one šire diljem cijele kralježnice koja više nije gibljiva i tada na rendgenskoj snimci izgleda poput bambusovog štapa. Fiziološke krivine poput cervikalne lordoze i torakalne kifose se dodatno izraze, dok se lumbalna lordoza izravna. Osoba oboljela od ankilozantnog spondilitisa zbog okoštavanja zglobova prsnog koša počinje disati abdominalno zbog nemogućnosti dizanja i spuštanja rebara [10].

### **4.4. Klinička slika**

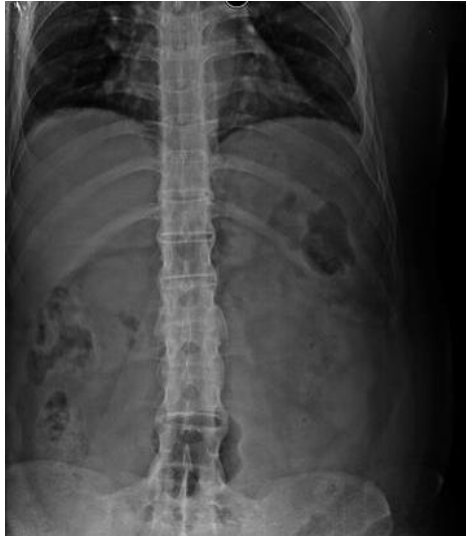Ankilozantni spondilitis je bolest koja ne počinje naglo, već postupno, najčešće kod mladih muškaraca dobi između 18. i 35. godina. Prije samih patoloških promjena na strukturama, javljaju se tegobe kod kojih se osoba osjeća bolesno, gubi na težini zbog smanjenog apetita, poremećuju se obrasci spavanja. S vremenom se javlja prvi pravi znak oboljenja; bol u križima koja se očituje kao jutarnja zakočenost u križima čiji se bolovi mogu širiti prema lopaticama ili u područje bedra. Ta bol je uzrokovana upalom sakroilijakalnih zglobova te potiče oboljelog da ustane i da se razgiba, nakon čega mu se stanje poboljša [10]. Proces upale se sa sakroilijakalnih zglobova širi na kralježnicu te su zbog toga ograničene kretnje kralježnice, a najprije se javlja ograničenost pokreta laterofleksije pri čemu je prisutan karakterističan znak „titive na luku“. Kada oboljela osoba izvrši laterofleksiju, paravertebralni mišići na strani na koju se oboljela osoba nagnula se kontrahiraju, umjesto da se relaksiraju kako bi to izgledalo kod zdrave osobe. Ta karakteristika je dobila ime „znak titive na luku“ stoga što je kralježnica pri laterofleksiji savijena poput luka, dok

je paravertebralna muskulatura napeta poput tetive luka. Lumbalna lordoza se izravnavava, to jest smanjuje, dok se cervikalna lordoza i torakalna kifoza povećavaju. Kod kasnijih komplikacija, javlja se okoštavanje kosto-vertebralnih zglobova; smanjuje se opseg torakalnog disanja pa bolesnik diše isključivo abdominalno prilikom čega trbuh oboljelog izgleda poput lopte, pa je ta karakteristika nazvana „fenomen gumene lopte“ [1]. Promjene na korijenskim zglobovima su također vidljive. Ograničena je pokretljivost ramena koja se spuštaju prema naprijed i dolje, pa su prsni mišići skraćeni te kukova kod kojih se javlja fleksijska kontraktura. Takav položaj tijela i ekstremiteta je zbog svih tih karakteristika nazvan „stav skijaša“ [12]. (Slika 4.4.1.)



*Slika 4.4.1. Prikaz „stava skijaša“, izvor: N. Konsa: Rehabilitacija bolesnika s ankilozantnim spondilitisom, završni rad, Sveučilište u Splitu, Split, 2014.*

Prisutne su i promjene na hvatištima mišića na kost kod kojih najprije dolazi do upale, a kasnije i do okoštavanja, a ponekad se mogu javiti i upale perifernih zglobova poput koljena i gležnjeva, a rijetko se javlja simetrični poliartritis malih zglobova šake. U završnoj fazi je proces okoštavanja vezivnog tkiva i ligamenata završen, pa kralježnica ima nalik na „bambusov štap“ te izgleda kao jedna kost. (Slika 4.4.2.) Kod oboljelih osoba, često se javlja i upala šarenice oka, *uveitis*, koja oštećuje vid te uslijed neliječenja može uzrokovati sljepoću [10].



*Slika 4.4.2. Prikaz kralježnice nalik na „bambusov štap“,*

*izvor: <https://radiopaedia.org/articles/bamboo-spine-ankylosing-spondylitis>*

## **5. Dijagnoza i liječenje**

Kako bi se postavila dijagnoza ankilozantnog spondilitisa, potrebno je provesti detaljnu anamnezu i funkcionalni pregled oboljelog, a osim toga, važno je obratiti pažnju na simptome i obiteljsku anamnezu. Oboljelog se provodi kroz razne pretrage poput rendgenskih snimki, laboratorijskih pretraga, magnetske rezonance, kompjuterizirane tomografije i dijagnoze na temelju New York kriterija [10, 13].

### **5.1. Rendgensko snimanje**

Rendgensko snimanje je pretraga koja se koristi kako bi se izradila unutarnja slika određenog dijela tijela na koji se usmjeravaju rendgenske zrake [14]. Rendgenske snimke se smatraju jednim od najpouzdanijih slikovnih metoda kod postavljanja dijagnoze ankilozantnog spondilitisa. Snimke daju uvid u oblik patoloških promjena na sakroilijakalnim zglobovima, kralježnici, kukovima i hvatištima tetiva. U ranijim fazama postoji mogućnost normalnih nalaza rendgenskih snimki, no u slučajevima koji nisu u ranoj fazi bolesti, na snimci se vide područja na kojima je kost istrošena zbog bolesti. Također se vidi kralježnica koja je nalik na „bambusov štap“ zbog sraslih kralježaka [10, 15].

## **5.2. Laboratorijski nalazi**

Laboratorijski testovi su specifični, no često su više korisni kod isključivanja drugih dijagnoza, nego kod potvrđivanja dijagnoze ankilozantnog spondilitisa. U kombinaciji laboratorijskih nalaza i kliničkih simptoma, dijagnoza može biti točnija [10, 15]. Sedimentacija eritrocita (SE) je laboratorijska pretraga pomoću koje se određuje brzina kojom se talože eritrociti. Njome se također utvrđuje prisutnost upale. Sedimentacija je prisutna kod otprilike jedne trećine osoba oboljelih od ankilozantnog spondilitisa [7]. HLA-B27, to jest humani leukocitni antigen B27 je antigen koji se nalazi na površini bijelih krvnih stanica koje se bore protiv upale. Testiranjem na HLA-B27, utvrđuje se da je antigen prisutan u 80 – 90% oboljelih od ankilozantnog spondilitisa [16].

## **5.3. Magnetska rezonanca i kompjuterizirana tomografija**

Magnetska rezonanca (MR) je neinvazivna pretraga koja koristi snažno magnetsko polje, radio valove i računalo kako bi se dobile detaljne slike unutarnjih struktura tijela. Koristi se kod otkrivanja upalnih procesa poput sakroileitisa koji je na nalazima magnetske rezonance u ranijoj fazi prikazan poput zamućenog dijela na zglobu, dok je u kasnijim fazama prikazan kao srašten zglob [17]. Kompjuterizirana tomografija (CT) je dijagnostička pretraga koja koristi kombinaciju rendgenskih zraka i tehnologiju računala kako bi se prikazale detaljne slike struktura tijela poput kostiju, mišića, masnog tkiva, organa i krvnih žila [18]. CT je koristan kod prikazivanja erozija na zglobovima i ankiloza kostiju koje su prikazane bolje nego na magnetskoj rezonanci ili rendgenskoj snimci [19].

## **5.4. Dijagnoza na osnovi New York kriterija**

Modificirana klasifikacija na osnovi New York kriterija može pomoći pri postavljanju dijagnoze. Koristi kombinirane kliničke i radiološke kriterije [15].

Klinički kriteriji:

- 1) prisutna bol u križima više od tri mjeseca koja se smanjuje vježbom, dok odmor ne pomaže
- 2) ograničene kretnje lumbalne kralježnice u frontalnoj i sagitalnoj ravnini

### 3) ograničeno širenje prsnog koša

Radiološki kriteriji:

- ocjena 2 ili 4 bilateralno na radiografu sakroilijakalnih zglobova s barem jednim kliničkim nalazom
- ocjena 3 ili 4 unilateralno s dva klinička nalaza

Definitivnim ankilozantnim spondilitisom smatra se ako su radiološki i više od jednog kliničkog kriterija ispunjeni, dok se mogućim ankilozantnim spondilitisom smatra ispunjenost tri klinička kriterija ili ispunjenost samo radiološkog kriterija [20, 21].

## 5.5. Medikamentozna terapija

Najbolji mogući terapijski postupak podrazumijeva kombinaciju farmakološke i nefarmakološke terapije. Nefarmakološka terapija obuhvaća razne oblike terapije pokretom i edukaciju oboljelog, dok se farmakološko liječenje ankilozantnog spondilitisa koristi za smirivanje i suzbijanje boli i upale te povećanja mobilnosti, a od lijekova se primjenjuju nesteroidni antireumatici te intraartikularne kortikosteroidne injekcije [21]. Ukoliko oboljela osoba treba koristiti pripravke kortizona, oni se ne preporučaju zbog mogućeg pogoršanja prisutne osteoporoze kralježnice, no pripravci se mogu lokalno u oko davati kod prisutnosti iridociklitis [10]. Postoje dokazi dobrobiti lijekova poput Sulfasalazina, Metotreksata i Leflunomida kod tretiranja upale perifernih zglobova te također postoje dokazi dobrobiti korištenja bioloških terapija koje se primjenjuju u ranijim stadijima bolesti, no također su korisne i u kasnijim stadijima [21, 22].

## 5.6. Rehabilitacija

Edukacija oboljelog ima važnu ulogu u liječenju ankilozantnog spondilitisa te rehabilitacija započinje samom edukacijom. Važno je oboljelog upoznati s prirodom bolesti i objasniti mu nužnost stalnog provođenja vježbi kako bi se održala pokretljivost i izbjegao invaliditet. Osim svakodnevnog obavljanja vježbi, pacijentu treba skrenuti pozornost na održavanje pravilnog držanja tijela kako bi se prevenirale deformacije kralježnice i ostalih zglobova. U aktivnoj fazi bolesti se provode mobilizacijske vježbe te vježbe istezanja kako bi se mišići i zglobove pripremlilo na novo držanje koje će nastati progresijom bolesti. Prilikom ležanja na leđima, važno je da pacijent leži na ravnoj površini bez jastuka ispod koljena i glave ili s malim jastukom ispod

vratne kralježnice. Ležeći položaj na trbuhu se također preporuča kako bi se prevenirala fleksijska kontraktura u kuku, dok se ležeći položaj na boku treba čim više izbjegavati. Prilikom sjedećeg položaja stolac na kojem oboljeli sjedi trebao bi biti dovoljno visok da su stopala oslonjena na podlogu, a naslon visok i ravan kako bi kralježnica bila poduprta. Kada pacijent sjedi duže vrijeme, preporučaju se ustajanje, istezanje i duboki udisaji nekoliko puta dnevno te treba izbjegavati pognute položaje tijela. Kod kretanja treba obratiti pažnju na pravilno disanje, a ramena se trebaju zategnuti prema iza, kao da se pokušavaju spojiti lopatice, dok se prsni koš izbacij naprijed. Glava se treba držati u ravnom položaju te gledati unaprijed, a izbjegavati pogled u pod. U ranijoj fazi bolesti, preporuča se fizička aktivnost koja ne zahtjeva izraziti fizički napor te sportovi nižih intenziteta, a također i plivanje, igre loptom, jahanje, atletika te tjelovježba, a od rekreacije se preporučuje brzo hodanje i lagano trčanje [10]. Prsnim plivanjem se izaziva kontrakcija prsnih mišića prilikom adukcije ruku te se time povećava cervikalna lordoza. Prsno i leđno plivanje doprinosi jačanju m. trapeziusa, m. erector trunci, m. latissimus dorsi, mm. rhomboidei, m. serratus anterior te se leđno plivanje više potiče zbog istezanja prsnog mišića i smanjenja torakalne kifoze. Od igara loptom, najprikladnije su odbojka i košarka koje imaju slično djelovanje; jačanje m. erector trunci, m. latissimus dorsi, m. trapezius, m. glutei, m. serratus anterior te respiratorne muskulature, no visoki skokovi su zabranjeni. Jahanje se može provoditi isključivo na početku bolesti te se ne preporučuje kod uznapredovalog ankilozantnog spondilitisa s osteoporozom. Važno je da se pazi na posturu tijela i pokretanje kralježnice, a jačaju se leđni mišići [10]. Također je važna regulacija tjelesne težine, stoga što se u slučaju prekomjerene tjelesne težine opterećuju upaljeni zglobovi i ubrzavaju izravnavanje cervikalne lordoze i razvoj torakalne kifoze. Provede se fizikalna terapija i terapija pokretom koje moraju sadržavati vježbe disanja, vježbe istezanja, vježbe jačanja mišića te vježbe za povećanje gibljivosti kralježnice i korijenskih zglobova. Cilj tih vježbi je održati i poboljšati mobilnost zglobova, ojačati mišiće te održati pravilnu posturu tijela [10]. U akutnoj fazi bolesti se ne smiju primjenjivati toplinske procedure poput kratkovalne dijatermije i fango obloga te treba izbjegavati tople kupke, a više se primjenjuju krioterapija, elektroterapija i odmor. U kroničnoj fazi bolesti, primjena toplinske terapije nije kontraindicirana, a preporučuje se i provođenje fizikalne terapije i terapije pokretom.

## **6. Fizioterapijska intervencija**

Fizioterapijska intervencija je proces kojim fizioterapeut provodi razne preglede, mjerenja i testove kako bi se utvrdilo koliko je bolest unaprijedila te da li je utjecalo na pokretljivost kralježnice. Nakon pregleda i mjerenja, radi se individualan plan fizioterapije te se provode razne vježbe poput vježbi disanja, istezanja i jačanja [23].

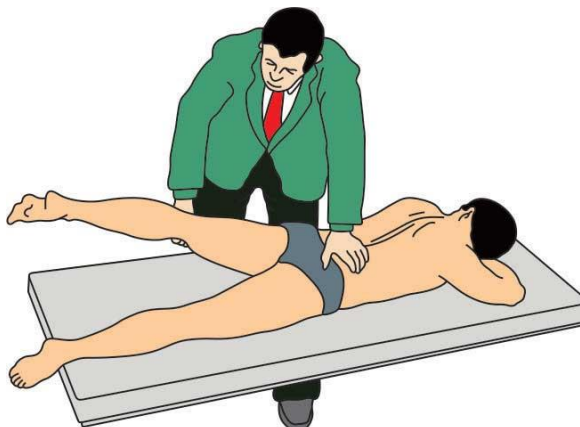
### **6.1. Fizioterapijska procjena**

Prije nego se počinje sa samim intervencijama fizioterapije, važno je procijeniti pacijenta, strukture koje su najviše zahvaćene te u kojem je stadiju bolest. Primjenjuje se „SOAP“ metoda koja obuhvaća subjektivni i objektivni pregled, analizu i plan. Subjektivnim pregledom dobivaju se informacije iz razgovora s pacijentom te se uzima obiteljska i pacijentova anamnezu. Objektivni pregled obuhvaća opservaciju posture, hoda i stanje mišića i mekih tkiva, pregled aktivnih i pasivnih kretnji te palpiranje mekih i mišićnih struktura. Već pri samom dolasku pacijenta, fizioterapeut mora obratiti pažnju na posturu i hod oboljelog čime se može dobiti uvid u stanje uznapredovalosti bolesti. Ukoliko se čini da pacijent ima poprilično normalan hod, radi se o početnoj fazi, no ukoliko pacijent šepa ili ima pogrbljen stav tijela, riječ je o fazi u kojoj je bolest već počela mijenjati strukture tijela. Nakon razgovora s pacijentom i uzimanja detaljne anamneze oboljelog, isti stane ispred fizioterapeuta koji gleda da li su prisutne promjene na strukturama tijela. Fizioterapeut promatra pacijenta s anteriorne, posteriorne te obje lateralne strane na kojima se najviše mogu primijetiti promjene na kralježnici i ostalim zglobovima i strukturama. Analiza obuhvaća evaluaciju bilježaka iz subjektivnog i objektivnog pregleda i postavljanje kratkoročnih i dugoročnih ciljeva, dok pod plan spadaju moguće opcije tretmana za postizanje postavljenih ciljeva [23].

### **6.2. Testovi i mjerenja**

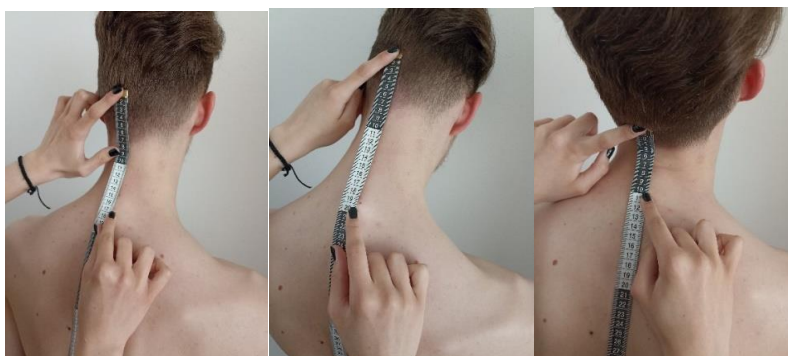
Testovi i mjerenja koriste se kako bi se ustanovilo da li su prisutne određene karakteristike te ograničenje pokretljivosti cervikalne, torakalne i lumbalne kralježnice, to jest ograničenje pokreta fleksije, ekstenzije, rotacije i lateralne fleksije. Najznačajniji test koji se provodi je Mennellov hvat kod kojeg je pacijent u ležećem položaju na trbuhu dok je noga na strani koju

testiramo savinuta u koljenu (Slika 6.2.1.). Fizioterapeut stabilizira pacijentovu zdjelicu pritiskom na sakrum, dok drugom rukom obuhvati pacijentovo koljeno te pasivno izvede nagli pokret ekstenzije u kuku. Ukoliko se javi bol u predjelu sakroilijakalnih zglobova, smatra se da je test pozitivan [10].



*Slika 6.2.1. Prikaz Mennellovog hvata, izvor: <https://physio-study.com/mennells-sign/>*

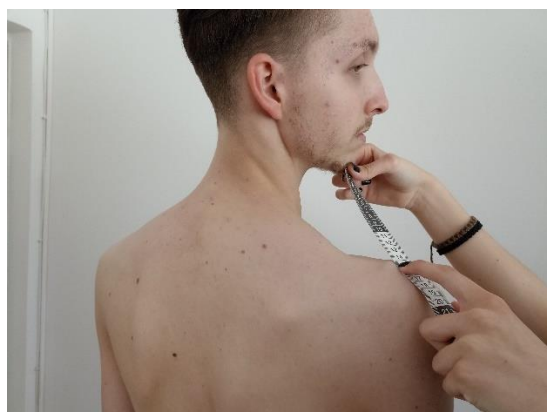
Također se provode i mjerenja gibljivosti kralježnice te se izvode pokreti fleksije, ekstenzije, rotacije i lateralne fleksije. Mjerenje gibljivosti cervikalne kralježnice izvodi se tako da se odrede gornja točka koja je u ovom slučaju protuberantia occipitalis externa i donja točka, tj. processus spinosus sedmog vratnog kralješka. Fizioterapeut postavi centimetarsku traku tako da je nula na gornjoj točki te se zabilježi razmak između gornje i donje točke. Dok je nula na gornjoj točki, pacijent izvede pokret fleksije vratne kralježnice, a terapeut ponovno zapisuje razmak između dvije točke; inklinacijski indeks. Postupak je isti i kod ekstenzije vratne kralježnice; reklinacijski indeks (Slika 6.2.2.). Zbrojem dvaju indeksa dobije se indeks sagitalne gibljivosti koji na cervikalnoj kralježnici u normali iznosi barem 10 cm. Još jedan način mjerenja pokretljivosti vratne kralježnice je tako da se prilikom fleksije iste, izmjeri razmak između vrha brade i jugularne udubine sternuma.



*Slika 6.2.2. Prikaz mjerenja indeksa sagitalne gibljivosti cervikalne kralježnice, izvor: autor rada T.B., model: S.J.*

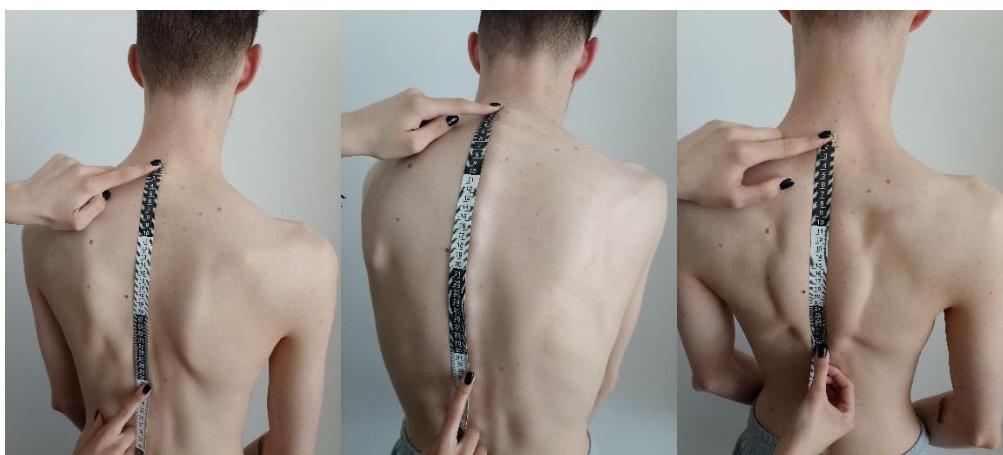


Rotacija vratne kralježnice mjeri se tako da pacijent pogleda preko jednog ramena te se izmjeri udaljenost između vrha brade i acromiona na strani na koju je pacijent okrenuo glavu, a postupak je isti i za drugu stranu (Slika 6.2.3.).



*Slika 6.2.3. Prikaz mjerenja rotacije cervikalne kralježnice, izvor: autor rada T.B., model: S.J.*

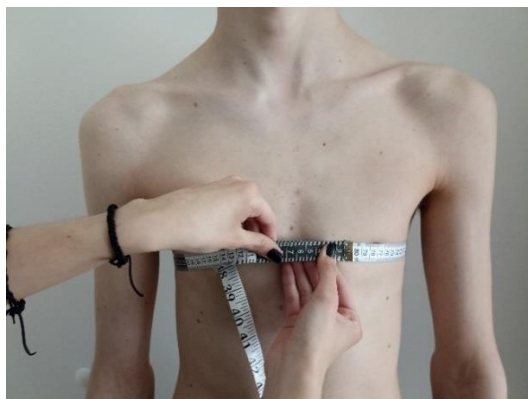
Gornja točka kod mjerenja gibljivosti torakalne kralježnice je processus spinosus sedmog vratnog kralješka, a donja točka nalazi se 30 cm ispod navedene. Pacijenta se zatim zamoli da se pogrbi i napravi pokret inklinacije torakalne kralježnice te se izmjeri udaljenost između dvije zadane točke, tj. mjeri se inklinacijski indeks, a zatim se pacijent isprsi i izvede pokret reklinacije te se ponovno mjeri udaljenost dvaju točki, to jest reklinacijski indeks (Slika 6.2.4.). Indeks sagitalne gibljivosti torakalne kralježnice u normali iznosi oko 5 cm.



*Slika 6.2.4. Prikaz mjerenja sagitalne gibljivosti torakalne kralježnice, izvor: autor rada T.B., model: S.J.*

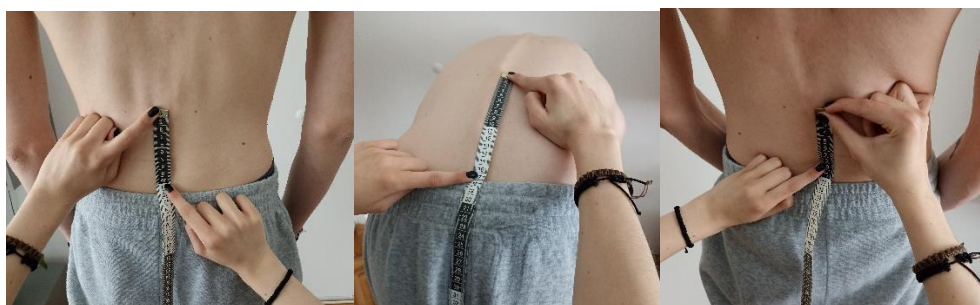Također se mjeri mobilnost prsnog koša, tj. indeks disanja zbog okoštavanja kostovertebralnih zglobova. Kod muškaraca se centimetarska traka postavi u razini bradavica, dok

se kod žena postavi iznad dojki te pacijent izvodi maksimalni inspirij i ekspirij (Slika 6.2.5.). Indeks disanja je razlika između vrijednosti koje su se dobile mjerenjem, a kod muškaraca iznosi najmanje 7 cm, dok je kod žena nešto manji.



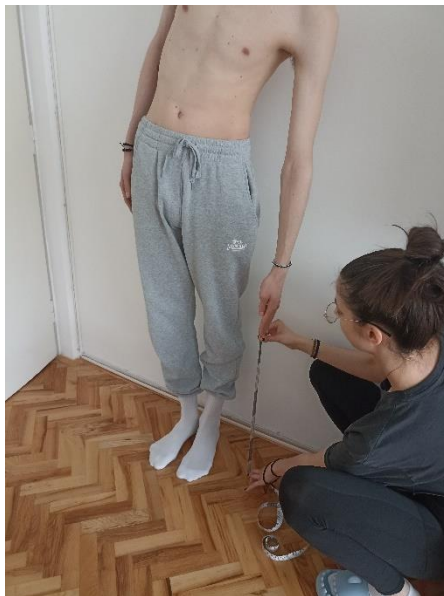*Slika 6.2.5. Prikaz mjerenja mobilnosti prsnog koša, izvor: autor rada T.B., model: S.J.*

Mjerenje mobilnosti lumbalne kralježnice može se provoditi na dva načina. Prvi način je da pacijent izvede maksimalni pretklon s rukama ispruženim prema podlozi, dok su koljena ispružena, a fizioterapeut izmjeri udaljenost između vrha srednjeg prsta i podloge. Ovaj način mjerenja nije pouzdan kao sljedeći način, stoga što je uz gibljivost kralježnice obuhvaćena gibljivost kukova. Drugi, više pouzdaniji način mjerenja počinje određivanjem donje točke koja je u ovom slučaju processus spinosus petog lumbalnog kralješka, a zatim i gornje točke koja se nalazi 10 cm iznad navedene. Peti lumbalni kralježak nalazi se tako da fizioterapeut položi ruke na vrhove krila ilijačne kosti pacijenta te spoji palčeve u predjelu kralježnice. To mjesto je područje processusa spinosusa četvrtog lumbalnog kralješka, pa se peti nalazi ispod njega. Pacijenta se zatim zamoli da učini maksimalni pretklon i centimetarskom trakom se mjeri inklinacijski indeks. Postupak je isti i za reklinacijski indeks, samo što se pacijenta zamoli da se nagne prema nazad, to jest da izvede maksimalnu reklinaciju (Slika 6.2.6.). Indeks sagitalne gibljivosti lumbalne kralježnice u normalni iznosi barem 6 cm.



*Slika 6.2.6. Prikaz mjerenja sagitalne mobilnosti lumbalne kralježnice, izvor: autor rada T.B., model: S.J.*

Mjeri se i gibljivost kralježnice u frontalnoj ravnini na način da se pacijenta zamoli da iz uspravnog stava ispruženom rukom klizi po vanjskoj strani noge kao da pokušava dotaknuti podlogu. Kada je pacijent izveo maksimalnu laterofleksiju, fizioterapeut mjeri razmak između vrha srednjeg prsta pacijenta i podloge te se postupak ponavlja i na drugoj strani [10] (Slika 6.2.7.).



*Slika 6.2.7. Prikaz mjerenja mobilnosti lumbalne kralježnice u frontalnoj ravnini, izvor: autor rada T.B., model: S.J.*

Manualni mišićni test (MMT) je metoda procjene snage mišićnih skupina ili pojedinih mišića. Test se može provoditi bilo gdje, stoga što nije potrebna nikakva dodatna oprema. Sama preciznost ovisi o fizioterapeutu koji izvodi test, stoga je važno da prilikom svakog testiranja bude prisutan terapeut koji je izvodio i prvi test. MMT uvijek započinje izvođenjem antigravitacijskog pokreta te ukoliko je pacijent u mogućnosti izvesti takav pokret, terapeut dodaje blagi otpor na segment koji se testira. Ako pacijent ne može izvesti antigravitacijski pokret, tada se isti izvode po podlozi u rasteretnom položaju [24, 25]. Snaga mišića se ocjenjuje ocjenama od 0 do 5:

Ocjena 0 – nema pokreta niti vidljive kontrakcije, fizioterapeut ne može palpirati napetost mišića, sačuvano je 0% mišićne snage.

Ocjena 1 – vidljiva je slaba kontrakcija agonista, no i dalje nema pokreta, a sačuvano je 10% mišićne snage.

Ocjena 2 – pacijent izvodi pokret u rasteretnom položaju uz pomoć podloge ili fizioterapeuta, sačuvano je 25% mišićne snage.

Ocjena 3 – pacijent izvodi antigravitacijski pokret u punom opsegu, sačuvano je 50% mišićne snage.

Ocjena 4 – pacijent izvodi antigravitacijski pokret u punom opsegu, dok fizioterapeut pruža srednje jak otpor na distalni dio segmenta, sačuvano je 75% mišićne snage.

Ocjena 5 – pacijent izvodi antigravitacijski pokret u punom opsegu, dok fizioterapeut pruža jak otpor na distalni dio segmenta, sačuvano je 100% mišićne snage [26].

### **6.3. Plan fizioterapije**

Svaki posjet fizikalnoj terapiji je ujedno i posjet u svrhu procjene napretka pacijenta. Fizioterapeut će kontinuirano tražiti promjene u funkcionalnom statusu pacijenta, kao i poboljšanje općeg stanja, tijekom intervencije u obliku ponovnih testova, odnosno reevaluiranja, Reevaluacija uvijek treba biti napravljena identičnom metodom koja se koristi i za inicijalnu procjenu: intervju, opažanje, testovi, mjerenje i kliničko zaključivanje [27]. Plan fizioterapije uvijek bi se morao postavljati i ispravljati sukladno ciljevima koji su postavljeni nakon inicijalne evaluacije pacijenta. Ciljevi se formiraju u skladu s očekivanjima pacijenta, ali i prema standardima fizioterapeuta, odnosno liječnika specijalista. Plan fizioterapije kod ankilozantnog spondilitisa podrazumijeva terapiju pokretom kod koje se provode vježbe disanja, istezanja, jačanja i povećanja gibljivosti, zatim hidroterapiju, to jest aktivne vježbe u bazenu i hidromasažu. Provodi se i elektroterapija poput TENS-a, DDS i IFS, također i termoterapija u obliku kratkovalne dijatermije i fango obloga te krioterapija. Osim toga, provode se i terapijski ultrazvuk, dijatermija i manualna terapija.

### **6.4. Fizikalna terapija**

Pod fizikalnu terapiju spadaju nefarmakološke metode koje se koriste kako bi se smanjila bol, povećao opseg pokretljivosti kralježnice i ostalih zahvaćenih zglobova te kako bi se spriječila ili usporila uznapređovalost bolesti. Važno je da fizioterapeut ima holistički pristup pacijentu, što znači da ga treba smatrati osobom oboljelom od reumatske bolesti umjesto da se fokusira samo na strukturu ili patološki proces. Kod ankilozantnog spondilitisa, metode fizikalne terapije koje se koriste su ultrazvuk, elektroterapija, dijatermija, krioterapija, termoterapija, hidroterapija i manualna terapija. Ultrazvuk je metoda fizikalne terapije koja koristi zvučne valove vrlo visoke frekvencije (0,5 – 5 MHz) kako bi se uzrokovala mehanička vibracija među tkivima. Ukoliko se

primjenjuje u visokim dozama, apsorpcija ultrazvuka rezultira u zagrijavanju dijela tijela koji se tretira, što smanjuje bol i viskoznost tekućine te povećava protok krvi. Najčešće se primjenjuje na sakroilijakalne zglobove te na cervikalnu i lumbalnu paravertebralnu muskulaturu. Ultrazvuk se može primjenjivati kroz vodu ili pomoću kontaktnog sredstva. Na dio tijela koji se tretira, stavi se kontaktno sredstvo, to jest gel te se glava ultrazvuka položi na tretirani segment i izvode se lagani kružni pokreti [21]. Elektroterapija podrazumijeva primjenu stimulacije strujom s namjerom smanjenja boli. Primjenjuju se interferentne struje, dijadinamske struje i transkutana nerva stimulacija. Interferentne struje su alternativna metoda stimulacije živaca koja koristi dva voda blago različitih frekvencija koja se postave dijagonalno tako da su sve četiri elektrode jedna nasuprot druge. Mjesto na kojem se struja križa je područje najveće stimulacije. Dijadinamske struje koriste razne modulacije koje se međusobno mogu kombinirati kao bi se dobio jači učinak. Transkutana nervna stimulacija (TENS) je neinvazivna metoda koja se koristi za smanjenje boli te koristi električne impulse putem elektroda na površini kože. Djeluje analgetski, a primjenjuje se jačina do 80 mA i frekvencija 80 – 180 Hz, najčešće na kukove te cervikalni i lumbalni dio kralježnice [28]. Dijatermija obuhvaća primjenu visokofrekventnih izmjeničnih struja čija je svrha zagrijavanje tkiva. Prodire u dubinu tkiva manje od ultrazvuka, a prodiranje ovisi o načinu na koji se postave elektrode. Ima analgetski i relaksirajući učinak te se primjenjuje na lumbalnom dijelu kralježnice i sakroilijakalnim zglobovima. Kod ankilozantnog spondilitisa se primjenjuju mikrovalna i kratkovalna diatermija [29]. Krioterapija podrazumijeva primjenu leda s ciljem smanjenja boli, otekline i mišićnih grčeva. Učinak krioterapije izaziva smanjenje protoka krvi zbog vazokonstrukcije nakon čega slijedi ponovna vazodilatacija [21]. Termoterapija je metoda primjene topline u terapijske svrhe, a ima analgetski učinak te smanjuje mišićne grčeve. Za razliku od krioterapije, termoterapija izaziva povećanje temperature tkiva, bolji protok krvi te vazodilataciju. Površinsko zagrijavanje može se postići jastučićima za grijanje, parafinskim i fango oblozima te infracrvenim zračenjem, dok se dubinsko zagrijavanje postiže kratkovalnom diatermijom i visokim dozama ultrazvuka [21]. Hidroterapija je metoda fizikalne terapije koja koristi vodu u svrhu liječenja. Tijekom hidroterapije, dio tijela ili cijelo tijelo se urone u vodu te se provode vježbe čije je izvođenje olakšano zbog gustoće ljudskog tijela koja je manje od gustoće vode pa tijelo pluta u vodi, a vježbe se izvode rasteretno. Hidroterapijom se postiže povećanje opsega pokreta i mišićne snage te poboljšanje cirkulacije i disanja. Vježbe se mogu provoditi u terapijskom bazenu, no također se koriste i Hubbardove kade. Hidromasaža je oblik hidroterapije koji primjenjuje podvodnu masažu pomoću mlaza vode, a ima analgetski i relaksirajući učinak [30]. Manualna terapija je vješta primjena pasivnog pokreta u zglobu unutar ili izvan njegovog aktivnog opsega pokreta. Može se primijeniti na zglobove, mišiće ili živce s ciljem smanjenja boli,

sprječavanja nastanka kontraktura, povećanja opsega pokreta, povećanja dužine mišića i očuvanja normalne funkcije [21].

## 6.5. Terapija pokretom

Terapija pokretom je metoda fizikalne terapije koja u svrhu liječenja koristi pokret s ciljem jačanja mišića, povećanja opsega pokreta te sprječavanja nastanka kontraktura. Postoje tri osnovna oblika vježbi: aktivne, pasivne i aktivno-potpomognute vježbe. Aktivne vježbe izvodi sam bolesnik, pasivne se provode kada pacijent nije u mogućnosti izvoditi aktivne vježbe, a provodi ih fizioterapeut, dok aktivno-potpomognute započinje pacijent, a terapeut pomaže kako bi se kretnja izvela u punom opsegu pokreta [7]. Kod ankilozantnog spondilitisa primjenjuju se vježbe disanja, istezanja i jačanja.

### 6.5.1. Vježbe disanja

Vježbe disanja izvode se preventivno kako bi se spriječilo okoštavanje kostovertebrallnih zglobova i poboljšao vitalni kapacitet. Važno je fokusirati se isključivo na torakalno disanje, dok se abdominalno sprječava zbog „fenomena gumene lopte“ tako da se na trbuh stavlja vrećica s pijeskom ili uteg.

Vježba 1. Pacijent leži na leđima, ruke su ispružene na podlozi pored trupa, a noge su flektirane u kuku i koljenu. Na pacijentov trbuh postavimo vrećicu s pijeskom ili uteg te ga zamolimo da napravi maksimalni udah tako da se vrećica s pijeskom ne pomakne (Slika 6.5.1.1.).



Slika 6.5.1.1. Vježba disanja, izvor: autor rada T.B., model: S.J.



Vježba 2. Pacijent leži na leđima, noge su flektirane u kuku i koljenu, ruke su postavljene na rebrima, vrećica pijeska je na truhu. Pacijent rukama prati torakalno disanje i pokušava održati vrećicu pijeska u istom položaju. Kasnije se rukama može pružati otpor na rebra (Slika 6.5.1.2.).



*Slika 6.5.1.2. Vježba disanja, izvor: autor rada T.B., model: S.J.*

Vježba 3. Pacijent leži na leđima, noge su flektirane u kuku i koljenu, a ruke su u antefleksiji u ramenu te fleksiji u laktu pod kutem od 90°. Tijekom udisaja, ruke se spuštaju prema podlozi, to jest izvodi se horizontalna abdukcija i prsni koš se širi, dok se tijekom izdisaja ruke vraćaju u početni položaj (Slika 6.5.1.3.).




*Slika 6.5.1.3. Vježba disanja, izvor: autor rada T.B., model: S.J.*

Vježba 4. Pacijent leži na leđima, noge su flektirane u kuku i koljenu, a ruke su ispružene uz trup na podlozi. Tijekom udisaja, ruke se podižu iznad glave, izvodi se pokret antefleksije s elevacijom, a prilikom izdisaja, ruke se vraćaju u početni položaj (Slika 6.5.1.4.).



*Slika 6.5.1.4 Vježba disanja, izvor: autor rada T.B., model: S.J.*

Vježba 5. Pacijent leži na leđima, noge su flektirane u kuku i koljenu, a ruke su postavljene u obliku slova „U“. Tijekom udisaja, izvodi se pokret vanjske rotacije u ramenu, dok se tijekom izdisaja izvodi pokret unutarnje rotacije u ramenu (Slika 6.5.1.5.).



*Slika 6.5.1.5. Vježba disanja, izvor: autor rada T.B., model: S.J.*



## 6.5.2. Vježbe istezanja

Vježbe istezanja provode se s ciljem izduženja skraćenih mišića, održavanja njihove pokretljivosti, poboljšanja njihove elastičnosti i prokrvljenosti te smanjenju osjećaja napetosti. Vježbama se povećava mobilnost torakalnih mišića koji su skraćeni zbog povećane torakalne kifoze te mišića ramenog pojasa i m. iliopsoasa koji svojim skraćanjem dovodi kuk u fleksijsku kontrakturu [12].

Vježbe istezanja cervikalne kralježnice:

Vježba 1. Pacijent je u uspravnom sjedećem položaju te izvodi pokrete fleksije i ekstenzije glave. Ukoliko želimo postići jače istezanje, zamolimo pacijenta da rukama gura glavu u smjeru istezanja (Slika 6.5.2.1.).



*Slika 6.5.2.1. Vježba istezanja cervikalne kralježnice, izvor: autor rada T.B., model: S.J.*

Vježba 2. Pacijent je u uspravnom sjedećem položaju te izvodi pokrete laterofleksije glave u obje strane. (Slika 6.5.2.2.)



*Slika 6.5.2.2. Vježba istezanja cervikalne kralježnice, izvor: autor rada T.B., model: S.J.*

Vježba 3. Pacijent je u uspravnom sjedećem položaju te izvodi pokrete rotacije glave u obje strane (Slika 6.5.2.3.).



*Slika 6.5.2.3. Vježba istezanja cervikalne kralježnice, izvor: autor rada T.B., model: S.J.*

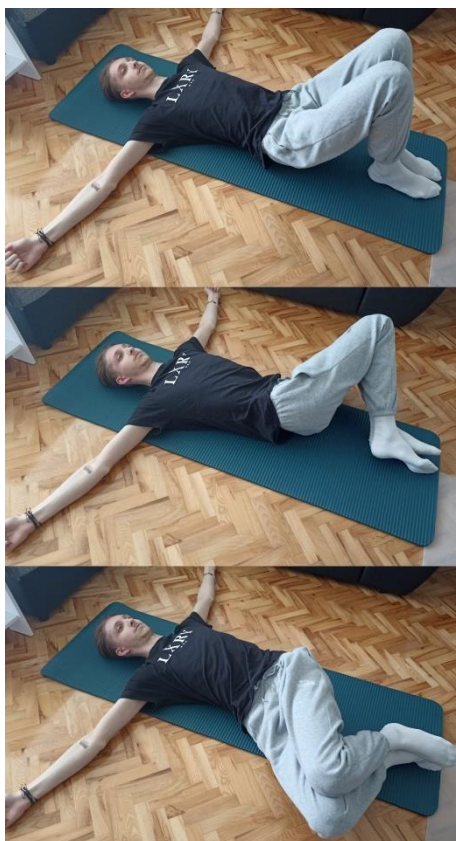
Vježbe istezanja torakalne kralježnice:

Vježba 1. Pacijent je u uspravnom sjedećem položaju, prsti ruke su isprepleteni na zatiljku te se pokušaju spojiti lopatice (Slika 6.5.2.4.).



*Slika 6.5.2.4. Vježba istezanja torakalne kralježnice, izvor: autor rada T.B., model: S.J.*

Vježba 2. Pacijent leži na leđima, ruke su ispružene i razini ramena, noge su flektirane u kuku i koljenu pod 90°. Koljena se zatim kreću u stranu, dok ramena ostaju na podlozi (Slika 6.5.2.5.).



*Slika 6.5.2.5. Vježba istezanja torakalne kralježnice, izvor: autor rada T.B., model: S.J.*

Vježba 3. Pacijent je u stojećem položaju tako da su mu leđa prislonjena uz zid. Izvodi se blagi pokret laterofleksije dok se ne osjeti istezane u torakalnoj kralježnici (Slika 6.5.2.6.).



*Slika 6.5.2.6. Vježba istezanja torakalne kralježnice, izvor: autor rada T.B., model: S.J.*



Vježba 4. Pacijent je u četveronožnom položaju, dok je jedna ruka postavljena na zatiljku. Laktom iste ruke pokušava se dotaknuti dlan lijeve ruke te se zatim otvaraju prsa tako da lakat podižemo prema stropu (Slika 6.5.2.7.).



*Slika 6.5.2.7. Vježba istezanja torakalne kralježnice, izvor: autor rada T.B., model: S.J.*

Vježba 5. Pacijent je u četveronožnom položaju. Jednu ruku ispruži i podigne ju prema stropu, a zatim pokuša povući istu ruku po podlozi između ruke na kojoj je oslonac i noge na istoj strani te zadrži taj položaj (Slika 6.5.2.8.).



*Slika 6.5.2.8. Vježba istezanja torakalne kralježnice, izvor: autor rada T.B., model: S.J.*

Vježbe istezanja lumbalne kralježnice:

Vježba 1. Pacijent je u četveronožnom položaju te glavu pušta da padne i pogrbi leđa kao da njima pokušava dotaknuti strop. Zatim glavu podižemo prema gore dok trbuh spuštamo prema podlozi (vježba „mačka“) (Slika 6.5.2.9.).



*Slika 6.5.2.9. Vježba istezanja lumbalne kralježnice, izvor: autor rada T.B., model: S.J.*

Vježba 2. Pacijent je u četveronožnom položaju te se naginje prema iza i sjedne na pete tako da su ruke iznad glave i isteže se kralježnica (Slika 6.5.2.10.).




*Slika 6.5.2.10. Vježba istezanja lumbalne kralježnice, izvor: autor rada T.B., model: S.J.*

Vježba 3. Pacijent leži na leđima, ruke su raširene na podlozi u razini ramena. Jedna noga je ispružena, dok je druga flektirana te se izvodi pokret rotacije i flektirana noga se prebacuje preko ispružene noge tako da koljeno dotakne podlogu (Slika 6.5.2.11.).



*Slika 6.5.2.11. Vježba istezanja lumbalne kralježnice, izvor: autor rada T.B., model: S.J.*

Vježba 4. Pacijent leži na leđima, flektira noge u kuku i koljenu te ih obuhvati rukama i zadrži položaj (Slika 6.5.2.12.).



*Slika 6.5.2.12. Vježba istezanja lumbalne kralježnice, izvor: autor rada T.B., model: S.J.*

Vježba 5. Pacijent leži na leđima, noge su flektirane tako da su stopala oslonjena na podlogu. Pacijent podiže jednu nogu od podloge prema sebi te istu obuhvati rukama i zadrži položaj (Slika 6.5.2.13.).



*Slika 6.5.2.13. Vježba istezanja lumbalne kralježnice, izvor: autor rada T.B., model: S.J.*



### 6.5.3. Vježbe jačanja

Vježbe jačanja se primarno odnose na jačanje ekstremiteta i ekstenzora trupa. Jačanje mišića trbuha i prednje strane natkoljenice bi se trebalo izbjegavati zbog sklonosti razvitka torakalne kifoze i fleksorne kontrakture kuka [12].

Vježba 1. Pacijent leži na trbuhu, prsti ruke su isprepleteni na zatiljku, a noge su ispružene. Trup se zajedno sa glavom odiže od podloge i spajaju se lopatice (Slika 6.5.3.1.).



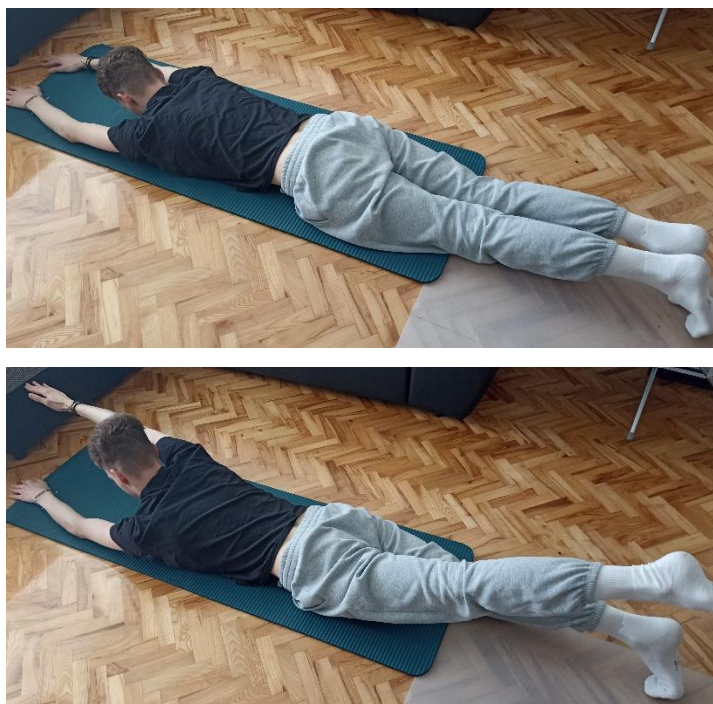*Slika 6.5.3.1. Vježba jačanja, izvor: autor rada T.B., model: S.J.*

Vježba 2. Pacijent leži na trbuhu, noge su ispružene a ruke postavljene pored glave u obliku slova „U“. Ruke, glava i trup se podižu od podloge (Slika 6.5.3.2.).



*Slika 6.5.3.2. Vježba jačanja, izvor: autor rada T.B., model: S.J.*

Vježba 3. Pacijent leži na trbuhu, ruke su ispružene iznad glave, noge su također ispružene. Odižu se suprotna noga i suprotna ruka od podloge (Slika 6.5.3.3.).



*Slika 6.5.3.3. Vježba jačanja, izvor: autor rada T.B., model: S.J.*

Vježba 4. Pacijent je u četveronožnom položaju te odiže suprotnu ruku i suprotnu nogu od podloge (Slika 6.5.3.4.).



*Slika 6.5.3.4. Vježba jačanja, izvor: autor rada T.B., model: S.J.*



Vježba 5. Pacijent leži na leđima, ruke su ispružene na podlozi uz tijelo, a noge su flektirane tako da je oslonac na stopalima. Zatim se trup podiže od podloge tako da se zdjelica gura prema gore (Slika 6.5.3.5.).



*Slika 6.5.3.5. Vježba jačanja, izvor: autor rada T.B., model: S.J.*

## 7. Zaključak

Ankilozantni spondilitis je idiopatska bolest koja primarno zahvaća kralježnicu. S obzirom da se simptomi uglavnom javljaju između dvadesetih i tridesetih godina života, smanjuje se radna sposobnost oboljelog. Veća je vjerojatnost za razvijanje bolesti ukoliko postoje slučajevi u obiteljskoj anamnezi. Važno je bolest prepoznati što ranije kako bi se postavila ispravna dijagnoza i počelo s liječenjem. Iako je ankilozantni spondilitis je bolest za koju još uvijek nema lijeka, tretmani su sve učinkovitiji s aspekta fizikalne terapije, kao i medikamentoznog liječenja. Fizioterapija je, kao grana medicine, izrazito važna u liječenju bolesti. Kineziterapija i liječenje pokretom su jedni od glavnih sredstava koje bi se trebalo koristiti kod liječenja ankilozantnog spondilitisa, a posebno vježbe istezanja, jačanja i povećanja mobilnosti kako bi se smanjila mogućnost nastanka kontraktura i poboljšala mobilnost. Kroz pravilnu terapiju, kvaliteta života oboljelih od ankilozantnog spondilitisa može se značajno poboljšati, stoga je izrazito važno početi što ranije te održavati što aktivniji način života.

## 8. Literatura

- [1] I. Jajić: Reumatologija, Zagreb, Medicinska naklada, 1995.
- [2] J. Morović-Vergles: Izvankoštana očitovanja seronegativnih spondiloartropatija, Zagreb, Zavod za kliničku imunologiju i reumatologiju, Klinika za unutarnje bolesti, Klinička bolnica „Dubrava“, 2004.
- [3] S. Grazio: Klasifikacija i dijagnoza aksijalnih spondiloartritisa – povijest, sadašnje stanje i perspektive, Zagreb, Klinika za reumatologiju, fizikalnu medicinu i rehabilitaciju, Medicinskog fakulteta u Zagrebu, Klinički bolnički centar Sestre milosrdnice, 2016.
- [4] P. Keros, B. Matković: Anatomija i fiziologija, Zagreb, Naklada Ljevak, 2014.
- [5] P. Keros, M. Pećina, M. Ivančić-Košuta: Temelji anatomije čovjeka, Zagreb, Naprijed, 1999.
- [6] <https://www.kenhub.com/en/library/anatomy/the-ribs>
- [7] Hrvatska enciklopedija, mrežno izdanje, Leksikografski zavod Miroslav Krleža, 2021.
- [8] <https://www.kenhub.com/en/library/anatomy/major-pectoralis-muscle>
- [9] <https://www.kenhub.com/en/library/anatomy/pectoralis-minor-muscle>
- [10] T. Dürriegl: Reumatologija, Zagreb, Sveučilište u Zagrebu, Medicinski fakultet, 1997.
- [11] <https://www.mayoclinic.org/diseases-conditions/ankylosing-spondylitis/symptomscauses/syc-20354808>
- [12] N. Konsa: Rehabilitacija bolesnika s ankilozantnim spondilitisom, diplomski rad, Sveučilište u Splitu, Split, 2014.
- [13] <https://www.hemed.hr/Default.aspx?sid=16683>
- [14] <https://affidea.hr/usluga/rendgen-rtg/>
- [15] [https://www.physio-pedia.com/Ankylosing\\_Spondylitis\\_\(Axial\\_Spondyloarthritis\)](https://www.physio-pedia.com/Ankylosing_Spondylitis_(Axial_Spondyloarthritis))
- [16] [https://www.urmc.rochester.edu/encyclopedia/content.aspx?contenttypeid=167&contentid=hla\\_b27\\_antigen](https://www.urmc.rochester.edu/encyclopedia/content.aspx?contenttypeid=167&contentid=hla_b27_antigen)
- [17] <https://www.radiologyinfo.org/en/info/bodymr>
- [18] <https://www.hopkinsmedicine.org/health/treatment-tests-and-therapies/computed-tomography-ct-scan>

- [19] <https://radiopaedia.org/articles/ankylosing-spondylitis-1>
- [20] [https://empendium.com/mcmtextbook/table/031\\_8940](https://empendium.com/mcmtextbook/table/031_8940)
- [21] K. Dziedzic, A. Hammond: Rheumatology; Evidence-Based Practice for Physiotherapists and Occupational Therapists, Churchill Livingstone Elsevier, 2010.
- [22] <https://repositorij.mef.unizg.hr/islandora/object/mef%3A1285/datastream/PDF/view>
- [23] P. Matić: Fizioterapijska procjena posture, završni rad, Sveučilište u Splitu, Split, 2015.
- [24] I. Klaić, L. Jakuš: Fizioterapijska procjena, Zagreb, Zdravstveno veleučilište Zagreb, 2017.
- [25] M. Kolak: Manualno testiranje mišićne funkcije čovjeka, diplomski rad, Zagreb, Kineziološki fakultet Sveučilišta u Zagrebu, 2018.
- [26] M. Majkić: Klinička kineziometrija, Zagreb, Inmedia, 1988.
- [27] <https://www.hkf.hr/wp-content/uploads/2018/08/Plan-i-program-fizikalne-terapije.pdf>
- [28] M. Greberski Matasović: Osnove fizikalne medicine i rehabilitacije, radna verzija, Zagreb, 2003.
- [29] I. Jajić, Z. Jajić: Reumatske bolesti: fizikalna terapija i rehabilitacija, Zagreb, Medicinska knjiga, 1997.
- [30] S. Grazio, I. Doko: Balneoterapija/hidroterapija u bolesnika s reumatoidnim artritismom, ankilozantnim spondilitisom i psorijatičnim artritismom – deskriptivni pregled, Klinika za reumatologiju, fizikalnu medicinu i rehabilitaciju, Klinički bolnički centar „Sestre milosrdnice“, Zagreb, 2014.

## 9. Popis slika

Slika 4.4.1. Prikaz „stava skijaša“, izvor: N. Konsa: Rehabilitacija bolesnika s ankilozantnim spondilitisom, završni rad, Sveučilište u Splitu, Split, 2014. ....	8
Slika 4.4.2. Prikaz kralježnice nalik na „bambusov štap“, izvor: <a href="https://radiopaedia.org/articles/bamboo-spine-ankylosing-spondylitis">https://radiopaedia.org/articles/bamboo-spine-ankylosing-spondylitis</a> .....	9
Slika 6.2.1. Prikaz Mennellovog hvata, izvor: <a href="https://physio-study.com/mennells-sign/">https://physio-study.com/mennells-sign/</a> .....	14
Slika 6.2.2. Prikaz mjerenja indeksa sagitalne gibljivosti cervikalne kralježnice, izvor: autor rada T.B., model: S.J. ....	14
Slika 6.2.3. Prikaz mjerenja rotacije cervikalne kralježnice, izvor: autor rada T.B., model: S.J. ....	15
Slika 6.2.4. Prikaz mjerenja sagitalne gibljivosti torakalne kralježnice, izvor: autor rada T.B., model: S.J. ....	15
Slika 6.2.5. Prikaz mjerenja mobilnosti prsnog koša, izvor: autor rada T.B., model: S.J. ....	16
Slika 6.2.6. Prikaz mjerenja sagitalne mobilnosti lumbalne kralježnice, izvor: autor rada T.B., model: S.J. ....	16
Slika 6.2.7. Prikaz mjerenja mobilnosti lumbalne kralježnice u frontalnoj ravnini, izvor: autor rada T.B., model: S.J. ....	17
Slika 6.5.1.1. Vježba disanja, izvor: autor rada T.B., model: S.J. ....	20
Slika 6.5.1.2. Vježba disanja, izvor: autor rada T.B., model: S.J. ....	21
Slika 6.5.1.3. Vježba disanja, izvor: autor rada T.B., model: S.J. ....	21
Slika 6.5.1.4. Vježba disanja, izvor: autor rada T.B., model: S.J. ....	22
Slika 6.5.1.5. Vježba disanja, izvor: autor rada T.B., model: S.J. ....	22
Slika 6.5.2.1. Vježba istezanja cervikalne kralježnice, izvor: autor rada T.B., model: S.J. ....	23
Slika 6.5.2.2. Vježba istezanja cervikalne kralježnice, izvor: autor rada T.B., model: S.J. ....	23
Slika 6.5.2.3. Vježba istezanja cervikalne kralježnice, izvor: autor rada T.B., model: S.J. ....	24
Slika 6.5.2.4. Vježba istezanja torakalne kralježnice, izvor: autor rada T.B., model: S.J. ....	24
Slika 6.5.2.5. Vježba istezanja torakalne kralježnice, izvor: autor rada T.B., model: S.J. ....	25
Slika 6.5.2.6. Vježba istezanja torakalne kralježnice, izvor: autor rada T.B., model: S.J. ....	25
Slika 6.5.2.7. Vježba istezanja torakalne kralježnice, izvor: autor rada T.B., model: S.J. ....	26
Slika 6.5.2.8. Vježba istezanja torakalne kralježnice, izvor: autor rada T.B., model: S.J. ....	26
Slika 6.5.2.9. Vježba istezanja lumbalne kralježnice, izvor: autor rada T.B., model: S.J. ....	27
Slika 6.5.2.10. Vježba istezanja lumbalne kralježnice, izvor: autor rada T.B., model: S.J. ....	27
Slika 6.5.2.11. Vježba istezanja lumbalne kralježnice, izvor: autor rada T.B., model: S.J. ....	28
Slika 6.5.2.12. Vježba istezanja lumbalne kralježnice, izvor: autor rada T.B., model: S.J. ....	28
Slika 6.5.2.13. Vježba istezanja lumbalne kralježnice, izvor: autor rada T.B., model: S.J. ....	28

Slika 6.5.3.1. Vježba jačanja, izvor: autor rada T.B., model: S.J. ....	29
Slika 6.5.3.2. Vježba jačanja, izvor: autor rada T.B., model: S.J. ....	29
Slika 6.5.3.3. Vježba jačanja, izvor: autor rada T.B., model: S.J. ....	30
Slika 6.5.3.4. Vježba jačanja, izvor: autor rada T.B., model: S.J. ....	30
Slika 6.5.3.5. Vježba jačanja, izvor: autor rada T.B., model: S.J. ....	31