

Fizioterapijski postupci u konzervativnom liječenju osteoartritisa koljena

Samaržija, Nikolina

Undergraduate thesis / Završni rad

2023

Degree Grantor / Ustanova koja je dodijelila akademski / stručni stupanj: **University North / Sveučilište Sjever**

Permanent link / Trajna poveznica: <https://um.nsk.hr/um:nbn:hr:122:212909>

Rights / Prava: [In copyright](#) / [Zaštićeno autorskim pravom.](#)

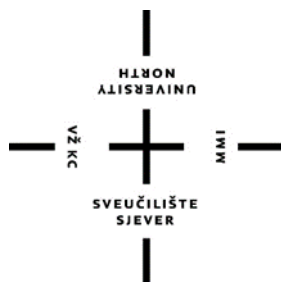Download date / Datum preuzimanja: **2024-07-29**



Repository / Repozitorij:

[University North Digital Repository](#)





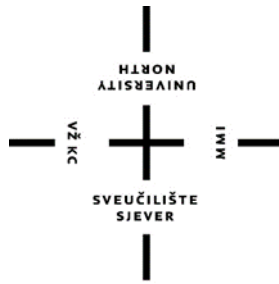Sveučilište Sjever

Završni rad br. 222/FIZ /2023

Fizioterapijski postupci u konzervativnom liječenju osteoartritisa koljena

Nikolina Samaržija, 0336044700

Varaždin, lipanj 2023. godine



Sveučilište Sjever

Odjel za fizioterapiju

Završni rad br. 222/FIZ/2023

Fizioterapijski postupci u konzervativnom liječenju osteoartritisa koljena

Student

Nikolina Samaržija, 0336044700

Mentor

doc.dr.sc. Željko Jeleč

Varaždin, lipanj 2023. godine

Prijava završnog rada

Definiranje teme završnog rada i povjerenstva

ODJEL Odjel za fizioterapiju

STUDIJ preddiplomski stručni studij Fizioterapija

PRISTUPNIK Nikolina Samaržija

MATIČNI BROJ 0336044700

DATUM 20.06.2023.

KOLEGIJ Klinička medicina I

NASLOV RADA Fizioterapijski postupci u konzervativnom liječenju osteoartritisa koljena

NASLOV RADA NA ENGL. JEZIKU Physiotherapy procedures in the conservative treatment of knee osteoarthritis

MENTOR dr.sc. Željko Jeleč

ZVANJE docent

ČLANOVI POVJERENSTVA

1. dr.sc.Pavao Vlahek, predsjednik

2. doc.dr.sc. Željko Jeleč, mentor

3. doc.dr.sc. Ivana Živoder, član

4. Anica Kuzmić, pred., zamjenski član

5.

Zadatak završnog rada

BROJ 222/FIZ/2023

OPIS

Osteoartritis je najčešća zglobna bolest koju karakteriziraju promjene na zglobnoj hrskavici, a kasnije i na ostalim zglobnim strukturama. Najčešći je uzrok funkcijskog oštećenja lokomotornog sustava, a može biti primarni ili sekundarni. Čimbenici koji pospešuju nastanak osteoartritisa koljena su genetski čimbenici, pretilost, mehanički čimbenici, spol te životna dob, dok su simptomi koji ga karakteriziraju bol, oticanje, ukočenost i mišićna slabost. Osteoartritis koljena liječi se konzervativno i operativno. Kod konzervativnog liječenja od velike je važnosti provođenje fizikalne terapije. Ukoliko je konzervativno liječenje bezuspješno osteoartritis se liječi operativno. Operativne mogućnosti za osteoartritis koljena uključuju artroskopiju, korektivnu osteotomiju, PEP koljena, TEP koljena i artrodezu. Fizioterapijski postupci u liječenju osteoartritisa koljena uključuju terapijsko vježbanje, elektroterapiju, terapiju laserom, magnetoterapiju, krioterapiju, termoterapiju i hidroterapiju. Također je važna i uloga fizioterapeuta u edukaciji pacijenta oboljelog od osteoartritisa koljena.

ZADATAK URUČEN

26.06.2023.

POTPIS MENTORA



Željko Jeleč

Predgovor

Zahvaljujem se svom mentoru, doc.dr.sc. Željku Jeleču, što je pristao biti moj mentor te na ažurnosti, suradnji i pomoći pri izradi ovog završnog rada. Hvala i za sve primijenjeno znanje kroz ovo trogodišnje školovanje.

Hvala mojoj sestri (budućoj kolegici), bratu, dečku i sestrinom suprugu na podršci i svakom pruženom osmjehu.

I na kraju, najviše se želim zahvaliti svojim roditeljima, mami Luci i tati Mati, koji su se puno toga odrekli da bi meni omogućili školovanje i bez kojih ne bih bila ovdje gdje sad jesam.

Rad posvećujem svom ocu!

Sažetak

Osteoartritis je najčešća zglobna bolest koju karakteriziraju promjene na zglobnoj hrskavici, a kasnije i na ostalim zglobnim strukturama. Najčešći je uzrok funkcijskog oštećenja lokomotornog sustava, a može biti primarni ili sekundarni. Pojavljuje se nakon 40. ili 50. godine starosti. Čimbenici koji pospješuju nastanak osteoartritisa koljena su genetski čimbenici, pretilost, mehanički čimbenici, spol te životna dob, dok su simptomi koji ga karakteriziraju bol, oticanje, ukočenost i mišićna slabost. Osteoartritis koljena liječi se konzervativno i operativno. Kod konzervativnog liječenja od velike je važnosti provođenje fizikalne terapije. Ukoliko je konzervativno liječenje bezuspješno osteoartritis se liječi operativno. Operativne mogućnosti za osteoartritis koljena uključuju artroskopiju, korektivnu osteotomiju, PEP koljena, TEP koljena i artrodezu. Fizioterapijska procjena je važna zbog planiranja rehabilitacije te zbog usporedbe i procjene dobivenih rezultata nakon rehabilitacije. Fizioterapeut dokumentiranje fizioterapijske procjene izvodi po SOAP modelu gdje subjektivni pregled predstavlja intervju s pacijentom, a objektivnim pregledom se prikupljaju podatci kroz opservaciju, palpaciju, mjerenja i testove za osteoartritis. Fizioterapijski postupci u liječenju osteoartritisa koljena uključuju terapijsko vježbanje, elektroterapiju, terapiju laserom, magnetoterapiju, krioterapiju, termoterapiju i hidroterapiju. Također je važna i uloga fizioterapeuta u edukaciji pacijenta oboljelog od osteoartritisa koljena.

KLJUČNE RIJEČI: osteoartritis koljena, liječenje, procjena, fizioterapijski postupci

Summary

Osteoarthritis is the most often joint disease characterized by changes in the joint cartilage and later also in other joint structures. It is the most common cause of functional impairment of the locomotor system. It can be primary or secondary. It appears after the age of 40 or 50. Factors that contribute to development of osteoarthritis of the knee are genetic factors, obesity, mechanical factors, age in general, while the symptoms that characterize it are pain, swelling, stiffness and muscle weakness. Knee osteoarthritis is treated conservatively and surgically. Conservative treatment includes physical therapy which is of great importance. If conservative treatment is unsuccessful, osteoarthritis is treated surgically. Operative options for knee osteoarthritis include arthroscopy, corrective osteotomy, knee PEP, knee TEP and arthrodesis. Physiotherapy assessment is important for planning rehabilitation and for comparing and evaluating the results obtained after rehabilitation. The physiotherapist documents the physiotherapeutic evaluation according to the SOAP model, where the subjective examination is an interview with the patient and the objective examination collects data through observation, palpation, measurements and tests for osteoarthritis. Physiotherapy procedures in the treatment of knee osteoarthritis include therapeutic exercise, electrotherapy, laser therapy, magnetotherapy, cryotherapy, thermotherapy and hydrotherapy. Also, the role of the physiotherapist is very important in the education of a patient suffering from knee osteoarthritis.

KEY WORDS: knee osteoarthritis, treatment, assessment, physiotherapy procedures

Popis korištenih kratica

OA – osteoarthritis

m. – musculus

NSAR – nesteroidni antireumatici

TEP – totalna endoproteza

PEP – parcijalna endoproteza

lig. – ligamentum

ligg. – ligamenta

MCL – medijalni kolateralni ligament

LCL – lateralni kolateralni ligament

ACL – prednji križni ligament

PCL – stražnji križni ligament

RTG – rendgenska snimka

MRI – magnetska rezonancija

CT – kompjuterizirana tomografija

UZV – ultrazvuk

KL – Kellgren-Lawrence

SOAP – subjektivna i objektivna procjena, analiza i plan

VAS – vizualno-analogni skala

MMT – manualni mišićni test

OAKHQOL – Osteoarthritis Knee and Hip Quality of Live

WOMAC – Osteoarthritis Knee and Hip Quality of Live

KOOS – Knee Injury and Osteoarthritis Outcome Score

ASŽ – aktivnosti svakodnevnog života

PNF – propioceprivna neuromuskularna facilitacija

DDS – dijadinamske struje

IFS – interferentna struja

Hz - herc

TENS – transkutana električna nervna stimulacija

ES – elektrostimulacija

mW – milivat

J/cm – džul po centimetru

V/m – volt po metru

W/cm² – vat po centimetru kvadratnom

MHz - megaherc

Sadržaj

1. Uvod	1
2. Anatomska obilježja koljena	3
2.1. Zglobna hrskavica	3
2.2. Zglobna čahura	4
2.3. Menisci	4
2.4. Mišići.....	5
2.5. Ligamenti	6
3. Biomehanika.....	8
4. Osteoartritis koljena.....	9
4.1. Epidemiologija	9
4.2. Etiologija i patogeneza	9
4.3. Klinička slika.....	11
4.4. Tijek bolesti.....	11
4.5. Dijagnostičke metode	11
4.5.1. Rtg	12
4.5.2. MR.....	13
4.6. Prognoza.....	13
5. Liječenje	14
5.1. Konzervativno liječenje.....	14
5.2. Operativno liječenje	15
5.2.1. Artroskopija.....	15
5.2.2. Korektivne osteotomije	16
5.2.3. PEP koljena	17
5.2.4. TEP koljena	18
5.2.5. Artrodeze	18

6. Fizioterapijska procjena.....	20
6.1. Subjektivni pregled	20
6.2. Objektivni pregled.....	21
6.2.1. Mjerenja	21
6.2.2. Upitnici.....	23
7. Fizioterapijski postupci u konzervativnom liječenju osteoartritisa koljena	25
7.1. Terapijsko vježbanje	25
7.1.1. Vježbe jačanja	25
7.1.2. Vježbe povećanja opsega pokreta	28
7.1.3. Vježbe istezanja.....	30
7.1.4. Aerobne vježbe.....	32
7.1.5. Vježbe propriocepcije i balansa	32
7.2. Elektroterapija	33
7.3. Terapija laserom	37
7.4. Magnetoterapija.....	38
7.5. Krioterapija.....	39
7.6. Termoterapija	40
7.7. Terapijski ultrazvuk.....	40
7.8. Hidroterapija.....	41
8. Edukacija pacijenta.....	43
9. Prikaz slučaja.....	44
10. Zaključak	46
11. Literatura	47

1. Uvod

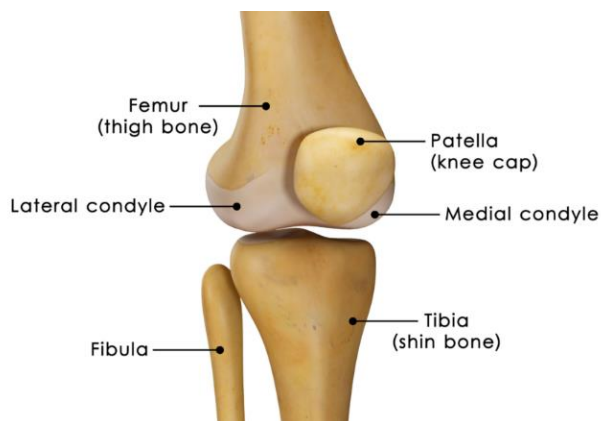
Kada govorimo o osteoartritisu (OA), primarni OA, artritis uzrokovan trošenjem ili artritis povezan sa starenjem, vodeći je uzrok invaliditeta diljem svijeta [1]. Upotrebljavaju se nazivi gonartroza, artroza koljena, degenerativni artritis i degenerativna bolest zgloba koljena, dok je noviji naziv osteoartritis jer se u patogenezi bolesti javljaju upalne karakteristike, tako se fizioterapija u zadnje vrijeme upravo temelji na inhibiciji medijatora upale [2]. Broj ljudi sa OA koljena vjerojatno će se povećati zbog starenja stanovništva i epidemije pretilosti. OA koljena zahvaća tri odjeljka koljenskog zgloba (medijalni, lateralni i patelofemoralni zglob) i obično se razvija polagano tijekom nekoliko godina, ometajući svakodnevne životne aktivnosti. Tradicionalno se tumači kao trošenje zglobne hrskavice samo zbog starenja i nije povezano s upalom [1]. Zglob koljena, articulatio genus, najveći je zglob u našem tijelu. Ima veliku ulogu u stabilnosti i pokretljivosti. Aktivni stabilizatori koljena su mišići, od kojih je najsnažniji m. quadriceps femoris, dok pasivne stabilizatore čine ligamenti, menisci i svi dijelovi zglobne čahure [3]. Bez obzira na mehanizam koji je u pozadini, OA podrazumijeva oštećenje zglobne hrskavice, stvaranje koštanih osteofita i sklerozu subhondralne kosti, a u uznapredovalim slučajevima, može se vidjeti stvaranje subhondralne ciste. Iako je etiologija bolesti još uvijek nedovoljno poznata i istražuje se, prihvaćeno je da je OA koljena multifaktorskog podrijetla. Dok i upalni i biomehanički procesi bolesti cijelog organa igraju važnu ulogu, na OA koljena također utječe kombinacija čimbenika, od kojih je životna dob jedan od predisponirajućih. Najčešći simptomi osteoartritisa su bolnost i smanjenje funkcije. Kako bolest napreduje tako su simptomi sve izraženiji [1]. Osoba se manje oslanja na bolesnu nogu, tako štedi bolni zglob te dolazi do atrofije okolnih mišića. Samim time nastaje nestabilnost zgloba, što prouzrokuje bolnost u zglobu koljena [4]. Dijagnoza se temelji na anamnezi i kliničkom pregledu, a potvrđuje se radiološkom obradom. Laboratorijski testovi obično se koriste kako bi se isključile druge dijagnoze. Suvremeni tretmani imaju za cilj poboljšati funkciju i kvalitetu života [1].

U početnom stadiju OA dovoljno je provoditi medicinske vježbe, izvoditi zaštitne pokrete i položaje, kod nekih i biomehaničke promjene (npr. ulošci za obuću) te koristiti analgetike. U srednje teškom stadiju, osim navedenih metoda, primjenjuju se i nesteroidni antireumatici (NSAR), metode fizikalne terapije te intraartikularna aplikacija hijaluronske kiseline i njezinih derivata. Što se tiče rasterećenja, osoba može koristiti pomoćna sredstva za smanjenje opterećenja zgloba. U završnoj fazi bolesti obično se ugrađuje totalna endoproteza (TEP) nakon koje slijedi odgovarajuća rehabilitacija [4].

Osteoartritis se liječi konzervativno i kirurški. Od kirurških tehnika mogu se raditi osteotomije, artrodeze te ugrađivati proteze [5]. Fokus je na provođenju fizioterapijskih postupaka u liječenju osteoartritis koljena koji su opisani u nastavku. Važno je educirati pacijenta i njegovu obitelj te motivirati pacijenta za vrijeme rehabilitacije kako bi rezultati bili što bolji. Veliku ulogu ima terapijsko vježbanje u procesu liječenja OA. Vježbanje smanjuje bol, povećava opseg pokreta i mišićnu snagu, povećava izdržljivost, održava normalni položaj i kretanje, čime se sprječava dugotrajna onesposobljenost. Provođenje vježbi upućuje na važnost adekvatnog doziranja svake vježbe s postupnom progresijom intenziteta. Sastavni dio programa vježbanja za pacijente s osteoartritisom koljena je aerobni trening umjerenog intenziteta i progresivni trening jačanja glavnih mišićnih skupina. Neželjenih pojava fizioterapijskog vježbanja nema, osim prolaznih bolova u koljenima i križima, a posljedica su neprikladnog izbora vježbi ili neprikladnog načina njihova izvođenja. Svaki program vježbanja trebao bi postati dio svakodnevnog života pacijenta, svakako uz povremenu kontrolu fizioterapeuta [6].

2. Anatomska obilježja koljena

Za bolje razumijevanje mehanizma nastanka bolesti u koljenu bitno je poznavati anatomiju koljenskog zgloba. Najveći zglob u našem tijelu je koljenski zglob, articulatio genus, kojeg čine femur, tibia i patela. Složeni je zglob koji se sastoji od femoropatelnog i femorotibijalnog zgloba. Konveksno zglobno tijelo su condyli femoris, a konkavno su condyli tibiae. Patella i femur tvore zglob, articulatio femoropatellaris [7].



Slika 2.1. Anatomska obilježja koljena

(Izvor: <https://regenerativespineandjoint.com/2023/02/23/knee-anatomy-regenerative-treatment-options/>)

2.1. Zglobna hrskavica

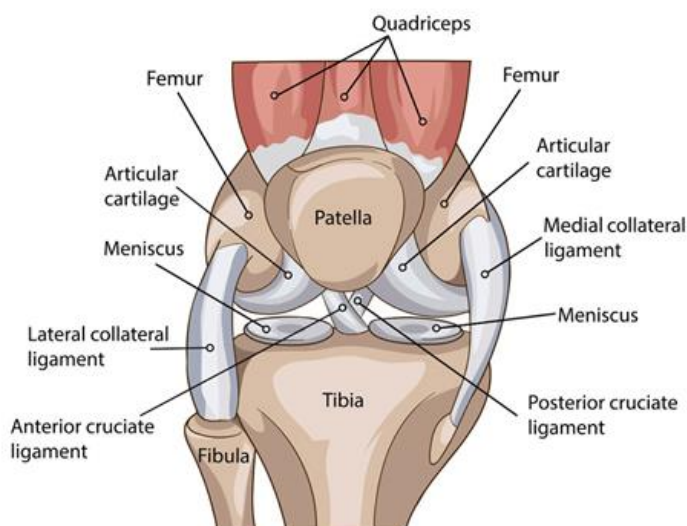
Zglobna hrskavica (cartilago articularis) je hijalina hrskavica, nalazi se na krajevima kostiju i čini zglobnu površinu. Iz sinovijalne membrane nastaje sinovijalna tekućina kojom je obložena zglobna hrskavica. Oko 10% njene mase čine hondrociti, a oko 90% čini matriks, što je temeljna supstancija. Hijalina hrskavica nema krvnih i limfnih žila niti živaca. Sačinjena je od oko 70% vode, 15% čine kolageni, oko 12% proteoglikani, a oko 3% različiti drugi proteini. Kolagen daje hrskavici svojstvo otpornosti, a proteoglikani joj osiguravaju elastičnost. Debljina zglobne hrskavice je od 3 do 5 mm. Najtanji dio zglobne hrskavice je u srednjem dijelu konveksnog zglobnog tijela te perifernom dijelu konkavnog. Bez obzira na njezinu debljinu, ima sposobnost podnošenja maksimalnog opterećenja. Dok je hrskavica pod opterećenjem iz nje se izbacuje voda koja ulazi u sinovijalni prostor, a kada je rasterećena tekućina se povlači natrag u hrskavicu. Starenjem organizma hrskavica se prirodno stanjuje [5].

2.2. Zglobna čahura

Zglobna čahura koljena obavija zglob i veže se rubovima za krajeve zglobnih tijela. Ona štiti i omeđuje zglobna tijela i šupljinu. Zglobnu čahuru izgrađuju dva sloja, a to su vezivni, tj. membrana fibrosa i sinovijalni, tj. membrana synovialis. Vezivna opna zglobne čahure izgrađena je od niti tetiva prednje i stražnje strane natkoljeničnih mišića i stražnje skupine potkoljeničnih mišića. Bočne strane zglobne čahure pojačane su kolateralnim ligamentima. Cijelu unutrašnjost vezivne ovojnice oblaže sinovijalna ovojnica, osim stražnjeg dijela zgloba. Između vezivne i sinovijalne ovojnice koljenskog zgloba s prednje strane su smješteni jastučići masnog tkiva [8].

2.3. Menisci

Menisci su vezivno-hrskavične, polumjesečaste tvorbe koje se nalaze između zglobnih tijela. Razlikuje se medijalni i lateralni menisk, od kojih je lateralni pokretljiviji. Njihov vanjski rub je zadebljan i veže se uz zglobnu čahuru, dok se prema sredini stanjuje i oblikuje u tanak rub. Krvne žile su prisutne samo na perifernom vanjskom rubu, što znači da ruptura meniska u toj regiji može zacijeliti. Zadaća meniska je višestruka, olakšavaju kretnje u zglobu, stabiliziraju zglob, apsorbiraju udarce te održavaju sukladnost zglobnih ploha [9].

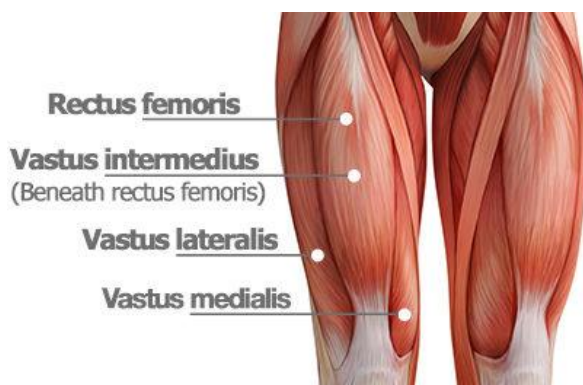


Slika 2.3.1. Anatomska obilježja koljena

(Izvor: <https://profadrianwilson.co.uk/knee-treatments/knee-anatomy/>)

2.4. Mišići

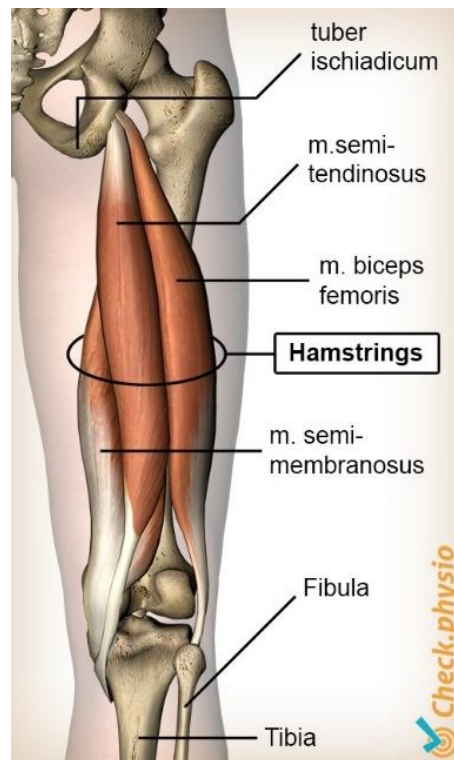
Stabilnost koljenskog zgloba osigurava m.quadriceps femoris koji se sastoji od m.rectus femoris, m.vastus intermedius, m.vastus medialis i m.vastus lateralis. M. rectus femorisu proksimalno hvatište je caput rectum od spina iliaca anterior inferior. M. vastus intermediusu proksimalno hvatište je s prednje i lateralne plohe femura. M. vastus medialisu proksimalno hvatište je s medijalne usne lineae asperae, a m. vastus lateralisu je s lateralne plohe velikog trohantera. Sva četiri spomenuta mišića međusobno se spajaju u zajedničku tetivu koja se veže za patelu. Zadatak im je izvođenje ekstenzije koljenskog zgloba i fleksije kuka.



Slika 2.4.1. M. quadriceps femoris

(Izvor: <https://www.bodyjunction.co.uk/2016/08/17/what-are-the-quads-quadriceps-femoris/>)

M. biceps femoris, m. semitendinosus i m. semimembranosus su mišići stražnje skupine natkoljenice. M. biceps femoris ima dugu i kratku glavu. Dugoj glavi (caput longum) proksimalno hvatište je s tuber ischiadicum, a kratkoj glavi (caput breve) sa srednje trećine labium laterale lineae asperae i sa septum intermusculare laterale. Obje mišićne glave vežu se na caput fibulae. M. semitendinosusu proksimalno hvatište je tuber ischiadicum, a distalno hvatište medijalna ploha tibije. M. semimembranosusu također je proksimalno hvatište tuber ischiadicum, a distalno hvatište medijalni epikondil tibije. Navedena tri mišića izvode fleksiju u zglobu koljena, uz to m.biceps femoris izvodi i vanjsku rotaciju pri lagano flektiranom koljenu dok m. semitendinosus i m.semimembranosus izvode i unutarnju rotaciju potkoljenice pri lagano flektiranom koljenu [3].



Slika 2.4.2. Mišići stražnje skupine natkoljenice

(Izvor: <https://www.physiocheck.co.uk/condition/19/hamstring-injury>)

2.5. Ligamenti

Važniji ligamenti koljena su kolateralne i ukrižene sveze, kao i patelarni ligament.

Patelarni ligament (lig. patellae) pojačava prednji dio zglobne čahure. Nastavak je tetive m. quadricepsa. Polazi od patele te seže do tuberositas tibiae.

Dvije postranične, tj. kolateralne sveze su lig. collaterale tibiale i lig. collaterale fibulare koji djeluju kao vodiči tijekom fleksije i ekstenzije [3]. Ukoliko je koljeno ekstenzirano ligamenti su napeti, dok su pri flektiranom koljenu ligamenti opušteni [7].

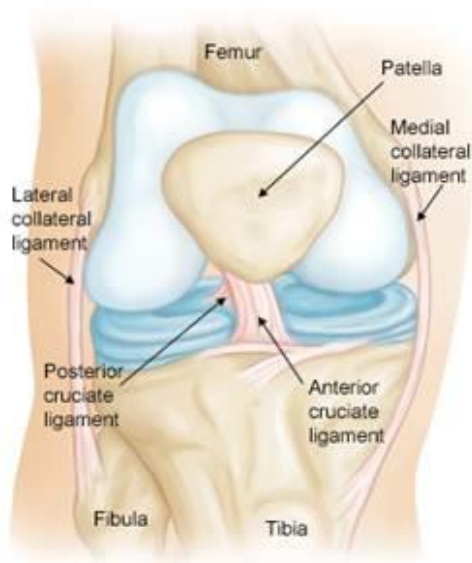Lig. collaterale tibiale, tj. medijalni kolateralni ligament (MCL) nalazi se s unutarnje strane koljena. Polazi s epicondylus medialis do margo medialis tibiae. Funkcija mu je sprječavanje pomaka koljena prema unutra.

Lig. collaterale fibulare, tj. lateralni kolateralni ligament (LCL) se nalazi s vanjske strane koljena. Polazi s epicondylus lateralis do caput fibulae. Funkcija mu je sprječavanje pomaka koljena prema van.

Ukrižene sveze, tj. ligg. cruciata su lig. cruciatum anterius i lig. cruciatum posterius koji imaju funkciju održavanja stalnog doticaja zglobnih ploha prilikom rotacija.

Lig. cruciatum anterius ili prednji križni ligament (ACL) polazi s area intercondylaris anterior tibiae do unutrašnje plohe condylus lateralis femoris [3]. Sprječava pomicanje tibije naprijed u odnosu na femur [7].

Lig. cruciatum posterius ili stražnji križni ligament (PCL) pruža se od lateralne plohe condylus medialis femoris do area intercondylaris posterior [3]. Sprječava pomak tibije prema natrag u odnosu na femur te je čvršći od prednjeg križnog ligamenta [7].



Slika 2.5.1. Ligamenti koljena

(Izvor: <https://orthoinfo.aaos.org/en/diseases--conditions/osteonecrosis-of-the-knee/>)

3. Biomehanika

Zglob koljena je najsloženiji zglob ljudskog tijela. Po vrsti je trochoginglymus, odnosno sastavljen je od kutnog i obrtnog zgloba i ima dvije osi gibanja; transverzalnu i longitudinalnu. Oko transverzalne osi izvodi se fleksija i ekstenzija, a oko longitudinalne osi rotacija potkoljenice prema van i unutra. Aktivne kretnje izvedive su 0° - 135° , tj. aktivna ekstenzija izvediva je do 0° . Pasivna hiperekstenzija izvediva je do 5° , a ekstenzija preko 15° smatra se patološkom. Aktivna fleksija u koljenskom zglobu izvediva je 0° - 135° . Pasivna fleksija može se povećati do krajnje granice od 160° . Raspon između 135° do 160° nazvan je mrtvim mišićnim prostorom. Pri koljenu u ekstenziji nemoguće je izvesti kretnje rotacije jer su kolateralne sveze napete. Rotacija prema van i rotacija prema unutra izvedive su uz fleksiju koljena od 90° , gdje je rotacija prema unutra moguća od 10° , a rotacija prema van od 40° .

Pritisak patele na femur raste s većom fleksijom koljena pa će dugotrajno sjedenje sa savijenim koljenima, penjanje i spuštanje stepenicama, čučanje i klečanje uzrokovati promjene na hrskavici femoropatelnog zgloba. Bolesnicima s promjenama na hrskavici savjetuje se da izbjegavaju položaje jače fleksije koljena [10].

Važno je voditi računa o varus i valgus deformitetu. Nastoji se sve patološke vrijednosti dovesti u fiziološke granice. Fiziološki valgus odrasle osobe koja ima zdravo koljeno iznosi oko $6-7^{\circ}$. Iz središta glave femura polazi mehanička osovina, prolazi kroz sredinu koljena te se nastavlja dijafizom tibije, a završava u talokruralnom zglobu. Kod valgus deformiteta mehanička osovina koljena pomaknuta je lateralno, kod varus deformiteta pomaknuta je medijalno, a trebala bi prolaziti kroz sredinu koljena. Ukoliko kod valgus deformiteta sudjeluje i femur i tibija, za ugradnju proteze situacija je složenija jer može biti poremećena osovina dijafize tibije. Ukoliko kod varus deformiteta sudjeluje i tibija i femur, može se poremetiti osovina dijafize femura [11].

4. Osteoartritis koljena

Osteoartritis karakteriziraju promjene u zglobnoj hrskavici praćene promjenama u ostalim zglobnim strukturama [11]. Najčešća je zglobna bolest te najčešći uzrok disfunkcije lokomotornog sustava [5].

4.1. Epidemiologija

Osteoartritis se svrstava među 50 najčešćih posljedica bolesti i ozljeda, a pogađa više od 250 milijuna ljudi ili 4% svjetske populacije. Od globalnog tereta bolesti za OA, OA koljena čini 83% [12]. Povećanje prevalencije osteoartritisa vjerojatno je povezano sa starenjem stanovništva i rastućom prevalencijom pretilosti [13]. Javlja se nakon 40-te ili 50-te godine [14]. Većinom su zahvaćeni zglobovi koji su izloženi jačem opterećenju, kao npr. koljenski zglob [15].

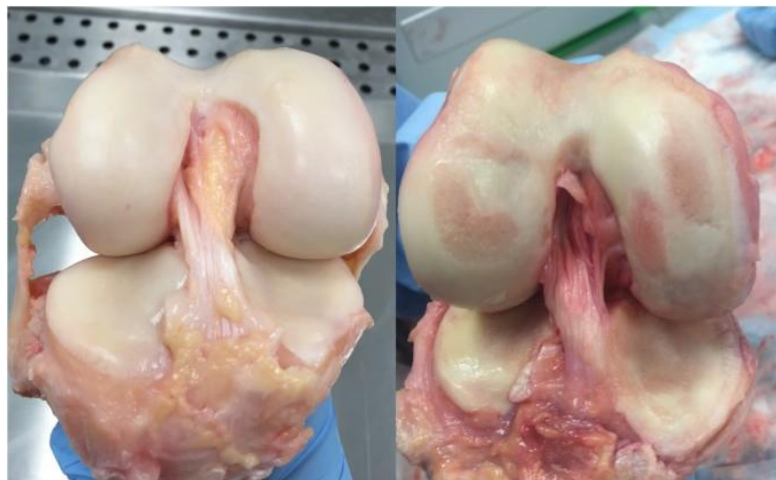4.2. Etiologija i patogeneza

Uzrok osteoartritisa nije u potpunosti istražen, ali su prepoznati određeni rizični čimbenici koji sudjeluju u nastanku. To su genetski čimbenici, pretilost, mehanički čimbenici, spol te životna dob [16]. Genetski čimbenici uzrokuju 40% OA koljena [17]. Pretilost je dokazano povezana s nastankom osteoartritisa koljena u oba spola. Njome se povećava opterećenje na koljena, što negativno utječe na zglobove. Utvrđeno je da je gubitak težine za pretile pacijente s osteoartritisom koljena klinički koristan, za smanjenje boli i za poboljšanje funkcije [18]. U mehaničke čimbenike spadaju posttraumatske promjene te prekomjerna opterećenja koljenskog zgloba [5]. Osteoartritis koljena je češći kod žena nego kod muškaraca, a učestalost se povećava oko menopauze [19]. Procjenjuje se da je prevalencija OA koljena među odraslima u dobi od 60 godina ili starijima oko 10% u muškaraca i 13% u žena [20]. Životna dob bi mogla biti glavni faktor rizika za OA jer se starenjem gomilaju mikrotraume, traume, a i hrskavica se sve lošije hrani, tj. stanjuje se [21].

Prema uzroku, osteoartritis koljena podijeljen je na primarni i sekundarni. Primarni ili idiopatski osteoartritis je onaj kojem nije poznat uzrok nastanka. Čini više od 50% osteoartritisa. Govori se o primarnoj pogrešci u strukturi i vrijednosti hrskavice jer ona ne može izdržati normalno niti pojačano opterećenje zglobnih tijela. Dakle, normalni mehanički čimbenici, tj.

fizički stres, prejaki su za oslabljenu zglobnu hrskavicu. Zahvaća medijalnu i lateralnu stranu koljena te femoropatelarni zglob. Iako se osteoartritis često javlja i u jednom i u drugom koljenu, ovdje može biti zahvaćeno samo jedno. Učestaliji je kod starijih osoba [11]. Etiologija sekundarnog osteoartritisa je stanje nakon ozljede, malformacije, poremećaj osovine (varus ili valgus), postoperativna stanja, metaboličke promjene, endokrini poremećaji i aseptična osteonekroza [22]. Nerijetko obolijevaju osobe koje su radile težak fizički posao, osobe s posebnim zanimanjem i sportaši. Za razliku od primarnog osteoartritisa, ovdje su zahvaćena oba koljena [11].

U početku se mislilo da je OA bolest hrskavice. Danas se zna da su sva tkiva u ili oko zgloba zahvaćena bolešću, što dovodi do koncepta OA kao bolesti cijelog zgloba [23]. Patogeneza OA slabo je poznata, ali se smatra da uključuje složeno međudjelovanje mehaničkih, biokemijskih, staničnih, genetskih i imunoloških fenomena [24]. Od zglobne hrskavice počinje patološki proces. Pojavljuju se male pukotine koje se šire, sužava se zglobni prostor, a zglobna tijela gube glatkoću. Uz to propadaju proteoglikani i kolagena vlakna. Sitne pukotine postaju sve dublje pa se neka kolagena vlakna, a kasnije i komadi hrskavice odvoje od podloge. Hondrociti ne mogu nadoknaditi taj gubitak jer regeneracija hijaline hrskavice nije moguća, te ona nastavlja dalje propadati. Razvijaju se erozije koje zahvaćaju subhondralnu kost pa i koštanu moždinu. S obzirom na propadanje hrskavice, pritisak se prenosi na subhondralnu kost što dovodi do skleroze. U kosti nastaju regeneracijski procesi te bujaju koštani izdanci, tj. osteofiti. Odlomljeni komadi hrskavice mogu mehanički i kemijski podražiti sinovijski sloj zglobne čahure, što dovodi do sinovitisa, a rezultira boli i oteklinom. Upala sinovijskog sloja čahure može se ponavljati, ali nije progresivna [5].



Slika 4.2.1. Zdravo i osteoartritično koljeno

(Izvor: <https://www.nature.com/articles/s41598-018-24258-6>)

4.3. Klinička slika

Na početku se javlja povremena bol koja traje par dana, a kasnije sve dulje. Bol je izraženija nakon duljeg hodanja ili neznatne traume. Bol iz zgloba može se prenositi putem živca i prema periferiji, najčešće na distalne dijelove ekstremiteta [11]. Bol može biti tupa, oštra, stalna ili povremena (neprekidna i aktivna). Bol varira od blage do nepodnošljive [25]. Raspon pokreta se može smanjiti te može nastati fleksijska kontraktura gdje osoba ne može u potpunosti ekstendirati koljeno ili ekstenzijska kontraktura gdje osoba ne može u potpunosti savinuti koljeno [11]. U kasnijoj fazi bolesnici mogu i šepati. Može se čuti i škripanje. Oticanje, ukočenost i popuštanje koljena uobičajeni su simptomi. Ove smetnje, uglavnom vezane uz bol, obično se manifestiraju otežanim hodanjem, penjanjem uz stepenice, obavljanjem kućanskih poslova i uspravnim sjedenjem te imaju negativan psihički učinak, a sve to dovodi do smanjenja kvalitete života.

Bol u koljenu može se razvijati polako i pogoršavati s vremenom (najčešće) ili može iznenada nastupiti. Najčešći su bolovi i ukočenost ujutro, nakon sjedenja ili nakon duljeg mirovanja. S vremenom se bolni simptomi mogu javljati češće, u mirovanju ili noću. Tipično, bol se pojačava sa snažnom aktivnošću. Bol u zglobovima i ukočenost nakon sjedenja ili dužeg odmora obično popuštaju za manje od 30 minuta [25].

4.4. Tijek bolesti

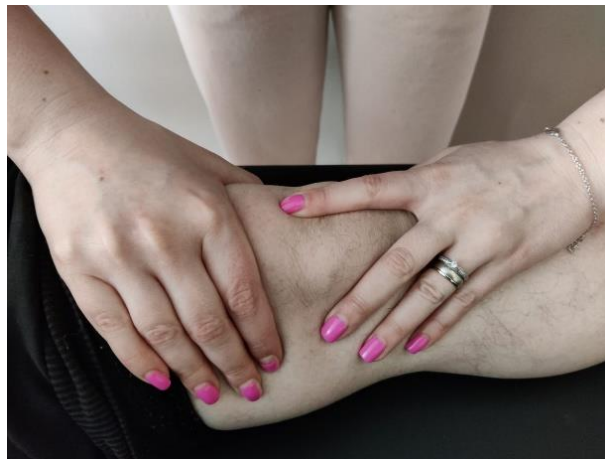
Obično se razvija polagano tijekom 10 do 15 godina, ometajući svakodnevne životne aktivnosti [26]. Broj ljudi s OA koljena vjerojatno će se povećati zbog starenja stanovništva i epidemije pretilosti [1].

4.5. Dijagnostičke metode

Rano prepoznavanje osteoartritisa ključno je za poboljšanje kliničkog odlučivanja i unaprjeđenje razumijevanja napredovanja bolesti i mogućnosti liječenja. Dijagnoza osteoartritisa koljena temelji se na anamnezi i kliničkom pregledu, a potvrđuje se radiološki [27].

Nakon anamneze slijedi klinički pregled. Pregled započinje inspekcijom gdje promatramo način pacijentova hoda, koristi li pomagalo kao npr. štap, šepa li, jesu li vidljive grimase zbog boli,

natečenost koljena, prisutnost varus ili valgus deformiteta. Ukoliko pacijent želi uspješno izvesti čučanj, rukama se uhvati za nešto. Nakon inspekcije slijedi palpacija. Ispitujemo turgor kože, temperaturu, izljev u zglobu i krepitacije koje možemo osjetiti pod rukom pri pokretu. Testom "balotman patele" utvrđujemo izljev u zglobu [11]. Pacijenta se postavi u supinirani položaj, jednom rukom se potisne izljev iz suprapatelarnog recesusa, a kažiprstom suprotne ruke se izvodi pritisak na patelu. Test je pozitivan ukoliko nakon popuštanja pritiska kažiprsta, potisnuti sinovijalni izljev odigne patelu [10]. Zatim slijedi mjerenje opsega kretnji što se radi kutomjerom, tj. goniometrom u stupnjevim. Izvođenjem fleksije i ekstenzije može se odrediti stupanj kontrakture zgloba. Nakon toga slijede ostale dijagnostičke metode [11].



Slika 4.5.1. Test "balotman patele"

(Izvor: arhiva autora)

Rezultati laboratorijskih pretraga su uglavnom uredni, u slučaju dijagnostičke dvojbe koriste se za isključivanje drugih bolesti. U stadiju aktivnog osteoartritisa sedimentacija eritrocita može biti ubrzana, ali prolazno [5]. Od metoda, uz rendgensku snimku (RTG) i magnetsku rezonanciju (MR), koristi se i kompjuterizirana tomografija (CT) u slučajevima kada iz nekog razloga nije moguće učiniti MR [28].

4.5.1. Rtg

Unatoč razvoju novijih tehnika snimanja, radiografija ostaje najpristupačniji alat u evaluaciji OA-a zgloba. Zglob koljena obično se procjenjuje korištenjem radiografije ispruženog koljena, što je bilateralna anteroposteriorna slika u stojećem položaju s oba koljena u potpunoj ekstenziji [29]. Na RTG-u promatramo deformitet jednog ili oba zglobna tijela, tragove upale ili traume, suženje

zglobnog prostora, prisutnost osteofita, sukladnost zglobnih tijela, osteoporozi kosti, sklerozu subhondralne kosti, centriranost zgloba, promjenu osovine ekstremiteta itd. [11] Prisutnost navedenih obilježja nije nužna u isto vrijeme zbog toga što ovisi o stadiju i trajanju osteoartritisa [5]. RTG nam govori radi li se o primarnom ili sekundarnom osteoartritisu [11]. Obična radiografija ostaje glavno uporište u dijagnozi OA. Prve pokušaje uspostavljanja radiografske klasifikacijske sheme za OA opisali su Kellgren i Lawrence (KL) 1957. godine [30]. Trenutno je KL klasifikacija najrašireniji klinički alat za radiografsku dijagnozu [27].

Tablica 4.5.1. Opis Kellgren-Lawrenceovog klasifikacijskog sustava

(Izvor: H. J. Braun, G. E. Gold: Diagnosis of Osteoarthritis: Imaging, 2011.)

0	nepostojanje OA
1	moguće suženje zglobnog prostora i naznake osteofita
2	moguće suženje zglobnog prostora i sigurno postojanje osteofita
3	multipli osteofiti, sigurno suženje zglobnog prostora, koštana skleroza i mogući deformiteti krajeva kosti
4	teški OA; veliki osteofiti, značajno suženje zglobnog prostora, značajna skleroza i sigurni deformiteti krajeva kosti

4.5.2. MR

MR je trenutni zlatni standard za dijagnosticiranje mekotkivnih ozljeda [31]. U dijagnozi OA koljena MR je bitan u ranim stadijima bolesti. Omogućuje procjenu OA kao bolesti cijelog zgloba zbog svoje sposobnosti da istovremeno ispituje više tkiva u zglobu pomoću multikontrastnog morfološkog snimanja [20].

4.6. Prognoza

Prognoza uvelike zavisi o brzini progresije bolesti. Ukoliko je bolest otkrivena na vrijeme te sporo napreduje, prognoza je povoljna. Varus i valgus deformiteti ubrzat će degeneraciju zglobne hrskavice, sklerozaciju i stvaranje osteofita te samim time i progresiju bolesti pa će se u tom slučaju govoriti o nepovoljnoj prognozi [32].

5. Liječenje

Osteoartritis trenutno nije izlječiva bolest, budući da mehanizam po kojem nastaje i napreduje ostaje nepotpuno shvaćen. Stoga je cilj liječenja ublažiti znakove i simptome bolesti te ako je moguće, usporiti njezino napredovanje. Terapeutski spektar kreće se od općih mjera do fizioterapije, ortopedskih pomagala i ortoza, farmakoterapije te na kraju kirurškog zahvata i rehabilitacije. Operacija je indicirana kada se bolesnikovi simptomi slažu s fizikalnim i radiološkim nalazima te su iscrpljeni svi konzervativni načini liječenja [33].

5.1. Konzervativno liječenje

Konzervativno liječenje osteoartritisa koljena bazira se na slijedećim postulatima:

1. Optimalno liječenje zahtijeva kombinaciju nefarmakoloških i medikamentoznih modaliteta liječenja
2. Liječenje osteoartritisa koljena treba prilagoditi čimbenicima rizika, jačini boli, prisutnosti ili odsutnosti zglobnog izljeva i stupnju oštećenja
3. Nefarmakološko liječenje: mršavljenje, ortopedska pomagala, fizikalna terapija
4. Paracetamol je analgetik prvog izbora za dugotrajnu primjenu, ako je učinkovit
5. Lokalne primjene (NSAR) su učinkovite
6. Opioidni analgetici mogu se učinkovito koristiti ako su paracetamol ili NSAR neučinkoviti ili se slabo podnose
7. Simptomatski sporo djelujući lijekovi za osteoartritis učinkovito su simptomatsko liječenje
8. Intraartikularna injekcija kortikosteroida koristi se u slučaju izljeva i jake boli.

Navedene stavke primjenjuju se individualno ovisno o težini i rasprostranjenosti simptoma kao i mogućim popratnim bolestima. Važna je promjena životnih navika, tj. prilagodba načina života, po potrebi smanjenje tjelesne težine, uklanjanje štetnih utjecaja na koljeno, korištenje adekvatne obuće koja apsorbira udarce. Također je bitna i fizikalna terapija koja uključuje terapijske procedure [33]. Ponekad je potrebno ortopedsko pomagalo ili ortoza. Ortopedska pomagala uključuju, među ostalim, amortizirane potpetice i klinove za podizanje unutarnje ili vanjske strane cipele, čime se u određenoj mjeri ispravlja osovina i uklanja mehanički stres sa zahvaćenog dijela zgloba. Ortoze za koljeno također su namijenjene ublažavanju bolova i poboljšanju funkcije zglobova. Utvrđeno je da pacijenti koji nose ortozi imaju značajno manje boli i bolju funkciju

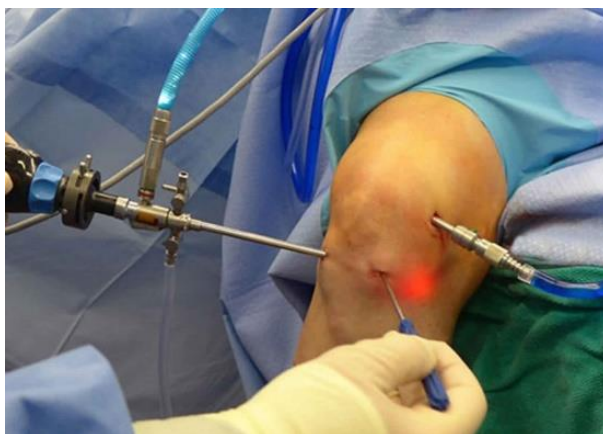[34]. Pokazalo se da i manualna terapija smanjuje bol i značajno poboljšava funkciju. Ciljevi liječenja su ublažavanje bolova, poboljšana kvaliteta života, mobilnost, poboljšano hodanje i odgođeno napredovanje osteoartritisa [33].

5.2. Operativno liječenje

Operacija je indicirana samo kada su sve konzervativne mjere bezuspješno isprobane i u bolesnika s uznapredovalim osteoartritisom [33]. Kirurške mogućnosti za osteoartritis koljena uključuju artroskopiju, osteotomiju, artroplastiku i artrodezu. Stupanj OA-a koljena zajedno s bolesnikovim komorbiditetima i čimbenicima rizika mora se evaluirati kod svakog bolesnika kod kojega se planira operacija [35]. Ciljevi kirurškog zahvata za pacijente s OA-om su smanjenje boli, smanjenje invaliditeta i poboljšanje kvalitete života. Liječenje treba biti prilagođeno funkcionalnom stanju bolesnika, težini bolesti i prirodi osnovne bolesti [36].

5.2.1. Artroskopija

Artroskopija spada pod palijativno liječenje te se izvodi kod pacijenata s početnim osteoartritisom koljena. Većina intraartikularnih operacija izvodi se pomoću artroskopa. Glavne prednosti artroskopskih zahvata su minimalna operativna trauma i vrlo niska stopa infekcije [33]. Artroskopija koljena najčešće se izvodi kod bolesnika sa početnim stadijem OA ili kod problema s meniskom, ali i za rekonstrukciju ligamenta i parcijalnu sinovektomiju. Artroskopija zahtijeva mali rez na koži s uvođenjem artroskopa. Potreban je još jedan rez za uvođenje drugih instrumenata. Provodi se toaleta zgloba koja uključuje lavažu, debridement, abraziju, stvaranje mikrofraktura. Lavaža predstavlja ispiranje koljenskog zgloba fiziološkom otopinom. Debridementom se skida površinski sloj oštećene hrskavice te se zagladi njezin neravni dio. Abrazijom se uklanja 1-2 mm subhondralne kosti, otvaraju se subhondralne žile i isprovocira krvarenje. Mikrofrakture se rade na način da se naprave udubine 2-3 mm u subhondralnoj kosti. Vrijeme potrebno za oporavak je kraće te se pacijent prije može vratiti svakodnevnim aktivnostima [37].

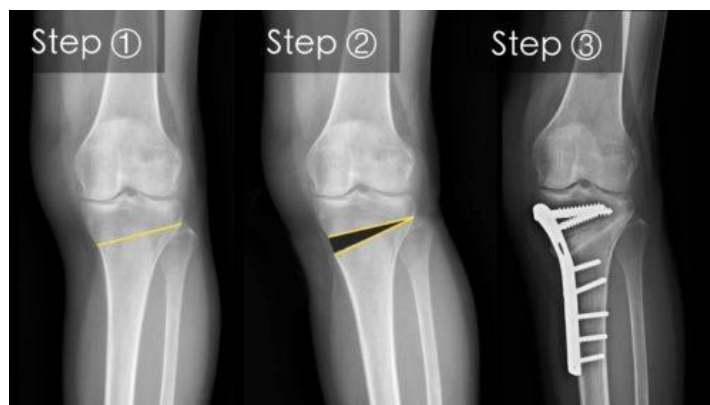


Slika 5.2.1.1. Artroskopija koljena

(Izvor: <https://drarnabkarmakar.in/knee-arthroscopy/>)

5.2.2. Korektivne osteotomije

Osteotomija koljena odabrana je kao alternativni kirurški tretman. Rezanjem i ponovnim poravnavanjem kostiju popravljaju se loš položaj ili osovina kosti te funkcija i estetski izgled [38]. S obzirom na način izvođenja razlikuje se subkutana i otvorena osteotomija. Subkutanom osteotomijom napravi se mali rez, bez većeg otvaranja kože i mekih tkiva i učini osteotomija. Često se primjenjuje u elongaciji ekstremiteta. Otvorena osteotomija je češća. Koža i meka tkiva moraju se dovoljno otvoriti da bi se osteotomija izvela pod kontrolom oka [11]. Osteotomija služi za ispravljanje osovine i deformiteta kosti te mijenjanje biomehaničkih odnosa. Cilj osteotomije je prenijeti opterećenje s oštećenog odjeljka na neoštećena područja, čime se odgađa potreba za artroplastikom zgloba. Ovaj postupak treba razmotriti kod mladih i aktivnih pacijenata [39].

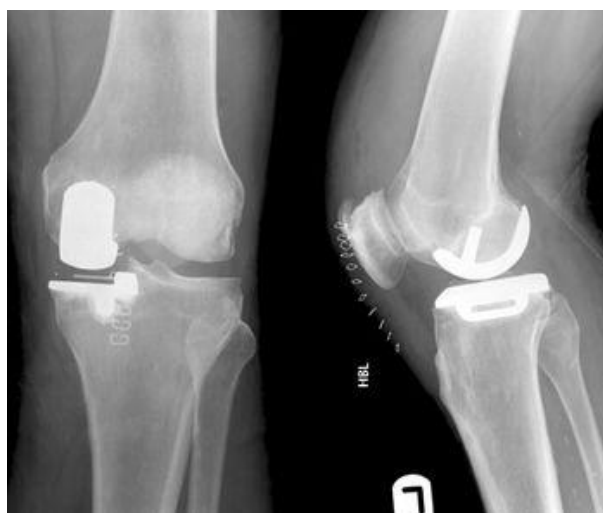

Slika 5.2.2.1. Osteotomija proksimalne tibije

(Izvor: <https://www.cosm.net.au/orthopaedic-surgery/high-tibial-osteotomy-with-or-without-acl-reconstruction/>)

5.2.3. PEP koljena

Alternativa između osteotomije i TEP-a je PEP koljena [1]. Parcijalnom endoprotezom vrši se zamjena samo jedne strane koljenskog zgloba, unutarnje, vanjske ili prednje strane koljena [11]. Indikacija za ugradnju PEP-a koljena je početna degeneracija samo jednog odjeljka, očuvani ligamenti te slobodne kretnje u zglobu. Za parcijalnu endoprotezu odlučuje se kod pacijenata koji vode više sjedilački način života. Parcijalna endoproteza patelofemoralnog zgloba ugrađuje se pacijentima iznad 50 godina koji imaju degenerativne promjene na patelofemoralnom zglobu, a očuvan je femorotibijalni zglob [40].

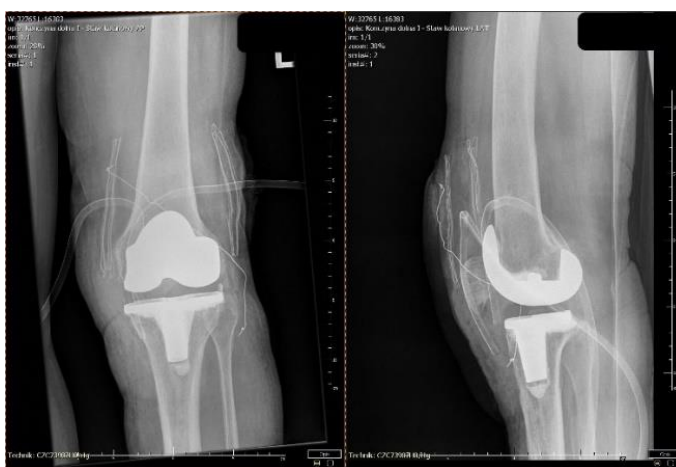

Slika 5.2.3.1. Rtg PEP-a koljena

(Izvor: https://www.physio-pedia.com/Partial_Knee_Replacement)

5.2.4. TEP koljena

Za pacijente s teškim i uznapredovalim OA-om koljena, TEP može biti jedina opcija za rješavanje boli i poboljšanje funkcije. Danas je TEP postao siguran i isplativ tretman koji pruža 90% do 95% ublažavanja boli i ima 1% do 2% stopu komplikacija [1]. Totalna endoproteza zamjenjuje cijeli koljenski zglob. TEP koljena sastoji se od femoralnog i tibijalnog dijela, a najčešće su građeni od titanija i zamjenjuju zglobne dijelove femura i tibije. Da bi se smanjilo trenje između dva metalna dijela dodaje se umetak od polietilena. Nekada se ovaj postupak primjenjivao samo kod starijih osoba, no u novije vrijeme primjenjuje se i kod mlađe populacije [41].

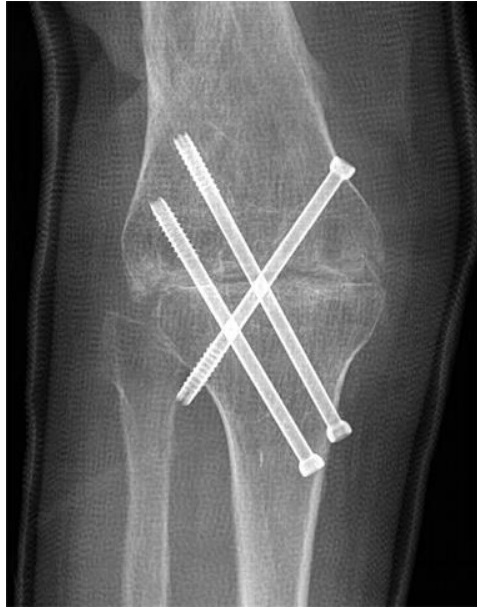

Slika 5.2.4.1. Rtg TEP-a koljena

(Izvor: <https://orthopedicreviews.openmedicalpublishing.org/article/35452-hip-fusion-takedown-with-total-knee-and-hip-arthroplasty-in-a-patient-with-end-stage-chronic-kidney-disease-a-case-report-and-narrative-literature-r>)

5.2.5. Artrodeze

Artrodeza je postupak gdje se razaraju zglobna tijela i stimulira njihovo međusobno srašćavanje u svrhu ukočenja zgloba. Najčešće indikacije za artrodezu koljena su infekcije, neuspjela totalna endoproteza i pacijenti kod kojih su uznapredovale promjene, a ne dolaze u obzir rekonstruktivni zahvati [42]. Artrodeza je jedna od posljednjih dostupnih opcija za postizanje stabilnog, bezbolnog koljena kod pacijenata s oštećenim zglobom [43]. Funkcija bolesnika nakon artrodeze koljena je bolja od one nakon natkoljene amputacije [42].



Slika 5.2.5.1. Arthrodeza koljena

(Izvor: <https://boneandjoint.org.uk/Article/10.1302/0301-620X.91B2.21043>)

6. Fizioterapijska procjena

Fizioterapijska procjena uključuje pregled pojedinog pacijenta kod kojeg su prisutna oštećenja, tj. ograničenja i onesposobljenje te uključuje evaluaciju rezultata. Fizioterapijska procjena je važna zbog planiranja rehabilitacije te za usporedbu i procjenu dobivenih rezultata nakon rehabilitacije. Dokumentiranje fizioterapijske procjene izvodi se po SOAP modelu. S predstavlja subjektivni pregled, O predstavlja objektivni pregled, A predstavlja analizu nalaza i P predstavlja plan i program [44].

6.1. Subjektivni pregled

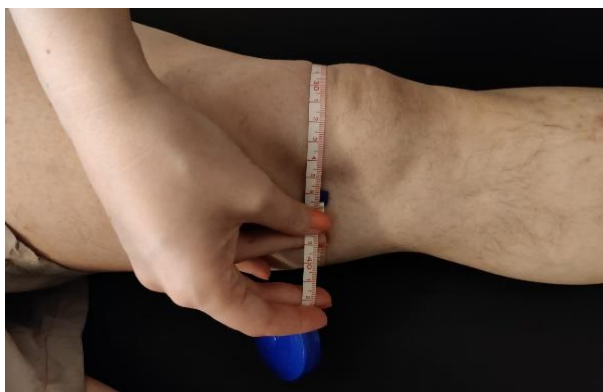Subjektivni pregled, postupak uzimanja anamneze ili razgovor s pacijentom, daje mogućnost pacijentu da izrazi svoj subjektivni doživljaj bolesti. O kvaliteti komunikacije između fizioterapeuta i pacijenta ovisi točnost informacija. Bitno je da fizioterapeut govori razgovjetno i polako, da ne upotrebljava medicinsku terminologiju, da ne postavlja puno pitanja odjednom te da pitanja budu kratka. Tijekom subjektivnog pregleda razgovor treba usmjeravati na ključne elemente, tj. potrebno je pripaziti na granicu između formalnog savjetovanja i neformalnog razgovora s bolesnikom. Kroz intervju pacijent izvješćuje o nekoliko kategorija podataka. Prvi dio odnosi se na pacijentove opće podatke, tj. ime, prezime, dob, spol, zanimanje, datum pregleda. Pacijentova dob, spol i zanimanje mogu se povezati s nastankom osteoartritisisa. Drugi dio podataka odnosi se na pacijentove tegobe i simptome kao npr. bol, mravinjanje, trnci, utrnulost, abnormalan osjet itd. Najčešći simptom kojeg pacijenti s osteoartritisom navode je bol. Najčešće korištena skala boli je vizualno analogna skala boli (VAS). To je vodoravna linija s vrijednostima 0-10, gdje 0 predstavlja nepostojanje boli, a 10 predstavlja nepodnošljivu bol. Pacijenti s osteoartritisom napominju kako su bolovi izraženiji početkom gibanja ili aktivnosti nakon dužeg razdoblja mirovanja. Treći dio podataka odnosi se na anamnezu trenutnog stanja odnosno kako i kada su se simptomi pojavili. Također, fizioterapeut mora ispitati pacijenta o postojanju drugih dijagnoza i korištenju medikamenata, tj. informirati se o općem zdravstvenom statusu pacijenta. Kroz cjeloviti subjektivni pregled fizioterapeut dobiva uvid u razinu pacijentovog onesposobljenja [44].

6.2. Objektivni pregled

Objektivnim pregledom prikupljaju se podatci kroz opservaciju, palpaciju, mjerenja i testove. Tijelo treba pregledati kao cjelinu, a zatim se posvetiti bolesnoj regiji. Da bi se lakše razmotrile sve promjene poželjno je da je pacijent u bolesnoj regiji bez odjeće. Temeljni element objektivnog pregleda je opservacija ili inspekcija pacijenta koja započinje već pri samom ulasku pacijenta u prostoriju gdje se vrši pregled. Fizioterapeut dobiva uvid u pacijentovo držanje, posturu i hod, odnosno uvid u opći status pokretljivosti i način kretanja. Treba uočiti i evidentirati sva odstupanja od normalnog držanja tijela, prisutne deformacije ili asimetrije tijela koja postoje. Opserviraju se i mišići, u ovom slučaju posebno se gleda trofika m.quadricepsa koji je često oslabljen kada je u pitanju osteoartritis koljena. Zatim se opservira stanje kože koje može upućivati na postojanje otekline. Nakon opservacije slijedi palpacija kojom se provjerava stanje kože i potkožnog tkiva, tetiva i mišića, dostupnih dijelova kostiju i zglobova. Prvo se analiziraju površne pa dublje smještene strukture kao i neosjetljiva pa osjetljiva i bolna mjesta. Palpacijom se provjerava temperatura kože i njezina vlažnost. Također se palpira i tonus mišića koji može biti smanjen [44].

6.2.1. Mjerenja

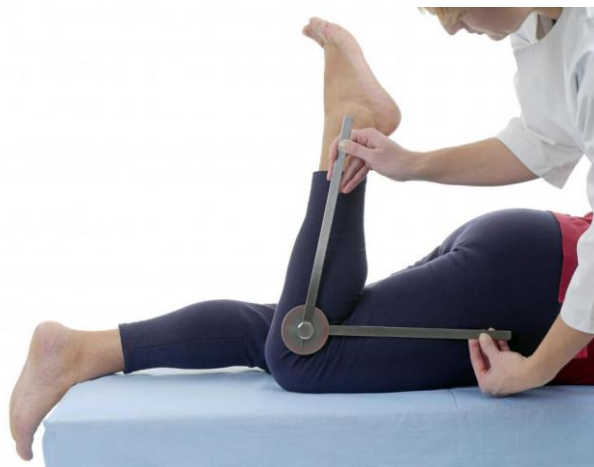U fizioterapijskoj procjeni kod osteoartritisa koljena izvode se antropometrijska mjerenja, tj. mjerenja obujma koljena te obujma natkoljenice. Mjerenja se izvode centimetarskom vrpcom. Za usporedbu rezultata potrebno je izmjeriti obujam zdravog i bolesnog koljena. Obujam koljena se mjeri u ekstenziji na sredini zgloba koljena, iznad gornjeg ruba patele i ispod donjeg ruba patele. Obujam natkoljenice mjeri se 10 ili 15 cm iznad gornjeg ruba patele [44].



Slika 6.2.1.1. Mjerenje obujma koljena

(Izvor: arhiva autora)

Izvođe se i mjere pasivne i aktivne pokretljivosti zgloba. Mjerni instrument koji se koristi za ovo mjerenje je goniometar koji se sastoji od tijela i dva kraka. Da bi zglob koljena bio u nultom položaju važno je pravilno pozicionirati pacijenta. Goniometar mora biti postavljen okomito u odnosu na os vrtnje zgloba te se mjeri fleksija i ekstenzija u koljenu [44]. Kada se mjeri fleksija u zglobu koljena pacijenta se postavi u pronirani položaj. Ekstremitet je ekstenđiran, natkoljenica se fiksira, goniometar se postavi na sredinu zgloba tako da je fiksni krak na natkoljenici, a pomični krak je na potkoljenici i prati pokret. Opseg aktivne fleksije iznosi 130°-135°, dok pasivno iznosi do 160°. Za vrijeme mjerenja ekstenzije pacijent je postavljen u sjedeći položaj ili pronirani s potkoljenicom izvan podloge. Kao i kod fleksije, natkoljenica se fiksira, a goniometar se postavi na isti način. Pacijent izvodi ekstenziju iz flektiranog položaja. Pokret je aktivno izvediv do 0°.

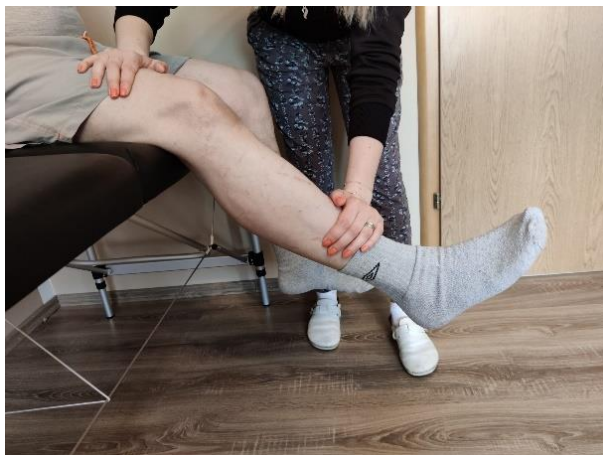

Slika 6.2.1.2. Mjerenje fleksije u koljenu

(Izvor: <https://medicaldialogues.in/h-upload/2022/05/24/176976-rom.jpg>)

Manualnim mišićnim testom (MMT) procjenjuje se mišićna funkcija. Tijekom provedbe MMT-a mišićna aktivnost se ocjenjuje ocjenama 0-5. Ocjena 0 znači da se opservacijom i palpacijom ne uočava nikakav znak mišićne aktivnosti, a ocjena 5 da mišić može svladati maksimalni otpor ispitivača. Polazište u MMT-u predstavlja ocjena 3 gdje se mišić kontrahira i savladava vlastiti segment antigravitacijski kroz puni opseg pokreta. Uz ocjenu 3 može se upotrijebiti i predznak plus. Tada ocjena 3+ znači da mišić može antigravitacijski izvesti puni opseg pokreta i zadržati krajnji opseg pokreta protiv minimalnog otpora. Kod ocjene 4 mišić se kontrahira i izvodi pokret antigravitacijski u punom opsegu uz submaksimalni otpor. Kod ocjene 5 mišić se kontrahira i antigravitacijski izvodi pokret u punom opsegu uz maksimalni otpor. Kod ocjene 2 mišić se kontrahira i izvodi puni opseg pokreta rasteretno. Ocjena 2- znači da mišić može izvesti djelomičan opseg pokreta rasteretno. Kod ocjene 1 mišić se kontrahira što znači da ga

možemo palpirati, ali mišić ne može izvesti pokret. Kod ocjene 0 kontrakcija nije vidljiva niti se može palpirati [44].



Slika 6.2.1.3. Izvođenje MMT-a

(Izvor: arhiva autora)

6.2.2. Upitnici

OAKHQOL (Osteoarthritis Knee and Hip Quality of Live) je prvi specifični instrument za mjerenje kvalitete života pacijenata s OA-om koljena i kuka. Upitnik OAKHQOL sadrži 43 pitanja i podijeljen je u pet dijelova koji opisuju kvalitetu života pacijenata: tjelesne aktivnosti (16 pitanja), mentalno zdravlje (13 pitanja), bol (4 pitanja), socijalna podrška (4 pitanja), socijalno funkcioniranje (3 pitanja) i 3 nezavisne stavke. Svaka se stavka ocjenjuje na ljestvici 0-10. Ako nedostaje barem polovica bodova za svaki dio, rezultat za taj dio se odbacuje. Rezultati se dobiju na način da se izračuna srednja vrijednost bodova za svaki dio na ljestvici 0-100, gdje 0 predstavlja najgoru kvalitetu života, a 100 najbolju moguću kvalitetu života [45].

WOMAC (The Western Ontario and McMaster Universities Arthritis Indeks) je upitnik koji se nerijetko koristi u procjeni osteoartritisa koljena. Upitnik ispunjavaju sami pacijenti i sadrži 24 pitanja podijeljena u 3 dijela. Prvi dio odnosi se na bol i sadrži pet pitanja (tijekom hodanja, koračanja stepenicama, u krevetu, sjedenja ili ležanja i uspravnog stajanja). Drugi dio odnosi se na ukočenost i sadrži dva pitanja (poslije buđenja i kasnije kroz dan). Treći dio odnosi se na fizičke funkcije i sadrži sedamnaest pitanja (upotrebljavanje stepenica, ustajanje iz sjedećeg položaja, stajanja, saginjanje, hodanje, kupovina, ulazak ili izlazak iz automobila, navlačenje ili skidanje čarapa, ustajanje iz kreveta, ležanje u krevetu, ulazak ili izlazak iz kade, sjedenje, ulazak ili silazak s toaleta, teške kućanske obaveze, lake kućanske obaveze). Pitanja testa ocjenjuju se na ljestvici

0-4, što odgovara: ništa (0), blago (1), umjereno (2), jako (3) i ekstremno (4). Rezultati za svaki dio se zbrajaju, s mogućim rasponom bodova 0-20 za bol, 0-8 za ukočenost i 0-68 za fizičku funkciju. Obično zbroj rezultata za sva tri dijela daje ukupni WOMAC rezultat. Viši rezultati na WOMAC-u ukazuju na jaču bol, ukočenost i funkcionalna ograničenja [46].

KOOS (Knee Injury and Osteoarthritis Outcome Score) je upitnik specifičan za koljeno osmišljen za procjenu kratkoročnih i dugoročnih posljedica ozljeda koljena. Sadrži 42 pitanja u 5 zasebno bodovanih dijelova, a to su simptomi (sadrže sedam pitanja), bol (sadrži devet pitanja), funkcije ASŽ (aktivnosti svakodnevnog života; sadrže sedamnaest pitanja), funkcije sporta i rekreacije (sadrži pet pitanja) te kvaliteta života povezana s koljenom (sadrži četiri pitanja). Koristi se Likertova ljestvica i sva pitanja sadrže pet mogućih odgovora koji se boduju 0-4, gdje 0 predstavlja nepostojanje problema, a 4 veliki problem. Rezultati se pretvaraju u ljestvicu od 0 do 100, gdje 0 predstavlja ekstremno velike probleme s koljenima, a 100 predstavlja nepostojanje problema s koljenima. Ukupni rezultat se ne izračunava jer je poželjno posebno analizirati i tumačiti ovih pet dijelova. KOOS je produženje WOMAC upitnika koji se može zasebno koristiti [47].

7. Fizioterapijski postupci u konzervativnom liječenju osteoartritisa koljena

Nakon što se postavi dijagnoza poželjno je čim prije krenuti s liječenjem kako bi se zaustavila ili usporila daljnja progresija bolesti. Kod OA koljena fizikalna terapija je osnovni tretman koji uključuje različite terapijske procedure. Od fizioterapijskih intervencija kod pacijenata s OA-om koljena može se provoditi terapijsko vježbanje, elektroterapija, krioterapija, hidroterapija, termoterapija, kinesio taping, ultrazvučna terapija, terapija laserom, magnetoterapija te razne druge terapije. Liječenje se prilagođava s obzirom na pacijentovu dob, opće stanje i fazu bolesti te je iz tog razloga najbolji i najpoželjniji način provođenja rehabilitacije individualni pristup [48].

7.1. Terapijsko vježbanje

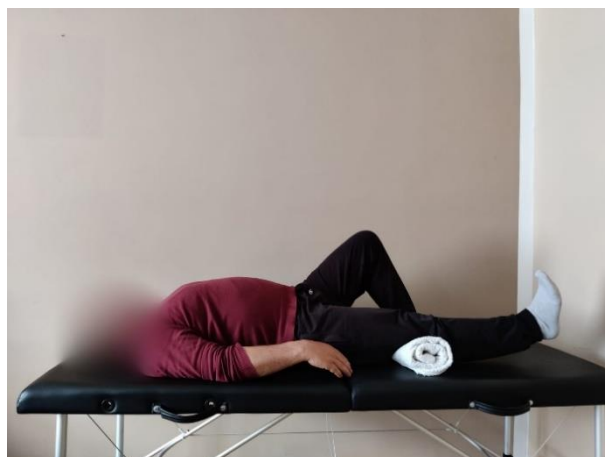
Terapijsko vježbanje je nezamjenjiva metoda održavanja pokretljivosti zglobova i mišićne snage. Predstavlja glavnu nefarmakološku mjeru kojom se smanjuje bol te poboljšava funkcija kod pacijenata s OA-om, smanjuje se depresija, anksioznost i tjelesna masa. Korisnima su se pokazale vježbe jačanja i izdržljivosti, vježbe povećanja opsega pokreta, vježbe istezanja i aerobne vježbe. Također je učinkovito i provođenje proprioceptivnih vježbi i vježbi balansa iz razloga što kod pacijenata s OA-om dolazi do oštećenja proprioceptora. Prije nego što se počne s vježbama pacijentu treba objasniti koji je cilj i svrha vježbi te ih demonstrirati ukoliko je potrebno. Bol koja traje duže od dva sata nakon vježbi pokazatelj je da je vježbanje bilo pretjeranog intenziteta [48]. Prema britanskoj udruzi za kardiovaskularnu rehabilitaciju, kontraindikacije za provođenje vježbi jačanja i aerobnih vježbi su: hipertrofična opstruktivna kardiomiopatija, značajna aortna stenoza, akutna febrilna bolest, virusna infekcija, akutni miokarditis, ventrikularna aritmija izazvana tjelovježbom te pacijenti s nestabilnim simptomima ili stanjima [49].

7.1.1. Vježbe jačanja

Vježbe jačanja je procedura gdje mišićna skupina podiže, spušta ili kontrolira teška opterećenja kroz mali broj ponavljanja ili kroz kraći period vremena. Kod vježbi izdržljivosti mišić podiže ili spušta mala opterećenja kroz veći broj ponavljanja ili kroz zadržanu mišićnu kontrakciju kroz dulji

vremenski period. Vježbe se dijele na aktivne dinamičke ili izotoničke i statičke ili izometrijske. Izotoničke vježbe povećavaju izdržljivost i dinamičku snagu. Prilikom izvođenja izotoničkih vježbi važno je da pacijent za vrijeme relaksacije udahne, a za vrijeme napora izdahne. I pokret i relaksacija traju od tri do pet sekundi. Tijekom izvođenja treba biti oprezan sa starijim pacijentima, osobama s hipertenzijom te srčanim bolesnicima. Prednost ovih vježbi je to što su svima dostupne, poboljšavaju izdržljivost i povećavaju snagu, dok je nedostatak što se mišić opterećuje na mjestu gdje je najslabiji. Kod izometričkih vježbi ne dolazi do pokreta odnosno mišić se kontrahira, ali se ne skraćuje. Kontrakcija traje šest do deset sekundi, a odmor dvostruko duže. Vježbe se izvode u serijama 5-20 ponavljanja. Tijekom izvođenja ovih vježbi treba biti oprezan s osobama s hipertenzijom i srčanim bolesnicima. Prednost je to što povećavaju statičku mišićnu snagu, usporavaju ili smanjuju mišićnu atrofiju, dok je nedostatak taj što je povećanje izdržljivosti slabo te je teško održati motivaciju pacijenta. Prednost u liječenju OA koljena imaju izometričke vježbe zato što smanjuju opterećenje zgloba. Ove vježbe uglavnom se odnose na m.quadriceps jer njegovo jačanje smanjuje bolnost i poboljšava funkciju kod pacijenata s OA-om koljena [15].

Primjer vježbi:

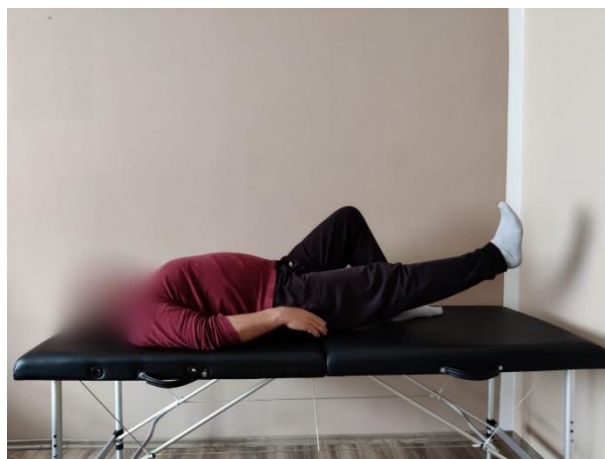


Slika 7.1.1.1. Vježba jačanja

(Izvor: arhiva autora)

Pacijent je u supiniranom položaju, ruke ispružene uz tijelo, lijeva je noga flektirana u koljenu, a pod desnom ekstenđiranom nogom nalazi se jastučić.

Pacijent ekstenđira desnu nogu, zategne stopalo te koljenom pritisne jastučić. Zadrži i vrati u početni položaj.

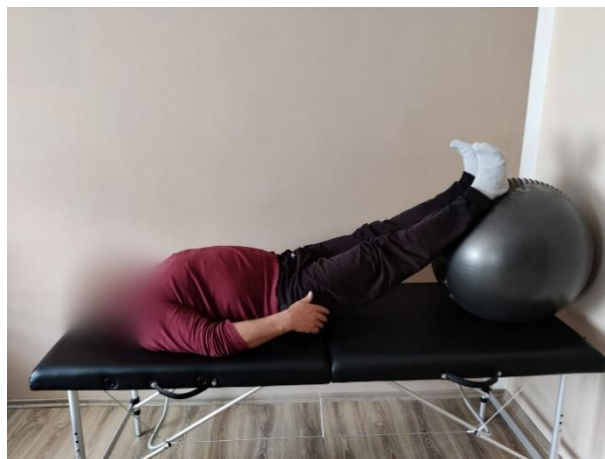


Slika 7.1.1.2. Vježba jačanja

(Izvor: arhiva autora)

Pacijent je u supiniranom položaju, ruke ispružene uz tijelo, lijeva je noga flektirana u koljenu, a desna noga je ekstenzirana na podlozi.

Pacijent ekstenziranu desnu nogu odigne 20 cm od podloge te zategne stopalo. Zadrži i vrati u početni položaj.




Slika 7.1.1.3. Vježba jačanja

(Izvor: arhiva autora)

Pacijent je u supiniranom položaju, ruke su uz tijelo, noge su ekstenzirane i podignute na loptu.

Pacijent zateže stopala prema sebi te petama gura o loptu.



Slika 7.1.1.4. Vježba jačanja

(Izvor: arhiva autora)

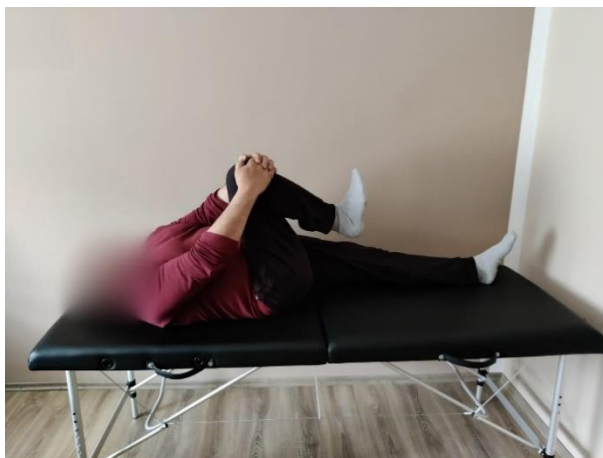
Pacijent je u supiniranom položaju, ruke su uz tijelo, noge su flektirane na podlozi.

Pacijent razvlači traku širenjem nogu u stanu.

7.1.2. Vježbe povećanja opsega pokreta

Vježbe za povećanje opsega pokreta mogu biti aktivne, pasivne i aktivno-potpomognute. Aktivne vježbe temelje se na izotoničkoj kontrakciji gdje pacijent segment tijela pomiče kroz prostor. Pasivne vježbe su vježbe gdje nema kontrakcije ili je ima jako malo te se segment tijela pomiče djelovanjem fizioterapeuta, tj. vanjske sile. Pasivne vježbe se mogu provoditi i kao kontinuirani pasivni pokret koji se provodi pomoću mehaničkog uređaja. Uređaj se lagano i kontinuirano pokreće kroz kontrolirani opseg pokreta. Aktivno-potpomognute vježbe su vježbe gdje pacijent samostalno, aktivno, pomiče segment tijela kroz prostor, ali mu je potrebna pomoć fizioterapeuta kako bi završio pokret. Vježbe se provode kroz bezbolni opseg pokreta do točke otpora kojeg pružaju tkiva. Iznad toga se ne radi pokret jer se onda radi istezanje, a ne vježba za povećanje opsega pokreta. Vježbe za zadržavanje postojećeg opsega pokreta izvode se na način da se nakon inicijalne rezistencije pokret zadrži 3-5 sekundi. Ako se želi povećati opseg pokreta, nakon inicijalne rezistencije položaj se zadrži 15-20 sekundi. Vježbe se rade ritmično kroz 5 do 10 ponavljanja, a broj ponavljanja ovisi o tome u kakvom je stanju pacijent, njegovom odgovoru na tretman i samim ciljevima vježbanja. Svrha vježbanja je ostvarenje normalnog, punog opsega pokreta u koljenskom zglobu [50].

Primjer vježbi:

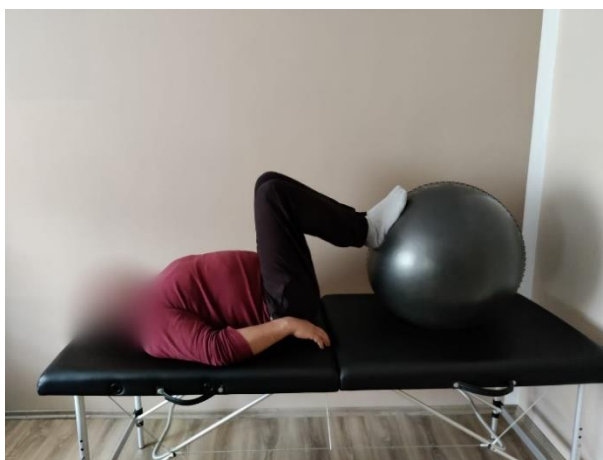


Slika 7.1.2.1. Vježba povećanja opsega pokreta

(Izvor: arhiva autora)

Pacijent je u supiniranom položaju, obje noge su ekstenzirane na podlozi.

Pacijent desnu nogu flektira prema prsima, stopalo je zategnuto.



Slika 7.1.2.2. Vježba povećanja opsega pokreta

(Izvor: arhiva autora)

Pacijent je u supiniranom položaju, ruke su uz tijelo, stopala su postavljena na loptu.

Pacijent nogama privlači loptu prema sebi tako da maksimalno savija koljena te ju vraća u početni položaj.



Slika 7.1.2.3. Vježba povećanja opsega pokreta

(Izvor: arhiva autora)

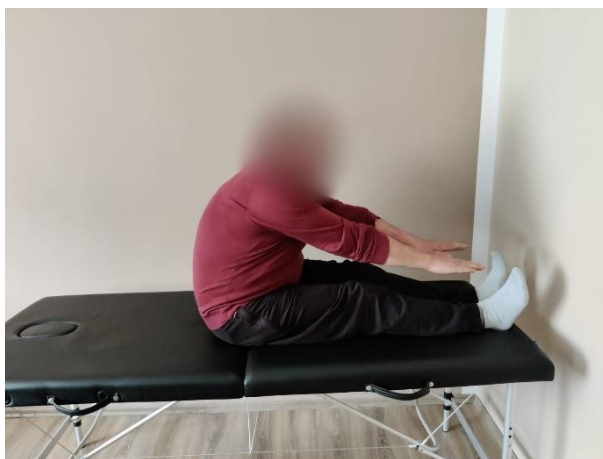Pacijent je u sjedećem položaju, ruke su uz tijelo, noge vise preko ruba kreveta.

Pacijent zategne stopalo, ekstendira nogu te ju vrati u početni položaj i ponovi.

7.1.3. Vježbe istezanja

Vježbama istezanja mišići se istežu preko duljine koju imaju tijekom mirovanja. Njima se povećava tjelesna sposobnost, poboljšava cirkulacija, smanjuje se osjećaj napetosti i povećava se osjećaj relaksiranosti, povećava se opseg pokreta, poboljšava se koordinacija te se smanjuje mišićna bol nakon napetosti. Razlikujemo statičke vježbe istezanja, balističke i metodu proprioceptivne neuromuskularne facilitacije (PNF). Položaj se zadrži 10-30 sekundi. Istezanje se može izvoditi zasebno ili nakon drugog oblika vježbi. Ukoliko se provode zasebno potrebno je zagrijati mišićnu masu koja će se istezati. Zagrijavanje se može izvesti na način da pacijent lagano trči ili vozi sobni bicikl [50].

Primjer vježbi:



Slika 7.1.3.1. Vježba istezanja

(Izvor: arhiva autora)

Pacijent je u sjedećem položaju, ruke su uz tijelo, obje noge su ekstenzirane na podlozi.

Pacijent zategne stopala te se gornjim dijelom trupa zajedno s rukama primiče stopalima. Zadrži položaj te ponovi.



Slika 7.1.3.2. Vježba istezanja

(Izvor: arhiva autora)

Pacijent je u stojećem položaju, ruke su uz tijelo, noge su u širini bokova.

Pacijent se rukom osloni na zid, suprotnom rukom uhvati stopalo, petu povlači prema stražnjici dok ne osjeti istezanje na prednjoj strani natkoljenice. Zadrži položaj te ponovi.

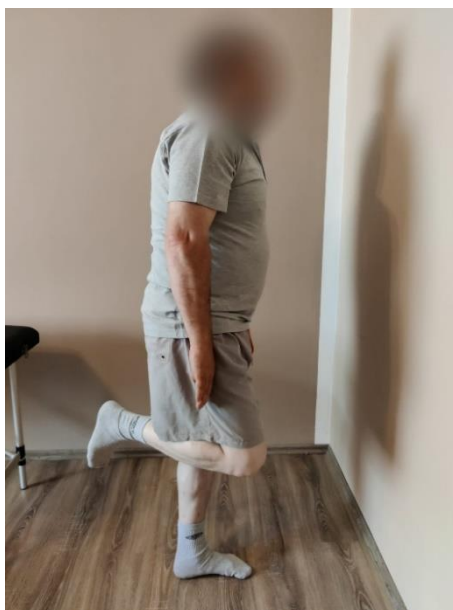7.1.4. Aerobne vježbe

Aerobnim vježbama povećava se aktivnost pacijenta, potiče se njegovo zadovoljstvo, stimulira se spavanje i imaju pozitivan učinak na smanjenje prekomjerne tjelesne težine. Pacijentima s OA koljena preporuča se 30 minuta treninga srednjeg intenziteta, a za veći učinak i do 60 minuta dnevno [51]. Aerobni trening sadrži tri dijela, a to su zagrijavanje, aerobne vježbe i hlađenje. Zagrijavanje se radi da se spriječi mogućnost nastanka ozljeda mišićno koštanog sustava i pojavnosti ishemičnih promjena i aritmija te traje 15 minuta. Trening se može provoditi u obliku hodanja, trčanja, plivanja i sl. Vježbe ne izazivaju bol nego povećavaju broj otkucaja srca, tj. kondicijski su dio aerobnog treninga. Hlađenje je posljednji dio aerobnog treninga. Sličan je zagrijavanju te uključuje pokrete cijelog tijela i statičko istezanje. Traje 5 do 10 minuta. Svrha mu je sprječavanje nesvjestice i kardiovaskularnih komplikacija. Fiziološke promjene koje se događaju u mirovanju su smanjenje frekvencija pulsa, smanjenje krvnog tlaka, povećanje volumena krvi i plućnog volumena itd. Fiziološke promjene koje se događaju tijekom aerobnog treninga su povećanje udarnog volumena srca, maksimalne minutne ventilacije i mnoge druge promjene [50].

7.1.5. Vježbe propriocepcije i balansa

Vježbe propriocepcije i balansa su važne jer kod oboljelih od OA koljena dolazi do oštećenja proprioceptora što utječe na posturalnu stabilnost te se tako povećava rizik od padova. Nužno ih je uključiti u rehabilitacijski program što prije. Propriocepcija je osjet koji omogućava percepciju položaja, pokreta i djelovanja tijela. Proprioceptivnim vježbama povećava se proprioceptivna funkcija tetiva, ligamenata, mišića i zglobova. Balans je sposobnost tijela da se suprotstavi sili gravitacije za vrijeme mirovanja i kretanja. Vježbe se mogu provoditi na balans dasci i ostalim nestabilnim podlogama te pomoću lopte i elastičnih traka [52].

Primjer vježbi:



Slika 7.1.5.1. Vježba propriocepcije i balansa

(Izvor: arhiva autora)

Pacijent je u stojećem položaju, ruke su uz tijelo, noge su u širini bokova.

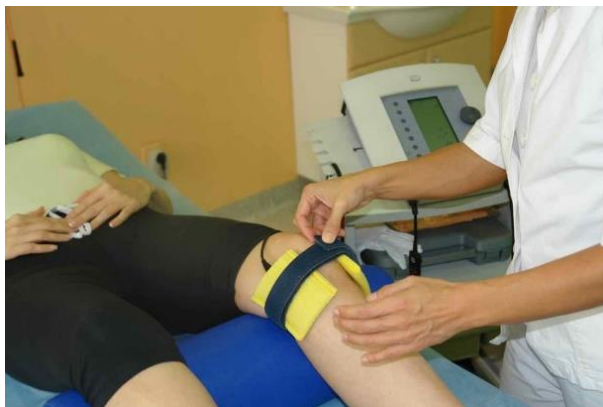Pacijent odigne nogu od podloge, oslonac je na drugoj nozi, zadržava položaj na jednoj nozi, tj. dok ne postigne ravnotežu, vrati u početni položaj i ponovi.

7.2. Elektroterapija

Elektroterapija je direktna primjena električne energije u svrhu liječenja. Prema frekvenciji razlikujemo niskofrekventne (do 1000 Hz), srednjefrekventne (od 1000 do 10000 Hz) i visokofrekventne (iznad 10000 Hz) struje. U OA koljena standardnu elektroterapiju čini galvanizacija, DDS (dijadinamske struje), IFS (interferentna struja), TENS (transkutana električna nervna stimulacija) i ES (elektrostimulacija). Koristi se s ciljem analgezije koja nastaje inhibicijom nociceptora, povećanja razine endogenih endorfina i modulacije prijenosa boli na razini leđne moždine. Elektroterapijom se također smanjuje edem, poboljšava prokrvljenost tkiva i poboljšava se lokalna cirkulacija. Elektroterapija služi kao priprema pacijenta za terapijsko vježbanje [51].

Galvanizacija je istosmjerna, konstantna struja koja ne mijenja ni smjer ni jačinu. Primjenjuje se kao suha i vlažna galvanizacija. Suha galvanizacija se primjenjuje pomoću elektroda u kompresama uz dobru fiksaciju, dok kod vlažne galvanizacije dio tijela na koji se primjenjuje struja mora biti u vodi. Suha galvanizacija se primjenjuje kao poprečna, uzdužna ili točkasta.

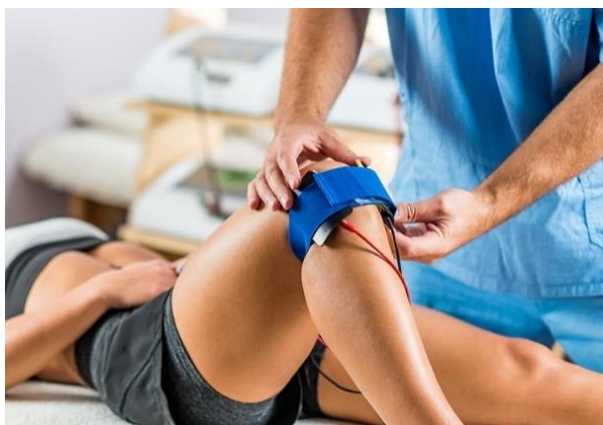Poprečna galvanizacija ima najbolji učinak i tu se elektrode postavljaju jedna nasuprot druge. Kod uzdužne jedna se elektroda postavlja distalno, a druga proksimalno i njome se postiže površinsko prostrujavanje. Kod točkaste galvanizacije aktivna se elektroda postavlja na bolno mjesto, a inaktivna na udaljenije mjesto te se ona primjenjuje na malim površinama. Vlažna galvanizacija se primjenjuje u obliku staničnih kupki koje mogu biti dvostanične i četverostanične. Hiperemija, vazodilatacija, analgetski učinak i povećanje podražljivosti i vodljivosti živaca su terapijski učinci galvanizacije. Kontraindikacije za primjenu galvanske struje su metalna tijela u tkivu, ozlijeđena koža, dekompenzacija srca itd. [53].



Slika 7.2.1. Primjena poprečne galvanske struje

(Izvor: <https://fizioterapija.net/elektroterapija-za-lajsanje-tezav-po-operacijah/?cn-reloaded=1>)

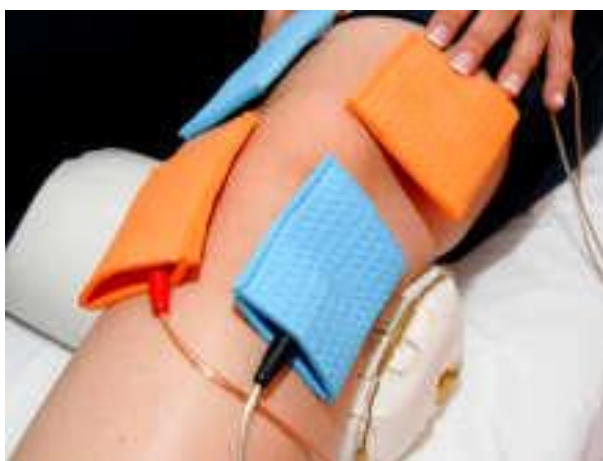Dijadinamske struje su niske frekvencije, impulsne sinusoidne struje čija je frekvencija 50-100 Hz. Poznate su pod nazivom modulirane struje. Razlikuje se više modulacija dijadinamskih struja s ciljem analgetskog učinka, smanjenja boli i edema, poboljšanja lokalne cirkulacije i povećanja mišićne kontrakcije. Modulacija I je punovalno usmjerena s frekvencijom od 100 Hz. Njome se postiže analgetski učinak. Modulacija II je poluvalno usmjerena s frekvencijom od 50 Hz. Jačeg je analgetskog učinka te djeluje na toniziranje vezivnog tkiva. Modulacija III je kombinacija modulacije I i II. Djeluje na smanjenje edema i hematoma, smanjenje tonusa te smanjenje boli. Modulacija IV je kombinacija poluvalne i galvanske struje. Nju nazivamo elektroanalgezijom. Primjenjuje se kod izvanzglobnog reumatizma i bolnih sindroma. Dijadinamske struje se ne primjenjuju nakon krioterapije, nakon gubitka osjeta, nakon elektroanalgezije i kod dermatoloških stanja. Kontraindikacije za njihovu primjenu su akutni i subakutni tromboflebitis, akutna upalna stanja, povišena temperatura, maligna bolest, krvarenja, dekompenzacija srca, pacemaker i metali u tijelu na mjestu primjene [53].



Slika 7.2.2. Primjena DDS

(Izvor: <https://www.adiva.hr/wp-content/uploads/2020/05/elektroterapija-magnetoterapija-terapija-ultrazvukom-i-laserom.jpg>)

Interferentne struje su izmjenične struje, srednje frekvencije. Nastaju u tkivu iz dva strujna kruga koja se križaju. U tkivima se između elektroda i strujnih linija stvara disperzija. Terapijski učinak je na mjestu križanja srednje frekventnih struja. Mogu se primjenjivati s četiri ili dvije elektrode ili vakuum elektrodama. Njihovi učinci su smanjenje boli i upale, smanjenje otekline, povećanje cirkulacije, mišićne kontrakcije, ubrzano cijeljenje tkiva i smanjenje stresne inkontinencije. Kontraindikacije za primjenu IFS su oštećenje osjeta, tromboza, Parkinsonova bolest, spazam, pacemaker, teški kardiološki bolesnici [53].

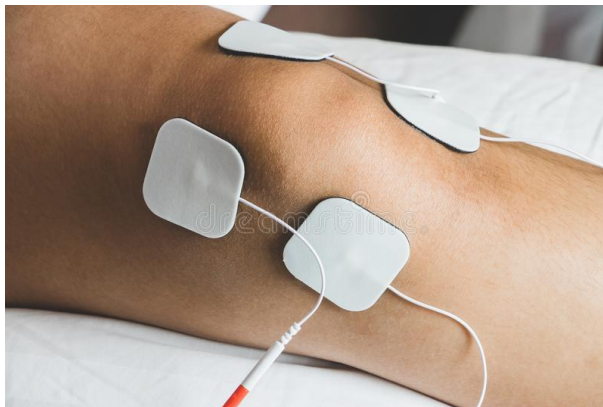


Slika 7.2.3. Primjena IFS

(Izvor: <https://www.drsolakovic.com/elektroterapija/>)

TENS je često primjenjivana elektroanalgetska metoda. Njome se stimuliraju živčani završeci u koži i potkožnom tkivu. Elektrode se postavljaju na mjesto boli, a vrijeme trajanje procedure je

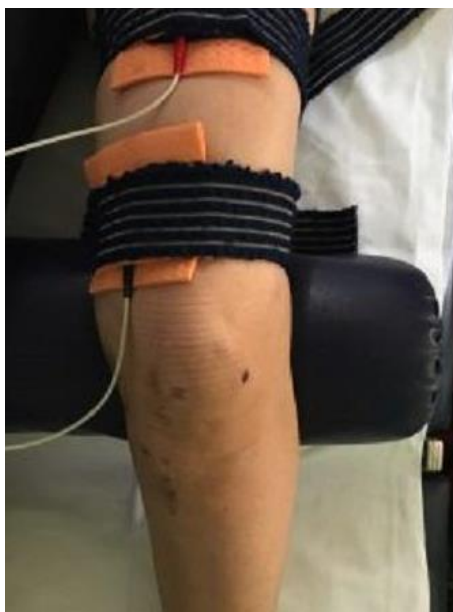20-30 minuta, a može i do 2 sata ili više puta na dan [53]. Primjena TENS-a je široka, a preporuča se i u liječenju OA koljena kao elektroanalgetska metoda jer značajno smanjuje bol [51]. Kontraindikacije za primjenu su pacijenti sa srčanim stimulatorom, dekompenziranim srcem, epilepsijom, a također je kontraindicirana primjena u području glave i vrata [53].



Slika 7.2.4. Primjena TENS-a

(Izvor: <https://thumbs.dreamstime.com/b/patient-applying-electrical-stimulation-therapy-knee-joint-electrical-tens-patient-applying-electrical-stimulation-therapy-124785739.jpg>)

Elektrostimulacija je primjena električnih impulsa u svrhu izazivanja mišićne kontrakcije. Postoje mjesta gdje se najlakše podražuje mišić na kontrakciju, tzv. Erbove točke. Postoje mišićne i živčane motorne točke. Mišićne motorne točke su na mjestu gdje eferentni živac ulazi u mišić, dok su živčane motorne točke na mjestu gdje živac prolazi najbliže površini kože. Podraživanje se provodi monopolarnom tehnikom ili bipolarnom tehnikom koju koristimo kod OA koljena. Kontraindikacije za primjenu ES su pacijenti sa srčanim stimulatorom, kožne promjene na mjestu postavljanja elektroda, tromboflebitis, sklonost krvarenju [15]. U pacijenata s OA-om koljena preporuča se ES m. vastusa medialis zbog ponovne edukacije kontrakcije navedenog mišića te se izvodi ES kao uvod u vježbe jačanja. Također se preporuča onim pacijentima koji ne mogu uspješno izvoditi medicinske vježbe [51].

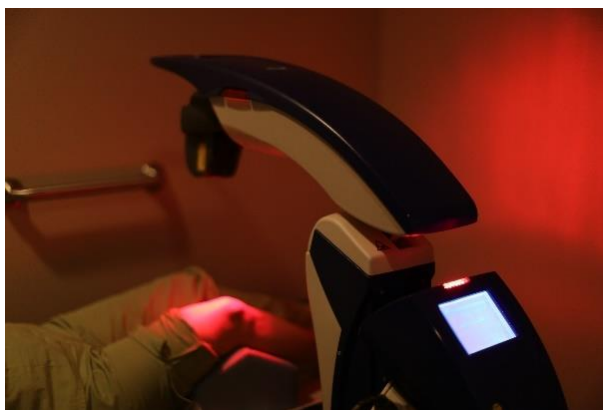

Slika 7.2.5. ES m.vastus medialis

(Izvor: <https://najdoktor.com/fizikalna-terapija-i-poslijeoperacijska-rehabilitacija-koljena/a851>)

7.3. Terapija laserom

Laser (eng. Light Amplification by Stimulated Emission of Radiation) je uređaj koji usmjerava svjetlost precizno na željeni dio pacijentovog tijela. U liječenju OA-a razlikujemo lasere niske i visoke snage. Dubina prodiranja lasera visoke snage je velika, do 6 cm te je zbog toga taj tip lasera učinkovitiji u liječenju OA-a koljena. Laser niske snage se koristi s ciljem analgezije, dok laser visoke snage osim analgetskog učinka ima i druge učinke, tj. fotokemijske, fotomehaničke i fototermičke učinke. Fotokemijski učinak nastupa apsorpcijom energije laserske zrake od hemoglobina, melanina i vode i djeluje na staničnu membranu i enzime. Fotomehanički učinak baziran je na impulsnom titranju laserskog snopa te ima dobar učinak na hrskavično tkivo. Fototermički učinak je baziran na apsorpciji topline u tkivima [51]. Laseri imaju malu izlaznu snagu <math><500\text{ mW}</math>, koriste se monokromatskim diodama (lasersko svjetlo ima jednu valnu dužinu) u dozi do



Slika 7.3.1. Primjena terapije laserom

(Izvor: https://www.cellularhealing.net/hubfs/IMG_4509.jpg)

7.4. Magnetoterapija

Magnetoterapijom se u svrhu liječenja primjenjuje magnetno polje. Magnetno polje prodire u svaku stanicu u tijelu i time djeluje na svaku njezinu oslabljenu funkciju. Vrijeme trajanja terapije je 20-30 minuta te za vrijeme provođenja pacijent može biti u odjeći. Magnetoterapija se može primjenjivati pomoću raznih aplikatora kao što su veliki i mali bubanj, ploče i krugovi. S obzirom na veličinu magnetskog polja razlikuje se magnetsko polje visokog i niskog intenziteta. Magnetsko polje visokog intenziteta (više od 100 V/m) ima termičke i netermičke učinke, a magnetsko polje niskog intenziteta (manje od 1 V/m) ima samo netermičke učinke. Termički učinak se odnosi na povišenje temperature cijelog organizma, dok se netermički učinci odnose na vegetativni i središnji živčani sustav i endokrine žlijezde. U akutnoj fazi koristi se niži intenzitet i kraće trajanje, dok se u kroničnoj fazi koristi viši intenzitet i duže trajanje terapije. Kontraindikacije za primjenu magnetske terapije su dijabetička angiopatija, pacemaker, gastrointestinalna krvarenja, akutne infekcije i gljivične bolesti [15].

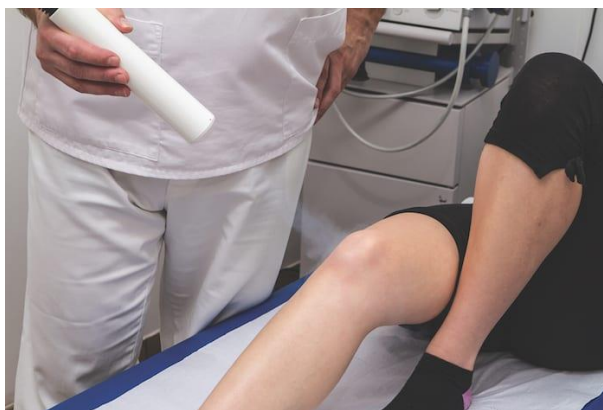

Slika 7.4.1. Primjena magnetoterapije

(Izvor: <http://natus.hr/Magnetoterapija>)

7.5. Krioterapija

Krioterapija se koristi u rehabilitaciji za smanjenje upale i boli, što zauzvrat olakšava poboljšanje pokretljivosti. Također se postiže analgetski i spazmolitički učinak, facilitira se mišićna kontrakcija i smanjuje se krvarenje. Hladnoća pomaže u ublažavanju boli tako što privremeno umrtvljuje zahvaćeno područje stežući krvne žile i blokirajući živčane impulse u zglobu. Tehnike za krioterapiju uključuju primjenu hladnoće ili ledenih obloga te masažu ledom na bolnim područjima. U jednom ispitivanju, primjena 20 minuta masaže ledom, 5 dana tjedno, tijekom 3 tjedna, pokazala je klinički važnu korist za OA koljena na povećanje snage m.quadricepsa. Postoje dokazi da bi se masaža ledom mogla koristiti za poboljšanje raspona pokreta i snage koljena te funkcije kod pacijenata s OA-om koljena [54]. Kontraindikacije za primjenu krioterapije su Raynaudova bolest, intolerancija hladnoće, prekomjerna osjetljivost na hladnoću i krioglobulinemija [53].



Slika 7.5.1. Primjena hladnoće

(Izvor: <https://ilovemanchester.com/can-cryotherapy-heal-my-painful-knee-injury>)

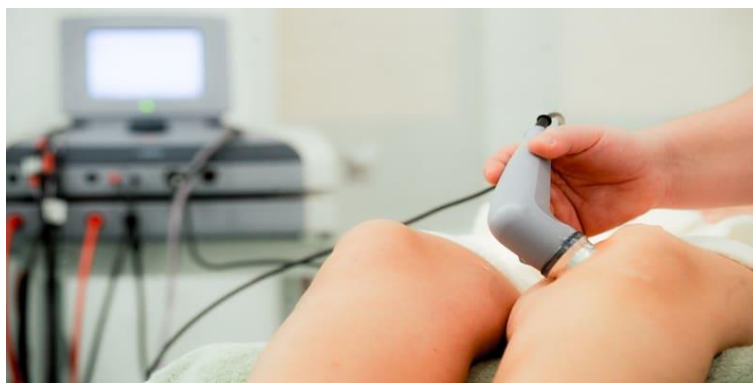7.6. Termoterapija

Terapija toplinom u rehabilitaciji se koristi za smanjivanje boli i ukočenosti, za povećanje ekstenzibilnosti kolagena te ima analgetski i relaksirajući učinak. Pomaže opustiti mišiće i povećati cirkulaciju u zahvaćenom području. Toplina uvijek prijeđe s toplijeg tijela na hladnije. Tehnike toplinske terapije uključuju primjenu toplih obloga, parafina, terapijskog ultrazvuka, kratkovalnu i mikrovalnu diatermiju. I krioterapiju i termoterapiju pacijent može lako sam primijeniti kod kuće, a mogu se kombinirati i s drugim rehabilitacijskim intervencijama [54]. Kontraindikacije za termoterapiju su hemoragije, tromboflebitis, maligni tumor i poremećeni osjet [53].

7.7. Terapijski ultrazvuk

Terapijski ultrazvuk je dubinska metoda termoterapije sa titrajima iznad 20000 Hz. U fizikalnoj terapiji prosječni intenzitet je od 0.5 do 3 W/cm² [53], a primjenjuje se od 4 do 8 minuta. Razlikuje se kontinuirani ultrazvuk koji se koristi za ostvarivanje termalnih učinaka i pulsirajući ultrazvuk koji se koristi za postizanje netermalnih učinaka. Ultrazvuk od 1 MHz prodire 5 cm u dubinu, a od 3 MHz prodire 2 cm u dubinu [55]. Za primjenu ultrazvuka na kožu potrebno je kontaktno sredstvo da bi se eliminirao zrak između glave sonde i površine tijela te povećala količina ultrazvuka koja ulazi u tijelo. Djelovanje ultrazvuka može biti mehaničko, toplinsko i fizikalno-kemijsko. Kod OA koljena najvažnije je toplinsko djelovanje koje se temelji na apsorpciji energije koja se u tkivu

pretvara u toplinu. Kontraindikacije za primjenu ultrazvuka su maligni tumor, srčana oboljenja, a treba biti oprezan kod metala u tijelu jer može doći do pregrijavanja [15].



Slika 7.7.1. Primjena terapijskog ultrazvuka

(Izvor: <https://www.fizioterapeut.hr/fizikalna-terapija/elektroterapija/ultrazvuk-terapija-ultrazvukom/>)

7.8. Hidroterapija

Hidroterapija je terapijsko primjenjivanje vode koje ima važnu ulogu u fizikalnoj terapiji kao i u liječenju pacijenata s OA-om koljena. S obzirom da voda ima razna fizikalna svojstva poput gustoće, sile uzgona, hidrostatskog tlaka, temperature, ona je čine prikladnom za rehabilitaciju. Sila uzgona omogućava provođenje vježbi u vodi. Pokret koji se provodi u vodi prema gore olakšava dok pokret koji se izvodi prema dolje otežava pokret. Sila uzgona je korisna i za pretile pacijente jer kod njih vježbe koje se izvode na tlu opterećuju zglob koljena. Hidrostatski tlak je tlak koji voda vrši na tijelo koje je uronjeno u nju. On povećava protok krvi kroz mišiće i time poboljšava mišićnu funkciju. Temperatura vode se mora kontrolirati jer voda koja je hladnija može uzrokovati drhtanja, može povećati mišićnu napetost ili može doći do hipotermije dok voda koja je previše topla može uzrokovati umor.

Hidroterapija se može primjenjivati u Hubbard kadama i vježbama u bazenu. Hubbard kade su namijenjene za uranjanje cijelog tijela. Terapija u Hubbard kadama traje 20 minuta, a temperatura vode je od 36° do 39°. Bazen bi oko sebe trebao imati površine koje sprečavaju klizanje pacijenta, a time i moguće padove i ozljede. Temperatura vode u bazenu bi trebala biti od 33.5° do 35.5° [55].

Vježbe u vodi nerijetko se provode u sklopu balneoterapije. Ukoliko kod pacijenta s OA-om koljena postoji komorbiditet (npr. dijabetes) upravo se preporuča balneoterapija [51]. Vježbe koje se mogu izvoditi u vodi su plivanje, trčanje, hodanje i mnoge druge. Upotrebom hidroterapije poboljšava se cirkulacija, opseg pokreta, mišićna snaga, fleksibilnost. Također cilj hidroterapije je i poboljšanje pokreta, koordinacije, smanjenje boli, spazma, ali i poboljšanje kardiovaskularne i respiratorne kondicije. Kontraindikacije za provođenje su teška epilepsija, krvarenja, poremećen osjet dijela koji se uranja u vodu, loša termoregulacija [55].



Slika 7.8.1. Prikaz vježbi u bazenu

(Izvor: https://hr-m.iliveok.com/sports/vjezbe-za-gubitak-tezine-u-bazenu_113252i15913.html)

8. Edukacija pacijenta

Edukacija pacijenta je esencijalni dio liječenja. Kroz edukaciju pacijent dobiva osnovna znanja o bolesti kao što su uzroci i simptomi bolesti, mogućnosti liječenja, prognoza te mjere samopomoći. Savjetuje ga se da promijeni životni stil s ciljem zaštite zgloba koljena. Pacijentu s prekomjernom tjelesnom masom se preporuča da smanji tjelesnu masu zbog opterećenja na zahvaćeni zglob. Preporuča se mediteranska prehrana koja predstavlja zlatni standard pravilne prehrane s brojnim povoljnim učincima na zdravlje. Potrebno je unositi zdrave masti, proteine, nerafinirane ugljikohidrate i povrće bez škroba. Za primjeren način prehrane potreban je personalizirani pristup [51]. Također je važno educirati pacijenta o važnosti provođenja terapijskih vježbi i drugih oblika tjelesne aktivnosti. Bez obzira koliko godina ima pacijent bitno je da mu tjelesna aktivnost bude jedna od životnih navika s ciljem unaprjeđenja sveukupnog zdravlja. Npr. osobama starije životne dobi preporuča se tjedno vježbanje od minimalno 150 minuta umjerenog intenziteta ili 75 minuta visokog intenziteta. Ukoliko koristi pomagala za hod potrebno ga je educirati kako ih pravilno koristiti. Ako se koriste štace, one moraju biti prilagođene svakom pacijentu kojem se daju. Gornji rub štaka mora biti 5 cm ispod lakta, rukohvati moraju biti u ravnini zdjelice, laktovi moraju biti blago flektirani te oslonac mora biti na štakama, nikako ne na laktovima. Razlikuje se dvotaktni, trotaktni i četverotaktni hod. Kod dvotaktnog hoda prvo idu štace pa doskok do štaka ili istovremeno desna noga i lijeva štaca, a zatim lijeva noga i desna štaca. Kod trotaktnog hoda prvo idu štace, bolesna noga pa zdrava noga. Kod četverotaktnog hoda prvo ide štaca na strani bolesne noge, zdrava noga, bolesna noga i štaca na strani zdrave noge. Kod hoda uz stepenice prvo mora ići zdrava noga, štace pa bolesna noga, dok pri hodu niz stepenice prvo moraju ići štace, bolesna noga pa zdrava noga. Pri ustajanju i sjedanju oslonac mora biti rukama na rukohvatima, a bolesna, tj. operirana noga mora biti ispružena. Pacijent mora uskladiti ASŽ sa zdravstvenim stanjem što znači da mora prilagoditi radno mjesto, izbjegavati teška i nepravilna opterećenja, priuštiti si odgovarajući odmor i slično [48].

Važno je pacijenta upoznati s pojedinim terapijama te mu objasniti svrhu i cilj istih. Fizioterapeut prilikom provođenja fizikalne terapije ima priliku informirati pacijenta te mu pružiti psihosocijalnu potporu. Samopouzdanje pacijenta ima utjecaj na ukupan ishod liječenja [56]. Edukacija je važna za zadržavanje motivacije i pridržavanje programa vježbanja. Jasno je pokazano da je edukacija u kombinaciji s tjelesnom aktivnošću najučinkovitiji nefarmakološki tretman OA-a koljena [57].

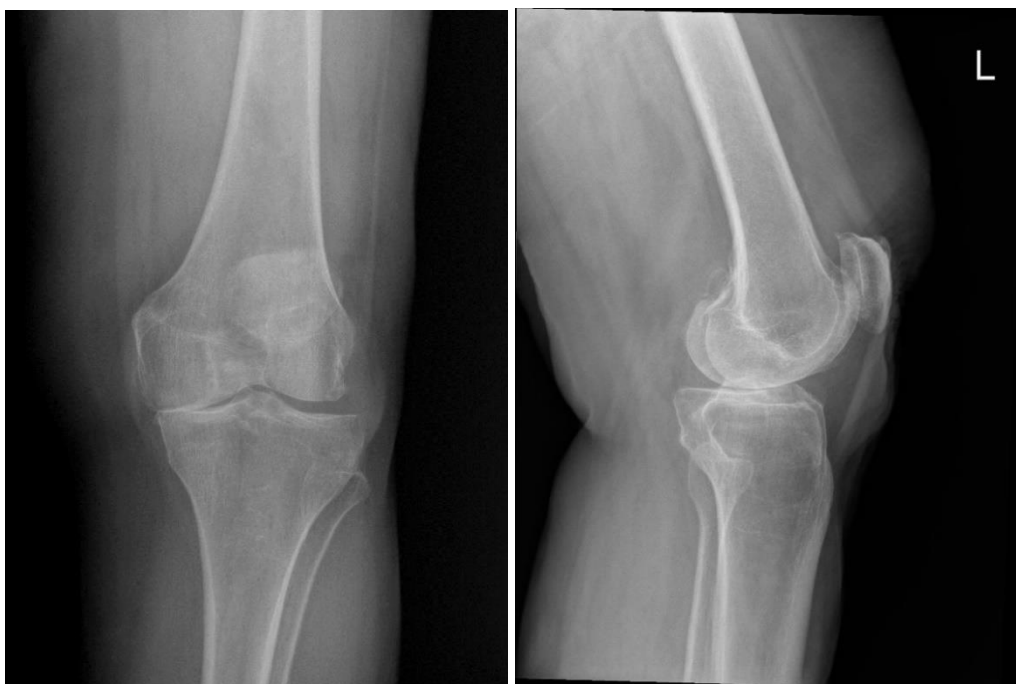9. Prikaz slučaja

Bolesnica N.F., starosti 65 godina, visine 160 cm i težine 85 kg, žali se na dugogodišnje bolove u lijevom koljenu. Cijeli život bavila se poljoprivredom i radom u teškim uvjetima, gdje je većinu posla obavljala ručno. Puno vremena je provodila u nepravilnom položaju, semifleksija trupa, naročito koljena koja su bila opterećena. Stajanje na istom mjestu i rotacije trupa doprinijele su razvoju simptoma. Bolovi su se postupno pogoršavali, kretanje su bile otežane, hodala je uz pomagalo što joj je otežavalo svakodnevno kretanje te samim time i smanjivalo kvalitetu života. Bolovi su bili najintenzivniji pri opterećenju i hodu po stepenicama, ali su se javljali i u mirovanju. Posljednjih godinu dana dobila je na težini 9 kilograma. Fizikalna terapija joj je kratkotrajno pomogla, analgetici djelomično umanjili bolove. Nakon kliničkog pregleda i radiološke obrade indicirano je operacijsko liječenje u smislu ugradnje totalne endoproteze koljena.

Rani poslijeoperacijski tijek protekao je uredno. Dva dana boravi u jedinici intenzivnog liječenja, nakon toga se premješta na odjel kada se započinje s fizikalnom terapijom pod nadzorom odjelnog fizioterapeuta. Gospođa se subjektivno osjeća dobro. Tijekom boravka na odjelu u trajanju od šest dana postigla je punu ekstenziju operiranog koljena te fleksiju 0°-80°. Iz bolnice je izašla s dvije podlaktične štake.

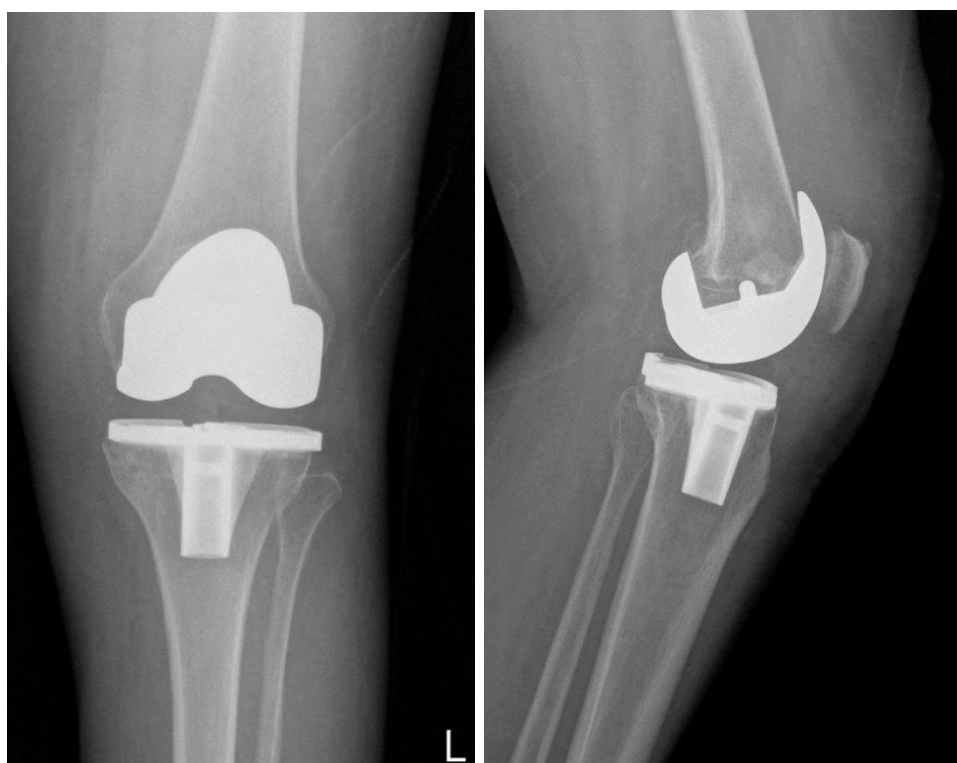Nakon otpusta iz bolnice provođenje fizikalne terapije nastavljeno je u kući, zatim u toplicama na odjelu za rehabilitaciju traumatoloških i ortopedskih bolesnika i nakon toga u ambulantlyj fizikalnoj terapiji. Nakon sedam tjedana gospođa je započela sa hodom uz jednu podlaktičnu štaku. Provođene su individualne vježbe jačanja natkoljene muskulature i elektrostimulacija za m. quadriceps zbog atrofije uslijed slabije aktivnosti i poštede lijeve noge. Individualno je razgibavano lijevo koljeno zbog smanjenog opsega pokreta. UZV terapija provođena je na lateralnoj zgloboj pukotini, na bolnom mjestu zbog bolje prokrvljenosti i brže regeneracije tkiva. Krioterapija je korištena kao analgetsko sredstvo.

Četiri mjeseca nakon operacije gospođa N.F. ima opseg pokreta u lijevom koljenu 0°- 120°. Sposobna je za dulji hod, do 2 km. Vozi bicikl, automobil i bez poteškoća obavlja ASŽ. Nakon operacije izgubila je 15 kilograma što govori koliko je važno kretanje te koliko onesposobljenost utječe na pojedinca. Rana rehabilitacija i kvalitetan pristup su neophodni za pozitivan ishod rehabilitacije.



Slika 9.1. Prikaz koljena prije operacije

(Izvor: arhiva autora)



Slika 9.2. Prikaz koljena nakon ugrađenog TEP-a

(Izvor: arhiva autora)

10. Zaključak

Osteoartritis je najčešća degenerativna bolest koja pogađa veliki broj ljudi. Od svih zglobova u tijelu najčešće zahvaća koljeno. Rizični čimbenici za nastanak osteoartritisa su genetski čimbenici, pretilost, mehanički čimbenici, spol i životna dob. Prema uzroku podijelili smo ga na primarni kojemu ne znamo uzrok i sekundarni koji nastaje zbog traume, malformacije, pogrešnog položaja i dr. Proces počinje tako što dolazi do oštećenja hrskavice koja se više ne obnavlja. Vremenom su simptomi sve izraženiji te narušavaju kvalitetu života pacijenta. Ukočenost, bolnost i oticanje neki su od simptoma. Prognoza bolesti ovisi o samoj progresiji. Nakon što se postavi dijagnoza kreće se s liječenjem koje može biti konzervativno ili operativno. Pod konzervativno liječenje spada provođenje fizioterapijske intervencije gdje se provode terapijske vježbe od kojih je bitno izdvojiti vježbe jačanja, vježbe povećanja opsega pokreta, vježbe istezanja, aerobne vježbe te vježbe propriocepcije i balansa. Navedene vježbe su se pokazale uspješne u suzbijanju simptoma osteoartritisa. Također se provodi elektroterapija, terapija laserom, magnetoterapija, krioterapija, termoterapija i terapija popularna među oboljelima od OA-a, tj. hidroterapija. Ukoliko je konzervativno liječenje neuspješno pristupa se operativnom liječenju, a tu ubrajamo artroskopiju, korektivnu osteotomiju, PEP koljena, TEP koljena i artrodezu. Nakon operativnog liječenja, opet slijedi fizikalna terapija koja ima veliku ulogu. Nezaobilazni dio liječenja je educiranje pacijenta. Pacijenta se mora upoznati s bolesti jer samo razumijevanje bolesti je važno za prognozu i liječenje.

11. Literatura

- [1] Lespasio MJ, Piuizzi NS, Husni ME, Muschler GF, Guarino A, Mont MA.: Knee Osteoarthritis: A Primer., Perm J. 2017.
- [2] Hrvat. čas. zdr. znan. 2021; 1: 94-98
- [3] W. Platzer: Priručni anatomske atlas-Sustav organa za pokretanje, Medicinska naklada, Zagreb, 2003.
- [4] Fernandes L, Hagen KB, Bijlsma JW, Andreassen O, Christensen P, Conaghan PG i sur. EULAR recommendations for the non-pharmacological core management of hip and knee osteoarthritis. Ann Rheum Dis. 2013;72:1125-135.
- [5] T. Dürriegl: Reumatologija – udžbenik za fizioterapeute i radne terapeute, Sveučilište u Zagrebu, Medicinski fakultet, Zagreb, 1997.
- [6] Fransen M, McConnel S, Harmer AR, Van der Esch M, Simic M, Bennell KL. Exercise for osteoarthritis of the knee. The Cochrane Collaboration, The Cochrane Library. 2015.
- [7] J. Krmpotić-Nemanić, A. Marušić: Anatomija čovjeka, Medicinska naklada, Zagreb, 2004.
- [8] J. Fanghanel, F. Pera, F. Anderhuber, R. Nitsch (ur.): Waldeyerova anatomija čovjeka, Golden marketing/Tehnička knjiga, Zagreb, 2009.
- [9] I. Jajić, Z. Jajić: Fizijatrijsko-reumatološka propedeutika, Medicinska naklada, Zagreb, 2004.
- [10] Pećina M i sur. ORTOPEDIJA. 3. izd. Zagreb: Naklada Ljevak; 2004.
- [11] M. Erceg: Ortopedija za studente medicine, Medicinski fakultet, Split, 2006.
- [12] Kohn MD, Sassoon AA, Fernando ND.: Classifications in Brief: Kellgren-Lawrence Classification of Osteoarthritis, Clin Orthop Relat Res. 2016.
- [13] Nelson AE, Braga L, Renner JB, et al. Characterization of individual radiographic features of hip osteoarthritis in African American and White women and men: the Johnston County Osteoarthritis Project. Arthritis Care Res (Hoboken) 2010.
- [14] C. Palazzo, J.-F. Ravaud, A. Papelard, P. Ravaud, S. Poiraudau; The burden of musculoskeletal conditions, PLoS ONE, 9 (2014)
- [15] Babić-Naglić, Đ. Fizikalna i rehabilitacijska medicina, Zagreb, Medicinska naklada, 2013.

[16] C. Palazzo, C. Nguyen, M. M. Lefevre-Colau, F. Rannou, S. Poiraudou: Risk factors and burden of osteoarthritis, 2016.

<https://www.sciencedirect.com/science/article/pii/S1877065716000245?via%3Dihub>, dostupno 16.2.2023.

[17] A. Palotie, P. Väisänen, J. Ott, L. Ryhänen, K. Elima, M. Vakkula, et al.; Predisposition to familial osteoarthritis linked to type II collagen gene, *Lancet*, 1 (1989)

[18] <https://link.springer.com/article/10.1007/s10787-011-0118-0>, dostupno 17.2.2023.

[19] V.K. Srikanth, J.L. Fryer, G. Zhai, T.M. Winzenberg, D. Hosmer, G. Jones; A meta-analysis of sex differences prevalence, incidence and severity of osteoarthritis, *Osteoarthritis Cartilage*, 13 (2005).

[20] Zhang Y., Jordan J.M. Epidemiology of Osteoarthritis. *Clin. Geriatr. Med.* 2010;26:355–369. doi: 10.1016/j.cger.2010.03.001.

[21] D.T. Felson, R.C. Lawrence, P.A. Dieppe, R. Hirsch, C.G. Helmick, J.M. Jordan, et al. Osteoarthritis: new insights. Part 1: the disease and its risk factors, *Ann Intern Med*, 133 (2000)

[22] Hackenbroch MH. *Arthrosen*. Georg Thieme Verlag; 2002.

[23] D. Primorac, V. Molnar, E. Rod, Ž. Jeleč, F. Čukelj, V. Matišić, T. Vrdoljak, D. Hudetz, H. Hajsok, I. Borić: Knee Osteoarthritis: A Review of Pathogenesis and State-Of-The-Art Non-Operative Therapeutic Considerations: *Genes* (Basel) 2020 Jul 26;11(8):854. doi: 10.3390/genes11080854.

[24] Johnson VL, Hunter DJ. The epidemiology of osteoarthritis. *Best Pract Res Clin Rheumatol*. 2014.

[25] Mahir L, Belhaj K, Zahi S, Azanmasso H, Lmidmani F, El Fatimi A. Impact of knee osteoarthritis on the quality of life. *Ann Phys Rehabil Med*. 2016.

[26] Roos EM, Arden NK. Strategies for the prevention of knee osteoarthritis. *Nat Rev Rheumatol*. 2016.

[27] H. J. Braun, G. E. Gold: *Diagnosis of Osteoarthritis: Imaging*, 2011.

[28] Hayashi D, Roemer FW, Guermazi A.: *Imaging for osteoarthritis.*, *Ann Phys Rehabil Med*. 2016.

- [29] Altman RD, Gold GE. Atlas of individual radiographic features in osteoarthritis, revised. Osteoarthritis Cartilage. 2007.
- [30] Kellgren JH, Lawrence JS. Radiological assessment of osteo-arthrosis. Ann Rheum Dis. 1957.
- [31] Solomon DH, Katz JN, Carrino JA, et al. Trends in knee magnetic resonance imaging. Med Care 2003.
- [32] T. Durrić i V. Vitulić: Reumatologija; Jugoslavenska medicinska naklada, 1982.
- [33] <https://www.ncbi.nlm.nih.gov/pmc/articles/PMC2841860/> ,dostupno 1.4.2023.
- [34] Hinkley A, Websterbogaert S, Litchfield R. The effect of bracing on varus gonarthrosis. J Bone Joint Surg. 1999;81:539–548.
- [35] <https://www.ncbi.nlm.nih.gov/pmc/articles/PMC7961389/> ,dostupno 1.4.2023.
- [36] <https://pubmed.ncbi.nlm.nih.gov/35126931/> ,dostupno 1.4.2023.
- [37] Chua M.J., Hart A.J., Mittal R., Harris I.A., Xuan W., Naylor J.M. Early mobilisation after total hip or knee arthroplasty: A multicentre prospective observational study. PLoS ONE. 2017;12:e0179820. doi: 10.1371/journal.pone.0179820.
- [38] <https://www.ncbi.nlm.nih.gov/pmc/articles/PMC8313165/> ,dostupno 2.4.2023.
- [39] Loia MC, Vanni S, Rosso F, et al. High tibial osteotomy in varus knees: Indications and limits. Joints. 2016 Aug 18;4(2):98–110. DOI: <https://doi.org/10.11138/jts/2016.4.2.098> ,dostupno 2.4.2023.
- [40] M. Hašpl; Kirurško liječenje osteoartritisa koljena, Klinika za ortopediju Medicinskoga fakulteta Sveučilišta u Zagrebu, Zagreb, Hrvatska, 2005., <https://hrcak.srce.hr/file/185982> ,dostupno 2.4.2023.
- [41] Affatato, S. (2015). The history of total knee arthroplasty (TKA). Surgical Techniques in Total Knee Arthroplasty and Alternative Procedures, 3–16. doi: 10.1533/9781782420385.1.3, dostupno 15.4.2023.
- [42] Conway JD, Mont MA, Bezwada HP.: Arthrodesis of the knee; J Bone Joint Surg Am. 2004 Apr;86(4):835-48. <https://pubmed.ncbi.nlm.nih.gov/15069154/> ,dostupno 15.4.2023.
- [43] MacDonald JH, Agarwal S, Lorei MP, Johanson NA, Freiberg AA.: Knee arthrodesis; J Am Acad Orthop Surg. 2006 Mar;14(3):154-63. <https://pubmed.ncbi.nlm.nih.gov/16520366/> ,dostupno 15.4.2023.

- [44] I. Klaić, L. Jakuš: Fizioterapijska procjena, Zdravstveno veleučilište, Zagreb, 2017.
- [45] C. Goetz, E. Ecosse, A. C. Rat, J. Pouchot, J. Coste, F. Guillemin: Measurement properties of the osteoarthritis of knee and hip quality of life OAKHQOL questionnaire: an item response theory analysis, 2011., <https://academic.oup.com/rheumatology/article/50/3/500/1790801> ,dostupno 19.4.2023.
- [46] https://www.physio-pedia.com/WOMAC_Osteoarthritis_Index ,dostupno 19.4.2023.
- [47] https://www.physio-pedia.com/Knee_Injury_and_Osteoarthritis_Outcome_Score ,dostupno 21.4.2023.
- [48] S. Grazio, B. Ćurković, Đ. Babić-Naglić, B. Anić, J. Morović-Vergles, T. Vlák, Z. Gnjidić, D. Martinović-Kaliterna, S. Novak, T. Kehler, M. Hanih: Smjernice Hrvatskoga reumatološkog društva za liječenje osteoartritisa kuka i koljena, Reumatizam, Vol. 57 No. 1, 2010. <https://hrcak.srce.hr/clanak/184227%3f> ,dostupno 22.4.2023.
- [49] Roddy, E. et al. (2005) Evidence-based Recommendations for the Role of Exercise in the Management of Osteoarthritis of the Hip and Knee - the MOVE Concensus. Rheumatology, 44(1), str. 67-73
- [50] Kisner, C., Colby, L.A. (2012) (2012) Therapeutic Exercise: Foundations and Technique. 6. izdanje. Philadelphia: F.A. Davis Company
- [51] S. Grazio i sur.: Smjernice za liječenje bolesnika s osteoartritisom kuka i/ili koljena, Fizikalna i rehabilitacijska medicina, vol.27, br. 3-4, str. 330-381, 2015. <https://hrcak.srce.hr/file/240736> ,dostupno 5.5.2023.
- [52] Kloos, A.D., Givens D.L. (2012) Exercise for Impaired Balance // Therapeutic Exercise: Foundations and Techniques / Kisner, C., Coly L.A. Philadelphia: F.A. Davis Company. 260-289.
- [53] Jajić, I i sur. (2000) Fizikalna Medicina i opća rehabilitacija, 2. izdanje. Zagreb: Medicinska Naklada
- [54] Brosseau L, Yonge KA, Robinson V, Marchand S, Judd M, Wells G, Tugwell P.: Thermotherapy for treatment of osteoarthritis, Cochrane Database Syst Rev. 2003;2003(4) <https://www.ncbi.nlm.nih.gov/pmc/articles/PMC6669258/> ,dostupno 6.5.2023.
- [55] Cameron, M.H. (2013) Physical Agents in Rehabilitation: From Research to Practice. 4. izdanje. St Louis: Elsevier Saunders

[56] Babić-Naglić: Nefarmakološko liječenje osteoartritisa, Reumatizam, vol.52. No 2, Zagreb, 2005. str. 40-45

[57] Gay C, Chabaud A, Guilley E, Coudeyre E.: Educating patients about the benefits of physical activity and exercise for their hip and knee osteoarthritis. Systematic literature review, Ann Phys Rehabil Med. 2016 Jun;59(3):174-183.

Popis slika

Slika 2.1. Anatomska obilježja koljena (Izvor: https://regenerativespineandjoint.com/2023/02/23/knee-anatomy-regenerative-treatment-options/)	3
Slika 2.3.1. Anatomska obilježja koljena (Izvor: https://profadrianwilson.co.uk/knee-treatments/knee-anatomy/)	4
Slika 2.4.1. M. quadriceps femoris (Izvor: https://www.bodyjunction.co.uk/2016/08/17/what-are-the-quads-quadriceps-femoris/)	5
Slika 2.4.2. Mišići stražnje skupine natkoljenice (Izvor: https://www.physiocheck.co.uk/condition/19/hamstring-injury)	6
Slika 2.5.1. Ligamenti koljena (Izvor: https://orthoinfo.aaos.org/en/diseases--conditions/osteonecrosis-of-the-knee/)	7
Slika 4.2.1. Zdravo i osteoartritično koljeno (Izvor: https://www.nature.com/articles/s41598-018-24258-6)	10
Slika 4.5.1. Test "balotman patele" (Izvor: arhiva autora)	12
Slika 5.2.1.1. Artroskopija koljena (Izvor: https://drarnabkarmakar.in/knee-arthroscopy/)	16
Slika 5.2.2.1. Osteotomija proksimalne tibije (Izvor: https://www.cosm.net.au/orthopaedic-surgery/high-tibial-osteotomy-with-or-without-acl-reconstruction/)	17
Slika 5.2.3.1. Rtg PEP-a koljena (Izvor: https://www.physiopedia.com/Partial_Knee_Replacement)	17
Slika 5.2.4.1. Rtg TEP-a koljena (Izvor: https://orthopedicreviews.openmedicalpublishing.org/article/35452-hip-fusion-takedown-with-total-knee-and-hip-arthroplasty-in-a-patient-with-end-stage-chronic-kidney-disease-a-case-report-and-narrative-literature-r)	18
Slika 5.2.5.1. Artrodeza koljena (Izvor: https://boneandjoint.org.uk/Article/10.1302/0301-620X.91B2.21043)	19
Slika 6.2.1.1. Mjerenje obujma koljena (Izvor: arhiva autora)	21

Slika 6.2.1.2. Mjerenje fleksije u koljenu (Izvor: https://medicaldialogues.in/h-upload/2022/05/24/176976-rom.jpg).....	22
Slika 6.2.1.3. Izvođenje MMT-a (Izvor: arhiva autora)	23
Slika 7.1.1.1. Vježba jačanja (Izvor: arhiva autora)	26
Slika 7.1.1.2. Vježba jačanja (Izvor: arhiva autora)	27
Slika 7.1.1.3. Vježba jačanja (Izvor: arhiva autora)	27
Slika 7.1.1.4. Vježba jačanja (Izvor: arhiva autora)	28
Slika 7.1.2.1. Vježba povećanja opsega pokreta (Izvor: arhiva autora)	29
Slika 7.1.2.2. Vježba povećanja opsega pokreta (Izvor: arhiva autora)	29
Slika 7.1.2.3. Vježba povećanja opsega pokreta (Izvor: arhiva autora)	30
Slika 7.1.3.1. Vježba istezanja (Izvor: arhiva autora)	31
Slika 7.1.3.2. Vježba istezanja (Izvor: arhiva autora)	31
Slika 7.1.5.1. Vježba propriocepcije i balansa (Izvor: arhiva autora)	33
Slika 7.2.1. Primjena poprečne galvanske struje (Izvor: https://fizioterapija.net/elektroterapija-za-lajsanje-tezav-po-operacijah/?cn-reloaded=1).....	34
Slika 7.2.2. Primjena DDS (Izvor: https://www.adiva.hr/wp-content/uploads/2020/05/elektroterapija-magnetoterapija-terapija-ultrazvukom-i-laserom.jpg)..	35
Slika 7.2.3. Primjena IFS (Izvor: https://www.drsolakovic.com/elektroterapija/).....	35
Slika 7.2.4. Primjena TENS-a (Izvor: https://thumbs.dreamstime.com/b/patient-applying-electrical-stimulation-therapy-knee-joint-electrical-tens-patient-applying-electrical-stimulation-therapy-124785739.jpg)	36
Slika 7.2.5. ES m.vastus medialis (Izvor: https://najdoktor.com/fizikalna-terapija-i-poslijeoperacijska-rehabilitacija-koljena/a851)	37
Slika 7.3.1. Primjena terapije laserom (Izvor: https://www.cellularhealing.net/hubfs/IMG_4509.jpg)	38
Slika 7.4.1. Primjena magnetoterapije (Izvor: http://natus.hr/Magnetoterapija).....	39

Slika 7.5.1. Primjena hladnoće (Izvor: https://ilovemanchester.com/can-cryotherapy-heal-my-painful-knee-injury).....	40
Slika 7.7.1. Primjena terapijskog ultrazvuka (Izvor: https://www.fizioterapeut.hr/fizikalna-terapija/elektroterapija/ultrazvuk-terapija-ultrazvukom/)	41
Slika 7.8.1. Prikaz vježbi u bazenu (Izvor: https://hr-m.iliveok.com/sports/vjezbe-za-gubitak-tezine-u-bazenu_113252i15913.html).....	42
Slika 9.1. Prikaz koljena prije operacije (Izvor: arhiva autora).....	45
Slika 9.2. Prikaz koljena nakon ugrađenog TEP-a (Izvor: arhiva autora).....	45

Popis tablica

Tablica 4.5.1. Opis Kellgren-Lawrenceovog klasifikacijskog sustava (Izvor: H. J. Braun, G. E. Gold: Diagnosis of Osteoarthritis: Imaging, 2011.)	11
--	----

Sveučilište
Sjever

HALON
ALISBAINO



SVEUČILIŠTE
SJEVER

IZJAVA O AUTORSTVU

Završni/diplomski rad isključivo je autorsko djelo studenta koji je isti izradio te student odgovara za istinitost, izvornost i ispravnost teksta rada. U radu se ne smiju koristiti dijelovi tuđih radova (knjiga, članaka, doktorskih disertacija, magistarskih radova, izvora s interneta, i drugih izvora) bez navođenja izvora i autora navedenih radova. Svi dijelovi tuđih radova moraju biti pravilno navedeni i citirani. Dijelovi tuđih radova koji nisu pravilno citirani, smatraju se plagijatom, odnosno nezakonitim prisvajanjem tuđeg znanstvenog ili stručnoga rada. Sukladno navedenom studentu su dužni potpisati izjavu o autorstvu rada.

Ja, NIKOLINA SAMARŽIJA (ime i prezime) pod punom moralnom, materijalnom i kaznenom odgovornošću, izjavljujem da sam isključivi autor/ica završnog/diplomskog (obrisati nepotrebno) rada pod naslovom FIZIOTERAPIJSKI POSTUPCI U KONSERVATIVNOM LIJEČENJU (upisati naslov) te da u navedenom radu nisu na nedozvoljeni način (bez pravilnog citiranja) korišteni dijelovi tuđih radova.

Student/ica:
(upisati ime i prezime)

Nikolina Samaržija
(vlastoručni potpis)

Sukladno čl. 83. Zakonu o znanstvenoj djelatnosti i visokom obrazovanju završne/diplomske radove sveučilišta su dužna trajno objaviti na javnoj internetskoj bazi sveučilišne knjižnice u sastavu sveučilišta te kopirati u javnu internetsku bazu završnih/diplomskih radova Nacionalne i sveučilišne knjižnice. Završni radovi istovrsnih umjetničkih studija koji se realiziraju kroz umjetnička ostvarenja objavljuju se na odgovarajući način.

Sukladno čl. 111. Zakona o autorskom pravu i srodnim pravima student se ne može protiviti da se njegov završni rad stvoren na bilo kojem studiju na visokom učilištu učini dostupnim javnosti na odgovarajućoj javnoj mrežnoj bazi sveučilišne knjižnice, knjižnice sastavnice sveučilišta, knjižnice veleučilišta ili visoke škole i/ili na javnoj mrežnoj bazi završnih radova Nacionalne i sveučilišne knjižnice, sukladno zakonu kojim se uređuje znanstvena i umjetnička djelatnost i visoko obrazovanje.