

Prijeoperacijska i poslijeoperacijska fizioterapija nakon ugradnje totalne endoproteze kuka

Đurin, Nikolina

Undergraduate thesis / Završni rad

2023

Degree Grantor / Ustanova koja je dodijelila akademski / stručni stupanj: **University North / Sveučilište Sjever**

Permanent link / Trajna poveznica: <https://um.nsk.hr/um:nbn:hr:122:375358>

Rights / Prava: [In copyright](#) / [Zaštićeno autorskim pravom.](#)

Download date / Datum preuzimanja: **2025-01-14**



Repository / Repozitorij:

[University North Digital Repository](#)





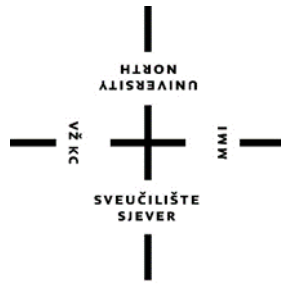**Sveučilište
Sjever**

Završni rad br. 205/FIZ/2023

**Prijeoperacijska i poslijeoperacijska fizioterapija nakon
ugradnje totalne endoproteze kuka**

Nikolina Đurin, 0336046523

Varaždin, srpanj, 2023.



Sveučilište Sjever

Odjel za fizioterapiju

Završni rad br. 205/FIZ/2023

Prijeoperacijska i poslijeoperacijska fizioterapija nakon ugradnje totalne endoproteze kuka

Student

Nikolina Đurin, 0336046523

Mentor

doc. dr.sc. Manuela Filipec

Varaždin, srpanj, 2023.

Prijava završnog rada

Definiranje teme završnog rada i povjerenstva

ODJEL	Odjel za fizioterapiju		
STUDIJ	preddiplomski stručni studij Fizioterapija		
PRESTUPNIK	Nikolina Šurin	JMBAG	0336046523
DATUM	5.06.2023.	KOLEGIJ	Fizioterapija u traumatologiji
NASLOV RADA	Prijeoperacijska i poslijeoperacijska fizioterapija nakon ugradnje totalne endoproteze kuka		
NASLOV RADA NA ENGL. JEZIKU	Preoperative and postoperative physiotherapy after total hip endoprosthesis		
MENTOR	dr.sc. Manuela Filipić	ZVANJE	docent
ČLANOVI POVJERENSTVA	1. doc. dr. sc. Ivana Živoder, predsjednik		
	2. doc. dr. sc. Manuela Filipić, mentor		
	3. Vesna Hodić, pred., član		
	4. Anica Kuzmić, pred., zamjenski član		
	5.		

Zadatak završnog rada

REDJ	205/FIZ/2023
OPIS	<p>U svijetu i u Hrvatskoj dolazi do porasta broja starog stanovništva, a samim time i do povećanog porasta bolesti u starije populacije kao što su degenerativne bolesti u zglobovima kuka. Kod njih dolazi do smanjenja aktivnosti u svakodnevnici i kvaliteti življenja. Najčešći ishod kod postojanja degenerativne bolesti u zglobovima kuka jest ugradnja totalne endoproteze zgloba kuka. Važna je prijeoperacijska priprema pacijenta koja obuhvaća edukaciju o zaštitnim položajima i terapijskim vježbama i mjerama opreza koje se treba pacijent pridržavati. Uloga poslijeoperacijske fizioterapije nakon ugradnje totalne endoproteze kuka jest povećanje funkcijskih sposobnosti i povratak u aktivnosti svakodnevnog života. Cilj rada je prikazati ulogu fizioterapeuta u prijeoperacijskom i poslijeoperacijskom periodu nakon ugradnje totalne endoproteze kuka.</p>

ZADATAK URUČEN

12.06.2023.



M. Filipić

Predgovor

Zahvaljujem se doc.dr.sc. Manuli Filipec koja je velikodušno prihvatila mentorstvo i pratila cijeli proces nastajanja završnog rada kao i na savjetima, znanju i stručnosti koje sam dobila za vrijeme studiranja. Ovim putem se želim zahvaliti obitelji i prijateljima koja mi je pružala veliku podršku tijekom studiranja.

Sažetak

U svijetu i u Hrvatskoj dolazi do porasta broja starog stanovništva, a samim time i do povećanog porasta bolesti u starije populacije kao što su degenerativne bolesti u zglobu kuka. Kod njih dolazi do smanjenja aktivnosti u svakodnevnici i kvaliteti življenja. Najčešći ishod kod postojanja degenerativne bolesti u zglobu kuka jest ugradnja totalne endoproteze zgloba kuka. Kao i kod svakog zdravstvenog problema, tako i kod operativnog zahvata ugradnje TEP-a zgloba kuka potrebno je pacijentu pristupiti individualno. Kod odabira vrste endoproteza u obzir se uzima mnoštvo faktora od kojih su dob pacijenta, stupanj oštećenja zgloba kuka, anatomske karakteristike, stupanj tjelesne aktivnosti i prijašnje bolesti. Na indikacije za ugradnju totalne endoproteze zgloba kuka utječu različiti čimbenici poput starosne dobi pacijenta, njegovih subjektivnih tegoba, patoloških promjena na samom zglobu te (ne)mogućnosti funkcionalnih aktivnosti zgloba kuka. Od najčešćih i primarnih indikacija za implantaciju endoproteze zgloba kuka je osteoartritis. Komplikacije mogu nastati za vrijeme operacije i nakon operacije su različite. Jedna od najčešćih komplikacija je luksacija endoproteze zgloba kuka. Važna je prijeoperacijska priprema pacijenta koja obuhvaća edukaciju o samom problemu, načinu sanacije tog problema, daljnjoj rehabilitaciji i mjerama opreza koje se treba pacijent pridržavati. Ima bitnu ulogu u poboljšanju poslijeoperacijske kvalitete života bolesnika. Uloga poslijeoperacijske rehabilitacije nakon ugradnje TEP-a kuka jest pacijentu ponovno omogućiti funkcionalnu aktivnost na što sigurniji, brži i bezbolniji način. Potpuna rehabilitacija nakon ugradnje totalne endoproteze zgloba kuka traje od 6 – 10 tjedana bez pojave komplikacija tijekom rehabilitacije. Kvaliteta života nakon obavljenog operativnog zahvata je znatno povećana zbog nestanka boli i ograničenja pokreta, ali uz stalne prisutne mjere opreza koje kvalitetu življenja održavaju.

Ključne riječi: kuk, endoproteza, operacija, rehabilitacija, kvaliteta života

Abstract

In the world and in Croatia, there is an increase in the number of the old population, and therefore an increased increase in diseases in the elderly population, such as degenerative diseases in the hip joint. With them, there is a decrease in activities in everyday life and the quality of life. The most common outcome in the presence of a degenerative disease in the hip joint is the installation of a total endoprosthesis of the hip joint. As with any health problem, it is necessary to approach the patient individually with the surgical procedure of installing TEP of the hip joint. When choosing the type of endoprosthesis, many factors are taken into account, including the patient's age, degree of damage to the hip joint, anatomical characteristics, level of physical activity and previous illnesses. Indications for the installation of a total endoprosthesis of the hip joint are influenced by various factors such as the age of the patient, his subjective complaints, pathological changes in the joint itself and the (impossibility) of functional activities of the hip joint. One of the most common and primary indications for hip joint endoprosthesis implantation is osteoarthritis. Complications can occur during the operation and after the operation are different. One of the most common complications is luxation of the hip joint endoprosthesis. It is important to prepare the patient pre-operatively, which includes education about the problem itself, how to fix the problem, further rehabilitation and precautions that the patient should follow. It plays an important role in improving the postoperative quality of life of the patient. The role of postoperative rehabilitation after hip TEP implantation is to enable the patient to perform functional activities again in the safest, fastest and most painless way possible. Complete rehabilitation after the installation of a total endoprosthesis of the hip joint lasts from 6 to 10 weeks without the appearance of complications during rehabilitation. The quality of life after the operation has been significantly increased due to the disappearance of pain and movement restrictions, but with the constant presence of precautions that maintain the quality of life.

Key words: hip, endoprosthesis, surgery, rehabilitation, quality of life

Popis korištenih kratica

TEP- totalna endoproteza kuka

EP- endoproteza

CCD – kolodijafizarni kut

AT- anteverzijski kut

OA- osteoartritis

RTG – rendgenski snimak

SIAS – spina iliaca anterior superior

SA – seksualna aktivnost

Sadržaj

1. Uvod	1
2. Biomehanika zgloba kuka	3
3. Endoproteza zgloba kuka	5
3.1. Vrste endoproteza.....	5
3.2. Indikacije za ugradnju endoproteze.....	7
3.3. Komplikacije endoproteze.....	8
4. Klinički pregled zgloba kuka	12
5. Operativni pristupi	13
5.1. Minimalno invazivni antero-lateralni pristup	14
5.2. Minimalno invazivni prednji pristup	15
5.3. Minimalno invazivni stražnji pristup.....	15
6. Prijeoperacijska rehabilitacija kod ugradnje TEP-a kuka	16
6.1. Mjere opreza nakon artroplastike zgloba kuka.....	17
6.1.1. Opće mjere opreza.....	17
6.1.2. Mjere opreza kod svakodnevnih aktivnosti	18
6.2. Terapijske vježbe.....	20
7. Poslijeoperacijska rehabilitacija kod ugradnje TEP-a kuka	21
7.1 1. poslijeoperacijski tjedan	21
7.1.1. Edukacija o hodu sa pomagalom	25
7.2. 2. – 4. poslijeoperacijski tjedan	27
7.3. 4. – 6. poslijeoperacijski tjedan	27
7.4. 6. – 8. poslijeoperacijski tjedan	28
8. Kvaliteta života osoba s TEP-om kuka	29
9. Zaključak	31
10. Literatura	32

1. Uvod

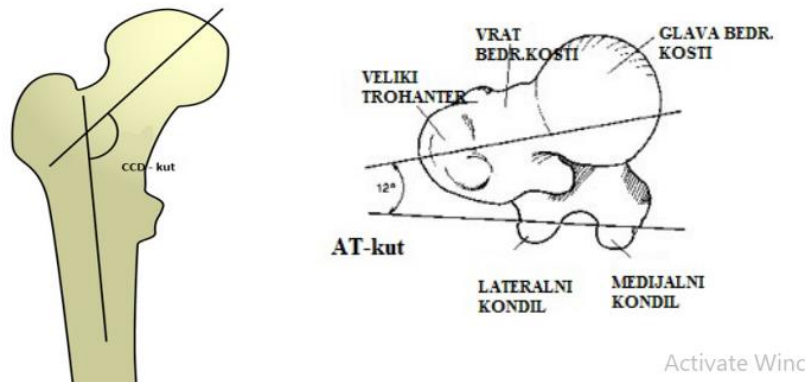
Rast broja starijih osoba u sveukupnoj ljudskoj populaciji, ubrzano starenje populacije te produžetak životnog vijeka kod osoba rezultiralo je i povećanjem broja oboljelih osoba od degenerativnih bolesti zglobova kao i prijeloma koji su česti kod starije populacije [1]. Zglob kuka je vrlo opterećen zglob u odnosu na zglobove gornjih ekstremiteta. Mnoge zglobne bolesti kao i prijelomi u blizini zgloba dovode do značajnih strukturnih promjena i promjena u funkciji zgloba, kao i kroničnih bolova koji često dovode do visokog stupnja onesposobljenosti i smanjene kvalitete života. Ako problem nije moguće riješiti konzervativnim liječenjem indicirana je ugradnja endoproteza zglobova [2]. Degenerativne bolesti u posljednjem stadiju i prijelomi kuka su jedni od najčešćih uzroka ugradnje totalne endoproteze (TEP) zgloba kuka [1]. Endoproteza kuka je operacijski zahvat tijekom kojeg se uklanjaju oštećeni dijelovi zgloba kuka i zamjenjuje ih se dijelovima koji su izrađeni od metala, keramike i vrlo tvrde plastike [1]. TEP kuka se smatra jednom od najčešćih i najuspješnijih operacija moderne ortopedije [3]. Prva ugradnja totalne endoproteze kuka u Hrvatskoj bila je 1970. godine, nakon toga slijedi razvoj tehnika, uvođenje noviteta kroz izvedbu operacija, a sve u svrhu liječenja disfunkcije zgloba kuka i povratak funkcionalnim aktivnostima svakodnevnog života. U Hrvatskoj i u svijetu su sve češće i dominantno prisutne degenerativne bolesti velikih zglobova zbog većeg dijela starije populacije. Na svjetskoj razini se procjenjuje da se prijelom kuka češće dogodi u žena, čak 18% dok je kod muškarca prisutan oko 6% [3]. U mnogim zemljama incidencija za ugradnju endoproteze (EP) kuka pada, ali s obzirom na povećanje broja starijeg stanovništva te brojke su zanemarive [3]. Incidencija ugradnje TEP-a u oba spola je gotovo podjednaka [2]. Prema podacima, procjenjuje se da će broj prijeloma kuka kojem je potrebna artroplastika na svjetskoj razini do 2050. godine povećati na 4,5 milijuna slučajeva, dok je 1990. to bilo oko 1,26 milijuna [3]. Ugradnja EP kuka potrebna je danas sve više radno aktivnoj skupini ljudi. Iako ove zamjene zglobova imaju dobro kliničko poboljšanje te smanjuju kliničke simptome pacijenata, kod mlađih pacijenata se javlja problem o potrebnoj reviziji u kasnijoj dobi. Životni vijek endoproteze traje oko 15 godina koji naravno ovisi o mnogo čimbenika koji su prisutni [3]. Tako velika potražnja za zamjenu zglobova je zabrinjavajuća, broj osoba kojima treba pružiti zdravstvenu skrb i rehabilitaciju te se brinuti o kvaliteti života nakon ugradnje potrebne su dobro isplanirane zdravstvene usluge [4]. Zbog kvalitetno obavljene operacijske tehnike i kvalitetnih materijala koji se ugrađuju na mjesto zgloba omogućena je relativno brza rehabilitacija bolesnika. Rehabilitacija je podijeljena u prijeoperacijsku i poslijeoperacijsku

rehabilitaciju. Prijeoperacijska rehabilitacija ima ulogu da pacijenta upozna s temom TEP-a kuka, mogućih komplikacija, položaja koje treba izbjegavati te provođenja vježbi za jačanje muskulature. Poslijeoperacijska rehabilitacija se temelji na bržem uspostavljanju pacijenta u svakodnevnici i osiguravanje kvalitete života. Kroz cjelokupnu rehabilitaciju bolesnika s TEP-om važna je prije svega edukacija samog bolesnika kako bi rehabilitacija bila uspješna [5].

2. Biomehanika zgloba kuka

U čovjekovom tijelu jedan od najstabilnijih zglobova je zglob kuka. Njegova stabilnost je osigurana zglobnim tijelom, *caput femoris* i zglobnom čašicom, *acetabulum*. Glava bedrene kosti ima oblik kugle te u svom zglobnom dijelu čini dvije trećine kugle. Promjer glave bedrene kosti manji je kod žena nego li kod muškaraca. U zdravom kuku, središte glava bedrene kosti se podudara sa središtem acetabuluma. Zaobljeni dio glave bedrene kosti je sferoidalan, a ne sferičan (kuglasti) jer je gornji dio zglobnog tijela blago spljošten. To je objašnjenje da je opterećenje raspoređeno poput prstena u samom zglobnom prostoru. Acetabulum prima glavu bedrene kosti i leži na bočnoj strani kuka. Acetabulum kod odrasle osobe je hemisferičan, odnosno ima izgled polovice kugle s udubljenim dijelom. Samo su strane acetabuluma obložene zglobnom hrskavicom, koja je prekinuta inferiorno dubokim acetabularnim usjekom. Središnji dio šupljine je dublji od zglobne hrskavice i taj dio nije moguće uzglobiti. Taj se dio naziva acetabularna jama i odvojen je od dna zdjelične kosti [6].

Geometrijsko središte glave bedrene kosti prolazi kroz tri osi zgloba, sagitalnu os, frontalnu os i transverzalnu os. Glava bedrene kosti je poduprta vratom bedrene kosti koji se spaja s trupom. Osovina vrata bedrene kosti je koso postavljena i ide gore, medijalno i anteriorno. Kut nagiba vrata bedrene kosti prema osovini u frontalnoj ravnini, odnosno kut koji se nalazi između uzdužne osi vrata bedrene kosti i uzdužne osi dijafize bedrene kosti se naziva kolodijafizalni kut (CCD) (Slika 2.1.) [6]. U odrasloj dobi CCD kut iznosi od 126° do 133° . S odrastanjem se taj kut smanjuje, dakle kod djece on iznosi oko 148° [7]. Ako bi se CCD kut povećao, tada je prisutan valgus položaj kuka, *coxa valga*. Kada se vrijednost CCD kuta smanji, govori se o varus položaju kuka, *coxa vara* [6]. Ovaj kut ima važnu ulogu, a ona glasi da upravo veličina ovog kuta uvjetuje funkciji samog zgloba kuka i raspodjeli sile na taj zglob [7]. Vrat bedrene kosti čini oštar kut s transverzalnom osi kondila bedrene kosti (Slika 2.1.). Taj kut je nazvan kut torzije ili anteverzijski kut (AT-kut). AT-kut ima veliki raspon, od 4° do 20° , dok je prosjek kod odraslog čovjeka 12° . Za razliku od CCD kuta, AT-kut nije toliko funkcijski uvjetovan [6].



Slika 2. 1. Prikaz CCD kuta i AT-kuta (Izvor: : <http://imgarcade.com/1/coxa-varum>, <http://thegaitguys.tumblr.com/post/44139787092/twisted-part-4-hopefully-you-have-been>)

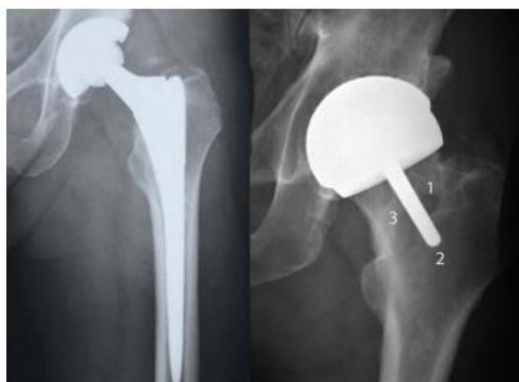S obzirom da je zglob kuka prema vrsti kuglasti zglob, on ima veliki stupanj slobode gibanja. Zglob kuka obavlja pokrete kao što su fleksija i ekstenzija, abdukcija i adukcija te unutarnja i vanjska rotacija. U sagitalnoj ravnini oko transverzalne osi izvodi se pokret fleksije natkoljenice do 130° i pokret ekstenzije ili opružanja do 10° . Pokreti abdukcije od 30° - 45° te addukcije od 20° - 30° u frontalnoj ravnini oko sagitalne osi. Kod pokreta rotacije koje se izvode u horizontalnoj ravnini oko vertikalne osi, unutarnja rotacija iznosi u punom opsegu od 30° - 40° te vanjska rotacija natkoljenice od 40° - 50° [6].

3. Endoproteza zgloba kuka

Kod dijagnoza kao što su teži prijelomi vrata bedrene kosti, degenerativne promjene zgloba kuka ili pseudoartroze potrebna je zamjena pravog zgloba umjetnim zglobovom. Prvi pokušaj endoproteze u povijesti je bilo 1920. godine kada je ona bila izrađena od slonove kosti te je taj pokušaj završio neuspješno. Kroz jedno izvjesno vrijeme pokušavalo se riješiti sve tehničke, kao i biomehaničke probleme u izradi endoproteza zgloba kuka. Ratovi su zaslužni za rasprostranjenost ideje o artroplastici zglobova, ali nažalost i za sam razvoj i usavršavanje endoproteze. S obzirom na rasprostranjenost ove ideje, u drugoj polovici 20. stoljeća javlja se mnoštvo autora sa inovativnim idejama u vezi EP zgloba kuka koji su doprinijeli i današnjem razvoju i saznanjima koje imamo kako bi mogli uraditi ovaj operativni postupak [8]. Artroplastika zgloba kuka se danas ne smatra bez razloga jednim od najvažnijih dostignuća medicine prošlog stoljeća, jer je to bila prilika da se pacijent vrati punoj fizičkoj aktivnosti. Međutim, treba znati činjenicu da se radi o značajnoj operaciji, gdje se masivno reže kost i da postoji rizik od komplikacija [9]. Kod odabira vrste endoproteza u obzir se uzima mnoštvo faktora. Važno je da se pacijentu pristupi individualno. Faktori koji se uzimaju jesu dob pacijenta, stupanj oštećenja zgloba kuka, anatomske karakteristike, stupanj tjelesne aktivnosti, prijašnje bolesti ili operacije [10].

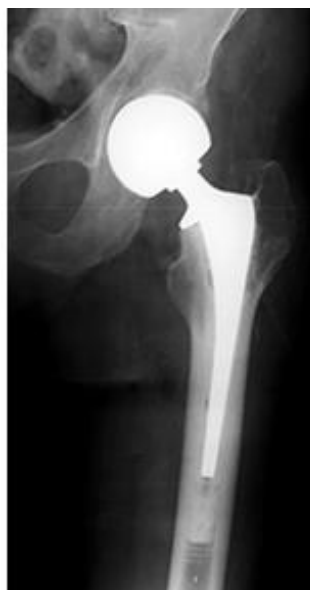3.1. Vrste endoproteza

Endoproteza prema broju dijelova je podijeljena na djelomičnu (parcijalnu) i potpunu (totalnu) endoprotezu (Slika 3.1.1.). Kod parcijalne EP zamjenjuje se samo jedan dio zglobnog tijela, uglavnom je to glava bedrene kosti zbog nastale frakture. Prilikom ugradnje TEP-a kuka zamjenjuju se oba zglobna tijela, acetabularni i femoralni dio [11]. EP još mogu biti po vrsti monolitne i modularne. Monolitne su izrađene iz jednog dijela, a modularne izrađene od više dijelova koji se sklapaju tijekom operacije. Monolitne proteze su jeftinije i manje su sklone rastavljanju, dok modularne omogućavaju podešavanje implantata tijekom zahvata [9].



Slika 3.1.1. Totalna i parcijalna endoproteza kuka (Izvor: https://medapparatus.com/Ortho/Joint_Arthroplasty_Hip_Page1.html)

Prema načinu fiksacije EP se mogu podijeliti na cementne, bescementne i hibridne endoproteze. Cementna proteza ima glatku površinu, za razliku od bescementne koja je površini hrapava s mikro i makroporama u koju kasnije sraštava kost. Cementne endoproteza je dobila ime po sredstvu fiksacije, odnosno koštanom cementu (metilmetakrilat). Njihova glavna zadaća je da povećava dodirnu površinu između endoproteze i koštanog ležišta, odnosno da se proteza čvrsto veže uz kost [12]. Cementirana EP se obično koristi kod starijih bolesnika s osteoporozom i reumatoidnim artritismom. Bescementna proteza je namijenjena mlađim pacijentima čija je koštana podloga dovoljno dobra [9]. Hibridna endoproteza je kombinacija jedne cementne komponente, a druge bescementne. Dakle, može biti da je konveksno zglobno tijelo cementne komponente, dok je konkavno zglobno tijelo bescementne ili pak obrnuto. Češće se postavlja cementna femoralna komponenta i bescementna acetabularna komponenta (Slika 3.1.2.) [12]. EP se mogu podijeliti po konstrukciji na: anatomske kratke endoproteze, pokrovne endoproteze te standardne anatomske koje se najviše upotrebljavaju i imaju najširu medicinsku indikaciju. Postoje još i tumorske i revizijske endoproteze. Revizijske EP se koriste za rješavanje kasnih komplikacija zbog nestabilnosti standardnih endoproteza. Tumorske EP su posebno oblikovane endoproteze koje se u upotrebi kod rekonstruktivne tumorske kirurgije ili kod destrukcija kosti [12].



Slika 3.1.2. TEP kuka s cementiranom femoralnom komponentom (Izvor: https://medapparatus.com/Ortho/Joint_Arthroplasty_Hip_Page1.html)

3.2. Indikacije za ugradnju endoproteze

Indikacije za ugradnju parcijalne ili totalne endoproteze zgloba kuka potrebno je detaljno proučiti i potvrditi prije samog operativnog zahvata. Na ugradnju EP kuka utječu različiti čimbenici poput starosne dobi pacijenta, njegovih subjektivnih tegoba, patoloških promjena na samom zglobu te (ne)mogućnosti funkcionalnih aktivnosti zgloba kuka. U osoba starijih od 60 godina, lakše je za odrediti implantaciju endoproteze, dok u mlađih pacijenata se postavlja pitanje da li je moguće implantirati endoprotezu s obzirom na subjektivne tegobe pacijenta povezanih s patološkim promjenama [12]. Zbog toga je od ugradnje EP kuka važna zajednička odluka pacijenta i kirurga. Predviđanja ishoda operacije specifična za pacijenta ključni su za proces odlučivanja, a pacijenti bi trebali dobiti jasne informacije od operatera. Jedna od najčešćih i primarnih indikacija za implantaciju endoproteze zgloba kuka je osteoartritis (OA). OA je bolest zgloba progresivnog tijeka uslijed koje dolazi do razaranja hrskavice, a rezultira intenzivne bolove i smanjenu pokretljivost zglobova [13]. Bolest koja isto tako izaziva bolove u zglobu kuka, ali i deformaciju kosti i artrozu kuka je autoimuna upalna bolest naziva reumatoidni artritis. Avaskularna nekroza glave bedrene kosti često je posljedica nekakve traume, a pritom glava bedrene kosti ostaje neopskrbljena s nedovoljno krvi. Uz to indikacije su i postratumatske artroze, endokrini, metabolički i neuropatski poremećaji [12]. Česta trauma je prijelom vrata bedrene kosti koja također je jedna od indikacija za ugradnju EP

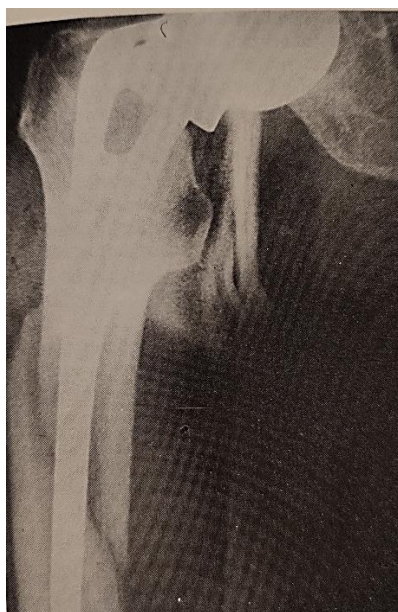[8]. Za implantaciju EP zgloba kuka mogu biti stanja kao što su razvojni poremećaj kuka u mlađoj dobi, reumatski upalni procesi u mlađoj dobi, benigni i maligni tumori te posljedice neprikladno odrađenih kirurških zahvata (Tablica 1.) [12].

Primarne degenerativne promjene zgloba kuka	Sekundarne degenerativne promjene zgloba kuka	
Idiopatske	Razvojni poremećaj kuka, epifizioliza glave bedrene kosti, avaskularna nekroza glave bedrene kosti, posttraumatska, reumatoidni artritis, metabolički poremećaji, neuropatski poremećaji, endokrini poremećaji, drugi artritisi	Trauma, posljedica neprikladno obavljenih kirurških zahvata, razvojni poremećaj kuka, reumatski upalni procesi u mlađoj dobi, tumori

Tablica 1. Indikacije za ugradnju totalne endoproteze zgloba kuka (Izvor: <https://hrcak.srce.hr/file/253560>)

3.3. Komplikacije endoproteze

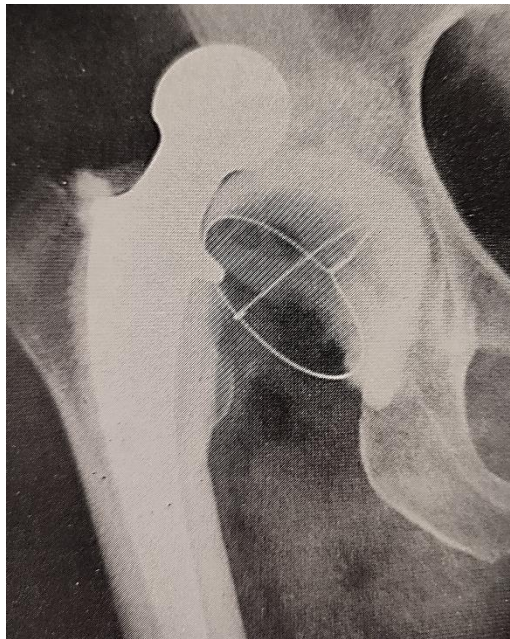
Komplikacije koje mogu nastati za vrijeme operacije i nakon operacije su različite, ali im je važno adekvatno pristupiti i riješiti ih. Komplikacija koja nastaje za vrijeme operacije je perforacija dijafize femura endoprotezom. Do perforacije dijafize femura endoprotezom dođe zbog tehničkih razloga endoproteze, ali i zbog prisutnosti osteoporoze. Druga komplikacija za vrijeme operacije nastaje forsiranim ugrađivanjem endoproteze, a manifestira se prijelom velikog trohantera. S druge strane dok tijekom operacije nasilnim pomicanjem bedrene kosti nastaje prijelom proksimalne trećine femura (Slika 3.3.1.). Ovome je također uzrok i prisutnosti osteoporoze.



Slika 3.3.1. Prijelom femura na granici gornje i srednje trećine (Izvor: B. Posinković, Prijelom vrata bedrene kosti)

Nakon operacije EP kuka najčešća komplikacija koja može nastati u početku rehabilitacije jest luksacija endoproteze. Kako ne bi došlo do ove komplikacije važno je educirati bolesnika prije same operacije da ne smije raditi nekontrolirane kretnje u operiranome zglobu [8]. Prema jednom istraživanju u Norveškoj 2 % doživjelo je iščašenje nakon totalne artroplastike kuka, dok je 1,5 % iščašilo zglob tijekom svakodnevnih aktivnosti, a niti 1% je luksiralo zglob zbog pada. Rizik od luksacije bio je manji za žene, 1,3 %, nego za muškarce 3,7% [14]. Luksacija endoproteze (Slika 3.3.2.) ovisi o mnogim čimbenicima, primjerice o izvedbi operativne tehnike ili o predisponirajućim faktorima. Što se tiče operativne tehnike, najčešća greška je u poziciji acetabularne komponente, a moguća je pogreška kod pozicije femoralne komponente endoproteze. Predisponirajući faktori za luksaciju endoproteze jesu oslabljena pelvitrohanterna muskulatura, slabost mišića zbog neke neurološke bolesti ili raniji kirurški zahvati koji su rezultirali promjenama anatomije u zglobu kuka. U rane postoperativne komplikacije ubrajaju se lezije perifernih živaca. Koja će lezija perifernog živca nastupiti ovisi o operativnom pristupu ka zglobu kuka. Stražnji operativni pristup rezultira lezijom *n. peroneusa*. Kod prednjeg operativnog pristupa nastupit će najčešće lezija *n. femoralisa*. Moguće su i ozljede *n. ischiadicus*, *n. obturatorius* i *n. cutaneus femoralis lateralis*. Jedna od najtežih komplikacija nakon ugradnje EP kuka je rana ili kasna infekcija rane. Rana infekcija se najčešće pojavljuje unutar 10 dana uzrokovana od bakterije *Staphylococcus aureus*. Javlja se uz

simptome kao što su povišena tjelesna temperatura, otok, jaku bol. Rana duboka infekcija se također javlja a smatra se da je posljedica nesterilnosti pri radu, a uporabom cementa pomiješanog s antibiotikom postotak duboke infekcije se smanjio. Nastanak postoperativnog hematoma i nepravilna njegova sanacija također predstavlja opasnost za razvoj infekcije. Zbog toga su u uporabi drenovi tijekom 48 sati kako bi se izdreniralo to područje hematoma i spriječilo nastanak komplikacija [8].



Slika 3.3.2. Stražnja luksacija TEP-a trećine (Izvor: B. Posinković, Prijelom vrata bedrene kosti)

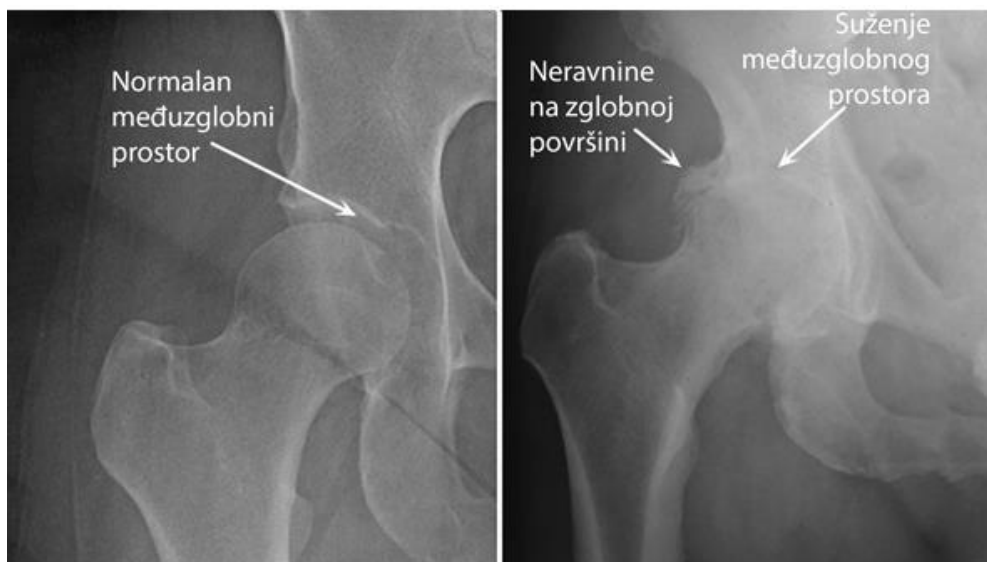
Osim opisanih komplikacija mogućih u ranoj fazi rehabilitacije, postoje i kasne komplikacije. Od kasnih komplikacija su nestabilnost EP, migracija endoproteze i gubitak koštane mase u zdjeličnom području (aroziju acetabuluma). Za ove komplikacije većim dijelom su zaslužne senilna osteoporoza. Smjerovi u koje je moguće da se EP pomiče jesu horizontalan pravac, ali je pomicanje češće u vertikalnom pravcu. Stoga ako se pomiče prema proksimalno uzrokuje aroziju i protruziju acetabuluma, a ako se pomakne distalno dolazi do resorpcije *calcar femoris*. Tada proteza ima izraženiji varus položaj što zapravo mijenja točku pritiska i može dovesti do prijeloma *femura*. Rijetka komplikacija u vezi EP jest upravo njezino pucanje. Može biti samostalno ili u kombinaciji s frakturom bedrene kosti. Smatra se da do pucanja može dovesti zamor materijala, konstrukciji proteze ili u njezinom opterećenju [8].

INTRAOPERACIJSKE	RANE POSLIJEOPERACIJSKE	KASNE POSLIJEOPERACIJSKE
anesteziološke i metaboličke	tromboza	infekcija
Neurovaskularne	alergične reakcije	prijelomi femura s ugrađenom endoprotezom
na femuru	hematom	prijelomi endoproteze
na zdjelici	Infekcija	nestabilnost i migracija endoproteze
štetno djelovanje koštanog cementa	luksacija endoproteze	sistemske i različite dugotrajne komplikacije
prekomjerno krvarenje tijekom zahvata	komplikacije osteotomije velikog trohantera	bolest stranih čestica
	ektopične kalcifikacije ili periartikularne osifikacije	

Tablica 2. Komplikacije kod ugradnje totalne endoproteze zgloba kuka (Izvor: <https://hrcak.srce.hr/file/253560>)

4. Klinički pregled zgloba kuka

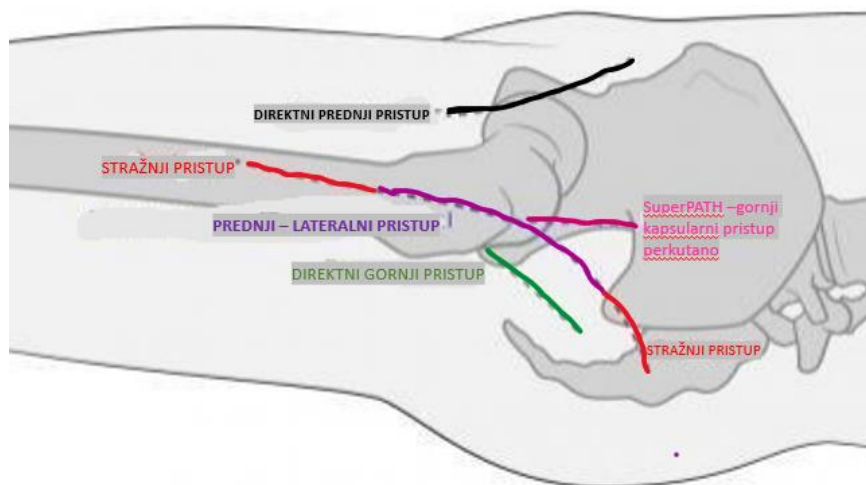
Pregled se započinje najprije uzimanjem anamneza od bolesnika. Postavljaju ju se osobna pitanja bolesniku, koji posao je radio ili radi, čime se bavio i sl. te pitanja kojim se pokušava saznati što više podataka o postojećim simptomima, intenzitetu boli, kojim metodama je do sad liječen, ali pokušava se saznati i o prošlim ozljedama zgloba kuka, te ako je postojao problem u dječjoj dobi s kukom. Klinički pregled započinje već po ulasku bolesnika kroz vrata gdje se promatra bolesnikov hod, prijenos opterećenja pri hodu i koristi ili neki kompenzatorni obrazac kao što je nagnjanje trupa, koristi ili ortopedska pomagala (štake, hodalica, štap) te kako sjeda na stolac i na koji način se diže sa stolca [16]. Kliničkim pregledom saznaje se opseg pokretljivosti u bolesnom, ali i zdravom zglobu kuka, postoje li kontrakture ili čuju li se krepitacije. Utvrđuje se da li postoji razlika u dužini bolesne i zdrave noge. Osim zgloba kuka, uzima se u obzir stanje ostalih zglobova u tijelu, a posebice koljena i lumbalne kralješnice. Dijagnoza za zamjenu bolesnog zgloba kuka umjetnim potvrđuje se urađenim rendgenskim snimkom (RTG) bolesnog kuka. RTG snimkom se vidi da postoje suženje zglobnog prostora, a to je znak degeneracije (propadanja) hrskavice (Slika 4.1.). Neki koštani dijelovi mogu biti sklerozirani, a moguća je i prisutnost osteofita. Osteofiti su koštani izdanci koji nastaju na rubovima zgloba kao kompenzacijski odgovor na opterećenje. Tada se povećava površina zgloba kuka i smanjuje opterećenje na sam zglob [17].



Slika 4.1. Rendgenski prikaz bolesnog i zdravog zgloba kuka (Izvor: <https://www.bioscentar.rs/koksartroza-artroza-kuka/>)

5. Operativni pristupi

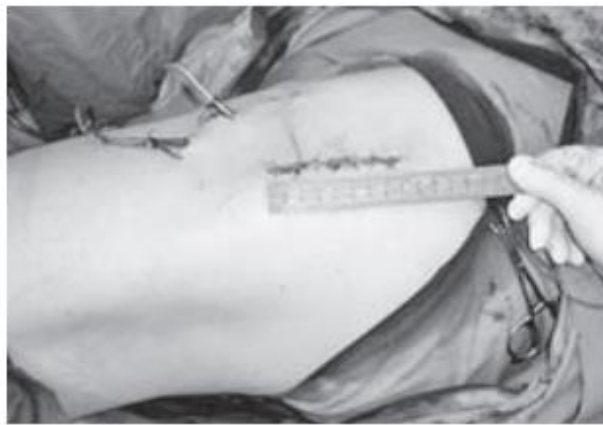Prilikom ugradnje endoproteze zgloba može se kod standardnih operacijskih postupaka pristupiti s prednje, stražnje i lateralne strane (Slika 5.1.). Uz standardne operacijske postupke, danas se koriste i minimalne invazivne tehnike. Pristup koji se najčešće primjenjuje jest prednji pristup kojeg se stručno naziva antero-lateralni pristup prema Watson-Jonesu. Drugi po redu jest stražnji pristup prema Gibson-Moroecu koji je poznat po nazivu i „južni pristup“. Nadalje se koriste prednji ili femoralni pristup prema Smith-Petersenu, lateralni pristup prema Ollieru s modifikacijama te pristup prema Baueru. Godinama su se razvijali minimalno invazivni pristupi koji se danas sve češće koriste. Oni se rade po principu što manji rez kože ili dva manja reza s jednim ciljem, a to je manje traumatiziranje mekih tkiva [12].



Slika 5.1. Prikaz kirurških zahvata (Izvor: <https://emedicine.medscape.com/article/2000333-overview>)

Anterolateralni i posteriorni pristupi danas su često korišteni pristupi. Svaki pristup ima procijenjene i razjašnjene prednosti i nedostatke svakog od njih. Čini se da oba pristupa omogućuju smanjeni gubitak krvi i manje hematoma u usporedbi s transtrohanternim pristupom. Općenito se misli da anterolateralni pristupi imaju niže stope dislokacije. Stražnji pristup može omogućiti manji gubitak krvi od anterolateralnog pristupa. Izuzetno je dobar pristup zbog jednostavne izvedbe prilikom kojeg ne oštećuje abduktorni mehanizam kuka što smanjuje šepanje poslije ugradnje endoproteze. No, smatra se da stražnji pristup ima veću stopu dislokacije EP-a [17]. Drugi tvrde da je posterolateralni pristup dobar jer u kombinaciji s većim promjerom glave femura ima manju stopu dislokacije zgloba [18].

U posljednjih nekoliko godina minimalno invazivni pristupi za artroplastiku kuka postigli su dobru rasprostranjenost u kirurgiji. Svi oni predstavljaju modificirane verzije klasičnog pristupa kuku, dopuštajući manji rez kože te pritom misleći na estetiku ožiljka. Na samom početku ere primjene minimalno invazivne kirurgije kod artroplastike kuka, mnogi autori su razmatrali o definiciji malog reza. U prosjeku se većina složila da je 10 cm gornji prag za upotrebu pojma "mini rez" (Slika 5.2.) [19]. Danas, kada bi se definirala intervencija kao uistinu "minimalno invazivna", nije potrebno izvršiti operaciju preko najmanjeg mogućeg reza na koži, već se operacija izvede uz minimalnu traumu mekog tkiva sa poštedom svih mišića na tom mjestu [19]. Idealan pristup koji štedi meka tkiva trebao bi omogućiti mali rez s odgovarajućim intraoperativnim pregledom, bez oštećenja ili odvajanja mišića tijekom pripreme kosti i implantacija komponenti [19].



Slika 5.2. Prikaz miniinvazivnog pristupa ugradnje endoproteze zgloba kuka, rez kože od 8 cm
(Izvor: <https://hrcak.srce.hr/file/253560>)

5.1. Minimalno invazivni antero-lateralni pristup

Anterolateralni minimalno invazivni pristup u posljednjih nekoliko godina, postao je sve popularniji u kirurgiji koja izvodi artroplastiku zgloba kuka. Također je poznat kao modificirani Watson-Jonesov pristup, jer je to modifikacija standardnog pristupa. Karakteristike ovog pristupa jest ta da slijedi intermuskularnu ravninu između *m. tensora fasciae latae* i *m. gluteus mediusa*. Pristup su prihvatili većina kirurga zbog toga što omogućuje relativnu poštedu mišića abduktora, vanjskih rotatora i stražnje kapsule. To omogućuje rani oporavak i smanjuje rizik od dislokacije zgloba. Minimalno invazivno antero-lateralni pristup kontraindiciran je kod bolesnika s BMI > 30, displaziju kuka Crow tip IV, (potpuna luksacija

zgloba kuka), bolesnike s prethodnom operacijom kuka, revizijska artroplastika (femoralna revizija), tumor ili metastatska bolest kostiju [19].

5.2. Minimalno invazivni prednji pristup

Kod minimalno invazivnog prednjeg pristupa po Smith-Petersonu položaj pacijenta je na leđima ili na boku. Kirurški rez je postavljen naprijed te je mišićni interval također prema naprijed sljedeći: međumišićni prostor između *m. sartorius* i *m. tensor fasciae latae* na površini, odnosno *m. rectus femoris* i *m. tensor fasciae latae* u dubini. Tijekom operacije komplikacije koje su vjerojatne da se pojave su lom bedrene kosti te ozljeda *n. cutaneous femoris lateralis* [20].

5.3. Minimalno invazivni stražnji pristup

Ovaj pristup klasičan Mooreov stražnji pristup samo s kraćim kožnim rezom, iako se naziva minimalno invazivni stražnji pristup. Pozitivna strana ovog zahvata jest ta da nije dirnut *m. quadratus femoris* te je smanjen rez na *m. gluteus maximus* tijekom operacije. Negativna strana minimalno invazivnog stražnjeg pristupa jest da nosi veću mogućnost dislokacije EP-e [21].

6. Prijeoperacijska rehabilitacija kod ugradnje TEP-a kuka

Prijeoperacijska rehabilitacija TEP-a kuka uključuje pripreme i upoznavanje pacijenta s onime što ga očekuje prije, ali i poslije operacije. Ona započinje jedan do dva tjedna prije operacije. Prvenstveno njezina uloga je edukacija pacijenta o tehničkom dijelu operacije te planiranom ishodu nakon operacije. Uz to, pacijenta se educira o prijeoperacijskom protokolu vježbanja i mjerama opreza kako bi prevenirali iščašenje operiranog zgloba kuka [22]. Prijeoperacijska priprema bi trebala biti neizostavni dio prije bilo kojeg kirurškog postupka, dok je dobra komunikacija između članova zdravstvenog tima ključ uspješne pripreme pacijenta za operaciju [22]. Protokol prijeoperacijske rehabilitacije jedan je od učinaka ka smanjenju broja poslijeoperacijskih komplikacija i smanjenju vremena za otpust iz bolnice. Ima važnu ulogu u poboljšanju prijeoperacijske kvalitete života bolesnika [23].

Tijekom prijeoperacijske pripreme odrađuje se subjektivna procjena bolesnika te mjerenja opsega pokretljivosti i snage mišićne mase, procjenjuje se mobilnost i funkcija oboljelog ekstremiteta te cirkulacija. Nakon procjene stanja bolesnika, savjetuje ga se i educira o operaciji, o mjerama opreza i kontraindikacijama, procesu rehabilitacije te ciljevima i očekivanjima nakon provedene operacije. Ova edukacija pacijenta može biti usmena, no u praksi se često pacijentima daju knjižice ili brošure u kojima pišu sve informacije uz dodatno usmeno pojašnjenje pacijentu [23]. Osim edukacije o operativnom zahvatu i ishodu, pacijenta se educira o vježbama jačanja prvenstveno donjih ekstremiteta, ali i gornjih koji su potrebni nakon operacije za upotrebu pomagala za hod. Edukacija pacijenta o prevenciji pada i poslijeoperacijskim mjerama opreza neizostavan su dio prijeoperacijske pripreme [23].

Prijeoperacijska rehabilitacija i priprema pomaže u razvoju programa rehabilitacije specifičnog za pacijenta koji slijedi nakon operacije, uzimajući u obzir ciljeve i očekivanja bolesnika. Prednosti koje nudi ovakva rehabilitacija jesu smanjeno trajanje boravka u bolnici, smanjene razine anksioznosti, poboljšano samopouzdanje te uspostaviti odnos povjerenja između fizioterapeuta i pacijenta. Kombinacija usmenog objašnjenja i pisanih informacija najbolja je metoda zdravstvenog informiranja bolesnika [23].

Crowe i Henderson procijenili su učinkovitost individualno prilagođenog, prijeoperacijskog programa rehabilitacije kod pacijenata koji su podvrgnuti TEP-i kuka i koljena. U njihovoj prijeoperacijskoj multidisciplinarnoj rehabilitaciji naglašena je edukacija pacijenta koja je uključivala informacije o boravku u bolnici, planiranju ranog otpusta i usmjerena na pripremu za otpust pacijenta kući te koordinaciju sestrinske i fizikalne terapijske intervencije. Autori su dokazali da pacijenti koji su primili ovu prijeoperacijsku rehabilitaciju su značajno ranije postigli kriterije za otpust (5 - 4 dana u usporedbi s 8 dana) i imali kraći (6 - 5 dana naspram 10.5 dana) boravak u bolnici u odnosu na one koji nisu imali ovakav prijeoperacijski program [24].

6.1. Mjere opreza nakon artroplastike zgloba kuka

Ograničenja aktivnosti poznate kao mjere opreza kuka nakon operacije naširoko se primjenjuju u rehabilitaciji nakon TEP-e kuka s ciljem poticanja zacjeljivanja i sprječavanja iščašenja kuka [25]. Ovisno o individualnom stanju pacijenta mjere opreza se često treba pridržavati od tri do šest mjeseci [26]. Slijedeće mjere opreza odnose se na općenite smjernice i preporuke koje kirurg daje pacijentu, ali se one mogu razlikovati s obzirom na odabrani kirurški način pristupa na zglob kuka [26].

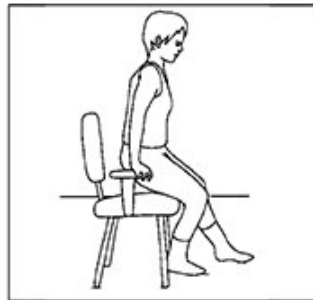
6.1.1. Opće mjere opreza

Opća pravila mjera opreza kod TEP-a kuka jesu da se nikada ne prekriže noge (addukcija natkoljenice) ili stopala dok se sjedi, stoji ili leži. Izbjegavati fleksiju u kuku više od 90 stupnjeva te kada se sjedi ili ustaje sa stolca, kreveta ili WC školjke te operirana noga mora biti ispružena naprijed. Izbjegavati unutarnju i vanjsku rotaciju te ekstenziju noge više od neutralnog položaja [26]. Nakon operacije 3 mjeseca potrebno je izbjegavati aktivnosti kao što su kupanje u kadi, vezivanje cipela, spavanje na operiranom boku [27].

6.1.2. Mjere opreza kod svakodnevnih aktivnosti

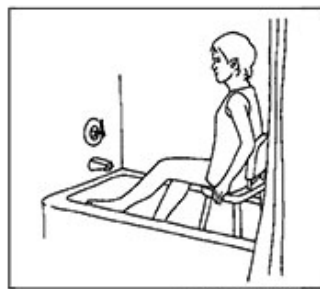
Kod oblačenja ne preporuča se stajati, već je predloženo sjediti na rubu kreveta ili stolici koja je stabilna. Ne preporuča se saginjati, podizati ili prekrižiti noge tijekom oblačenja. Potrebno je koristiti pomagalo pri navlačenju cipela ili čarape, dok prilikom svlačenja odjeće najprije se svlači sa zdrave strane, a zatim s operirane strane tijela [26].

Sjedenje kod bolesnika s TEP-om kuka ne smije trajati predugo u istom položaju i potrebno je mijenjati položaj svakih 30 minuta. Uvijek paziti da su stopala udaljena 15 centimetara te nikako prekrižiti noge prilikom sjedenja. Potrebno je izbjegavati stolice za ljuljanje i niske stolice, već sjesti na čvrst stolac s naslonom za ravna leđa, te po potrebi koristiti jastuk tijekom sjedenja (Slika 6.1.2.1.) [26].



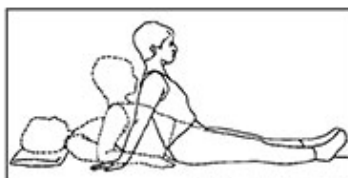
Slika 6.1.2.1. Prikaz sjeda kod osoba sa TEP-om kuka (Izvor: <https://www.allinahealth.org/health-conditions-and-treatments/health-library/patient-education/total-hip-replacement/preparing-for-surgery/mobility-and-activity-techniques-for-daily-living>)

Prilikom kupanja koristiti posebno sjedalo za kadu ili pod tušem (Slika 6.1.2.2.). Obavezno korištenje gumene prostirke na podu kade/tuša. Nije dozvoljeno saginjanje i čučanj kojim bi posegnuli za nečim potrebnim. Korištenje povišenog WC sjedala je neizostavno zbog toga jer će operirana osoba teško ustati ako je ono prenisko [26].



Slika 6.1.2.2. Prikaz načina kupanja s posebnim sjedalom za kadu (Izvor: <https://www.allinahealth.org/health-conditions-and-treatments/health-library/patient-education/total-hip-replacement/preparing-for-surgery/mobility-and-activity-techniques-for-dail>)

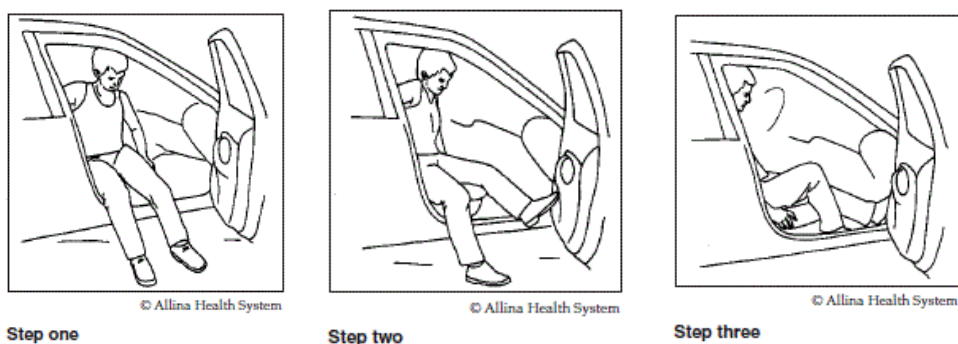Kod ležanja u krevetu kontraindicirano je ležanje na boku operirane noge ili na trbuhu (Slika 6.1.2.3.). Prilikom okretanja na bok i spavanja na boku zdrave strane potrebno je između natkoljenica postaviti jastuk kako ne bi došlo do addukcije operirane noge [26].



Slika 6.1.2.3. Prikaz ležanja u krevetu (Izvor: <https://www.allinahealth.org/health-conditions-and-treatments/health-library/patient-education/total-hip-replacement/preparing-for-surgery/mobility-and-activity-techniques-for-daily-living>)

Prilikom uspinjanja po stepenicama najsigurnije je zakoračiti sa zdravom nogom, a onda operiranom. Dok je kod spuštanja obrnuti redoslijed, odnosno prvo se zakorači operiranom nogom, a potom zdravom [26].

Kod sjedenja u automobil (Slika 6.1.2.4.) potrebno je provjeriti visinu sjedala (da nije preniska) te koristiti jastuk po potrebi. Također preporuča se da se ulazak u automobil izvodi u razini ceste, a ne s rubnika. Jedan od savjeta je da vožnja ne traje predugo, te da se osoba odmori i protegne svaka dva sata tijekom vožnje [26].



Slika 6.1.2.4. Prikaz sjedenja u automobil nakon TEP-a kuka (Izvor: <https://www.allinahealth.org/health-conditions-and-treatments/health-library/patient-education/total-hip-replacement/preparing-for-surgery/mobility-and-activity-techniques-for-daily-living>)

6.2. Terapijske vježbe

Kod osoba kojima je potrebna artroplastika zgloba kuka imaju izrazito jake bolove zbog kojih im je ograničena pokretljivost i provedba svakodnevnih aktivnosti. Zbog inaktiviteta dolazi do hipotrofije miškulature donjih ekstremiteta, ali i cijelog tijela. Stoga je potrebna provedba vježbi jačanja donjih ekstremiteta, ali i ostalih dijelova tijela. Uz trening jačanja može se provoditi i aerobni trening i kardiorespiratorni trening. Ako je bol prejak u zglobu kuka kod pacijenata, tada se rade izometričke vježbe za natkoljene i glutealne mišiće. Ostali zglobovi koji nisu bolni, rade vježbe kroz puni opseg pokreta [27].

7. Poslijeoperacijska rehabilitacija kod ugradnje TEP-a kuka

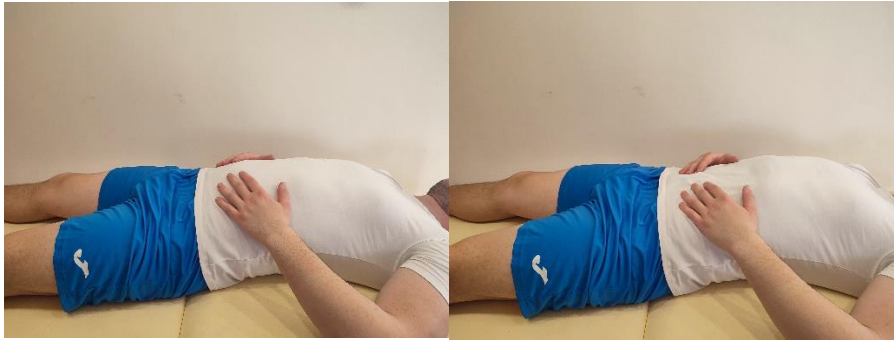Uloga poslijeoperacijske rehabilitacije nakon ugradnje TEP-a kuka jest pacijentu ponovno omogućiti funkcionalnu aktivnost na što sigurniji, brži i bezbolniji način. Poslijeoperacijska rehabilitacija započinje odmah dan nakon provedene operacije kada fizioterapeut dođe do operiranog pacijenta u bolesničkoj sobi i rehabilitacija tada traje 8 tjedana, kod nekih čak i do 12 tjedana [28]. Cilj poslijeoperacijske rehabilitacije jest ostvariti funkcionalne potrebe pacijenta, poboljšati mobilnost, snagu, fleksibilnost i smanjiti bolnost. Svrha rehabilitacije odmah nakon operacije je učiniti pacijenta što je moguće funkcionalnijim prije otpusta, smanjiti bol i smanjiti duljinu boravka u zdravstvenoj ustanovi [23].

7.1. Prvi poslijeoperacijski tjedan

Fizioterapeut pristupa pacijentu nakon ugradnje TEP-a kuka s ciljem sprječavanja tromboembolijskih komplikacija, smanjenju boli, jačanje oslabljene muskulature, pozicioniranju u krevetu te transferima, provjeri znanja o mjerama opreza i edukaciji hoda s pomagalom [28]. Prema protokolu bolnice vremensko razdoblje stacionarnog boravka pacijenta nakon ugradnje TEP-a kuka iznosi od 3 - 5 dana ukoliko osoba nema nikakvih komplikacija tijekom boravka [29].

Odmah **1. poslijeoperacijski dan** rehabilitacija započinje primjenom vježbi disanja (respiracijski trening) kako bi se spriječile moguće poslijeoperacijske komplikacije respiratornog sustava (npr. pneumonija) [23]. Vježbe disanja je važno naučiti bolesnika jer one poboljšavaju plućnu funkciju, eliminiraju štetne produkte organizma te sprječavaju nastanak poslijeoperacijskih komplikacija. Edukacija bolesnika se temelji na pravilnom disanju, odnosno abdominalnom disanju. Kod abdominalnog disanja (Slika 7.1.1.) inspirij ide na nos, a ekspirij na usta izgovarajući slovo „s“ ili „f“, dok istovremeno položaj ruku na abdomenu kontrolira pomicanje trbuha. Dakle, kod udaha na nos zrak se pokušava što više u abdomen udahnuti, a prilikom izdaha na usta što više abdomen isprazniti pritom izgovarajući odabrano slovo [30]. Kod normalne funkcije gornjih ekstremiteta rade se i ritmičke vježbe disanja (Slika 7.1.2.). One se izvode na način da pacijent prati disanje pokretima svojih ruku [30]. Osim vježbi disanja

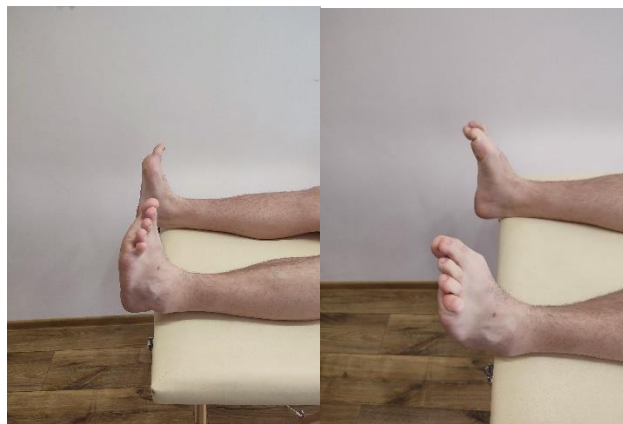
provode se i vježbe cirkulacije (Slika 7.1.3.) radi prevencije tromboembolijskih komplikacija mogućih nakon operativnog postupka [23]. Nakon operacije kuka bolesnik je ležećem položaju što utječe na sporiji rad cirkulacijskog sustava bolesnika i mogući razvitak komplikacija. Stoga s vježbama cirkulacije treba započeti odmah po buđenju nakon operacije TEP-a kuka, a potrebno ih je ponavljati po nekoliko puta svakih sat vremena. Pacijent je u ležećem supiniranom položaju te radi pokrete fleksije i ekstenzije prstiju stopala. Zatim se one nastavljaju pokretima dorzalne i plantarne fleksije stopala. Osim ove dvije vježbe, mogu se raditi i kružni pokreti stopala istovremeno ili naizmjenice [31]. Uz vježbe disanja i cirkulacije neizostavne su i izometričke vježbe za oslabljene mišiće koje stabiliziraju zglob kuka [23]. Izometričke (statičke) vježbe okarakterizirane su izometričkim kontrakcijama gdje nema pokreta segmenta tijela, već porast mišićnog tonusa tijekom kontrakcije [30]. Izometričke vježbe uključuju jačanje natkoljenih i glutealnih mišića te mišića potkoljenice (Prilog 1) [23]. Pacijent je ponovno u ležećem položaju te navedene mišiće drži u kontrakciji 6 - 10 sekunda nakon čega slijedi dvostruko duže vrijeme relaksacije, 12 - 20 sekundi, dok broj ponavljanja vježbe iznosi od 7 - 10 puta [30]. Uz izometričke vježbe provode se i aktivno potpomognute vježbe (npr. klizanje pete, abdukcija/adukcija kuka) koje kasnije progrediraju u aktivne vježbe [23]. Nakon provedenog operativnog postupka ugradnje TEP-a kuka preporučuje se primijeniti terapijske vježbe kako bi se poboljšalo fizičko funkcioniranje pacijenata. Najučinkovitiji oblici vježbanja su vježbe jačanja i funkcionalne vježbe [32]. Vježbe za opsega pokreta (Prilog 2) ne smiju se izostaviti. Svrha ovih vježbi je održati opseg pokreta zgloba kuka zbog prevencije nastanka kontraktura. Rana primjena ovih vježbi ima povoljan učinak i na prehranu zglobne hrskavice, korisno djeluje i na cijeljenje i raniji oporavak nakon operacije kao i na smanjenje boli [31]. Vježbe opsega pokreta mogu se provoditi pasivno, aktivno potpomognuto i aktivno [30]. Vježbe se provode u poslijeoperacijskom periodu uz sve mjere opreza kod bolesnika sa ugrađenom endoprotezom kuka [31].



Slika 7.1.1. Prikaz izvedbe abdominalnog disanja (Izvor: vlastita arhiva)



Slika 7.1.2. Prikaz ritmičke vježbe disanja uz izvedbu antefleksije i abdukcije ruku (Izvor: vlastita arhiva)



Slika 7.1.3. Prikaz vježbi cirkulacije kroz izvedbu fleksije i ekstenzije prstiju stopala (Izvor: vlastiti izvor)

Važno je educirati i opomenuti pacijenta na položaj operirane noge koji mora biti blago povišen, bez rotacije i addukcije kuka. Kako bi se spriječio neadekvatan položaj operirane noge, pacijentu se u ležećem položaju treba postaviti jastuk između koljena kako bi se postigao otklon operirane noge od srednje linije [31].

2. dan operacije nastavlja se sve podjednako kao što je prethodno opisano od vježbi disanja, cirkulacije, opsega pokreta i izometričkih vježbi [23]. Ako se pacijent osjeća zadovoljavajuće dobro posjeda ga se i facilitira ustajanje. Prije samog ustajanja, fizioterapeut mora educirati bolesnika o ustajanju. Pacijent se cijelim tijelom mora približiti rubu kreveta te se podlakticama osloniti na krevet i oprezno spustiti na pod zajedno operiranu i zdravu nogu. Zdrava noga je prilikom sjedenja flektirana u koljenu, dok je noga operirane strane ispružena prema naprijed te je važno pripaziti da ne dolazi do addukcije ili rotacije u operiranom zglobu kuka. Nakon toga daje mu se pomagalo za hod u ruke gdje bolesnik upirući se u pomagalo i koristeći zdravu nogu ustaje [33]. Uz edukaciju ustajanja, operiranog pacijenta educira se o hodu sa pomagalom. U poglavlju kasnije biti će detaljan opis edukacije o hodu sa pomagalom po ravnoj podlozi, niz i uz stepenice [23].

3. dan nakon operacije nastavljaju se vježbe u krevetu kao što je gore opisano, uz produženo vrijeme sjedenja, ustajanja kao i hodanja te smanjenju pomoći koja se daje pacijentu za vrijeme vježbanja. Radi se na progresiji prijedene udaljenosti sa pomagalom za hod. Uz to fizioterapeut mora provjeriti znanje pacijenta o mjerama opreza, kontraindikacijama i funkcionalnoj prilagodbi [23]. Nakon 3 dana pacijenti se obično otpuštaju kući ako ispunjavaju kriterije za otpust. Kriteriji za otpust kući koje pacijent mora ispunjavati su: samostalno kretanje sa pomagalom, samostalni transferi, samostalnost u obavljanju aktivnosti svakodnevnog života i prisutna odgovarajuća pomoć kod kuće [23].

KRITERIJI ZA OTPUST KUĆI KOD TEP-a KUKA
samostalno kretanje sa pomagalom
samostalni transferi
samostalnost u obavljanju aktivnosti svakodnevnog života
prisutna odgovarajuća pomoć kod kuće

Tablica 3. Kriteriji za otpust kući kod ugradnje TEP-a kuka

7.1.1. Edukacija o hodu sa pomagalom

Kod prijeoperacijske rehabilitacije potrebno je educirati bolesnika o korištenju pomagala za kretanje. No, u praksi ove vježbe se najčešće provode nakon operacijskog zahvata, neposredno prilikom prve vertikalizacije bolesnika. Upotrebom štaka ili hodalice rasterećuje se zglob kuka. Podlaktatne štake (Slika 7.1.1.1.) su najčešća vrsta pomagala kod operiranih pacijenata s TEP-om kuka, a služi im za povećanje oslonca. Prenose težinu s nogu na gornji dio tijela i često ih koriste ljudi koji ne mogu koristiti svoje noge da izdrže svoju težinu (od kratkotrajnih ozljeda do doživotnih invaliditeta). Pacijenti starije životne dobi koji su u lošem općem stanju i /ili bez dobre ravnoteže pri hodu umjesto štaka koriste hodalicu. Uloga hodalice je dvostruka jer održava ravnotežu bolesnika, a oslanjanjem na nju se rasterećuje operirani zglob [34].



Slika 7.1.1.1. Podlaktatne štake (Izvor: https://www.humanis.rs/pomocna_sredstva_za_kretanje.php)


Hod operiranih bolesnika s TEP-om zgloba kuka je trotaktni. Ovaj se obrazac hoda koristi kada jedan od donjih ekstremiteta ne može u potpunosti podnijeti težinu tijela (zbog prijeloma, amputacije, artroplastike, itd.). Postoje tri dodirne točke s podlogom. Štace služe kao jedna dodirna točka, zdrava noga kao druga točka, a operirana noga kao treća dodirna točka. Za trotaktni **hod po ravnom** (Slika 7.1.1.2.) prvo se štace ili hodalica postave ispred tijela, a zdrava noga je opterećena te se to naziva prvim taktom. Drugi takt se smatra kada bolesnik iskorači operiranom nogom, a tjelesna težina se prenosi preko štaca ili hodalice bez

opterećenja operirane noge. I treći takt je kada se zdrava noga privlači ka operiranoj i težina se ponovo prenosi preko nje [34].



Slika 7.1.1.2. Hod sa pomagalom po ravnoj podlozi (Izvor:T. Harapin, Postoperativna zdravstvena njega i medicinska rehabilitacija u bolesnika s prijelomom kuka)

Osim svladavanja tehnike hoda po ravnoj podlozi, potrebno je bolesnike educirati i o hodu uz i niz stepenice. Tijekom **hoda uz stepenice** (Slika 7.1.1.3.) bolesnik prvo iskorači zdravom nogom, a u isto vrijeme štake rasterećuju operiranu nogu. Zatim se na višu stepenicu prvo prebaci operirana noga, a zatim štake. Kod **hoda niz stepenice** (Slika 7.1.1.4.) bolesnik prvo na nižu stepenicu prebacuje obje štake, zatim operiranu nogu, pa tek onda zdravu nogu [34].



Slika 7.1.1.3. Hod sa pomagalom uz stepenice (Izvor:T. Harapin, Postoperativna zdravstvena njega i medicinska rehabilitacija u bolesnika s prijelomom kuka)



Slika 7.1.1.4. Hod sa pomagalom niz stepenice (Izvor:T. Harapin, Postoperativna zdravstvena njega i medicinska rehabilitacija u bolesnika s prijelomom kuka)

7.2. Poslijeoperacijski tjedni od 2. – 8.

Cilj poslijeoperacijske rehabilitacije od 2. – 4. tjedna jest postići pravilan obrazac hoda kod pacijenta s dvije podlaktne štake. Uz naučeni obrazac hoda cilj je povećati opseg pokreta u operiranoj kuku. I dalje se provode izometričke vježbe operiranog kuka, ali s postepenom progresijom prema toleranciji pacijenta. Osim izometričkih vježbi, rade se i aktivne te aktivnopotpomognute vježbe. Vježbe se provode u ležećem, sjedećem i stojećem položaju. Želi se postići fleksija u zglobu kuka do 90° te abdukcija do 20° [35]. Uz terapiju pokretom primjenjuje se krioterapija, limfna drenaža, elektrostimulacija kvadricepsa [35].

Tijekom 4. do 6. poslijeoperacijskog tjedna cilj je postići pravilan obrazac hoda uz jednu podlaktnu štaku. Pacijentu se preporuča hodati po kući s jednom štakom, a izvan kuće s dvije podlaktne štace. Nadalje se provode vježbe za povećanje opsega pokreta i snagu mišića. Postepeno uvoditi aktivne vježbe snaženja ciljane muskulature te vožnja sobnog bicikla [35].

U razdoblju od 6. – 8. poslijeoperacijskog tjedna pacijent je ostvario pravilan obrazac hoda s pomagalom, postigao opseg pokreta operiranog kuka te vratio snagu muskulature. Tada se rehabilitacija usmjerava na poboljšanje ravnoteže te koordinacije, a samim time i povratak svakodnevnim životnim aktivnostima. U trening se uvode vježbe za ravnotežu i vježbe propriocepcije. Aktivne vježbe jačanja muskulature kuka, koljena i gležnja se provode s otporom i opterećenjem (upotreba utega) te se rade vježbi istezanja [35].

8. Kvaliteta života osoba s TEP-om kuka

Kvaliteta života kod pacijenta prije ugradnje totalne endoproteze kuka je izrazito narušena zbog simptoma kao što su bol i ograničenje kretnji. Bol i ograničenje pokreta bili su rezultat nemogućnosti obavljanja profesionalnih, neprofesionalnih, pa čak i svakodnevnih aktivnosti u pojedinca. Nakon učinjene artroplastike zgloba kuka kvaliteta života u pojedinca se izrazito povećala, ali naravno uz stalne mjere opreza koje kvalitetu življenja održavaju. Svaka bolest koja prethodi operaciji će nositi sa sobom promjene u radnoj sposobnosti, potencijalna izolacija, povećanje ovisnosti o drugima, loše navike i slično [36]. Na temelju spomenutog mogu se javiti promjene u psihičkom stanju pojedinca u obliku anksioznosti, osjećaja bespomoćnosti, smanjenog samopouzdanja, depresije i osjećaja nedostatka kontrole. Kod bolesnika važna je samoprocjena kvalitete života kao jedna od uspješnih mjera liječenja [36]. U operiranih bolesnika mnogi su nezadovoljni sa gubitkom sposobnosti bavljenja sportom nakon TEP-a zgloba kuka [37]. U jednoj studiji kod operiranih bolesnika javlja se podosta komorbiditeta kao što su hipertenzija, dislipidemija, dijabetes i periferne vaskularne bolesti [38]. Prema istraživanju razlikuje se kvaliteta života bolesnika ovisno koja je vrsta endoproteze stavljena kod ugradnje. S obzirom na to razlikuju se rezultati oporavka kod pacijenta u vidu pokretljivosti, brige o sebi, uobičajene aktivnosti, prisutnosti boli i/ili nelagode i depresije [38]. Rezultati pokazuju da je statistički veći broj problema bolesnika koji su imali ugradnju cementirane TEP-e kuka. Trajni problemi koji ih karakteriziraju nakon jednogodišnjeg praćenja jesu samozbrinjavanje i bol i/ili nelagoda. Udio bolesnika s perzistentnom prisutnošću boli/nelagode nakon godinu dana postoperativno na ljestvici EQ-5D bio je 16,0 % kod cementirane ugradnje TEP-a kuka i 0 % u necementiranoj skupini [38]. Problemi sa samozbrinjavanjem na ljestvici EQ-5D postojali su u 23,0 % slučajeva kod cementiranih i 8,9 % necementiranih ispitanika godinu dana nakon operacija [38]. Velika većina ispitanika s cementiranom TEP-om (79,4 %) koristila se ortopedskim pomagalicama za razliku od 42,2 % u ispitanika s necementiranim TEP-om. Bolji rezultat je postigla grupa ispitanika s necementiranim TEP-om kuka što se tiče korištenja javnog prijevoza. Između te dvije grupe ispitanika nema razlike u vezivanju vezica na cipelama, penjanju uz stepenice, ustajanju iz kreveta ili obavljanju svakodnevnih aktivnosti u postoperativnom razdoblju. Utvrđene su kliničke, ali ne i statistički značajne razlike za funkcionalne aktivnosti između tih dviju grupa; 88,9 % necementiranih prešlo je udaljenost veću od 800 metara hoda nakon TEP-a, za razliku od samo 63,0 % cementiranih ispitanika [38].

S obzirom da je mnogo mlađoj populaciji potrebna operacija i rehabilitacija TEP-a kuka, usmjerena je izrazito na osposobljavanje operirane osobe za svakodnevne aktivnosti. U razgovoru s pacijentima primijećeno je da im nedostaju informacije i znanja o seksualnim aktivnostima (SA) nakon ugradnje TEP-a [39]. Prema tome, smatra se da bi rehabilitacija danas trebala sadržavati edukaciju i upute o seksualnim aktivnostima kao jedna od važnijih parametara kvalitete života kod pacijenata. Kada se upita pacijente što očekuju od operacije ugradnje TEP-a kuka, čak 32% je zabrinuto kako će to utjecati na njihovu seksualnu aktivnost [39]. Tijekom studije se otkrilo da je 19% pacijenta imalo teška ograničenja u SA prije operacije TEP-a, a 54% nije imalo velikih ograničenja. Nakon operativnog zahvata ugradnje TEP-a kuka 74% pacijenta bilo je bez tegoba tijekom SA [39]. Velik problem je tu savjetovati pacijente kada početi sa SA nakon ugradnje TEP-a kuka. Preporuka je da je moguće započeti SA nakon vremenskog razdoblja koje je potrebno tkivu da zacijeli (2 - 3 mjeseca) ili prema individualnim sposobnostima i oporavku operirane osobe [39]. Položaji koji se tijekom SA preporučuju su različiti za žene i muškarce [39]. Tijekom prvih 2 mjeseca nakon operativnog zahvata preporučuju se položaji koji omogućuju pasivniju ulogu tijekom SA, a to je supinacijski položaj. Supinacijski položaj kod žena poznat je pod nazivom „misionarski položaj“ koji predstavlja fleksiju do 90° te ograničenu abdukciju i vanjsku rotaciju u kuku. Kod muškaraca se supinacijski položaj opisuje kao siguran i preporučuje se već u ranome postoperativnom razdoblju. Isto tako je prihvatljiv položaj bolesnika u pronaciji. Navedeni položaji daju najmanji rizik od luksacije ugrađene TEP-a kuka [39].

9. Zaključak

Porast broja starije populacije, produžetak životnog vijeka, kao i anatomija i biomehanika zgloba kuka značajni su faktori za strukturne i funkcionalne promjene u spomenutom zglobu. Posljedično s time javlja se određeni stupanj onesposobljenosti oboljelog kao i smanjenje kvalitete života. S lošom kliničkom slikom i neuspješnim konzervativnim liječenjem degenerativne bolesti koja zahvati kuk, vrlo često je potreban operativni zahvat, artroplastika zgloba kuka. Artroplastika zgloba kuka se danas smatra jednim od najvažnijih dostignuća medicine prošlog stoljeća zbog toga što je omogućeno da se pacijent vrati punoj fizičkoj aktivnosti. O primjeni vrste endoproteze i načinu provedbe operativnog zahvata odlučuje se u detaljnom razgovoru između operatera i pacijenta uz uvažavanje indikacija i mogućih komplikacija koji utječu na provedbu operacije.

Provedba prijeoperacijske rehabilitacije TEP-a je neizostavan dio kako bi se dobio pozitivan ishod nakon operacije. Važna uloga prijeoperacijske rehabilitacije je edukacija pacijenta o tehničkom dijelu operacije te planiranom ishodu nakon operacije kao i edukacija o protokolu vježbanja i mjerama opreza kako bi prevenirali luksaciju operiranog zgloba kuka. Nakon operativnog zahvata, fizioterapeut ima najvažniju ulogu u poslijeoperacijskoj rehabilitaciji pacijenta. Cilj poslijeoperacijske rehabilitacije jest ostvariti funkcionalne potrebe pacijenta, poboljšati mobilnost, snagu, fleksibilnost i smanjiti bolnost. Svrha rehabilitacije odmah nakon operacije je učiniti pacijenta što je moguće funkcionalnijim prije otpusta, smanjiti bol i smanjiti duljinu boravka u zdravstvenoj ustanovi.

Navedeni ciljevi će se ispuniti ako postoji adekvatna, kvalitetna suradnja između fizioterapeuta i pacijenta. Osim ove suradnje, važna je i suradnja između zdravstvenih djelatnika kako bi bili na raspolaganju pacijentu svojim znanjem, iskustvom i radom s ciljem njihovog ozdravljenja. Nakon učinjene artroplastike zgloba kuka kvaliteta života u pojedinca se izrazito povećava. Dolazi do nestajanja bolova i omogućena je nesmetana provedba profesionalnih, neprofesionalnih, ali i svakodnevnih aktivnosti uz stalne mjere opreza koje kvalitetu življenja održavaju.

10. Literatura

- [1] N. Veronese, S. Maggi: Epidemiology of Hip Fracture and Social Costs-In Orthogeriatrics, Springer Cham, br. 1, listopad 2017, str. 19-30
- [2] I. Dželalija, T. Vlasković: Komplikacije povezane s ranom rehabilitacijom nakon ugradnje totalnih endoproteza kuka i koljena, Fizikalna i rehabilitacijska medicina, br.1, lipanj 2020., str. 97-108
- [3] S. Chor-Wing, L. Tzu-Chieh, S. Bartholomew: Global epidemiology of hip fractures: a study protocol using a common analytical platform among multiple countries, BMJ Open, br. 11, listopad 2021, str. 1-12
- [4] L. E. Bayliss, D. Culliford, A. J. Price, Professor DPhil: The effect of patient age at intervention on risk of implant revision after total replacement of the hip or knee: a population based cohort study, Lancet, br.389, travanj 2017, str. 1424- 1430
- [5] A. Mažuranić: Rehabilitacija nakon ugradnje endoproteze kuka Mažuranić, Diplomski rad, Sveučilište u Zagrebu, Medicinski fakultet, Zagreb, 2016.
- [6] D.R. Peterson, J.D. Bronzino: Biomechanics principles and applications, CRC Press Taylor & Francis Group, 2008.
- [7] E. Paripović, Biomehanika u ortopediji, Diplomski rad, Medicinski fakultet, Zagreb, 2015.
- [8] B. Posinković: Prijelom vrata bedrene kosti, Školska knjiga, Zagreb, 1985.
- [9] Endoprosthesis of the joint, <https://www.sport-med.pl/en/treatment/endoprosthesis-of-the-hip>, dostupno:15.11.2022.
- [10] D. Belušić: Kineziterapijski program nakon ugradnje endoproteze kuka, Diplomski rad, Kineziološki fakultet, Zagreb, 2015.
- [11] J.C. McCarthy: Custom and Modular Components in Primary Total Hip Replacement. Clinical Orthopaedics and Related Research, br. 344, rujan 1997, str. 162-171.

- [12] R. Kolundžić, D. Orlić: Četrdeset godina ugradnje totalne endoproteze zgloba kuka u hrvatskoj, u klinici za ortopediju Zagreb – ortopedska operacija 20. Stoljeća, Liječnički vjesnik, br. 9, svibanj 2011, str. 9-10
- [13] R. Straw, C. Moran: Hip and knee replacement, International Journal of Technological Assessment Health Care, br. 246, rujan 2002, str.744-748
- [14] V. Briger: Medisin og vitenskap: Luksasjon av hofteprotese, Tidsskr Nor Lægeforen, br. 26, studeni 2001, str. 3054-3056
- [15] D. Orlić: Život s umjetnim zglibom kuka: Zagreb, Vlastita naklada, 1993.
- [16] S. Čukljek: Proces zdravstvene njege, Zdravstveno veleučilište, Zagreb 2006.
- [17] M. Ritter, L. Harty, M. Keating, P.Faris, J. Meding: A clinical comparison of the anterolateral and posterolateral approaches to the hip, Clin Orthop Relat Res, br. 6, veljača 2001, str. 95-99
- [18] D. Berry, M. Von Knoch, C. Schleck, W. Harmsen: Effect of femoral head diameter and operative approach on risk of dislocation after primary total hip arthroplasty, Journal of Bone Joint Surgery, br. 85, siječanj 2005, str 2456-2463.
- [19] G. Gulan, H. Jurdana, M. Mikačević M : Anterolateral minimally invasive approach in hip arthroplasty with the patient in the supine position – a surgical technique, Medicina Fluminensis, br. 1, ožujak 2015, str. 23-28
- [20] A. Tudor, H. Jurković, T. Mađarević: Razvoj minimalno invazivne endoprotetike kuka kroz povijest, Medicina Fluminensis, br. 3, rujan 2013, str. 45-49
- [21] J.M. Wright, H.C. Crockett, TP. Sculo: Mini-incision for total hip arthroplasty, Orthopedics, br. 1, lipanj 2011, str.18-20.
- [22] Medscape: Total Joint Replacement Rehabilitation. Total Hip Replacement Exercise Protocol; dostupno na: <http://emedicine.medscape.com/article/320061>, 13.12.2022.
- [23] https://www.physio-pedia.com/Total_Hip_Replacement, dostupno 20.12.2022.
- [24] K. R. Berend: Rapid Recovery Protocol for Peri-Operative Care of Total Hip and Total Knee Arthroplasty Patients, The Ohio State University Columbus, Ohio, 2015.

- [25] L. Barnsley, L. Barnsley, R. Page: Are Hip Precautions Necessary Post Total Hip Arthroplasty?, *Geriatrics Orthopedic Surgery Rehabilitation*, br. 6, rujan 2015, str. 5-23
- [26] https://www.physio-pedia.com/Hip_Precautions, dostupno: 13.2.2023.
- [27] R. Moyer, K. Ikert, K. Long, J. Marsh: The Value of Preoperative Exercise and Education for Patients Undergoing Total Hip and Knee Arthroplasty, *JBJS Reviews*, br. 5, prosinac 2017, str. 56-61
- [28] <https://www.sanfordhealth.org/-/media/org/files/medical-professionals/resources-and-education/anterior-total-hip-guideline-final.pdf>, 20.12.2022.
- [29] Total Hip Arthroplasty (THA) Rehabilitation Protocol , <https://southshoreorthopedics.com/wp-content/uploads/2019/10/THA-Protocol-2019.pdf>, 20.12.2022.
- [30] O. Pope-Gajić: Liječenje pokretom, Školska knjiga, Zagreb, 2007.
- [31] T. Nikolić, A. Aljinović, A. Filipčić, M. Jakšić, R. Čop, D. Bobek: Smjernice za rehabilitaciju bolesnika nakon prijeloma u području proksimalnog okrajka bedrene kosti, *Fizikalna i rehabilitacijska medicina*, br. 27, rujan 2015, str. 212-236
- [32] M. Grubišić: Kliničke smjernice u fizikalnoj terapiji, HKF, Zagreb, 2011.
- [33] T. Harapin: Postoperativna zdravstvena njega i medicinska rehabilitacija u bolesnika s prijelomom kuka, Diplomski rad, Sveučilište u Zagrebu, Medicinski fakultet, Zagreb, 2015.
- [34] <https://www.physio-pedia.com/Crutches>, 10.1.2023.
- [35] <https://bodybalance.hr/rehabilitacija-nakon-totalne-endoproteze-kuka/>, 10.1.2023.
- [36] S. Jardas: Kvaliteta života pacijenata nakon ugradnje totalne endoproteze kuka i koljena, Diplomski rad, Fakultet zdravstvenih studija u Rijeci, Rijeka, 2020.
- [37] L. Perronnea, O. Haehnel, S. Chevret, M. Wybier , D. Hannouchee, R. Nizardb, V. Boussona: How is quality of life after total hip replacement related to reconstructed anatomy? A study with low-dose stereoradiography, *Diagnostic Intervention Imaging*, br. 2, veljača 2021, str. 101–107
- [38] I. Bagarić, H. Šarac, J. A. Borovac, T. Vlak, J. Bekavac, A. Hebrang: Primary total hip arthroplasty: health related quality of life outcomes, *International Orthopaedics*, br.4, siječanj 2013, str. 495–501
- [39] G. Bićanić, K. Barbarić, K. Crnogaća, T. Smoljanović, D. Granec: Mogućnosti i ograničenja seksualne aktivnosti nakon ugradnje totalne endoproteze kuka, *Liječnički Vjesnik*, br. 138, svibanj 2016, str. 266–272

Popis slika

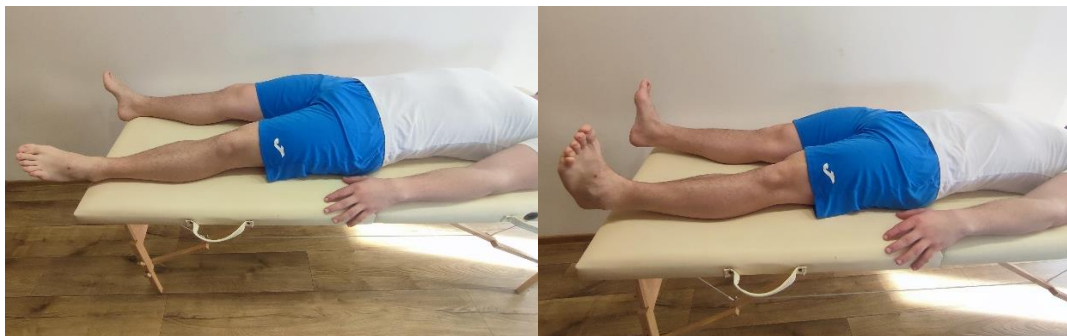<u>Slika 2. 1. Prikaz CCD kuta i AT-kuta (Izvor: : http://imgarcade.com/1/coxa-varum,http://thegaitguys.tumblr.com/post/44139787092/twisted-part-4-hopefully-you-have-been)</u>	4
<u>Slika 2 3.1.1. Totalna i parcijalna endoproteza kuka (Izvor: https://medapparatus.com/Ortho/Joint_Arthroplasty_Hip_Page1.html)</u>	6
<u>Slika 3.1.2. TEP kuka s cementiranom femoralnom komponentom (Izvor: https://medapparatus.com/Ortho/Joint_Arthroplasty_Hip_Page1.html)</u>	7
Slika 4 3.3.1. Prijelom femura na granici gornje i srednje trećine (Izvor: B. Posinković, Prijelom vrata bedrene kosti)	9
Slika 5 3.3.2. Stražnja luksacija TEP-a trećine (Izvor: B. Posinković, Prijelom vrata bedrene kosti) ..	10
Slika 6 4.1. Rentgenski prikaz bolesnog i zdravog zgloba kuka (Izvor: https://www.bioscentar.rs/koksartroza-artroza-kuka/)	12
Slika 7 5.1. Prikaz kirurških zahvata (Izvor: https://emedicine.medscape.com/article/2000333-overview)	13
Slika 8 5.2. Prikaz miniinvazivnog pristupa ugradnje endoproteze zgloba kuka, rez kože od 8 cm (Izvor: https://hrcak.srce.hr/file/253560)	14
Slika 9 6.1.2.1. Prikaz sjeda kod osoba sa TEP-om kuka (Izvor: https://www.allinahealth.org/health-conditions-and-treatments/health-library/patient-education/total-hip-replacement/preparing-for-surgery/mobility-and-activity-techniques-for-daily-living)	18
Slika 10 6.1.2.2. Prikaz načina kupanja s posebnim sjedalom za kadu (Izvor: https://www.allinahealth.org/health-conditions-and-treatments/health-library/patient-education/total-hip-replacement/preparing-for-surgery/mobility-and-activity-techniques-for-dail)	18
Slika 11 6.1.2.3. Prikaz ležanja u krevetu (Izvor: https://www.allinahealth.org/health-conditions-and-treatments/health-library/patient-education/total-hip-replacement/preparing-for-surgery/mobility-and-activity-techniques-for-daily-living)	19
Slika 12 6.1.2.4. Prikaz sjedanja u automobil nakon TEP-a kuka (Izvor: https://www.allinahealth.org/health-conditions-and-treatments/health-library/patient-education/total-hip-replacement/preparing-for-surgery/mobility-and-activity-techniques-for-daily-living)	19
Slika 13 7.1.1. Prikaz izvedbe abdominalnog disanja (Izvor: vlastita arhiva)	23
Slika 147.1.2. Prikaz ritmičke vježbe disanja uz izvedbu antefleksije i abdukcije ruku (Izvor: vlastita arhiva)	23
Slika 157.1.3. Prikaz vježbi cirkulacije kroz izvedbu fleksije i ekstenzije prstiju stopala (Izvor: vlastiti izvor)	23
Slika 16 7.1.1.1. Podlaktatne štake (Izvor: https://www.humanis.rs/pomocna_sredstva_za_kretanje.php)	25
Slika 177.1.1.2. Hod sa pomagalom po ravnoj podlozi (Izvor: T. Harapin, Postoperativna zdravstvena njega i medicinska rehabilitacija u bolesnika s prijelomom kuka)	26
Slika 18 7.1.1.3. Hod sa pomagalom uz stepenice (Izvor: T. Harapin, Postoperativna zdravstvena njega i medicinska rehabilitacija u bolesnika s prijelomom kuka)	26
Slika 19 7.1.1.4. Hod sa pomagalom niz stepenice (Izvor: T. Harapin, Postoperativna zdravstvena njega i medicinska rehabilitacija u bolesnika s prijelomom kuka)	27

Popis tablica

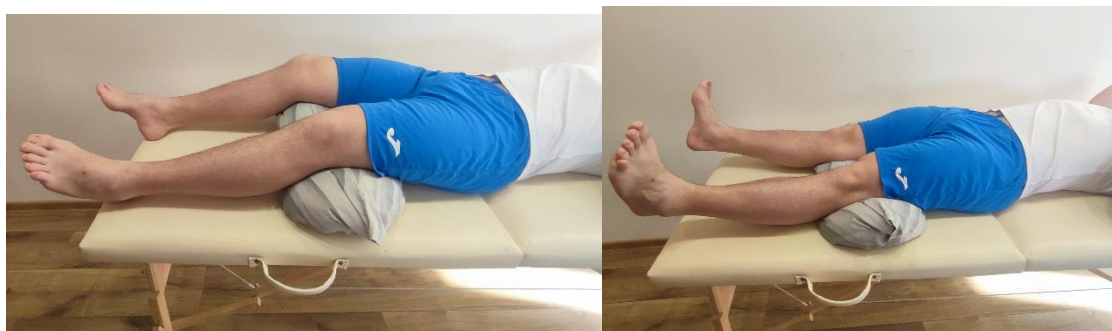
Tablica 1. Indikacije za ugradnju totalne endoproteze zgloba kuka (Izvor: https://hrcak.srce.hr/file/253560)	8
Tablica 2. Komplikacije kod ugradnje totalne endoproteze zgloba kuka (Izvor: https://hrcak.srce.hr/file/253560)	11
Tablica 3. Kriteriji za otpust kući kod ugradnje TEP-a kuka.....	24

Prilozi

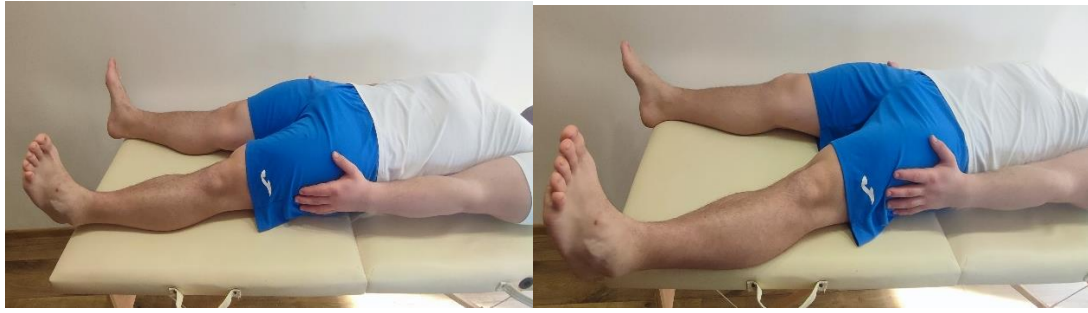Prilog 1. Primjer izometričkih vježbi



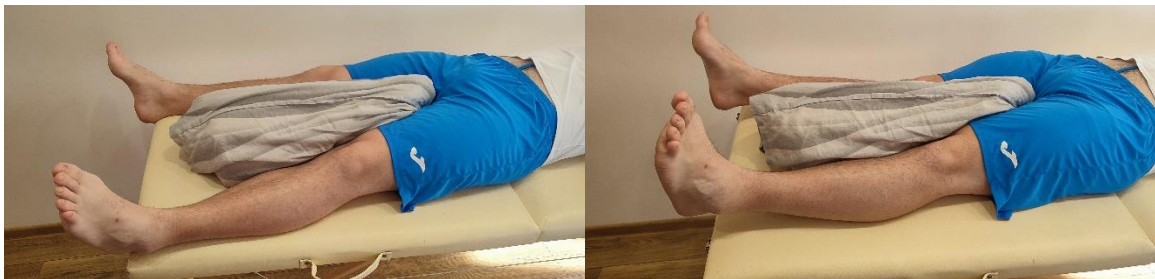Slika 1. Pacijent je u ležećem supiniranom položaju sa ispruženim nogama i rukama uz tijelo. Na naredbu fizioterapeuta pacijent zategne stopala ka sebi, napne natkoljene i glutealne mišiće, zadrži 5-10 sekundi te opusti muskulaturu.



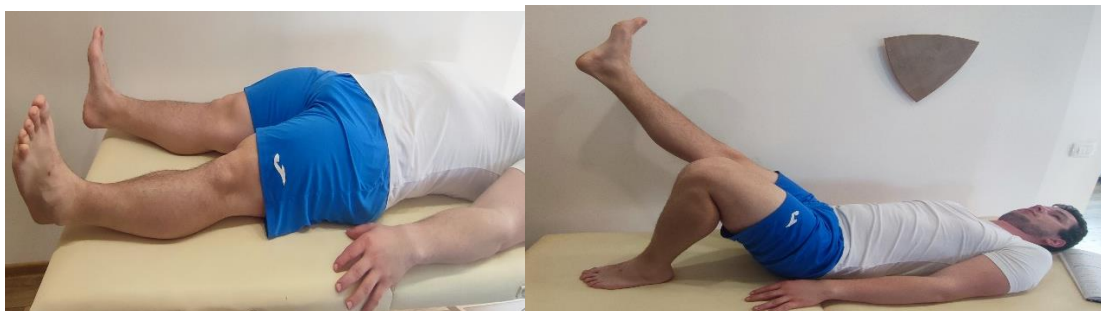
Slika 2. Pacijent je u ležećem supiniranom položaju sa ispruženim nogama i rukama uz tijelo, te sa podloškom(jastukom) ispod koljena. Na naredbu fizioterapeuta pacijent zategne stopala ka sebi, napne natkoljene i glutealne mišiće, odnosno gurne koljena o podlošak. Zadrži 5-10 sekundi te opusti muskulaturu.



Slika 3. Pacijent je u ležećem supiniranom položaju sa ispruženim nogama i rukama postavljenima na vanjsku stranu natkoljenice. Na naredbu fizioterapeuta pacijent zategne stopala ka sebi, napne natkoljene i glutealne mišiće te bolesnu nogu pomiče u stranu dok pruža otpor sa rukom. Zadrži 5-10 sekundi te opusti muskulaturu.

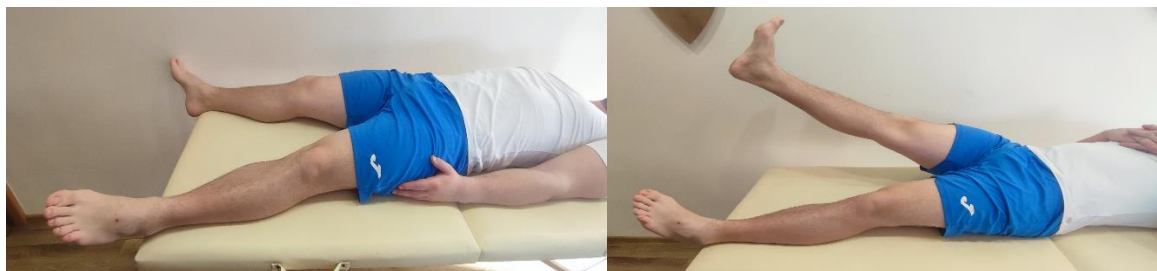

Slika 4. Pacijent je u ležećem supiniranom položaju sa ispruženim nogama i rukama uz tijelo te mu je dodan jastuk između nogu. Na naredbu fizioterapeuta pacijent zategne stopala ka sebi, napne natkoljene i glutealne mišiće i zatim pokušava pritisnuti jastuk. Zadrži 5-10 sekundi te opusti muskulaturu.

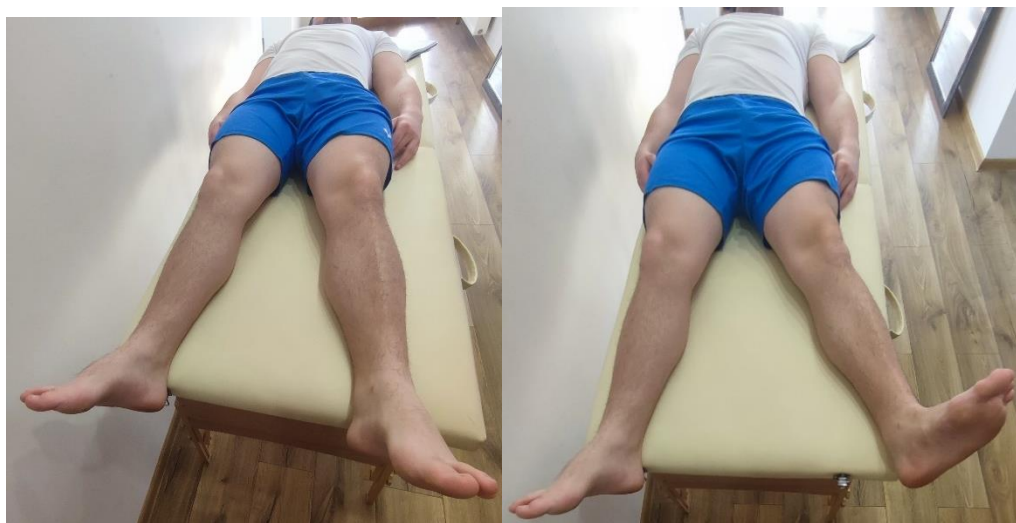

Slika 5. Pacijent je u ležećem supiniranom položaju sa savijenim nogama u koljenu i rukama uz tijelo. Na naredbu fizioterapeuta pacijent zategne stopalo na bolesnoj nozi ka sebi, napne natkoljene i glutealne mišiće te podiže tu nogu ispruženu u razine sa suprotnim koljenom. Zadrži 5-10 sekundi te opusti muskulaturu.

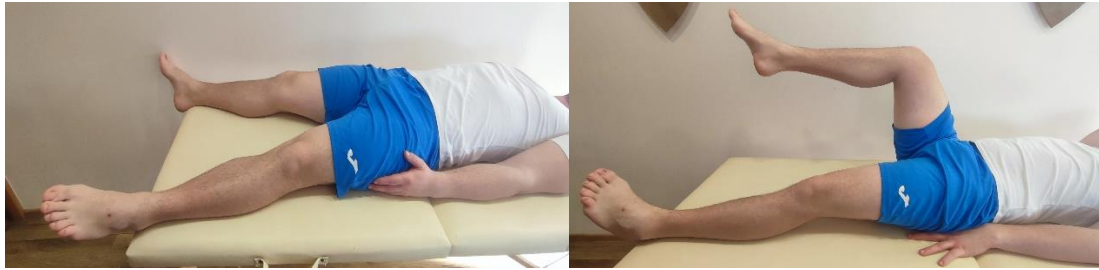Prilog 2. Vježbe opsega pokreta



Slika 1. Pacijent je u ležećem supiniranom položaju sa ispruženim nogama i rukama uz tijelo. Na naredbu fizioterapeuta pacijent će operiranu nogu dignuti od podloge ispruženu do razine boli. Zadrži se u tom položaju 5-10 sekundi te se vrati u početni položaj.



Slika 2. Pacijent je u ležećem supiniranom položaju sa ispruženim nogama i rukama uz tijelo. Na naredbu fizioterapeuta pacijent će operiranu nogu po podlozi pomaknuti u stranu od središnje linije tijela. Zadrži se u tom položaju 5-10 sekundi te se vrati u početni položaj.



Slika 3. Pacijent je u ležećem supiniranom položaju sa ispruženim nogama i rukama uz tijelo. Na naredbu fizioterapeuta pacijent će operiranu nogu dignuti od podloge savijenu u koljenu pod 90° i u kuku do 90°. Zadrži se u tom položaju 5-10 sekundi te se vrati u početni položaj



**IZJAVA O AUTORSTVU
I
SUGLASNOST ZA JAVNU OBJAVU**

Završni/diplomski rad isključivo je autorsko djelo studenta koji je isti izradio te student odgovara za istinitost, izvornost i ispravnost teksta rada. U radu se ne smiju koristiti dijelovi tuđih radova (knjiga, članaka, doktorskih disertacija, magistarskih radova, izvora s interneta, i drugih izvora) bez navođenja izvora i autora navedenih radova. Svi dijelovi tuđih radova moraju biti pravilno navedeni i citirani. Dijelovi tuđih radova koji nisu pravilno citirani, smatraju se plagijatom, odnosno nezakonitim prisvajanjem tuđeg znanstvenog ili stručnoga rada. Sukladno navedenom studenti su dužni potpisati izjavu o autorstvu rada.

Ja, NIKOLINA ĐURIN (ime i prezime) pod punom moralnom, materijalnom i kaznenom odgovornošću, izjavljujem da sam isključivi autor/ica završnog/diplomskog (obrisati nepotrebno) rada pod naslovom PIJEFOTERACIJSKI I POSUJEOTERACIJSKA FIZIOTERAPIJA NAKON UGRADNJE TOTALNE ENDOPROTEZE KUKA (upisati naslov) te da u navedenom radu nisu na nedozvoljeni način (bez pravilnog citiranja) korišteni dijelovi tuđih radova.

Student/ica:

(upisati ime i prezime)

Đurina Nikolina

(vlastoručni potpis)

Sukladno Zakonu o znanstvenoj djelatnosti i visokom obrazovanju završne/diplomske radove sveučilišta su dužna trajno objaviti na javnoj internetskoj bazi sveučilišne knjižnice u sastavu sveučilišta te kopirati u javnu internetsku bazu završnih/diplomskih radova Nacionalne i sveučilišne knjižnice. Završni radovi istovrsnih umjetničkih studija koji se realiziraju kroz umjetnička ostvarenja objavljuju se na odgovarajući način.

Ja, NIKOLINA ĐURIN (ime i prezime) neopozivo izjavljujem da sam suglasan/na s javnom objavom završnog/diplomskog (obrisati nepotrebno) rada pod naslovom PIJEFOTERACIJSKI I POSUJEOTERACIJSKA FIZIOTERAPIJA (upisati naslov) čiji sam autor/ica NAKON UGRADNJE TOTALNE ENDOPROTEZE KUKA

Student/ica:

(upisati ime i prezime)

Đurina Nikolina

(vlastoručni potpis)

