

Rehabilitacija nakon ozljede prednjeg križnog ligamenta

Hajdarović, Alen

Undergraduate thesis / Završni rad

2023

Degree Grantor / Ustanova koja je dodijelila akademski / stručni stupanj: **University North / Sveučilište Sjever**

Permanent link / Trajna poveznica: <https://um.nsk.hr/um:nbn:hr:122:611724>

Rights / Prava: [In copyright](#) / [Zaštićeno autorskim pravom.](#)

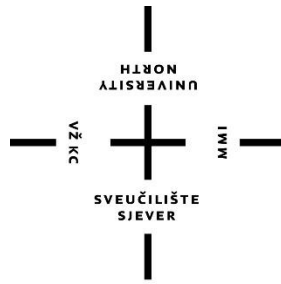
Download date / Datum preuzimanja: **2024-08-26**



Repository / Repozitorij:

[University North Digital Repository](#)





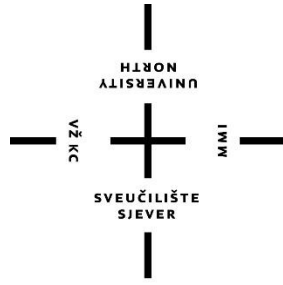
Sveučilište Sjever

Završni rad br.

221/FIZ/2023

Rehabilitacija nakon ozljede prednjeg križnog ligamenta

Varaždin, lipanj 2023. godine



Sveučilište Sjever

Odjel za Fizioterapiju

Završni rad br.

221/FIZ/2023

Rehabilitacija nakon ozljede prednjeg križnog ligamenta

Student

Alen Hajdarović, 0336046677

Mentor

Doc.dr.sc. Željko Jeleč

Varaždin, lipanj 2023. godine

Prijava završnog rada

Definiranje teme završnog rada i povjerenstva

ODJEL	Odjel za fizioterapiju		
STUDIJ	preddiplomski stručni studij Fizioterapija		
PRISTUPNIK	Alen Hajdarović	MATIČNI BROJ	0336046677
DATUM	20.06.2023.	ODJELJ	Klinička medicina I
NASLOV RADA	Rehabilitacija nakon ozljede prednjeg križnog ligamenta		
NASLOV RADA NA ENGL. JEZIKU	Rehabilitation after Anterior Cruciate Ligament injury		
MENTOR	dr.sc. Željko Jeleč	ZVANJE	docent
ČLANOVI POVJERENSTVA	1. Jasminka Potočnjak, v. pred., predsjednik 2. doc.dr.sc. Željko Jeleč, mentor 3. Vesna Hodlić, pred. član 4. Anica Kuzmić, pred., zamjenski član 5.		

Zadatak završnog rada

BROJ 221/FIZ/2023

OPIS


Ozljeda prednjih križnih ligamenata vrlo je česta danas. Cilj završnog rada je prikazati nastanak i rehabilitaciju u ranoj fazi ozljede. Kod potpune rupture ligamenta izvodi se operativni zahvat nakon kojeg bolesnik boravi na odjelu ortopedije i traumatologije. Slabo je pokretan pa se izvode vježbe cirkulacije i disanja kako bi se spriječile posljedice i oštećenja kardiovaskularnog sustava. U početnoj fazi je vrlo važno ukloniti bol i edem koji predstavljaju najveći problem kako za rehabilitaciju tako i za psihološko stanje pacijenta. Važno je postići punu ekstenziju u zglobu u prvoj fazi pa se koristi Kinetek za pasivno razgibavanje i aktivno potpomognute vježbe. Zbog imobilizacije snaga mišića natkoljenice je vrlo oslabljena pa elektrostimulacijom dobivamo poticaj mišića na pokret, a statičkim vježbama jačamo oslabljene mišiće, posebice m. quadriceps. Bolesnika je bitno educirati o izvodenju svakodnevnih aktivnosti, naravno i hodanja sa štakama. Na početku bolesnik nikako ne smije punom težinom opteretiti nogu jer zglob nakon operacije nije stabilan i može se dogoditi ponovno oštećenje unutar zgloba. Prvobitni cilj rehabilitacije je samostalno kretanje kao i obavljanje aktivnosti svakodnevnog života.

U kasnijoj fazi, kad bolesnik savlada prvobitne ciljeve, uvode se aktivne vježbe kojima se poboljšavaju motoričke funkcije kao što su snaga, propriocepcija i ravnoteža. Također bolesnika se priprema na profesionalne aktivnosti te ukoliko je osoba sportaš na aktivnosti u sportu.

ZADATAK URUČEN

26.06.2023.

POTPIS MENTORA



Željko Jeleč

Predgovor

Zahvaljujem mentoru doc. dr. sc. Željku Jeleču što je bio vrlo ažuran te na strpljenju, savjetima i uloženom trudu i vremenu prilikom izrade završnog rada. Zahvaljujem i svim djelatnicima Sveučilišta Sjever na pruženom znanju i iskustvu koje će biti potrebno u daljnjem životu. Također, zahvaljujem kolegama na pomoći tijekom cijelog obrazovanja.

Posebne zahvale obitelji i prijateljima koji su uvijek bili podrška u svemu. Hvala roditeljima jer bez njihovog odricanja ne bih bio ovdje gdje jesam. Hvala bratu i sestri na motivaciji.

Sažetak

Ozljeda prednjih križnih ligamenata vrlo je česta danas. Cilj završnog rada je prikazati nastanak i rehabilitaciju u ranoj fazi ozljede. Koljeno je vrlo složen zglob pa je oporavak dugotrajan i mukotrpan. Kod potpune ruptуре ligamenta izvodi se operativni zahvat nakon kojeg bolesnik boravi na odjelu ortopedije i traumatologije. Slabo je pokretan pa se izvode vježbe cirkulacije i disanja kako bi se spriječile posljedice i oštećenja kardiovaskularnog sustava. U početnoj fazi je vrlo važno ukloniti bol i edem koji predstavljaju najveći problem kako za rehabilitaciju tako i za psihološko stanje pacijenta. Kako bi se smanjila upala, odnosno edem koristi se krioterapija. Važno je postići punu ekstenziju u zglobu u prvoj fazi pa se koristi kineteka za pasivno razgibavanje i aktivno potpomognute vježbe. Zbog imobilizacije snaga mišića natkoljenice je vrlo oslabljena pa elektrostimulacijom dobivamo poticaj mišića na pokret, a statičkim vježbama jačamo oslabljene mišiće, posebice m. quadriceps jer on izvodi ekstenziju, a u toj ranoj fazi baziramo se na tom pokretu. Bolesnika je bitno educirati o izvođenju svakodnevnih aktivnosti, naravno i hodanja sa štakama. Na početku bolesnik nikako ne smije punom težinom opteretiti nogu jer zglob nakon operacije nije stabilan i može se dogoditi ponovno oštećenje unutar zgloba. Smije opteretiti nogu minimalno tek toliko da dobije osjećaj položaja zgloba. To je ujedno i prvobitni cilj rehabilitacije, samostalno kretanje kao i obavljanje aktivnosti svakodnevnog života.

U kasnijoj fazi, kad bolesnik savlada prvobitne ciljeve, uvode se aktivne vježbe kojima se poboljšavaju motoričke funkcije kao što su snaga, propriocepcija i ravnoteža. Također bolesnika se priprema na profesionalne aktivnosti, te ako je osoba sportaš na aktivnosti u sportu.

Ključne riječi: ligament, rehabilitacija, bolesnik, fizioterapeut, kineziterapija

Summary

Anterior cruciate ligament injury is very common today. The goal of the final paper is to show the occurrence of injury and rehabilitation in the early stages of that injury. The knee is a very complex joint, so the recovery is long and arduous. In the case of a complete rupture of the ligament, surgery is performed after which the patient stays in the traumatology department. The patient is poorly mobile, so circulation and breathing exercises are performed to prevent the consequences of other systems of the human body. In the initial phase, it is very important to remove pain and edema, which represent the biggest problem in rehabilitation as well as for the patient's psychological condition. In order to reduce inflammation or edema, cryotherapy is used. It is important to achieve full extension in the joint in the first phase so kinetec is used for passive stretching and actively supported exercises. Because of immobilization, the strength of the muscles of the upper leg is greatly weakened, so by electrostimulation we gain the stimulation of muscles to move, and with static exercises we strengthen weakened muscles, especially in quadriceps because it performs the extension, and in that early phase we base on that movement. It is important to educate the patient about the performance of daily activities, and also of course how to walk with crutches. At the beginning, the patient must never put full weight on the leg because the joint is not stable after surgery and re-damage can occur within the joint. The patient may load the leg minimally, just enough to get a sense of the position of the joint. It is at the same time the original goal of rehabilitation, independent movement as well as the performance of daily life activities.

In the later phase, when the patient overcomes the original goals, active exercises are introduced with which motor functions such as strength, proprioception and balance are improved. Also the patient is being prepared for professional activities and, if the person is an athlete, for activities in sports.

Key words: ligament, rehabilitation, patient, physiotherapist, kinesitherapy

Popis korištenih kratica

ACL.-anterior cruciatum ligamentum-prednji križnji ligament

Art.-articulatio

Lig.-ligamentum

M.-musculus

MMT-manualni mišićni test

N.-nervus

ROM-range of movement-opseg pokreta

Sadržaj

1. Uvod.....	1
2. Anatomija i fiziologija.....	2
2.1. Koštane strukture.....	3
2.2. Ligamenti.....	4
2.3. Mišići.....	5
2.4. Zglobni polumjeseci (<i>menisci</i>).....	7
3. Biomehanika koljena.....	9
4. Etiologija, patogeneza i prevalencija.....	10
4.1. Mehanizmi nastanka.....	10
5. Klinička slika.....	12
6. Fizioterapijska procjena i plan.....	13
6.2. Testiranje.....	13
6.2.1. Mjerenje opsega pokreta.....	13
6.2.2. Manualni mišićni test.....	14
6.2.3. Mjere cirkularnosti.....	15
6.2.4. Lachman test.....	16
6.2.5. Test prednje ladice.....	16
6.2.6. Pivot shift test.....	17
6.3. Ciljevi i plan fizioterapije.....	18
7. Operativne tehnike rekonstrukcije prednjih križnih ligamenata.....	19
8. Rehabilitacija.....	20
8.1. Konzervativno liječenje.....	20
8.2. Rehabilitacija nakon rekonstrukcije ligamenta.....	21
8.2.1. Preoperativna faza.....	21
8.2.2. Postoperativna faza.....	21
8.2.2.1. Vježbe cirkulacije i disanja.....	22
8.2.2.2. Krioterapija.....	23
8.2.2.3. Kinetek.....	24
8.2.2.4. Aktivno potpomognute vježbe.....	24
8.2.2.5. Statičke vježbe za natkoljenu muskulaturu.....	25
8.2.2.6. Elektrostimulacija m. quadricepsa.....	25
8.2.2.7. Hod sa štakama.....	26
8.2.2.8. Aktivne vježbe.....	26

8.2.2.9.	Vježbe s otporom.....	29
8.2.2.10.	Vježbe propriocepcije.....	31
8.2.2.11.	EasyFlossing.....	32
8.2.2.12.	Aerobni trening.....	33
9.	Prikaz slučaja.....	34
10.	Zaključak.....	36
11.	Literatura	37

1. Uvod

Lokomotorni sustav je sustav koji daje tijelu strukturu i sposobnost kretanja. Sastoji se od kostiju, ligamenata, tetiva, hrskavica te mišića. Zglobovi su pomični i nepomični spojevi dviju ili više kostiju koji omogućuju gibljivost skeleta. Koljenski zglob (*articulatio (art.) genus*) je najveći i najsloženiji zglob u ljudskom tijelu, ali zbog nesukladnosti zglobnih površina to je zglob koji je najčešće zahvaćen ozljedama. Zglob koljena stabiliziraju pasivni i aktivni stabilizatori. Pasivni su ligamenti dok su aktivni stabilizatori mišići. Najčešće osobe s ozljedom koljenskog zgloba su sportaši. Oni su najviše izloženi velikom opterećenju zgloba te nepravilnom izvođenju pokreta. Jedna od takvih ozljeda je ruptura križnih sveza, a češće je zahvaćena prednja. U posljednje vrijeme sve je bolje poznavanje anatomije i biomehanike koljena, no i dalje je ova ozljeda vrlo izazovna za cijeli tim stručnjaka koji sudjeluju u liječenju i rehabilitaciji ozljede.

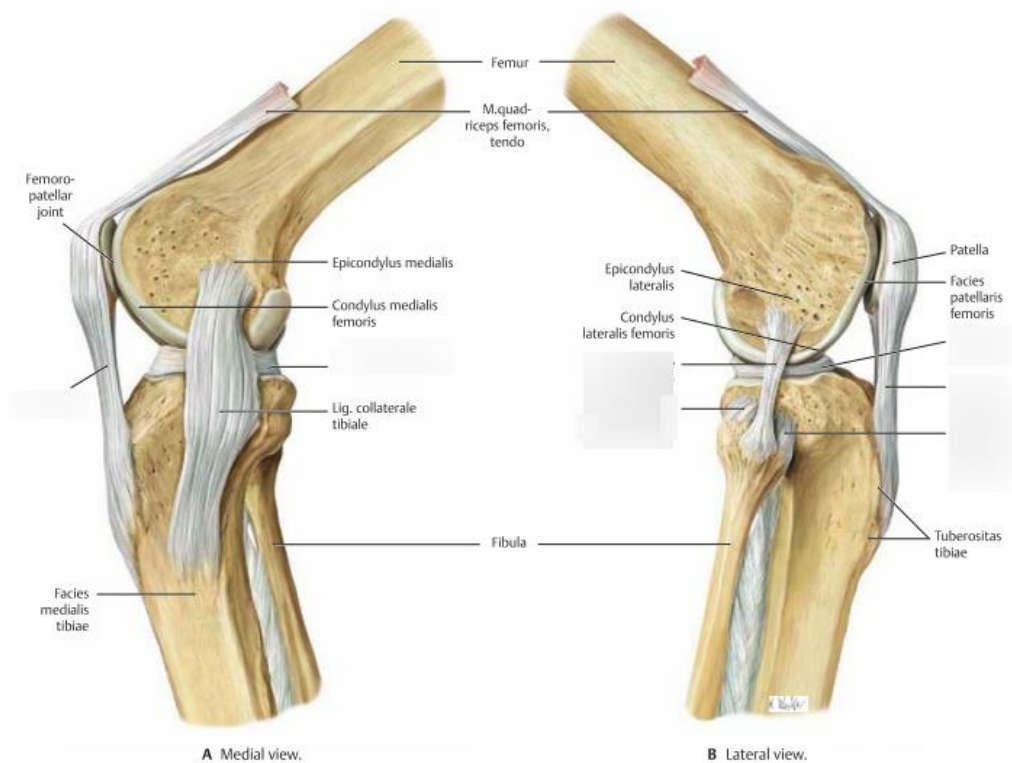
Ovisno o stupnju ozljede i ciljevima rehabilitacije, rehabilitacija može biti konzervativna te može biti učinjena rekonstrukcija samog ligamenta. Ako je riječ o osobi starije životne dobi ili osobe koja je u svakodnevnim aktivnostima manje aktivna, primjerice osoba koja radi u uredu, liječenje je konzervativno. Cilj konzervativnog liječenja je vježbama istezanja i jačanja vratiti puni opseg pokreta i održati snagu mišića kako bi bolesnik mogao normalno funkcionirati u aktivnostima svakodnevnog života. Nije svako konzervativno liječenje uspješno stoga se ponekad bolesnik mora operirati.

Oporavak nakon rekonstrukcije je dugotrajan i kompleksan. Liječenje se prvobitno odvija na odjelu ortopedije i traumatologije, a zatim na odjelu fizikalne terapije. U ranoj postoperativnoj fazi bitno je smanjiti bol i oteklinu pa se koristi krioterapija. Bolesniku se preporučuje ne opterećivati nogu, ali je potrebno pasivno, kasnije aktivno-potpomognuto, postići pun opseg pokreta. Ova faza nam je vrlo bitna jer bolesnika treba što prije pripremiti na samostalno obavljanje svakodnevnih aktivnosti, prvenstveno za samostalno kretanje. U kasnijoj fazi, ovisno o ciljevima, provodi se vježbanje kojim se bolesnik priprema za profesionalne i neprofesionalne aktivnosti. Vježbe se provode u skladu s ciljem samog bolesnika, što znači da sama terapija neće biti potpuno jednaka kod sportaša i kod osobe koja radi u uredu.

Kroz rad je prikazan način nastanka ozljede, dijagnostika te rehabilitacija koja se dijeli u dvije kategorije, konzervativna i rehabilitacija nakon rekonstrukcije ligamenta. Na kraju je prikazan slučaj koji potkrjepljuje sve činjenice navedene kroz ovaj rad.

2. Anatomija i fiziologija

Koljeno je najveći i najsloženiji zglob i zglob koji je najčešće ozlijeđen. Spaja donji kraj (*distalni*) bedrene kosti (*femur*) i gornji kraj (*proksimalni*) goljenične kosti (*tibia*). Sprijeda zglob osigurava iverna sveza (ligamentum (*lig.*) *patellae*), postranično pojačavaju pobočne sveze (*ligg. collateralia*), a najvažnije sveze su prednja i stražnja ukrižena sveza (*ligg. cruciata*). Konveksno zglobno tijelo su zglavci (*condyli*) bedrene kosti, a konkavno zglobno tijelo čine zglavci goljenične kosti. Zglobna tijela međusobno nisu kongruentna pa su stoga u zglob uložena dva zglobna srpa (*meniscus medialis et lateralis*) koji su ujedno i pasivni stabilizatori dok su mišići aktivni. U inervaciji tih mišića ponajviše sudjeluju bedreni živac (nervus (*n.*) *femoralis*) i živac kuka (*n. ischiadicus*). Lisna kost (*fibula*) ne sudjeluje u koljenskom zglobu [1].



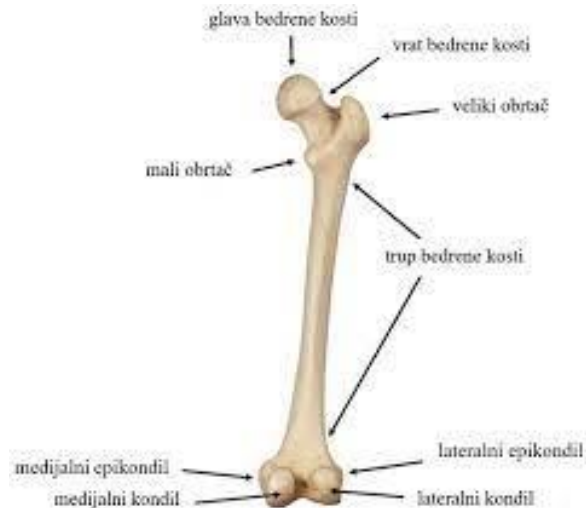Slika 2.1. Prikaz anatomije koljena

(M. Metsna: Art. Genus Diagram, 2019.)

<https://quizlet.com/433184401/art-genus-diagram/>

2.1. Koštane strukture

Bedrena kost (femur) najduža je i najveća kost u ljudskom tijelu. Nalazi se između zgloba kuka (*art. coxae*) i zgloba koljena (*art. genus*).

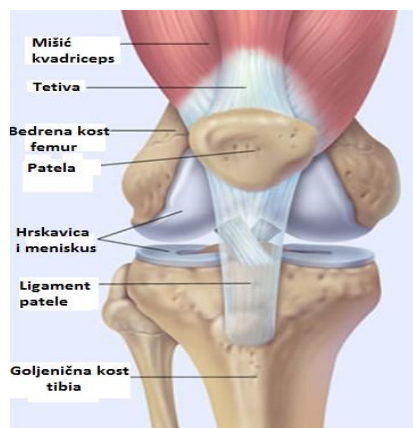


Slika 2.1.1.. Prikaz bedrene kosti

(B. Nina: Numerička analiza stabilnosti fiksacije prijeloma vrata bedrene kosti, 2022.

<https://repozitorij.fsb.unizg.hr/islandora/object/fsb%3A7804/datastream/PDF/view>)

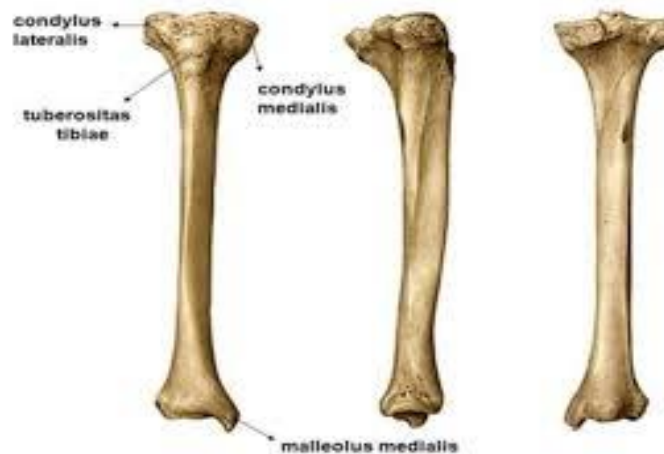
Iver (patella) najveća je sezamska kost u našem tijelu. Prekriva i štiti zglob koljena i nalazi se u tetivi četveroglavog bedrenog mišića.



Slika 2.1.2.. Prikaz ivera

(Fattorini: Nestabilna patela, 2019.

Goljenična kost (tibia) dugačka je debela kost koja prenosi najveći dio tjelesne težine na stopalo. Nalazi se na medijalnoj strani potkoljenice.



Slika 2.1.3.. Prikaz goljenične kosti

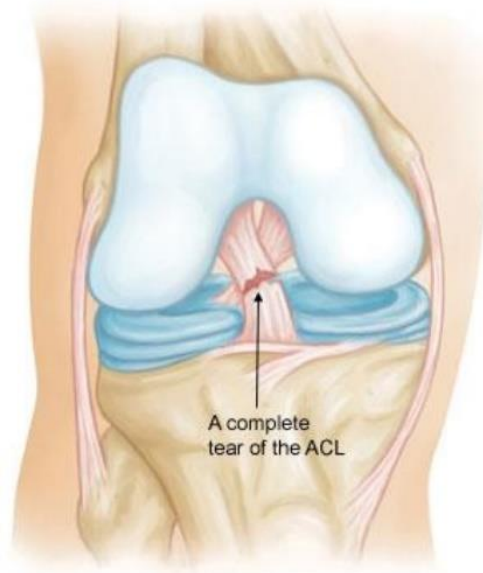(L. Vjeko: Opterećenje koljena kod čučnja, 2022.

<https://zir.nsk.hr/islandora/object/fsb:8463/datastream/PDF/view>)

2.2. Ligamenti

Ukrižene sveze najvažniji su pasivni stabilizatori koljena, a stabiliziraju ga u sagitalnoj ravnini. Kolateralni ligamenti stabiliziraju koljeno u frontalnoj ravnini. Prednji križni ligament od ključne je važnosti u zglobu i sprječava pomak tibije prema naprijed. Presjek samog ligamenta se povećava od femura do tibije. Oblik same sveze se mijenja s obzirom na stupanj fleksije što je dobro jer zbog velikog opterećenja na zglob dio sveze je napet, dok je dio opušten. Nalazi se u unutrašnjosti zgloba s prednje strane, a proteže se cijelom dužinom zglobne šupljine [2]. Polazi od *area intercondylaris anterior tibiae* i seže do unutrašnje plohe lateralnog kondila tibije. Može se podijeliti na dva dijela, anteromedijalni i posterolateralni snop. Stražnja ukrižena sveza snažnija je od prednje. Prolazi iza LCA, od lateralne plohe medijalnog kondila femura do *area intercondylaris posterior*. U koljenskom zglobu nalaze se dvije postranične sveze, *lig. collaterale tibiale (mediale)* i *lig. collaterale fibulare (laterale)*. Medijalna postranična sveza ugrađena je u membranozni dio zglobne čahure i srasla je s medijalnim meniskom i veže se na goljeničnu kost. Lateralna

postranična sveza nije srasla s meniskom ni s čahurom, seže od lateralnog epikondila do *caput fibulae*. *Lig. patellae* nastavak je *m. quadricepsa* i proteže se od patele do *tuberositas tibiae* i glavni je pasivni stabilizator patele[3].



Slika 2.2.1. Prikaz prednjih križnih ligamenata

(Orthoinfo: Anterior Cruciate Ligament injuries, 2022.

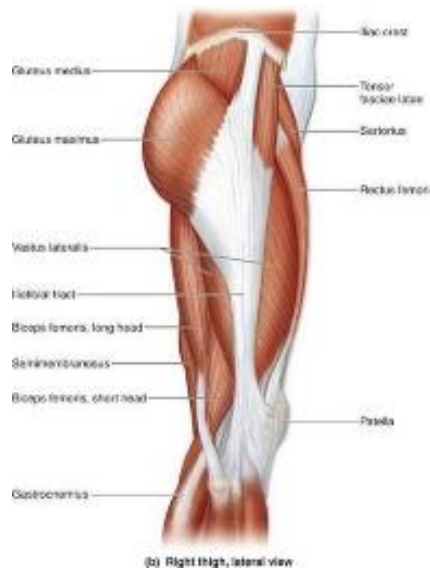
<https://orthoinfo.aaos.org/en/diseases--conditions/anterior-cruciate-ligament-acl-injuries/>)

2.3. Mišići

Četveroglavi bedreni mišić (*musculus (m.) quadriceps femoris*) pokriva čitavu prednju stranu bedra i ima 4 dijela. Ravni mišić (*m. rectus femoris*) polazi s trnova bočne kosti (*spinae illiacae anterior inferior*) dok tri široka mišića (*m. vastus medialis et lateralis et intermedius*) polaze s gornjeg dijela bedrene kosti, a hvataju se zajedno na hrapavost goljениčne kosti (*tuberositas tibiae*) Naime, taj mišić ima veliku ulogu u aktivnoj stabilizaciji pa je vrlo često uzrok boli u zglobu. Sva 4 dijela hvataju se na *tuberositas tibiae*. Mišić ispruža nogu u koljenskom zglobu [1].

Zadnja loža (hamstrings) sastoji se od 3 mišića. Dvoglavi bedreni mišić (*m. biceps femoris*), poluopnasti mišić (*m. semimembranosus*) i polutetivni mišić (*m. semitendinosus*) dijelovi su zadnje lože. Polutetivni mišić i poluopnasti mišić polaze sa sjedne kvrge (*tuber ischiadicum*) kao i duga glava dvoglavog mišića dok kratka glava polazi sa sredine bedrene

kosti [1]. Dvoglavi bedreni mišić hvata se na glavicu lisne kosti, a preostala dva mišića hvataju se na medijalni zglavak goljenične kosti. Mišići izvode pokret fleksije koljena.



Slika 2.3.1. Mišići natkoljenice

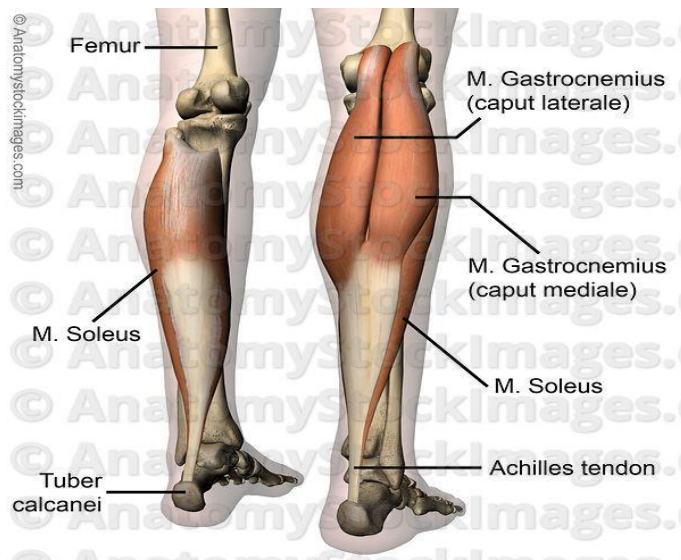
(Fitness.com.hr.: Trkačko koljeno

<https://www.fitness.com.hr/zdravlje/ozljede-bolesti/Trkacko-koljeno-iliotibijalni-sindrom.aspx>)

Krojački mišić (*m. sartorius*) najduži je mišić u našem tijelu. Polazi s *spinae iliaca anterior superior*, a hvata se na goljeničnu kost. Inervira ga *nervus femoralis*.

Mišić natezač široke fascije (*m. tensor fasciae latae*) izvodi abdukciju natkoljenice kad je zglob kuka flektira. Polazi s *spinae iliaca anterior superior*, a hvata se na lateralni zglavak goljenične kosti.

Troglavi gnjatni mišić (*m. triceps surae*) je naziv za mišiće stražnje strane potkoljenice. Sastoji se od *m. gastrocnemius* i *m. soleus*. *Gastrocnemius* polazi sa zglavaka femura dok *soleus* polazi sa stražnjeg dijela tibije. Oba mišića hvataju se na kvrgu petne kosti (*tuber calcanei*) [3].



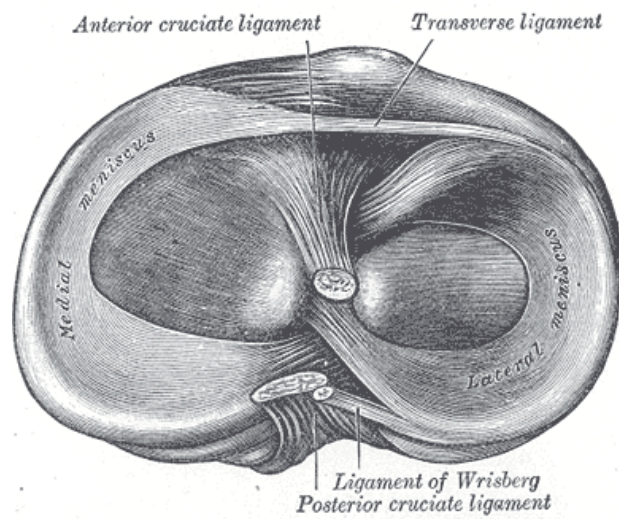
Slika 2.3.2. Prikaz m. triceps surae

(M. Shejza: Triceps Surae, 2021.)

https://www.physio-pedia.com/Triceps_Surae

2.4. Zglobni polumjeseci (*menisci*)

Meniske oblikuje vezivno tkivo. Sastoje se od dvije vrste vlakana, čvrstih koji slijede oblik meniska i slabijih koji se protežu od središnje točke meniska i isprepleću se s čvrstima pa stoga češće nastaje uzdužna pukotina nego poprečna [3]. Njihova uloga u zglobu je povećanje sukladnosti zglobnih tijela i smanjenje opterećenja na zglob. U koljenu se nalaze *meniscus medialis* i *meniscus lateralis*. Medijalni menisk je straga širi nego sprijeda i prednji dio meniska je tanji nego stražnji dio. Manje je pokretljiv nego lateralni jer je srastao s medijalnom postraničnom svezom. Najviše se napreže kod rotacije potkoljenice prema van. Lateralni menisk je podjednako širok i pomičniji je od medijalnog jer nije srastao s ligamentima i zbog toga je manje opterećen kod kretnji zgloba.



Slika 2.4.1. Prikaz zglobnih polumjeseca

(Meniscus Anatomy, 2022. https://en.wikipedia.org/wiki/Meniscus_%28anatomy%29)

3. Biomehanika koljena

Koljeno je kompleksni zglob koji se sastoji od kostiju, hrskavice, ligamenata i mišića. Njegova glavna uloga je omogućiti fleksibilno savijanje i istežanje noge i prenositi opterećenje prilikom kretanja. Jedan od ključnih elemenata biomehanike koljena je razumijevanje biomehaničke sile i utjecaj iste na sam zglob. Sila može biti rezultat vanjskih faktora poput opterećenja kod doskoka ili naglih pokreta, također može biti rezultat unutarnjih sila koje generiraju sami mišići. Hrskavica se nalazi na krajevima kostiju i ona je ta koja smanjuje trenje i apsorbira udarce tijekom pokreta u zglobu. Po mehanici koljeno je trochoginglymus, spoj kutnog i obrtnog zgloba. Biomehanika koljena proučava pokrete koljena, fleksiju, ekstenziju, rotacije i bočne pomake [3]. U zglobu postoje dodatne kretnje anteroposteriorne i medijalnolateralne translacije koje su nužne za normalno pokretanje koljenskog zgloba. Anteroposteriorni i medijalnolateralni pomak rezultat su elastičnosti i inkongruentnosti sveza. Pasivni i aktivni stabilizatori koljena su usuglašeni i koordinirani te tako ograničavaju kretnje koljena. Kod fleksije koljena centar rotacije pomiče se posteriorno i događaju se akcesorne kretnje vrtnje i klizanja. Spoj i sukladnost samih ligamenta i kostiju prikazuje važnost njihove interakcije.

Svi pokreti koljena važni su za sukladno funkcioniranje koljena, no ako su izvedeni na neprikladan način izvor su ozljeda. Studije biomehanike koljena koriste različite metode istraživanja kao što su analiza pokreta, snimke u pokretu i kompjuterska simulacija u svrhu poboljšanja razumijevanja biomehanike koljena kako bi se razvile bolje metode dijagnostike, prevencije i rehabilitacije ozljeda. Uzme li se u obzir važnost koljena u svakodnevnim aktivnostima, proučavanje biomehanike koljena ima široku primjenu u područjima poput ortopedije i fizioterapije.

4. Etiologija, patogeneza i prevalencija

Preko polovice slučajeva ozljede koljena strada upravo prednji križni ligament, a također to je i najčešća ozljeda lokomotornog sustava [4]. Vrlo je čvrst pa do ozljede dolazi samo kod nepravilnih pokreta u tom zglobu. Najčešće do rupture dolazi zbog mehaničke sile [5]. Veću vjerojatnost ozljede imaju žene do čak 10 puta jer je njihova zdjelica šira pa je veće opterećenje na koljena. Gotovo 22 000 žena godišnje zadobije ovu ozljedu, a malen broj ljudi se u potpunosti oporavi. Zglob je vrlo nekongruentan pa su ligamenti jako opterećeni i zbog stalne sile lako pucaju.

4.1. Mehanizmi nastanka

Ozljeda nastaje prilikom rotacije trupa kad stopalo ostane učvršćeno za podlogu. Kod toga dolazi do ozljede više struktura, a ne samo prednjeg križnog ligamenta (lig. cruciatum anterius (ACL)).



Slika 4.1.1. Prikaz vanjske rotacije, semifleksije i abdukcije

(Marca: C. Ronaldo suffers injury, 2016.

<https://www.marca.com/en/football/national-teams/2016/07/10/5782a4c746163f53178b45cb.html>)

Do hiperekstenzije dolazi kad je stopalo pričvršćeno za podlogu, a femur se pomakne pretjerano unazad. Također do toga može dovesti i direktan udarac u kondil femura. Često se događa kod doskoka.



Slika 4.1.2. Prikaz hiperekstenzije koljena

(S. Slaven: Medicinska rehabilitacija nakon operacije prednje ukrižene sveze koljena, 2017.

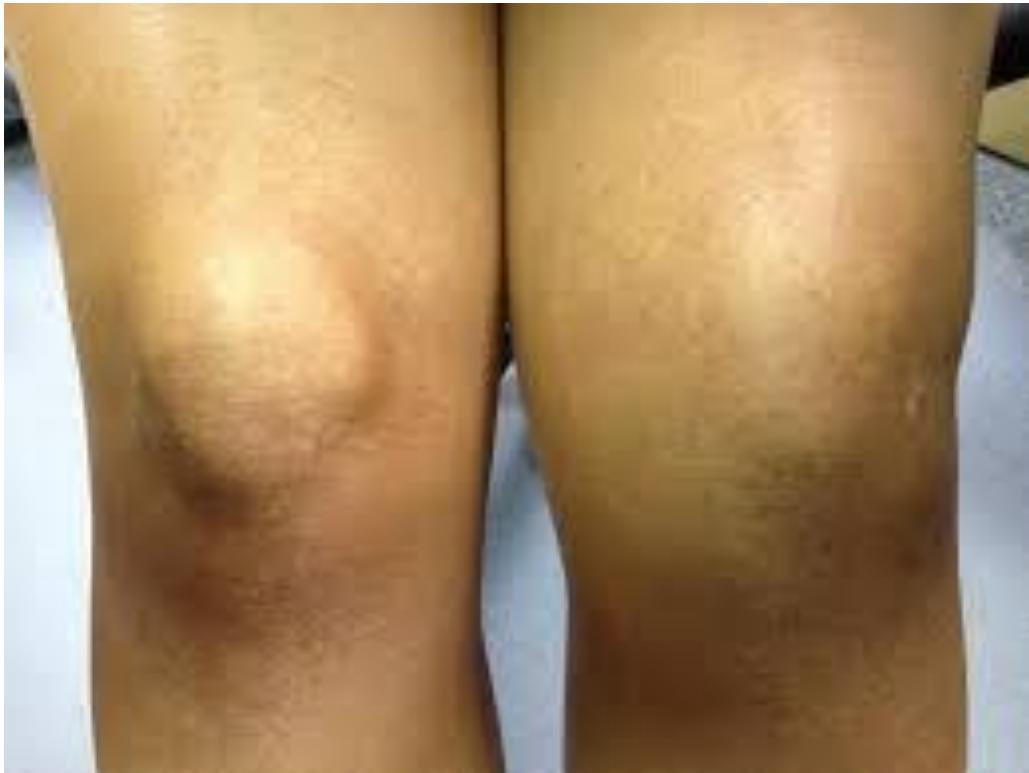<https://zir.nsk.hr/islandora/object/unin:1645/preview>)

Prilikom nagle promjene smjera ozljeda nastaje pri prevelikoj rotaciji koljena kad bedrena kost vrši unutarnju rotaciju, a potkoljenica vanjsku.

Do ozljede također dolazi prilikom naglog usporavanja ili kod kontrakcije četveroglavog bedrenog mišića pri doskoku.

5. Klinička slika

Prilikom ozljede prednjeg križnog ligamenta u zglobu koljena je prisutan edem koji uvelike smanjuje opseg pokreta, a zbog pritiska tekućine na živčane završetke osoba osjeća iznimnu bol [5]. Izljev u zglobu ukazuje na ozljedu ACL-a. Kod bolesnika se može pojaviti mišićni spazam zbog velike napetosti i bolova u zglobu. Zglob je vrlo nestabilan i povećana je mogućnost pomaka tibije u odnosu na femur.



Slika 5.1. Prikaz kliničke slike ozljeđenog koljena

(ePodravina.hr: Izljev u koljenu, 2017.

<https://epodravina.hr/izljev-u-koljenu/>)

6. Fizioterapijska procjena i plan

Dijagnoza rupture postavlja se nakon detaljne anamneze i kliničkog pregleda [6]. Najbolja metode procjene su testovi poput Lachman testa, Testa prednje ladice i Pivot shift test. Osim testova, fizioterapeut mjeri opseg pokreta te mišićnu snagu kako bi postavio ciljeve terapije. U dijagnostici se također koristi rentgen zbog uvida u moguća puknuća koštanih struktura te magnetska rezonanca koja pokazuje točno stanje ligamenta i lokalizaciju oštećenja.

6.2. Testiranje

6.2.1. Mjerenje opsega pokreta

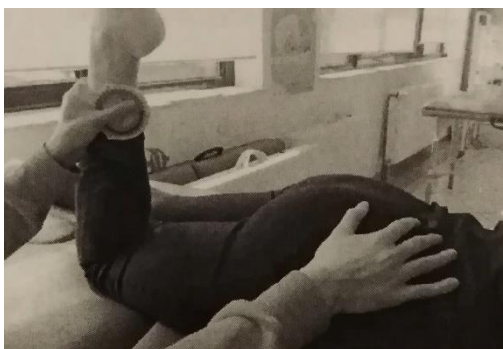Mjerenje se izvodi goniometrom ili inklinometrom. Bolesnik leži na trbuhu, stopala su izvan podloge. Mjerni instrument fiksira se na distalni lateralni dio potkoljenice. Očita se početna vrijednost, a zatim ispitanik izvede pokret i ispitanik očita vrijednosti i zapiše u evidenciju.



Slika 6.1.1.1. Prikaz inklinometra

(model-educa.hr: Nagibni inklinometar

<https://model-educa.hr/biologija-priroda-i-drustvo/78-nagibni-inklinometar.html>)



Slika 6.1.1.2. Prikaz mjerenja opsega pokreta

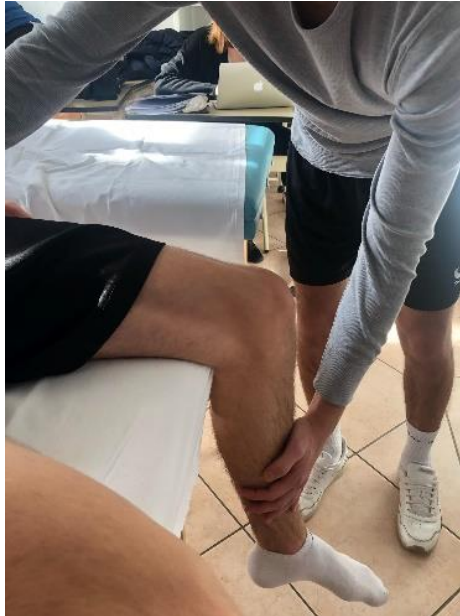(osobna arhiva)

6.2.2. Manualni mišićni test

Manualnim mišićnim testom (MMT) utvrđuje se snaga pojedinih mišića [6]. Testira se snaga quadricepsa i hamstringsa. Ocjene su 0-5. Počinje se ocjenom 3 kod koje bolesnik mora antigravitacijski izvesti pokret. Za ocjenu 4 i 5 ispitanik daje otpor na distalni dio ekstremiteta, za 2 bolesnik izvodi rasteretni pokret, a za 1 dolazi do kontrakcije bez pokreta. Ocjena 0 daje se kad nema ni kontrakcije.

Za testiranje quadricepsa za ocjenu 3, 4 i 5 bolesnik je u sjedećem položaju i ispruži nogu u koljenu, no na taj način nisu aktivne sve 4 glave mišića jer je *rectus femoris* skraćen u području kuka. Ako želimo testirati snagu cijelog mišića bolesnik leži na leđima kako bi zglob kuka bio u neutralnom položaju, a potkoljenice su mu izvan podloge i onda ispruži nogu u koljenu. Za ocjenu 2 bolesnik je na boku ozlijeđene noge i izvodi pokret po podlozi, a za ocjenu 1 je u početnom položaju i terapeut palpira ispod ivera.

Za testiranje hamstringsa bolesnik je u ležećem položaju na trbuhu. Podiže ispruženu nogu prema gore za ocjenu 3, a za 4 i 5 izvodi isti pokret, a terapeut mu daje otpor u razini gležnjeva. Za ocjenu 2 leži na suprotnom boku, terapeut mu pridržava nogu i bolesnik radi rasteretni pokret, dok je za ocjenu 1 u početnom položaju i pokušava napraviti pokret, a bolesnik palpira u području jame. Želi li se testirati gluteus maximus, postupak je jednak kao kod testiranja hamstringsa samo što bolesnik savine nogu u zglobu koljena.



Slika 6.1.2.1. Manualni mišićni test m. quadriceps femoris
(osobna arhiva)

6.2.3. Mjere cirkularnosti

Mjerimo opseg ekstremiteta u nekoliko razina [5]. Mjeri se 10 i 20 cm ispod velikog trochantera, 15 cm iznad gornjeg ruba patele, preko sredine patele te 15 cm ispod donjeg ruba patele. Vrlo je važno izmjeriti opseg da bi s vremenom vidjeli nestaje li edem, odnosno vraća li se normalan opseg ekstremiteta.



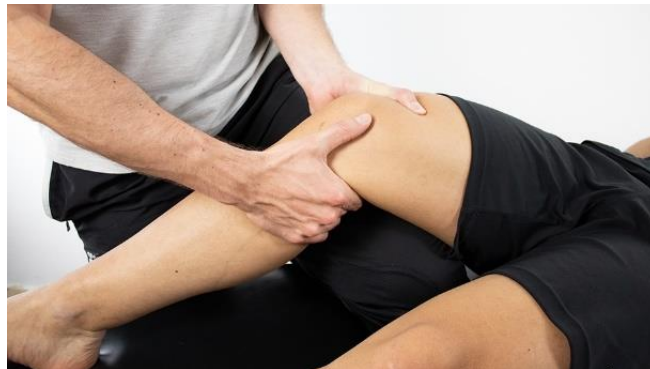Slika 6.1.3.1. Prikaz centimetarske trake

(Atomiyne: Centimetarska vrpca je vjerni pomoćnik krojača, liječnika

<https://hr.atomiyne.com/centimetarska-vrpca-je-vjerni-pomocnik-krojaca-lijecnika-i-obicne-kucne-ljubimce/>)

6.2.4. Lachman test

Lachmanov test smatra se „zlatnim standardom“ kod procjene rupture prednjeg križnog ligamenta [7]. Izvodi se tako da je bolesnik u supiniranom položaju, a koljena su mu u laganoj fleksiji otprilike 30°. Distalni dio natkoljenice fizioterapeut mora stabilizirati dok proksimalni dio potkoljenice gura prema naprijed. Ukoliko je zglob nestabilan, test je pozitivan.



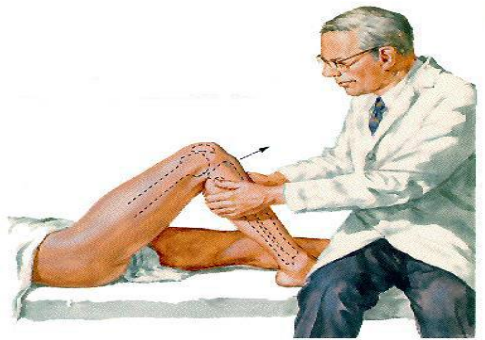
Slika 6.1.4.1. Prikaz Lachman testa

(Physiotutors: Lachman test for ACL tears, 2020.

<https://www.physiotutors.com/wiki/Lachman-test/>)

6.2.5. Test prednje ladice

Ovaj test se izvodi u supiniranom položaju, koljena su pod pravim kutem, a stopalo je oslonjeno na podlogu. Fizioterapeut palčevima uhvati prednju stranu zgloba, a ostalim prstima hvata stražnju stranu. Terapeut polako pokušava povući tibiju prema naprijed i ukoliko se kondili tibije pomaknu više od 5mm test je pozitivan, odnosno da je nastala ozljeda prvog stupnja.



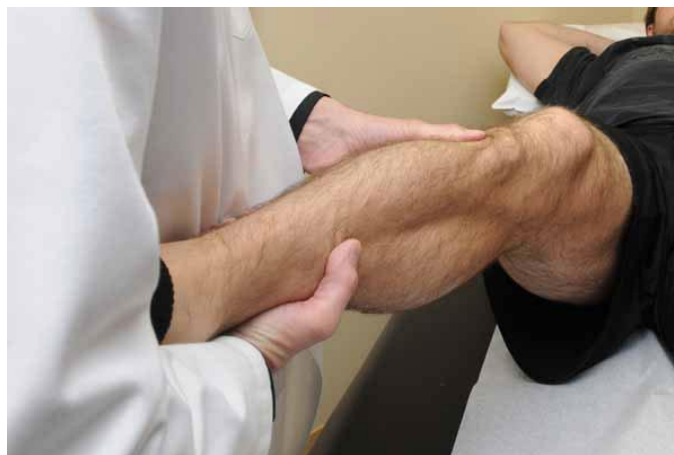Slika 6.1.5.1. Prikaz Testa prednje ladice

(Buildingbody.com: Ozljeda prednjeg križnog ligamenta, 2015.

<https://www.building-body.com/ozljeda-prednjeg-kriznog-ligamenta/>)

6.2.6. Pivot shift test

Svrha ovog testa je procjena rotacijske stabilnosti prednjeg križnog ligamenta [8]. Položaj je isto kao i kod prethodnih, no noga je opuštena. Kuk je u fleksiji pod 45° , lagano je abduciran, a zglob koljena je flektiran pod 50° . Potkoljenica ide u unutarnju rotaciju, petu koristimo kao podlogu, a ruka ide preko kraja petne kosti. Druga ruka se stavlja s vanjske strane noge nekoliko centimetara ispod koljena. Tijekom izvođenja rotacije koljeno ide prema ekstenziji te se samim time lateralni kondil subluksira prema naprijed i moguća je pojava krepitacija.



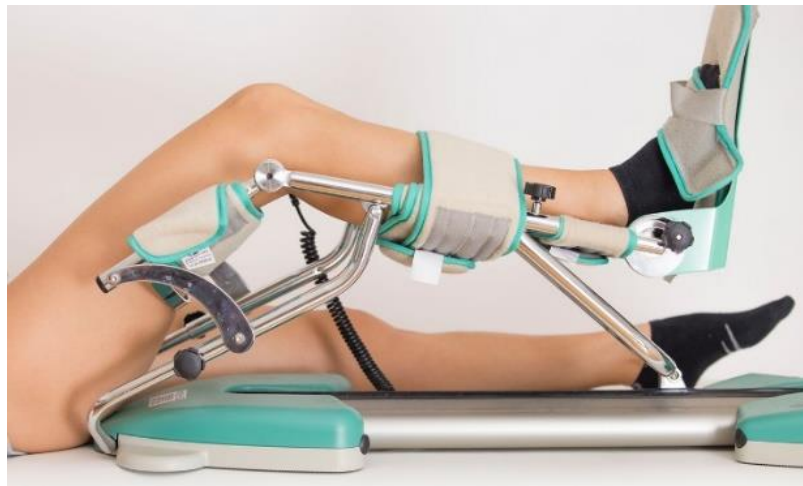Slika 6.1.6.1. Prikaz Pivot shift testa

(Robert LaPrade: Pivot Shift Test

<https://drrobertlaprademd.com/pivot-shift-test/>)

6.3. Ciljevi i plan fizioterapije

Kad liječnik utvrdi ozljedu slijedi liječenje koje nije jednostavno niti kratko. Nakon operativnog zahvata, pri kojem se izvodi rekonstrukcija ligamenta ligamentom patele ili tetivom semitendinosusa, slijedi kineziterapija koja se izvodi po određenom programu. U postoperativnoj fazi moramo smanjiti edem, bol, tretirati ožiljak da čim prije zaraste te postići čim veći opseg pokreta, posebice ekstenziju. Također bolesnika moramo educirati kako koristiti štake te kako obavljati aktivnosti svakodnevnog života. Prije svega toga bitno je da pacijent izvodi vježbe disanja i cirkulacije. Nakon otpusta s odjela kreće fizikalna terapija gdje se koriste kineteki i elektroterapija u svrhu prije navedenih ciljeva. Nakon što bolesnik zadovolji određeni opseg pokreta, skida se s kineteka i kreće se s aktivno-potpomognutim vježbama. U kasnijoj fazi, kad imamo puni opseg pokreta, izvode se vježbe kojima se postiže bolja koordinacija, balans i snaga mišića.



Slika 6.2.1. Prikaz kineteka

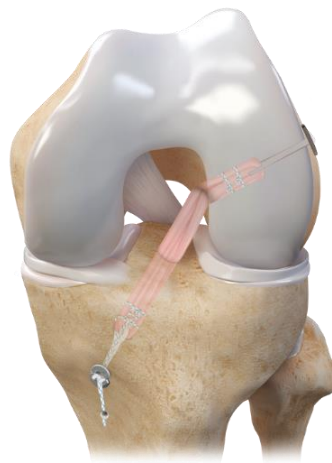
(Poliklinika Kaliper: Kinetek for the knee

<https://www.kaliper.hr/services/physical-medicine-and-rehabilitation/kinetek-for-the-knee/>)

7. Operativne tehnike rekonstrukcije prednjih križnih ligamenata

Osobe s potpunim gubitkom prednjeg križnog ligamenta brže razvijaju degenerativne promjene zgloba stoga je kod takvih osoba indicirana operacija [2]. Kirurg se češće odluči na operaciju kod mlađih osoba i sportaša. Također operativni zahvat potreban je ako je došlo do oštećenja više struktura unutar samog zgloba. Artroskopija je operativni zahvat na zglobu kod kojeg je rez minimalan stoga je i sama rehabilitacija puno kraća i jednostavnija [9]. Ona se smatra „zlatnim standardom“. Potrebna su dva reza, kroz jedan se uvodi kamera, a kroz drugi instrument. Ova vrsta procedure ima prednost nad ostalima prvenstveno jer ne zahtijeva otvaranje zgloba što uvelike utječe na oporavak.

Operacija ovog ligamenta može se napraviti rekonstrukcijom pomoću patelarnog ligamenta ili tetive hamstringsa. Što se tiče rekonstrukcije patelarnim ligamentom, koristi se srednja trećina ligamenta s koštanim hvatištem na pateli. Postoji veliki broj tehnika fiksacije presatka, no najčešće se proksimalni dio fiksira sidrom dok se distalni dio pričvršćuje vijkom. Ako govorimo o rekonstrukciji tetivama hamstringsa, to najčešće budu tetive semitendinozusa i gracilisa koje su izvađene pomoću posebnog instrumenta, strippera. Tim instrumentom se odvaja tetiva od mišićnog dijela. Tetive se u koljenskom zglobu fiksiraju pomoću zatvarajućeg gumba i resorptivnog interferentnog vijka. Sve ostale tehnike čišćenja i provjere izvode se prije spomenutom artroskopijom.



Slika 7.1. Prikaz rekonstrukcije prednjeg križnog ligamenta

(doc.dr.sc. M. Mladen: Ozljeda i rekonstrukcija prednjeg križnog ligamenta kod sportaša

<https://www.dr-miskulin.com/blog/ozljeda-i-rekonstrukcija-prednjeg-kriznog-ligamenta-kod-sportasa/>)

8. Rehabilitacija

8.1. Konzervativno liječenje

Nakon postavljanja dijagnoze fizioterapeut sastavlja plan i ciljeve prije spomenute u radu. Osobe starije životne dobi kao i one osobe koje se ne bave sportom ili težom fizičkom aktivnošću ne podvrgavaju se operaciji nego se lijeće konzervativno. Sam početak iziskuje poštedu od aktivnosti kako bi se smanjili edem i bol. Nakon eliminacije otekline važno je održavati snagu svih mišića donjih ekstremiteta te puni opseg pokreta koljenskog zgloba. Terapija se uvijek planira individualno ovisno o cilju bolesnika. Zbog nestabilnosti zgloba često se pripisuju štake ili ortoza koja „zaključava“ zglob. Konzervativno liječenje može se podijeliti u nekoliko faza, a sama rehabilitacija traje 8-10 tjedana [10]. U prvoj fazi cilj je smanjiti edem i bol te održavati i povećati opseg pokreta. Krioterapija je vrlo jednostavno i efikasno rješenje kod sanacija edema i boli. Statičkim vježbama jačamo mišiće natkoljenice, no potrebno je i istezanje istih kako ne bi došlo do spazma, a samim time i smanjenja opsega pokreta. Nakon potpunog nestanka otekline prelazi se u drugu fazu. Cilj druge faze je, uz sve ciljeve prethodne faze, poboljšati stabilnost samog zgloba. Biciklizam je aktivnost koja se preporučuje u ovoj fazi jer tijekom bicikliranja osoba poboljšava sve motoričke sposobnosti. Ako bolesnik koristi štaku, potrebno je težiti da u ovoj fazi ostvari samostalnost i pokreće se bez ikakvog pomagala. U trećoj fazi bolesnik se polako vraća aktivnostima poput laganog trčanja. Kardiotrening vrlo je važan, posebice za osobe koje su aktivnije u svakodnevici. Oprez je i dalje najbitnija stavka, no potrebno je progresivno uvoditi sve zahtjevnije vježbe u svrhu jačanja mišića te poboljšanja kontrole i stabilnosti koljena. Indicirano je svakodnevno istezanje svih mišića donjih ekstremiteta zbog brže regeneracije istih. Četvrtoj fazi cilj je vratiti osobu u sportske aktivnosti, održavanje snage i fleksibilnosti. Progresivno se ubacuju teže i višestrukturalne vježbe kako bi mišići mogli adekvatno odgovoriti na otpor koji ta aktivnost iziskuje i samim time da zglob ostane stabilan. Uvode se vježbe agilnosti i brzine. Potrebno je postupno povećavati broj ponavljanja kako se ozljeda ne bi ponovila u budućnosti. Važno je napomenuti da svako konzervativno liječenje ne daje željene rezultate stoga se osoba podvrgava operaciji.

8.2.Rehabilitacija nakon rekonstrukcije ligamenta

8.2.1. Preoperativna faza

Preoperativna faza priprema je za operaciju. Cilj ove faze je smanjiti bol i održavati snagu mišića i opseg pokreta koliko je to moguće. Imobilizacija zgloba nije poželjna jer dolazi do atrofije mišića što se kasnije očituje na samoj rehabilitaciji. Stanje bolesnika prije same operacije uvelike utječe na kasniji ishod terapije. Potrebno je pasivno razgibavati zglob te izometričkim vježbama održavati snagu. Bolesniku je u ovoj fazi potrebno pojasniti realistične ciljeve i ishod nakon rekonstrukcije.

8.2.2. Postoperativna faza

Postoperativna faza kreće neposredno nakon operacije i traje sve do kraja rehabilitacije. Bolesniku se u početku preporučuje što manje opterećivati nogu kako ne bi došlo do otekline koja usporava proces rehabilitacije. Prvobitno moramo smanjiti bol, oteklinu i hematoma [5]. Nakon toga teži se vraćanju mobilnosti, prvobitno pasivnim razgibavanjem, a zatim aktivnim vježbama. Koristi se kinetok- sprava za pasivno razgibavanje koljena. Bolesnik za kretanje koristi dvije štake uz minimalno opterećenje. Izvode se izometričke vježbe za mišiće natkoljenice. Također od prvog postoperativnog dana bitno je izvoditi vježbe disanja s ciljem sprječavanja problema dišnog sustava kao npr. upalu pluća. Bitne su i vježbe cirkulacije da se ista potakne te da zbog toga rana brže zacijeli. Daljnji ciljevi, koje bolesnik savladava na odjelu fizikalne terapije te kod kuće, su povećanje opsega pokreta do dok se postigne puna amplituda te povećanje snage mišićne mase nogu. Željeni opseg pokreta dobiva se aktivno-potpomognutim vježbama. Mišići se u početku jačaju izometričkim vježbama dok se kasnije prelazi na izotoničke koje su složenije i uključuju više elemenata te se automatski poboljšava više motoričkih sposobnosti odjednom. Samim razvijanjem snage poboljšavaju se i koordinacija i propriocepcija koje je također potrebno poboljšati vježbama. Kad se postignu puni opseg pokreta i zadovoljavajuća snaga kreće se sa složenijim vježbama kojima se motoričke sposobnosti dovode na viši nivo. Sama rehabilitacija se razlikuje od osobe do osobe jer su ciljevi postavljeni individualno, a možemo je podijeliti u nekoliko faza.

MEDICINSKA REHABILITACIJA			
1. tjedan	2. tjedan	3.-4. tjedan	5.-6. tjedan
<ul style="list-style-type: none"> • krioterapija • kineticko do 30° (postupno povećavati) • podlaganje jastuka ispod pete za postizanje terminalne ekstenzije • vježbe cirkulacije i disanja • statičke vježbe • hod s dvjema štakama uz opterećenje 15-20kg 	<ul style="list-style-type: none"> • krioterapija • vježbe za održavanje ekstenzije • AP vježbe fleksije • jačanje muskulature natkoljenice • postupno povećanje opterećenja na štakama • ES kvadriicepsa 	<ul style="list-style-type: none"> • do 100° fleksije • jačanje fleksora koljena • plivanje • vježbe ravnoteže (paziti na opterećenje noge) • vježbe zatvorenog kinetičkog lanca • usvojiti pravilan obrazac hoda 	<ul style="list-style-type: none"> • kontrola kod operatera • fleksija prema punom opsegu pokreta • testiranje snage: ukoliko je zadovoljavajuća nastaviti s vježbama jačanja • vježbe s otporom • blagi čučanj uza zid (do 30°) • vježbe propriocepcije na balansnoj dasci

Tablica 8.2.2.1. Prikaz intervencije po fazama

(Akromion, Specijalna bolnica za ortopediju i traumatologiju: Poslijeoperacijska rehabilitacija nakon artroskopske rekonstrukcije prednje ukrižene sveze)

8.2.2.1. Vježbe cirkulacije i disanja

Bolesnik je slabije pokretan pa zbog slabe aktivnosti i cirkulacija je oslabljena. Vježbama se potiče cirkulacija koja je vrlo bitna kod cijeljenja. Vježbe se vrše pokretima stopala. Bolesnik izvodi plantarnu i dorzalnu fleksiju, inverziju i everziju te cirkumdukciju. Vježbe disanja vrlo su važne u postoperativnoj fazi jer je pacijent u krevetu i time se

sprečava upala pluća te razni problemi s disanjem. Bolesnik uglavnom širi i podiže ruke uz udisanje prilikom izvođenja pokreta kako bi se prsni koš proširio. Tijekom odmora bolesnik izdiše izgovarajući slovo „S“ da bi aktivirao mišiće te dodatno potisnuo zrak van.



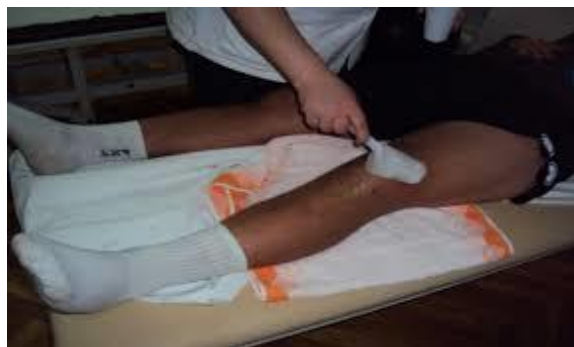Slika 8.2.2.1.1. Prikaz vježbe disanja

(Ordinacija.hr: Znete li disati?, 2015.

<https://ordinacija.vecernji.hr/zdravlje/ohr-savjetnik/znete-li-disati-donosimo-vjezbe-koje-osiguravaju-vise-kisika-za-vitalnost/>)

8.2.2.2. Krioterapija

Krioterapija je primjena hladnoće u svrhu liječenja. Time se postiže smanjenje temperature tkiva što u akutnoj fazi predstavlja smanjenje boli, otoka i krvarenja. Primjenjuje se prije kineziterapije, a izvodi se u tri oblika (kriomasaža, krioblog i kriokupka).



Slika 8.2.2.2.1. Prikaz kriomasaže koljena

(osobna arhiva)

8.2.2.3. Kinetek

Kinetek je sprava za pasivno razgibavanje zgloba koljena. Bolesnik stavi nogu na spravu, fizioterapeut je fiksira, namjesti određen stupanj pokreta i pasivno se razgibava koljeno.

8.2.2.4. Aktivno potpomognute vježbe

Bolesnik je u ležećem položaju na leđima te savija nogu u zglobu koljena i kuka uz pomoć fizioterapeuta. Zatim se premjesti na bok ozlijeđene noge i uz pomoć izvodi pokret fleksije i ekstenzije. Sljedeći položaj je ležeći na trbuhu gdje se izvode isti pokreti. Bolesnik može samostalno raditi vježbe u sjedećem položaju tako da mu potkoljenice vise izvan podloge i kad radi pokret ekstenzije zdrava noga mu je ispod ozlijeđene i potpomaže si zdravom, a kad radi fleksiju zdrava noga mu je na ozlijeđenoj i gura je prema dole. Bitno je čim prije vratiti puni opseg ekstenzije, no kod ovih vježbi važno je poštovati granicu boli.



Slika 8.2.2.4.1. Prikaz aktivno potpomognute vježbe za koljeno

(Centar zdravlja FizioTurk

<http://centar-zdravlja-fizioturk.hr/individualna-gimnastika/>)

8.2.2.5. Statičke vježbe za natkoljenu muskulaturu

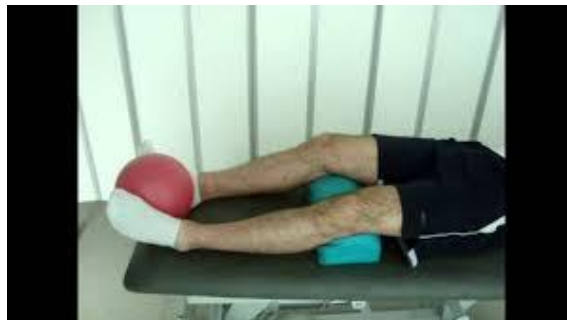Kod statičkih vježbi nema pokreta, samo aktivacija mišića. Vježbe se izvode 6-10 sekundi dok je odmor duplo duži. Tijekom aktivacije mišića, bolesnik izdiše izgovarajući slovo „s“, a kad odmara normalno izdiše i udiše.

Vježba 1- Bolesnik leži na leđima, stavi loptu između natkoljenica i pritišće ju, stopala zateže prema sebi kao i u svakoj narednoj vježbi

Vježba 2- Bolesnik je u istom položaju, stavlja loptu s vanjske strane natkoljenice, rukom daje otpor prema unutra, a nogu gura u stranu

Vježba 3- Bolesnik stavlja loptu ispod koljena i pritišće ju o podlogu

Sve te vježbe može ponoviti koristeći vreću s pijeskom umjesto lopte.



Slika 8.2.2.5.1. Prikaz statičke vježbe za natkoljenu muskulaturu

(Specijalna bolnica Akromion: Preporučene vježbe nakon ugradnje endoproteze koljena, 2015.

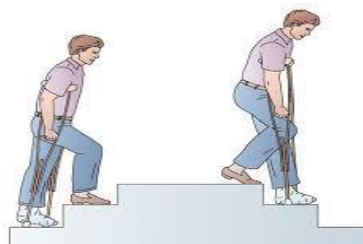
<https://www.youtube.com/watch?v=HGxiRSx7VBM>)

8.2.2.6. Elektrostimulacija m. quadricepsa

Ovaj postupak izaziva mišićnu kontrakciju putem električnih podražaja. Odabiremo trajanje, amplitudu, oblik i frekvenciju impulsa. Kod stimulacije kvadricepsa koristi se bipolarna tehnika kod koje su obje elektrode jednake veličine i postavljaju se jedna ispod druge na trbuh mišića gdje je otpor kože najmanji, a podražljivost najveća.

8.2.2.7. Hod sa štakama

Pacijent zbog operativnog zahvata ne smije cijelom težinom opteretiti nogu. Vrlo ga je važno educirati kako upotrebljavati štake kako ne bi previše opteretio nogu ili zadobio probleme kralježnice. U postoperativnoj fazi pacijent se služi trotaktnim hodom. Prvo stavlja štake ispred sebe, zatim ozlijeđenu nogu na koju se smije osloniti 20-30% te na kraju zdravu nogu. Kod hoda uz stepenice prvo ide zdrava noga, štake i na kraju bolesna noga. Prilikom silaska niz stepenice hod je jednak onom kod hoda po ravnoj podlozi. U slučaju da je noga pacijenta u iznimno lošem stanju, a ruke su dovoljno snažne i stabilne, pacijent koristi dvotaktni hod. Prvo stavlja štake ispred sebe zatim slijedi doskok na zdravu nogu. Kod takvog hoda pacijent se uopće ne oslanja na ozlijeđenu nogu.



Slika 8.2.2.7.1. Hod po stepenicama

(Pravilno korištenje štaka i štapa, 2019.

<http://pravilnokoriscenjestakeistapa.blogspot.com/p/hod-uz-i-niz-stepenice.html>)

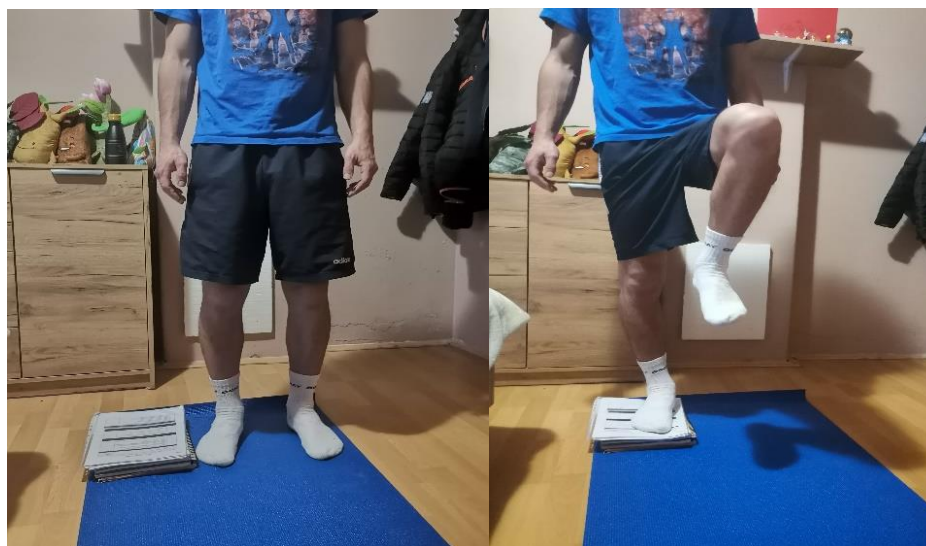8.2.2.8. Aktivne vježbe

U kasnijoj fazi rehabilitacije, kad bolesnik savlada prvobitne ciljeve, kreće s aktivnim vježbama koje iziskuju više snage, puni opseg pokreta i relativno dobru koordinaciju. Aktivne vježbe služe nam kako bi se svi fiziološki parametri doveli na veći nivo. Cilj je prvenstveno ojačati miškulaturu i poboljšati koordinaciju i propriocepciju zgloba. Trčanje je idealna vježba kod koje se, uz jačanje miškulature donjih ekstremiteta, poboljšava i

funkcija respiratornog sustava. Bitno je povećati plućni kapacitet jer je tijekom rane faze rehabilitacije bolesnik slabo pokretan i njegove kondicijske sposobnosti slabe.

„Skipping“, tzv. „trčanje na mjestu“ je vježba iste svrhe kod koje osoba brzo i na mjestu odiže noge od podloge. Vježba se izvodi u dvije varijante. Postoje niski i visoki „skipping“. Razlika je u visini podizanja nogu, kod visokog „skippinga“ noga se podiže znatno više.

Za jačanje natkoljene muskulature, poboljšanje stabilnosti koljena i ravnoteže izvodi se „Step up“ vježba. Osoba stoji na podu pokraj povišene podloge i zatim jednom nogom stane na povišenu podlogu i odigne drugu u zrak. Također, povišena podloga može biti ispred bolesnika te on iskorači na nju.



Slika 8.2.2.8.1. Prikaz „Step up“ vježbe

(osobna arhiva)

Čučanj je vježba kod koje osoba stoji u raskoračnom stavu, noge su u širini ramena te osoba spušta stražnjicu prema podlozi tako da stopala ostaju na podlozi, koljena ne prelaze prste stopala, a kralježnica ostaje uspravna. Vježba služi za jačanje muskulature donjih ekstremiteta, poboljšanje koordinacije i stabilnosti. Vježba se može izvoditi na više načina, pa tako se razlikuje u položaju ruku te širini stava nogu. Najteža varijanta ove vježbe je kad bolesnik iz čučnja napravi skok u mjestu. Ovim načinom bolesnik dobiva na eksplozivnosti.

„Lunge“ se izvodi tako da bolesnik napravi iskorak jednom nogom te suprotno koljeno spušta prema podlozi.



Slika 8.2.2.8.2. Prikaz „Lunge“ vježbe

(osobna arhiva)

„Heel raise“ je vježba za jačanje mišića potkoljenice. Izvodi se tako da se bolesnik podiže na prste i odvaja petu od podloge. Osim za jačanje potkoljenih mišića, adekvatna je razvijanje i poboljšanje ravnoteže.




Slika 8.2.2.8.3. Prikaz „Heel raise“ vježbe

(osobna arhiva)

8.2.2.9. Vježbe s otporom

Vježbe s otporom izvode se pomoću pomagala kao što su elastična traka, uteg i lopta. Sve prije navedene vježbe u poglavlju „Aktivne vježbe“ mogu se ponoviti s utegom oko gležnja kako bi se opterećenje na nogu povećalo, a samim time efekt vježbe bio bi veći. Elastična traka vrlo je često pomagalo kod treninga donjih ekstremiteta. Ovisno o vježbi, postavlja se oko svoda stopala, oko gležnjeva i iznad koljena. Traka se može jednim dijelom privezati za neku fiksnu točku dok se drugim dijelom proteže oko samog ekstremiteta.





Slike 8.2.2.9.1., 8.2.2.9.2., 8.2.2.9.3., 8.2.2.9.4, 8.2.2.9.5 Prikaz vježbi s elastičnom trakom (osobna arhiva)

8.2.2.10. Vježbe propriocepcije

Proprioceptivni trening je važna stavka rehabilitacije nakon ozljede ACL-a jer često trening propriocepcije biva izostavljen u svakodnevnom trenažnom procesu. Lokomotorni sustav mora biti spreman na specifične, često i neobične podražaje i opterećenja. Vježbe propriocepcije izvode se na balansnoj dasci te uz poboljšanje samog osjeta za položaj zgloba, istovremeno se radi i na poboljšanju ravnoteže i jačanja muskulature donjih ekstremiteta. Postoji više vrsta balansnih podloga stoga je važno imati na umu da se postupno povećavaju zahtjevi i intenzitet treninga. Na početku se izvode jednostavne vježbe, primjerice prebacivanje težine s jedne noge na drugu ili iskorak na balansnu podlogu. S vremenom je potrebno uvesti zahtjevnije vježbe. Često se koriste dodatni rekviziti, npr. lopta koju bolesnik može dodavati terapeutu, a da pritom stoji na balansnoj podlozi. Tijekom treninga bitno je voditi brigu o pravilnoj posturi cijelog tijela. Trening mora biti izazovan i zanimljiv te je potrebno uključiti što više tjelesnih sustava (primjerice vidni, taktilni, slušni,..).



Slika 8.2.2.10.1. Prikaz proprioceptivnog treninga

8.2.2.11. EasyFlossing

Easyflossing je novija tehnika, izvodi se pomoću elastične trake kojom se obavlja sam zglob. Aplikacija trake traje svega nekoliko minuta, no može se ponoviti nakon kratkog odmora. Trake se razlikuju po boji koja predstavlja jačinu, stoga ovisno od bolesnika do bolesnika potrebno je izabrati koju traku ćemo primijeniti. Cilj primjene trake kod ove vrste tehnike je na 2-3 minute zaustaviti cirkulaciju određenog područja. Tijekom aplikacije izvode se pokreti na tretiranom dijelu koji limfu tjeraju proksimalno. Također, kad je traka omotana oko segmenta bolesnik izvodi pokrete u koljenu. Mogu se izvoditi i sve vježbe prije spomenute u radu u području „Aktivne vježbe“ i „Vježbe s otporom“. Po završetku tretiranja traka se brzim pokretima skida kako bi naglo došlo do otvaranja protoka krvi i tako se tkivo opskrbljuje svježom krvlju bogatom kisikom. Učinak ove terapije je momentalan, smanjuju se bol i edem, a poboljšavaju se cirkulacija i regeneracija tkiva. Primjena trake ima učinak na rad fascije koja, za normalno funkcioniranje tijela u cjelini, mora biti hidratizirana i pokretati se u skladu s pokretima.



Slika 8.2.2.11.1. Prikaz primjene EasyFlossing tehnike na koljena

(osobna arhiva)

8.2.2.12. Aerobni trening

Aerobni trening je oblik tjelesne aktivnosti kojemu je cilj razvoj, održavanje i poboljšanje kondicijske izdržljivosti. To je sposobnost koja omogućuje dugotrajno provođenje neke aktivnosti prije pojave umora. Hodanje, trčanje, biciklizam i planinarenje samo su neke od aktivnosti koje predstavljaju aerobni trening. Sam trening direktno djeluje na rad srca i plućnog sustava u vidu poboljšanja funkcije istih. Već nakon otprilike mjesec dana u rehabilitaciju nakon ozljede ACL-a uvodi se sobni bicikl koji osim poboljšanja izdržljivost uvelike poboljšava snagu mišića. S napredovanjem stanja uvodi se opterećenje na biciklu. Plivanje je također dobar aerobni trening, no u početnom stadiju same rehabilitacije bitno je napomenuti da je dozvoljeno leđno plivanje.

Ako je riječ o sportašu, odnosno aktivnijoj osobi, nakon otprilike 12 tjedana rehabilitacije u trening se uvodi pravocrtno trčanje. S progresijom u treningu, osobi se nakon nekoliko treninga pravocrtnog trčanja dozvoljava promjena pravca te postupno vraćanje u blaže sportske aktivnosti. Postepeno se povećava intenzitet treninga. Nakon 16. tjedna rehabilitacije osoba se vraća specifičnim sportskim treninzima, primjerice preskakanje užeta, te je indicirano vraćanje u kontaktni sport.

SPORTSKA REHABILITACIJA		
6.-12. tjedan	12.-16. tjedan	16.-24. tjedan
<ul style="list-style-type: none">• puni opseg pokreta• testiranje snage• početak sportske rehabilitacije• teretana• plivanje• bicikl uz opterećenje	<ul style="list-style-type: none">• testiranje snage• povratak blažim sportskim aktivnostima• izokinetičke vježbe natkoljene muskulature• postupno trčanje s povećanjem intenziteta	<ul style="list-style-type: none">• preskakanje užeta• progresija treninga• specifični sportski treninzi• kontaktni sport

Tablica 8.2.2.12.1. Prikaz sportske rehabilitacije po tjednima

9. Prikaz slučaja

Kroz rad prikazana je klinička slika ozljede i njezina težina, a u radu s pacijentom bit će prikazano zbrinjavanje i rehabilitacija ozljede.

Bolesnik, aktivni sportaš, je prilikom nogometnog treninga na selekciji u inozemstvu krivo doskočio i dogodila se rotacija u koljenu. Nakon nekoliko minuta koljeno je bilo otečeno, te osoba nije mogla izvoditi pokrete u koljenu, također bilo je vrlo bolno. Transportiran je u bolnicu gdje je obavljena magnetska rezonanca. Utvrđeno je da je došlo do puknuća prednjeg križnog ligamenta. Napravljena je rekonstrukcija tog ligamenta. Terapija je nastavljena odmah idući dan. Od terapija je imao krioterapiju kako bi se edem i bol smanjili, kineteka do 70° u prvom tjednu, elektrostimulaciju da se potakne aktivnost m. quadricepsa koji je znatno oslabio, također statičkim vježbama jačao je mišiće natkoljenice kako bi zglob bio što stabilniji. Ortoza je bila neophodna zbog nestabilnosti zgloba te ju je bolesnik nosio 4 tjedna, a konce je osoba imala 12 dana od operacije pa su se vježbe izvodile s povećanim oprezom da bi se izbjegle dodatne komplikacije. Kako su mišići bili sve jači, a zglob stabilniji, pojačan mu je intenzitet kineteka sve do 100°. Nakon 3 tjedna bolesnik se vraća kući iz inozemstva. Rehabilitaciju nastavlja u toplicama. Nakon 5 tjedana na kineteku, umjesto aparata započelo se s aktivno potpomognutim vježbama, u ležećem položaju na trbuhu i boku te sjedećem položaju, da bi mišići još više dobili na snazi, a opseg bi se doveo do maksimuma. Primijenjena je i magnetoterapija da bi strukture u zglobu što prije zacijelile. Zbog lakšeg kretanja bolesnik je koristio štake prvih 5 tjedana rehabilitacije. U 6. tjednu rehabilitacije kretao se pomoću jedne štake te ih je nakon 6. tjedna u potpunosti izbacio iz uporabe. Nastavlja s aktivno-potpomognutim vježbama kojima nastoji poboljšati opseg pokreta u zglobu do maksimuma te da razvije što bolju mišićnu snagu, propriocepciju i balans. Rehabilitacija je napredovala u skladu s ciljevima i bez komplikacija. Po završetku terapije u toplicama, bolesnik nastavlja s privatnim treninzima u vidu što bržeg vraćanja bavljenju sportom. Osoba četiri puta tjedno provodi trening i bazira se na jačanju snage natkoljenih mišića jer oni uvelike utječu na stabilnost koljena. Osim vježbi jačanja, izvodi vježbe propriocepcije i balansa na nestabilnoj podlozi. Nakon mukotrpnih dva i pol mjeseca osoba počinje s pravocrtnim trčanjem kako bi se poboljšale sposobnosti kardiovaskularnog sustava, odnosno kako bi se povećao aerobni

kapacitet. Nakon 3 i pol mjeseca počinje s trčanjem s promjenama pravca. Početkom sljedeće nogometne sezone, odnosno 5 mjeseci nakon ozljede osoba počinje trenirati zajedno s ekipom te pojačava intenzitet trčanja. Polako počinje u trening ubacivati loptu i vježbe koje iziskuju duel sa suigračima. Nakon gotovo šest mjeseci vrlo bolne i teške rehabilitacije osoba je odigrala prvu nogometnu utakmicu. Bolesnik je bio ustrajan u svakodnevnoj rehabilitaciji što se u konačnici pokazalo kao vrlo uspješan proces od operacije do povratka sportskim aktivnostima.

10. Zaključak

Rehabilitacija nakon ozljede prednjeg križnog ligamenta je ključna za uspješan povratak osobe na normalne funkcionalne aktivnosti. Ozljeda ACL-a je česta sportska ozljeda koja zahtijeva medicinsku intervenciju, a sama rehabilitacija je dugotrajan proces. Ovisno o ciljevima bolesnika, liječi se konzervativno ili operativno.

Glavni cilj rehabilitacije je obnoviti stabilnost i funkcionalnost koljenskog zgloba te smanjiti rizik od ponovne ozljede. Ovaj cilj postiže se iscrpnom fizioterapijom, vježbama snage, proprioceptije, fleksibilnosti te aerobnim vježbama.

U ranoj fazi oporavka, naglasak je na smanjenju edema i boli te obnavljanju opsega pokreta. Nakon toga, težište terapije se prebacuje na jačanje muskulature natkoljenice. Proprioceptivni trening ima važnu ulogu u poboljšanju koordinacije i ravnoteže.

Rehabilitacija je individualizirana i prilagođena potrebama svakog bolesnika ponaosob. Važno je da se rehabilitacija provodi pod nadzorom stručnog tima zbog konstantnog praćenja i korekcije eventualnih pogreški u treningu. Sama rehabilitacija daje uspješne rezultate ako je bolesnik strpljiv, uporan i motiviran.

Potrebni su povremeni pregledi liječnika i fizioterapeuta kako bi se pratio napredak rehabilitacije. U konačnici, rehabilitacija zahtjeva sveobuhvatan pristup s ciljem obnove stabilnosti i funkcionalnosti koljena. Fizioterapeut ima veliku ulogu u rehabilitacijskom programu jer svojim znanjem i vještinama stvara sigurnost kod bolesnika što uvelike utječe na tijek samog procesa.

11. Literatura

- [1] K. Rotim i suradnici: Anatomija, Zdravstveno veleučilište Zagreb, 2017.
- [2] M. Pećina: Sportska medicina, Medicinska naklada Zagreb, 2019.
- [3] W. Platzer: Priručni anatomski atlas: Sustav organa za pokretanje, Medicinska naklada Zagreb, 2011.
- [4] L. Siegel, C. Vandenakker-Albanese, D. Siegel, Anterior cruciate ligament injuries: anatomy, physiology, biomechanics and management, 2012.
- [5] G. N. Bisciotti, K. Chamari, E. Cena, A. Bisciotti, A. Bisciotti, A. Corsini, P. Volpi: Anterior cruciate ligament injury risk factors in football, 2019. (dostupno 8.5.2023.)
- [5] M. Pećina: Ortopedija, Naklada Ljevak, Zagreb, 2004.
- [6] I. Klaić, L. Jakuš: Fizioterapijska procjena, Zdravstveno veleučilište Zagreb, 2017.
- [7] R. Coffey, B. Bordoni: Lachman Test, 2022.
- [8] A. Horvath, S. J. Meredith, K. Nishinda, Y. Hoshino, V. Musahl: Objectifying the Pivot Shift Test (dostupno 8.5.2023.)
- [9] A. Banach, M. Strydom, A. Jaiprakash, G. Carneiro, A. Eriksson, R. Crawford, A. McFadyen: Visual Localisation for Knee Arthroscopy, 2021. (dostupno 9.5.2023.)
- [10] L. Peterson, P. Renstrom: Sport injuries: Prevention, Treatment and Rehabilitation, CRC Press, London, 2016.

Popis slika

Slika 2.1. Prikaz anatomije koljena (M. Metsna: Art. Genus Diagram, 2019.

<https://quizlet.com/433184401/art-genus-diagram/>)

Slika 2.1.1. Prikaz bedrene kosti (B. Nina: Numerička analiza stabilnosti fiksacije prijeloma vrata bedrene kosti, 2022.

<https://repositorij.fsb.unizg.hr/islandora/object/fsb%3A7804/datastream/PDF/view>)

Slika 2.1.2. Prikaz ivera (Fattorini: Nestabilna patela, 2019.

<https://fattorini.hr/nestabilna-patela-najcesci-problem-koljena-u-periodu-odrastanja/>)

Slika 2.1.3. Prikaz goljenične kosti (L. Vjeko: Opterećenje koljena kod čučnja, 2022.

<https://zir.nsk.hr/islandora/object/fsb:8463/datastream/PDF/view>)

Slika 2.2.1. Prikaz prednjih križnih ligamenata (Orthoinfo: Anterior Cruciate Ligament injuries, 2022.

<https://orthoinfo.aaos.org/en/diseases--conditions/anterior-cruciate-ligament-acl-injuries/>)

Slika 2.3.1. Mišići natkoljenice (Fitness.com.hr.: Trkačko koljeno

<https://www.fitness.com.hr/zdravlje/ozljede-bolesti/Trkacko-koljeno-iliotibijalni-sindrom.aspx>)

Slika 2.3.2. Prikaz m. triceps surae (M. Shejza: Triceps Surae, 2021.

https://www.physio-pedia.com/Triceps_Surae)

Slika 2.4.1. Prikaz zglobnih polumjeseca (Meniscus Anatomy, 2022.

https://en.wikipedia.org/wiki/Meniscus_%28anatomy%29)

Slika 4.1.1. Prikaz vanjske rotacije, semifleksije i abdukcije (Marca: C. Ronaldo suffers injury, 2016.

<https://www.marca.com/en/football/national-teams/2016/07/10/5782a4c746163f53178b45cb.html>)

Slika 4.1.2. Prikaz hiperekstenzije koljena (S. Slaven: Medicinska rehabilitacija nakon operacije prednje ukrižene sveze koljena, 2017.

<https://zir.nsk.hr/islandora/object/unin:1645/preview>)

Slika 5.1. Prikaz kliničke slike ozljeđenog koljena (ePodravina.hr: Izljev u koljenu, 2017.

<https://epodravina.hr/izljev-u-koljenu/>)

Slika 6.1.1.1. Prikaz inklinometra (model-educa.hr: Nagibni inklinometar

<https://model-educa.hr/biologija-priroda-i-drustvo/78-nagibni-inklinometar.html>)

Slika 6.1.1.2. Prikaz mjerenja opsega pokreta (osobna arhiva)

Slika 6.1.2.1. Manualni mišićni test m. quadriceps femoris (osobna arhiva)

Slika 6.1.3.1. Prikaz centimetarske trake (Atomiyme: Centimetarska vrpca je vjerni pomoćnik krojača, liječnika

<https://hr.atomiyme.com/centimetarska-vrpca-je-vjerni-pomocnik-krojaca-lijecnika-i-obicne-kucne-ljubimce/>

Slika 6.1.4.1. Prikaz Lachman testa (Physiotutors: Lachman test for ACL tears, 2020.

<https://www.physiotutors.com/wiki/Lachman-test/>

Slika 6.1.5.1. Prikaz Testa prednje ladice (Buildingbody.com: Ozljeda prednjeg križnog ligamenta, 2015.

<https://www.building-body.com/ozljeda-prednjeg-kriznog-ligamenta/>

Slika 6.1.6.1. Prikaz Pivot shift testa (Robert LaPrade: Pivot Shift Test

<https://drrobertlaprademd.com/pivot-shift-test/>

Slika 6.2.1. Prikaz kineteka (Poliklinika Kaliper: Kinetek for the knee

<https://www.kaliper.hr/services/physical-medicine-and-rehabilitation/kinetek-for-the-knee/>

Slika 7.1. Prikaz rekonstrukcije prednjeg križnog ligamenta (doc.dr.sc. M. Mladen: Ozljeda i rekonstrukcija prednjeg križnog ligamenta kod sportaša

<https://www.dr-miskulin.com/blog/ozljeda-i-rekonstrukcija-prednjeg-kriznog-ligamenta-kod-sportasa/>

Slika 8.2.2.1.1. Prikaz vježbe disanja (Ordinacija.hr: Znete li disati?, 2015.

<https://ordinacija.vecernji.hr/zdravlje/ohr-savjetnik/znete-li-disati-donosimo-vjezbe-koje-osiguravaju-vise-kisika-za-vitalnost/>

Slika 8.2.2.2.1. Prikaz kriomasaže koljena (osobna arhiva)

Slika 8.2.2.4.1. Prikaz aktivno potpomognute vježbe za koljeno (Centar zdravlja FizioTurk

<http://centar-zdravlja-fizioturk.hr/individualna-gimnastika/>

Slika 8.2.2.5.1. Prikaz statičke vježbe za natkoljenu muskulaturu (Specijalna bolnica Akromion: Proporučene vježbe nakon ugradnje endoproteze koljena, 2015.

<https://www.youtube.com/watch?v=HGxiRSx7VBM>

Slika 8.2.2.7.1. Hod po stepenicama (Pravilno korištenje štake i štapa, 2019.

<http://pravilnokoriscenjestakeistapa.blogspot.com/p/hod-uz-i-niz-stepenice.html>

Slika 8.2.2.8.1. Prikaz „Step up“ vježbe (osobna arhiva)

Slika 8.2.2.8.2. Prikaz „Lunge“ vježbe (osobna arhiva)

Slika 8.2.2.8.3. Prikaz „Heel raise“ vježbe (osobna arhiva)

Slike 8.2.2.9.1., 8.2.2.9.2., 8.2.2.9.3., 8.2.2.9.4., 8.2.2.9.5 Prikaz vježbi s elastičnom trakom (osobna arhiva)

Slika 8.2.2.10.1. Prikaz propioceptivnog treninga

[\(https://www.trcanje.hr/propriocepcijske-vjezbe/428/\)](https://www.trcanje.hr/propriocepcijske-vjezbe/428/)

Slika 8.2.2.11.1. Prikaz primjene EasyFlossing tehnike na koljena (osobna arhiva)

Popis tablica

Tablica 8.2.2.1. Prikaz intervencije po fazama (Akromion, Specijalna bolnica za ortopediju i traumatologiju: Poslijeoperacijska rehabilitacija nakon artroskopske rekonstrukcije prednje ukrižene sveze)

Tablica 8.2.2.12.1. Prikaz sportske rehabilitacije po tjednima (Akromion, Specijalna bolnica za ortopediju i traumatologiju: Poslijeoperacijska rehabilitacija nakon artroskopske rekonstrukcije prednje ukrižene sveze)

IZJAVA O AUTORSTVU

Završni/diplomski rad isključivo je autorsko djelo studenta koji je isti izradio te student odgovara za istinitost, izvornost i ispravnost teksta rada. U radu se ne smiju koristiti dijelovi tuđih radova (knjiga, članaka, doktorskih disertacija, magistarskih radova, izvora s interneta, i drugih izvora) bez navođenja izvora i autora navedenih radova. Svi dijelovi tuđih radova moraju biti pravilno navedeni i citirani. Dijelovi tuđih radova koji nisu pravilno citirani, smatraju se plagijatom, odnosno nezakonitim prisvajanjem tuđeg znanstvenog ili stručnoga rada. Sukladno navedenom studenti su dužni potpisati izjavu o autorstvu rada.

Ja, Alen Hajdarović (ime i prezime) pod punom moralnom, materijalnom i kaznenom odgovornošću, izjavljujem da sam isključivi autor/ica završnog/diplomskog (obrisati nepotrebno) rada pod naslovom Rehabilitacija nakon ozljede prednjeg križnog ligamenta (upisati naslov) te da u navedenom radu nisu na nedozvoljeni način (bez pravilnog citiranja) korišteni dijelovi tuđih radova.

Student/ica:
(upisati ime i prezime)

Alen Hajdarović
(vlastoručni potpis)

Hajdarović

Sukladno čl. 83. Zakonu o znanstvenoj djelatnosti i visokom obrazovanju završne/diplomske radove sveučilišta su dužna trajno objaviti na javnoj internetskoj bazi sveučilišne knjižnice u sastavu sveučilišta te kopirati u javnu internetsku bazu završnih/diplomskih radova Nacionalne i sveučilišne knjižnice. Završni radovi istovrsnih umjetničkih studija koji se realiziraju kroz umjetnička ostvarenja objavljuju se na odgovarajući način.

Sukladno čl. 111. Zakona o autorskom pravu i srodnim pravima student se ne može protiviti da se njegov završni rad stvoren na bilo kojem studiju na visokom učilištu učini dostupnim javnosti na odgovarajućoj javnoj mrežnoj bazi sveučilišne knjižnice, knjižnice sastavnice sveučilišta, knjižnice veleučilišta ili visoke škole i/ili na javnoj mrežnoj bazi završnih radova Nacionalne i sveučilišne knjižnice, sukladno zakonu kojim se uređuje znanstvena i umjetnička djelatnost i visoko obrazovanje.