

Fizioterapijski pristup kod djece sa deformacijama stopala

Cirkvenčić, Kristina

Undergraduate thesis / Završni rad

2023

Degree Grantor / Ustanova koja je dodijelila akademski / stručni stupanj: **University North / Sveučilište Sjever**

Permanent link / Trajna poveznica: <https://um.nsk.hr/um:nbn:hr:122:835873>

Rights / Prava: [In copyright](#) / [Zaštićeno autorskim pravom.](#)

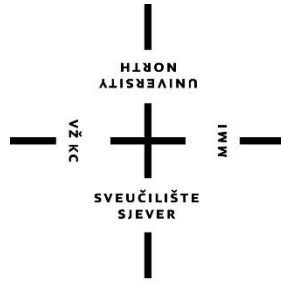Download date / Datum preuzimanja: **2025-02-02**



Repository / Repozitorij:

[University North Digital Repository](#)





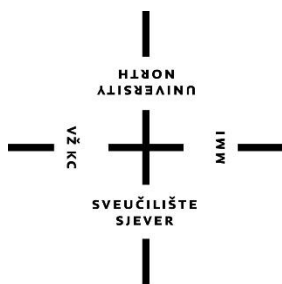
Sveučilište Sjever

Završni rad br. 243/FIZ/2023

Fizioterapijski pristup kod djece sa deformacijama stopala

Kristina Cirkvenčić, 0336044849

Varaždin, rujan 2023.



Sveučilište Sjever

Odjel za Fizioterapiju

Završni rad br. 243/FIZ/2023

Fizioterapijski pristup kod djece sa deformacijama stopala

Studentica

Kristina Cirkvenčić, 0336044849

Mentorica

Doc.prim.dr.sc. Helena Munivrana Škvorc

Varaždin, rujan 2023.

Prijava završnog rada

Definiranje teme završnog rada i povjerenstva

ODJEL Odjel za fizioterapiju

STUDIJ preddiplomski stručni studij Fizioterapija

PRISTUPNIK Kristina Cirkvenčić

MATIČNI BROJ 0336044849

DATUM 22.08.2023.

KOLEGIJ Klinička medicina III

NASLOV RADA Fizioterapijski pristup kod djece sa deformacijama stopala

NASLOV RADA NA ENGL. JEZIKU Physiotherapy approach in children with foot deformities

MENTOR prim.dr.sc. Helena Munivrana Škvorc

ZVANJE docent

ČLANOVI POVJERENSTVA

1. Nikolina Zaplatić Degač, pred.,predsjednik
2. doc.dr.sc. Helena Munivrana Škvorc, mentor
3. doc.dr.sc. Ivana Živoder, član
4. Jasminka Potočnjak, v.pred., zamjenski član
- 5.

Zadatak završnog rada

BROJ 243/FIZ/2023

OPIS

Stopalo je sastavni dio ljudskog hoda te je kao takvo sklono nastanku deformacijama. Kod djece se odstupanja i abnormalnosti mogu uočiti već na samom porodu i samim time je potrebno odmah djelovati i krenuti s liječenjem. Neki od najčešćih deformacija dječjih stopala su prirodni ekvinovarus stopala, prirodni metatarzus aduktus, prirodno konveksno valgus stopalo te prirodno spušteno ravno stopalo. Za točnu dijagnozu se koristi plantografija ili pedobarografija. Nakon utvrđene točne dijagnoze prelazi se na fizioterapijsku procjenu gdje se provode mjerenja ospega pokreta i snage mišića stopala. Nakon procjene slijedi intervencija koja se sastoji od vježbi jačanja, istezanja te vježbi koordinacije i balansa. Fizioterapeut je dužan educirati roditelje da nastave s djetetom vježbati i kod kuće. Osim vježbi jako je popularna novija metoda fizioterapije a to je kinezi taping. On se koristi da smanji bol i da poboljša stabilnost zgloba te smanji mišićnu napetost. Masažom stopala se također dobije učinak relaksacije mišića i bolje cirkulacije što je pogodno za liječenje. Neke od preventivnih mjera da se spriječi pogoršanje same deformacije su nošenje ortopedskih uložaka koji su individualno napravljeni za svako dijete ili nošenje ortopedskih cipela koje su zaobljenog dna te imaju pojačani petni dio. Najvažnije je da se pravovremeno uoči odstupanje od normale i posljedično tome da se krene s liječenjem koje u velikoj većini slučajeva nosi jako zadovoljavajuće rezultate.

ZADATAK URUČEN

23.08.2023



Predgovor

Zahvaljujem se svojoj dragoj mentorici dr.sc. Heleni Munivrani Škvorc na prihvaćenom mentorstvu za pisanje ovog završnog rada kao i na pomoći oko odabira teme. Zahvaljujem Vam se na svim prijedlozima, savjetima, razumijevanju, pomoći i pozitivnim kritikama kod pisanja. Hvala svim profesorima koji su mi tijekom studiranja prenosili svoje znanje i iskustva.

Veliko hvala mojem zaručniku Matiji i prijateljima na podršci, motivaciji ali i strpljenju tijekom studiranja.

I na kraju se želim zahvaliti svojim dragim roditeljima, mami Mirjani i tati Ivanu te braći Luki i Lovru koji su puno truda uložili u ovo moje školovanje i bez kojih ne bih bila ovo što jesam.

Hvala Vam na svemu!

Sažetak

Stopalo je sastavni dio hoda koji je osnovna aktivnost svakodnevnog života čovjeka te je kao takvo podložno raznim pritiscima, bolovima i posljedično tome deformacijama. Neke deformacije je moguće primijetiti odmah po rođenju djeteta dok su neke teško prepoznatljive i potreban je pregled kod pedijatra.

Kod fizioterapijske procjene za sam položaj stopala rade se plantografija i pedobarografija kao najčešće metode procjene. Uz njih postoje i 3 metode kojima se također može odrediti odstupanje od normale i na temelju toga se prepisuje određena terapija s vježbama.

Uz procjenu stopala radi se i SOAP procjena, odnosno subjektivni i objektivni pregled koji se provode uz razgovor s djetetom ili roditeljem ukoliko je dijete malo i ne govori. Zatim se provodi inspekcija i palpacija stopala da se utvrdi ima li kakvih nepravilnosti ili kožnih tegoba. Nakon odrađenog SOAP modela procjene provodi se analiza hoda. Mjerenjem opsega pokreta u zglobovima i mjerenjem snage mišića stopala za određeni pokret u stopalu završava se fizioterapijska procjena nakon koje slijedi fizioterapijska intervencija.

Fizioterapijska intervencija sastoji se od vježbi jačanja i istezanja stopala kao i od vježbi za balans i koordinaciju stopala. Tim vježbama se postiže bolja stabilnost zglobova, jačanje mišića te prevencije od uganuća i ozljeda. U novije vrijeme se često koristi i kinezi taping koji smanjuje bol ali i poboljšava protok cirkulacije i služi za smanjenje edema i hematoma. Masaža stopala je metoda kojom se prvenstveno relaksira napeti mišić i protok krvi se poveća te dolazi do smanjenja boli. U preventivne mjere spadaju ortopedski ulošci i cipele koji se već koriste u ranom djetinjstvu ukoliko postoji potreba.

Ključne riječi: deformacije stopala, djeca, fizioterapijska procjena, vježbe, prevencija

Abstract

The foot is the main part of walking, which is the basic activity of a person's daily life, and as such is subject to various pressures, pains and, consequently, deformations. Some deformities can be noticed immediately after the birth of the child, while some are difficult to recognize and require an examination by a pediatrician.

In the physiotherapy assessment for the foot position itself, plantography and pedobarography are performed as the most common assessment methods. In addition to them, there are 3 methods that can also be used to determine the deviation from the norm, and based on this, a certain therapy with exercises is prescribed.

In addition to the foot assessment, there is also a SOAP assessment, i.e. a subjective and objective examination, which is carried out along with a conversation with the child or the parent if the child is small and does not speak. The feet are then inspected and palpated to determine if there are any irregularities or skin complaints. After the SOAP assessment model has been developed, gait analysis is performed. By measuring the range of motion in the joints and measuring the strength of the foot muscles for a specific movement in the foot, a physiotherapy assessment is completed, followed by a physiotherapy intervention.

Physiotherapy intervention consists of foot strengthening and stretching exercises as well as foot balance and coordination exercises. These exercises achieve better joint stability, muscle strengthening and prevention of sprains and injuries. In recent times, kinesi taping is also often used, which reduces pain but also improves circulation and serves to reduce edema and hematoma. Foot massage is a method that primarily relaxes tense muscles and increases blood flow, reducing pain. Preventive measures include orthopedic insoles and shoes that are already used in early childhood if there is a need.

Key words: foot deformities, children, physiotherapy assessment, exercises, prevention

Popis korištenih kratica

art. – zglob (lat. articulatio)

lat. – latinski naziv, na latinskome jeziku

% - postotak

tzv. – tako zvano

lig. – ligament

V., I., - rimski brojevi

Sadržaj

1.	Uvod.....	1
2.	Biomehanika stopala.....	3
2.1	Pokreti stopala	3
2.2	Svodovi stopala	3
3.	Postupci i metode određivanja položaja stopala.....	1
3.1	Plantografija.....	1
3.1.1	Clarkova metoda	2
3.1.2	Mayerova metoda.....	3
3.1.3	Modificirana metoda ruskih autora	3
3.2	Pedobarografija.....	4
3.2.1	F-scan sustav	5
4.	Deformacije stopala.....	1
4.1	Prirođeni ekvinovarus stopala „ <i>pes equinovarus congenitus</i> “	1
4.2	Prirođeni metatarzus aduktus „ <i>pes metatarsus adductus congenitus</i> “	2
4.3	Prirođeno konveksno valgus stopalo, okomiti talus – „ <i>pes valgus convexus congenitus, talus verticalis congenitus</i> “	3
4.4	Prirođena ravna (spuštena) stopala „ <i>pedes plani congenitus</i> “	4
4.5	Prekobrojni prsti „ <i>polydactylia</i> “	5
4.6	Srašteni prsti „ <i>syndactylia</i> “	6
5.	Fizioterapijska procjena	7
5.1	Anamneza	7
5.2	Funkcionalni status	8
5.2.1	Inspekcija.....	8
5.2.2	Palpacija	8
5.2.3	Procjena hoda	9
5.2.4	Mjerenje opsega pokreta u zglobovima	10
6.	Fizioterapijska intervencija	12
6.1	Vježbe jačanja	12
6.2	Vježbe istezanja	17
6.3	Vježbe koordinacije i balansa.....	20
6.4	Kinesio taping stopala	26
6.5	Masaža stopala	27
7.	Prevenција deformiteta stopala.....	28
7.1	Ortopedski uložak	29
7.2	Ortopedske cipele	30

8. Zaključak.....	31
9. Literatura.....	32
10. Popis slika.....	34

1. Uvod

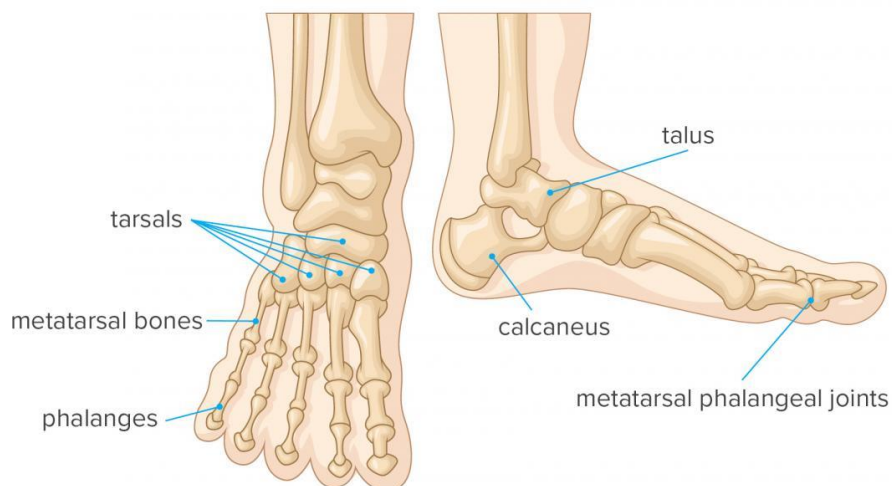
Stopalo je glavni oslonac ljudskog tijela i kao takav nosi njegovu cijelu težinu. S obzirom na pritisak koji se vrši na samo stopalo, često su prisutne deformacije. Sam kostur stopala se dijeli na tri dijela, a to su korijen stopala lat. *tarsus*, središnji dio stopala lat. *metatarsus* i prsti lat. *digiti*. Sam korijen stopala se sastoji od sedam kostiju, a to su gležanjska kost lat. *talus*, petna kost lat. *calcaneus*, kockasta kost lat. *os cuboideum*, čunjasta kost lat. *os naviculare* te tri klinaste kosti lat. *ossa cunneiformia*. U središnjem dijelu stopala se nalazi pet metatarzalnih kostiju a same prste tvore četrnaest članci prstiju lat. *phalanges*. U zglobove stopala *art. pedis* se ubrajaju gornji i donji nožni zglob te ostali manji ali isto tako važni zglobovi [1].

Gornji nožni zglob *art. talocruralis* je zglob između distalnog dijela tibije i fibule, s jedne strane, i *talusa* s druge strane. Do završetka koštanog rasta, na distalnom dijelu *tibije* i *fibule*, između epifize i metafize postoji epifizna ploča odnosno zona rasta. Na tom mjestu se odvija rast potkoljenice u duljinu. Prema podacima distalni dio potkoljenice sudjeluje u ukupnom rastu potkoljenice s oko 40%, a u ukupnom rastu noge čak 18%. Distalni dio *tibije* i distalni dio *fibule* tvore tzv. zglobnu vilicu koja predstavlja konkavno zglobno tijelo, dok je konveksno zglobno tijelo *trohlea talusa*. Za poprilično dobru stabilnost gornjeg nožnog zgloba zaslužan je *lig. deltoideus* s medijalne strane te *lig. calcaneofibulare* i *lig. talofibulare* s lateralne strane. Donji nožni zglob se sastoji od dva dijela: stražnjeg i prednjeg. Stražnji dio donjeg nožnog zgloba je zglob između *talusa* i *kalkaneusa* i naziva se *art. subtalaris*. Dok je prednji dio donjeg nožnog zgloba spoj između prednjeg dijela *talusa* i *kalkaneusa* te *talusa* i navikularne kosti i nosi ime *art. talocalcaneonavicularis*. Oba zgloba imaju puno ligamentarnih pojačanja što omogućuje stabilnost i sigurnost [2].

U trećoj godini života se formiraju dva svoda stopala, uzdužni i poprečni svod. Uzdužni svod počinje od tubera petne kosti pa sve do baze prvog i petog prsta. Poprečni svod se prostire od baze prve pa do baze pete metatarzalne kosti. Prethodno je spomenuto da je stopalo glavni oslonac ljudskoga tijela i posljedično tome nosi težinu tijela. Uz funkciju oslonca ima jako veliku ulogu u hodu, odnosno kod iskoraka. Tokom hoda stopalo se pomjera u gležanjskome zglobu. Ranije spomenuti svodovi stopala se prilagođavaju opterećenju i podlozi zahvaljujući elastičnosti stopala. To je veoma bitno prilikom iznenadnih i neočekivanih opterećenja nogu na samo stopalo. Prilikom hodanja dolazi do prijenosa tjelesne težine čovjeka prvo na petu a zatim na vanjski dio stopala (onaj koji je lateralno) a posljednje na prednji dio i palac [3].

Deformacije stopala su jako česte u današnje vrijeme. To ovisi o načinu života i okolišnim i socijalnim faktorima. Najbitniji razlog nastanka deformacija stopala je nepravilan položaj stopala intrauterino. Uzrok nastanka su razne ozljede samog stopala, rahitis, zarazne bolesti i mnogi drugi čimbenici. Uzroci tim deformacija se opet mogu podijeliti na unutarnje i vanjske. Primjerice, u unutarnje se ubrajaju slabost određenog mišića, slabost vezivnog tkiva i ligamenata. U vanjske spadaju način života djeteta, njegovo djetinjstvo i odrastanje. Tu se promatra kada je dijete počelo puzati, opterećivati svoje noge, svoja stopala i kad je počelo hodati. Prerano hodanje ima loš utjecaj na samo dijete i na njegov daljnji rast i razvoj [3].

U prirođene i razvojne bolesti nožnog zgloba i stopala spadaju: prirođeni ekvinovarus stopala lat. *pes equinovarus congenitus* koji se opet dijeli na tipični i atipični ekvinovarus. Zatim prirođeni metatarsus aduktus lat. *pes metatarsus adductus congenitus*, pa nadalje prirođeno konveksno valgus stopalo lat. *pes valgus convexus congenitus*, okomiti talus lat. *talus verticalis congenitus*, pa nadalje tarzalna (intertarzalna) koalicija, prirođene kožne brazde, prekobrojni prsti lat. *polydactylia*, srašteni prsti lat. *syndactylia* i prirođena ravna (spuštena) stopala lat. *pes planus congenitus*. Nabrojene deformacije su prisutne kod djece, i to već intrauterino, prilikom poroda ili se razvijaju kasnije [2].



Slika 1: Prikaz anatomije stopala

Izvor: <https://www.medicalnewstoday.com/articles/324336#foot-bones-and-anatomy>

2. Biomehanika stopala

Stopalo kao dio ljudskoga tijela ima dvojaku funkciju, statičku i dinamičku. Sama anatomska struktura stopala je prilagođena za davanje mobilnosti stopalu koja omogućava kretanje u prostoru, zatim stabilnost adaptacijom na različite podloge te prenošenje sile u smjeru koljena i natkoljениčne kosti. Statički dio stopala mora stopalu omogućiti stabilnost i mora biti dovoljno jako da nosi težinu čitavoga tijela, dok je dinamički dio zaslužan za prilagodbu na različite podloge kao i za ublažavanje udaraca o podlogu prilikom hodanja, trčanja, skakanja i ostalih tjelesnih aktivnosti [4].

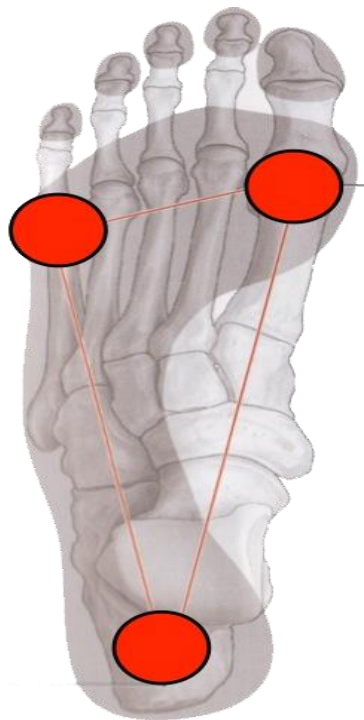
2.1 Pokreti stopala

Kad se govori o samom stopalu i njegovoj funkcionalnosti, važno je spomenuti dva najvažnija zgloba, a to su gornji i donji nožni zglob. Moguće kretnje u gornjem nožnom zglobu lat. *articulatio talocruralis* su kutne kretnje to jest plantarna fleksija i dorzalna fleksija. Dorzalna fleksija je pokret vrha stopala u smjeru koljena i iznosi oko 25° , dok je plantarna fleksija pokret stopala u smjeru prema tabanu i ovaj pokret iznosi otprilike 45° . Gornji nožni zglob podnosi jako velika opterećenja za razliku od donjeg nožnog zgloba. Opseg tih dviju kretnji je oko 70° . Za razliku od gornjeg nožnog zgloba, donji nožni zglob čine dva odijeljena zgloba. To su *art. subtalaris* koji je stražnji dio, i *art. talocalcaneonavicularis* koji je prednji dio. U donjem nožnom zglobu su moguće rotacijske kretnje stoga je taj zglob trohoidni zglob. Kad se kretnje u oba zgloba udruže, govori se o *trochoginglimusu*. Supinacija i pronacija su jedino izvedive kretnje u ovom zglobu. Supinacija predstavlja podizanje medijalnog maleola stopala a pronacija podizanje lateralnog ruba stopala i okretanje prema van. Zajednički opseg ta dva pokreta je oko 60° [1,2].

2.2 Svodovi stopala

Svako zdravo i funkcionalno ljudsko stopalo ima tri točke neposrednog uporišta. Te točke su: *tuber kalkaneusa*, glavica I. metatarzalne kosti i glavica V. metatarzalne kosti. *Tuber kalkaneusa* je stražnja uporišna točka, glavica I. metatarzalne kosti je medijalna uporišna točka dok je glavica V. metatarzalne kosti lateralna uporišna točka stopala. Navede točke su međusobno povezane kostima te brojnim mišićima i ligamentima [3].

Takvom strukturom i rasporedom kosti i pripadnih ligamenata tvore dva uzdužna i dva poprečna svoda stopala (slika 2). Medijalni uzdužni svod stopala polazi od tubera petne kosti pa preko *talusa*, navikularne kosti, medijalne cuneiforme kosti te se spušta do baze I. metatarzalne kosti. Za razliku od medijalnog svoda, lateralni uzdužni također polazi od tubera petne kosti ali on se nadalje nastavlja duž kuboidne kosti te se spušta do baze IV. i V. metatarzalne kosti. Navikularna kost je najviša točka unutrašnjeg svoda te njezino odstojanje od podloge iznosi nekih 15 mm i to se očituje karakterističnom slikom na plantogramu. Najviša točka vanjskog svoda je kuboidna kost i ona se nalazi samo oko 5mm od tla zbog prisutnosti i debljine masnog jastučića. Prednji transversalni svod se prostire i povezuje baze glavica od I. do V. metatarzalne kosti, dok je najviša točka u ovom svodu glavica II. metatarzalne kosti [4]. Djeca pri samom rođenju i ranom djetinjstvu nemaju jasno i pravilno formirana stopala zato jer su prisutna masna tkiva na tabanima i posljedično tome nema vidljivih fizioloških svodova [3].



Slika 2: Prikaz uporišnih točaka stopala

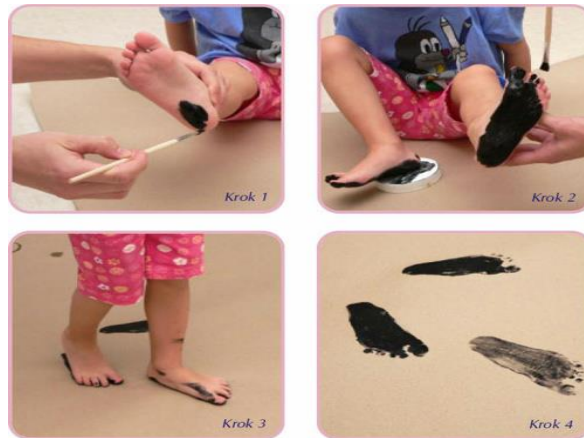Izvor: <https://www.snagajezdravlje.com/stopala-i-tezinski-trening/>

3. Postupci i metode određivanja položaja stopala

Postoje razne mjere pomoću kojih se može odrediti točan položaj stopala. Potreban je detaljan pregled stopala bez obuće i čarapa. Kod procjene mogu se upotrijebiti razni aparati koji daju točne rezultate te je na temelju dobivenih rezultata potrebno uočiti odstupanja od normale i započeti sa terapijskim mjerama. Uz aparate, rijetko se koristi i rendgensko snimanje prvenstveno za uočavanje promjena koštanih struktura stopala [3].

3.1 Plantografija

Ova metoda uzimanja otisaka stopala se pokazala kao najprikladnija i iz tog razloga se najčešće koristi u školama. Njome se određuje stupanj spuštenosti stopala te dolazi li do promjena. Postupak je takav da se koriste određene pastelne boje kojima se premaže cijelo stopalo i preslika se na obični bijeli papir. Dobiveni crtež stopala se naziva plantogram. Potrebno je obratiti pažnju da ne dođe do izlivanja boje te da se napravi potpuni dodir stopala s papirom da se dobije što točniji i jasniji rezultat [7]. „Normalno stopalo“ na plantogramu označavaju sljedeći parametri: peta kruškastog oblika, spojnica između pete i prednjeg dijela prstiju, otisci svih pet pravilno poredanih prstiju te jasno ocrtan kut između spojnice i prednjeg dijela stopala. Odstupanje od ovih karakteristika upućuje na prisutnost deformacija koje je potrebno pravilno ukloniti ili smanjiti egzacerbaciju. Kod spušenog stopala se primjećuje da je uzdužni unutarnji svod sasvim spušten te da velikim dijelom dodiruje tlo, te je samim time otisak središnjeg dijela stopala širi. Metodama po Mayeru, Clarku te modificiranim metodama ruskih autora može se ocijeniti status stopala nakon uzimanja otisaka stopala. Primjerice Mayerova metoda upućuje na deformaciju već u početnoj fazi i kao takva je najlakše prihvatljiva među pacijentima [3].

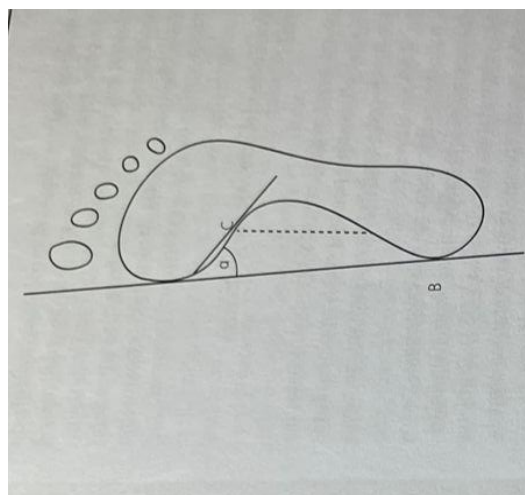


Slika 3: Prikaz izrade plantograma stopala

Izvor: <http://www.fyziopedia.org/articles/436-evaluating-flat-foot-and-its-correction>

3.1.1 Clarkova metoda

Ova metoda se radi uz prethodno napravljeni plantogram pacijentova stopala. Potrebno je povući tangentu na medijalnu stranu plantograma (točke AB). Zatim se mora odrediti točka u kojoj prednji otisak stopala prelazi u otisak lateralnog svoda (točka C). Na samom kraju je potrebno spojiti točke A i C kako bi se dobio kut (α) (slika 4). Taj kut kod osoba sa normalnim i zdravim stopalima iznosi više od 42° a rezultat manji od 42° imaju osobe sa spuštenim stopalima [3].




Slika 4: Prikaz Clarkove metode

Izvor: Z. Kosinac; Posturalni problemi u djece i mladeži; Dijagnostika i liječenje, Medicinska naklada, Zagreb 2018.

3.1.2 Mayerova metoda

Naredna dijagnostička metoda se najviše primjenjuje u svrhu rutinskog utvrđivanja spuštenih stopala i drugih deformacija stopala. Upućuje na deformaciju već u početnoj fazi te je kao takva lako prihvatljiva pacijentima i najviše se preporučuje od strane specijalista. Ova metoda se radi na način da se povuče linija od sredine otiska pete i da ide prema medijalnom rubu četvrtog prsta (točke AB). Dijagnozu spuštenog stopala pacijent ima ako širina otiska srednjeg dijela njegova stopala prelazi tu tzv. Mayerovu liniju na samoj medijalnoj strani (slika 5) [3].




Slika 5: Prikaz Mayerove metode

Izvor: Z. Kosinac; Posturalni problemi u djece i mladeži; Dijagnostika i liječenje, Medicinska naklada, Zagreb 2018.

3.1.3 Modificirana metoda ruskih autora

Sljedeća metoda je malo specifičnija od prethodnih. Naime potrebno je kroz najširi dijeljak pete i paralelno u prednjem dijelu stopala povući liniju i potom podijeliti stopalo na pet jednakih segmenata. Spajanjem tih dobivenih točaka uzdužnim linijama dobiva se pet uzdužnih polja i to na svakom otisku. Rezultati se prikazuju projekcijom unutrašnjeg svoda stopala. Ovisno o tome određuje se stupanj spuštenosti stopala [3].

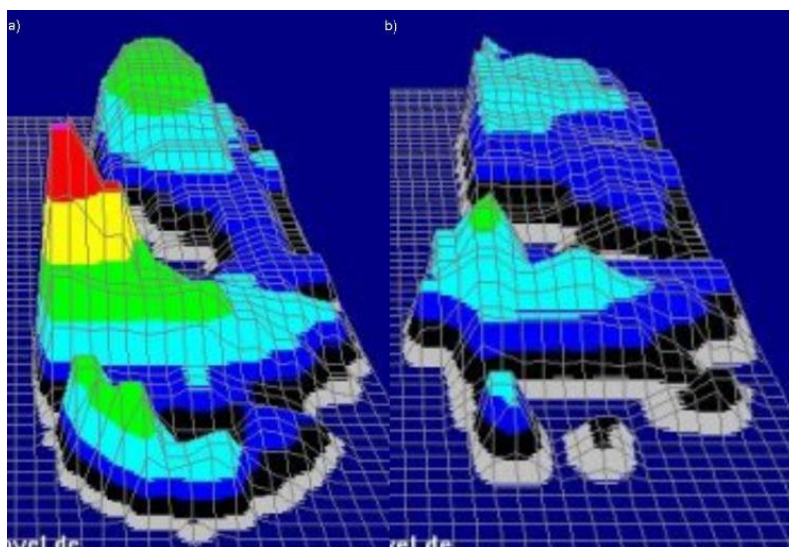


Slika 6: Prikaz modificirane metode ruskih autora

Izvor: Z. Kosinac; Posturalni problemi u djece i mladeži; Dijagnostika i liječenje, Medicinska naklada, Zagreb 2018.

3.2 Pedobarografija

Jedna od najraširenijih metoda za elektronsko mjerenje pritiska između stopala i poda. Mjerenje se provodi prilikom dinamičkog opterećenja. Rezultati mjerenja odnosno pedobarografska analiza pokazuje koji dio stopala ima veći pritisak na podlogu te raspodjelu tog istog pritiska. Ovom tehnikom se dobiva jasan uvid o stanju stopala pacijenta te o vrsti opterećenja prilikom pojedinih faza hoda. Analizom softvera se dobiva trodimenzionalna slika stopala te topografska povezanost. Sukladno tome, postoje „vruće“ i „hladne“ zone niskog i visokog tlaka[7]. Ispitanik je bosonog i stoji ili hoda po prozirnoj ploči. U toj ploči se unutarnjim refleksijama provodi potpuna svjetlost. Između ploče i stopala se umeće plastična folija koja pod nastalim pritiskom uspostavlja kontakt s pločom. Posljedično tome raspodjela tlaka se pretvara u sliku intenziteta svjetlosti te se nazad reflektira u ploču[8]. Pedobarografija se koristi u raznim područjima medicine i rehabilitacije. Najčešća primjena je kod poremećaja hoda nakon operacija kuka i koljena kao i kod osoba koji su doživjeli moždani udar. U prethodno navedena stanja, pedobarografija se koristi i kod sportaša kod sindroma prenaprezanja ali i kod liječenja deformiteta stopala djece i odraslih [7].



Slika 7: Pedobarografija na ploči sa elektroničkim senzorima

Izvor: <https://core.ac.uk/download/pdf/197559883.pdf>

3.2.1 F-scan sustav

Precizniji i točniji pedobarografski instrument koji se koristi za mjerenje kinetičkih obilježja hoda. Specifičnost ovog uređaja je da koristi jako tanke senzore koji se stavljaju u svakodnevnu obuću pacijenta i to u obliku uloška. Na taj način dobro pristanjaju uz stopala pacijenta i posljedično tome se dobivaju precizni rezultati. Podatci se dobivaju uz različite aktivnosti pacijenta, a to može biti stajanje, hodanje, trčanje ili skakanje. Zbog izrazite točnosti i preciznosti ova metoda je jako kvalitetno dijagnostičko sredstvo za otkrivanje i utvrđivanje anomalija hoda i deformacija stopala [3].



Slika 8: Prikaz F-scan uloška i primjenu istog

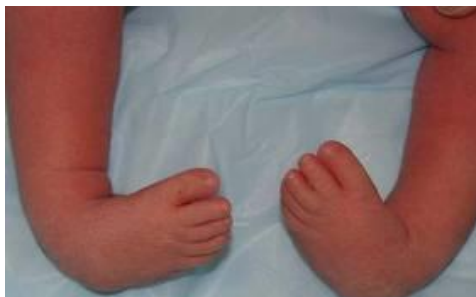Izvor: <https://www.tekscan.com/products-solutions/pressure-offloading-foot-function>

4. Deformacije stopala

Prilikom stajanja ili hodanja zdrav čovjek se opire o podlogu kojom gazi čitavim tabanom. Ukoliko pacijent nije u mogućnosti petom dotaknuti podlogu nego se odiže samo o prste tada se sumnja na deformaciju stopala zvanu „pes eqvinus“ koja označava da je stopalo u položaju ekvinusa. Drugi način hoda pacijenta je da se samo petom opire o podlogu a prste i prednji dio stopala nije u mogućnosti staviti na tlo kojim gazi. Ovakva deformacija se naziva „pes calcaneus“. Spomenute deformacije su takve da postoji disbalans između prstiju i pete, dok se sljedeće deformacije svode na oslonac s vanjskim ili s unutarnjim rubom stopala. Deformacija „pes varus“ je prisutna ako pacijent dotiče podlogu samo vanjskim rubom stopala, dok „pes valgus“ označava oslanjanje samo na unutarnji rub stopala [2].

4.1 Prirođeni ekvinovarus stopala „*pes equinovarus congenitus*“

Prirođeni ekvinovarus je složena trodimenzionalna deformacija stopala koja pretežito zahvaća mušku djecu. S obzirom na incidenciju ovaj deformitet se javlja u jedno do dvoje djece na 1000 novorođenčadi. Ovaj deformitet nastaje intrauterino i u 50% slučajeva se javlja obostrano te se prepoznaje odmah po rođenju djeteta. Po samom nazivu deformiteta možemo pretpostaviti u kakvom je položaju djetetova nožica. Obično se nalazi u položaju ekvinusa, varusa i adduktusa a kasnije se može razviti i intrarotacija distalne potkoljenice s cijelim stopalom. Ukoliko je ovakav deformitet neliječen i nezbrinut dolazi do teškog i trajnog invaliditeta djeteta kao i do psihičkih posljedica i loše funkcionalnosti djeteta. Liječenjem se pokušava postići bolja fleksibilnost i normalan oblik stopala te najbitnije funkcionalnost stopala za djetetov daljnji rast i razvoj. Potrebna je dobra edukacija roditelja koji nastavljaju vježbe s djetetom u vlastitom domu [2].

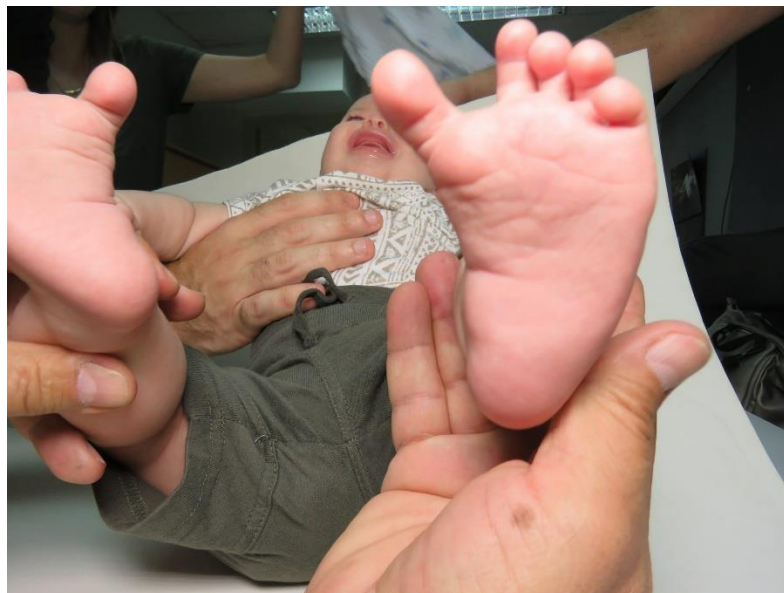

Slika 9: Prikaz „*pes equinovarus congenitus*“

Izvor: <https://www.mojordoped.sk/detska-ortopedia/pec-pes-equinovarus-congenitus/>

4.2 Prirođeni metatarzus aduktus „*pes metatarsus adductus congenitus*“

Ovaj deformitet stopala je drugi po učestalosti prirođenih bolesti dječjih stopala. Incidencija ove bolesti odnosno deformiteta stopala je jedno na 1000 živorođene djece. Javlja se obostranu i to u 50% slučajeva te je relativno benignog karaktera. Manifestira se otprilike podjednako i kod dječaka i kod djevojčica. Uzrok nastanka ovog deformiteta se više prepisuje vanjskim čimbenicima nego samom nasljeđu. Naime, položaj djetetova stopala u maternici majke i mehanički pritisak se pripisuju kao jedni od etioloških čimbenika nastanka deformiteta. Potrebno je temeljno i pomno promatrati dijete prvih nekoliko mjeseci jer se tek tada može uočiti odstupanje koje se prepoznaje po tome da je prednji dio stopala „prelomljen“ odnosno u položaju adduktusa s blagom supinacijom dok je stražnji dio stopala uglavnom uredan. Također se zamjećuje da je palac djetetovog stopala vidno jače odmaknut od drugog prsta. Kretnje u nožnom zglobu su uredne i moguća je pasivna korekcija ovog deformiteta jer je deformitet elastičan i jako mekan. Preporučuje se krenuti čim ranije s liječenjem u koje je uključeno provođenje vježbi i rastezanje medijalnog dijela stopala. Savjetuje se roditelje da djetetu obuju postole sa tvrdim đonom i to tako da je lijeva na desnoj nozi a desna na lijevoj nozi. Na taj je način medijalni dio stopala stalno pod pritiskom i pod djelovanjem sile rastezanja. Operacijski zahvat je zadnji izbor liječenja i provodi se u djece od 3.-4. godine života kojima nisu pomogle vježbe i kod kojih je još uvijek prisutan deformitet [2].

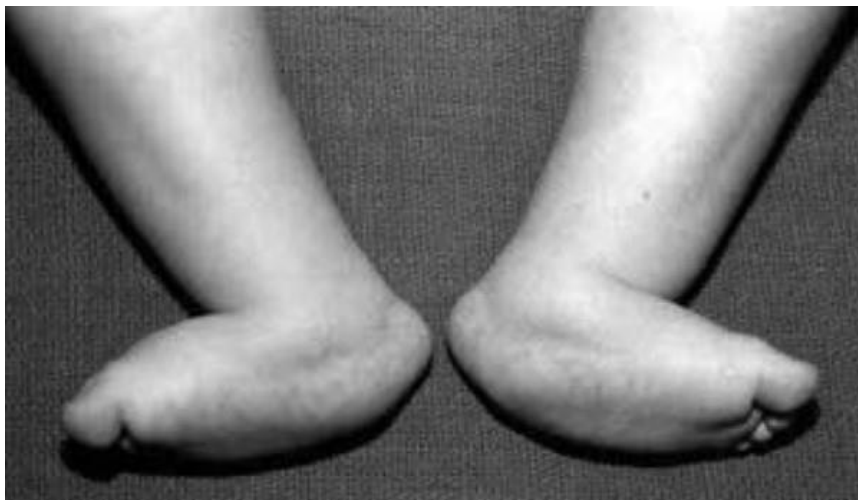

Slika 10: Prikaz „*pes metatarsus adductus congenitus*“

Izvor: <https://unfo-med.com/unfo-therapy-metatarsus-adductus/>

4.3 Prirodno konveksno valgus stopalo, okomiti talus – „*pes valgus convexus congenitus, talus verticalis congenitus*“

Ovaj deformitet u širem smislu pripada grupi „spuštenih ravnih stopala“ te je relativno jako rijetka prirodna bolest stopala koja se rijetko javlja izolirano. U preko 80% slučajeva je udružena s nekakvim drugim poremećajem, primjerice anomalije SŽS, prirodene kožne brazde itd. Pojavnost je češća u dječaka i obostrana je u 50% zabilježenih slučajeva. Točan i jasan uzrok ovom deformitetu nije otkriven. Liječnici pretpostavljaju da se najvjerojatnije dogodila pogreška u embrionalnom razvoju u prvom tromjesečju trudnoće žene. Ovaj deformitet je prepoznaje po valjkastom obliku stopala gdje je taban konveksan dok je prednji dio stopala u dorzalnoj fleksiji i abdukciji. Za jasnu i točnu dijagnozu je neizbježna rtg snimka stopala u stojećem položaju. Na temelju tih nalaza se prepisuje terapija i počinje se s liječenjem. Većina pacijenata s okomitim talusom završavaju na operacijskom stolu iz razloga jer je liječenje jako problematično i teško. Cilj operativnog liječenja je ispraviti patološki odnos između talonavikularnog, talokalkanearnog i kalkaneokuboidnog zgloba te nastojiti produljiti tetive skraćениh mišića [2].

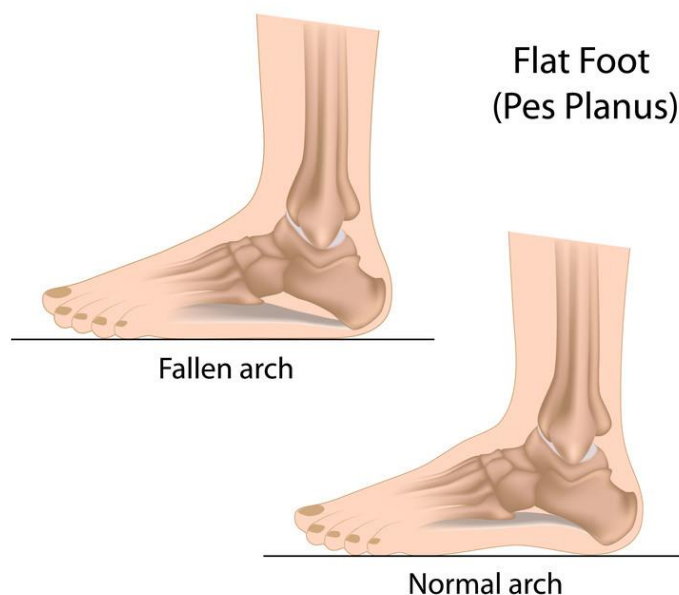


Slika 11: Prikaz „*talus verticalis congenitus*“

Izvor: <https://orthoinfo.aaos.org/en/diseases--conditions/vertical-talus>

4.4 Prirodna ravna (spuštena) stopala „*pedes plani congenitus*“

Ravna stopala su među današnjom populacijom a najviše djecom jedna od najčešćih deformacija stopala. Nažalost, u mnogo slučajeva su zanemarena i uzrok su bolnim stanjima i nelagodnostima. Narušen je normalan anatomske položaj stopala i to na način da je medijalni odnosno uzdužni svod stopala spušten tako da dodiruje površinu po kojoj dijete hoda. Položaj stopala je sljedeći: vidljivo je uleknucé u srednjem dijelu stopala dok je peta u valgusu a prednji dio stopala u blagoj abdukciji. Za što točniju dijagnostiku potrebno je napraviti plantogram stopala koji daje jasnu sliku da je cijeli taban u dodiru s podlogom. Postoje 3 vrste ravnog stopala. Najčešći je hipermobilni tip (65%), nakon njega slijedi fleksibilni s blagim skraćanjem Ahilove tetive (25%) i treći rigidni tip ravnog stopala (10%). Rigidni tip ravnog stopala je najčešće posljedica tarzalne koalicije. Što se tiče liječenja, ono u nekolicine djece nije potrebno jer se mnoga dječja stopala spontano oporave do desete godine života djeteta. Bitno je provoditi vježbe istezanja pete, zatim ojačati mišiće fleksore prstiju i stopala. Izuzetno je važna pravilna edukacija roditelja koji moraju s djetetom provoditi dosta vremena i pokušati kroz igru odraditi propisane vježbe. Ukoliko nema zadovoljavajućih rezultata konzervativnim liječenjem prelazi se na operacijsko liječenje [2].

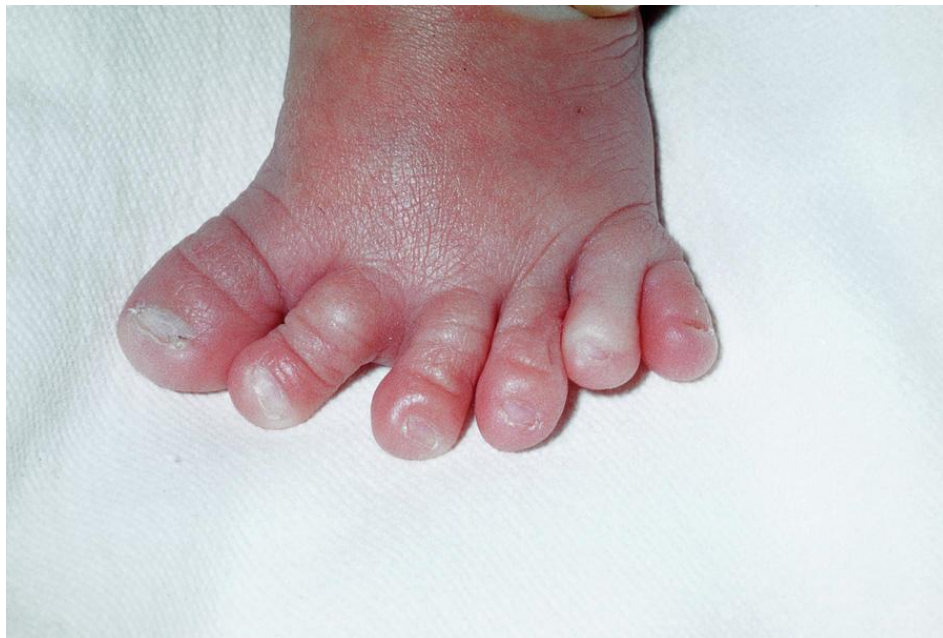

Slika 12: Prikaz „*pedes plani congenitus*“

Izvor: <https://www.meadowlandsphysio.ca/2019/10/10/does-your-child-have-flat-feet-physio-techniques-for-pediatric-pes-planus/>

4.5 Prekobrojni prsti „polydactylia“

Polidaktilija je još jedna deformacija stopala. Po samom nazivu deformiteta možemo zaključiti o čemu se točno radi. Naime dolazi do dupliciranja 5. prste jako rijetko nožnog palca. Ukoliko se radi o dupliciranju palca onda posljedično tome nastaje hallux valgus koji je također jedna od deformacija stopala ali kod osoba starije životne dobi. Polidaktilija je zasebna deformacija i nije povezana s nekim drugim patološkim stanjem. Upravo zbog tog jednog prsta viška prednji dio stopala djeteta je širi i kao takav može praviti smetnje a to su žuljevi na prstima i težak odabir udobne obuće. Liječenje je uvijek operacijsko, a radi se prvobitno iz funkcionalnih razloga ali i estetskih. Potrebno je odstraniti prekobrojni prst i samim time omogućiti djetetu normalni daljnji rast i razvoj [2].

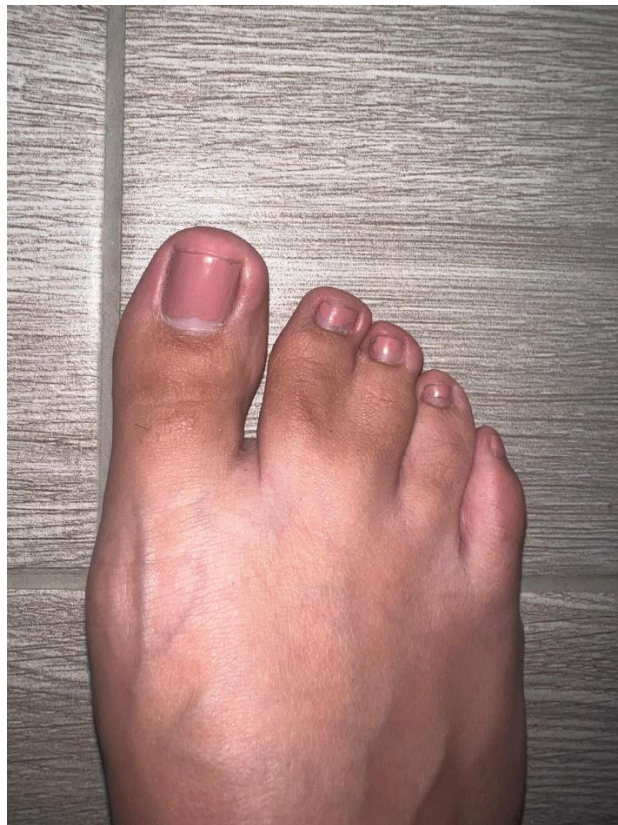

Slika 13: Prikaz polidaktilije

Izvor: <https://pixels.com/featured/polydactyly-a-six-toed-foot-cnscience-photo-library.html>

4.6 Srašteni prsti „*syndactylia*“

Srašteni prsti su jedna od prirodnih anomalija na stopalu odnosno na prstima stopala. Naime prsti se nisu odvojili da bi svaki prst bio zaseban nego su ostali spojeni kožom. Rezultat toga nerazdvajanje prstiju su srašteni prsti. Zabilježene su dva tipa sindaktilije, a to su obična sindaktilija i složeni tip sindaktilije. Kod obične sindaktilije dijete nema funkcionalne poteškoće niti problema s nošenjem i pronalaskom obuće zato jer se kod ove vrste radi samo o nerazdvajanju kože prstiju a pri tome su koštane strukture odvojene za svaki prst zasebno. Znači da je samo problem koža koja spaja dva članka prstiju. Kod složenog tipa sindaktilije postoji problem što su koža ali i koštane strukture srasle i nije ih moguće razdvojiti. Takva djeca imaju funkcionalne ispade i propuste koji se korigiraju operacijskim putem pomoću kožne plastike. Običnu sindaktiliju nije potrebno liječiti osim ako osoba iz estetskih razloga želi korekciju [2].



Slika 14: Prikaz sindaktilije

Izvor: Kristina Cirkvenčić – privatna arhiva

5. Fizioterapijska procjena

Fizioterapijska procjena označava prvi kontakt fizioterapeuta s pacijentom. Sama procjena obuhvaća subjektivni i objektivni pregled [9]. Što se tiče fizioterapijske procjene djece, potrebno je poznavati rast i razvoj djeteta po fazama. Od rođenja pa do prvih koraka kako bi lakše uočili nepravilnosti i iste korigirali [5]. Prilikom procjene pacijent se promatra s anteriorne, posteriorne i laterne strane. Svaka fizioterapijska procjena počinje detaljnom anamnezom, odnosno razgovorom između pacijenta i fizioterapeuta u kojem pacijent navodi sve svoje tegobe i ograničenja. Poslije anamneze slijedi inspekcija, tu se promatra pacijentovo držanje i hodaње. Nakon obavljene inspekcije slijedi palpacija, odnosno testiranje dodirom svako područje na tijelu pacijenta. Posljedično tome se provode razni testovi i mjerenja u svrhu evaluacije i praćenja funkcionalnog stanja pacijenta [9].

5.1 Anamneza

Subjektivni pregled ili anamneza znači intervju, odnosno pacijent ima priliku da iznese vlastite probleme funkcioniranja i ograničenja koja ga smetaju u aktivnostima svakodnevnog života. Jako je bitno da je anamneza potpuna i kvalitetna te da se na temelju nje može krenuti u planiranje fizioterapijskog procesa. Ovaj dio pregleda sadrži neke opće podatke o pacijentu, a to su ime, prezime, dob i spol. Nadalje slijede pitanja o simptomima, prisutnosti bola u stopalima, ligamenata i ostalih struktura. Ukoliko se radi o djetetu tj. o maloljetnoj osobi, onda njegovu anamnezu daje član obitelji, najčešće majka. Pošto se radi o deformacijama stopala, majci se postavljaju pitanja kada je dijete prohodalo, koristi li prilikom hoda pomoćna ortopedska pomagala te koristi li ortopedske uloške. Također treba saznati uzima li dijete medikamentoznu terapiju. Ako da, koju i s kojim razlogom. Neizostavna je i obiteljska anamneza tj. imaju li članovi obitelji sličnu ili istu povijest bolesti odnosno deformacija. Sva prethodna pitanja moraju biti postavljena kratko i jasno te bez medicinske terminologije tako da laicima bude razumljivo što ih se točno pita [9].

5.2 Funkcionalni status

Pomoću objektivnog pregleda prikupljaju se podaci kroz opservaciju, palpaciju te primjenu raznih testova i mjerenja. U svrhu objektivnog pregleda mogu se iskoristiti podaci koji se dobiju iz anamneze. Pregled djetetovih stopala se radi na način da je dijete bez čarapa te da se uspoređuju oba stopala da se lakše uoče odstupanja i nepravilnosti [9].

5.2.1 Inspekcija

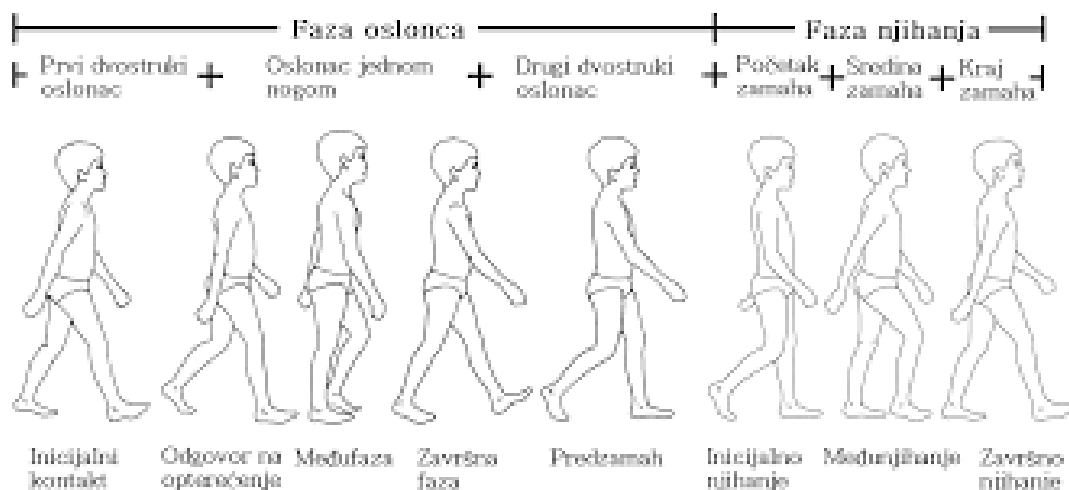
Inspekcija se još naziva opservacija ili screening bolesnika. Započinje kada pacijent uđe u prostoriju. Obraća se pažnja na pacijenta kao na cjelinu s tim da se pregled radi s anteriorne, posteriorne i lateralne strane kod stajanja i kod hodanja. Prilikom tih dviju aktivnosti promatraju se oba stopala te u kojem su položaju stopala. Fizioterapeut bilježi odstupanja od normalnog držanja, prisutne asimetrije i deformitete na tijelu i udovima. Također se provodi opservacija mekih struktura. Prilikom toga se evidentira postoji li prisutnost otekline ili edema. Uz ovo prethodno spomenuto, promatra se i pacijentova koža to jest boja kože, pojačani sjaj, prisutnost crvenila, bljedilo, dlakavost, odebljanje kože, ožiljci, madeži, razne pigmentacije te prisutnost znakova ozljede (nekroza, rane). Na temelju dobre opservacije lakše je krenuti u daljnje procedure koje je potrebno izvršiti [9].

5.2.2 Palpacija

Prilikom izvođenja palpacije pacijent mora biti relaksiran i opušten kako bi se lakše i preciznije opipao mišićni tonus ili spazam mišića, zadebljanje na koži te elastičnost [3]. Prvo se palpiraju površinske a nakon njih dublje smještene strukture. Također se opipavaju i bolna mjesta na koja pacijent upozori. Broj prstiju kojima se izvodi sama palpacija ovisi o veličini mišića, tetive i ligamenta. Reakcije pacijenta prilikom palpacije mogu biti preosjetljive, a to se očituje pomoću numeričke skale od 1 do 4, pri čemu 1 znači da pacijent verbalno iskazuje bol, 2 iskazuje verbalnu bol popraćenu bolnim izrazom lica, 3 znači da pacijent zaštitno povlači bolni segment a 4 predstavlja da pacijent uopće ne dozvoljava fizioterapeutu da napravi palpaciju zahvaćenog segmenta tijela. Ovakvim načinom pregleda pacijenta može se utvrditi intenzitet edema, a to ovisi o dubini koji nastane na mjestu pritiska pod prstom na tkivo pacijenta [9].

5.2.3 Procjena hoda

Hod je aktivnost koja troši energiju i kod zdravog čovjeka je to automatska radnja, što znači da tokom hoda osoba ne razmišlja nego jednostavno samo hoda. S obzirom da hod kao i svaka druga aktivnost troši energiju, jako je važno tu potrošnju energiju svesti na minimum a efikasnost i kvalitetu na maksimum. Cilj hoda je da se osoba pokreće, da prebacuje težište tijela u svim smjerovima, da zadrži ravnotežu i balans te da obavlja aktivnosti svakodnevnog života. Ciklus hoda se sastoji od dvije osnovne faze: faze oslonca koja čini 60% ciklusa hoda te označava trenutak kada je stopalo u dodiru s podlogom i faza njihanja koja zauzima 40% ciklusa i označava momenat kada je stopalo u potpunosti odvojeno od podloge odnosno kada je u zraku. Stopalo prilikom hoda ima biomehanički trokut kojeg tvore tri uporišne točke koje su spomenute u poglavlju anatomija stopala. Opterećenje od 60% pripada kvrgi petne kosti dok se ostalih 40% prepisuje glavicama prve i pete metatarzalne kosti. Ukoliko dječje stopalo ima bilo kakvih odstupanja od normale, dijete će osjetiti bol i ograničenu pokretljivost a posljedično tome može doći i do šepanja. Stoga je bitno prilikom hoda obratiti pažnju na svaku fazu hoda, na svaki odraz i na svaki dodir s podlogom. Uz sam način hoda potrebno je promatrati i zabilježiti duljinu koraka i dvokoraka, njihovu frekvenciju te trajanje tog ciklusa hoda [1,9].

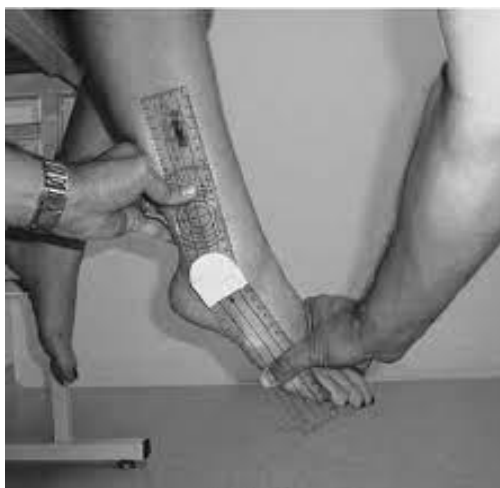

Slika 15: Faze hoda

Izvor: <https://www.croris.hr/crosbi/>

5.2.4 Mjerenje opsega pokreta u zglobovima

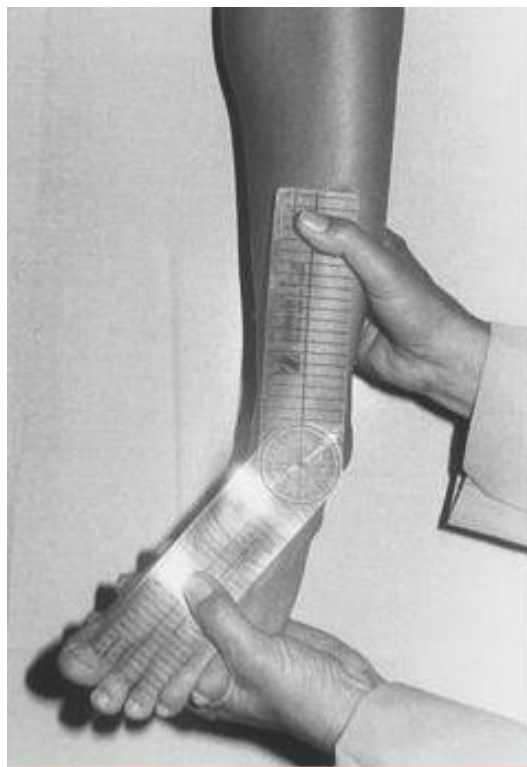
Mjerenje opsega pokreta u zglobovima radi se uz pomoć medicinskog kutomjera odnosno goniometra koji rezultate iskazuje u stupnjevima. Svaki goniometar ima okruglo tijelo i dva kraka. To su fiksni krak koji se postavlja tako da je u ravnini s neaktivnim dijelom zgloba koji se mjeri i pomični krak koji prati pokret stopala. Okruglo tijelo to jest centar kutomjera se stavlja na središte zgloba i na dio gdje fizioterapeut zaustavi pomični krak, zabilježi se vrijednost koja je opseg tog mjerenog pokreta. Opseg pokreta se mjeri na oba stopala da se vidi ima li odstupanja od normale. Prije samog mjerenja jako je bitno odabrati pravilan položaj. Taj položaj mora biti najbliži stanju fiziološkog pokreta takozvani nulti položaj [2]. Prilikom mjerenja određeni pokreti se izvodi na 3 različita načina, a to su aktivni, pasivni i aktivno potpomognuti pokret. U stopalu postoje 4 vrste pokreta koja se mjere i to su plantarna i dorzalna fleksija te inverzija i everzija stopala. Dorzalna fleksija stopala je pokret u gornjem nožnom zglobu i mjeri se u sjedećem položaju. Stopalo mora biti relaksirano te u nultom položaju. Centar kutomjera se stavlja na zglob s lateralne strane, fiksni krak se rukom stabilizira tako da se uhvati potkoljenica a pomični krak se stavlja uz lateralni rub stopala i mora pratiti 5. metatarzalnu kost. Pacijent u ovom mjerenju mora što više zategnuti stopalo prema sebi da se mogu učitati stupnjevi. Isti postupak se radi pokret plantarne fleksije samo u suprotnom smjeru, odnosno pacijent mora pokušati stopalo što više istegnuti prema dolje (slika 16). Rezultati koji se smatraju normalnim fiziološkim za pokret dorzalne fleksije iznose 25 stupnjeva a za pokret plantarne fleksije iznose 35 stupnjeva [9].



Slika 16: Prikaz mjerenja plantarne fleksije stopala

Izvor: https://www.researchgate.net/figure/Positioning-of-participant-the-observers-hands-and-the-goniometer-during-measurement_fig3_227400955

Nakon dorzalne i plantarne fleksije koje su pokreti gornjeg nožnog zgloba provodi se mjerenja pokreta inverzije i everzije stopala koji su pokreti u donjem nožnom zglobu. Mjerenja prethodno spomenutih pokreta se također provode u sjedećem položaju gdje se centar kutomjera stavlja na anteriorno odnosno između lateralnog i medijalnog maleola, nepomični krak se mora postaviti u sredini s potkoljenicom te ga je potrebno fiksirati dok pomični krak prati drugu metatarzalnu kost. Prilikom izvođenja pokreta inverzije stopala pacijent treba uvijati stopalo prema unutra odnosno mora pokušati usmjeriti prste suprotnoj nozi. Nakon izvedenog pokreta kutomjer prikazuje rezultat u stupnjevima koji bi u normalnim fiziološkim okolnostima trebali iznositi 35 stupnjeva za pokret inverzije (slika 17). Za mjerenje everzije stopala kutomjer je jednako pozicioniran kao i kod inverzije samo se razlikuje pokret koji radi pacijent. Naime, pacijent treba uvijati odnosno odmicati stopalo prema van, dalje od središta tijela. Taj pokret bi po parametrima trebao iznositi 25 stupnjeva ako se radi o normalnom zdravom stopalu [9].



Slika 17: Prikaz mjerenja inverzije stopala

Izvor: <https://quizlet.com/272458379/goniometry-principles-flash-cards/>

6. Fizioterapijska intervencija

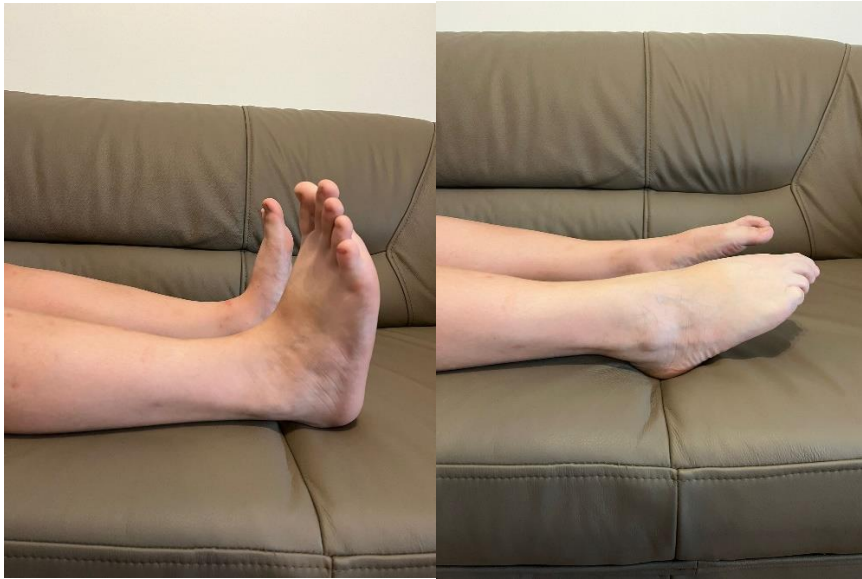Što se tiče liječenja deformacija stopala važno je krenuti što ranije da bi se postigli dobri rezultati i naravno da bi se izbjeglo operacijsko liječenje i zahvati. Prilikom provođenja vježbi s ciljem smanjenja deformiteta važno je paziti da se ne naruši i poremeti normalan razvoj i rast djetetova stopala. Ukoliko je kod deformiteta stopala došlo do oslabljene muskulature provode se vježbe jačanja. Istezanja te vježbe koordinacije i balansa koje nadzire fizioterapeut. U kombinaciji s ortopedskim ulošcima i kinesio tapingom moguće je postići veoma zadovoljavajuće rezultate i vidan napredak. S obzirom da dijete radi vježbe i glavni je dio fizioterapijskog procesa, bitno je da su vježbe kreativne i različite da bi djetetu bilo zabavnije i da te vježbe odradi kroz igru koju fizioterapeut osmisli. Dijete mora imati dojam da nije riječ o liječenju nego o igrama i na taj način će biti opušteno i spremno na suradnju. Vježbe se mogu provoditi na bilo kojem mjestu, primjerice u sportskoj dvorani, u sobi kod kuće, u dvorištu na travnjaku, na hodniku, gdje god da se dijete osjeća sigurno i spremno za suradnju [3].

6.1 Vježbe jačanja

Kao što i sam naziv vježbi govori, vježbe jačanja se koriste za jačanje mišića i određenih mišićnih skupina te ligamenata i sveza. Vježbe jačanja mogu biti statičke ili dinamičke. Statičke odnosno izometričke vježbe su vrsta vježbi kod kojih dolazi do promjene tonusa mišića dok duljina mišića ostaje nepromjenjiva odnosno nema pokreta u zglobu nego se u određenom položaju pokret zadržava najmanje 6 sekundi. Dok su dinamičke vježbe nazvane još i izotoničkim vježbama kod kojih dolazi do promjene duljine samog mišića dok tonus ostaje isti to jest nepromjenjiv i tu se primjenjuje maksimalni raspon pokreta u određenom zglobu[3]. Karakteristike vježbi jačanja je da prilikom izvođenja vježbi treba savladati otpor vlastitog tijela ili nekog vanjskom opterećenja odnosno sile. Vježbe jačanja se mogu primjenjivati i na maloj djeci koja imaju poteškoće s hodom i uspravnim stavom jer upravo vježbe jačanja pomažu ojačati muskulaturu tijela i održati pravilan i uspravan stav djeteta [12].

U nastavku su opisane vježbe jačanja za stopalo a svaka se vježba mora ponoviti bar 10 puta i to uz pravilno disanje i pravilan početni položaj.

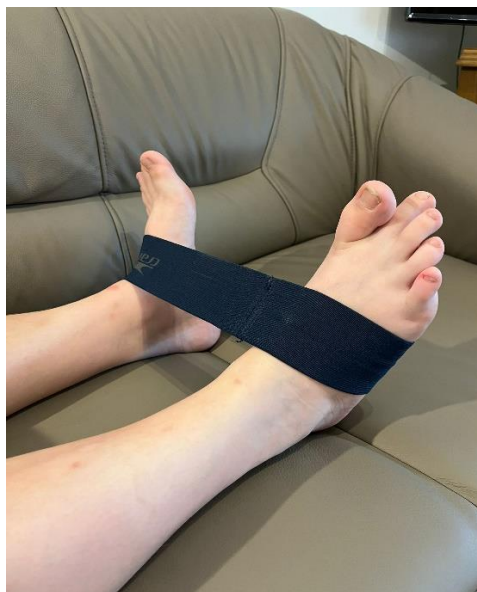VJEŽBA 1. Dijete je u ležećem položaju na leđima s ispruženim nogama. Stopala maksimalno zategne prema sebi a onda ispruži od sebe. Prikaz vježbe na slici 19.



Slika 18: Prikaz vježbe jačanja stopala

[Izvor: Kristina Cirkvenčić]

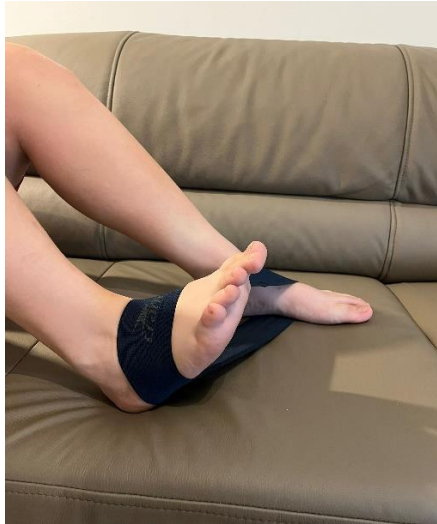VJEŽBA 2. Dijete je u ležećem položaju na leđima s elastičnom trakom oko stopala. Zategne stopala prema sebi i odmiče stopala u stranu dok su koljena čvrsto stisnuta o podlogu, to jest radi pokret everzije stopala. Prikaz vježbe na slici 20.



Slika 19: Prikaz vježbe jačanja stopala

[Izvor: Kristina Cirkvenčić]

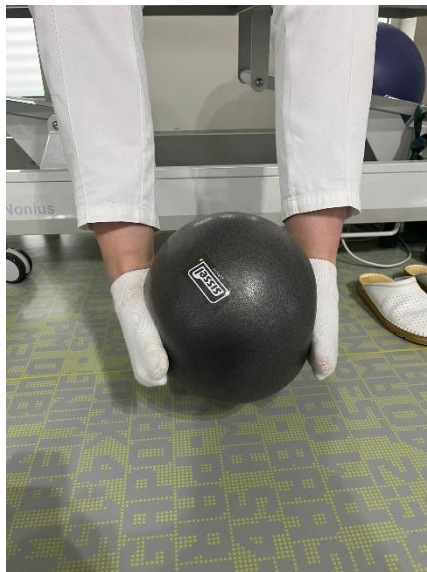VJEŽBA 3. Dijete je u ležećem položaju na leđima s elastičnom trakom oko stopala. Jednu nogu savine u koljenu i stavi na podlogu tako da stopalom drži elastičnu traku dok se drugom nogom upre o petu i odiže stopalo prema sebi dok mu traka daje otpor to jest radi pokret dorzalne fleksije. Prikaz vježbe na slici 21.



Slika 20: Prikaz vježbe jačanja stopala

[Izvor: Kristina Cirkvenčić]

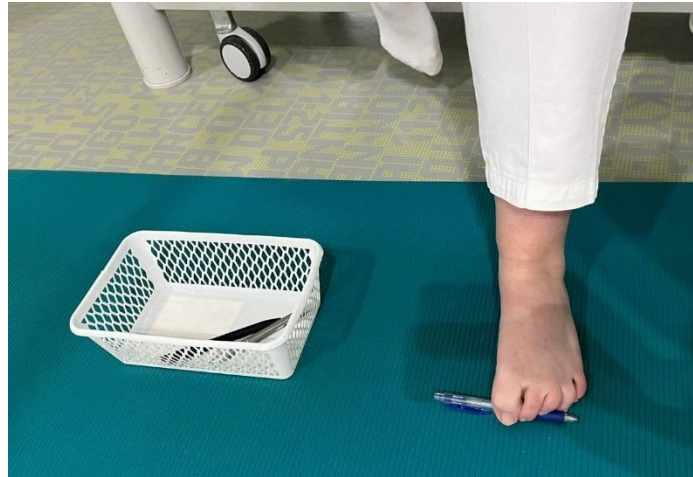VJEŽBA 4. Početni položaj je sjedeći tako da su stopala van stola. Lopta se stavi između stopala te dijete stišće loptu medijalnim rubom stopala. Prikaz vježbe je na slici 22.



Slika 21: Prikaz vježbe jačanja stopala

[Izvor: Kristina Cirkvenčić]

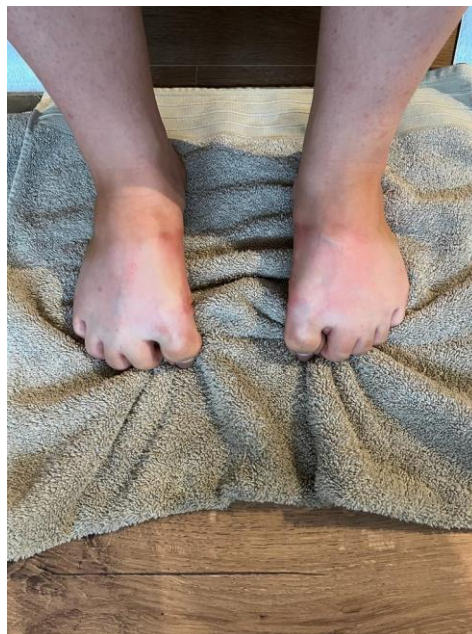VJEŽBA 5. Dijete sjedi na stolu tako da su koljena i kukovi pod pravim kutom od 90° te stopalom jedne noge to jest prstima uhvati penkale te ih stavlja u posudu, prvom jednom pa onda drugom nogom. Prikaz vježbe je na slici 23.



Slika 22: Prikaz vježbe jačanja stopala

[Izvor: Kristina Cirkvenčić]

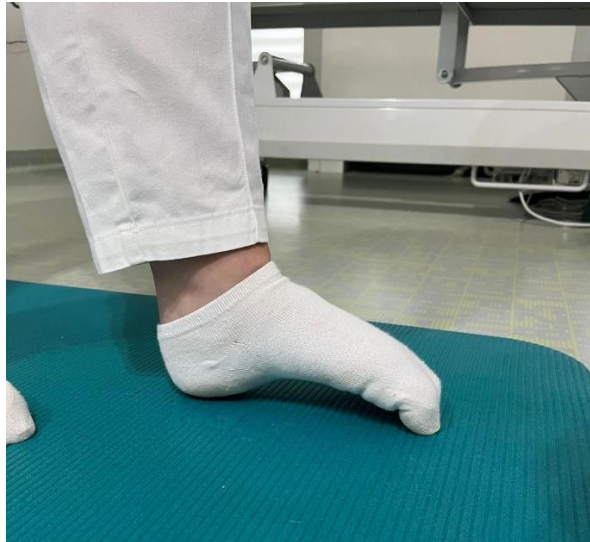VJEŽBA 6. Početni položaj ove vježbe je sjedeći. Dijete prstima stopala nabire ručnik a pete su na podlozi. Prikaz vježbe je na slici 24.



Slika 23: Prikaz vježbe jačanja stopala

[Izvor: Kristina Cirkvenčić]

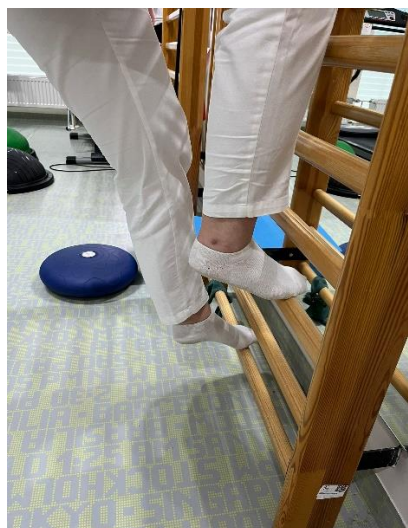VJEŽBA 7. Dijete je u stojećem položaju, oslonac mu je jednoj nozi dok se drugom nogom osloni na petu i prste stopala približi peti te odigne srednji dio stopala prema gore dok su prsti i peta na podlozi. Prikaz vježbe je na slici 25.



Slika 24: Prikaz vježbe jačanja stopala

[Izvor: Kristina Cirkvenčić]

VJEŽBA 8. Dijete je licem okrenuto prema švedskim ljestvama i rukama se drži za njih zbog sigurnosti. Penje se i silazi po švedskim ljestvama dok mu je oslonac i težište na prednjem dijelu stopala i prstima. Prikaz vježbe je na slici 26.



Slika 25: Prikaz vježbe jačanja stopala

[Izvor: Kristina Cirkvenčić]

6.2 Vježbe istezanja

Vježbe istezanja su specifične zato jer se prilikom istezanja mišić razvlači preko svoje normalne duljine koju ima u mirovanju. Istezanje može biti balističko i statičko. Balističko je povezano sa skokovima i doskocima a statičko izgleda tako da pacijent zauzme određeni položaj tijela i taj položaj zadrži od 10 do 30 sekundi. Vježbe istezanja služe za poboljšanje fizičke sposobnosti i cirkulacije, za povećanje opsega pokreta, za smanjenje boli i osjećaja napetosti u mišiću te osjećaj relaksiranosti. Posljedično tome pacijent ima veću pokretljivost zglobova te manji rizik od uganuća zgloba ili istegnuća mišića [3].

U nastavku su opisane vježbe istezanja za stopalo a svaka se vježba mora ponoviti bar 10 puta i to uz pravilno disanje i zadržavanje pokreta do granica izdržljivosti bez prisustva boli.

VJEŽBA 1. Početni položaj je sjedeći na strunjači s blago raširenim i ispruženim nogama. Dijete zategne stopala prema sebi i pokuša rukama dohvatiti prste stopala dok su koljena priljubljena na podlogu i taj položaj zadrži nekih 10 sekundi. Prikaz vježbe je na slici 27.



Slika 26: Prikaz vježbe istezanja stopala

[Izvor: Kristina Cirkvenčić]

VJEŽBA 2. Početni položaj je modificirani klečeći. Jednom nogom se dijete osloni na potkoljenu a drugu nogu ispruži ispred sebe u ravnini s kukom. Rukom pokušava dotaknuti prste stopala ispružene noge dok je koljeno zategnuto. Zadrži položaj 5-10 sekundi. Prikaz slike je na slici 28.



Slika 27: Prikaz vježbe istezanja stopala

[Izvor: Kristina Cirkvenčić]

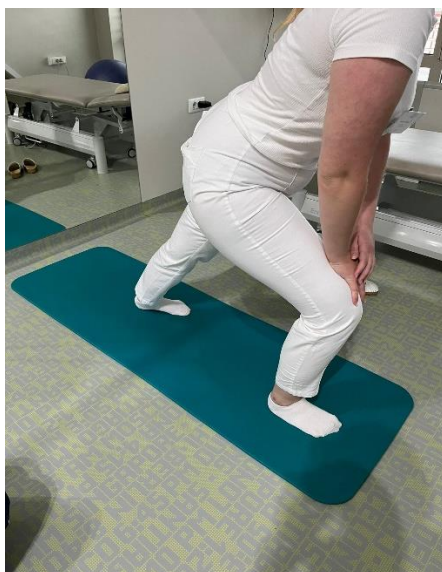VJEŽBA 3. Dijete je u stojećem položaju, jednu nogu ispruži ispred sebe, ispruži koljeno i rukom pokušava dotaknuti prste stopala dok je peta čvrsto na podlozi. Zadrži položaj 5-10 sekundi. Prikaz vježbe je na slici 29.



Slika 28: Prikaz vježbe istezanja stopala

[Izvor: Kristina Cirkvenčić]

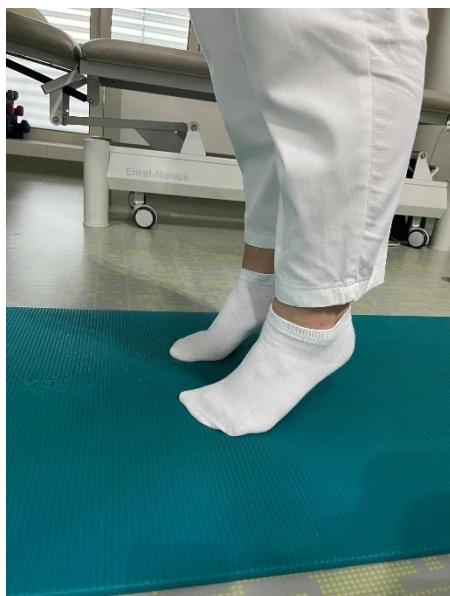VJEŽBA 4. Dijete je u stojećem položaju. Jednom nogom iskorači naprijed i ta noga je oslonac te težinu tijela prebaci na tu nogu. Zadrži 5-10 sekundi pa tako drugom nogom. Prikaz vježbe je na slici 30.



Slika 29: Prikaz vježbe istezanja stopala

[Izvor: Kristina Cirkvenčić]

VJEŽBA 5. Početni položaj vježbe je stojeći. Dijete se podigne na prste stopala, zadrži položaj 5-10 sekundi. Prikaz vježbe je na slici 31.



Slika 30: Prikaz vježbe istezanja stopala

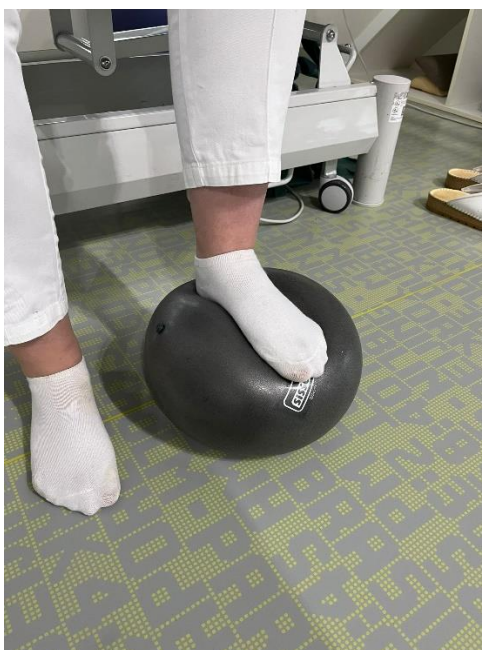[Izvor: Kristina Cirkvenčić]

6.3 Vježbe koordinacije i balansa

Koordinacija i balans su motoričke sposobnosti koje nisu urođene pa ih tako svaka osoba mora naučiti i usavršiti. Balans se opisuje kao sposobnost održavanja tijela i segmenata u ravnoteži. Vježbe koordinacije i balansa se provode u svim položajima, od jednostavnih i laganih do složenih i nestabilnih. Tokom same fizioterapijske intervencije poželjno je provoditi i ovu vrstu vježbi u kombinaciji s propriocepcijom i ravnotežom. Bitno je da se vježbe prilagode pacijentovu stanju i mogućnostima. Svaki pokret dovodi do promjene ravnoteže te je važno imati dobro razvijeni balans i koordinaciju kako bi tijelo moglo normalno registrirati taj pokret [13].

U nastavku su opisane vježbe koordinacije i balansa za stopalo a svaka se vježba mora ponoviti bar 10 puta i to uz pravilno disanje i pravilan početni položaj.

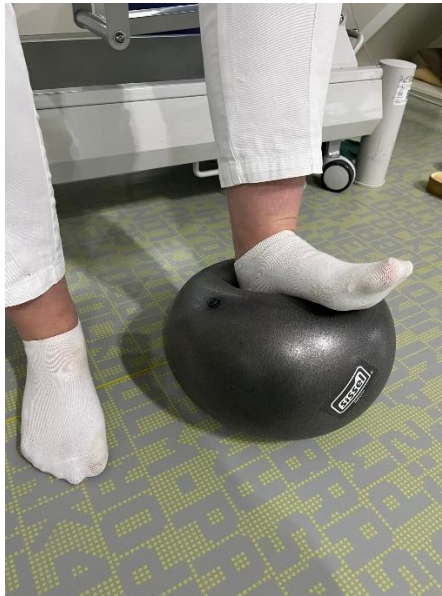VJEŽBA 1. Dijete sjedi na krevetu s nogama van kreveta. Stavi stopalo na loptu i stopalom pritišće loptu. Proba zadržati taj pritisak u loptu i pripazi da mu se lopta ne izmakne. Prikaz vježbe je na slici 32.



Slika 31: Prikaz vježbe koordinacije i balansa stopala

[Izvor: Kristina Cirkvenčić]

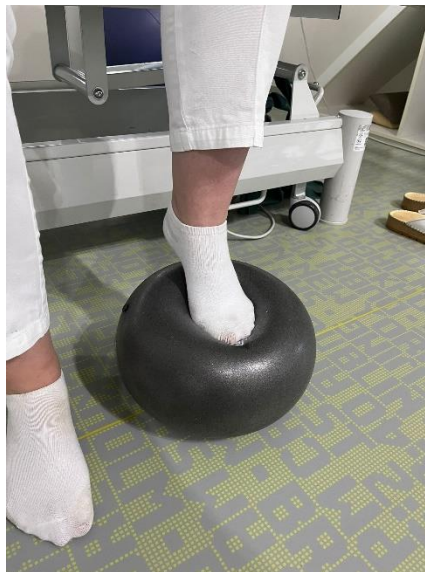VJEŽBA 2. Početni položaj je sjedeći na krevetu s nogama van kreveta. Dijete stavi petu na loptu i petu pritišće o loptu pazeći da lopta ne izmakne. Prikaz vježbe je na slici 33.



Slika 32: Prikaz vježbe koordinacije i balansa stopala

[Izvor: Kristina Cirkvenčić]


VJEŽBA 3. Dijete sjedi na krevetu s nogama van kreveta. Također se koristi lopta na koju dijete stavi prste stopala i pritišće ih u loptu. Pazi da lopta ne izmakne. Prikaz vježbe je na slici 34.



Slika 33: Prikaz vježbe koordinacije i balansa stopala

[Izvor: Kristina Cirkvenčić]

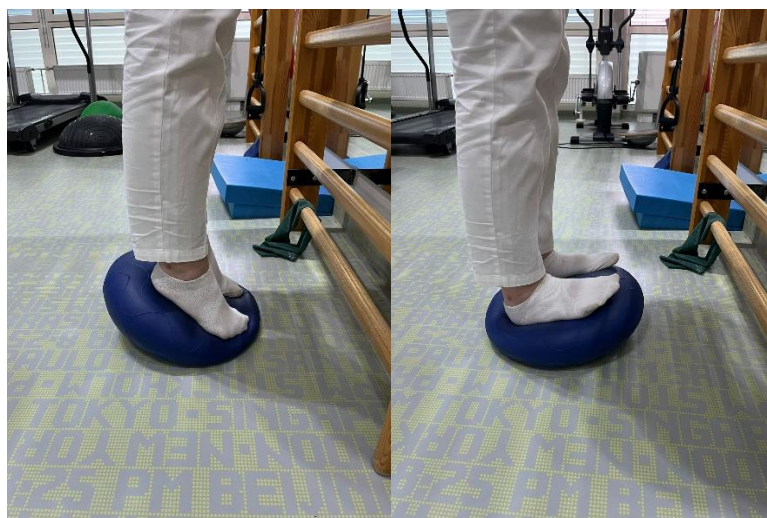VJEŽBA 4. Početni položaj je stojeći ispred švedskih ljestvi. Dijete je licem okrenuto prema švedskim ljestvama za koje se drži radi sigurnosti i sprječavanje od pada. Stopalima stane na meku balansnu podlogu tako da su pete van te podloge i odiže se na prste stopala. Prikaz vježbe je na slici 35.



Slika 34: Prikaz vježbe koordinacije i balansa stopala

[Izvor: Kristina Cirkvenčić]

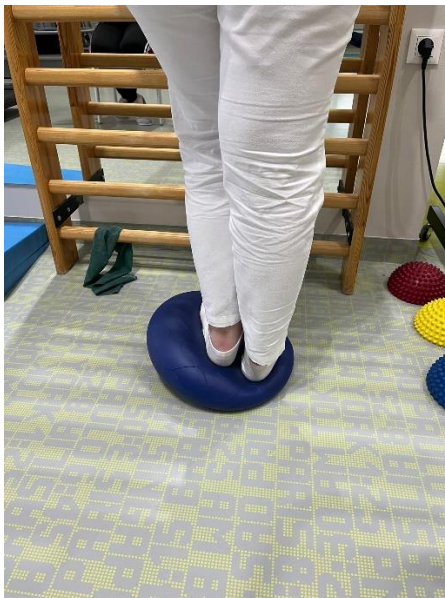VJEŽBA 5. Početni položaj je da je dijete okrenuto licem prema švedskim ljestvama. Stoji na balansnoj lopti, drži se rukama za ljestve te se odiže na prste stopala pa na pete, naizmjenice. Prikaz vježbe je na slici 36.



Slika 35: Prikaz vježbe koordinacije i balansa stopala

[Izvor: Kristina Cirkvenčić]

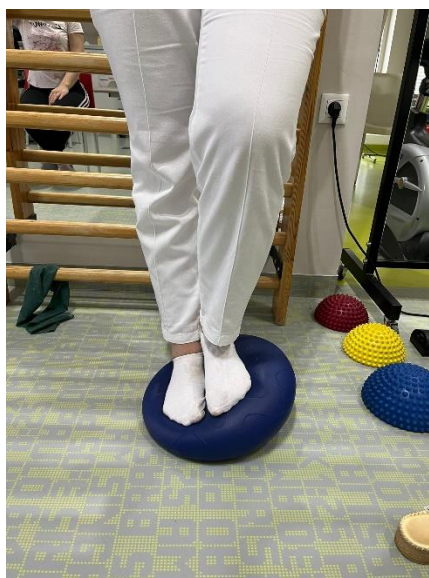VJEŽBA 6. Dijete zauzme isti položaj kao na prethodnim vježbama, nogama stoji na balansnoj lopti, te prebacuje težinu tijela na lijevu pa na desnu nogu. Prikaz vježbe na slici 37.



Slika 36: Prikaz vježbe koordinacije i balansa stopala

[Izvor: Kristina Cirkvenčić]

VJEŽBA 7. Početni položaj je da je dijete licem okrenuto od švedskih ljestvi, drži se rukama za ljestve te nogama stoji na balansnoj lopti. Prebacuje težinu tijela na lijevu pa na desnu nogu. Prikaz vježbe na slici 38.



Slika 37: Prikaz vježbe koordinacije i balansa stopala

[Izvor: Kristina Cirkvenčić]

VJEŽBA 8. Dijete stoji na dvije balansne bodljikave lopte licem okrenuto prema švedskim ljestvama. Podiže se na prste pa se spušta u početni položaj. To ponavlja barem 10 puta. Prikaz vježbe je na slici 39.



Slika 38: Prikaz vježbe koordinacije, balansa i propriocepcije stopala

[Izvor: Kristina Cirkvenčić]

VJEŽBA 9. Početni položaj djeteta je isti kao i na prethodnoj vježbi, samo se kod ove vježbe podiže na pete. Ponavlja podizanje barem 10 puta uz pridržavanje za ljestve. Prikaz vježbe je na slici 40.



Slika 39: Prikaz vježbe koordinacije, balansa i propriocepcije stopala

[Izvor: Kristina Cirkvenčić]

VJEŽBA 10. Dijete zauzme početni položaj okrenut licem prema ljestvama, stoji na bodljikavim balansnim loptama te prebacuje težinu s jedne noge na drugu s tim da lopte nisu postavljene u istoj razini nego dijagonalno. Prikaz vježbe je na slici 41.



Slika 40: Prikaz vježbe koordinacije, balansa i propriocepcije stopala

[Izvor: Kristina Cirkvenčić]

VJEŽBA 11. Početni položaj je stojeći na švedskim ljestvama. Dijete se rukama drži za ljestve i stoji na ljestvama. Prvo jednom nogom pokušava dotaknuti bodljikavu balansnu loptu dok drugom nogom stoji na ljestvama. Prikaz vježbe je na slici 42.

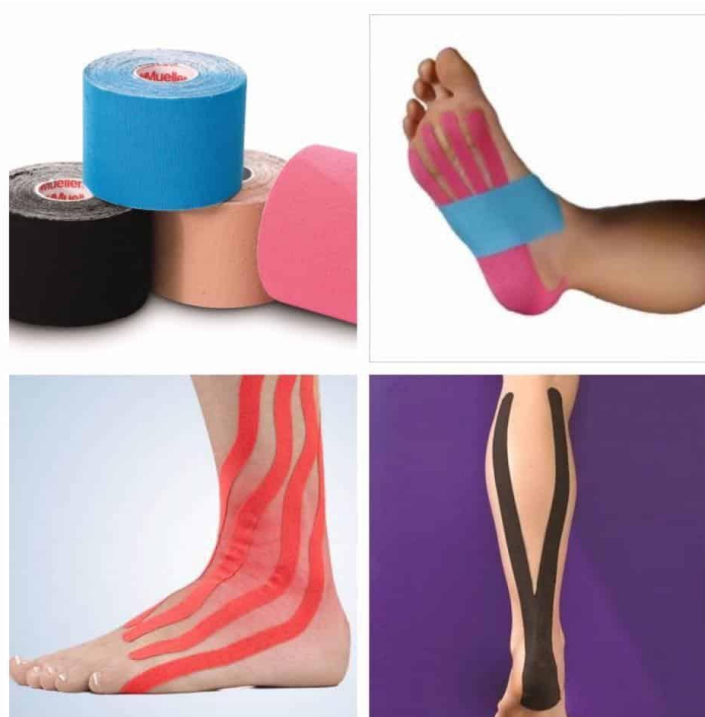

Slika 41: Prikaz vježbe koordinacije, balansa i propriocepcije stopala

[Izvor: Kristina Cirkvenčić]

6.4 Kinesio taping stopala

Kinezi taping je također jedna od metoda koju koriste fizioterapeuti u svrhu prevencije ozljeda. Kinezi traka je pamučno elastično vlakno koje je voodoporno i prozračno te je osmišljena da oponaša ljudsku kožu. Obložena je hipoalergenskim ljepilom tako da prianja uz kožu kada se postavi. Najčešća primjena trake je kod neaktivnih osoba (nesportaši) koji imaju probleme s mišićnim i ligamentarnim sustavom. Učinci koje ima primjena kinezi traka su poboljšanje lokalne cirkulacije, stabilizacija zglobova, smanjenje edema ukoliko je prisutan te relaksacija mišića i smanjenje mišićne napetosti. Popularnost ove metode raste iz dana u dan i jako je poželjna metoda liječenja u današnje vrijeme. Ima jako veliki spektar primjene; disbalans mišića, poremećaj protoka krvi i limfe, kontrakture, ožiljci i brazde su samo neka stanja kod kojih se može primjenjivati. Djeluje na način da pažljivo podiže kožu i privlači ju na sebe te posljedično tome povećava prostor između epidermisa i fascije i samim time poboljšava cirkulaciju i protok limfe. Na taj način se smanjuje edem i hematoma. Kinezi traka se postavlja dok je pacijent u ležećem relaksiranom položaju i to tako da bude ugodno bez napetosti i boli. Odmah nakon primjene trake bitno je provjeriti je li izbio osip ili alergija na traku, u tom slučaju se odmah skida. Kinezi traka ima učinke od 2 do 5 dana [14, 15].



Slika 42: Prikaz kinezi tapinga stopala

Izvor: <https://www.phxfootankle.com/blog/kinesio-taping-for-foot-ankle>

6.5 Masaža stopala

Deformacije stopala nije moguće izliječiti samo masažom, ali masažom je moguće opustiti mišiće i poboljšati lokalnu cirkulaciju stopala. Budući da je hod osnovna funkcija svakodnevnog života stopala su pod stalnim pritiskom od strane težine čovjekova tijela. Masažom stopala se potiče jačanje mišića i na taj način radi korekcija. Tretman se izvodi objema rukama, jednom rukom se pridržava djetetovo stopalo dok se drugom rukom masira. Pritisak mora biti umjeren i individualno doziran prema mišićnoj građi djeteta. Pokreti masaže imaju određeni smjer, a to je prema srcu odnosno prema proksimalnim dijelovima tijela. Potrebno je da masaža bude povezana i da ima redoslijed, tako se prvi masiraju prsti stopala, zatim srednji dio stopala i na kraju peta. Učinak ovakvog tretman osim jačanja ali i opuštanja mišića je potpuna relaksacija djeteta [6].



Slika 43: Prikaz masaže stopala

Izvor: <https://lifepressmagazin.com/zdravlje-2/zdravlje/masaza-stopla-visestruko-dobra-za-zdravlje/>

7. Prevencija deformiteta stopala

Budući da su deformacije stopala sve češća pojava današnjice, pogotovo u djece, važno je pravovremeno uočiti odstupanje i započeti preventivnim mjerama. S obzirom da djeca rastu i razvijaju se potrebno je pustiti da se sve odvija prirodno, kako bi rekao Kosinac: „Što je prirodno-prirodom se liječi“. Dijete kroz igru i osnovne pokrete svakodnevnog života može nesvjesno pomoći sebi i smanjiti prisutan deformitet i to na način da ojača mišiće stopala i ligamentarni sustav. Osim igre jako je važna i higijena dječjih stopala. To podrazumijeva svakodnevno pranje ali i sušenje stopala, mijenjanje čarapa te korištenje krema koje štite kožu stopala s obzirom da je koža veoma bitan organ čovjekova tijela zaslužan za regulaciju i sklad tjelesne topline. Liječnici savjetuju da djeca ljeti budu čim više bosa i da mijenjanju vrstu podloge, odnosno da hodaju po travi, po kamenčićima, po pijesku i raznim drugim podlogama kako bi na taj način priviknuli svodove stopala na neravne podloge. Posljedično tome stopalo ojača i dijete ima bolju ravnotežu i balans [3]. Također je jako važan odabir obuće za dijete. Naime potrebno je da nije preusko ali opet dovoljno prostrano da dijete tokom kinetike hoda može normalno pokretati stopalo. Nažalost većina roditelja ignorira medicinske preporuke što se tiče odabira obuće i zbog toga dijete razvije ima odstupanja koje vode do deformiteta. Što se tiče same prevencije za deformacije stopala koriste se ortopedski ulošci i ortopedske cipele koji se prilagođavaju dijeteu [16].

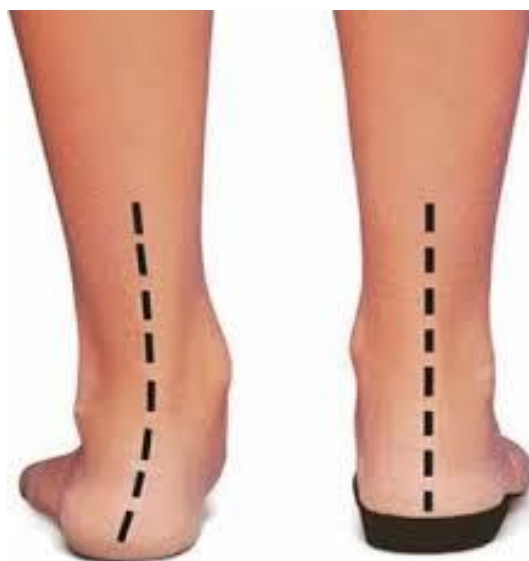

Slika 44: Prikaz dječjih stopala

Izvor: <https://prvozdravlje.com/ljustenje-koze-na-stopalima-kod-djece/>

7.1 Ortopedski uložak

Razne probleme sa stopalima kao što su deformacije, bolovi u peti i tabanima i posljedično tome bolovi u koljenima, kukovima i slabinskoj kralježnici moguće je korigirati uz pomoć ortopedskih uložaka. Njima je u cilj da postavje zglob u pravilan položaj, smanje napetost i pritisak i na taj način ublaže simptome. Prilikom nošenja uložaka jako je bitna udobnost i komfor. Ukoliko to izostaje, dijete izbjegava nošenje istog. Primjenom uložaka pokušava se postići željeni učinak na stopalo djeteta a to je izvedivo ukoliko se odabere pravilan materijal za izradu uloška. Pluto, prirodna koža i prirodna guma spadaju u prirodne materijale od kojih se izrađuju ulošci [17]. Svrha nošenja ortopedskih uložaka je prvenstveno da rasterete opterećene mišiće a to se može postići prijenosom opterećenja s bolnog mjesta na širi dio stopala i korekcijom nepravilnog položaja stopala. Najviše se izrađuje klasični oblik uložaka na način da se povišenjem medijalni svod stopala pomiče prema straga u visini talonavikularnog zgloba [18].

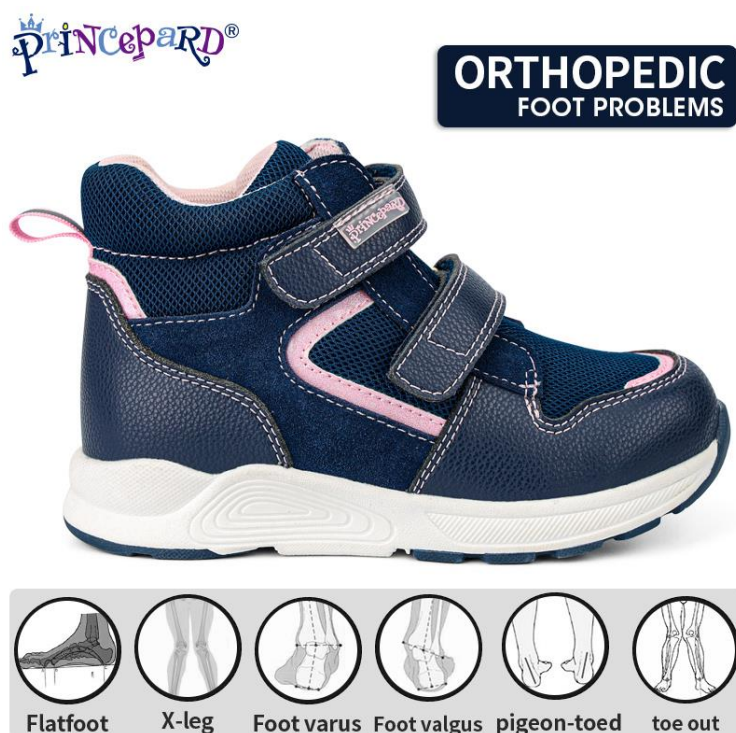

Slika 45: Prikaz stopala sa i bez ortopedskog uloška

Izvor: <https://medeor.hr/ortopedski-ulosci-s-uzimanjem-otiska/>

7.2 Ortopedske cipele

Ukoliko dijete ima prisutnu deformaciju stopala, ortopedske cipele smije nositi tek kada navrší treću ili četvrtu godinu života. Sve ortopedske cipele su izrađene od specijalnih materijala koji djeluju na anatomske-fiziološke faktore čovjekova tijela a najviše stopala. Upotreba ortopedskih cipela je na više područja, primjerice nakon ozljeda, prijeloma i reumatoidnog artritisa, kod deformacija stopala koja su opisana u radu, kod pareza donjih udova i kod parcijalnih amputacija stopala. Karakteristike ovog ortopedskog pomagala su da je đon zaobljen te da je petna kapica znatno ojačana. Prilikom hoda lakši prijenos s pete na prste omogućuje upravo taj zaobljeni đon tako da rasterećuje metatarzofalangne zglobove stopala. Bolja stabilnost pete se dobiva kada je petna kapica u cipeli ojačana. Na taj način dijete lakše hoda, ima prirodniji obrazac samog hoda i rasterećenje bolnog stopala [3,19].



Slika 46: Prikaz dječjih ortopedskih cipela

Izvor: <https://bauerfeind.hr/proizvod/lavandon-pcelica-plave-ortopedske-cipele-za-djecu/3211>

8. Zaključak

Kroz rad su opisane deformacije dječjih stopala koje su u današnje vrijeme sve češće. Naime, jako je važan angažman i predanost roditelja da uoče odstupanja od normale i na taj način krenu s djetetom u rješavanje prisutne deformacije. Pravovremeno zapažanje deformacija rezultira boljim ishodom liječenja koje se provodi pomoću vježbi jačanja i istežanja stopala te vježbama za balans i koordinaciju. Te vježbe se s djetetom provode kroz igru jer na taj način dijete nesvjesno radi određenu vježbu koja mu je korisna za samo liječenje. Uz vježbe se može koristiti i metoda kinesio taping kao jedna od modernijih metoda liječenja u fizioterapiji. Pedijatar u suradnji s ortopedom prepisuje djetetu ortopedске uloške koji se izrađuju individualno za svako dijete ili ortopedске cipele. Roditelje je jako važno pravilno educirati da nastave provoditi vježbe s djetetom i u vlastitom domu. Djeca kroz igru koriste prirodne oblike kretanja kao što su skakanje, puzanje, penjanje, kotrljanje i hodanje koji pozitivno utječu na daljnji rast i razvoj. Važno je da se dijete ne osjeća odbačeno i zapostavljeno ako postoji kakva deformacija koja je estetski loša.

9. Literatura

- [1]. W. Platzer: Priručni anatomski atlas: Sustava organa za pokretanje, 10. izdanje, Medicinska naklada, Zagreb, 2011.
- [2]. M. Erceg: Ortopedija za studente medicine: Udžbenici sveučilišta u Splitu, prvo izdanje, Split, 2006.
- [3]. Z. Kosinac: Posturalni problemi u djece i mladeži, dijagnostika i liječenje, Medicinska naklada, Zagreb, 2018.
- [4]. <https://fizioterra.com/2013/06/23/anatomija-i-biomehanika-stopala/> dostupno 24.5.2023.
- [5]. D. Mardešić i suradnici: Pedijatrija: sedmo dopunjeno izdanje, Školska knjiga; Zagreb, 2003.
- [6]. P. Iviček: Spuštena stopala u mlađoj školskoj dobi, diplomski rad, Sveučilište u Zagrebu, 2021.
- [7]. A. Skopljak, M. Muftić, A. Šukalo, I. Mašić, L. Žunić: Pedobarografija u dijagnostici i klinička primjena, 22 (6): 374–378, 2014.
- [8]. Edited by R. M. Kenedi, J.P. Paul and J Hugles: Disability; proceedings of a Seminar on Rehabilitation of the Disabled: J.D. Chodera, M. Lord: Pedobarographic foot-pressure measurements and their applications, str. 173-181.
- [9]. I. Klaić, L. Jakuš: Fizioterapijska procjena, Zdravstveno veleučilište, Zagreb, 2017.
- [10]. D. Avers, M. Brown: Daniels and Worthingham's, Muscle Testing: Techniques of Manual Examination and Performance Testing, Saunders, 10th edition, 2018.
- [11]. L. Daniels, C. Worthingham, Muscle Testing: Techniques of Manual, W.B. Saunders Company, USA, 1986.
- [12]. B. Ćurković i suradnici: Fizikalna i rehabilitacijska medicina, Medicinska naklada, Zagreb, 2004.
- [13]. Z. Kosinac: Igra u funkciji poticaja uspravnog stava i ravnoteže u djece razvojne dobi, br. 22 (2/2009.), god. 55., str. od 11. do 22.
- [14]. M. Gramatikova, E. Nikolova and S. Mitova: Nature, application and effect of kinesiio-taping, South-West University "Neofit Rilski", Blagoevgrad, Faculty of Social Welfare and Sports, Department of Kinesiotherapy, Blagoevgrad, Bulgaria, Vol. 4, No. 2, pp.115-119, 2014.
- [15]. K. Briem, H. Eythórsdóttir, R. G. Magnúsdóttir, R. Palmarrsson, T. Rúnarsdóttir, T. Sveinsson: Effects of kinesiio tape compared with nonelastic sport stape and the untaped ankle during a sudden inversion perturbation in male athletes, str. 296-372, 2011.
- [16]. A. Kovačević: Fizioterapija deformacija lokomotornog sustava, priručnik za medicinske i zdravstvene škole, prvo izdanje, Zagreb, 2013

- [17]. I. Vukušić: Materijali za izradu anatomskih uložaka stopala, završni rad, Sveučilište u Zagrebu, Fakultet strojarstva i brodogradnje, Zagreb 2013.
- [18]. M. Mađarević, M. Mirković, T. Cicvara-Pećina, H. Klobučar, K. Mahečić, M. Jelić, M. Pećina: Ortopedski ulošci u prevenciji i liječenju sindroma prenaprezanja na stopalu i gležnju, Hrvat. Športskomed. Vjesn. 2007; 22: 3-9, pregledni članak
- [19]. M. Jelić: Ortopedska pomagala dječje dobi, Zavod za rehabilitaciju i ortopedska pomagala, Klinički bolnički centar Zagreb, Paediatr Croat; 44 (Supl 1): 205-10, 2000.

10. Popis slika

Slika 1: Prikaz anatomije stopala.....	2
Slika 2: Prikaz uporišnih točaka stopala	4
Slika 3: Prikaz izrade plantograma stopala	2
Slika 4: Prikaz Clarkove metode	2
Slika 5: Prikaz Mayerove metode.....	3
Slika 6: Prikaz modificirane metode ruskih autora	3
Slika 7: Pedobarografija na ploči sa elektroničkim sensorima.....	4
Slika 8: Prikaz F-scan uložka i primjenu istog.....	5
Slika 9: Prikaz „pes equinovarus congenitus“	1
Slika 10: Prikaz „pes metatarsus adductus congenitus“	2
Slika 11: Prikaz „talus verticalis congenitus“	3
Slika 12: Prikaz „pedes plani congenitus“	4
Slika 13: Prikaz polidaktilije.....	5
Slika 14: Prikaz sindaktilije	6
Slika 15: Faze hoda.....	9
Slika 16: Prikaz mjerenja plantarne fleksije stopala.....	10
Slika 17: Prikaz mjerenja inverzije stopala	11
Slika 18: Prikaz vježbe jačanja stopala	13
Slika 19: Prikaz vježbe jačanja stopala	13
Slika 20: Prikaz vježbe jačanja stopala	14
Slika 21: Prikaz vježbe jačanja stopala	14
Slika 22: Prikaz vježbe jačanja stopala	15
Slika 23: Prikaz vježbe jačanja stopala	15
Slika 24: Prikaz vježbe jačanja stopala	16
Slika 25: Prikaz vježbe jačanja stopala	16
Slika 26: Prikaz vježbe istezanja stopala	17
Slika 27: Prikaz vježbe istezanja stopala	18
Slika 28: Prikaz vježbe istezanja stopala	18
Slika 29: Prikaz vježbe istezanja stopala	19
Slika 30: Prikaz vježbe istezanja stopala	19
Slika 31: Prikaz vježbe koordinacije i balansa stopala	20
Slika 32: Prikaz vježbe koordinacije i balansa stopala	21
Slika 33: Prikaz vježbe koordinacije i balansa stopala	21
Slika 34: Prikaz vježbe koordinacije i balansa stopala	22
Slika 35: Prikaz vježbe koordinacije i balansa stopala	22
Slika 36: Prikaz vježbe koordinacije i balansa stopala	23
Slika 37: Prikaz vježbe koordinacije i balansa stopala	23
Slika 38: Prikaz vježbe koordinacije, balansa i proprioceptije stopala	24
Slika 39: Prikaz vježbe koordinacije, balansa i proprioceptije stopala	24
Slika 40: Prikaz vježbe koordinacije, balansa i proprioceptije stopala	25
Slika 41: Prikaz vježbe koordinacije, balansa i proprioceptije stopala	25
Slika 42: Prikaz kinezi tapinga stopala.....	26
Slika 43: Prikaz masaže stopala.....	27
Slika 44: Prikaz dječjih stopala	28
Slika 45: Prikaz stopala sa i bez ortopedskog uložka	29
Slika 46: Prikaz dječjih ortopedskih cipela	30

MARK
ALISBRAIN

Sveučilište
Sjever



sveučilište
SJEVER

IZJAVA O AUTORSTVU

Završni/diplomski rad isključivo je autorsko djelo studenta koji je isti izradio te student odgovara za istinitost, izvornost i ispravnost teksta rada. U radu se ne smiju koristiti dijelovi tuđih radova (knjiga, članaka, doktorskih disertacija, magistarskih radova, izvora s interneta, i drugih izvora) bez navođenja izvora i autora navedenih radova. Svi dijelovi tuđih radova moraju biti pravilno navedeni i citirani. Dijelovi tuđih radova koji nisu pravilno citirani, smatraju se plagijatom, odnosno nezakonitim prisvajanjem tuđeg znanstvenog ili stručnoga rada. Sukladno navedenom studenti su dužni potpisati izjavu o autorstvu rada.

Ja, KRISTINA CIRKUMČIĆ (ime i prezime) pod punom moralnom, materijalnom i kaznenom odgovornošću, izjavljujem da sam isključivi autor/ica završnog/diplomskog (obrisati nepotrebno) rada pod naslovom FIZIOTERAPIJSKI PRISTUP KOD DJECE SA DEFORMACIJAMA (upisati naslov) te da u navedenom radu nisu na nedozvoljeni način (bez pravilnog citiranja) korišteni dijelovi tuđih radova.

Student/ica:

(upisati ime i prezime)

Kristina Cirkumčić

(vlastoručni potpis)

Sukladno čl. 83. Zakonu o znanstvenoj djelatnosti i visokom obrazovanju završne/diplomske radove sveučilišta su dužna trajno objaviti na javnoj internetskoj bazi sveučilišne knjižnice u sastavu sveučilišta te kopirati u javnu internetsku bazu završnih/diplomskih radova Nacionalne i sveučilišne knjižnice. Završni radovi istovrsnih umjetničkih studija koji se realiziraju kroz umjetnička ostvarenja objavljuju se na odgovarajući način.

Sukladno čl. 111. Zakona o autorskom pravu i srodnim pravima student se ne može protiviti da se njegov završni rad stvoren na bilo kojem studiju na visokom učilištu učini dostupnim javnosti na odgovarajućoj javnoj mrežnoj bazi sveučilišne knjižnice, knjižnice sastavnice sveučilišta, knjižnice veleučilišta ili visoke škole i/ili na javnoj mrežnoj bazi završnih radova Nacionalne i sveučilišne knjižnice, sukladno zakonu kojim se uređuje znanstvena i umjetnička djelatnost i visoko obrazovanje.