

Fizioterapija nakon rekonstrukcije stražnjeg križnog ligamenta

Hohnjec, Paula

Undergraduate thesis / Završni rad

2023

Degree Grantor / Ustanova koja je dodijelila akademski / stručni stupanj: **University North / Sveučilište Sjever**

Permanent link / Trajna poveznica: <https://um.nsk.hr/um:nbn:hr:122:211693>

Rights / Prava: [In copyright](#) / [Zaštićeno autorskim pravom.](#)

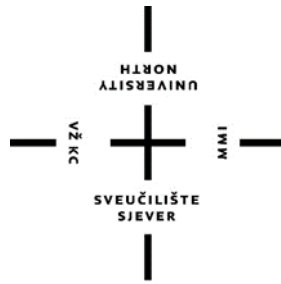Download date / Datum preuzimanja: **2024-07-29**



Repository / Repozitorij:

[University North Digital Repository](#)





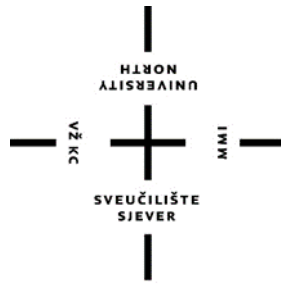
**Sveučilište
Sjever**

Završni rad br. 262/FIZ/2023

**Fizioterapija nakon rekonstrukcije stražnjeg križnog
ligamenta**

Paula Hohnjec, 0336046997

Varaždin, rujan 2023. godine



**Sveučilište
Sjever**

Odjel za Fizioterapiju

Završni rad br. 262/FIZ/2023

Fizioterapija nakon rekonstrukcije stražnjeg križnog ligamenta

Student

Paula Hohnjec, 0336046997

Mentor

doc. dr. sc. Željko Jeleč

Varaždin, rujan 2023. godine

Prijava završnog rada

Definiranje teme završnog rada i povjerenstva

ODJEL	Odjel za fizioterapiju		
STUDIJ	prediplomski stručni studij Fizioterapija		
PRISTUPNIK	Paula Hohnjec	MATIČNI BROJ	0336046997
DATUM	29.08.2023.	KOLEGIJ	Klinička medicina I
NASLOV RADA	Fizioterapija nakon rekonstrukcije stražnjeg križnog ligamenta		
NASLOV RADA NA ENGL. JEZIKU	Physiotherapy after posterior cruciate ligament reconstruction		
MENTOR	dr.sc. Željko Jeleč	ZVANJE	docent
ČLANOVI POVJERENSTVA	1. Vesna Hodić, pred., predsjednik		
	2. doc.dr.sc. Željko Jeleč, mentor		
	3. dr.sc. Pavao Vlahek, član		
	4. Jasminka Potočnjak, v.pred., zamjenski član		
	5. _____		

Zadatak završnog rada

BROJ	262/FIZ/2023
OPIS	

Stražnji križni ligament predstavlja jedan od četiri velika stabilizatora koljena. Samim time ozljede stražnjeg križnog ligamenta predstavljaju zahtjevan problem medicinskom timu koji sudjeluje u liječenju. Ozljeda može nastati direktnim i indirektnim putem, a najčešći mehanizam nastanka ozljede je hiperfleksija koljenskog zgloba. Često se ruptura stražnjeg križnog ligamenta povezuje s nogometom, no glavni uzrok su prometne nesreće i nepravilno vježbanje. Kako bi se odabrao pristup liječenja koristi se klasifikacija ozljede u IV stupnja, a dijagnoza se potvrđuje magnetskom rezonancom. Operativno liječenje uključuje rekonstrukciju stražnjeg križnog ligamenta, a nakon toga slijedi dugotrajan rehabilitacijski proces. Vrlo česte komplikacije nakon operacije su: smanjen opseg pokreta, prisutnost boli i otekline te mišićna slabost. Sukladno tome, ciljevi rehabilitacije uključuju smanjenje boli i otekline, vraćanje punog opsega pokreta te povećanje mišićne snage. Ključ same rehabilitacije je terapijsko vježbanje kojim se utječe na navedene komplikacije te omogućuje pacijentu povratak svakodnevnim i sportskim aktivnostima.

ZADATAK URUČEN 30. 08. 2023.



POTPIS MENTORA

Željko Jeleč

Predgovor

Zahvale mentoru doc.dr.sc. Željku Jeleču na trudu i motivaciji uloženoj u ovaj rad. Zahvaljujem svojoj obitelji na radu i trudu kako bi omogućili moje školovanje, veliko hvala roditeljima na strpljenju i podršci te pruženoj pomoći tijekom ove tri godine. Posebna zahvala ujaku koji je bio najveća motivacija i veliki vjetar u leđa.

Sažetak

Koljenski zglob predstavlja najsloženiji, a ujedno i najveći zglob lokomotornog sustava. Sama građa uključuje *femur*, *tibiu*, *patellu*, tetive i meniske, *burse*, ali i brojne sveze, odnosno ligamente. Jedna od tih sveza je stražnji križni ligament, *lig. cruciatum posterius*, koji ima hvatište na lateralnoj plohi medijalnog kondila femura te seže do *area intercondylaris posterior*. Stražnji križni ligament je jedan od stabilizatora koljena pa se tijekom fleksije napinje njegov prednji dio, a stražnji kod ekstenzije i vanjske rotacije. Unutarnja rotacija dovodi do napinjanja cijelog ligamenta. Stražnji križni ligament je dvostruko veći od prednjeg križnog ligamenta te se sastoji od dva snopa, veći anterolateralni i manji posteromedijalni snop. Samim time, stražnji križni ligament sprječava posteriornu translaciju tibije u odnosu na bedrenu kost. Sukladno tome, ozljede stražnjeg križnog ligamenta nisu toliko česta pojava kao ozljede prednjeg križnog ligamenta. Postoji nekoliko mehanizama nastanka ozljede, a najčešći mehanizam u sportu je hiperfleksija, odnosno pad na flektirano koljeno. Često se spominje i „*dashboard injury*“, odnosno udarac s prednje strane koljena i potkoljenice kod prometnih nesreća. Ruptura se klasificira u IV stupnja dok se sama dijagnostika vrši uzimanjem anamneze, kliničkim pregledom, specifičnim testovima i magnetskom rezonancom za potvrdu. Nakon provedene dijagnostike, ovisno o stupnju ozljede, kreće konzervativno ili operativno liječenje. Konzervativno liječenje uključuje fizikalnu terapiju, a operativno rekonstrukciju stražnjeg križnog ligamenta tetivama hamstringsa ili patelarnim ligamentom. Nakon rekonstrukcije potrebna je rehabilitacija koja se sastoji od fizioterapijske procjene i fizikalne terapije. Ključ same rehabilitacije je terapijsko vježbanje gdje pacijent izvodi vježbe određenog inteziteta i frekvencije ovisno o tjednu rehabilitacije Također, izvode se razne specijalne tehnike u svrhu bržeg i boljeg oporavka.

Ključne riječi: koljenski zglob, stražnji križni ligament, rehabilitacija, fizikalna terapija.

Summary

The knee joint is the most complex and at the same time the largest joint of the locomotor system. The structure itself includes femur, tibia, patella, tendons and menisci, bursae, but also numerous ligaments. One of these ligaments is the posterior cruciate ligament, lig. cruciatum posterius, which has a grip on the lateral surface of the medial condyle of the femur and reaches the area intercondylaris posterior. The posterior cruciate ligament is one of the stabilizers of the knee, so its front part is stretched during flexion, and the back part during extension and external rotation. Internal rotation leads to tension of the entire ligament. The posterior cruciate ligament is twice as large as the anterior cruciate ligament and it has two bundles, a larger anterolateral and a smaller posteromedial bundle. Thus, the posterior cruciate ligament prevents posterior translation of the tibia. Accordingly, injuries of the posterior cruciate ligament are not as common as injuries of the anterior cruciate ligament. There are several mechanisms of injury, and the most common mechanism in sports is hyperflexion, falling on a flexed knee. Dashboard injury, which is a blow to the front of the knee and lower leg in traffic accidents, is also often mentioned. Rupture is classified in IV degrees, while the diagnosis itself is performed by taking an anamnesis, clinical examination, specific tests and magnetic resonance for confirmation. After the diagnosis, depending on the degree of the injury, conservative or operative treatment begins. Conservative therapy includes physical therapy, and operative treatment reconstruction of the posterior cruciate ligament with hamstring tendons or patellar ligament. After the reconstruction, rehabilitation is required, which consists a physiotherapy assessment and physical therapy. The key to rehabilitation itself is therapeutic exercise, where the patient performs exercises of a certain intensity and frequency depending on the week of rehabilitation. Also, various special techniques are performed for the purpose of faster and better recovery

Key words: knee joint, posterior cruciate ligament, rehabilitation, physical therapy.

Popis korištenih kratica

m. - *musculus*

mm. - *musculi*

lig. - *ligamentum*

ligg. - *ligamenta*

aa. - *arteriae*

LCA - *ligamentum cruciatum anterius*

LCP - *ligamentum cruciatum posterius*

LCM - *ligamentum collaterale mediale*

LCL - *ligamentum collaterale laterale*

MF - *ligamentum meniscofemorale*

MR - magnetska rezonanca

RTG - radiografija

CT - kompjuterizirana tomografija

RICE - *rest, ice, compression, elevation*

SOAP - S-subjektivni pregled, O-objektivni pregled, A-analiza i P-plan

MMT - manualni mišićni test

CPM - *kinetec, continuous passive movement*

Sadržaj

1. Uvod.....	1
2. Anatomija koljena	2
2.1. Biomehanika koljena	4
2.2. Stražnji križni ligament.....	6
3. Mehanizmi nastanka ozljede	8
4. Dijagnostika	10
4.1. Specifični testovi.....	10
4.2. Magnetska rezonanca.....	13
5. Liječenje	14
5.1. Konzervativno liječenje	14
5.2. Operativno liječenje	15
5.2.1. Rekonstrukcija LCP-a tetivama hamstringsa	16
5.2.2. Rekonstrukcija LCP-a patelarnim ligamentom	17
6. Rehabilitacija.....	18
6.1. Fizioterapijska procjena	18
6.2. Fizikalna terapija nakon rekonstrukcije LCP-a.....	20
7. Zaključak.....	31
8. Literatura	32

1. Uvod

Stražnji križni ligament (LCP), *lig. cruciatum posterius*, predstavlja jedan od četiri velika ligamenta koljenskog zgloba koji služe kao stabilizatori tibije u odnosu na bedrenu kost [1]. Proksimalno hvatište se nalazi na lateralnoj plohi medijalnog kondila femura dok distalno seže do *area intercondylaris posterior* [2]. LCP je oko dva centimetara deblji i dvostruko veći u odnosu na prednji križni ligament (LCA). Samim time, ozljede stražnjeg križnog ligamenta su puno rjeđe u odnosu na ozljede prednjeg križnog ligamenta [1]. Ruptura predstavlja rascjep tkiva uzrokovan direktnom ili indirektnom traumom koljenskog zgloba. Najčešći uzrok ozljede stražnjeg križnog ligamenta su prometne nesreće (45 – 57 %), nepravilno vježbanje (33 – 40 %) te ozljeda tijekom igranja nogometa (19.3 %). Ruptura LCP-a čini 2.4 % svih ozljeda koljenskog zgloba u sportu te 5 – 20 % svih ozljeda ligamenata u koljenskom zglobu [3]. Kako bi se odabrao pristup liječenja bitna je klasifikacija ozljede koja se temelji na stupnju tibijalne translacije u odnosu na femur [4]. Postoje IV stupnja, prva tri se odnose na izolirane ozljede dok četvrti označava kombinirane ozljede LCP-a. Osim klasifikacije, u dijagnostici se koriste i specifični testovi, a najtočniji je test stražnje ladice koji ima senzibilnost 90 % i specifičnost 99 %. Također, u ispitivanju se koristi i stražnji *sag* test, obrnuti *Lachman* test i *pivot-shift* test te *Loomer* test [5]. Kako bi se potvrdila dijagnoza koristi se magnetska rezonanca sa senzibilnosti do 100 %. Ozljeda stupnja III zahtjeva operativno liječenje, odnosno rekonstrukciju stražnjeg križnog ligamenta tetivama hamstringsa ili patelarnim ligamentom. Rezultati rekonstrukcije pokazuju dobre funkcionalne rezultate, no temelj problema ostaje bol i ograničenje opsega pokreta koji se javlja postoperativno. Druge česte komplikacije nakon operacije su prisutnost edema, slabost muskulature, nestabilnost zgloba i smanjenje propriocepcije [6]. Atrofija *m.quadricepsa* nakon rekonstrukcije predstavlja veliki problem, samim time odmah se započinje izometričkim vježbama za *m.quadriceps*. Terapijsko vježbanje čini veći dio rehabilitacijskog procesa uz primjenu elektrostimulacije i aparata za pasivno razgibavanje. Faze rehabilitacije podijeljene su po tjednima, a svaki tjedan uključuje progresiju vježbi u smislu povećanja inteziteta i/ili frekvencije te dodavanja novih vježbi. Nastavak ovog rada će pobliže i detaljnije opisati problematiku rehabilitacije nakon rekonstrukcije stražnje ukrižene sveze te odnosa pacijenta i fizioterapeuta u samom procesu.

2. Anatomija koljena

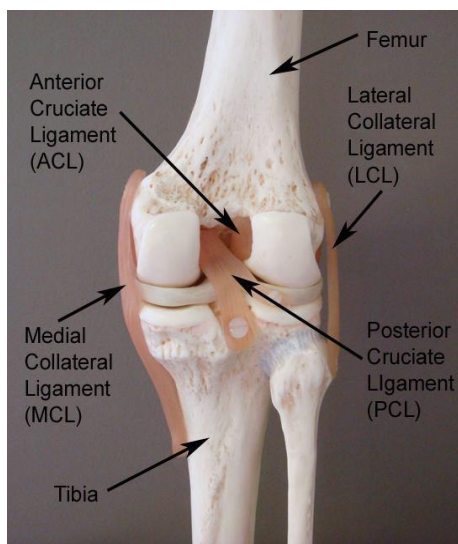
Koljeno predstavlja najveći i najsloženiji zglob u ljudskom tijelu te sudjeluje u velikom broju aktivnosti kao što je hodanje skakanje, trčanje, čučanje i mnoge druge [1]. Sinovijalni zglob koljena čine tri kosti: *femur*, *tibia* i *patella* [2]. Spomenute kosti formiraju patelofemoralni i tibiofemoralni zglob. Zglobovi se sastoje od konveksnog i konkavnog zglobnog tijela. Nositelj velikih opterećenja, odnosno tibiofemoralni zglob ima svoje kondile (tibijalni platoi) koji čine konkavno zglobno tijelo, dok su konveksno kondili femura. Između samih kondila tibije nalazi se regija zvana *eminentia intercondilaris* [2]. Stražnje strane kondila femura sadrže koštana izbočenja, *epicondylus medialis et lateralis*, na njih se hvataju tetive obližnjih mišića. Patelofemoralni zglob čine femur i patella. *Patella*, odnosno iver je najveća sezamska kost u ljudskom tijelu te je trokutastog oblika. Posteriorna strana patelle ispunjena je hrskavicom čija uloga je smanjenje trenja tijekom klizanja po femuru. Konveksno zglobno tijelo patelofemoranozgloba čini stražnja ploha patelle koja je grebenom podijeljena na lateralnu i medijalnu zglobnu plohu, dok se na prednju plohu veže tetiva *m.quadricepsa femorisa*. Konkavno zglobno tijelo patelofemoranozgloba čini *trohlea* femura koja je podijeljena na veći lateralni i manji medijalni dio.

Zglobove koji formiraju koljeno obavija zglobna kapsula. Unutar i oko zglobne kapsule nalaze se sluzne vrećice, odnosno burze. Njihova uloga je smanjenje trenja tijekom izvođenja pokreta u zglobu koljena. Najveća burza je *bursa suprapatellaris* koja se nalazi naprijed i proksimalno te se spaja sa zglobnim prostorom. Stražnju stranu koljena ispunjavaju manja bursa, *m.semimembranosi* i *recessus subpopliteus*. Također, hvatište obiju glava *m.gastrocnemiusa* ispunjavaju *bursa subtendinea gastrocnemii lateralis* i *bursa subtendinea gastrocnemii medialis* [2]. Sinovijalne burze koje se ne spajaju sa zglobnim prostorom su superficijalna infrapatelarna, dubinska infrapatelarna i prepatelarna burza. Prepatelarna burza leži iznad patelle i omogućuje klizanje kože preko koljena tijekom izvođenja fleksije i ekstenzije koljena. Ostale burze koje ne komuniciraju sa zglobnim prostorom su *bursa subtendinea praepatellaris* i *bursa subcutanea infrapatellaris* [2].

Meniske gradi vezivno tkivo uključujući kolagena vlakna u koja su uložene hrskavične stanice [3]. Čvršća vlakna kolagena prate oblik meniska, dok su slabija vlakna usmjerena zrakasto od središnje točke te se isprepliću s uzdužnim vlaknima. Samim time češće nastaju uzdužne pukotine meniska. Vanjska ploha meniska je srasla sa sinovijalnom opnom zglobne čahure. *Meniscus medialis* je polumjesečasta oblika i vezan je s *lig. collaterale tibiale* te je straga širi nego naprijed. Zahvaljujući sraštenju s *lig. collaterale tibiale*, medijalni menisk je manje gibljiv u

odnosu na lateralni [2]. Najveći opseg pokreta mu je tijekom rotacije potkoljenice prema van. *Meniscus lateralis* je okruglastog oblika, a kako nije srastao s *lig. collaterale fibulare* manje je opterećen tijekom različitih kretanja koljena. Meniske međusobno povezuje *lig. transversum genus*, a oni povećavaju kongruentnost konkavnih i konveksnih zglobnih tijela femura i tibije [4]. Samim time njihova uloga je održavanje stabilnosti koljena, naročito rotatorne. Zajedno s time, služe i za apsorpciju opterećenja, ravnomjernu raspodjelu opterećenja te pružanje otpora kompresiji [4]. Meniske krvlju opskrbljuje *aa. genus inferiores* koje čine perimeniscealnu arkadu. Krvna opskrba je bitna tijekom regeneracije meniska, samim time vanjski dio koji prima najviše krvi, najbrže i cijeli [3].

Sveze koljenskog zgloba imaju veliki utjecaj na raspon pokreta i stabilnost zgloba (Slika 2.1.). Nastavak tetive *m.quadricepsa* čini *lig.patellae* te seže od patele do *tuberositas tibiae*. *M. vastus medialis* svojim vlaknima tvori *retinaculum patellae mediale* koji se veže na tibiju ispred medijalnog kolateralnog ligamenta [2]. Samim time pojačava prednji dio zglobne ovojnice, a retinakuli se još nazivaju i krilci ivera. Medijalni kolateralni ligament, *lig.collaterale tibiale*, ima dubinski i površinski dio. Površinski dio je dugačak poput tetive dok je dubinski srašten s medijalnim meniskom i ugrađen u zglobnu čahuru [3]. Lateralni kolateralni ligament, *lig.collaterale fibulare*, proksimalno hvatište ima na lateralnom epikondilu femura, a distalno na glavi fibule te se smatra zakržljalom tetivom *m.peroneusa longusa* [3]. Nastavak tetive *m.semimembranosusa* čini *lig.popliteum obliquum* na stražnjoj strani koljena. Tetivu *m.popliteusa* ukrižuje *lig.popliteum arcuatum* koji se nastavlja u zglobnu čahuru i ima oblik slova Y [2]. Čvrste i kratke sveze koje vode koljenski zglob su *lig.cruciatum anterius et posterius*, odnosno ukrižene sveze. Njihov smještaj je unutar zgloba te svojom napetošću osiguravaju doticaj zglobnih ploha u bilo kojem položaju koljenskog zgloba [3]. Prednja ukrižena sveza, *lig.cruciatum anterius*, proksimalno hvatište ima na stražnjem dijelu lateralnog kondila femura. Zatim ide prema naprijed, dolje i medijalno te joj distalno hvatište čini *area intercondylaris anterior tibiae* [2]. Uloga LCA-a je prevencija posterionog pomaka femura na tibiji te hiperekstenzije koljena, a ukoliko je koljeno u 90° fleksije prevenira anteriorni pomak tibije [1]. Pokret unutarnje rotacije čini prednju ukriženu svezu napetom, a vanjske rotacije labavom. Stražnja ukrižena sveza, *lig.cruciatum posterius* je puno je čvršća od prednje ukrižene sveze te sprječava anteriorni pomak femura na tibiji, odnosno posteriorni pomak tibije na femuru te hiperfleksiju koljenskog zgloba [3].



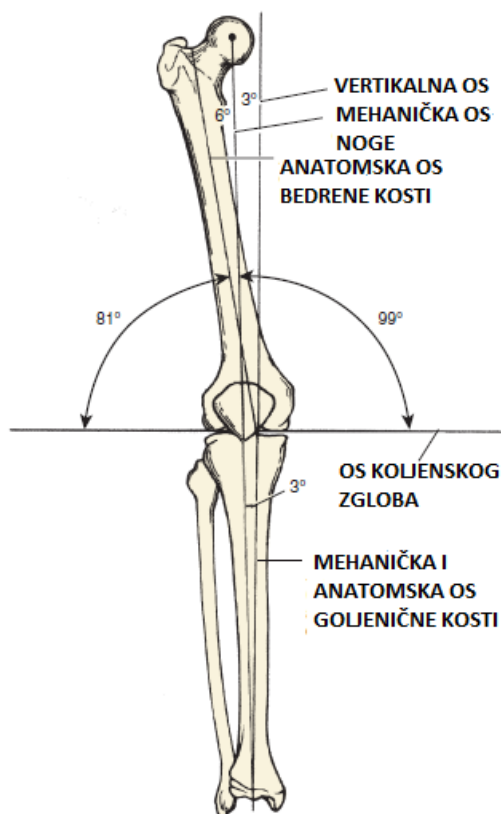
Slika 2.1. Prikaz medijalnog (LCM) i lateralnog (LCL) kolateralnog ligamenta te prednje (LCA) i stražnje (LCP) ukrižene sveze (Izvor: https://www.bolnica-nemec.hr/upload/katalog/2017-2-8_ozljede_straznjeg_kriznog_ligamenta.jpg)

2.1. Biomehanika koljena

Mehanički gledano, zglob koljena je *trochogynglymus* te ima poprečnu i uzdužnu os gibanja. Poprečna os omogućava fleksiju i ekstenziju, a oko uzdužne se izvode rotacije. Pokret u koljenu s najvećim opsegom je fleksija te iznosi 135°, dok pasivna ide i do 160°, a prostor između se naziva mrtvi mišićni prostor. Suprotno fleksiji, ekstenzija iznosi oko 0°, a pasivna ide do -10°, dok patološka iznosi preko -15° [5]. Tijekom svakodnevnog života, funkcionalni opseg pokreta u koljenu iznosi od 0° do 90°. Ukoliko se promatra čučanj ili podizanje predmeta, fleksija u koljenu ide do 117°, a ustajanje iz sjedećeg položaja do 110°. Rotacije u koljenskom zglobu ovise o fleksiji pa kod fleksije od 90° unutarnja rotacija ide do 30°, a vanjska do 45°. Pokret adukcije i abdukcije moguć je za par stupnjeva ukoliko je koljeno flektirano pod 30° [5]. Same kretnje u koljenskom zglobu su kompleksne i centar rotacije se mijenja te prati krivulju oblika slova J oko kondila femura, a kod fleksije se pomiče unatrag. Luk gibanja u koljenu od 120° omogućava pomak medijalnog meniska prema naprijed za 0.5 cm, a lateralnog za 11 cm [5]. Vanjska rotacija u zglobu koljena pomiče medijalni menisk unatrag, a unutarnja lateralni menisk. Medijalni menisk ima najveću napetost kod vanjske rotacije, dok je kod unutarnje opušten. Također, tijekom zadnjih 15° ekstenzije dolazi do unutarnje rotacije femura i vanjske rotacije tibije, a sama os rotacije koljena je medijalni kondil femura [5] .

Sam zglob koljena ima ograničenje kretnji koje dolazi od kolateralnih i križnih ligamenata. Tijekom hodanja prednji križni ligament podnosi opterećenje od 170 N, a kod ekstenzije je zategnut, dok je stražnji križni ligament zategnut kod fleksije koljena. Sila kod koje pucaju križni

ligamenti u prosjeku iznosi 700 N, što je otprilike $\frac{1}{4}$ težine tijela [5]. Prema Milleru i suradnicima LCA može izdržati silu od 2200 N, a LCP 2500 - 3000 N, dok LCM može izdržati silu do 5000 N, a LCL 750 N [5]. Bitno je navesti da se sile koje djeluju na zglob koljena dijele na one koje imaju djelovanje na patelofemoralni i tibiofemoralni zglob. Tibiofemoralni zglob podnosi opterećenje tri puta veće od tjelesne težine kod hodanja, a kod penjanja uz stepenice do četiri puta veće opterećenje [1]. Kako bi se težina u tom zglobu lakše prenosila, pomoć dolazi od strane meniska. Suprotno, patelofemoralnom zglobu kod ekstenzije zgloba i raspodijele naprezanja pomaže patela. Patela ima najdeblju hrskavicu te kod hodanja podnosi polovinu težine tijela. Ukoliko je u pitanju položaj u čučnju ili trčanje, patela podnosi sedam puta veće opterećenje od težine tijela, dok kod silaženja niz stepenice do tri puta veće opterećenje [1]. Osovine u zglobu koljena se dijele na mehaničku, vertikalnu i anatomsku os. Između mehaničke i vertikalne osi je kut od 3° , a između anatomske osi femura i vertikalne osi je kut od 6° . također, postoji kut između anatomske i mehaničke osi tibije te vertikalne osi i iznosi 3° [5].



Slika 2.1.1. Osi koljenskog zgloba (Izvor: D Miller., R Thompson., J. Hart: REVIEW OF ORTHOPAEDICS, Philadelphia, Saunders, an imprint of Elsevier Inc. 2012.)

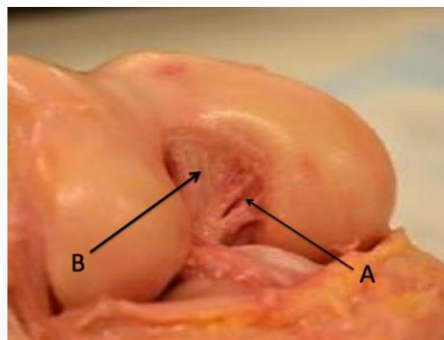
Raspodjela sila u zglobu koljena može se prikazati promatranjem mehaničke osi femura i tibije. Normalan anatomski položaj donjih ekstremiteta dovodi kut mehaničke osi femura i tibije $0^\circ - 2^\circ$ prema varus položaju. Samim time, centar koljena se nalazi na istom pravcu kao i os opterećenja. Ukoliko je u pitanju varus položaj nogu, centar koljena se pomiče prema lateralno od osi opterećenja pa je medijalno područje koljena pod većim opterećenjem, dok je kod valgus položaja koljena obrnuta situacija [6]. Sile koje djeluju na koljeno su sile težine tijela, inercija tijekom kretanja i mišićne sile. Sila koja je jednaka polovici težine tijela djeluje na svako koljeno kod stajanja na obje noge. Suprotno tome, kod stajanja na jednoj nozi koljeno podnosi silu koja iznosi do 93 % težine tijela [1]. Samim time, potrebna je pomoć okolne muskulature da bi koljeno ostalo stabilno. Mišići koji čine tu silu su: *m. gluteus maximus*, *m. tensor fasciae latae* i *tractus iliotibialis*. Sila tih mišića djeluje u lateralnom smjeru, kako bi došlo do ravnoteže, rezultanta sila između mišićne sile i težine tijela treba padati između lateralnog i medijalnog kondila femura [1]. Ukoliko je u pitanju tibiofemoralni zglob, tlačne sile opterećuju kondile i meniske, dok se vlačno opterećenje javlja u zglobnoj čahuri. LCA u fazi oslonca kod hodanja prenosi silu od 250 N do 400 N, a LCP od 300 N do 500 N. Sukladno tome, sile ligamenata su važne kod izračunavanja tlačnih sila u biomehanici koljena.

2.2. Stražnji križni ligament

Stražnja ukrižena sveza, *lig. cruciatum posterius*, proksimalno hvatište ima na lateralnoj plohi medijalnog kondila femura te ukrižuje LCA i distalno seže do *area intercondylaris posterior* [2]. Njezin stražnji dio se napinje kod ekstenzije i vanjske rotacije, a prednji dio kod fleksije u koljenskom zglobu. Tijekom izvođenja unutarnje rotacije napinje se cijeli stražnji križni ligament. LCP je intraartikularna struktura duljine 32 - 38 mm, s prosječnim presjekom od 11 do 13 mm [7]. Samim time jasno je da je debljina stražnjeg križnog ligamenta gotovo dvostruko veća od debljine LCA-a. LCP se sastoji od dva snopa: veći anterolateralni snop i manji posteromedijalni snop (Slika 2.2.1.). Razmak između hvatišta većeg i manjeg snopa na femuru iznosi 12.1 mm, a na tibijalnom hvatištu 8.9 mm. LCP inerviraju grane tibijalnog živca, a krvna opskrba dolazi od poplitealne arterije [7].

LCP služi kao jedan od glavnih stabilizatora zgloba koljena te smanjuje otpor kod prekomjerne stražnje translacije tibije u odnosu na femur. LCP u ulozi sekundarnog stabilizatora koljena ima ulogu sprečavanje rotacija kod fleksije koljena od 90° do 120° [7]. Ukoliko je koljeno u fleksijskom položaju anterolateralni snop je zategnut, a posteromedijalni snop je labav. Suprotno tome, kod ekstenzije je anterolateralni snop LCP-a labav, a posteromedijalni zategnut. Vlačna sila koju LCP može podnijeti ide od 739 N do 1627 N [7]. Bitno je napomenuti da većina čvrstoće

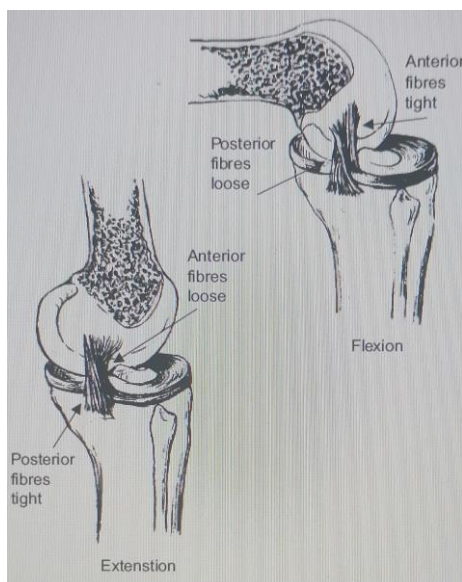
dolazi od anterolateralnog snopa te iznosi 1620 N, dok je kod posteromedijalnog 258 N. Razlika u snazi kod snopova se pripisuje značajnoj varijaciji u površini poprečnog presjeka oba snopa [7]. Duljina anterolateralnog snopa u prosjeku iznosi 31.9 mm, a poprečni presjek 112 - 118 mm² u području femoralnog hvatišta. Slično anterolateralnom snopu, posteromedijalni snop ima duljinu od 32.42 mm [7]. Femoralno hvatište anterolateralnog snopa LCP-a nalazi se 9.6 mm od zglobne hrskavice, što se određuje pomoću linije paralelne s Blumensaatovom linijom. Središte anterolateralnog snopa LCP-a na femoralnom hvatištu se nalazi 7.4 mm od trohlearne točke, 11 mm od medijalne točke luka i 7.9 mm od distalne zglobne hrskavice. Tibijalno hvatište anterolateralnog snopa predstavlja područje veličine 88 mm² te je omeđeno grebenom posteromedijalnog snopa PCL-a. Femoralno hvatište posteromedijalnog snopa obuhvaća područje veličine 60 - 90 mm² te se nalazi između prednjeg i stražnjeg meniskofemoralnog ligamenta. Također, femoralno hvatište se nalazi 10.6 mm od zglobne hrskavice, što se određuje pomoću linije paralelne s Blumensaatovom linijom. Tibijalno hvatište posteromedijalnog snopa je područje veličine 105 mm² te se središte hvatišta nalazi 3.1 mm lateralno od medijalnog žlijeba medijalnog tibijalnog platoa [7].



Slika 2.2.1. Prikaz anterolateralnog (A) i posteromedijalnog (B) snopa LCP-a (Izvor: S. L. Logterman, F. B. Wydra, R. M. Frank: Posterior Cruciate Ligament: Anatomy and Biomechanics, Springer Science+Business Media, br. 11, svibanj 2018, str. 510-514)

3. Mehanizmi nastanka ozljede

Ozljede LCP-a klasificirane su prema oštećenim strukturama (izolirane i kombinirane), stupnju nestabilnosti i mehanizmu nastanka ozljede. Ozljede stražnjeg križnog ligamenta rjeđe su od ozljeda prednjeg križnog ligamenta te iznose 5 – 20 % svih ozljeda ligamenata koljenskog zgloba [8]. Poznata su tri mehanizma nastanka ozljede LCP-a [8]. Najčešći mehanizam nastanka ozljede u sportu je hiperfleksija, odnosno pad na flektirano koljeno. Traumatske sile su kod pada usmjerene proksimalno uz tibiju, a potkoljenica se subluksira prema posteriorno. Kako se koljeno flektira, anterolateralni snop LCP-a se zateže (Slika 3.1.). Iznenađna hiperfleksija povećava napetost LCP-a izvan granica njegove elastičnosti te dolazi do plastične deformacije ili rupture ligamenta. Gotovo uvijek nastaje izolirani intrasinovijski razdor, dok posteromedijalni snop LCP-a ostaje netaknut. Rijetko kad posteromedijalni snop postane labav. Takva lezija s vremenom zacjeljuje, a labavost se smanjuje [8]. Najčešći traumatski mehanizam ozljede je takozvana „*dashboard injury*“ (udarac s prednje strane koljena i potkoljenice kod prometnih nesreća). Koljenski zglob je u flektiranom položaju kada posteriorno usmjerena sila djeluje na pretibijalno područje. Ukoliko djeluje anteromedijalna sila i prisutna je rotacijska komponenta te je koljeno blizu ekstenzijskog položaja, dolazi do zatezanja posteromedijalnog snopa LCP-a (Slika 3.1.). Sukladno tome, LCP bi se mogao otrgnuti sa svog hvatišta. Kada je prisutan takav mehanizam ozljede veća je nestabilnost koljena.



Slika 3.1. Prikaz zategnutosti anterolateralnog i posteromedijalnog snopa LCP-a kod fleksije i ekstenzije koljena (Izvor: A. T. Janousek, D. G. Jones, M. Clatworthy, L. D. Higgin, F. H. Fu:

Posterior Cruciate Ligament Injuries of the Knee Joint, Center for Sports Medicine and Rehabilitation, Pittsburgh, prosinac 1999, str. 429-441)

Također, jedan od mehanizma nastanka ozljede je hiperekstenzija koljena uz rotaciju ili postraničnu silu. Samim time, dolazi do rupture LCP-a i stražnje kapsule što može napredovati do dislokacije i neurovaskularnih komplikacija. Takav mehanizam ozljede najčešće rezultira proksimalnom ozljedom LCP-a u području femoralnog hvatišta [8]. Bitno je navesti da se ruptura LCP-a uglavnom javlja u kombinaciji s drugim ozljedama ligamenata [9]. Klasifikacija ozljeda stražnjeg križnog ligamenta sastoji se od četiri stupnja. Stupnjevi *I-III* se odnose na izolirane ozljede, dok se stupnjevi *IVA, IVB i IVC* odnose na kombinirane ozljede (Tablica 3.1.) [8].

STUPANJ	DEFINICIJA	LABAVOST (mm)	TIBIJALNI PLATO
<i>I</i>	LCP istegnut	<5	5 - 10 mm anteriorno od femoralnog kondila
<i>II</i>	LCP potrgan, MF ligamenti netaknuti	5 - 9	0 - 5 mm anteriorno od femoralnog kondila
<i>III</i>	LCP potrgan, MF ligamenti potrgani	>10	u ravnini s femoralnim kondilom
<i>IVA</i>	LCP i LCL	>12	>2 mm posteriorno od femoralnog kondila
<i>IVB</i>	LCP i LCM	>12	>2 mm posteriorno od femoralnog kondila
<i>IVC</i>	LCP i LCA	>15	>5 mm posteriorno od femoralnog kondila

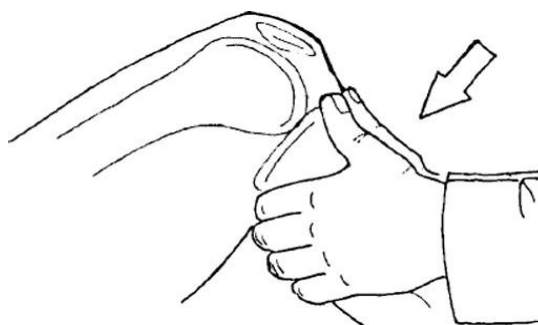Tablica 3.1. Klasifikacija ozljeda stražnjeg križnog ligamenta (Izvor: A. T. Janousek, D. G. Jones, M. Clatworthy, L. D. Higgin, F. H. Fu: Posterior Cruciate Ligament Injuries of the Knee Joint, Center for Sports Medicine and Rehabilitation, Pittsburgh, prosinac 1999, str. 429-441)

4. Dijagnostika

Ruptura stražnjeg križnog ligamenta je dijagnoza temeljena na poznavanju mehanizma nastanka ozljede, kliničkom pregledu, radiološkim metodama i specifičnim testovima. Dobro uzeta anamneza predstavlja jedan od ključnih postupka dijagnostike. Ukoliko je u pitanju akutna, odnosno nedavno nastala ozljeda, pacijent će se žaliti na bol, nemogućnost nošenja tereta te prisutnost otekline [8]. Također, pacijenti spominju zvuk pucanja u trenutku ozljede ili opisuju da je koljeno pobjeglo kod nastanka ozljede. Bol je najjača kod hodanja na velike udaljenosti i silaženja niz stepenice te se najviše osjeća u retropatelarnom području. Ostale subjektivne tegobe koje pacijent navodi su ograničenja kod kretanja s ekstenziranom koljenom i nesigurnost, odnosno klizanje koljenskog zgloba [9]. Također, sportaši često navode smanjenu sposobnost nagle promjene smjera. Bitno je saznati svakodnevne navike i hobije pacijenta koji mogu predstavljati rizične faktore. Neki od tih faktora su: nogomet, košarka, ragbi, loša kondicija, neadekvatna obuća i oprema te prethodne ozljede koljena. Nakon dobro uzete anamneze provodi se klinički pregled i specijalni testovi te će specijalist ortoped donijeti odluku o eventualnim dodatnim dijagnostičkim postupcima [9].

4.1. Specifični testovi

Najprecizniji test za utvrđivanje rupture stražnjeg križnog ligamenta je test stražnje ladice. Pacijent je u supiniranom položaju s fleksijom kuka od 45° i fleksijom koljena od 90° dok je stopalo ravno na podlozi. Ispitivač sjedi na stopalu te ga tako stabilizira uz podlogu. Zatim ispitivač obuhvati potkoljenicu u razini donje linije poplitealne jame, tako da palčevi prelaze preko linije zgloba. Tibija se izvlači prema straga kada ispitivač gura potkoljenicu posteriorno. Test je pozitivan ukoliko je posteriorna translacija tibije veća od 6 mm (Slika 4.1.1.) [8].

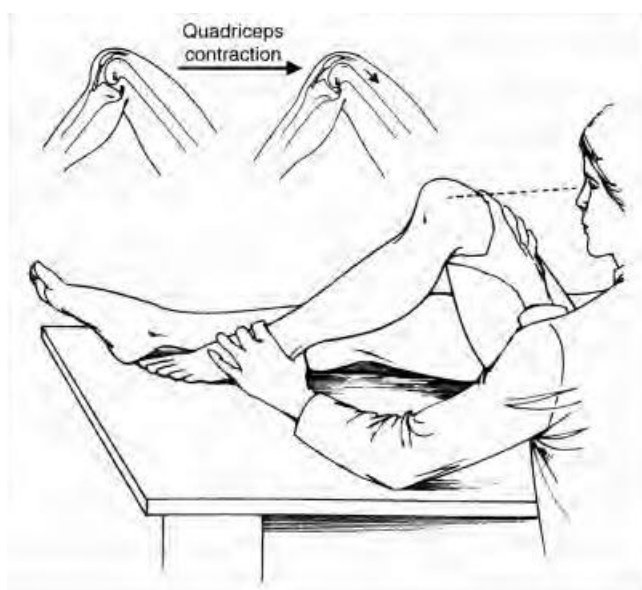


Slika 4.1.1. Test stražnje ladice (Izvor:

<https://journals.sagepub.com/doi/10.1177/0363546507312641?icid=int.sj-abstract.similar-articles.3>)

Stražnji „sag“ znak ima senzitivnost 79 % te specifičnost 100 %. Pacijent je u supiniranom položaju s fleksijom kuka od 45° i fleksijom koljena od 90°. Pacijent zatim potpuno relaksira *m.quadriceps*, dok ispitivač promatra koljeno s bočne strane. Test je pozitivan ukoliko nestaje stepenica između tibije koja se inače proteže jedan cm anteriorno u odnosu na femur. Sukladno tome, ovaj test može napredovati u *Godfrey's Sign* kada je pacijent u supiniranom položaju s fleksijom od 90° u kuku i koljenu, dok ispitivač pridrži petu. Posteriorna translacija i gubitak stepenice postane istaknutiji zbog gravitacije koja vuče tibiju prema natrag [8].

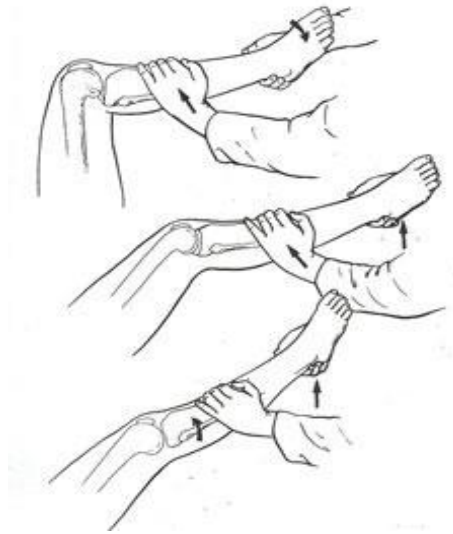
Aktivni test kvadricepsa se koristi za procjenu integriteta LCP-a. Pacijent je u supiniranom položaju s fleksijom kuka od 45° i fleksijom koljena od 90°. Bitno je uočiti posteriornu translaciju tibije u tom položaju. Ispitivač sjedne na stopalo zahvaćenog ekstremiteta kako bi se stabiliziralo, a pacijent aktivno kontrahira *m.quadriceps*. Test je pozitivan ukoliko se tibija pomakne prema anteriorno (Slika 4.1.2.) [9].



Slika 4.1.2. Aktivni test kvadricepsa (Izvor: A. T. Janousek, D. G. Jones, M. Clatworthy, L. D. Higgin, F. H. Fu: Posterior Cruciate Ligament Injuries of the Knee Joint, Center for Sports Medicine and Rehabilitation, Pittsburgh, prosinac 1999, str. 429-441)

Obrnuti *Lachman* test provodi se u supiniranom položaju s fleksijom koljena od 30° što ispitivač može podložiti pomoću svoje natkoljenice. Vanjska ruka ispitivača se nalazi se lateralne strane bedra, odmah iznad zgloba koljena, dok je unutarinja s medijalne strane potkoljenice, odmah ispod zgloba koljena. Vanjska ruka stabilizira femur, a unutarnjom ispitivač čvrsto gura tibiju prema natrag. Test je pozitivan ukoliko je krajnji osjet mekan ili u potpunosti odsutan te kada je značajan posteriorni pomak tibije [8].

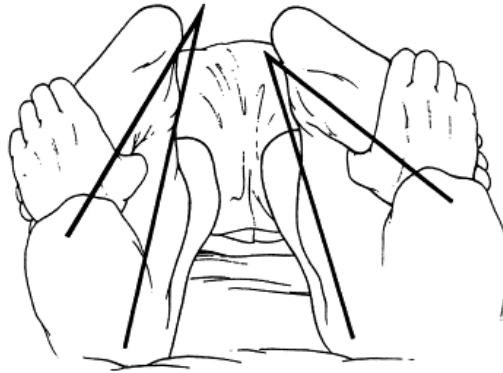
Obrnuti *pivot-shift* test provodi se u svrhu ispitivanja posterolateralne rotacijske stabilnosti koljenskog zgloba. Test se provodi u supiniranom položaju s fleksijom koljena od 90°. Unutarnjom rukom, koja je smještena na peti pacijenta tibija se dovodi u položaj vanjske rotacije. Vanjska ruka se nalazi na proksimalnom lateralnom dijelu potkoljenice te stvara *valgus stress* dok svojom zdjelicom ispitivač stvara aksijalno opterećenje. Takva pozicija će subluksirati lateralni tibijalni plato prema proksimalno. Zatim ispitivač izvodi ekstenziju u koljenskom zglobu, zadržavajući vanjsku rotaciju, *valgus stress* i aksijalno opterećenje. Test je pozitivan ukoliko se čuju krepitacije na otprilike 30° fleksije kada se iliotibijalni trakt mijenja iz fleksijskog vektora u ekstenzijski (Slika 4.1.3.) [8].



Slika 4.1.3. Obrnuti pivot-shift test (Izvor:

<https://journals.sagepub.com/doi/10.1177/0363546507312641>)

Loomer test se može provoditi u supiniranom, proniranom i sjedećem položaju. Pacijent je u proniranom položaju s fleksijom koljena od 30° i potpunom dorzifleksijom stopala kako bi se ograničila rotacija u gležnjevima. Ispitivač ruke postavlja na taban stopala, tako da se prsti i palčevi nalaze uz konture *talocalcaneusa*. Pete se postavljaju u maksimalnu vanjsku rotaciju i mjeri se angularna razlika između osi stopala i bedara. Tijekom drugog dijela testa koljena su flektirana pod 90° i ponavlja se isti postupak. Izolirana ozljeda LCP-a dijagnosticira se ukoliko postoji više od 10° vanjske rotacije kada su koljena u fleksiji od 30°. Vanjska rotacija veća od 10° kod fleksije koljena od 30°, ali i 90° ukazuje na ozljedu posterolateralnog kuta koljena i LCP-a (Slika 4.1.4.) [9].



Slika 4.1.4. Loomer test (Izvor:

<https://www.sciencedirect.com/science/article/abs/pii/S0268089003000240>)

4.2. Magnetska rezonanca

Zahvaljujući svojoj točnosti, magnetska rezonanca (MR) je primarna metoda otkrivanja rupture ligamenata, ali i ostalih mekotkivnih struktura koljenskog zgloba. Uređaj se sastoji od četiri glavne komponente, a prostorija za snimanje je odvojena od prostorije gdje je upravljačka konzola kojom upravlja radiološki tehnolog. Prije samog snimanja pacijent mora ukloniti metalne predmete, a apsolutnim kontraindikacijama se smatraju implantirani uređaji te metalni implantati. Prikaz anatomskih struktura zgloba provodi se u tri ravnine: aksijalna, koronarna i sagitalna. Križni ligamenti su najbolje vidljivi u sagitalnoj ravnini. Stražnji križni ligament je vidljiv prije prednjeg križnog ligamenta te je prikazan okruglog oblika [10]. Osim magnetske rezonance, često se koriste i rendgen (RTG) te kompjuterizirana tomografija (CT).

5. Liječenje

Mogućnosti liječenja nakon rupture stražnjeg križnog ligamenta prilagođene su svakom pacijentu ovisno o njegovoj: dobi, razini aktivnosti, vremenu proteklom od ozljede i prisutnosti ozljede okolnih struktura. Samo liječenje može biti konzervativno i operativno, ovisno o stupnju ozljede [10]. Ukoliko je u pitanju parcijalna ruptura LCP-a pristupa se konzervativnom liječenju, no kod totalne ruptуре koristi se operacijski postupak rekonstrukcije LCP-a. Konzervativno liječenje uključuje fizikalnu terapiju, odnosno jačanje muskulature zahvaćenog ekstremiteta te trening propriocepcije. Također, bitno je primijeniti ranu imobilizacijsku ortožu. Sukladno tome, konzervativnim liječenjem pokušava se nadomjestiti nedostatak jednog od pasivnih stabilizatora koljenskog zgloba. Bitno je napomenuti da se rotacijska stabilnost koljena koju pruža LCP ne može postići jačanjem muskulature [11].

5.1. Konzervativno liječenje

Konzervativno liječenje ruptуре LCP-a se sastoji od fizikalne terapije te primjene rane imobilizacijske ortože. Ortoza se postavlja tako da drži koljenski zglob u ekstenziji od 0°, a na stražnjem dijelu potkoljenice se nalazi takozvana stražnja pelota koja gura potkoljenicu prema anteriorno (Slika 5.1.1.). Akutna faza uključuje i primjenu analgetika po potrebi. Fizikalna terapija provodi se po fazama, odnosno tjednima te svaka faza ima određene ciljeve. Prvih šest tjedana uključuje RICE metodu (*rest, ice, compression, elevation*) kako bi se smanjila bol i oteklina. Također, izvode se statičke vježbe za *m.quadriceps* te vježbe opsega pokreta koljenskog zgloba unutar dozvoljenih amplituda. Pasivne vježbe opsega pokreta provode se pomoću kineteka, a od električnih procedura primjenjuje se transkutana električna živčana stimulacija [11]. Ciljevi faze II koja se provodi od 6. do 12. tjedna su poboljšanje propriocepcije te povećanje snage donjih ekstremiteta. Pacijent nosi punu težinu i cilj je postići puni opseg pokreta u koljenskom zglobu. Tijekom treće faze pacijent se vraća aktivnostima kao što je lagano trčanje, a izvode se i izolirane vježbe za *m.hamstrings*. Cilj je vratiti stabilnost zgloba te rad na agilnosti počinje s fokusom na kvalitetu kretanja i koordinacije [11]. Zadnja faza posvećena je vraćanju sportskim aktivnostima pomoću funkcionalnih vježbi, vježbi izdržljivosti te uspostavljanja neuromuskularne kontrole. Tijekom prve dvije faze koristi se rana imobilizacijska ortoza koja omogućuje imobilizaciju noge u položaju od 0° te je individualno podesiva prema opsegu noge. Također, koristi se dinamička ortoza koja primjenjuje anteriorno usmjerenu silu na stražnji proksimalni dio tibije te tako omogućuje podnošenje pune težine kroz opseg pokreta od 0° do 110°. Samim time smanjuje se posteriorna translacija tibije i omogućuje se pravilno cijeljenje LCP-a [11].



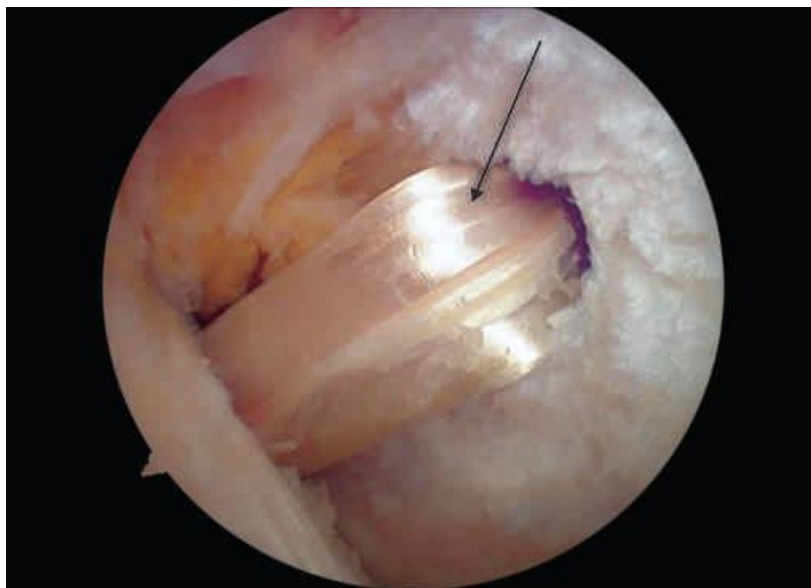Slika 5.1.1. Rana imobilizacijska ortoza (Izvor: <https://www.ortho-team.ch/produkte/knie-2/knieorthese-medi-pts>)

5.2. Operativno liječenje

Potpuna ruptura stražnjeg križnog ligamenta dovodi do bržeg razvoja degenerativnih promjena koljenskog zgloba i većeg rizika ponovne ozljede zgloba. Samim time operativni pristup liječenja preporuča se kod mlađih i aktivnih osoba, sportaša i kombiniranih ozljeda meniska te drugih ligamenata. Suprotno tome, operativni pristup se ne preporuča ako postoji aktivna infekcija u zglobu ili oko zgloba te kod prisutnosti drugih oboljenja, poput artritisa [12]. Ovakav tip liječenja najčešće se izvodi artroskopski. Artroskopija je kirurška procedura koja se, za razliku od klasične operacije, izvodi bez otvaranja zgloba. Malena kamera se uvodi u zglob kroz rezove, kamera prikazuje snimku na zaslonu pomoću koje se uvode mali kirurški instrumenti u koljenski zglob [13]. Kirurg koristi male rezove, veličine oko jedan centimetar, što skraćuje vrijeme oporavka nakon operacije i smanjuje mogućnost komplikacija. Neke od čestih komplikacija su infekcija, ukočenost zgloba, tromboza i nakupljanje krvi u koljenskom zglobu. Prije operativnog zahvata provodi se obrada i anesteziološki pregled, a koristi se spinalna ili opća anestezija. Bitno je napomenuti da se operacija preporuča u što kraćem vremenskom roku nakon nastanka ozljede kako bi se izbjegli nastanci kapsularnih ožiljaka ili razvoj fiksne stražnje subluksacije tibije. Dodatno standardnom anteromedijalnom i anterolateralnom rezu, radi se i posteromedijalni rez za vizualizaciju i posteriornu instrumentaciju. Najčešće se kao presadak koristi dio tetive *m.semitendinosusa* i *m.gracilisa*. No, može se koristiti i središnji dio ligamenta patele [13].

5.2.1. Rekonstrukcija LCP-a tetivama hamstringsa

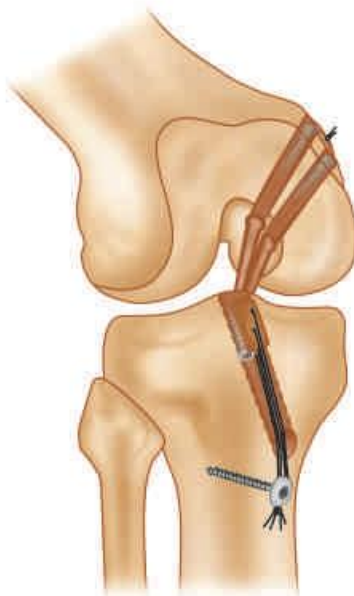
Nakon reza koji se nalazi jedan centimetar medijalno od *tuberositas tibiae*, presječe se fascija i prikazuje se tetiva *semitendinosusa* i *gracilisa*. Minimalna duljina transplantata je 10 cm, 4 cm su potrebna za intraartikularni dio grafta i 2,5 cm za tibijalni i femoralni tunel. Tijekom povlačenja tibije anteriorno kod fiksiranja tibijalne strane, jedan centimetar se povlači prema unutra čineći potrebnih 10 cm. Nakon postavljanja artroskopa u anterolateralni rez, potrebno je učiniti posteromedijalni rez, odnosno portal. Takav manevar olakšava položaj s obješenom nogom preko bočne strane operacijskog stola i primjenom varus sile na stopalo. Zatim je potrebno učiniti debridement interkondilarnog područja te se uklanja ostatak LCP-a. Bušenje tibijalnog tunela izvodi se prema veličini grafta, no preporuča se bušenje 1 mm više od promjera LCP grafta [14]. Potrebno je zakositi vrh tibijalnog tunela kako bi se izbjeglo abrazivno oštećenje presatka. Koljeno se nalazi u položaju fleksije od 100° do 110°. Klin za navođenje postavlja se na odgovarajuće mjesto dok se slobodnom rukom buši femoralni tunel. Prosječna duljina femoralnog tunela je 35 - 40 mm. Udvostručeni konac se zatim provlači kroz tibijalni i femoralni tunel te se pomoću njega uvodi transplantat kroz tunele (Slika 5.2.1.1.). Postoji više vrsta fiksacije, no proksimalno se uobičajeno vrši pomoću zatvarajućeg gumba, a distalno pomoću resorptivnog interferentnog vijka. Krajem operativnog zahvata slijedi provjera stabilnosti samog zgloba i opsega pokreta [14].



Slika 5.2.1.1. Artroskopski prikaz desnog koljena s presatkom stražnjeg križnog ligamenta (Izvor: V. Pandey, C. H. Brown, S. Tapaswi: Posterior Cruciate Ligament Reconstruction, 2014, str. 476-500)

5.2.2. Rekonstrukcija LCP-a patelarnim ligamentom

Transplantat tetive kvadricepsa najčešće se koristi kod rekonstrukcije pomoću duplog snopa. Transplantat se uzima kod fleksije koljena od 90°. Tetiva kvadricepsa je izložena kroz okomiti rez, centriran blago medijalno u odnosu na središnju liniju bedra. Širina transplantata koja je potrebna iznosi 10 - 12 cm. Puna debljina grafta tetive kvadricepsa je podijeljena u dvije niti jednake širine [15]. Vodilja se kroz anteromedijalni rez postavlja 6 mm proksimalno od granice zglobne hrskavice te se buši prvi femoralni tunel. Vodilja se postavlja 8 mm proksimalno od zglobne hrskavice kod bušenja drugog tunela kako bi ostao koštani most od 2 mm između femoralnih tunela. Bušenje tibijalnog tunela se izvodi prema veličini grafta te je potrebno zakositi rub tunela kako bi se izbjegla oštećenja. Same niti LCP presatka se povlače kroz femoralne tunele do prethodno postavljene oznake. Koštani blok LCP presatka je fiksiran u tibijalnom tunelu pomoću resorptivnog interferentnog vijka (Slika 5.2.2.2.). Krajem operativnog zahvata izvodi se fleksija koljena od 0° do 130° te se palpira tibiofemoralni iskorak na 90° fleksije [15].



Slika 5.2.2.2. Fiksacija tibijalnog dijela presatka stražnjeg križnog ligamenta (Izvor: V. Pandey, C. H. Brown, S. Tapaswi: Posterior Cruciate Ligament Reconstruction, 2014, str. 476-

500)

6. Rehabilitacija

6.1. Fizioterapijska procjena

Fizioterapijska procjena se odnosi na proces pregleda pojedinca koji ima prisutna oštećenja ili moguća oštećenja lokomotornog sustava te ograničenja ili onesposobljenja u sudjelovanju. Također, sama procjena uključuje i evaluaciju rezultata tijekom i nakon provedene rehabilitacije. Najčešće korišteni model provedbe procjene je SOAP model (S-subjektivni pregled, O-objektivni pregled, A-analiza i P-plan) [16]. Subjektivni pregled uključuje uzimanje anamneze, odnosno informacija bitnih za plan i tijek rehabilitacije. Pacijent tim putem iznosi subjektivni pogled na prisutna oštećenja i ograničenja. Uzimanjem anamneze fizioterapeut dobiva uvid u način i stil života pacijenta te trenutak nastanka ozljede. Bitno je saznati profesionalne aktivnosti, aktivnosti slobodnog vremena te sportske aktivnosti pacijenta kako bi se lakše planirala i provodila rehabilitacija. Samim time fizioterapeut dobiva uvid u razinu tjelesne funkcije pacijenta te trenutnu razinu onesposobljenja [16].

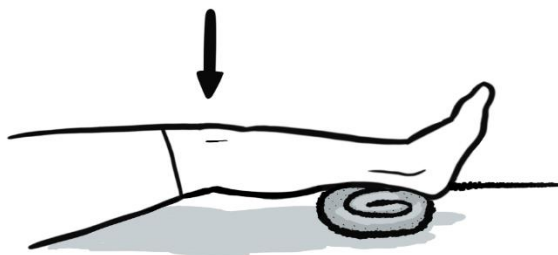
Objektivni pregled ili inspekcija podrazumijeva primjenu opservacije, palpacije te raznih testova i mjerenja. Opservacija se vrši s anteriorne, posteriorne i bočne strane, u ležećem ili stojećem položaju. Tijekom samog pregleda fizioterapeut opservira: posturu pacijenta, prisutnost mišićne napetosti i konture mišića, boju kože, prisutnost crvenila ili cijanoze i mogućih oteklina, prisutnost hematoma, ožiljaka od prijašnjih ozljeda te prisutnost znakova ozljede. Sukladno tome, fizioterapeut dobiva uvid u pozadinu stanja bolesnika i mogućih bolnih činitelja te upute u kojem smjeru nastaviti s palpacijom [16]. Palpacija zapravo označava dodir kojim se otkriva bolnost pojedinih dijelova tijela, njezina lokalizacija, također dobiva se uvid u elastičnost i otpornost tkiva, mišićni tonus, temperaturu i vlažnost kože te debljinu tkiva [16]. Nakon provedbe opservacije i palpacije, fizioterapeut pristupa provođenju testova i mjerenja. Nakon rekonstrukcije LCP-a provodi se procjena boli pomoću vizualno-analogne skale, procjena posture te procjena hoda na štakama. Mjerenje opsega pokreta najčešće se provodi pomoću mjernog instrumenta kutomjera, odnosno goniometra. Koristi se klasičan ortopedski dvokraki kutomjer čiji se centar postavlja u središte koljenskog zgloba s bočne strane dok nepomični krak prati liniju velikog trohantera. Pomični krak prati potkoljenicu kod izvođenja fleksije i ekstenzije koljenskog zgloba u proniranom položaju [16]. Mjeri se opseg aktivnog pokreta u zglobu te se bilježi u stupnjevima. Ukoliko se mjeri mišićni obujam, koristi se centimetarska traka, a pacijent je u opuštenu supiniranom položaju. Mjerenje obujma potkoljenice se izvodi 20 cm ispod zgloba koljena, a mjerenje obujma natkoljenice 20 - 30 cm iznad zgloba koljena [16]. Procjena sposobnosti

izvođenja pokreta se mjeri pomoću testova aktivnih, pasivnih i akcesornih pokreta. Aktivne pokrete pacijent izvodi samostalno bez kontrole fizioterapeuta, a pasivne pokrete izvodi fizioterapeut bez prisutne kontrakcije mišića [16]. Fizioterapeut provodi i izometričke testove s otporom gdje pacijent izvodi pokret dok fizioterapeut pruža manualni otpor. Manualni mišićni test (MMT) se odnosi na procjenu funkcije mišića kroz palpaciju aktivnosti mišića, izvođenje antigravitacijskih pokreta te savladavanje manualnog otpora kojeg pruža fizioterapeut. MMT svakom pokretu daje ocjenu od 0 do 5, a svakoj ocjeni se može dodati oznaka + ili - [16]. Ocjena 0 znači da nema znakova mišićne aktivnosti dok ocjena 1 označuje prisutnost mišićne kontrakcije koja se osjeti palpacijom određene skupine mišića. Ukoliko pacijent može izvoditi pokret po podlozi, odnosno u rasteretnom položaju, daje se ocjena 2. Izvođenje antigravitacijskog položaju ocjenjuje se ocjenom 3, a kod izvođenja aktivnog pokreta protiv slabijeg manualnog otpora daje se ocjena 4. Ukoliko je u pitanju jači manualni otpor daje se ocjena 5 [16]. Bitno je napomenuti da je ključan pravilan položaj pacijenta, ovisno o mišiću koji se testira, stabilizacija distalnog segmenta te onemogućenje trik pokreta. Provođenje testa uvijek započinje ocjenom 3, ukoliko pacijent savlada ocjenu 3 provode se testovi za ocjenu 4 i 5, no ukoliko pacijent ne savlada spušta se na ocjenu 2, 1 ili 0. MMT se nakon rekonstrukcije LCP-a izvodi za mišiće stražnje lože te *m.quadriceps* [16].

Analiza se temelji na rezultatima provedenih mjerenja i testova tijekom procjene te se odnosi na definiranje dugoročnih i kratkoročnih ciljeva rehabilitacije. Kratkoročni ciljevi se odnose na dijelove potrebne za postizanje dugoročnih ciljeva, npr. vraćanje punog opsega pokreta kako bi se pacijent mogao ponovno baviti određenim sportom. Dugoročni ciljevi se odnose na povratak uobičajenim aktivnostima života i profesionalnim te sportskim aktivnostima. Definiranje ciljeva fizioterapeut provodi zajedno s pacijentom na temelju rezultata procjene, ali i životnih navika pacijenta [16]. Plan u SOAP modelu označava definiranje rehabilitacijskog procesa na temelju kratkoročnih i dugoročnih ciljeva. Plan sadržava: modalitet i mjesto provođenja tretmana, učestalost i vrijeme trajanja tretmana, plan završne procjene i evaluacije te otpust pacijenta. Svaki dio fizioterapijske procjene zajedno s ciljevima i planom tretmana fizioterapeut zapisuje u fizioterapijski karton koji ispunjava prije početka rehabilitacije i nakon završne procjene, odnosno provedene rehabilitacije [16]. Bitno je napomenuti da se procjena provodi i tijekom rehabilitacije. Samim time, fizioterapeut dobiva uvid u sposobnosti pacijenta te se rehabilitacija, odnosno fizioterapijski postupci prilagođavaju pacijentu.

6.2. Fizikalna terapija nakon rekonstrukcije LCP-a

Nakon rekonstrukcije LCP-a zahtjeva se potpuna posvećenost planu terapije od strane fizioterapeuta i pacijenta. Vremenski tijek oporavka varira te traje oko dvanaest tjedana. Ukoliko se pristupa rekonstrukciji LCP-a bitno je navesti da se rehabilitacija dijeli na preoperativnu i postoperativnu fazu. Preoperativna faza se svodi na regulaciju boli, smanjenje otekline te vraćanje punog opsega pokreta u koljenskom zglobu. Samim time primjenjuje se krioterapija za smanjenje boli, a protuupalni lijekovi su korisni kod prisutnosti otekline. Također, bitno je ojačati mišiće nogu i podučiti pacijenta o hodu na štakama. Kako bi se sačuvala mišićna funkcija izvode se izometričke vježbe i bicikliranje dva do tri puta po 15 minuta. Vježbe opsega pokreta se izvode pasivnim putem tako da pacijent sjedi na jednoj stolici dok se noga nalazi na drugoj stolici dopuštajući težini noge da pasivno izvodi ekstenziju, no potrebno je izbjegavati hiperekstenziju. Ekstenzija se također postiže *heel prop* i *prone hang* vježbom [17]. Prilikom izvođenja *prone hang* vježbe pacijent je u proniranom položaju s potkoljenicama izvan kreveta i smotanim ručnikom ispod natkoljenica, malo iznad zgloba koljena. Pacijent ostaje u tom položaju 30 - 60 sekundi te ponovi postupak nekoliko puta. Postizanje fleksije se izvodi putem pasivnog razgibavanja pomoću vježbi *wall slides* i *heel slides* [17]. Vježba *wall slides* se izvodi u ležećem supiniranom položaju tako da su bokovi što bliže zidu, a noge oslonjene na zid. Pacijent punim stopalom klizi po zidu do kad ne osjeti lagano zatezanje, zadrži 20 sekundi te ponovi postupak. Nakon završene preoperativne faze fizioterapeut zajedno s pacijentom postavlja plan i ciljeve postoperativne faze.



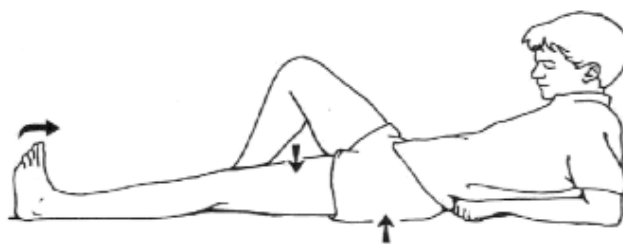
Slika 6.2.1. Prikaz *heel prop* vježbe (Izvor: <https://exer-pedia.com/exercise/video-knee-mobility-heel-slides/>)

Postoperativna faza kreće odmah nakon operacije te se dijeli na faze, a svaka faza traje do određenog postoperativnog tjedna. Nakon rekonstrukcije LCP-a dobivamo uvid u stanje od strane pacijenta i ortopeda. Također, koristi se skala funkcionalnosti donjih ekstremiteta koja se sastoji od 20 pitanja o obavljanju svakodnevnih aktivnosti. Pacijent odgovore daje u obliku ocjena od 0 do 4, a maksimalan broj bodova je 80.

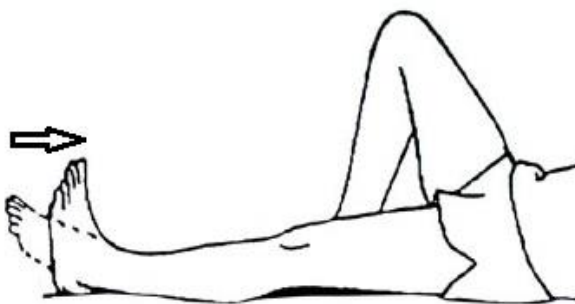DO 3. TJEDNA	NAVRŠENI 4. TJEDAN	NAVRŠENI 5. TJEDAN
<ul style="list-style-type: none"> • tutor ortoza sa zaštitnim jastučićem pod koljenom • ortozu nositi cijelo vrijeme, skida se samo na CPM aparatu • CPM 0° - 30° • mobilizacija patele • izometričke vježbe natkoljenice u ortozu • podizanje ispružene noge i otklon u stranu • kriooblozi • hod s dvjema podlaktanim štakama i opterećenjem od 15 kg • 14. dan šavi ex • s navršena 3 tjedna ponovno povećati fleksiju koljena 	<ul style="list-style-type: none"> • CPM 0° - 60° • skinuti ortozu za vrijeme vježbi • naglasak na istežanje mišića potkoljenice i dobivanje pune ekstenzije koljena • klizanje stopala po podlozi • klizanje stopala po zidu • kriooblozi • u proniranom položaju aktivna fleksija 45° • postupno povećati opterećenje hodom prema toleranciji 	<ul style="list-style-type: none"> • CPM 0° - 90° • skinuti ortozu za vrijeme vježbi • u proniranom položaju aktivna fleksija koljena 60° • progresija vježbi • sobni bicikl s visokim sjedalom • povećanje opterećenja operirane noge

Tablica 6.2.1. Poslijeoperacijska rehabilitacija nakon artroskopije koljena i rekonstrukcije stražnje ukrižene sveze (Izvor: <https://www.akromion.hr/usluge/fizikalna-terapija-i-rehabilitacija/poslijeoperacijski-protokoli/>)

Faza I ili protektivna faza odnosi se na: smanjenje boli i otekline pomoću krioterapije, poboljšanje pasivnog opsega pokreta pomoću aparata za pasivno razgibavanje koljena, a ime mu je – Kinetek, aktivacija kvadricepsa izometričkim vježbama te edukacija pacijenta o hodu na dvjema podlaktnim štakama i pravilnom opterećenju operirane noge (Tablica 6.2.1.). Vježbe opsega pokreta i fleksibilnosti se odnose na izvođenje fleksije i abdukcije ispružene noge. Noga se podiže oko 30 cm od podloge, zadrži 10 sekundi i ponovi 15 puta. Isti je postupak za abdukciju noge, ali pacijent leži na suprotnom boku od operiranog ekstremiteta [17]. Kako bi se lakše izvodila fleksija koljenskog zgloba bitno je mobilizirati patelu u kaudalnom, kranijalnom, medijalnom i lateralnom smjeru. Također, aktivacija kvadricepsa se dobiva pomoću izometričkih vježbi poput *co-contraction* i *ankle pumps* vježbe (Slika 6.2.2. i Slika 6.2.3.). Prilikom izvođenja vježbi noga je u ortози, pacijent u supiniranom ili sjedećem položaju na strunjači. Pacijent zateže stopalo prema sebi i istovremeno tiska koljeno prema podlozi te aktivira mišiće natkoljenice [17].

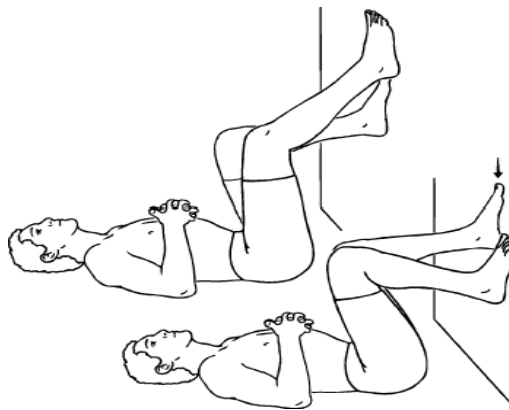


Slika 6.2.2. Prikaz *co-contraction* vježbe (Izvor: <https://drjohnroe.com.au/knee-rehabilitation-exercises>)

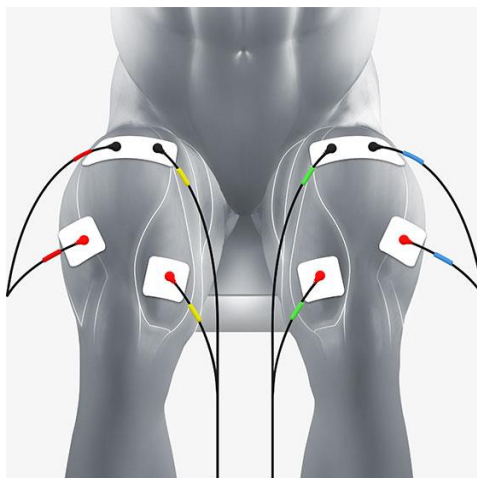


Slika 6.2.3. Prikaz *ankle pumps* vježbe (Izvor: <https://drjohnroe.com.au/knee-rehabilitation-exercises>)

Faza II započinje s navršenim 4. tjednom i usmjerena je na povećanje opsega pokreta (ne preko 60° fleksije koljena), postizanje pune ekstenzije koljenskog zgloba, progresiju vježbi i opterećenja operirane noge (Tablica 6.2.1.). Pasivan opseg pokreta na CPM aparatu u ovoj fazi iznosi 0° - 60°, dok aktivna fleksija koljena u proniranom položaju ide do 45°. Ortoza se skida za vrijeme vježbi, a naglasak je na istezanju mišića potkoljenice pomoću *heel i wall slides* vježbi te postizanje pune ekstenzije uz *prone hang i heel prop* vježbu (Slika 6.2.4.) [17]. Također, izvode se vježbe istezanja pomoću elastične trake za vježbanje. Prilikom izvođenja izometričkih vježbi koristi se elektrostimulacija natkoljene muskulature gdje se pomoću električnih podražaja izaziva kontrakcija mišića (Slika 6.2.5.). Vježbe jačanja se izvode s utezima oko gležnjeva u svim smjerovima [17].

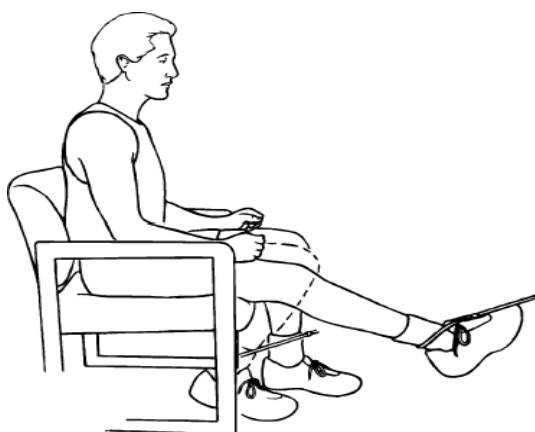


Slika 6.2.4. Prikaz *wall slides* vježbe (Izvor: <https://drjohnroe.com.au/knee-rehabilitation-exercises>)



Slika 6.2.5. Smještaj elektroda kod elektrostimulacije *m.quadricepsa* (Izvor: <https://www.compex.com/en/>)

Faza III kreće s navršenih 5 tjedana, a fokus je na progresiji vježbi i opterećenja operirane noge (Tablica 6.2.1.). Aktivna fleksija koljenskog zgloba u proniranom položaju ide do 60° dok u CPM aparatu 0° - 90°. Kreće se s treningom na biciklu s visokim sjedalom u kombinaciji s elektrostimulacijom *m.quadricepsa*. Opterećenje operirane noge je malo manje od pola tjelesne težine pacijenta. Nastavlja se s vježbama iz prve dvije faze, ali uz veće opterećenje i/ili duže trajanje. Fleksija koljena se može vježbati i u sjedećem položaju gdje guma vezana za ljestve pruža otpor (Slika 6.2.6.) [17].

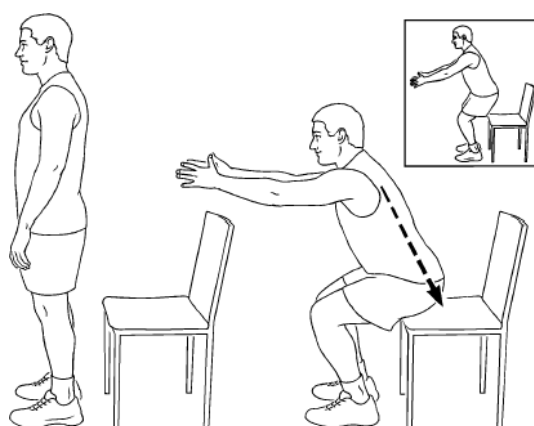


Slika 6.2.6. Prikaz fleksije koljena u sjedećem položaju (Izvor: <https://drjohnroe.com.au/knee-rehabilitation-exercises>)

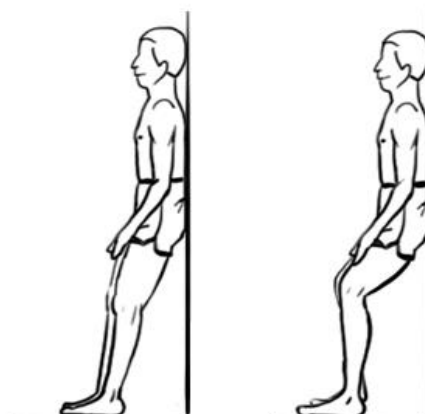
NAVRŠENI 6. TJEDAN	7.-8. TJEDAN	9.-12. TJEDAN
<ul style="list-style-type: none"> • puni opseg pokreta • sobni bicikl-povećati opterećenje • povećati snagu mišića • plivanje • stajanje uz zid i lagani čučanj s fleksijom koljena do 40° • prelazak na hod s jednom štakom 	<ul style="list-style-type: none"> • ortoza ex • pravilan obrazac hoda • balans daska • stajanje i koordinacija na jednoj nozi • pokretna traka • vježbe zatvorenog kinetičkog lanca • puno opterećenje 	<ul style="list-style-type: none"> • testiranje snage • teretana • trčanje • povratak sportskim aktivnostima • zabrana skoka, doskoka, punog čučnja

Tablica 6.2.2. Poslijeoperacijska rehabilitacija nakon artroskopije koljena i rekonstrukcije stražnje ukrižene sveze (Izvor: <https://www.akromion.hr/usluge/fizikalna-terapija-i-rehabilitacija/poslijeoperacijski-protokoli/>)

Nakon navršenog 6. tjedna kreće faza IV te je ortoza prisutna tijekom dana, a u CPM aparatu se dolazi do punog opsega pokreta (Tablica 6.2.2.). Nastavlja se s vježbama na sobnom biciklu, ali se povećava opterećenje. Bitno je povećati snagu mišića pomoću *sit to stand* (ponavljajuće pravilno ustajanje i ponovno sjedanje na stolicu) vježbe uz elektrostimulaciju (Slika 6.2.7.). Također izvodi se vježba *wall squats* do 40° jedan set, pet ponavljanja uz zadržavanje čučnja 30 sekundi (Slika 6.2.8.). Uvodi se vježba *step-up*, naprijed i lateralno uz kontrolu kuka i dorzifleksije stopala. Aktivne kretnje dostižu puni opseg pokreta 0° - 135°, pasivne 0° - 160° (mrtvi mišićni prostor). Aktivacija stražnje strane natkoljenice uključuje vježbe u proniranom položaju uz uteg oko gležnja ili pomoću trake [17].

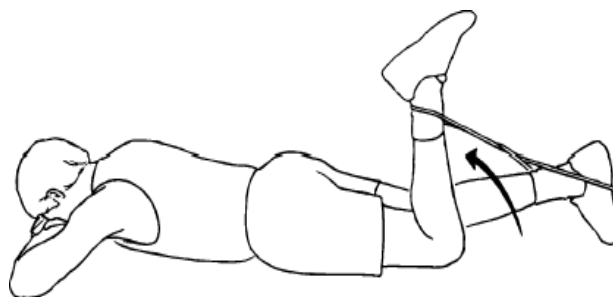


Slika 6.2.7. Prikaz *sit to stand* vježbe (Izvor: <https://drjohnroe.com.au/knee-rehabilitation-exercises>)

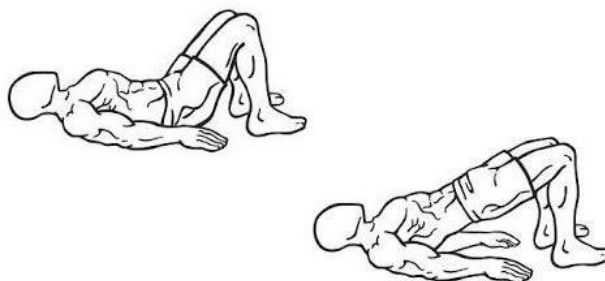


Slika 6.2.8. Prikaz *wall squat* vježbe (Izvor: <https://drjohnroe.com.au/knee-rehabilitation-exercises>)

Sedmi i osmi tjedan postoperativne rehabilitacije uključuje odstranjenje ortoze, usvaja se pravilan obrazac hoda bez štaka te se kreće se vježbama koordinacije, balansa i propriocepcije (Tablica 6.2.2.). Povećanje mišićne snage dobiva se vježbama zatvorenog kinetičkog lanca. Nastavlja se sa *step up* vježbom uz dodatak težine oko gležnjeva ili utega u rukama. *Wall squat* je dopušten 60° - 90°, uvodi se *bridging* i aktivni *hamstrings curls* (u proniranom položaju izvodi se fleksija koljenskog zgloba uz aktivaciju *cora* i težinom oko gležnjeva ili trakom) (Slika 6.2.9. i Slika 6.2.10.) [17]. Vježbe na balans daski uključuju zadržavanje na prstima, na petama te ponavljanje istih vježbi na jednoj nozi. Također, koristi se pjenasta podloga i strunjača. Kako bi se održala opća kondicija nastavlja se s bicikliranjem i plivanjem, a uvodi se veći intenzitet i dulje trajanje [17]. Bitno je napomenuti da su dvije funkcije ključne za normalan obrazac hoda, ekvilibrir (sposobnost zadržavanja uspravnog stava i ravnoteže) te sposobnost iniciranja pokreta i održavanja ritma. Sukladno tome, naglašava se važnost vježbi balansa i koordinacije. Broj ponavljanja svake vježbe i vrijeme trajanja se prilagođava prema dogovoru s fizioterapeutom i mogućnostima pacijenta.

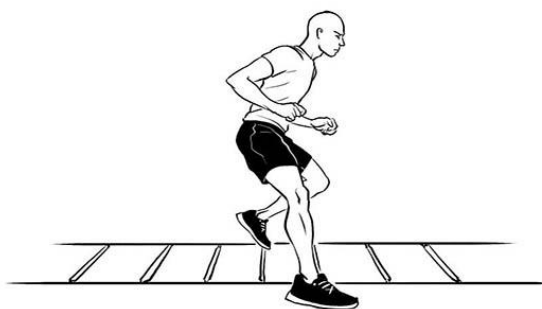


Slika 6.2.9. Prikaz vježbe *hamstrings curls* (Izvor: <https://drjohnroe.com.au/knee-rehabilitation-exercises>)

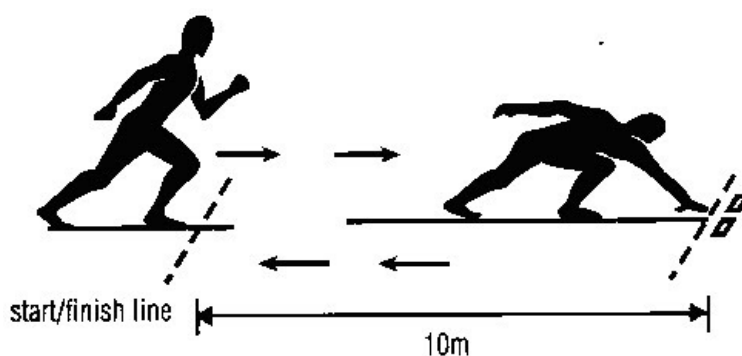


Slika 6.2.10. Prikaz vježbe *bridging* (Izvor: <https://drjohnroe.com.au/knee-rehabilitation-exercises>)

Faza VI uključuje vremenski period od 9. do 12. tjedna (Tablica 6.2.2.). Ponovno se testira snaga, a pacijent kreće u teretanu i počinje s trčanjem. Uvodi se specifični sportski trening, no doskoci i puni čučnjevi nisu dozvoljeni. Uvodi se trening agilnosti i pliometrije te specifični proprioceptivni trening. Vježbe propriocepcije se nadograđuju stajanjem na jednoj nozi dok se drugom izvodi neka aktivnost. Vježbe pliometrije uključuju *ladder drills* i *shuttle run* (Slika 6.2.11. i Slika 6.2.12.). Također, nastavlja se sa svim vježbama iz prethodnih faza. Zadnja faza rehabilitacije uključuje ponovno procjenu opće kondicije, testiranje snage i spremnost pacijenta za povratak sportskim aktivnostima [17]. Tijekom same rehabilitacije pacijent podliježe različitim fizioterapeutskim procedurama kao što je kinesio taping koji koristi kod prisutnosti edema, boli i nestabilnosti koljenskog zgloba.



Slika 6.2.11. *Ladder drills* (Izvor: <https://autop.be/index.php>)



Slika 6.2.12. *Shuttle run* (Izvor: <https://autop.be/index.php>)

Triska Monitari, Arin Supriyadi, Halim Mardianto, na akademskoj konferenciji fizioterapije u Indoneziji 2021. godine, prikazali su studiju slučaja fizioterapije nakon rekonstrukcije stražnjeg križnog ligamenta u akutnoj fazi. Prikazan je slučaj dvadesetogodišnjeg nogometaša iz Sermaga koji je ozlijeđen igrajući nogomet. Tijekom utakmice sudario se s protivnikom, no nastavlja igrati utakmicu do kraja. Bitno je spomenuti da je pacijent doživio motociklističku nesreću, što je pogoršalo stanje koljena. Pacijent je podvrgnut MRI dijagnostici gdje je potvrđena ruptura LCP-a III. stupnja lijevog koljenskog zgloba. Tri mjeseca nakon ozljede pacijent je bio podvrgnut rekonstrukciji LCP-a [17]. Nakon operacije pacijent dolazi na rehabilitaciju s pritužbom na bolove te s ograničenim opsegom pokreta koljenskog zgloba. Sami rezultati pregleda fizioterapeuta pokazuju nekoliko problema kao što je: edem, atrofija, spazam, bol (na pritisak i pokret), ograničen opseg pokreta i poteškoće ravnoteže. Dodatno rezultati pregleda vitalnih znakova pokazuju da je tlak pacijenta 110/80 mmHg, brzina otkucaja srca 76/min, visina 170 cm i tjelesna težina 57 kg. Plan fizioterapije se fokusira na terapijsko vježbanje. Tablica prikazuje intervenciju kojoj je pacijent podvrgnut 3 puta na tjedan temeljeno na LCP *Reconstruction Protocol Brigham and Women's Hospital* (Tablica 6.2.3. i Tablica 6.2.4.) [17].

INTERVENCIJA	SVRHA	FREKVENCIJA
<i>quad set</i>	aktivacija <i>m.quadricepsa</i>	1 set, 10 - 15 ponavljanja 2 - 3 minute
dorzifleksija stopala	aktivacija <i>m.quadricepsa</i>	5 setova po 10 ponavljanja 15 minuta
<i>hamstring set</i>	aktivacija <i>m.hamstringsa</i>	1 set, 10 - 15 ponavljanja 2 - 3 minute
abdukcija kuka	aktivacija ITB-a i adduktora	3 seta, 10 ponavljanja 3 - 5 minuta
<i>heel slide</i>	istezanje <i>m.quadricepsa</i>	1 set, 15 - 25 ponavljanja 2 minute
fleksija koljena na stolici	povećanje opsega pokreta	1 set, 10 - 20 ponavljanja 2 minute
mobilizacija patele	prevencija stvaranja ožiljkastog tkiva	1 set, 10 ponavljanja u svakom smjeru 2 minute

Tablica 6.2.3. Plan rehabilitacije nakon rekonstrukcije LCP-a (Izvor: T. Monitari, A. Supriyadi, H. Mardianto: *Physiotherapy management for post reconstruction posterior cruciate ligament acute phase : A CASE STUDY*, Faculty of Health Sciences, Indonesia, 2021.)

INTERVENCIJA	SVRHA	FREKVENCIJA
fleksija u proniranom položaju	povećanje opsega pokreta	1 set, 10 ponavljanja 3 - 4 minute
<i>wall squat</i>	jačanje mišića nogu, povećanje opsega pokreta, smanjenje boli	1 set, 5 ponavljanja, 30 s zadržati 3 - 5 min
<i>bridging</i>	aktivacija mišića trupa	1 set, 10 ponavljanja, 10 s zadržati 3 - 5 min
dijagonalno prenošenje težine	priprema za normalan obrazac hoda	3 seta, 5 - 10 ponavljanja 3 - 5 min
hodanje prema natrag	priprema za normalan obrazac hoda	3 seta, 5 - 10 ponavljanja 3 - 5 min

Tablica 6.2.4. Plan rehabilitacije nakon rekonstrukcije LCP-a (Izvor: T. Monitari, A. Supriyadi, H. Mardianto: Physiotherapy management for post reconstruction Posterior Cruciate Ligament acute phase : A CASE STUDY, Faculty of Health Sciences, Indonesia, 2021.)

Nakon ponovno provedene procijene, dokazano je učinkovito djelovanje terapijskog vježbanja na smanjenje boli i edema te na povećanje opsega pokreta i poboljšanje ravnoteže (Tablica 6.2.5.) [17].

MJERENJE	PRIJE REHABILITACIJE	NAKON REHABILITACIJE
• bol kod pokreta	5	4
• bol na pritisak	4	3
• opseg pokreta	0° - 0° - 100°	0° - 0° - 120°
• edem	(cm)	(cm)
10 cm iznad koljena	35	34,5
15 cm iznad koljena	35	35
20 cm iznad koljena	38	38
10 cm ispod koljena	31	31
15 cm ispod koljena	33	32

Tablica 6.2.5. Rezultati evaluacije terapijskog vježbanja (Izvor: T. Monitari, A. Supriyadi, H. Mardianto: Physiotherapy management for post reconstruction Posterior Cruciate Ligament acute phase : A CASE STUDY, Faculty of Health Sciences, Indonesia, 2021.)

Studija potvrđuje da vježbe opsega pokreta u akutnoj fazi mogu minimizirati nuspojave imobilizacije kao što su oštećenje hrskavice, prekomjerno stvaranje kolagena i bol. Također, mobilizacija patele se pokazala kao jedan od važnih faktora rehabilitacije što se tiče smanjenog opsega fleksije i stvaranja ožiljkastog tkiva. *M.quadriceps* služi kao dinamički stabilizator u prevenciji translacije tibije u posteriorni dio. Sukladno tome vježbe snage su glavna komponenta rehabilitacije nakon rekonstrukcije LCP-a. Studija navodi da je terapijsko vježbanje sustavno i plansko izvođenje pokreta koji je namijenjen prevenciji smanjenja mišićne snage i vraćanju te poboljšanju tjelesne funkcije. Pasivne vježbe opsega pokreta stimuliraju motoričke neurone s otpuštanjem acetilkolina za poticanje stanica na aktiviranje kalcija tako da se javlja cjelovitost proteina. Ukoliko su kalcij i troponin C aktivirani, održavaju se aktin i miozin, samim time i funkcija mišića u smislu povećanja tonusa. Aktivni trening pokreta osim održavanja opsega, poboljšava cirkulaciju krvi u donjim ekstremitetima kako bi se održala dobra periferna cirkulacija u postoperativnoj fazi rehabilitacije. Temeljeno na danim intervencijama, studija zaključuje da terapijsko vježbanje ima dobre rezultate u akutnoj fazi postoperativne rehabilitacije nakon rekonstrukcije LCP-a. Sam cilj je maksimalna zaštita presatka, održavanje tonusa *m.quadricepsa* i pune ekstenzije, kontrola boli i edema te rana mobilizacija [17].

7. Zaključak

Ruptura stražnjeg križnog ligamenta nije toliko česta pojava, no to ne smanjuje ozbiljnost samog stanja. Sama postoperativna rehabilitacija nakon rekonstrukcije stražnjeg križnog ligamenta zahtjeva veliku posvećenost i stručnost cijelog tima, ne samo fizioterapeuta. Fizioterapeut mora biti educiran znanjem iz područja ortopedije, anatomije i biomehanike, fizioterapijskih i fizikalnih procedura. Bitna je brza i točna dijagnoza same rupture te dobra predoperativna rehabilitacija kako bi se postoperativni plan rehabilitacije lakše proveo. Komunikacija pacijenta i fizioterapeuta predstavlja ključ rehabilitacije, naročito kod postavljanja dugoročnih i kratkoročnih ciljeva. Fizioterapeut treba biti strpljiv i empatičan, samim time pacijent stječe povjerenje, ali i motivaciju kao jedan od glavnih faktora. Individualan program rehabilitacije pruža najveću posvećenost fizioterapeuta pacijentu, što je bitno kod specifičnih sportskih treninga koji često predstavljaju zadnju komponentu rehabilitacije nakon rekonstrukcije stražnjeg križnog ligamenta. Sukladno svemu, uloga fizioterapeuta je povratak pacijenta u aktivnosti svakodnevnog života te sportske aktivnosti, ali i pružanje motivacije za daljnji rad i zdrav način života.

8. Literatura

- [1] M. Pećina: Koljeno: Primijenjena biomehanika, Jugoslavenska medicinska Naklada, Zagreb, 1982.
- [2] W. Platzer: Sustav organa za pokretanje, Medicinska naklada, Zagreb, 2003.
- [3] P. Keros, M. Pećina: Funkcijska anatomija lokomotornog sustava, Naklada Ljevak, Zagreb, 2006.
- [4] M. Pećina: Ortopedija, Naklada Ljevak, Zagreb, 2000.
- [5] Miller D., Thompson R., Hart J.: REVIEW OF ORTHOPAEDICS, Philadelphia, Saunders, an imprint of Elsevier Inc. 2012.
- [6] T. D. Cooke, E. A. Sled, R. A. Scudamore: Frontal plane knee alignment: a call for standardized measurement. The Journal of Rheumatology, br. 9, rujan 2007, str.1796-1801
- [7] S. L. Logterman, F. B. Wydra, R. M. Frank: Posterior Cruciate Ligament: Anatomy and Biomechanics, Springer Science+Business Media, br. 11, svibanj 2018, str. 510-514
- [8] A. T. Janousek, D. G. Jones, M. Clatworthy, L. D. Higgin, F. H. Fu: Posterior Cruciate Ligament Injuries of the Knee Joint, Center for Sports Medicine and Rehabilitation, Pittsburgh, prosinac 1999, str. 429-441
- [9] B. Koo Lee, S. Woo Nam: Rupture of Posterior Cruciate Ligament: Diagnosis and Treatment Principles, Department of Orthopedic Surgery, Korea, Knee Surg Relat Res, 2011, str. 135-141
- [10] A. Murphy, A. Dixon: Knee protocol (MRI), Radiopaedia.org., 2019.
- [11] D. Wang, J. Graziano, R. J. Williams III, C. J. Jones: Nonoperative Treatment of PCL Injuries: Goals of Rehabilitation, Current Reviews in Musculoskeletal Medicine, 2018, br. 11. str. 290-297
- [12] V. Pandey, C. H. Brown, S. Tapaswi: Posterior Cruciate Ligament Reconstruction, 2014, str. 476-500
- [13] J. A. Bergfeld, D. R. McAllister, R. D. Parker, A. D. Valdevit, H. E. Kambic: A biomechanical comparison of posterior cruciateligament reconstruction techniques, Am J. Sports Med.2001, str. 129-136
- [14] F. R. Noyes: Function of the posterior cruciate ligament and posterolateral structures. Noyes' Knee Disorders Surgery, Rehabilitation, Clinical Outcomes, United States, 2010, pog. 20-21

- [15] J. T. Shearn, E. S. Grood, F. R. Noyes, M. S. Levy: Two-bundle posterior cruciate ligament reconstruction: how bundle tension depends on femoral placement, 2004, str. 1262-1270
- [16] I. Klaić, L. Jakuš: Fizioterapijska procjena, Zdravstvene veleučilište Zagreb, Zagreb, 2017.
- [17] T. Monitari, A. Supriyadi, H. Mardianto: Physiotherapy management for post reconstruction Posterior Cruciate Ligament acute phase: A CASE STUDY, Faculty of Health Sciences, Indonesia, 2021.

Popis slika

Slika 2.1. Prikaz medijalnog (LCM) i lateralnog (LCL) kolateralnog ligamenta te prednje (LCA) i stražnje (LCP) ukrižene sveze (Izvor: https://www.bolnica-nemec.hr/upload/katalog/2017-2-8_ozljede_straznjeg_kriznog_ligamenta.jpg)

Slika 2.1.1. Osi koljenskog zgloba (Izvor: D Miller., R Thompson., J. Hart: REVIEW OF ORTHOPAEDICS, Philadelphia, Saunders, an imprint of Elsevier Inc. 2012.)

Slika 2.2.1. Prikaz anterolateralnog (A) i posteromedijalnog (B) snopa LCP-a (Izvor: S. L. Logterman, F. B. Wydra, R. M. Frank: Posterior Cruciate Ligament: Anatomy and Biomechanics, Springer Science+Business Media, br. 11, svibanj 2018, str. 510-514)

Slika 3.1. Prikaz zategnutosti anterolateralnog i posteromedijalnog snopa LCP-a kod fleksije i ekstenzije koljena (Izvor: A. T. Janousek, D. G. Jones, M. Clatworthy, L. D. Higgin, F. H. Fu: Posterior Cruciate Ligament Injuries of the Knee Joint, Center for Sports Medicine and Rehabilitation, Pittsburgh, prosinac 1999, str. 429-441)

Slika 4.1.1. Test stražnje ladice (Izvor: <https://journals.sagepub.com/doi/10.1177/0363546507312641?icid=int.sj-abstract.similar-articles.3>)

Slika 4.1.2. Aktivni test kvadricepsa (Izvor: A. T. Janousek, D. G. Jones, M. Clatworthy, L. D. Higgin, F. H. Fu: Posterior Cruciate Ligament Injuries of the Knee Joint, Center for Sports Medicine and Rehabilitation, Pittsburgh, prosinac 1999, str. 429-441)

Slika 4.1.3. Obrnuti pivot-shift test (Izvor: <https://journals.sagepub.com/doi/10.1177/0363546507312641>)

Slika 4.1.4. Loomer test (Izvor: <https://www.sciencedirect.com/science/article/abs/pii/S0268089003000240>)

Slika 5.1.1. Rana imobilizacijska ortoza (Izvor: <https://www.ortho-team.ch/produkte/knie-2/knieorthese-medi-pts>)

Slika 5.2.1.1. Artroskopski prikaz desnog koljena s presatkom stražnjeg križnog ligamenta (Izvor: V. Pandey, C. H. Brown, S. Tapaswi: Posterior Cruciate Ligament Reconstruction, 2014, str. 476-500)

Slika 5.2.2.2. Fiksacija tibijalnog dijela presatka stražnjeg križnog ligamenta (Izvor: V. Pandey, C. H. Brown, S. Tapaswi: Posterior Cruciate Ligament Reconstruction, 2014, str. 476-500)

Slika 6.2.1. Prikaz heel prop vježbe (Izvor: <https://exer-pedia.com/exercise/video-knee-mobility-heel-slides/>)

Slika 6.2.2. Prikaz *co-contraction* vježbe (Izvor: <https://drjohnroe.com.au/knee-rehabilitation-exercises>)

Slika 6.2.3. Prikaz *ankle pumps* vježbe (Izvor: <https://drjohnroe.com.au/knee-rehabilitation-exercises>)

Slika 6.2.4. Prikaz *wall slides* vježbe (Izvor: <https://drjohnroe.com.au/knee-rehabilitation-exercises>)

Slika 6.2.5. Smještaj elektroda kod elektrostimulacije *m.quadricepsa* (Izvor: <https://www.compex.com/en/>)

Slika 6.2.6. Prikaz fleksije koljena u sjedećem položaju (Izvor: <https://drjohnroe.com.au/knee-rehabilitation-exercises>)

Slika 6.2.7. Prikaz *sit to stand* vježbe (Izvor: <https://drjohnroe.com.au/knee-rehabilitation-exercises>)

Slika 6.2.8. Prikaz *wall squat* vježbe (Izvor: <https://drjohnroe.com.au/knee-rehabilitationexercises>)

Slika 6.2.9. Prikaz vježbe *hamstrings curls* (Izvor: <https://drjohnroe.com.au/knee-rehabilitation-exercises>)

Slika 6.2.10. Prikaz vježbe *bridging* (Izvor: <https://drjohnroe.com.au/knee-rehabilitation-exercises>)

Slika 6.2.11. *Ladder drills* (Izvor: <https://autop.be/index.php>)

Slika 6.2.12. *Shuttle run* (Izvor: <https://autop.be/index.php>)

Popis tablica

Tablica 3.1. Klasifikacija ozljeda stražnjeg križnog ligamenta (Izvor: A. T. Janousek, D. G. Jones, M. Clatworthy, L. D. Higgin, F. H. Fu: Posterior Cruciate Ligament Injuries of the Knee Joint, Center for Sports Medicine and Rehabilitation, Pittsburgh, prosinac 1999, str. 429-441)

Tablica 6.2.1. Poslijeoperacijska rehabilitacija nakon artroskopije koljena i rekonstrukcije stražnje ukrižene sveze (Izvor: <https://www.akromion.hr/usluge/fizikalna-terapija-i-rehabilitacija/poslijeoperacijski-protokoli/>)

Tablica 6.2.2. Poslijeoperacijska rehabilitacija nakon artroskopije koljena i rekonstrukcije stražnje ukrižene sveze (Izvor: <https://www.akromion.hr/usluge/fizikalna-terapija-i-rehabilitacija/poslijeoperacijski-protokoli/>)

Tablica 6.2.3. Plan rehabilitacije nakon rekonstrukcije LCP-a (Izvor: T. Monitari, A. Supriyadi, H. Mardianto: Physiotherapy managment for post reconstruction posterior cruciate ligament acute phase : A CASE STUDY, Faculty of Health Sciences, Indonesia, 2021.)

Tablica 6.2.4. Plan rehabilitacije nakon rekonstrukcije LCP-a (Izvor: T. Monitari, A. Supriyadi, H. Mardianto: Physiotherapy managment for post reconstruction Posterior Cruciate Ligament acute phase : A CASE STUDY, Faculty of Health Sciences, Indonesia, 2021.)

Tablica 6.2.5. Rezultati evaluacije terapijskog vježbanja (Izvor: T. Monitari, A. Supriyadi, H. Mardianto: Physiotherapy managment for post reconstruction Posterior Cruciate Ligament acute phase : A CASE STUDY, Faculty of Health Sciences, Indonesia, 2021.)

Sveučilište Sjever

IZJAVA O AUTORSTVU

Završni/diplomski rad isključivo je autorsko djelo studenta koji je isti izradio te student odgovara za istinitost, izvornost i ispravnost teksta rada. U radu se ne smiju koristiti dijelovi tuđih radova (knjiga, članaka, doktorskih disertacija, magistarskih radova, izvora s interneta, i drugih izvora) bez navođenja izvora i autora navedenih radova. Svi dijelovi tuđih radova moraju biti pravilno navedeni i citirani. Dijelovi tuđih radova koji nisu pravilno citirani, smatraju se plagijatom, odnosno nezakonitim prisvajanjem tuđeg znanstvenog ili stručnoga rada. Sukladno navedenom studenti su dužni potpisati izjavu o autorstvu rada.

Ja, Paula Holmjec (ime i prezime) pod punom moralnom, materijalnom i kaznenom odgovornošću, izjavljujem da sam isključivi autor/ica završnog/diplomskog (obrisati nepotrebno) rada pod naslovom Fizioterapija u slučaju nezgodnosti u starijoj dobi (upisati naslov) te da u navedenom radu nisu na nedozvoljeni način (bez pravilnog citiranja) korišteni dijelovi tuđih radova.

Student/ica:
(upisati ime i prezime)

Paula Holmjec
(vlastoručni potpis)

Sukladno čl. 83. Zakonu o znanstvenoj djelatnosti i visokom obrazovanju završne/diplomske radove sveučilišta su dužna trajno objaviti na javnoj internetskoj bazi sveučilišne knjižnice u sastavu sveučilišta te kopirati u javnu internetsku bazu završnih/diplomskih radova Nacionalne i sveučilišne knjižnice. Završni radovi istovrsnih umjetničkih studija koji se realiziraju kroz umjetnička ostvarenja objavljuju se na odgovarajući način.

Sukladno čl. 111. Zakona o autorskom pravu i srodnim pravima student se ne može protiviti da se njegov završni rad stvoren na bilo kojem studiju na visokom učilištu učini dostupnim javnosti na odgovarajućoj javnoj mrežnoj bazi sveučilišne knjižnice, knjižnice sastavnice sveučilišta, knjižnice veleučilišta ili visoke škole i/ili na javnoj mrežnoj bazi završnih radova Nacionalne i sveučilišne knjižnice, sukladno zakonu kojim se uređuje znanstvena i umjetnička djelatnost i visoko obrazovanje.