

# Fizioterapija u prevenciji cervikalne boli kod pilota

---

Rožman, Matea

Undergraduate thesis / Završni rad

2023

Degree Grantor / Ustanova koja je dodijelila akademski / stručni stupanj: **University North / Sveučilište Sjever**

Permanent link / Trajna poveznica: <https://um.nsk.hr/um:nbn:hr:122:683702>

Rights / Prava: [In copyright](#)/[Zaštićeno autorskim pravom.](#)

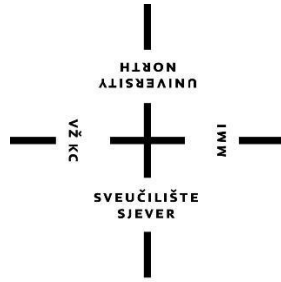
Download date / Datum preuzimanja: **2024-12-27**



Repository / Repozitorij:

[University North Digital Repository](#)





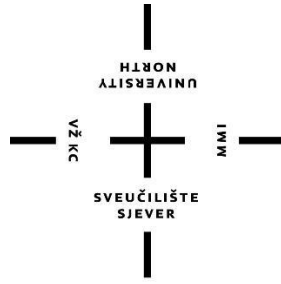
**Sveučilište  
Sjever**

**Završni rad br. 256/FIZ/2023**

## **Fizioterapija u prevenciji cervikalne boli kod pilota**

Matea Rožman, 033604462

Varaždin, rujan 2023. godine



**Sveučilište  
Sjever**

**Odjel za fizioterapiju**

**Završni rad br. 256/FIZ/2023**

## **Fizioterapija u prevenciji cervikalne boli kod pilota**

**Student**

Matea Rožman, 0336044625

**Mentor**

Anica Kuzmić, mag. physioth.

Varaždin, rujan 2023. godine

# Prijava završnog rada

## Definiranje teme završnog rada i povjerenstva

ODJEL	Odjel za fizioterapiju		
STUĐIJ	prediplomski stručni studij Fizioterapija		
PROFESOR	Matea Rožman	IME I AG	0336044625
DATA	29.08.2023.	KOLEGIJ	Fizioterapija u traumatologiji
TEMA RADA	Fizioterapija u prevenciji cervikalne boli kod pilota		
HRVATSKI NASLOV RADA	Physiotherapy in the prevention of cervical pain in pilots		
MENTOR	Anica Kuzmić, mag.physioth.	FRANJE	predavač
ČLANOVI POVJERENSTVA	1. doc.dr.sc. Ivana Živođer, predsjednik		
	2. Anica Kuzmić, pred., mentor		
	3. doc.dr.sc., Helena Munivrana Škvorc., član		
	4. Nikola Zaplak Dogač, pred., zamjenski član		
	5. _____		

## Zadatak završnog rada

BR. 258/FIZ/2023

OPIS

Zrakoplovna medicina je prvobitno grana preventivne medicine. Njena osnovna zadaća je poučavanje utjecaja letenja, zrakoplova i sredine u kojoj se ono odvija na zdravlje i funkcioniranje ne samo pilota već i ostalih članova tima. Piloti imaju važnu zadaću, u kojoj puno čimbenika može utjecati na njihovu mišićno-koštanu strukturu tijela. Iz svega navedeno potrebna je velika pozornost na prevenciju boli u vratu kako bi piloti mogli normalno i nesmetano upravljati zrakoplovom. Nespecifična bol ima multifaktorijsan mehanizam nastanka, a podrijetlo i precizni patofiziološki mehanizmi kronične boli ostaju nejasni. Čimbenici rizika koji se mogu izdvojiti opisani više u radu su sila gravitacije i ubrzanja, koje su gotovo stalno prisutne. Ergonomija kokpita gdje pilot provodi sate s nagnutom glavom, letačka kaciga, kao i njezini dodatci koji doprinose težini kacige i lošoj poziciji glave i vrata, posturalna kontrola, zamor i vibracije koje uvelike utječu na cervikalnu kraježnicu u pilota. Osim individualnih zdravstvenih posljedica bol u cervikalnoj regiji utječe na motoričku kontrolu, razinu koncentracije i posturalnu stabilnost. Bol u cervikalnom dijelu kraježnice veliki je problem u pilota u zrakoplovstvu. Piloti doživljavaju akutnu, prolaznu i kroničnu bol u vratu koja je povezana s letačkim operacijama. Bol u vratu također može utjecati i na motoričku kontrolu, razinu koncentracije i posturalnu stabilnost, a stoga može i utjecati na sigurnost letenja. Prevencija cervikalne boli u pilota trebala bi započeti čim prije kako ne bi došlo do pogoršanja stanja.

ZADATAK DODAN 29.08.2023.

HRVATSKI NASLOV RADA

IME I AG

HRVATSKI NASLOV RADA

IME I AG

## **Predgovor**

Veliku zahvalnost dugujem svojoj mentorici *Anici Kuzmić*, magistri fizioterapije koja me podržavala u izboru i obradi ove teme, zahvaljujem joj na svakoj sugestiji, te ugodnoj suradnji prilikom pisanja ovog završnog rada.

Također, zahvaljujem se svim profesorima i mentorima Sveučilišta Sjever na prenesenom znanju tijekom studija.

Također se želim zahvaliti i vojnom pilotu helikoptera, gospodinu *Damiru Peraku* koji je izradu ovog rada učinio nezaboravnim, zabavnim i edukativnim, kao i gospodinu *Josipu Kamenečkom* na zajedničkoj suradnji.

Na kraju bih se zahvalila svojoj *Obitelji* koja mi je bila velika podrška, snaga i motivacija tijekom studiranja.

Matea

## Sažetak

Zrakoplovna medicina je prvobitno grana preventivne medicine čiji je zadatak poučavanje utjecaju letenja, zrakoplova i sredine u kojoj se odvija, na zdravlje i funkcioniranje ne samo pilota već i ostalih članova tima. Piloti imaju važnu zadaću u kojoj puno čimbenika može utjecati na njihovu mišićno koštanu strukturu tijela. Iz svega navedeno potrebno je obratiti veliku pozornost na prevenciju boli u vratu, kako bi piloti mogli normalno i nesmetano upravljati zrakoplovom. Osim profesionalne edukacije pilota prevencija je vrlo važna komponenta, ne samo za zdravstveno stanje pojedinca, već i za dobrobit suputnika. Prevencija cervikalne boli u pilota trebala bi započeti čim prije kako ne bi došlo do pogoršanja stanja. Bol u cervikalnom dijelu kralježnice veliki je problem kod pilota u zrakoplovstvu. Piloti doživljavaju akutnu, prolaznu i kroničnu bol u vratu koja je povezana s letačkim operacijama. Bol u području cervikalne kralježnice, također može utjecati na motoričku kontrolu pilota, razinu njegove koncentracije i posturu što neminovno dovodi i do utjecaja na sigurnost letenja. Nespecifična bol ima stresogeni mehanizam nastanka, a podrijetlo i precizni patofiziološki mehanizmi kronične boli ostaju nejasni. Čimbenici rizika koji se mogu izdvojiti opisani više u radu su sile gravitacije i ubrzanja, koje su gotovo stalno prisutne. Ergonomija kokpita gdje pilot provodi sate s nagnutom glavom, letačka kaciga, kao i njezini dodatci koji doprinose težini kacige i lošoj poziciji glave i vrata, posturalnoj prilagodbi, zamoru i vibraciji uvelike utječu na cervikalnu kralježnicu u pilota. U prikazu slučaja naveden je slučaj vojnog pilota s nespecifičnom boli u vratu popraćenom glavoboljama, te cijeli rehabilitacijski proces, od kliničkog pregleda fizioterapeuta, fizioterapijske procjene i primjene postupaka. U ovom se radu najviše fokusiralo o prevenciji boli u cervikalnoj kralježnici, koja se može pojaviti zbog mnogo navedenih razloga. O ovoj temi bi se trebalo više proučavati te je ovaj završni rad samo dio problematike u svakidašnjici pilota.

**Ključne riječi:** pilot, zrakoplovna medicina, prevencija, bol, cervikalna kralježnica

## **Abstract**

Aviation medicine is originally a branch of preventive medicine whose task is to teach the impact of flying, the aircraft and the environment in which it takes place, on the health and functioning of not only the pilot but also other team members. Pilots have an important task in which many factors can affect their musculoskeletal body structure. From all of the above, it is necessary to pay great attention to the prevention of neck pain, so that pilots can operate the aircraft normally and smoothly. In addition to the professional training of pilots, prevention is a very important component, not only for the health of the individual, but also for the well-being of fellow passengers. Prevention of cervical pain in pilots should be started as soon as possible so that the condition does not worsen. Cervical spine pain is a major problem for aviation pilots. Pilots experience acute, transient, and chronic neck pain associated with flight operations. Pain in the area of the cervical spine can also affect the motor control of the pilot, his level of concentration, and posture, which inevitably leads to an impact on flight safety. Nonspecific pain has a stressogenic mechanism of origin, and the origin and precise pathophysiological mechanisms of chronic pain remain unclear. The risk factors that can be singled out, described earlier in the paper, are the forces of gravity and acceleration, which are almost constantly present. The ergonomics of the cockpit where the pilot spends hours with his head tilted, the flight helmet, as well as its accessories that contribute to the weight of the helmet and poor head and neck position, postural adjustment, fatigue, and vibration greatly affect the cervical spine in the pilot. The case report describes the case of a military pilot with non-specific pain in the neck accompanied by headaches, and the entire rehabilitation process, from the clinical examination by a physiotherapist, physiotherapy assessment and application of procedures. In this paper, the main focus was on the prevention of pain in the cervical spine, which can occur for many reasons. This topic should be studied more, and this final paper is only part of the problems in the daily life of pilots.

**Key words:** pilot, aviation medicine, prevention, pain, cervical spine

## **Popis korištenih kratica**

m. musculus

lig. ligament

O<sub>2</sub> kisik

G<sub>s</sub> gravitacijska sila

NVG naočale za noćno gledanje

HUD Heads Up Display

CT komjutorizirana tomografija

MR magnetska rezonanca

EMG elektromiografija

VAS vizualno analogna ljestvica

S-LANSS Self-Reported Leeds Assessment of Neuropatic Symptoms and Signs

MMT manualni mišićni test

CFRT Test cervikalne fleksije i rotacije

Hz Herc

SHR Skapulohumeralni refleks

PSF Patient-Specific Functional Scale

NDI Neck Disability Index

TENS transkutana električna nervna stimulacija



## Sadržaj

1. Uvod.....	1
2. Anatomija cervikalnog dijela kralježnice .....	3
2.1. Koštani sustav .....	3
2.2. Mišićni sustav .....	4
2.3. Zglobne i ligamentarne strukture.....	5
3. Zrakoplovna medicina .....	7
3.1. Povijest zrakoplovstva .....	8
3.2. Povijest zrakoplovne medicine .....	9
4. Uzroci nastanka mišićno-koštanih problema kod pilota u cervikalnom dijelu kralježnice 11	
4.1. G–sile i ubrzanja .....	11
4.2. Letačka kaciga .....	13
4.3. Kokpit.....	15
4.4. Vibracije .....	15
4.5. Posturalna kontrola.....	16
4.6. Zamor .....	17
5. Epidemiologija i tijek boli cervikalne kralježnice .....	18
5.1. Epidemiologija .....	18
5.2. Tijek boli cervikalne kralježnice .....	18
6. Klinički pregled .....	20
6.1. Evaluacija .....	20
6.2. Dijagnostika .....	20
7. Fizioterapijska procjena .....	22
7.1. Anamneza .....	22
7.2. Inspekcija i palpacija .....	22
7.3. Manualni mišićni test.....	23
7.4. Index sagitalne gibljivosti cervikalne kralježnice .....	24
7.5. Goniometrija .....	24

7.6. Specifični testovi za cervikalnu kralježnicu .....	25
7.7.1. Provokacijski testovi .....	25
7.7.2. Stres-test podignute ruke .....	26
7.7.3. Adsonov test .....	27
7.7.4. Test cervikalne fleksije i rotacije-CFRT .....	27
7.7.5. Vibracijski osjet .....	27
7.8. Specifični refleksi.....	28
7.8.1. Obrnuti supinator (brachioradialis) refleks .....	28
7.8.2. Skapulohumeralni refleks (SHR) .....	29
7.9. Složeni upitnici .....	30
8. Liječenje i terapijske procedure .....	31
8.1. Manualna masaža .....	32
8.2. Termoterapija.....	32
8.3. Hidroterapija .....	33
8.4. Terapija pokretom .....	33
8.5. Elektroterapija.....	34
8.5.1. Ultrazvuk.....	34
8.5.2. Laser .....	35
8.5.3. TENS .....	35
8.5.4. Magnetoterapija .....	36
9. Edukacija i prevencija.....	37
10. Prikaz slučaja.....	39
11. Zaključak .....	48
12. Literatura.....	49
Popis slika.....	53
Prilozi	

## 1. Uvod

Zrakoplovstvo je grana tehnike koja se kontinuirano razvija, tako je sukladno tome potrebno pratiti i zrakoplovnu medicinu, te poticati njezin razvoj. Zrakoplovna medicina je zasebna vrsta medicine koja se u svom pristupu razlikuje od drugih grana medicine. Za razliku od tradicionalnih grana medicine koje proučavaju, liječe i rehabilitiraju nenormalne situacije u normalnim uvjetima, zrakoplovna medicina s druge strane proučava normalnosti u nenormalnim okruženjima i uvjetima. Piloti u zrakoplovstvu imaju veoma važan zadatak u prijevozu putnika, brizi i sigurnosti zrakoplova, kao i pravodobnim reakcijama u slučaju kvara na zrakoplovu [1,2]. Pošto suvremeni zrakoplovi lete sve više i brže te u instrumentalnim uvjetima, piloti se sve češće susreću s mogućnostima onesposobljenja zbog bolova u zglobovima, dezorijentacije, hipoksije, smanjenje sposobnosti leta zbog bolesti, oštećenja ili ograničenja, djelovanja letova i slično. Osjećaj sigurnosti tijekom leta bazira se na potrebnom razumijevanju osnovnih medicinskih činjenica koje sprječavaju većinu opasnih situacija koje se događaju prilikom leta [3, 4]. Moderna izvješća o navedenom su se tek počela pojavljivati otprilike prije 40 godina, a raniji pokušaji razumijevanja problema kroz anketiranje upitnika, upućuju ju da posada zrakoplova uglavnom osjeća tupe bolove [5, 6]. Porast broja žena u profesiji pilota, dolazi do povećanih istraživanja povezanih s bolovima u vratu i ozljedama kod posade [7]. Nakon kardiovaskularnih i neuroloških poremećaja, bolesti mišićno-koštanih sustava treći su najčešći uzrok boli u pilota. Degenerativne promijene na vratnim kralješcima, istegnuća, ozljede ligamenata i impingement sindromi, također mogu uzrokovati akutnu ili kroničnu bol u cervikalnom dijelu kralježnice. Među najčešćim pretpostavljenim čimbenicima mogu se izdvojiti nepovoljan i statičan položaj u kokpitu tijekom leta, izloženost niskofrekventnim vibracijama visoke amplitude, produljeno opterećenje vratne kralježnice zbog uporabe letačke kacige kao i djelovanje gravitacijske sile na tijelo [3,4]. Vibracije koje su neizbježne u zrakoplovstvu imaju velik utjecaj na koštano zglobni sustav pojavom degenerativnih promijena. Isto tako, prisutan zamor uzrokuje kompleksne poremećaje koje se najčešće manifestiraju smetnjama sna, kroničnim smetnjama pokretljivosti i bolova pretežito kroničnog tipa osobito u cervikalnoj kralježnici [3,4]. Navedena bol kod pilota predstavlja ozbiljan profesionalni problem. Iako se smatra da se bol pojavljuje kao prirodni tijek, trenutno je procijenjeno da 10 do 30% osoba razvija kronične simptome. U odabiru fizioterapijskog plana i programa za pilota potrebno je imati na umu sve njegove osobne i prethodno navedene čimbenike u provedbi subjektivnog i objektivnog pregleda [3].

U ovom radu biti će opisano zrakoplovstvo, profesija pilota, te kako njihov posao i potrebna korištena oprema utječe na cervikalnu kralježnicu te kako pravodobno prevenirati bol u vratu. O samoj prevenciji nalazi se oskudna literatura, izuzev velikog broja istraživanja koja upućuju kako je ovo zapravo veliki problem u svakidašnjici pilota.

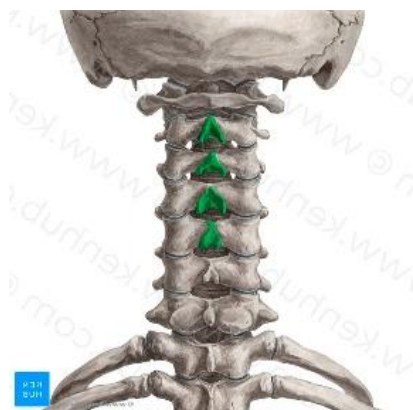Ovaj završni rad služi kako bi zrakoplovstvo približio medicini, odnosno prevenciji zdravlja pilota da čim duže mogu odrađivati svoj posao bez bolova i uspješno produživali svoju licencu. U ovom radu će većinom govoriti o nespecifičnoj boli u vratu koja je jedna od najčešćih bolnih senzacija uzrokovana dugotrajnim zadržavanjem glave u jednom položaju kao najčešći mehanički poremećaj cervikalne kralježnice. U prikazu slučaja biti će opisan fizioterapijski postupak kod umirovljenog vojnog pilota od uzimanja anamneze do primijenjenih terapija. Biti će opisan subjektivni i objektivni pregled uz korištenje metode inspekcije, palpacije, manualnog mišićnog testa, indeksa sagitalne gibljivosti kralježnice, goniometrija i ostali specifični testovi za cervikalnu kralježnicu. Nakon toga biti će prikazan individualno izrađen plan i program rehabilitacijskih postupaka u cilju prevencije nastanka boli.

## 2. Anatomija cervikalnog dijela kralježnice

Kralježnica, *columna vertebralis* je stup koji drži ljudsko tijelo uspravnim, te čini centralni dio skeleta i pruža se od lubanje do zdjelice. Dijeli se na 7 cervikalnih kralješka, 12 torakalnih kralješka, 5 lumbalnih, 5 sakralnih i 3 do 5 trtičnih kralježaka [8, 9].

### 2.1. Koštani sustav

Cervikalni dio kralježnice sastoji se od sedam kralježaka (Slika 2.1.1). Zbog svojeg konveksnog izgleda prema naprijed, poprima izgled cervikalne lordoze. Morfološka specifičnost ovog dijela kralježnice od ostalih dijelova se razlikuje po rascijepljenom šiljastom i poprečnom nastavku, te posebnom otvoru u poprečnom nastavku (*foramen transversarium*). Što se tiče opsega pokreta cervikalni dio kralježnice je pokretljiv u svim smjerovima, zbog zglobnih površina koje su postavljene u smjerovima ravno i koso, donje strukture naprijed i dolje, gornje strukture natrag i gore, te zatvaraju kut s vodoravnom ravninom od  $45^{\circ}$  [8, 9].



Slika 2.1.1. Posteriorni prikaz koštane strukture vratne kralježnice  
Izvor: <https://www.kenhub.com/en/library/anatomy/cervical-spine>

Atlas (C1), odnosno prvi kralježak cervikalnog dijela kralježnice, nema trup i sastoji se od dva luka (*arcus anterior*, *arcus posterior*), koji omeđuju *foramen vertebrale*. Na prednjoj strani *arcusa anterior* nalazi se *tuberculum anterior*, dok sa stražnje strane *fovea dentis*. *Arcus posterior* koji je stražnji dulji luk sa svoje lateralne strane ima žlijeb kroz kojeg prolazi prvi cervikalni živac i *sulcus arteria vertebralis*. Koštana zadebljanja, *massae lateralis*, nalaze se na mjestu spajanja dva luka. Na zadebljanjima s njihove gornje i donje strane nalaze se zglobne udubine: *fovea articulares superiores*, i *facies articulares inferiores*. Lateralno od zadebljanja je *processus transversarius*, na kojem se nalazi *foramen transversarium* [8,9].

Axis (C2) je drugi cervikalni kralježak. Za razliku od atlasa sastoji se od dva trupa: zub (*dens axis*), te vlastitog trupa. Dens axis koji je srastao s axisom, zapravo je i dio atlasa. Na njemu se uočavaju dvije plohe: *facies articularis posterior* koja služi kao spoj s ligamentom (*lig. transversum atlantis*), te *facies articularis anterior* koji služi za spoj s foveom dentis. Lateralno od densa su zglobovi nastavci *processus articulares superior*. Transverzalni nastavci na kojima je otvor foramen transversarium se mogu naći na lateralnoj strani trupa axisa. Posteriorno od trupa nalazi se luk kralješka, *arcus vertebrae*, i on završava s rascijepljenim *processus spinosus*. *Vertebra prominens* (C7) poznati je kao i sedmi vratni kralježak. Najistaknutiji je kralježak donjeg dijela vratne kralježnice zbog svog dugog i ne rascijepljenog šiljastog nastavka, koji nalikuje na prsne kralješke, te se zato lako može palpirati ispod kože [8,9].

## 2.2. Mišićni sustav

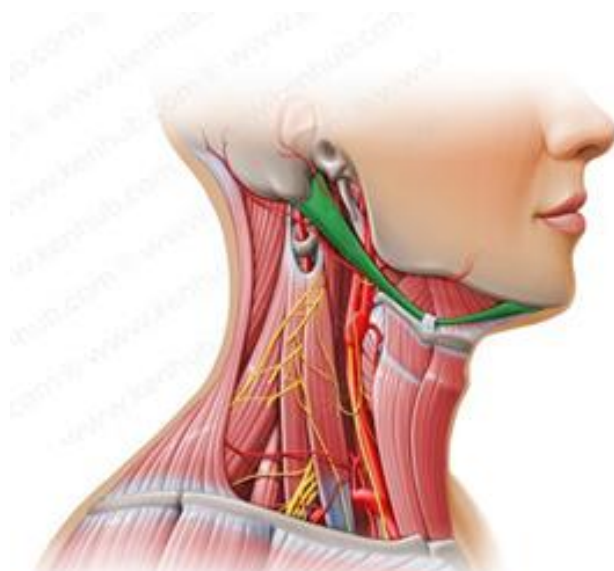
Mišići vrata (Slika 2.2.1.), imaju važnu ulogu stabilizatora i dodatni dinamički oslonac kralježnice. Također, omogućavaju veću otpornost na torzijska i tlačna opterećenja. Glavne skupine u koje su podijeljeni su: anteriorna, posteriorna i lateralna skupina. Ova podjela općenito je i povezana s funkcijom, primjerice funkcija posteriorne skupine je istezanje vrata. Uz ostalo, mišići vrata usko su povezani s nizom važnih struktura koje prolaze između glave te prsnog koša, u koje se uključuju krvne žile, dijelovi struktura dišnog i gastrointestinalnog sustava, te živci [8,9].

Prednji vratni mišići, dijele se u tri podskupine: površinski mišići, suprahioidni mišići, te infrahioidni mišići. Površinski mišići smješteni na površini vrata su: *musculus (m.) sternocleidomastoideus* i *m. platysma*. Suprahioidni mišići nalaze se iznad podjezične kosti (*os hyoideum*), te se sastoji od genohioidnog mišića, milohioidnog mišića, digastričnog mišića, te stilohioidnog mišića. Infrahioidni mišići, kako samo ime sugerira smješteni su ispod podjezične kosti, te se sastoje od omiohioidnog, sternohioidnog, tiroidnog, i sternotiroidnog mišića [8,9].

Lateralni vratni mišićni, poznati još pod nazivom lateralni vertebralni mišići, prolaze koso duž bočne strane vrata. Ovdje su smješteni i skupina skalenih mišića, prednje, srednje i stražnje strane, te se protežu između gornja dva rebra i poprečnih nastavaka cervikalnih kralježaka. Kako se ovi mišići nalaze na bočnoj strani, njihova funkcija je ipsilateralna fleksija vrata [8,9].

Posteriorni vratni mišići, povezuju lubanju s kralježničnim stupom te prsnim pojasom. Ovi se mišići dijele na slojeve: površinski, dubinski i najdublji sloj. Površinski sloj sastoji se od

*spleniusa capitis et cervicis* i *trapeziusa*. Duboki sloj sadrži nekoliko mišića, koji imaju zajednički naziv cervikalni transverzospinalni mišići a to su: *semispinalis capitis*, *semispinalis cervicis*, i *multifidus cervicis*. Najdublji sloj sastoji se od *intertransversarii colli* mišići, subokcipitalni mišići i *interspinales cervicis* [8,9] .



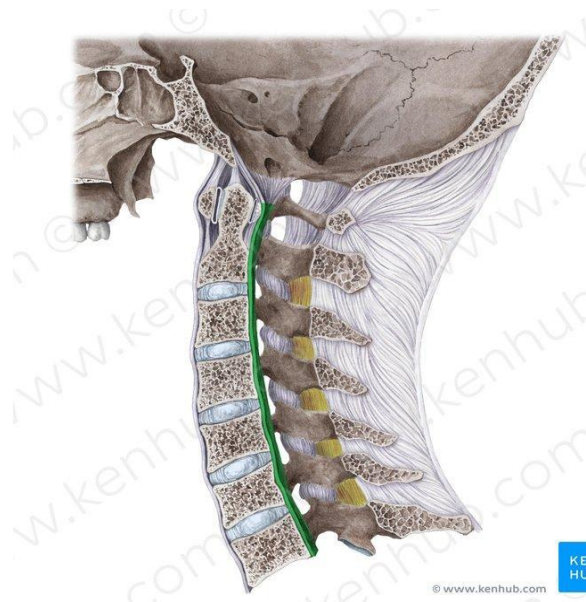Slika 2.2.1. Lateralni prikaz muskulature vrata

Izvor: <https://www.kenhub.com/en/library/anatomy/muscles-of-the-neck-an-overview>

### 2.3. Zglobne i ligamentarne strukture

Zglobni sustav se dijeli na dvije vrste zglobova specifičnih za cervikalnu kralježnicu, a to su: atlasno-aksijalni i atlanto-okcipitalni zglob. Atlanto-aksijalni zglobovi nastaju između axisa i atlasa. Lateralni atlanto-aksijalni zglobovi su ravni sinovijalni zglobovi, koji su formirani artikulacijom između inferiornih faseta bočnih masa atlasa te gornjih faseta axisa. Medijalni atlanto-aksijalni zglob je sinovijalni zglob stožernog tipa, formiran artikulacijom densa axisa sa zglobnim fasetom atlasa. Atlanto-okcipitalni zglobovi sastoje se od zgloba između lubanje i kralježnice, odnosno prvog cervikalnog kralješka. Ovaj zglob je sinovijalni zglob kondiloidnog tipa, koji se formira između gornjih faseta bočnih masa atlasa i okcipitalnih kondila baze lubanje. Funkcija ovog zgloba je fleksija glave [8,9]. Ligamentarni sustav cervikalnog dijela kralježnice podijeljen je u šest glavnih ligamenta (Slika 2.3.1.), te je većina njih prisutna u cijelom vertebralnom stupu. Ligamenti koji su jedinstveni za cervikalnu kralježnicu su nugalni ligament i transverzalni ligament atlasa. Prednji i stražnji uzdužni ligamenti se protežu duž kralježnice i prekrivaju intervertebralne diskove i same kralješke. *Ligamentum flavum* je ligament kojem je funkcija spajanje lamina susjednih kralješka. Interspinozni ligament

povezuje spinozne nastavke susjednih kralješka Nuhalni ligament se nalazi na cervikalnom dijelu kralježnice kao nastavak supraspinoznog ligamenta. Funkcija ligamenta je spajanje na vrhove spinoznih nastavka od C1 do C7, te osigurava proksimalni pripoj za mišiće trapeziusa i romboidne mišiće. Transverzalni ligament atlasa smješten je na atlasu i povezuje bočne mase atlasa i učvršćuje dens [8,9].



Slika 2.3.1. Lateralni prikaz ligamenta vrata

Izvor: <https://www.kenhub.com/en/library/anatomy/cervical-spine>



### 3. Zrakoplovna medicina

Prema *Public Health and Preventive Medicine* definicija zrakoplovne medicine glasi: “Zrakoplovna medicina je specijalnost medicinske prakse u preventivnoj medicini koja je usmjerena na zdravlje populacijske skupine definirane operativnim zrakoplovnim posadama i putnicima zračnih i svemirskih letjelica, zajedno s pomoćnim osobljem koje ih mora upravljati i održavati. Vojni praktičar zrakoplovne medicine naziva se letački krug, a civilni praktičar je zrakoplovni medicinski istražitelj.“ [2].

U literaturi se zrakoplovna medicina također definira kao: „Proučavanje svih čimbenika koji utječu na ljudsko tijelo tijekom leta, u zdravlju i bolesti, i načina na koji ti ljudi koji lete mogu biti zaštićeni od potencijalno štetnih učinaka nenormalnog okruženja za letenje.“ [2]. Prema *International Civil Aviation Organization* definicija zrakoplovne medicine glasi: „Zrakoplovna medicina je medicinska specijalnost koja kombinira aspekte preventivne, medicine rada, zaštite okoliša i kliničke medicine s fiziologijom i psihologijom čovjeka u letu. Bavi se zdravljem i sigurnošću onih koji lete, posade i putnika, kao i odabirom i učinkom koji imaju zrakoplovne dozvole.“[2].

Zrakoplovna medicina kao grana medicine rada, razvijena je iz potrebe prilagođavanja čovjeka neprijateljskoj sredini zraka. Po svom pristupu u radu razlikuje se od ostalih grana medicine. Pristup u zrakoplovnoj medicini je normalnost u nenormalnom okruženju, dok se tradicionalna grana medicine bavi abnormalnostima u normalnom okruženju. Početkom zrakoplovstva razvija se i zrakoplovna medicina. Navedeno se događa prije 200 godina kada je otkriveno da su okolnosti na velikoj nadmorskoj visini nekompatibilne s normalnom fiziologijom ljudskog bića (Slika 3.1) [2].




Slika 3.1. Početci liječenja pilota

Izvor: [https://www.wikiwand.com/hr/Zrakoplovna\\_medicina](https://www.wikiwand.com/hr/Zrakoplovna_medicina)

### 3.1. Povijest zrakoplovstva

Čovjek je još u davnim vremenima pokušavao istraživati nebo. Pokusi su počeli prije više od tisuću godina kada je Abbas bin Fernas ubijen koji je pokušao letjeti simulirajući ptice. Bez obzira na navedeni događaj, to ljude nije zaustavilo i pokusi su se nastavili. 1782. godine Joseph Montgolfier započeo je svoj prvi mali eksperiment s balonima koji su se 1783. popeli na visinu od 21 metra, a zatim na 305 metara. Prve dvije godine zračnih letova čudesno su bile bez nesreća sa smrtnim ishodom, ali ovaj sigurnosni rekord nije se održao. Godine 1787. de Rozier i njegov putnik umrli su na 1000 metara nadmorske visine kada im se spalila košara balona [2,3]. Prva zrakoplovna nesreća sa smrtnim ishodom bio je pad balona Roziere u blizini Wimereuxa u Francuskoj 15. lipnja 1785. godine, pri čemu su poginuli izumitelj balona Jean-Francois Pilatre de Rozier i drugi putnik Pierre Romain. Prva letjelica s pogonom bila je nesreća zrakoplova Wright Model A u Fort Myeru, Virginia, u Sjedinjenim Američkim Državama 17. rujna 1908., pri čemu je ozlijeđen njegov izumitelj i pilot, Orville Wright, a poginuo je putnik poručnik signalne jedinice Thomas Selfridge. Prije njihove smrti, dana 17. prosinca 1903. godine Wilbur i Orville Wright izvršili su četiri kratka leta u Kitty Hawku svojim prvim motornim zrakoplovom. Braća Wright izumila su prvi uspješni zrakoplov [2,3,4]. Godine 1809. opasnost od leta na velikim visinama postale su slikovito prikazane kada su tri italijana dosegla visinu veću od 6000 metara i pri tome zadobili ozeblinu ruku i stopala, povraćali i zatim izgubili svijest. Dok su bili još pri svijesti, imali su poteškoća s očitavanjem barometra. Let je završio spuštanjem balona u Jadransko more, a srećom ljudi su spašeni. Godine 1862. dvojica znanstvenika (Glaisher i Coxwell) prvi su opisali znakove i simptome hipoksije na velikim

visinama [2,3,4]. Znanstvena aktivnost Paula Berta bila je raznolika, ali njegova glavna postignuća su utjecaj barometarskog tlaka na život. Svojim znanstvenim zalaganjem pružio je principe učinka nadmorske visine na tijelo. Izumio je i napravio prvu niskotlačnu komoru i temeljem navedenoga dobiva naziv otac zrakoplovne medicine (Slika 3.1.1).



Slika 3.1.1. Paul Bert i njegov eksperiment

Izvor: <http://asthmahistory.blogspot.com/2017/01/1870-berts-experiments-advance.html>

Prema Bertu temeljni fiziološki učinak smanjenja barometrijskog tlaka je posljedica istodobnog pada parcijalnog tlaka kisika ( $O_2$ ). Učinci snižavanja ili povećavanja barometrijskog tlaka mogu se suzbiti povećanjem ili smanjenjem udjela kisika u zraku. Ekstremna hipoksija mijenja stanični metabolizam svih živih bića, što dovodi do rovanja  $O_2$ , odnosno Bertovog učinka. Brza dekompresija od nekoliko atmosfera, ili čak razine mora do nadmorske visine, mogu dovesti do stvaranja mjehurića dušika otopljenog pod visokim tlakom u tkivima i krvi. Nesreće pri dekompresiji mogu se spriječiti polaganom dekompresijom. Trenutačna rekompresija je jedini način da se prevladaju nezgodne dekompresije, budući da se dušik prisilno vraća u otopinu [3,4].

### 3.2. Povijest zrakoplovne medicine

Pitanje ozljeda kralježnice i nelagode u posadi helikoptera nije novo. Jedan od najranijih dokumentiranih slučajeva prethode Drugom svjetskom ratu kada je francuski probni pilot helikoptera opisao let izdržljivosti kao „uzdrman u neudobno sjedalo za sat leta, pilot žuri na slijetanje i vrati se u šupu da se pobrine za njegove ukočene točke.“. Moderna izvješća su se počela pojavljivati u literaturi otprilike 40 godina prije. Bowden je opisao bol u leđima kod

posade helikoptera kao usporedivo s onim koje doživljavaju vozači kamiona i operatori teške opreme u civilnim industrijama. Rani pokušaji razumijevanja problema kroz anketiranja upitnika ukazalo je da posada zrakoplova obično osjeća tupu bol u lumbalnom području tijekom leta koja ostaje i nakon završetka misije. Bol u vratu i ozljede, s druge strane identificirani su u pilotu napadaču s fiksnim krilima, odnosno pilotima izloženim s velikim silama gravitacije (Gs silama). U to vrijeme posada helikoptera gotovo je isključila prijavljivanje boli u leđima, rijetko i u vratnu i regiji ramena. S obzirom, da su žene smatrane podložnijim nastanku ozljeda zbog razlika u snazi i fleksibilnosti vratne kralježnice, literatura povezana s bolovima i ozljedama u vratu počela se pojavljivati tek tijekom 1990. godina kada su bili potrebni jedinstveni zahtjevi za opremu sve većeg broja pilotkinja koje su se pridružile letačkim operacijama [3]. Na Slici 3.2.1. prikazana je prva žena pilot u Republici Hrvatskoj.



Slika 3.2.1. K. Matanović Kulenović (prva žena pilot)

Izvor:<https://povijest.hr/nadanasnjidan/katarina-matanovic-kulenovic-prva-hrvatska->

## **4. Uzroci nastanka mišićno-koštanih problema kod pilota u cervikalnom dijelu kralježnice**

Najčešći uzrok nastanka boli su oštećenja ili ozljede mišićno koštanog sustava. Piloti i članovi posade mogu doživljavati akutnu, kroničnu, ili prolaznu bol povezanu s letačkim operacijama. Osim individualnih zdravstvenih posljedica, bol locirana u cervikalnoj regiji utječe na motoričku kontrolu, razinu koncentracije i posturalnu stabilnost, te može imati utjecaj na sigurnost leta. Pojava jakih epizoda boli kod pilota može rezultirati prizemljenjem, a u nekim slučajevima i trajnim gubitkom statusa operativnog leta. Bol cervikalne kralježnice povezana s letom može se opisati kao etiološki nespecifična bol [4,5]. Nespecifična bol u vratu je definirana kao bol za koju se smatra da potječe iz gornje ograničene regije gornjom nuhalnom linijom i donjom nevidljivom poprečnom linijom koja prolazi kroz spinozni nastavak prvog torakalnog kralješka. U većini slučajeva, podrijetlo i precizni patofiziološki mehanizmi kronične boli u vratu ostaje nejasna. Neki pretpostavljeni čimbenici degeneracija i/ili oštećenje neuromuskularne funkcije posljedica je kronične prekomjerne upotrebe, što često izaziva simptomatologiju boli, mišićne slabosti i umora. Degenerativne promjene na vratnim kralješcima i diskovima, impingement živca, kao i ozljeda ligamenata, također mogu uzrokovati akutnu ili kroničnu bol u vratu [6]. Smatra se da je mehanizam multifaktorijalan i da nije identificiran očigledan patološki mehanizam. Među pretpostavljenim čimbenicima koji doprinose boli, mogu se izdvojiti nepovoljan i statičan položaj sjedenja tijekom leta, izloženost niskofrekventnim vibracijama visoke amplitude, individualne fiziološke i biološke karakteristike i produljeno opterećenje vratne kralježnice zbog uporabe letačke kacige i uređaja koji se montiraju na kacigu kao što su naočale za noćno gledanje (NVG) [7].

### **4.1. G–sile i ubrzanja**

Čovjek je za vrijeme leta gotovo stalno izložen ubrzanjima i promjenama brzine u različitim smjerovima. Ova ubrzanja se obično obilježavaju s G silama, ili silama gravitacije. Može se reći da ova terminologija nije sasvim precizna pošto je ubrzanje gravitacije samo jedna od vrsta ubrzanja koja djeluje podjednako i na letače i neletače. Kada se doživi ubrzanje koje na tijelo djeluje silom od dvije zemljine gravitacije, kaže se da na tijelo djeluje 2G sila. U letu ubrzanje ili G-sile zbog gravitacije, odnosno ubrzanja zemljine teže od 1G, promjene pravca u normalnim zaokretima s nagibom, u izvlačenju i u obrušavanju, o njima se govori kao

centrifugalna ubrzanja i zadnje promijene brzine (ubrzanje ili usporenje u pravoj liniji), koje se još zove linearno ubrzanje. Djelovanja G sila na tijelo zavise o veličini sile koja djeluje na tijelo, trajanju djelovanja i pravcu u odnosu na tijelo. Pozitivno G ubrzanje je u smjeru glavnog ili normalna sila gravitacije koja djeluje na osobu u stojećem položaju. Negativno G ubrzanje djeluje na osobu u smjeru noge-glava. Poprečni G je ubrzanje u smjeru prsni koš-leđa ili obrnuto, koje djeluje u sjedećem ili stojećem položaju [10,11].

Bolesti mišićno-koštanog sustava smatraju se primarnim zdravstvenim problemom pilota. Bolovi u leđima uzrokovani izlaganjem ubrzanju ili G-silama česti su u vojnom zrakoplovstvu. Pojava sofisticiranog ciljanja i bliskih oružanih sustava nije učinila manevriranje velikom G silom zanemarivim. Kako bi zadržao svijest o situaciji u zračnoj borbi, pilot napadač mora stalno promatrati zračni prostor. Stoga, stalna visoka G-sila uzrokuje mišićno-koštane simptome, osobito u cervikalnoj kralježnici. Navedeno, u kombinaciji sa skućenim kokpitom, uglavnom statičnim položajem sjedenja i nošenjem opreme na kacigi, može povećati radno opterećenje pilota i uzrokovati akutne ili čak kronične probleme s kralježnicom [10].

Vojna procjena tolerancije G-sile usredotočuje se na pozitivnu G silu, uključujući produljen i postupni početak pozitivnog opterećenja G-sile tijekom treninga. Utvrđeno je da su pozitivne vrijednosti G sile povezane s mišićno-koštanom simptomima i kompresijom kralježnice. Ove su informacije korištene za razvoj zaštitnih odijela i dizajn manevra leta koji bi omogućili pilotima da bolje podnose velika opterećenja. Zbog brzih promjena brzine i gravitacijske sile u okruženju kokpita tijekom taktičkog manevriranja, fizički zahtjevna priroda posla stavlja pilote na visoki rizik od ozljeda mišićno-koštanog sustava koje se manifestiraju kao bol u vratu [10].

Mišići ekstenzori vrata igraju važnu ulogu u održavanju čvrstoće i poravnanja vrata. Piloti zračnih snaga izloženi velikim G silama imaju nižu maksimalnu snagu kontrakcije mišića ekstenzora vrata i osjećaju bol u vratu. Ako su mišići ekstenzori vrata duže vremena istegnuti, počinju slabiti, što onda dovodi do cervikalne kifoze. Mnoge manje ozljede mišićne ili tkiva nastaju pri relativno malim silama ubrzanja, približno +4Gz, osobito kada se ubrzanje neočekivano promijeni. Budući da osoblje u zrakoplovima visokih performansi ne može promijeniti svoje držanje zbog dizajna kokpita, ljudski čimbenik interakcije čovjek-stroj zahtijeva posebnu pozornost i optimalizaciju [11, 12].

## 4.2. Letačka kaciga

Letačka kaciga predstavlja bitnu komponentu zaštitne opreme zrakoplovne posade (Slika 4.2.1), i služi kao zaštita u slučaju udarca glave tijekom leta. Potrebna oprema na glavi postaje sve popularnija jer se kacige često koriste kao platforma za montiranje nekoliko osnovnih uređaja poput naočala za noćno gledanje, NVG naočala ili sredstva za predstavljanje informacija pilotu i HUD Display.



Slika 4.2.1. Letačka kaciga

Izvor: <https://milspecppg.com/military-specification-helicopter-pilots-helmet/>

NVG naočale (Slika 4.2.2), služe kao alat koji pilotima i članovima posade omogućuje poboljšanje njihovog vizualnog kapaciteta dok rade pod uvjetima slabijeg svjetla i u cilju prevencije ozbiljnih nesreća [13].



Slika 4.2.2: NVG naočale

Izvor: <https://www.military.com/kitup/2019/04/04/after-year-long-delay-soldiers-get-new-night-vision-gear.html>

HUD ili Head Up Display (Slika 4.2.3) je sredstvo za predstavljanje informacija pilotu u liniji njihovog vanjskog vidnog polja koji projicira ključne podatke o instrumentima za let na mali „prozirni“ zaslon postavljen neposredno ispred vidnog polja pilota ispred zrakoplova [14].



Slika 4.2.3. HUD uređaj

Izvor: <https://newatlas.com/skylens-hud-elbit/31945/>

Međutim, svi montirani uređaji rezultiraju većom masom na glavi i istovremeno mijenjaju težište kacige. Uz to, kronična izloženost velikim silama kojima se suprotstavljaju submaksimalne mišićne kontrakcije mogu dovesti do poremećaja mišićno-koštanog sustava, osobito u području vrata, ramena i lumbalnog dijela kralježnice. Povećano opterećenje vratne kralježnice povećava naprezanje vratnih stabilizacijskih mišića, što ukazuje da kaciga zajedno s NVG naočalama na glavi povećava rizik od boli u vratu tijekom leta. Takvo opterećenje cervikalne kralježnice navedeno je kao čimbenik rizika za bol u vratu i izaziva nelagodu kod pilota i članova posade [13]. Piloti helikoptera i vođa tereta nose kacige i Heads Up zaslone (HUD) i naočale za noćno gledanje (NVG) tijekom noćnih operacija. Dizajn zahtijeva tvrde kacige a središte gravitacije kacige trebala bi biti u težištu glave kako bi povećala stabilnost i minimalizirali momenti opterećenja koji utječu na vratnu kralježnicu. Međutim, NVG i HUD povećavaju težinu kacige što opterećuje glavu pilota i mjenja središte mase prema naprijed i gore u odnosu na os gibanja vratne kralježnice. Većina pilota i vođa tereta suprotstavlja se ovoj neravnoteži korištenjem protutege koji se nalaze straga na podnožju njihovih kaciga. U izboru posade korištena težina protutege varira pojedinačno od 50 do 400 grama. Ovi prijavljeni čimbenici rizika ukazuju na biomehaničku osnovu za bol u vratu s korelacijom između opterećenja vrata i boli u vratu [15].



### 4.3. Kokpit

Nespretan položaj vrata tijekom borbenih manevriranja u zraku i loša ergonomija kokpita mogu biti važan temeljni čimbenik za bol u vratnoj kralježnici. Rotacije i ekstenzije vrata tijekom zračne borbe mogu uzrokovati veliki stres na vratnu kralježnicu. Postupak „check six“, gdje pilot gleda izravno iza helikoptera (Slika 4.3.1), zahtijeva maksimalnu spinalnu napetost, rotacija praćenu ekstenzijom što stvara značajan rizik od ozljede vrata [16].



Slika 4.3.1. Postupak „Check six“

Izvor: <https://www.check-6.com/gallery/pilots/F-16-Pilot-by-Ted-Carlson.php>

Nekoliko čimbenika koji se povezuju s prevalencijom boli u vratu uključuju nespretne položaje tijekom aktivnosti leta i nošenje teške opreme za glavu. Piloti helikoptera prisiljeni su sjediti pogrbljenim držanjem s blagim zaokretom tijela ulijevo za kontroliranje helikoptera jer je kokpit dizajniran s polugom kolektivnog nagiba na lijevoj strani pilotskog sjedala i cikličkog štapa između nogu pilota. Glavni zadaci voditelja tereta su upravljanje trupama, rukovanje materijalom, nadzor i zadaci čišćenja koji često zahtijevaju ekstremni položaj tijela i glave. Sjedeći položaj u helikopteru isto može biti suradnik u pojavi boli u vratu [15].

### 4.4. Vibracije

U zrakoplovstvu vibracije su neizbježne. Izazivaju neprekidno ili povremeno titranje čvrstih tijela ili čestica u području infrazvučnih ili djelomično zvučnih frekvencija, tj. od nekoliko Hz pa do 20000 i više Hz. Temeljne značajke vibracija su amplituda, frekvencija, ubrzanje i brzina. Izvori vibracija u helikopteru mogu se naći u zrakoplovu kod leta na malim visinama, a najjače su kod oluja, prolaska kroz oblake i kod brzih letova na malim visinama. Tto se događa jer se nadopunjavaju vibracijama od atmosferskih turbulencija kroz koje zrakoplov prolazi. Također

se pojavljuju i u helikopterima. S druge strane može doći i do dodatnih vibracija koje nastaju kod ispaljivanja raketa, bombi, pucanja iz strojnice, topa, i eksplozija u blizini zrakoplova. Vibracije imaju velik učinak na čovjeka, na njegovo cijelo tijelo osobito na koštanozglobni sustav gdje se često događaju i degenerativne promjene. Najčešće promijene događaju se u gornjim slabinskim kralješcima, međukralješničnim pločicama (diskovima), zatim pojavom cista na malim kostima zapešća i šake, osteoartroze ramenog i lakatnog zgloba i slično. Kod živčanog i mišićnog sustava vibracije smanjuju ili povećavaju osjetljivost, zbog smetnja u živčanoj provodljivosti, te uslijed poremećenog metabolizma dolazi do grčeva u mišićima. Utječu i na dišni sustav zbog smetnji u opskrbi zrakoplova s kisikom, oštećenje vida sužavanjem vidnog polja i oštine vida a na vestibularni sustav u smislu podražaja [17].

#### 4.5. Posturalna kontrola

Ljudsko tijelo najbolje funkcionira kada ima sagitalnu i koronarnu ravnotežu tako da je glava centrirana iznad zdjelice u obje ravnine. Pretjeranost ili manjak normalne lordoze i kifoze poznate su kao sagitalni deformiteti. Nekoliko čimbenika uzrokuju deformaciju sagitalne ravnine i poremećenu percepciju kralježnice, bol i loše držanje. Zbog gubitka posturalne kontrole narušena je ravnoteža tijela tijekom stajanja, sjedenja i ležanja. Bol i funkcionalna nesposobnost dvije su glavne posljedice i sagitalnih deformacija, kao što su dislokacija ramena, kifoza, lumbalna lordoza i genu varum. Poravnanje u sagitalnoj ravnini ima glavnu ulogu u liječenju poremećaja kralježnice [18]. Navedeno je uveliko bitno kod pilota koji imaju nepravilno držanje glave, nagnuto prema dolje tijekom leta (Slika 4.5.1).



Slika 4.5.1. Nagnuti sjedeći položaj u kokpitu prema naprijed

Izvor:<https://lidermedia.hr/lider-plus/ukratko/hrvatska-kontrola-zracne-plovidbe--kontrolora-prometa9>

Sagitalne deformacije su povezane i s promjenama položaja kralježaka i duljini mišića agonista i antagonista, što može uzrokovati frakturom kralježaka, degeneracijom intervertebralnog diska, gubitkom snage mišića kralježnice i degeneracijom intervertebralnih ligamenta. Kao rezultat toga, mišićni i zglobni receptori možda neće uspjeti prenijeti točne informacije u središnji živčani sustav, što dovodi do pojačanja tjelesnih oscilacija. Mišićna nekoordinacija je još jedan uzrok neravnoteže pri lošoj posturalnoj kontroli. Sukladno tome, ne otkrivanje sagitalnog odstupanja praćeno je ozbiljnim posljedicama za pilota koji pati od ovih problema. Vojni piloti su pod velikim rizikom od sagitalnih deformacija jer su tijekom leta izloženi gravitacijskim silama koje se iznenada pojavljuju u različitim smjerovima, što može uzrokovati oštećenje, ozljedu ili deformaciju kralježnice i mišića [18].

#### **4.6. Zamor**

Zamor, umor ili premor je kompleksni pojam, a određene smetnje nastaju zbog manjka energije. Uzroci su brojni i oni međusobno djeluju sinergično. Učinci umora mogu se manifestirati samo na pojedinim organima tijela, ali može biti zahvaćeno više njih, pa čak i čitavo tijelo. U zrakoplovstvu pogotovo kod ženskog dijela osoblja, umor se najčešće manifestira u smetnjama sna, kroničnim smetnjama pokretljivosti i bolova pretežno kroničnog tipa u predjelu vratne kralježnice, ali i kičmenog stupa u cijelosti. Zatim, tu je prisutan zamor osjetila, glavobolje i smetnje u koncentraciji i usporenje pokretljivosti. Sve ove manifestacije postaju češće i jače izražene povećanjem radnog staža pilota [17].

## **5. Epidemiologija i tijek boli cervikalne kralježnice**

Bol u vratu često je samo ograničavajući problem, međutim, stope recidiva i kroničnosti su visoke. Jedan od ključnih izazova je predviđanje kod kojih pilota postoji rizik od kronične boli u vratu i adekvatna prevencija. Zato je potrebno provoditi brojna istraživanja kako bi se utvrdilo kad i u kojim situacijama je najviše potrebna prevencija [19].

### **5.1. Epidemiologija**

Bol u cervikalnom dijelu kralježnice česti je mišićno-koštani problem ne samo u pilota, već i ostalih ljudi. Procijenjeno je da 50-60% ljudi u nekom trenutku u životu imaju nekakav oblik boli u vratu. Bol u vratu predstavlja čak jednu petinu sveukupnog opterećenja mišićnokoštanih bolesti i stanja. Sveukupno, u literaturi se navodi da je prosječna prevalencija općenito veća u razvijenijim zemljama i urbanim područjima. Piloti borbenih zrakoplova često prijavljuju bolove u vratu i ozljede uz predložene čimbenici rizika, međutim odnosi između čimbenika rizika i bolovi u vratu nisu kvantificirani. Slijedom navedenog, bol u vratu i leđima kod pilota borbenih zrakoplova ostaje ozbiljan profesionalni problem [19,20,21].

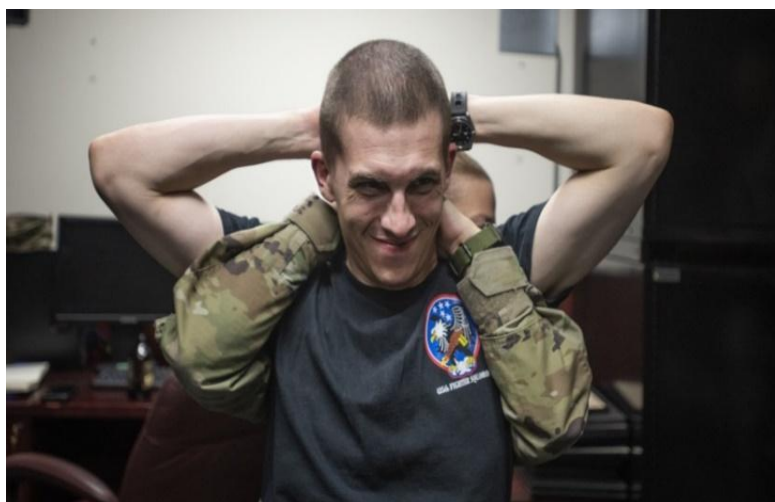Zrakoplovna medicina izražava sve veću zabrinutost pojave boli u vratu za vojne snage na međunarodnoj razini. Prema istraživanju Salmon i sur., prijavljena je prevalencija boli u vratu u globalnoj zajednici u rasponu od 56,6% do 84,5%. Unatoč visokoj prevalenciji, povijesno gledano, najveći fokus u istraživanjima bila je bol u lumbalnom dijelu kralježnice. U zadnje vrijeme su se pojavile brojne studije koje ispituju čimbenike povezane s letom za koje se pretpostavlja da pridonose razvoju boli u cervikalnoj regiji kralježnice. Neki od njih su čimbenici opterećenja posture, NVG i vibracije koje utječu na bolove i zamor mišića. U prethodnim istraživanjima autori navode korištenje terapije vježbanjem kao modalitet liječenja bolova u vratu uz poboljšanu sposobnost izdržljivosti mišićne mase vrata i smanjenu samoprijavljenu bol [7].

### **5.2. Tijek boli cervikalne kralježnice**

Postoji niz problema koji uzrokuju bolove u vratu. Iritacija duž živčanih puteva u vratu može uzrokovati bol u ramenu, glavi, ruci ili šaci. Bol u vratu obično nestaje nakon nekoliko dana ili tjedana, ali bol koja traje mjesecima može signalizirati temeljni medicinski uzrok koji treba liječiti. U nekim slučajevima može biti potrebna samo rana stručna i ciljana intervencija za postizanje rezultata. Bolovi mogu varirati od blagih i lako izdržljivih do bolnih i ometajućih za dnevne aktivnosti, kao što je smanjenje koncentracije pilota tijekom leta. Ponekad bol u vratu može dovesti do ukočenog vrata i smanjenja raspona pokreta. Trajanje boli se klasificira na

akutnu (bol traje manje od četiri tjedna), subakutna (bol traje od četiri do dvanaest tjedana) i kroničnu bol koja traje tri mjeseca ili više. Bol u vratu može biti oštra i locirana na jednom mjestu ili se osjetiti manje intenzivno, ali sa širenjem boli na druga područja. Ponekad se bol prenosi u glavu i može biti praćena glavoboljom. Osim toga, može biti popraćena i grčevima mišića u vratu, gornjem dijelu leđa i/ili oko lopatice. Rjeđe, bol ili trnci poput šoka se mogu širiti u gornje ekstremitete. Bolovi se mogu razviti iznenada, primjerice ozljedom, ili tijekom vremena zbog lošeg držanja i dodatne opreme koju pilot mora nositi na glavi. Često, bol u području cervikalne kralježnice kod pilota ima povoljan prirodni tijek. Razlog tome je što većina doživljava akutnu bol koja nestaje nakon zauzimanja položaja istezanja (Slika 5.2.1.). Dugotrajnim zanemarivanjem može doći do recidiva i ponovnog javljanja osjećaja boli, ili se često javljaju povratne epizode unutar jedne godine nakon javljanja prvih simptoma. Trenutno se procjenjuje kako 10-30% pacijenta nakon pojave akutne boli kasnije razvija kronične simptome [19].

Dokazani uzroci boli u vratu (s ili bez trzajne ozljede), prema retrospektivnoj reviziji zapisa klinike za bol o osobama s uzastopnom boli u vratu tijekom razdoblja od 2 godine, su da 55% njih osjećaju fasetnu bol, najčešće između C2-C3 i C4-C5, 16% bol u disku i 9% lateralnu atlanto-aksijalnu bol u kralješcima C1-C2. Osim toga, 60% bolova u vratu koji traju dulje od 6 mjeseci nakon ekstenzijske ozljede uzrokovano je u fasetnim zglobovima. Bol u fasetnim zglobovima je obično jednostrana. Bol u kralješcima C2-C3 također uzrokuje bol u gornjem dijelu s popraćenim glavoboljama dok fasetna bol u kralješcima C5-C6 uzrokuje bol u donjem dijelu vrata i gornjem dijelu mišića trapeziusa [22].



Slika 5.2.1. Položaj kod boli u vratu u pilota

Izvor: <https://taskandpurpose.com/news/air-force-fighter-pilot-neck-pain/>

## **6. Klinički pregled**

Klinički pregled se odnosi na početnu evaluaciju i dijagnostiku. Kako bi se pravilno izradio rehabilitacijski plan i intervencija potrebno je identificirati i evaluirati stanje cervikalne kralježnice pomoću fizičkog pregleda, anamneze i dijagnostičkih postupaka [22] .

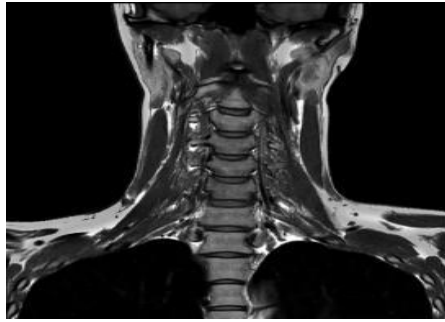
### **6.1. Evaluacija**

Evaluacija počinje u trenutku nastanka ozljede ili oštećenja. Važno je poznavati uobičajene znakove i simptome uzrokovane ozljedom ili oštećenjem uključuju bol u jednom dijelu vrata. Palpiraju se deformiteti, otekline ili mišićni spazam bez pomicanja vrata, gubitak osjećaja ili bol od uboda iglom u nozi ili ruci. Također je potrebno palpirati i ekstremitete ispitanika i lice. Tijekom palpacije zadaća ispitanika je da kaže koji dio tijela se palpira a postupak se izvodi bez pomicanja ispitanika. U ispitivanju slabosti mišića ili paralize ruku ili nogu ispitanika je potrebno nježno uhvatiti za ruke ili noge i provjeriti mogućnost pokreta bez pomicanja ispitanika. Ako je prisutna bol koja se širi prema ramenu ili ruci, potrebno je ispitati ispitanika gdje se lokalizira bol i kuda se širi. U situacijama nemogućnosti pomicanja vrata ili pojave jake boli pri pomicanju vrata kod ozlijeđenog važno je ne pomicati vrat. Trenutne modrice i/ili otekline na stražnjoj strani vrata također mogu ukazivati na ozljedu. Ako ispitanik ima bilo koji od gore navedenih znakova ili bilo koje znakove i simptome cervikalne nestabilnosti, potrebno ga je uputiti na pregled rendgenom ili kompjuteriziranom tomografijom (CT) [23].

### **6.2. Dijagnostika**

U većini slučajeva poremećaji u vratu mogu se dijagnosticirati sveobuhvatnim pregledom koji uključuje testiranje pokreta cervikalne kralježnice, ispitivanje ukliještenih živaca, ispitivanje mišića, ispitivanje zglobova kralježnice, vrata i šaka. Uz kompletnu povijest bolesti i fizikalni pregled, mogu biti uključen i krvne pretrage kako bi se ustanovile upalne bolesti i kako bi se postavila točna dijagnoza [24,25,26]. Slikovna dijagnostika se ne preporučuje kao rutinska primjena u pacijenta s boli u vratu, već samo u onih koji imaju opravdane kliničke indikacije. Može se koristiti rendgen koji koristi zrake energije zračenja za izradu slika kosti na filmu, drugim riječima provodi se koštana dual fotonska denzitometrija za određivanje koštane mineralne gustoće [24,25,26].

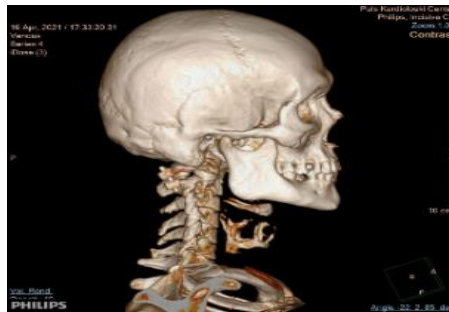Magnetska rezonanca (MR) vrata pokazuje bilo kakav prolaps intervertebralnog diska, frakturu ili tešku trzajnu ozljedu. Ovaj postupak koristi velike magnete i računalo za izradu detaljnih slika organa i struktura unutar tijela. Često određuje ozljedu ili bolest unutarnjih struktura zgloba ili u obuhvatnom ligamentu ili mišiću [24,25,26].



Slika 6.2.1. MR vrata

Izvor:<https://shop14130.detskiezabolevaniya.com/category?name=magnetna%20rezonanca%20vrata>

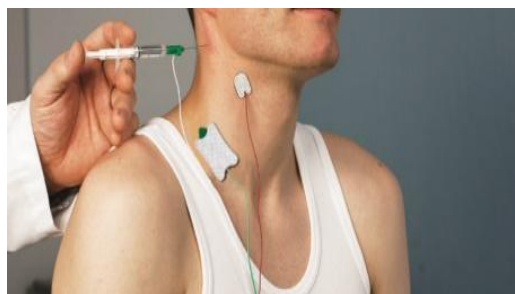CT ili kompjuterizirana tomografija (Slika 6.2.2.) otkriva detaljne slike pomoću CT uređaja. Korištenje o x zraka rade se snimke iz različitih kutova bilo kojeg dijela tijela, poput kostiju, mišića, i organa. CT snimke su detaljnije od rendgenskih snimka [26].



Slika 6.2.2. CT vrata

Izvor:<https://pulsardioloskicentar.rs/usluge/ct-skener/ct-skeniranje-kicmenog-stuba/>

Elektromiografija (EMG) (Slika 6.2.3.) je tehnika koja se bavi razvojem, snimanjem i analizom mioelektričnih signala. Mioelektrični signali nastaju fiziološkim varijacijama u stanju membrane mišićnih vlakana [25].



Slika 6.2.3. EMG vrata

Izvor: <https://www.smitmedical.com/project/ambu-neuroline-emg-needle/>

## 7. Fizioterapijska procjena

Fizioterapijske procjena se sastoji od subjektivnog i objektivnog pregleda. U fizioterapijskoj procjeni pacijent je najvažniji član tima. Tijekom fizioterapeutskog pregleda koriste se različiti testovi, postavlja se fizioterapeutska dijagnoza, definiraju se kratkoročni i dugoročni ciljevi, izrađuje plan i program fizioterapijskih postupaka i evaluacija rezultata [27]. Svi navedeni podatci bilježe se u fizioterapeutski karton [Prilog 1].

### 7.1. Anamneza

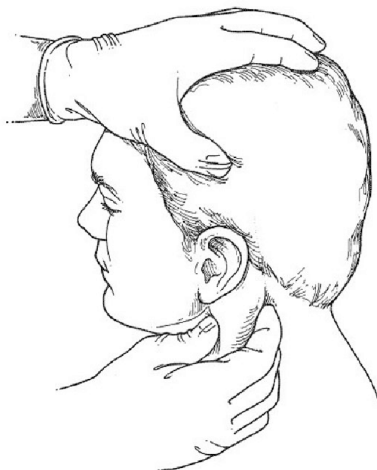
Tijekom uzimanja anamneze, osim pregleda medicinske dokumentacije potrebno je saznati bitne informacije koje uključuju čimbenike rizika, aktivnosti svakodnevnog života, ergonomske uvjete na poslu i prethodne traume ili neželjene događaje. Kod prisutne boli definirati obilježja boli kao što su: jačina, trajanje, lokalizacija i vrijeme i način početka boli. Također je bitno da osoba navede i ostale simptome kao što su trnjenje, mišićna slabost, glavobolja, smanjeni osjet, vrtoglavica i poremećaji vida. Spomenuta bol i njeni popratni simptomi mogu biti akutni, koji se javljaju do 6 tjedana, subakutni, gdje bol traje 6 do 12 tjedana i kronični, gdje se bol osjeća dulje od 12 tjedna. Kako bi se točnije procijenila bol, potrebno klasificirati njenu glavnu odrednicu a to je intenzitet boli. Za procjenu boli koristi se vizualna analogna ljestvica (VAS) koja bilježi intenzitete boli od 1 do 10 [28]. Osim nje, može se koristiti i gradacijska verbalna ljestvica s obilježjima (bez boli, blaga, umjerena, jaka, vrlo jaka bol). Mogu se koristiti i složeniji upitnici kao što su: *Brief Pain Inventory* i *McGill Pain Questionnaire*. U situaciji kada se sumnja na neuropatsku bol preporuke su za upitnike koji su validirani i osmišljeni za tu svrhu. Ako se fizioterapijska procjena izvodi u cilju razlikovanja mehaničke ili nociceptivne boli onda se koriste ljestvica boli S-LANSS (*Self-reported Leeds Assessment of Neuropathic Symptoms and Signs*) i upitnik pain DETECT. Kod pacijenta koji pate od kronične boli u vratu, potrebno je detaljnije uzimanje anamneze povezivanjem s psihosocijalnim obilježjima (depresija, anksioznost, katastrofiranje, loša strategija nošenja, disfunkcionalne misli, kinezofobija, patološka dinamika obiteljskih i drugih interpersonalnih odnosa, pogoršavanje drugih kontekstualnih i okolišnih prilika) [27,28].

### 7.2. Inspekcija i palpacija

Fizioterapeut inspekcija provodi sa svih strana (lateralne, stražnje, prednje strane) vrata, koristeći pouzdanu metodu u razlikovanju kod zdravih osoba i osoba s problemima mišićno-koštanih problema. Tijekom provedbe iznimno je važno promatrati posturalne promijene kao i ispitati aktivnu i pasivnu pokretljivost cervikalne kralježnice [27].



Palpacija je također pouzdana metoda u fizioterapiji pri čemu se dodiranjem palpiraju određene točke kao što je m. *sternocleidomastoideus* (Slika 7.2.1). U tu svrhu može se koristiti i instrument algometar s svrhom numeričke kvantifikacije boli. U načinu izvedbe doziranim pritiskom se mjeri prag boli. Palpacija se koristi i u svrhu procjene tonusa mišića, miogeloza i osjetljivosti čvrstih i mekih tkiva [27].

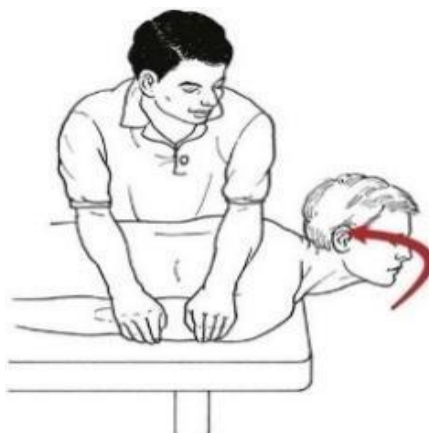

Slika 7.2.1. Palpacija m. sternocleidomastoideusa

Izvor: [https://www.researchgate.net/figure/Neckexaminationpalpationofthesternocleidomastoid-muscle-evaluating-for\\_fig1\\_319621458](https://www.researchgate.net/figure/Neckexaminationpalpationofthesternocleidomastoid-muscle-evaluating-for_fig1_319621458)

### 7.3. Manualni mišićni test

Za ocjenu snage mišića fizioterapeut koristi manualni mišićni test. Manualni mišićni test (MMT) je metoda kineziometrijskog mjerenja kojom se procjenjuje mišićna snaga ocjenama od 0 do 5. Položaj pacijenta je za svaki pokret precizno određen kako bi se izbjegle akcije sinergista ili tzv. „*trik pokret*”. Testiranje se provodi u nekoliko položaja a to su supinirani, pronirani, bočni i sjedeći. Koristi se već određena numerička ljestvicu gdje ocjena 0 označava da mišić ne pokazuje nikakvu kontrakciju a ocjena 5 označava se kada mišić može savladati maksimalni otpor i očuvanost mišića je 100%. Prilikom provedbe testiranja potrebno je da se ispitanik pozicionira u relaksiranom položaju. U početnom testiranju od ispitanika se zatraži da savlada silu težu, zatim da odradi cijeli opseg pokreta, te se na kraju traži da savladava otpore. Navedeni test je subjektivan zbog suradnje ispitanika i sposobnosti ispitivača da točno procjeni kako izvesti testiranje [27]. Primjer MMT za ocjenu 3 prikazan je na Slici 7.3.1.

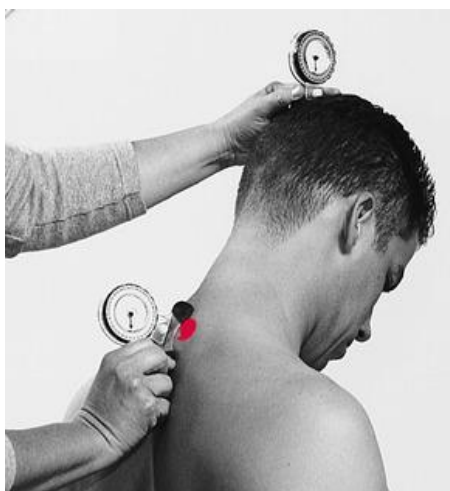

Slika 7.3.1. MMT mišića ekstenzora vrata za ocjenu 3

Izvor: <https://quizlet.com/192069846/mmt-cervical-spine-w-pics-flash-cards/>

#### 7. 4. Index sagitalne gibljivosti cervikalne kralježnice

Indeks sagitalne gibljivosti kralježnice provodi se sa svrhom utvrđivanja funkcionalnog stanja cervikalne kralježnice (Slika 7.4.1). Kod zdrave kralježnice najveći se pokreti odvijaju u vratnoj i lumbalnoj kralježnici, dok su u torakalnoj ograničeni [27].



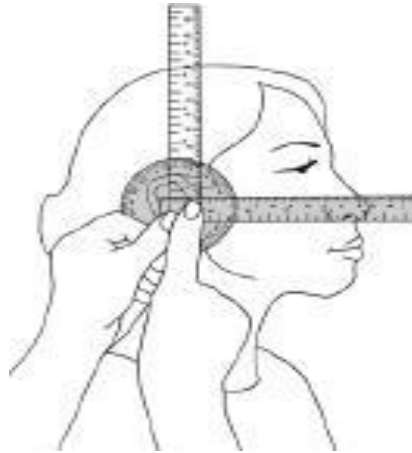
Slika 7.4.1. Mjerenje inklinacijskog indeksa sagitalne gibljivosti kralježnice

Izvor: <https://musculoskeletalkey.com/measurement-of-range-of-motion-of-the-cervical-spine-and-temporomandibular-joint/>

#### 7. 5. Goniometrija

Osim manualnog mišićnog testa izvodi se mjerenje opsega pokreta određenog segmenta tijela. Prilikom testiranja opsega pokreta vratne kralježnice mjeri se fleksija, ekstenzija, rotacije i laterofleksija. Kako bi se točnije izvela mjerenja, preporuča se koristiti mjerne instrumente

poput goniometra (Slika 7.5.1.) ili jednostrukog inklinometra. Prije samoga mjerenja potrebno je da fizioterapeut odredi antropometrijske referentne točke [27].



Slika 7.5.1. Mjerenje vrata goniometrom

Izvor: <https://samarpanphysioclinic.com/cervical-spine-neck-range-of-motion-exercise/>

## 7. 6. Specifični testovi za cervikalnu kralježnicu

Za procjenu neurološke funkcije kod boli, osim snage i trofike muskulature važno je procijeniti taktilni osjet i duboke vlastite reflekse. Prepoznati slabost mišića uzrokovanu zbog neuroloških smetnji i slabost uzrokovanu zbog osjeta bola. Ukoliko su prisutna neurološka oboljenja često se nalazi slabost mišića (hipotrofija), međutim kod 10% asimptomatskih osoba mogu se identificirati asimetrični ili odsutni refleksi. Kod zahvaćenosti određenih korjenova spinalnih živaca tijekom procjene osjetnih poremećaja smatra se da je pouzdaniji znak primjena laganih dodira kod hipersenzibiliteta od procjene smanjene osjetljivosti u pojedinim dermatomima [27,28].

### 7.7.1. Provokacijski testovi

Primjena provokacijskih testova koristi se kao metoda za nalaženje izvora boli. Međutim, potrebno je imati na umu da nema toliko veliku pouzdanost. Kao primjer se može uzeti radikularna bol koja se pogoršava pri laterofleksiji i ipsilateralnoj rotaciji, a smanjuje izvođenjem abdukcije ruke ipsilateralne strane. S druge strane, diskogena bol se pogoršava dok se izvodi pokret inklinacije, kod stenoze spinalnog kanala kod pokreta reklinacije, i miofascijalna bol pri izvođenju kontralateralne rotacije [29].

Jedan od specifičnih provokacijskih testova koji se primjenjuje kod cervikobrachialnog sindroma je Spurlingov test (Slika 7.7.1). Ističe se zbog svoje osjetljivosti i specifičnosti pa se tako preporučuje za korištenje u kliničkoj praksi. Ovaj test izaziva simptome cervikalne

radikulopatije. Opisan je u više verzija a najpouzdaniji način je kada se izazivaju simptomi u ruci koji uključuju lateralnu fleksiju i reklinaciju vrata uz aksijalnu kompresiju.



Slika 7.7.1. Spurlingov test

Izvor: <https://www.physiotutors.com/wiki/spurlings-test-cervical-radicular-syndrome/>

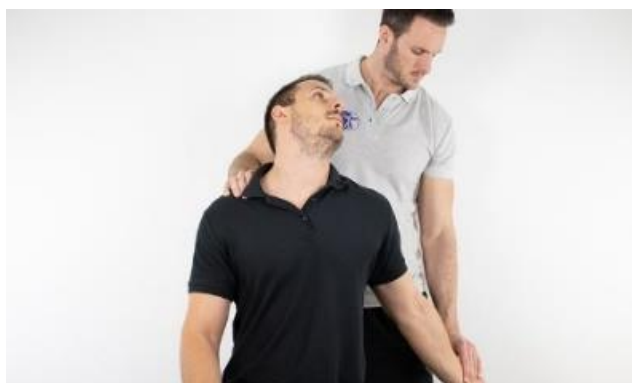Osim navedenoga u fizioterapijskoj procjeni koristi se i Valsavin manevar. Provođenjem ovog testa bol se izaziva tako da se zadržava dah na 3 sekunde i istovremeno tijekom zadržavanja daha izvodi se kontrakcija. Zatim, može se izvoditi i test cervikalne trakcije, koji je također provokacijski test na način da je bolesnik u ležećem položaju na leđima, fizioterapeut obuhvati dio ispod njegove donje čeljusti i nježno učini trakciju vrata. Ovaj manevar postaje pozitivan ako se simptomi eliminiraju i više ne osjeti bol [29].

### **7. 7. 2. Stres-test podignute ruke**

Početni položaj pacijenta je s podignutim rukama u položaju abdukcije od 90 stupnjeva u vanjskoj rotaciji, dok su ramena i laktovi u frontalnoj ravnini prsnog koša. Test se izvodi tako da se pacijenta zamoli da polako otvara i zatvara ruke u vremenskom periodu od 3 minute. Test je negativan ako je prisutan samo umor mišića podlaktice i minimalan distress. Test je pozitivan ako je prisutno povećanje boli u vratu i ramenima koje napreduje duž ruku i izaziva osjećaj parestezija u podlaktici i prstima. U slučaju kompresije arterije prisutno je bljedilo ruke s podignutom rukom, te reaktivna hiperemija kada se ud spusti. U slučaju kompresije vena biti će vidljiv edem i cijanoza. Test je također pozitivan ako je osoba u nemogućnosti dovršetka testa, a tada je potrebno da pacijent brzo spusti ruke. Tijekom procjene moguće je prepoznati i prisutan sindrom karpalnog tunela koji se očituje javljanjem utrnulosti u prva tri prsta zbog kompresije živca n. medianusa. U slučaju simptoma za sindrom cervikalnog diska minimalan stres se javlja u šaci i prstima uz prisutnu jaku bol u vratu i ramenima [29].

### 7. 7. 3. Adsonov test

Kod izvođenja fizioterapijske procjene primjenom Adsonovog testa javlja se promjena pulsa radijalne arterije uzrokovane kompresijom potključne arterije. Ovo je provokativan test za sindrom torakalnog izlaza, koji je praćen kompresijom subklavikularne arterije cervikalnim rebrom ili stegnutim prednjim i srednjim skalenskim mišićima. Poznat je i pod nazivom palpatorna bolnost u području skalenskog trokuta. Test se može izvoditi sa sjedećim ili stojećim početnim položajem. Ruka pacijenta je abducirana za 30 stupnjeva u ramenu i maksimalno ispružena, a fizioterapeut palpira radijalni puls na zapešću, dok istovremeno izvodi rotaciju glave na stranu gdje se izvodi test. Uz rotaciju pacijent izvodi pokret ekstenzije i zadržava dah dok fizioterapeut izvodi ekstenziju i vanjsku rotaciju ramena (Slika 7.7.3.1.). Adsonov test je pozitivan ako ispitivač ne osjeti više radijalan puls. Kvaliteta radijalnog pulsa procjenjuje se u usporedbi s pulsom izmjerenim dok je ruka na boku pacijenta [30,31].



Slika 7.7.3.1: Adsonov test

Izvor: <https://www.physiotutors.com/wiki/adson-test/>

### 7. 7. 4. Test cervikalne fleksije i rotacije-CFRT

Test cervikalne fleksije je test s najboljim performansima za cervikogenu glavobolju. Postupak izvođenja testa je da se pacijenta polegne u ležeći položaj na leđima, a fizioterapeut pasivno izvodi maksimalnu inklinaciju vrata te pokrete rotacije ulijevo i udesno. Test se smatra pozitivnim ako postoji ograničenje u opsegu pokreta dok se izvodi pokret rotacije s graničnom vrijednosti 32 stupna ili smanjenje vizualno ocijenjenog opsega 10 stupnjeva s obje strane [32].

### 7. 7. 5. Vibracijski osjet

Procjena osjeta vibracije je najbolji klinički test dorzalnog stupa. Osjet vibracije testira se zvučnom vilicom, obično 128 Herca (Hz), te se postavlja unaprijed na definiranu izbočinu kosti (sa zatvorenim očima pacijenta), i od pacijenta se traži da prijavi kada vibracija počinje i kada prestaje (Slika 7.7.5.1). Senzorni receptori, uglavnom Pacinijeva i Meissnerova tjelešca,

pretvaraju vibracije u neuralni signal. Vremenska rezolucija neuralnih prijenosa informacija trebao bi najmanje biti iste frekvencije vibracije. S dobi, vibracijski odgovor bi se mogao izgubiti, pogotovo u pilota okruženim vibracijama u gležnjevima i oba stopala. Vibracijski osjet je često smanjen kod periferne neuropatije i mijelopatije [32].



Slika 7.7.5.1. Vibracijski osjet

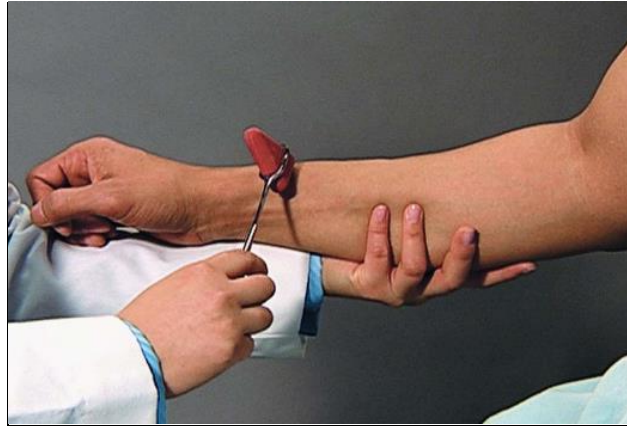
Izvor: [https://hr-m.iliveok.com/health/studija-osjetljivosti\\_77082i15989.html](https://hr-m.iliveok.com/health/studija-osjetljivosti_77082i15989.html)

## **7. 8. Specifični refleksi**

U nastavku rada biti će objašnjeni neki od refleksa koji su povezani s cervikalnom kralježnicom a to su obrnuti supinator refleks i skapulohumeralni refleks. Izazivanje refleksa mišića klinička je metoda koja ima svrhu određivanja funkcijskog integriteta refleksa na istezanje.

### **7. 8. 1. Obrnuti supinator (brachioradialis) refleks**

Obrnuti supinator refleks uveo je Babinski 1910. godine, i obično se koristi u kliničkoj praksi za procjenu cervikalne mijelopatije. Također se može koristiti za leziju leđne moždine na C5 ili C6, primjerice zbog traume ili prolapsa diska. Postoje dvije komponente ovog abnormalnog refleksa (lupkanje donjeg kraja polumjera), a to su nedostatak bicepsa i pretjerani refleks tricepsa i hiperaktivni odgovor prsta mišića fleksora koji uzrokuje savijanje prstiju. Izvodi se udarcem u stiloidni nastavak radiusa neposredno iznad zapešća pomoću tetivnog čekića (Slika 7.8.1.1.). Tijekom testiranja uobičajeno dolazi do kontrakcije brachioradialisa i fleksije u laktu. Ako je odgovor ovog testa savijanje prstiju, govori se o obrnutom refleksu [32].

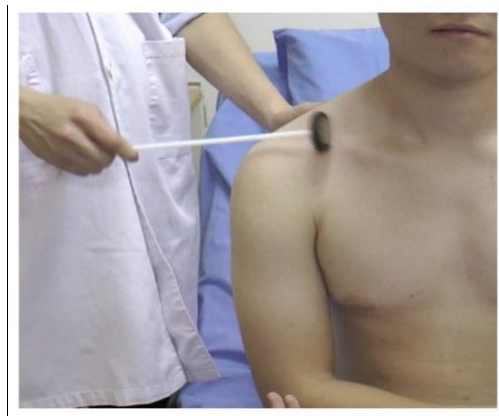

Slika 7.8.1.1. Testiranje obrnutog supinatorskog refleksa

Izvor: [http://medicaldictionary.thefreedictionary.com/\\_/viewer.aspx?path=MosbyMD&name=brachioradialisreflex.jpg&url=http%3A%2F%2Fmedicaldictionary.thefreedictionary.com%2Fbrachioradialis%2Breflex](http://medicaldictionary.thefreedictionary.com/_/viewer.aspx?path=MosbyMD&name=brachioradialisreflex.jpg&url=http%3A%2F%2Fmedicaldictionary.thefreedictionary.com%2Fbrachioradialis%2Breflex)

### 7. 8. 2. Skapulohumeralni refleks (SHR)

Skapulohumeralni refleks (SHR), prvi je opisao Shimizu 1993. godine. Refleks označava oštećenje u gornjem dijelu kralježnice. Klinički pretpostavljeno refleksno središte je između stražnjeg luka C1 i kaudalnog ruba tijela C3. Hiperaktivni odgovor SHR-a pokazao se u 95% pacijenta koji su pokazali znakove neuralne kompresije na visokoj cervikalnoj regiji. Većina tih slučajeva imali su spastične simptome uz nekoliko neuroloških abnormalnosti kao što je mijelopatija i sirinks. Hiperaktivni SHR pruža korisne informacije o disfunkcijama gornjih motoričkih neurona lubanje, razine tijela kralješka C3. Skapulohumeralni refleks se izaziva lupkanjem vrha spine lopatice i akromiona u kaudalnom smjeru (Slika 7.8.2.1). Klasificiran je kao hiperaktivan tijekom kada je jasna elevacija lopatice ili abdukcija humerusa nakon tapkanja na tim točkama [32].



Slika 7.8.2.1. Izvođenje skapulohumeralnog refleksa  
Izvor: <https://europepmc.org/article/pmc/pmc8075597>

## 7. 9. Složeni upitnici

Primjena upitnika u fizioterapijskoj procjeni imaju svrhu određivanja funkcionalnog statusa pacijenta s boli u cervikalnoj kralježnici. Mogu se primjenjivati generički upitnici kao Short-Form 36 ili EuroQol-5D. Osim njih mogu se koristiti i upitnici osmišljeni za bol u cervikalnom dijelu kralježnice. Navedeni upitnici kvantificiraju stupanj onesposobljenosti psihofunkcionalnog statusa, percepcije bolesti, monitoriranje razvoja bolesti tijekom vremena i/ili identifikacija najboljeg izbora fizioterapijskog pristupa. Postoji nekoliko upitnika koji su namijenjeni samo za bol u cervikalnom dijelu vrata. S obzirom na metodološka obilježja mogu se izdvojiti *Patient-Specific Functional Scale* (PSF) i *Neck Disability Index* (NDI). Za bolju pouzdanost testa i bolje rezultate, preporučuje se korištenje NDI testa, koji je validiran multidimenzionalni upitnik samoocjenjivanja primjenjivan u različitim stanjima bola u vratu [19].

NDI sadržava 10 stavki koje se boduju ocjenama od 0 do 5. Maksimalna ukupna dobivena ocjena je 50. Dobivene ocjene može se s dva da bi se dobio rezultat u postocima. Prosjek svih sadržanih stavki dodaju se ispunjenim stavkama. Navedeni bodovanja se klasificiraju kao:

0 do 4 = nema invaliditeta

5 do 14 = blago

15 do 24 = umjereno

25 do 34 = ozbiljno

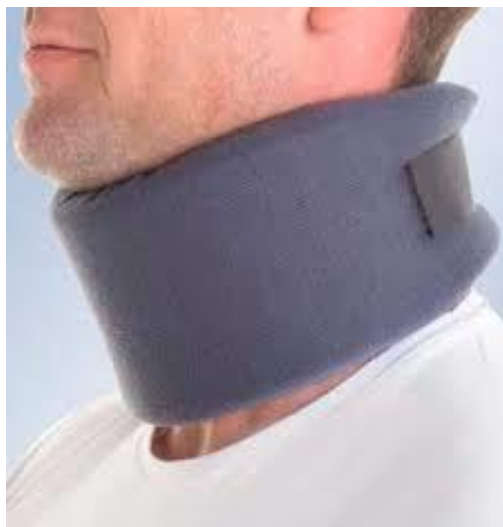Iznad 34 = potpuno

Navedeni test je potrebno koristiti na početku fizioterapeutske procjene i evaluirati nakon dva tjedna primjene terapijskih intervencija [19].



## 8. Liječenje i fizioterapijske procedure

Kao i kod ostalih stanja muskuloskeletnih poteškoća i oboljenja može se koristiti medikamentozna terapija u svrhu ublažavanja boli i moguće upale. Od pristupa pozicioniranjem preporuča se mirovanje i relaksacija ležanjem na adekvatnom jastuku. Imobilizacija kralježnice se primjenjuje kada osoba doživi ozbiljnu ozljedu, žali se na bolove u glavi, leđima ili vratu, ima razderotinu ili kontuziju glave i vlasišta, penetracijsku ozljedu, promijenjeno stanje svijesti ili je bez svijesti iz nepoznatog razloga. Za takvo stanje preporuča se primjena stabilizacijske ortoze na cervikalnu kralježnicu, postavljanjem Schanzovog ovratnika (Slika 8.1.). Cilj ovratnika je stabilizacija i podupiranje cervikalne kralježnice i glave u neutralnom položaju, te podsjeća osobu da ne pomiče glavu i vrat. U fizioterapiji koristi se i krioterapija na ozlijeđeni dio ili na napete bolne mišiće što rezultira smanjenjem temperature tkiva. Krioterapija je vrlo efikasna metoda s ciljem smanjenja boli i povećanja metabolizma i cirkulacije u zahvaćenom dijelu. Može primjenjivati na mišiće trapeziuse i mišiće stražnjeg dijela vrata, 2 do 3 puta dnevno u trajanju od 5 do 10 minuta. Kontraindicirana je primjena na krvne arterije i vene [33].

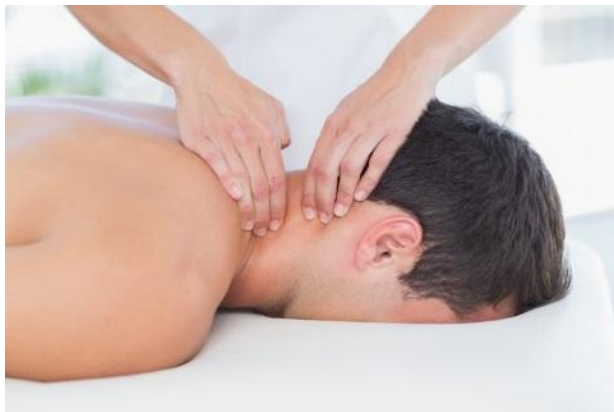

Slika 8.1. Schanzov ovratnik

Izvor: <https://pejdah-pharmacia.hr/proizvod/cellacare-cervical-classic-schanzov-ovratnik/>

## 8.1. Manualna masaža

Manualna masaža je metoda fizikalne terapije i vrsta mehanoterapije koja se služi nizom sistemskih pokreta na površini tijela, s ciljem manipulacije mekih tkiva. Izvodi se ručno (Slika 8.1.1.) i ima djelovanje na kožu i njene receptore, živčani i mišićni sustav, cirkulaciju limfe i krvi [33].

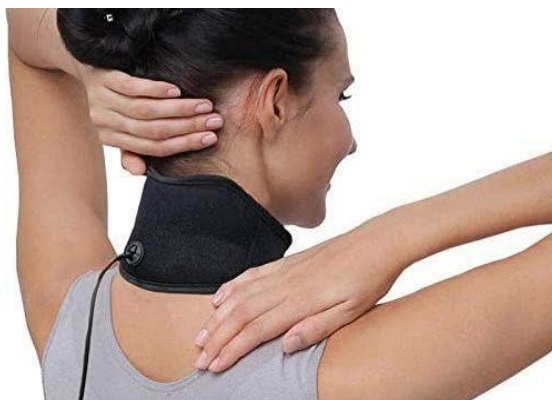

Slika 8.1.1. Manualna masaža

Izvor: <https://www.kinetico.rs/masaza-istegnuce-vrata/>

## 8.2. Termoterapija

Termoterapija je primjena topline na tijelo što rezultira povećanom temperaturom tkiva. Može se primjenjivati površinski ili dubinski, a učinci su analgezija i smanjivanje tonusa mišića. Ova vrsta terapije povećava tjelesnu temperaturu tkiva, protok krvi i metabolizma i rastezljivosti vezivnog tkiva. Provodi se korištenjem pomoću tri mehanizma a to su kondukcija, konvekcija i konverzija [34]. Jedan od načina primjene kod bolova u vratu može biti stavljanje toplog obloga na tretirano područje (Slika 8.2.1.).

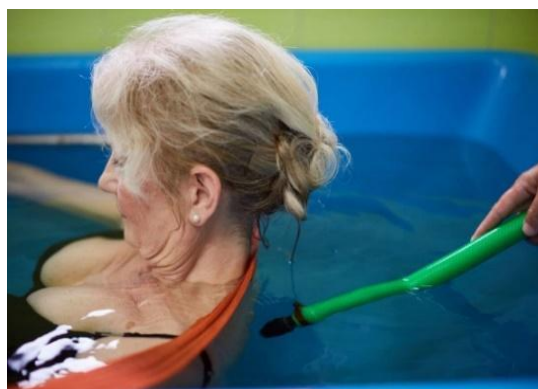

Slika 8.2.1. Primjena termoterapije na vrat

Izvor: <https://www.necksolutions.com/heat-for-neck-pain-relief/>

### 8. 3. Hidroterapija

Hidroterapija je upotreba vodenih medija za postizanje fizioterapijskih ciljeva. Fizioterapija u vodi odnosi se na specijalne postupke fizioterapije s ciljem rehabilitacije i postizanje specifičnih funkcionalnih i fizičkih ciljeva koristeći vodu kao medij. Generalizirani pojam hidroterapija može imati mnogo različitih načina primjena. U hidroterapiji se može koristiti uranjanje u mineraliziranu vodu, uranjanje u toplu vodu, primjena vode različite temperature i pritiska putem tuševa i ručnika, uranjanje u mehanički uzburkanu toplu vodu, te primjena vode pod pritiskom (hidromasaža) (Slika 8.3.1) i hidroterapija zasnovana na pokretima [33]



Slika 8.3.1: Primjena hidroterapije (hidromasaža)  
Izvor: <https://lukovskabanja.com/dijagnostika-i-tretmani/>

### 8. 4. Terapija pokretom

Terapija pokretom je znanstvena disciplina i grana fizikalne medicine koja se koristi pokretom u svrhu liječenja, rehabilitacije i prevencije bolesti. Glavna odrednica primjene terapije je pokret cijelog tijela ili samo jednog segmenta tijela u svrhu liječenja. Osnovni cilj terapije pokretom je održavanje, uspostavljanje i povećanje opsega pokreta, povećanje neuromišićne koordinacije, ravnoteže i brzine, poboljšanje položaja tijela i stava, povećavanje ili održavanje funkcije pojedinih organskih sustava i mišićne snage. Temelj terapije pokretom je korištenje vježbi koje se mogu podijeliti u odnosu na vrstu mišićne kontrakcije. Mogu se izvoditi dinamičke i statičke vježbe, a prema načinu izvođenja, kao aktivne (pacijent sam radi zadani pokret) (Slika 8.4.1.), potpomognute ili pasivne. Kod boli u vratu mogu se izdvojiti aerobni trening, vježbe istezanja, neurofacilitacijske tehnike, vježbe opsega pokreta, izdržljivosti i snage, koordinacije, propriocepcije i ravnoteže [33,34].



Slika 8.4.1. Primjer aktivne vježbe za vrat (ekstenzija i fleksija)

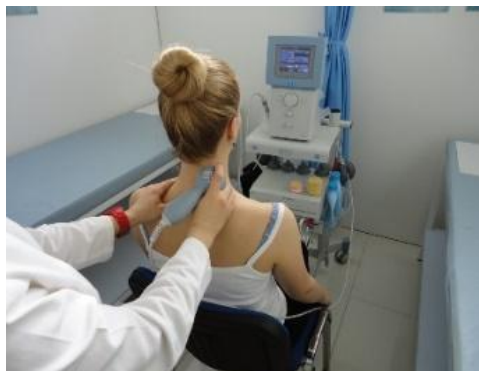Izvor: <https://krenizdravo.dnevnik.hr/budi-fit/vjebze-vitalnost/vjebze-za-vratnu-kraljeznicu>

## 8.5. Elektroterapija

Elektroterapija je primjena električne struje s ciljem postizanja terapijskog učinka na tijelo pacijenta. Dijeli se prema frekvenciji struje koja se koristi s mnogo raznih načina primjene. Podrazumijeva primjenu raznih vrsta struje u fizioterapijskom procesu liječenja. Ima analgetski učinak, poboljšava cirkulaciju, i stimulira oštećena živčana vlakna [35, 36].

### 8.5.1. Ultrazvuk

Ultrazvuk (Slika 8.5.1.1.), je vrsta terapije gdje kristal smješten u zvučnoj glavi stvara zvučne valove s visokom frekvencijom koje ljudsko uho ne registrira. Pri apliciranju visokofrekventnih zvučnih valova preko adekvatnog medija spajanja, proizvodi se mehanička energija. Pri apliciranju terapijskog ultrazvuka kao kontinuiranog zvučnog vala, proizvodi se kinetička energija a oscilacije komponenti tkiva zatim proizvode hiperemiju. Fizičko kretanje ultrazvuka koje proizvode zvučni valovi izaziva mehaničke učinke na tkivo, te se oni opisuju kao mikromasaža, mikrostrujanje zvuka i kavitacija. Literatura upućuje kako ultrazvuk smanjuje percepciju boli a razlog tome se navodi sposobnost ultrazvuka da promijeni brzinu provodljivosti živaca [36].

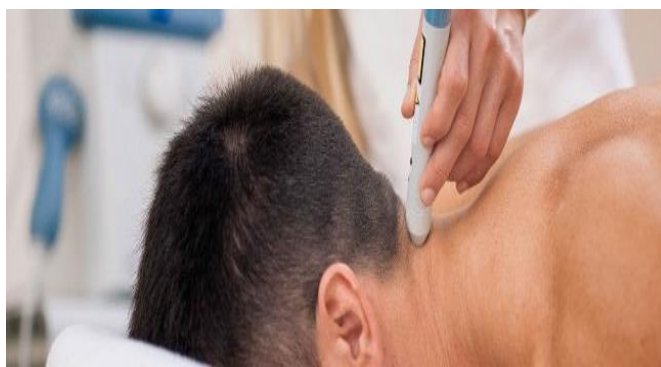

Slika 8.5.1.1. Aplikacija terapijskog ultrazvuka

Izvor: <https://www.natus.hr/Terapijski%20ultrazvuk>

### 8.5.2. Laser

Laser je zapravo akronim za pojačanje svjetla stimuliranom emisijom zračenja. Ova vrsta elektroterapije predstavlja vrstu polarizirane, monokromne i koherentne svjetlosne energije. Koristi se kod muskuloskeletnih poremećaja, korištenjem male energije u kratkim vremenskim razdobljima. Biološki učinci korištenjem ove terapije su niske razine koje su posljedica uzajamnog djelovanja energije svjetla i tkiva, no nisu uzrokovani zagrijavanjem tkiva. Terapeutski laser koristi valne duljine svjetla iz čitavog infracrvenog i vidljivog dijela elektromagnetskog spektra (Slika 8.5.2.1). Ova je terapija povezana s umanjenom percepcijom boli te promijenjenom aktivnosti perifernih živca. Najznačajniji rezultati ove terapije su biostimulacijski učinci na procese zacjeljivanja [36].

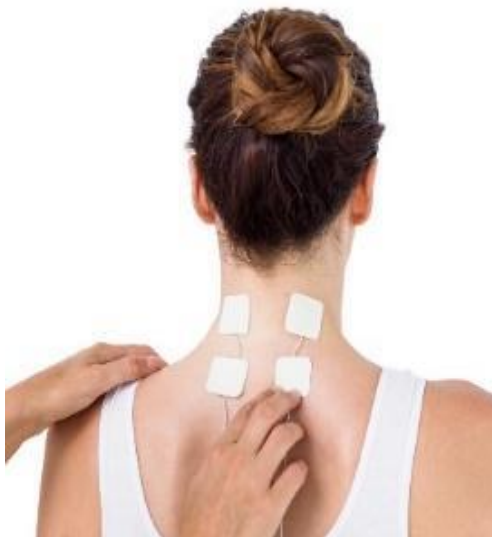

Slika 8.5.2.1. Terapijski laser

Izvor: <https://poliklinika-tectum.rs/fizikalna-medicina-i-rehabilitacija/laseroterapija/>

### 8. 5. 3. TENS

Transkutana električna nervna stimulacija je primjena impulsnih električnih struja kroz najmanje dvije elektrode koje vode struju. Elektrode se postavljaju na kožu kako bi imala pozitivna djelovanja na različita tkiva muskuloskeletnog sustava kao što su tetive, ligamenti, mišići i živci. Način postavljanja elektroda na mišiće kod prisutne boli u cervikalnoj kralježnici (Slika 8.5.3.1.). Najočitiiji učinci ove terapije na tkivo su na podražljivost tkiva, odnosno mišića i živca. Mogu se pojaviti i ostali suptilniji učinci na stanicama kože i vezivnog tkiva koji su uključeni na procese zacjeljivanja, te na limfni sustav i krvožilni sustav [36].



Slika 8.5.3.1. Apliciranje TENS -a paravertebralno  
Izvor: <https://arnicentar.com/elektroterapija/>

#### **8. 5. 4. Magneto terapija**

Primjenom magnetoterapije, elektromagnetska polja djeluju s molekulama u tkivu koje imaju električni naboj, a posljedica interakcija tih molekula je električna struja. Inducirane ionske struje nastale kretanjem molekula s nabojem koje se nalaze u tkivu posljedično izazivaju porast temperature tkiva. Kratkovalna dijatermija rezultira stvaranjem visokofrekventnih elektromagnetskih valova pri karakterističnoj frekvenciji od 27,12 MHz, koja zatim izaziva porast temperature u strukturama koje su smještene na izvjesnoj udaljenosti od površine kože. Pulsirajuća elektromagnetska polja koja se primjenjuju s prekidima induciraju električne struje u strukturama smještene duboko od površine, a pri tome ne izazivaju nikakvo akumuliranje topline u tkivima [37].

## 9. Edukacija i prevencija

Svjetska zdravstvena organizacija definira terapijsku edukaciju pacijenata kao edukaciju koja pomaže pacijentima u stjecanju i održavanju vještina koje su im potrebne da na najbolji način upravljaju svojim životom s bolešću na najbolji mogući način. Načela obrazovanja odraslih i programi kontinuirane terapijske edukacije pacijenta Svjetske zdravstvene organizacije za prevenciju kroničnih bolesti preporučuju da iskustvo učenja i evaluacije ishoda učenja budu iskustveni, participativni i prilagođeni pojedinačnim učenicima. Zrakoplovstvo je poseban vid prometa koji prema okolišu, ali i okoliš na njega, ima specifičan utjecaj. Radi toga potrebno je s takvim stanjima i glavnim učincima, koje oni mogu stvarati, biti upoznat bar u onom opsegu koliko se to odnosi na zrakoplovnu medicinu [38].

Poremećaji vrata kao što su mehanička bol u vratu, česti su i uglavnom nestaju sami, ali mogu biti onesposobljavajući i skupi za mali dio pilota koji traže pomoć. Troškovi povezani s boli u vratu mogu se pripisati posjetima pružateljima zdravstvenih usluga, bolovanju, i povezanom gubitku produktivne sposobnosti. Savjeti i edukacija uglavnom se daju tijekom procesa liječenja i rehabilitacije bolova u vratu. Najčešći obrazovni pristup su savjeti koji su usmjereni na aktivaciju, vještine suočavanja s boli i stresom, ergonomijom radnog mjesta i strategijama samonjege [33]. Preventivno djelovanje protiv štetnog učinka vibracija može se svesti na redovite zdravstvene preglede i izvanredne po potrebi, ublažavanje izvora vibracija smanjivanjem vibracija koje proizvode motori zrakoplova i pogotovo helikoptera, izbjegavanje zračnih turbulencija promjenom visina ili letne rute. Može se modificirati putovi prijenosa, postavljanjem sjedišta i naslona na opruge, korištenjem rukavica od spužvaste gume, ugradbom zračnih jastuka, elastičnih nogara i slično. Također se mogu promijeniti dinamička svojstva tijela, odnosno zauzimanje takvog položaja tijela koji kontrakcijom mišića smanjuje vibracije, koji dopiru do glave. Specifično je za osoblje koje duže vremena boravi u sjedećem položaju da osjeti bol u cervikalnom dijelu, gornjem dijelu torakalne kralježnice i lumbalnom dijelu. Ta bol ograničava pokretljivost kralježnice i za pilote je vrlo neugodna, a javlja se zbog neudobnog položaja, znojenja, propuha i istovrsnih pokreta. U prevenciji ovih bolnih stanja, bitno je provoditi određene vježbe za vrijeme boravka kod kuće [38].

Djelovanje G sile na tijelo zavisi od veličine pritiska na jedinicu površine, primjerice snažan udarac glavom o neki prekidač uzrokuje veću štetu nego kad istom silom cijelo tijelo udari u sigurnosne veze. Ozljeda cervikalne kralježnice ili povreda glave može se pravodobno prevenirati raspoređivanjem sile na što veću površinu. Ovo se može postići ramenim vezama i

kacigama. Čak i kad su središnje veze pričvršćene, pri iznenadnom zaustavljanju glava, vrat i ramena teže naprijed silom koja je mnogo veća od normalne, pa je velika mogućnost nastanka teških povreda. Također, šanse za preživljavanje u udesu bile bi mnogo veće kada bi proizvođač eliminirao što više poluga i ručica [38,39]. Fizička aktivnost i kondicija znatno doprinosi općem stanju zdravlja i naravno povećanju tolerancije na visinu i druga letačka naprezanja, kao naprezanje vratne kralježnice zbog korištenja i nošenja kacige i dodatne opreme. Pilot koji je fizički aktivan i bavi se sportom, imat će i efikasniji kardiovaskularni sustav, dišni sustav važan zbog hipoksije, te za prevenciju i sprječavanje nastanka niza ostalih komplikacija [17]. Iako trenutna bol u vratu nestaje nakon nekoliko tjedana, bitno je provoditi terapijsko vježbanje kod kuće. Bitna je edukacija izvođenja vježbi nakon nestanka boli za prevenciju relapsa [33]. U prevenciju boli u vratu također spada edukacija o načinu spavanja i sjedenja. Najbolji način spavanja za prevenciju boli vratne kralježnice je spavanje na tvrdom madracu, s glavom okrenutom prema gore na istoj visini kao tijelo. Sjedeći položaj je dobar onaj u kojem se sjedi uspravno s ramenima i vratom prema natrag [38].



## 10. Prikaz slučaja

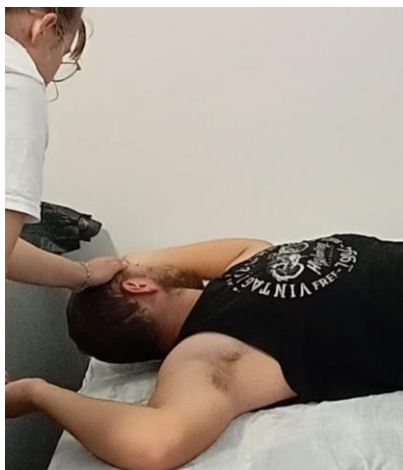U ovom radu prikazan je fizioterapijski proces kod licenciranog vojnog pilota gospodina D.P., starosne dobi od 51. godine, koji ima preko 30 godina radnog staža u Hrvatskim zračnim snagama i preko 3500 sati leta. Također ima nekoliko licenci od kojih je licencirani pilot (Mi-8, Mi-8MTV, Mi-17 V-5, Mi-171), licencirani za održavanje konstrukcije zrakoplova i motora zrakoplova, licencirani u zrakoplovnom inženjerstvu (Mi-8, Mi-17 obitelji helikoptera), licencirani za instruktora pilota, licenciran za instruktora NVG-a, i licencirani za testnog pilota.

Fizioterapijski proces se započeo korištenjem SOAP modela i zapisa pomoću fizioterapeutskog kartona (Prilog 1). U subjektivnom pregledu dolazi se do podataka da ne postoji medicinska povijest bolesti ali pilot navodi da je prisutna nespecifična bol u vratu koja se povremeno pojavljuje i traje po nekoliko dana a zatim nestane. Tijekom intervjua naglašava glavobolju, na VAS skali bol karakterizira kao tupu i ocjenjuje je s brojem 3. Na pitanje „Da li je tijekom leta osjećao ograničenja zbog osjećaja boli?“, izražava da nije uočio veća fizička ograničenja tijekom upravljanja, već pad koncentracije, što mu je otežavalo let. Nakon intervjua uzimanjem osnovnih podataka i anamneze, izradio se plan kratkoročnih i dugoročnih ciljeva. Postavljeni osnovni fizioterapijski pristup odnosio se na kvalitetu pokretu u vratnoj kralježnici u cilju smanjenja boli.

Tijekom procjene opservacijom korišteni su anteriori, posteriorni i lateralni pregled u stojećem položaju. U anteriornom položaju glava i vrata uočena središnja linija s ostatkom tijela. Jedino zapažanje koje je uočeno je desno rame koje je položeno više u odnosu na lijevo. Uz poziciju ramena uočena povišena desna ključna kost u odnosu na lijevu stranu. U lateralnom pregledu glava se nalazi izvan središnje linije, postavljena je prema naprijed u odnosu na središnju liniju tijela, što je dovelo do povećanja cervikalna lordoze. Osim povećane lordoze cervikalne kralježnice, uočeno i povećanje torakalne kifoze. U posteriornom pregledu vidljiva je napetost mišića vrata, izrazito trapezoidne muskulature. Korištenjem palpacije se potvrdila prisutnost mišićne napetosti trapezoidnih mišića, kao i prisutne miogeloze u mišićima. U prednjoj mišićnoj skupini, procjenom uočeno obostrano skraćenje mm. Sternocleidomastoideusa, zbog konstantnog položaja glave prema naprijed i dolje. Daljnjom procjenom vratne kralježnice i okolnih struktura nisu uočeni edemi i uredno se palpiraju limfni čvorovi. Tijekom pregleda aktivnih pokreta nalazi se ograničenje pokreta laterofleksija.

Kod objektivnog pregleda proveden je MMT fleksije glave i vrata, ispitivale se snaga mm. sternocleidomastoideusa. Kod navedene procjene korištenjem MMT ispitanika se postavilo u

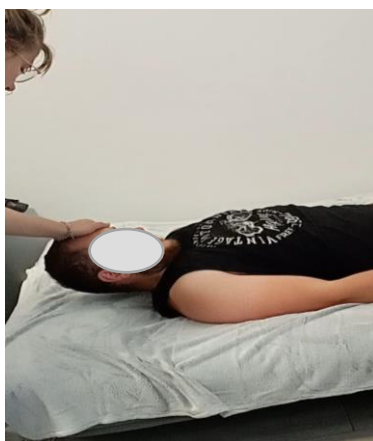
supinirani položaj, s glavom rotiranom u stranu i fiksiranim ramenima. U tom položaju zamolilo se ispitanika da odigne glavu i vrat prema trupu, pri čemu je fizioterapeut davao slabiji i jači otpor pri antigravitacijskom izvođenju punog opsega pokreta. Otpor se izvodio tako da su postavljeni spojeni 2. i 3. prst obje ruke na ramus mandibule. Ispitanik je test desnog m. sternocleidomastoideusa izveo za ocjenu 5, a lijevog za ocjenu 4 (Slika 10.1.).



Slika 10.1. Izvođenje MMT-a desnog m. sternocleidomastoideusa

Izvor: Autor rada M.R.

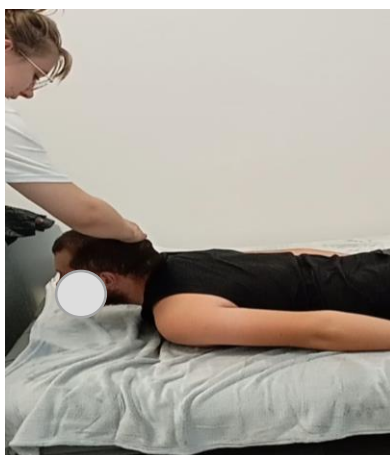Pri procjeni snage kombinirane fleksije glave i vrata ispitanik je položen u supinirani položaj s pogledom prema gore i fiksiranim ramenima. Ispitanika se zamolilo da približi bradu prsima, s jakim otporom na čelo i punim antigravitacijskim opsegom pokreta, ocijenjen je ocjenom 5 (Slika 10.2.).



Slika 10.2. Kombinirana fleksija glave i vrata

Izvor: Autor rada M.R..

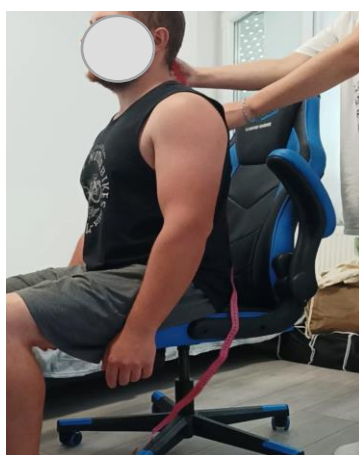Kod procjene ekstenzije vrata, ispitanik postavljen u pronirani položaj. Izvodi podizanje glave prema gore, dok mu se otpor pružao na zatiljku. Ispitanik je izveo puni antigravitacijski opseg pokreta s jakim otporom i ocijenjen je ocjenom 5 (Slika 10.3.).



Slika 10.3. Izvođenje MMT-a ekstenzije vrata

Izvor: Autor rada M.R.

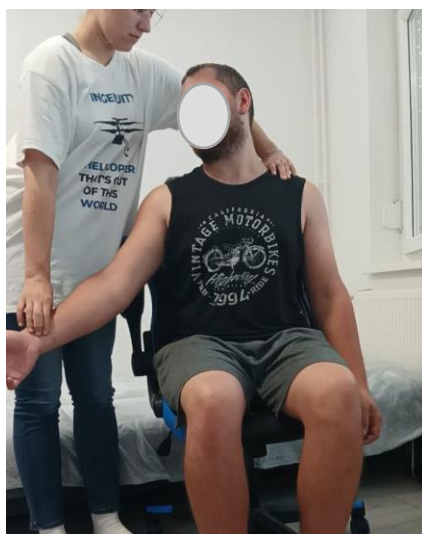Pri procjeni inklinacijskog indeksa (Slika 10.4.) mjerila se razina izražena u centimetrima između inklinacije i neutralnog položaja. Kako bi se izračunao reklinacijski indeks mjerilo se u centimetrima između nultog položaja i reklinacije. Nakon ovih mjera dobiven je indeks sagitalne gibljivosti kralježnice zbrojem rezultata inklinacije i reklinacije. Početni položaj u kojem se mjerila inklinacija i reklinacija bio je sjedeći položaj, s ispravljenim leđima, kukovima postavljenim pod 90 stupnjeva i stopalima na podu, s pogledom prema naprijed, i fiksiranim ramenima. Točke koje su izabrane za mjerenje su protuberantia occipitalis externa i vertebrae prominens. Mjerenje se izvodilo uz pomoć centimetarske trake. Inklinacijski indeks izmjeren je 9 centimetara, a reklinacijski indeks 6 centimetara. Pomoću ovih mjera se izračunao da je index sagitalne gibljivosti kralježnice zbroj inklinacijskog mjerenja s 9 centimetara i zbroj reklinacijskog 6 centimetara, što je ukupno iznosilo 15 centimetara.



Slika 10.4. Procjena mjerenja indeksa sagitalne gibljivosti kralježnice

Izvor: Autor rada M.R.

Adsonov provokacijski test (Slika 10.5.) se izabrao za procjenu promjene pulsa radijalne arterije pri kompresiji potključne arterije, točnije kod kompresije između prednjeg i stražnjeg skalenskog mišića. Ispitanik je postavljen u sjedeći položaj, s izravnatim leđima, pogledom ravno prema naprijed, kukovima i koljenima pod 90 stupnjevima i stopalima položenim na podu. Test se provodio obostrano i palpirao se radijalni puls. Tijekom procjene ispitanik je rotirao glavu u stranu testiranog ramena. Dok se izvodila rotacija ramena u ekstenziju i vanjsku rotaciju, model je ekstenzirao glavu i zadržao dah. Tijekom izvođenja ovog testa, na obje strane se osjetio radijalni puls, odnosno test je ocijenjen negativno.



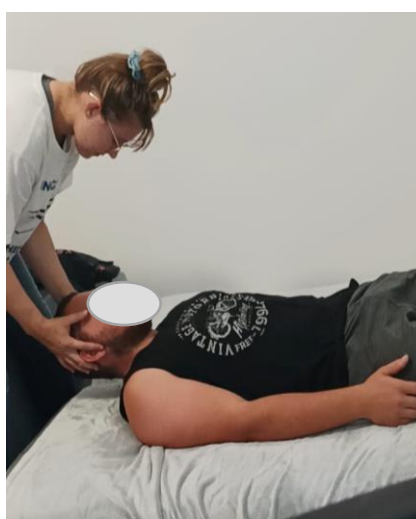Slika 10.5. Izvođenje Adsonovog testa

Izvor: Autor rada M.R.

Tijekom objektivnog pregleda izvodilo se i testiranje opsega pokreta glave i vrata goniometrijom. Pri mjerenju cervikalne fleksije ispitanik je postavljen u sjedeći položaj s trupom dobro oslonjenim i vratom u anatomskoj poziciji, ruke položene u krilo i opuštenim ramenima. Goniometar se postavio tako da je os položena na vanjski slušni meatus. Nepokretan krak položen paralelno s podom, dok je pomični krak položen duž linije koji je paralelan s donjom granicom nosa. Procjenom ispitanik izvodi pokret fleksije od 45 stupnjeva. Također se vršilo i mjerenje pokreta ekstenzije. Početni položaj ispitanika je sjedeći s trupom dobro oslonjenim i vratom u anatomskoj poziciji, rukama u krilu i opuštenim ramenima. Goniometar je položen s osi na vanjskom slušnom meatusu, nepokretan krak u položaju paralelnim s podom, a pomični položen duž linije koja je paralelna s donjom granicom nosa. Ispitanik izvodi pokret ekstenzije, koja je izmjerena 45 stupnjeva.

Kod mjerenja pokreta laterofleksije u početnom sjedećem položaju goniometar postavljen u ravnini s osi položenom preko šiljastog nastavka C7 kralješka. Nepokretni krak postavljen duž torakalnih šiljastih nastavka, dok pokretan krak preko vanjske okcipitalne izbočine okcipitalne kosti. Pripazilo se da je stabiliziran gornji dio trupa i rameni pojas kako bi se spriječilo podizanje ramena na strani koja se ispituje, kao i lateralna fleksija gornjeg dijela trupa. Ispitivanjem desne strane izmjereno je 45 stupnjeva, a lijeve strane 40 stupnjeva. Početni položaj za mjerenje rotacije cervikalne kralježnice bio je sjedeći, a položaj osi goniometra preko centra vrha glave, s nepokretnim krakom u liniji s processusom acromionom prema strani na kojoj se mjerilo, a pokretni krak je pratio pokret u liniji s vrhom nosa. Na ispitaniku rotacija u desnu stranu iznosila je 60 stupnjeva, a u lijevu 55 stupnjeva.

Kako bi se identificirala disfunkcija pokreta C1 i C2 kralješka učinjen je test cervikalne kralježnice (CFRT) (Slika 10.6.). Navedeni test se smatra korisnom kliničkom mjerom kod poremećaja pokreta vrata i izabran je jer može pomoći u diferencijalnoj dijagnozi cervikogene glavobolje, s obzirom na prijavljenu glavobolju ispitanika. Također, pri ovom testu se može provjeriti postojanje kompenziranih pokreta. Ispitanik se postavio u početni supinirani položaj, sa izravnatim koljenima i kukovima, rukama položenim uz tijelo. Test se izvodi pasivno od strane fizioterapeuta. Prvo se izvodila fleksija donje cervikalne kralježnice, a potom i gornje. Tijekom cijelog pokreta održavala se puna fleksija s rotacijom u jednu i drugu stranu. Tijekom izvođenja pokreta pratili su se znakovi boli ili smanjenje opsega pokreta. Ispitanik je navodio kako nije osjetio pritisak i neugodne osjećaje te je izveo puni opseg pokreta desne i lijeve strane.



Slika 10.6. Izvođenje testa CFRT

Izvor: Autor rada M.R.


Nakon provedenog pregleda evaluirali su se rezultati pregleda i njegovog okruženja tijekom leta u helikopteru kroz analizu i sintezu podataka. Zaključilo se kako ispitanik ima poteškoće s nespecifičnom boli u cervikalnom dijelu kralježnice s ograničenjem pokreta laterofleksije, te kako je to rezultat konstantnog držanja glave s pogledom na instrumente u kokpitu, dodatno opterećenje nošenja teške opreme, kao što su letачka kaciga, NVG i HUD uređaj. Evaluacijom se utvrđuje abnormalni mišićni tonus mišića vrata, sa skraćenim mišićima sternocleidomastoideusima i izduženim vlaknima stražnje strane vrata uz prisutnost miogelozu. Kroz subjektivni pregled od strane ispitanika otkrilo kako ima za cilj smanjiti bolove u cervikalnom dijelu kralježnice, povećati opseg zglobova i smanjiti napetost mišića vrata. Zaključuje se kako su ciljevi realni i izvedivi. U suradnji s ispitanikom postavljeni kratkoročni i dugoročni ciljevi. Kratkoročni ciljevi su bili ojačati i istegnuti skraćenu muskulaturu, opustiti napeta mišićna tkiva, povećati opseg pokreta, elongirati prednju skupinu mišića, skratiti stražnju skupinu mišića, te edukacija i prevencija ponavljanja boli, a dugoročni cilj smanjiti ili eliminirati nespecifičnu bolu cervikalnoj kralježnici. Prema ovim ciljevima izradio se plan programa fizioterapije koji je uključivao vježbe istezanja prednje mišićne skupine vrata, vježbe jačanja muskulature stražnje skupine vrata, vježbe za povećanje opsega pokreta, postupke krioterapije, ultrazvuk i TENS. Vježbe jačanja vrata sastojale su se od nekoliko vježbi.

*Vježba br.1.* Početni položaj prve vježbe je bio u sjedećem položaju, prekrivenih nogu s pogledom prema naprijed. Postupak koji je ispitanik izvodio bio je da udahne i s izdisajem okrene glavu u desnu stranu do granice, tako da lijevi dlan položi na lijevi obraz (Slika 10.7.). Zatim je udahnuo, zadržao dah, te s 20% snage glavu gurao prema dlanu u trajanju od sedam sekundi. Na izdisaj je zatim opustio ruku i glavu, te se vratio u početni položaj, i ponovio pokret tri puta obostrano.




Slika 10.7. Vježba br.1.

*Vježba br.2.* Ispitanik zauzima isti početni položaj kao za prvu vježbu. Desni dlan preko glave postavlja na predio lijevog uha (Slika 10.8.). Tijekom izvođenja pokreta ispitanik udahne i s izdisajem spušta glavu prema desnom ramenu do prve granice. Ponovno udahne, zadržao dah i s 20% snage gurao glavu ulijevo, prema desnom dlanu sedam sekundi. Na izdisaj je ponovno opustio ruku i glavu, vratio se u početni položaj i ponovio pokret tri puta, obostrano.



Slika 10.8. Vježba br.2.

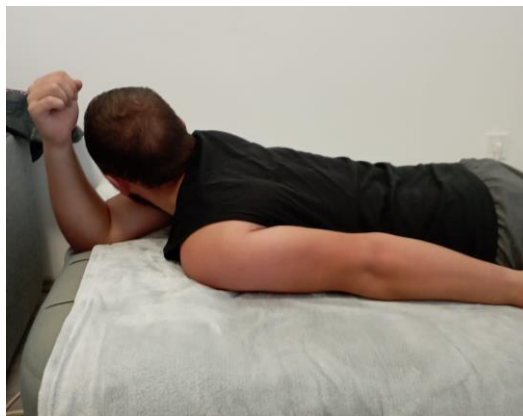
*Vježba br. 3.* Ispitanik je u istom početnom položaju s dlanovima prislonjenim na zatiljak. Vježbu izvodi tako da udahne i s izdisajem glavu spušta prema prsnoj koži do granice (Slika 10.9.). Kod udaha zadržava dah, te s 20% snage glavu gura prema natrag u dlanove. Nakon sedam sekundi izdahne, te istovremeno opušta ruke i glavu, nakon čega se vraća u početni položaj i ponavlja postupak tri puta.



Slika 10.9. Vježba br.3.

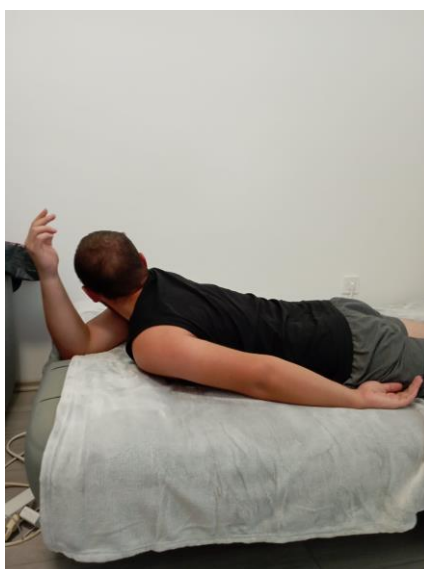
Vježbe istezanja su se izvodile u ležećem proniranom položaju ispitanika.

*Vježba br.1.* Ispitanik postavljen u pronirani položaj, jedna ruka postavljena uz tijelo, dok je brada bila naslonjena na nadlakticu desne ruke sa savijenim laktom. Postupak je izvodio tako da je udahnuo i s izdisajem podignuo lakat savijene ruke prema gore, i vježbu je ponovio deset puta (Slika 10.10.).



Slika 10.10. Vježba istezanja br.1.

*Vježba br.2.* Isti položaj, ispitanik udahne, te tijekom izdisaja digne glavu i okrene tako da pogleda preko desnog ramena savijene ruke. S udisajem glavu vraća u sredinu, a bradu naslanja na nadlakticu savijene ruke. Također se pokret izvodio deset puta, na obje strane (Slika 10.11.).



Slika 10.11. Vježba istezanja br.2.



Nakon izvedenih vježbi kod ispitanika je primijenjena elektroterapija. Tijekom elektroterapije postavljen je TENS na intervertebralne mišiće vrata u trajanju od 20 minuta sa svrhom smanjenja boli. Nakon obavljenog TENS-a, aplicirane su interferentne struje postavljene na mišiće trapeziuse, trajanja 10 minuta, s ciljem smanjenja boli i povećanja cirkulacije. Osim TENS-a i interferentnih struja, ispitaniku su aplicirane i dijadinamske struje s ciljem povećanja lokalne cirkulacije. Manualna masaža se provodila tri puta tjedno, u trajanju od 30 minuta s ciljem opuštanja napetih tkiva, povećanja cirkulacije i smanjenje napetosti. Tijekom trajanja fizioterapijskog procesa ponovno se izvršila procjena. Opservacijom i palpacijom nalazi se poboljšanje na lijevoj strani u vidu smanjenja povišenog položaja ramena i klavikule. Također se smanjila mišićna napetost i izdužila prednja strana mišića vrata. Izvodila su se sva mjerenja kao i u početnoj procjeni. Uočena je razlika između mjerenja testovima goniometrije kod rotacije cervikalne kralježnice u lijevu stranu. U početnoj procjeni ispitanik je izveo 55 stupnjeva, a u kontrolnoj pokret rotacije izveden u opsegu od 60 stupnjeva. Osim rotacije pokret laterofleksije se također povećao za 5 stupnjeva, za razliku od početnih 40 stupnjeva, iznosi je 45 stupnjeva. Evaluacijom rezultata ustanovljeno je da je proces fizioterapije s izabranim postupcima uspješan, te se nastavio isti primjenjivati s većim naglaskom na edukaciju i prevenciju. U drugom dijelu fizioterapije provedeni su isti postupci iste terapija kao u prvom razdoblju s tim da se u nastavku veća pozornost davala na edukaciji kako bi ispitanik nastavio provoditi postupke i kod kuće. Vezano za prevenciju i edukaciju, istaknula se važnost nastavljanja vježbi kod kuće, uz pokazane primjere kako prilagoditi vježbe u kućnom okruženju. Osim toga savjetovalo se kao i u prvom razdoblju procesa, da ispitanik nabavi ergonomski jastuk za pravilan položaj kralježnice, i ukoliko ima mogućnosti letjeti više pod dnevnim uvjetima, kako bi se smanjilo korištenje NVG naočala i djelovalo na prevenciju ponovnog nastanka nespecifične boli. Također osim dnevnih letova, savjetovalo se da svakih 2 sata napraviti pauzu tijekom leta kako bi se prvobitno maknula sva oprema s glave i izvele vježbe istezanja vrata, te rasteretilo cervikalnu kralježnicu i mišiće vrata. Pri procjeni opservacijom i palpacijom uočena je razlika od početka procesa u visini lijevog ramena, strukture su u normalnom alignmentu, bez odstupanja u sagitalnoj, frontalnoj i transverzalnoj ravni. Mišićne strukture su opušteno, negira se bol a mišići prednje i stražnje strane vrata uredne dužine. Pri mjerenju goniometrom može se zaključiti da se vratio puni opseg pokreta rotacije i laterofleksije u lijevu stranu. U ovom prikazu slučaja fizioterapijski proces u trajanju od 21. dana pokazao se uspješnim. Nakon završenog procesa ispitaniku se savjetovalo nastavak izvođenja vježbi za prevenciju ponovnog nastanka nespecifične boli u vratu.

## **11. Zaključak**

Piloti imaju važnu zadaću, u kojoj puno čimbenika može utjecati na njihovu mišićnokoštanu strukturu tijela. Iz svega navedeno potrebno je obratiti veliku pozornost na prevenciju kako bi piloti mogli normalno i nesmetano upravljati zrakoplovom. Posao koji rade je od velike važnosti i odgovornosti i zato je potrebna prevencija kako se ne bi ugrozila mogućnosti pilota da upravlja zrakoplovom. Kako bi se to spriječilo, bitno je pravodobno reagirati s edukacijom pilota o prevenciji nastanka bolova i/ili ostalih mišićnokoštanih stanja i bolesti, što svojim stručnim znanjem može pružiti fizioterapeut. U prikazu slučaja ispitanik nema veće poteškoće u pilotiranju, izuzev kratkotrajnog osjećaja boli u vratu uz popratne glavobolje. Jako puno pilota nije izravno u kontaktu s medicinskim osobljem a mogući prisutni bolovi s kojima se susreću predstavljaju riskiranje svoga života kao i putnika ulaskom u zrakoplov. S obzirom da se u literaturi ne nalazi dovoljno podataka usmjerenih na prevenciju i edukaciju u profesiji pilota, ovim radom sam htjela potaknuti daljnja istraživanja na ovu temu.

## 12. Literatura

- [1] M. Hutson, A. Ward: Oxford Textbook of Musculoskeletal Medicine, second edition, Oxford University Press, Oxford, 2016.
- [2]<https://www.scribd.com/document/575107148/1-Introduction-to-Aviation-Medicine-3>, dostupno 20.06.2023.
- [3] R. B. Wallace: Public Health and Preventive Medicine, 15 ed., Washington, DC, United States, 2007.
- [4] M. F. Harrison, B. Coffey, W. J. Albert, S. L. Fischer: Night vision goggle-induced neck pain in military helicopter aircrew: a literature review; *Aerosp Med Hum Perform.*, 2015; 86 (1): 46-55
- [5] T. Honkanen, R. Sovelius, M. Mantysaari, H. Kyrolainen, J. Avela, T. K. Leino: +Gz Exposure and Spinal Injury- Induced Flight Duty Limitations, *Aerosp Med Hum Perform.*, 2018; 89 (6): 552-556
- [6] M. Murray, B. Lange, B. R. Nonberg, K. Sogaard, G. Sjogaard: Specific exercise training for reducing neck and shoulder pain among military helicopter pilots and crew members: a randomized controlled trial protocol, *BMC Musculoskelet Disord.*, 2015; 16 (1): 198
- [7] D. M. Salmon, M. F. Harrison, J. P. Neary: Neck pain in military helicopter aircrew and the role of exercise therapy, Vol. 82, No. 9, *Aviat Space Environ. Med.*, 2011; 82 (10): 978-87
- [8] L. Grgurević: Funkcionalna i topografska anatomija vratne kralježnice. Smjernice za Fizikalnu i rehabilitacijska medicina. 2017;30 (3-4):123-163.
- [9] G. Gorniak and W. Conrad: Human anatomy synopsis: Spine and Neck, Osteology, 1st edition, 2018; (7): 101-109
- [10] M. Murray, B. Lange, B. R. Nornberg, K. Sogaard, G. Sjoogard: Specific exercise training for reducing neck and shoulder pain among military helicopter pilots and crew members: a randomized controlled trial protocol; *BMC Musculoskelet Disord.*, 2012; (16): 198
- [11] A. Mastalerz, I. Maruszynska, K. Kowalczyk, A. Garbacz, E. Maculewicz: Pain in the Cervical and Lumbar Spine as a Result of High G-Force Values in Military Pilots-A Systematic Review and Meta-Analysis; *Int J Environ Res Public Health*, 2022; 19, 13413

- [12] B. J. Moon, K. H. Choi, C. Yun, Y. Ha: Cross-sectional study of neck pain and cervical sagittal alignment in air force pilots; *Aerosp Med Hum Perform.*, Volume 86, Number 5 2015; 86 (5): 445-51
- [13] M. Rausch, F. Weber, S. Kuhn, C. Ledderhos, C. Zinner, B. Sperlich: The effects of 12 weeks of functional strength training on muscle strength, volume and activity upon exposure to elevated Gz forces in high-performance aircraft personnel, ; *Mil Med Res*, 2021.;8 (1): 15
- [14] M. F. Harrison, B. Coffey, W. J. Albert, S. L. Fischer: Night vision goggle-induced neck pain in military helicopter aircrew: a literature review; *Aerosp Med Hum Perform*, 2015.; 86 (1): 46-55
- [15] X. Zhang, J. Cheng, H. Xue, S. Chen: Interface Design of Head-Worn Display Application on Condition Monitoring in Aviation, *Sensors* 2023; 23(2): 729-736.
- [16] M. H. A. H. Van den Oord, Y. Steinman, J. K. Sluiter., M. H W Frings-Dresen: The effects of an optimised helmet fit on neck load and neck pain during military helicopter flights; *Appl Ergon*, 2012.; 43 (5): 958-64
- [17] T. Honkanen, R. Sovelius, M. Mantysaari, H. Kyrolainen, J. Avela, T. K. Leino: +Gz Exposure and Spinal Injury-Induced Flight Duty Limitations; *Aerosp Med Hum Perf.*, 2018.; 89 (6): 552-556
- [18] E. Missoni.: *Zrakoplovna medicina*, Sveučilište u Zagrebu, Fakultet prometnih znanosti, Zagreb, 2003.
- [19] R. Eslami, D. Bahrami, H. Mohsenzadeh, H. Shahali: Dynamic and static postural control among fighter pilots with spinal sagittal plane deformities; *Med J Armed Forces India*, 2021.; 77 (4): 459–465.
- [20] S. Grazio i suradnici: Smjernice za dijagnostiku i liječenje bolesnika s vratoboljom- 1. dio, *Liječ Vjesn*, 2021.; (143): 143–162
- [21] B. Tucker, K. Netto, G. Hampson, B. Oppermann, B. Aisbett: Predicting neck pain in Royal Australian Air Force fighter pilots; *Mil Med*, 2012.; 177(4): 444-50
- [22] H. Mehanna i suradnici: PET-CT Surveillance versus Neck Dissection in Advanced Head and Neck Cancer; *Randomized Controlled Trial, N. Engl. J. Med*, 2016.; 374(15): 1444-54

- [23] S. J. J. Thollen, M. H. A. H. Van den Oord: Modern Air Combat Developments and Their Influence on Neck and Back Pain in F-16 Pilots; *Aerosp Med Hum Perform*, 2015.; 86(11): 936-41
- [24] G. G. Čovčić, Z. Maček: Neurorehabilitacijska terapija, Zdravstveno veleučilište, Zagreb, 2011.
- [25] A. Gross, M. Forget, St. K. George, M. M. H. Fraser, N. Graham, L. Perry, S. J. Burnie, C. H. Goldsmith, T. Haines, D. Brunarski: Patient education for neck pain; Review, *Cochrane Library Collaboration*, 2012.; 14(3): CD005106
- [26] P. Konrad: The ABC of EMG; A Practical Introduction to Kinesiological Electromyography; Version 1.0, USA, 2005.
- [27] I. Klaić, L. Jakuš: Fizioterapijska procjena; Zdravstveno veleučilište, Zagreb, 2017.
- [28] Dr. Kelly J. Roush: Sports concussion and neck trauma; Preventive Injury for Future Generations; Bloomington, 2012.
- [29] [https://www.thieme.in/image/catalog/Sample%20Chapter\\_Z.pdf](https://www.thieme.in/image/catalog/Sample%20Chapter_Z.pdf), dostupno 19.06.2023
- [30] P. D. Griffiths i suradnici: MRI in diagnosis of fetal developmental brain abnormalities: the Meridian diagnostic accuracy study; *Health Technol Assess.*, 2019.: 23(49): 1-144
- [31] S. Povlsen, B. Povlsen: Diagnosing Thoracic Outlet Syndrome: Current Approaches and Future Directions; *Diagnostics*, 2018.; 8(1): 21
- [32] V. Grgić: Funkcijske smetnji cervikalne kralježnice i sindrom vratnog rebra; Privatna liječnička ordinacija, Zagreb, 1998. 15 (1-2): 69-77
- [33] M. Grubišić: Kliničke smjernice u fizikalnoj terapiji; Hrvatska komora fizioterapeuta, Zagreb, 2011.
- [34] A. Gross, M. Forget, St. K. George, M. M. H. Fraser, N. Graham, L. Perry, S. J. Burnie, C. H. Goldsmith, T. Haines, D. Brunarski: Patient education for neck pain; Review, *Cochrane Library Collaboration*, 2012.; 14(3): CD005106
- [35] <https://www.scribd.com/presentation/367430293/Algoritma-Neck-Pain>, dostupno 19.06.2023.
- [36] B. Ćurković i suradnici: Fizikalna i rehabilitacijska medicina, Medicinska naklada, Zagreb, 2004.

[37]. I. Jajić, Z. Jajić: Fizikalna i rehabilitacijska medicina: osnove liječenja, Medicinska naklada, Zagreb, 2008.

[38] Y. N. Andrade: An Ergonomic Evaluation of Aircraft Pilot Seats, Embry-Riddle Aeronautical University, Daytona Beach, Florida, 2013.

[39] Federal Aviation Administration: Guide for Aviation Medical Examiners, Oklahoma City, 2023

Dostupno na: [https://www.faa.gov/ame\\_guide](https://www.faa.gov/ame_guide)

## Popis slika

Slika 2.1.1. Posteriorni prikaz koštane strukture vrata.....	3
Slika 2.2.1. Lateralni prikaz muskulature vrata.....	5
Slika 2.3.1. Lateralni prikaz ligamenta vrata.....	6
Slika 3.1. Početci liječenja pilota.....	8
Slika 3.1.1. Paul Bert i njegov eksperiment.....	9
Slika 3.2.1. K. Matanović Kulenović (prva žena pilot u RH.....	10
Slika 4.2.1. Letačka kaciga .....	13
Slika 4.2.2. NVG naočale.....	13
Slika 4.2.3. HUD uređaj.....	14
Slika 4.3.1. Postupak „check six“ .....	15
Slika 4.5.1. Nagnuti sjedeći položaj u kokpitu prema naprijed.....	16
Slika 5.2.1. Položaj kod bol u vratu u pilota.....	19
Slika 6.2.1. MR vrata.....	21
Slika 6.2.2. CT vrata.....	21
Slika 6.2.3. EMG vrata.....	21
Slika 7.2.1. Palpacija m. sternocleidomastoideusa.....	23
Slika 7.3.1. MMT mišića ekstenzora vrata za ocjenu 3.....	24
Slika 7.4.1. Mjerenje inklinacijskog indeksa sagitalne gibljivosti kralježnice.....	24
Slika 7.5.1. Mjerenje vrata goniometrom.....	25
Slika 7.7.1. Spurlingov test.....	26
Slika 7.7.3.1. Adsonov test.....	27
Slika 7.7.5.1. Vibracijski osjet.....	28

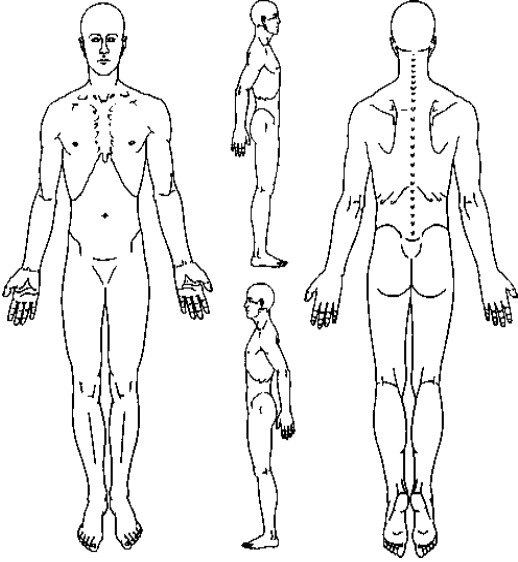
Slika 7.8.1. Testiranje obrnutog supinatornog refleksa.....	29
Slika 7.8.2.1. Izvođenje Skapulohumeralnog refleksa.....	29
Slika 8.1.1. Manualna masaža.....	32
Slika 8.2.1. Primjena termoterapije na vrat.....	32
Slika 8.3.1. Primjena hidroterapije.....	33
Slika 8.4.1. Primjer aktivne vježbe za vrat (ekstenzija i fleksija).....	34
Slika 8.5.1.1. Aplikacija terapije ultrazvukom.....	34
Slika 8.5.2.1. Terapija laserom.....	35
Slika 8.5.3.1. Apliciranje TENS-a paravertertebralno.....	36
Slika 10.1. Izvođenje MMT-a jednostranog desnog m. sternocleidomastoideusa.....	40
Slika 10.2. Izvođenje MMT-a kombinirane fleksije glave i vrata.....	40
Slika 10.3. Izvođenje MMT-a ekstenzije vrata.....	41
Slika 10.4. Procjena mjerenja indeksa sagitalne gibljivosti kralježnice.....	41
Slika 10.5. Izvođenje Adson testa.....	42
Slika 10.6. Izvođenju testa CFRT.....	43
Slika 10.7. Vježba br. 1, .....	44
Slika 10.8. Vježba br. 2. ....	44
Slika 10.9. Vježba br.3. ....	45
Slika 10.10. Vježba istezanja br. 1. ....	46
Slika 10.11. Vježba istezanja br.2. ....	46



## Prilozi

Prilog 1. Prikaz fizioterapeutskog kartona.

Izvor: <https://dokumen.tips/documents/fizioterapeutski-karton-hkf.html>

<b>(1) Ime i prezime:</b>		<b>(2) Broj upisa:</b>
<b>(3) Zanimanje</b>	<b>(4) Dob</b>	<b>(5) Spol</b>
<b>(6) Liječnička dijagnoza:</b>		
<b>(7) Funkcionalna (fizioterapeutska) dijagnoza:</b>		
<b>(8) Početna procjena:</b>		
		
<b>(9) Podaci važni za fizioterapiju (komorbitet, pacemaker, medikamenti i sl.):</b>		
<b>(10) Ciljevi fizioterapije:</b>		
<b>(11) Plan fizioterapije:</b>		

**(12) Informirana suglasnost pacijenta/skrbnika s ciljevima i planom (potpis):**

**(13) Zabilješke tijekom procesa fizioterapije i kontrolne procjene:**

**(14) Mišljenje (zaključak) po obavljenoj fizioterapiji:**

**(15) Potpis  
fizioterapeuta:**

**(16) Datum pružene usluge i potpis fizioterapeuta:**





### IZJAVA O AUTORSTVU

Završni/diplomski rad isključivo je autorsko djelo studenta koji je isti izradio te student odgovara za istinitost, izvornost i ispravnost teksta rada. U radu se ne smiju koristiti dijelovi tuđih radova (knjiga, članaka, doktorskih disertacija, magistarskih radova, izvora s interneta, i drugih izvora) bez navođenja izvora i autora navedenih radova. Svi dijelovi tuđih radova moraju biti pravilno navedeni i citirani. Dijelovi tuđih radova koji nisu pravilno citirani, smatraju se plagijatom, odnosno nezakonitim prisvajanjem tuđeg znanstvenog ili stručnoga rada. Sukladno navedenom studenti su dužni potpisati izjavu o autorstvu rada.

Ja, MATEA ROZMAN (ime i prezime) pod punom moralnom, materijalnom i kaznenom odgovornošću, izjavljujem da sam isključivi autor/ica završnog/diplomskog (obrisati nepotrebno) rada pod naslovom FIZIOTERAPIJA U PREVENCIJI CERVIKALNE BOLE KOD PLEŠTIA (upisati naslov) te da u navedenom radu nisu na nedozvoljeni način (bez pravilnog citiranja) korišteni dijelovi tuđih radova.

Student/ica:  
(upisati ime i prezime)

  
(vlastoručni potpis)

Sukladno čl. 83 Zakonu o znanstvenoj djelatnosti i visokom obrazovanju završne/diplomske radove sveučilišta su dužna trajno objaviti na javnoj internetskoj bazi sveučilišne knjižnice u sastavu sveučilišta te kopirati u javnu internetsku bazu završnih/diplomskih radova Nacionalne i sveučilišne knjižnice. Završni radovi istovrsnih umjetničkih studija koji se realiziraju kroz umjetnička ostvarenja objavljuju se na odgovarajući način.

Sukladno čl. 111. Zakona o autorskom pravu i srodnim pravima student se ne može protiviti da se njegov završni rad stvoren na bilo kojem studiju na visokom učilištu učini dostupnim javnosti na odgovarajućoj javnoj mrežnoj bazi sveučilišne knjižnice, knjižnice sastavnice sveučilišta, knjižnice sveučilišta ili visoke škole i/ili na javnoj mrežnoj bazi završnih radova Nacionalne i sveučilišne knjižnice, sukladno zakonu kojim se uređuje znanstvena i umjetnička djelatnost i visoko obrazovanje.