

Fizioterapija nakon potpune rupture Ahilove tetive

Varošanec, Hrvoje

Undergraduate thesis / Završni rad

2023

Degree Grantor / Ustanova koja je dodijelila akademski / stručni stupanj: **University North / Sveučilište Sjever**

Permanent link / Trajna poveznica: <https://um.nsk.hr/um:nbn:hr:122:517565>

Rights / Prava: [In copyright](#)/[Zaštićeno autorskim pravom.](#)

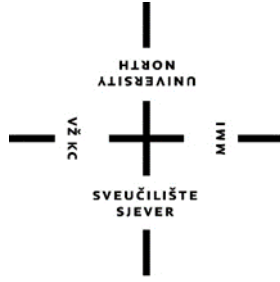Download date / Datum preuzimanja: **2024-07-14**



Repository / Repozitorij:

[University North Digital Repository](#)





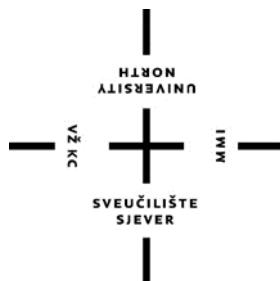**Sveučilište
Sjever**

Završni rad br. 280/FIZ/2023

Fizioterapija nakon potpune rupture Ahilove tetive

Hrvoje Varošaneć, 3965/336

Varaždin, listopad 2023. godine



Sveučilište Sjever

Odjel za fizioterapiju

Završni rad br. 280/FIZ/2023

Fizioterapija nakon potpune rupture Ahilove tetive

Student

Hrvoje Varošaneć

Mentor

Anica Kuzmić, mag. physioth.

Varaždin, listopad 2023. godine

Prijava završnog rada

Definiranje teme završnog rada i povjerenstva

ODJEL	Odjel za fizioterapiju		
STUDIJ	preddiplomski stručni studij Fizioterapija		
PRISTUPNIK	Hrvoje Varošanec	JMBAG	0336039142
DATUM	21.09.2023.	KOLEGIJ	Fizioterapija u traumatologiji
NASLOV RADA	Fizioterapija nakon potpune rupture Ahilove tetive		
NASLOV RADA NA ENGL. JEZIKU	Physiotherapy after a complete rupture of the Achilles tendon		
MENTOR	Anica Kuzmić, mag physioth	ZVANJE	predavač
ČLANOVI POVJERENSTVA	1. doc.dr.sc. Željko Jeleč., predsjednik		
	2. Anica Kuzmić pred., mentor		
	3. Marko Bodrožić, pred., član		
	4. Željka Kopjar, pred., zamjenski član		
	5.		

Zadatak završnog rada

BROJ	280/FIZ/2023
OPIS	<p>Ruptura Ahilove tetive je ozbiljna ozljeda koja se događa kada se tetiva koja povezuje mišić lista s petnom kosti potpuno ili djelomično prekine. Često uzrokuje oštru bol u potkoljenici i ograničava sposobnost hodanja i kretanja. Najčešći uzrok rupture Ahilove tetive je iznenadni stres ili trauma, poput naglog trzaja ili pretjeranog opterećenja na tetivu. Liječenje može uključivati konzervativne metode, kao što su gips, ortoze i fizioterapija, ili kirurški zahvat ovisno o ozbiljnosti ozljede. Oporavak nakon rupture Ahilove tetive može biti dugotrajan i zahtijeva stručno vođen proces rehabilitacije kako bi se ponovno uspostavila funkcionalnost i snaga stopala i gležnja. Fizioterapija nakon potpune rupture Ahilove tetive igra ključnu ulogu u procesu oporavka i vraćanju funkcionalnosti pacijenta. Početna faza rehabilitacije nakon rupture Ahilove tetive obično uključuje imobilizaciju stopala u gipsu ili ortozi kako bi se osiguralo zacjeljivanje tetive.</p> <p>U radu će biti opisana fizioterapija nakon potpune rupture Ahilove tetive kao sveobuhvatan proces koji uključuje primjenu fizikalnih čimbenika, jačanje mišića, poboljšanje pokretljivosti i funkcionalni trening.</p>

ZADATAK URUČEN 20.09.2023.



Sadržaj

1. Uvod	1
2.1. Zglobovi stopala	2
2.2. Ahilova tetiva	2
2.3. M. triceps surae.....	3
3. Etiologija, prevalencija, klinička slika	4
4. Fizioterapijska procjena	5
4.1. Anamneza	5
4.2. Klinički pregled	6
4.3. Procjena pokreta i funkcionalnosti	7
4.4. Procjena boli	12
4.5. Procjena hoda	14
5. Dijagnostika i pristupi u liječenju	15
6. Fizioterapijske intervencije	17
6.1. Krioterapija.....	19
6.2. Aktivno potpomognute vježbe.....	20
6.3. Statičke vježbe	22
6.4. Aktivne dinamičke vježbe	25
6.5. Vježbe s otporom.....	28
6.6. Vježbe istezanja.....	31
6.7. Proprioceptivne vježbe	33
6.8. Ultrazvuk	35
6.9. Dijadinamske struje	36
6.10. Elektrostimulacija.....	37
8. Praćenje napretka	40
9. Zaključak.....	41
10. Literatura	42
Popis slika	45
Popis tablica	47

Popis kratica

m. musculus

art. articulatio

n. nervus

MMT manualni mišićni test

Etc. et cetera

SAŽETAK

Ruptura Ahilove tetive je ozbiljna ozljeda koja se događa kada se tetiva koja povezuje mišić lista s petnom kosti potpuno ili djelomično prekine. Često uzrokuje oštru bol u potkoljenici i ograničava sposobnost hodanja i kretanja. Najčešći uzrok ruptуре Ahilove tetive je iznenadni stres ili trauma, poput naglog trzaja ili pretjeranog opterećenja na tetivu. Liječenje može uključivati konzervativne metode, kao što su gips, ortoze i fizioterapiju, ili kirurški zahvat ovisno o ozbiljnosti ozljede. Oporavak nakon ruptуре Ahilove tetive može biti dugotrajan i zahtijeva stručno vođen proces rehabilitacije kako bi se ponovno uspostavila funkcionalnost i snaga stopala i gležnja. Fizioterapija nakon potpune ruptуре Ahilove tetive igra ključnu ulogu u procesu oporavka i vraćanju funkcionalnosti pacijenta. Ova ozljeda, koja se često javlja kod sportaša i aktivnih pojedinaca, zahtijeva pažljiv i postupan pristup rehabilitaciji. Početna faza rehabilitacije nakon ruptуре Ahilove tetive obično uključuje imobilizaciju stopala u gipsu ili ortozi kako bi se osiguralo zacjeljivanje tetive. Nakon toga, postupno se uvode fizioterapijski postupci u cilju jačanja mišića potkoljenice i stopala, ponovnom uspostavljanju snage i ravnoteže mišića, što je ključno za stabilnost i funkcionalnost gležnja. Tijekom rehabilitacije, fizioterapeut će također raditi na poboljšanju opsega pokreta u zahvaćenom gležnju i potkoljenici. Postupno se uvode i druge fizioterapijske tehnike kao što su primjena fizikalnih čimbenika kako bi se smanjila upala i potaknulo zacjeljivanje. Važan aspekt rehabilitacije nakon ruptуре Ahilove tetive je i postupno vraćanje pacijenta sportu ili svakodnevnim aktivnostima. Fizioterapeut će raditi na funkcionalnom treningu kako bi se osiguralo da pacijent može sigurno obavljati svoje uobičajene aktivnosti bez rizika od ponovne ozljede.

Ključne riječi: Ahilova tetiva, rehabilitacija, liječenje, fizioterapija

ABSTRACT

An Achilles tendon rupture is a serious injury that occurs when the tendon that connects the lower leg to the heel bone is completely or partially severed. It often causes sharp pain in the lower leg and limits the ability to walk and move. The most common cause of Achilles tendon rupture is sudden stress or trauma, such as a sudden jolt or excessive strain on the tendon. Treatment may include conservative methods, such as casts, orthotics and physiotherapy, or surgery, depending on the severity of the injury. Recovery from an Achilles tendon rupture can be lengthy and requires a professionally guided rehabilitation process to restore functionality and strength to the foot and ankle. Physiotherapy after a complete rupture of the Achilles tendon plays a key role in the recovery process and restoring the functionality of the patient. This injury, which often occurs in athletes and active individuals, requires a careful and gradual approach to rehabilitation. The initial phase of rehabilitation after an Achilles tendon rupture usually involves immobilizing the foot in a cast or orthosis to ensure healing of the tendon. After that, physiotherapy procedures are gradually introduced to strengthen the muscles of the lower leg and foot, re-establishing the strength and balance of the muscles, which is crucial for the stability and functionality of the ankle. During rehabilitation, the physical therapist will also work to improve the range of motion in the affected ankle and lower leg. Other physiotherapy techniques such as the application of physical factors are gradually introduced to reduce inflammation and promote healing. An important aspect of rehabilitation after Achilles tendon rupture is the patient's gradual return to sports or daily activities. The physiotherapist will work on functional training to ensure that the patient can safely carry out their usual activities without the risk of re-injury.

Keywords: Achilles tendon, rehabilitation, treatment, physiotherapy

1. Uvod

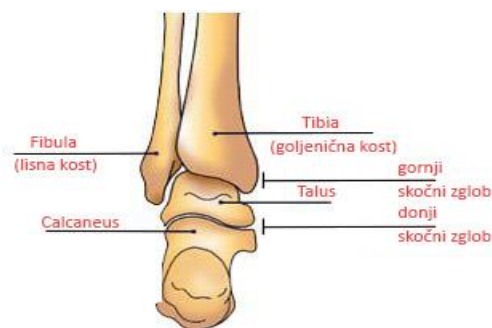
Ahilova tetiva najsnajznija je i najdeblja tetiva u ljudskom tijelu. Imenovana je po slavnom grčkom junaku Ahileju koji je najpoznatiji po njegovom sudjelovanju u Trojanskom ratu. Prema izvoru iz Homerove Ilijade, Trojanski princ Paris ubio je Ahileja tako da ga je u petu pogodio otrovnim strijelom. Još danas se izraz Ahilova peta koristi kao znak slabosti ili slabe točke. Glavna funkcija Ahilove tetive je povezivanje najvećeg mišića potkoljenice *m. triceps surae* i petne kosti koja se nalazi na posteriornoj strani stopala. Povezivanjem mišića i petne kosti omogućuje pokret dorzalne fleksije u stopalu te tako čini jednu od komponenti koja čovjeku omogućuje hodanje. Iako se sastoji od izrazito jakih kolagenih vlakana, nije otporna na različite ozljede ili degenerativne promjene. Puknuće Ahilove tetive najčešće nastaje djelovanjem neizravne sile, uzrokovano naglim i pretjeranim istezanjem odviše napete i rastegnute tetive [1]. Vrlo često se pojavljuje kao sportska ozljeda ili ozljeda u normalnim svakodnevnim aktivnostima kao što su hod po stepenicama ili hod po skliskoj površini. U više od 90% slučajeva ruptura se pojavljuje kao posljedica neizravnog djelovanja sile na tetivu. U trenutku ozljede pacijent osjeća oštru bol u području gležnja ozlijeđene noge, u roku od nekoliko sekundi javlja se edem na području ozljede, te je vidljiv hematoma na mjestu gdje je tetiva oštećena. Nakon ozljede, pacijent nema mogućnost podizanja na prste te ima poteškoće sa hodaњem. Nakon ozljede vrlo je bitno obratiti se liječniku ili fizioterapeutu koji tada kreće sa detaljnom anamnezom i dijagnostikom. Rana dijagnostika i fizioterapijska intervencija najvažniji su čimbenici u oporavku pacijenta s rupturom Ahilove tetive. Iako rehabilitacija nakon rupture Ahilove tetive nije kratkotrajan proces, nužno je da se pacijent i fizioterapeut maksimalno posvete procesu rehabilitacije kako bi liječenje bilo što uspješnije i kako bi se pacijent mogao što prije vratiti svojim svakodnevnim aktivnostima sa što manje posljedica. Glavni ciljevi fizioterapije su vraćanje punog opsega pokreta, vraćanje pune mišićne snage, uklanjanje boli, te vraćanje pacijenta u stanje prije ozljede uz neophodnu edukaciju pacijenta kako bi se uklonili čimbenici rizika koji bi mogli ponovno uzrokovati ozljedu [1].

2. Anatomija i fiziologija

Zglobovi i spojevi između kostiju ostvaruju stabilnost, gibljivost i elastičnost pojedinih dijelova i cijeloga koštanog sustava. Pokrete u zglobovima omogućavaju prugasti (skeletni) mišići svojim pokretima stezanja i opuštanja (kontrakcijama). Vezivne ovojnice mišićnih vlakana prelaze u izrazito čvrsto vezivno tkivo koje se veže na kost, i spaja mišić sa kosti i naziva se tetiva (*lat. Tendo*) [1].

2.1. Zglobovi stopala

Zglobovi stopala (*lat. articulationes pedis*), osiguravaju izrazito složenu mehaniku gibanja u cijelom stopalu. Dva najvažnija i najveća zgloba koji osiguravaju najveći opseg pokreta su gornji i donji gležnjski zglob (Slika 2.1.1.). Zajedno tvore kuglasti zglob koji omogućuje kretanje stopala u svim smjerovima, a ujedno i čvrstoću i stabilnost cijelog gležnja [1,2]. Gornji nožni zglob je najveći i najvažniji zglob stopala, povezuje tibiju i fibulu s kostima stopala (talusom). Omogućava osnovne pokrete stopala, kao što su dorzalna i plantarna fleksija. Ključan je za hodanje, trčanje i druge svakodnevne aktivnosti. Donji nožni zglob nalazi se ispod gornjeg nožnog zgloba i sastoji se od spoja talusa s ostalim kostima stopala, kao što su petna kost i navikularna kost. Omogućava pokrete inverzije i everzije kao i održavanje ravnoteže i stabilnosti tijekom hodanja i trčanja te omogućava prilagodbu stopala različitim površinama [1,2].

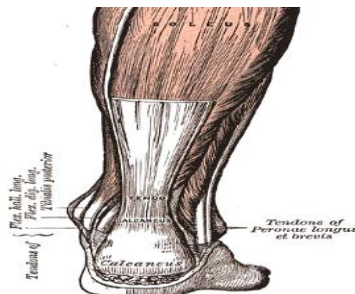


Slika 2.1.1. Prikaz gornjeg i donjeg gležnjskog zgloba

Izvor: [<http://www.prvikorak.hr/aplazijafibule.html>]

2.2. Ahilova tetiva

Ahilova tetiva (*lat. tendo Achillis*) naj snažnija je tetiva u ljudskom tijelu duljine od 5 do 6 centimetara i 5 do 6 milimetara debljine (Slika 2.2.1.). Ahilova tetiva sastavni je dio troglavog mišića potkoljenice (*lat. m. triceps surae*) i tabanskog mišića (*lat. m. plantaris*) [1,3].

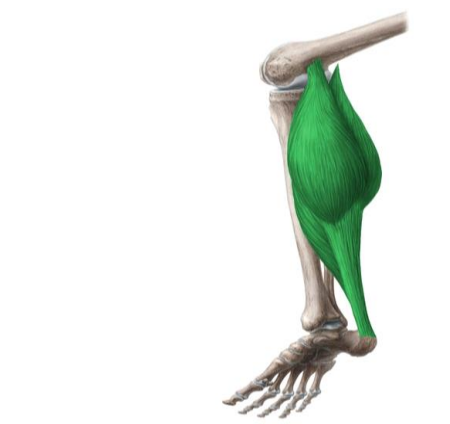

Slika 2.3.1. prikaz Ahilove tetive

Izvor: [https://hr.wikipedia.org/wiki/Petna_tetiva]

2.3. M. triceps surae

Mišić triceps surae sastoji se od dva manja mišića, a to su *m. gastrocnemius* i *m. soleus* (Slika 2.3.2). Medijalna glava *m. gastrocnemiusa* polazi sa medijalnog kondila i stražnje strane bedrene kosti, i vezivne ovojnice koljenskog zgloba a lateralna glava polazi sa lateralne glave lateralnog kondila i stražnje strane bedrene kosti, i veziva koljenskog zgloba (Slika 2.3.1.). *M. soleus* polazi sa gornjih krajeva goljenične i lisne kosti i s tetivnog luka što spaja navedena dva mišića [1,3]. U gornjem dijelu lista sva tri se spajaju u čvrstu široku Ahilovu petnu tetivu, što se veže za kvrgu petne kosti (*lat. tuber calcanei*). Mišić u gornjem gležanjском zglobu pruža stopalo, a trbušasti mišić lista pregiba koljenski zglob. Oba su mišića inervirana od strane *n. tibialis* [1,3].



Slika 2.3.2. prikaz musculusa triceps surae

Izvor: [<https://www.kenhub.com/en/library/anatomy/triceps-surae-muscle>]

3. Etiologija, prevalencija, klinička slika

Ruptura Ahilove tetive najčešće je uzrokovana djelovanjem neizravne sile u kombinaciji s neobično jakom kontrakcijom *m. triceps surae*. Puknuće je povezano i s naglim pokretom stopala prema gore, koje je prethodno bilo u maksimalnoj plantarnoj ekstenziji, primjerice prilikom skoka, ili prilikom nagle, nepredviđene kretnje stopala u dorzalnu fleksiju. Najčešće se ti pokreti javljaju prilikom pada na stepenicama ili spoticanja u rupu na cesti ili sportskom terenu [4].

Više od 75% slučajeva puknuća, uzrokovano je prilikom aktivnosti kao što su doskok, skok, nagli okret ili naglo ubrzanje kod sprinta. Većinskim dijelom su uzrokovana indirektnim djelovanjem sile. Udio slučajeva kod kojih je ruptura bila posljedica djelovanja direktne sile na tetivu je manji od 10 % ukupnih slučajeva [5]. Isto tako, ozljeda je specifična kao sportska ozljeda pošto tek 10 % slučajeva nije vezano uz sportske aktivnosti. Vjerojatnost od puknuća Ahilove tetive čak je 9 puta veća u muškaraca zbog veće uključenosti u sportove i većeg fizičkog napora pri radu [5].

U samom trenutku nastanka rupture, osoba doživljava jaku bol uz specifičan zvuk pucketanja bičem, što predstavlja znak pucanja tetive. Većina pacijenata događaj opisuje kao da ih je netko tupim predmetom snažno udario na područje ozljede. Usprkos slučajevima u kojima pacijenti opisuju bol, postoje slučajevi u kojima osoba ne osjeća bol u trenutku ozljede [4]. Nakon potpune rupture otežano je hodanje i izraženo šepanje. Javlja se nemogućnost trčanja i nemogućnost podizanja na prste ozlijeđene noge, kao i izostanak plantarne fleksije stopala. Na mjestu od 2 do 5 centimetara iznad pete može se palpirati udubljenje na tetivi [4,5].

4. Fizioterapijska procjena

Fizioterapijska procjena potpune rupture Ahilove tetive obično uključuje niz koraka kako bi se razumjelo stanje pacijenta, analizirala ozljeda i postavila osnova za daljnje liječenje i rehabilitaciju. Potrebni ključni koraci procjene uključuju: anamnezu, klinički pregled, procjenu pokreta i funkcionalnosti, postavljanje plana liječenja i rehabilitacije, edukaciju pacijenta i praćenje napretka [6,7].

4.1. Anamneza

Anamneza je početni korak u fizioterapijskoj procjeni potpune rupture Ahilove tetive. Fizioterapeut će započeti s postavljanjem pitanja pacijentu kako bi dobio relevantne informacije. Navedeno, uključuje detaljan razgovor s pacijentom kako bi se prikupile važne informacije o povijesti ozljede i simptomima. Fizioterapeut će postaviti niže navedena pitanja i analizirati dobivene odgovore [7,8].

- *Datum ozljede:* Fizioterapeut će pitati pacijenta kada se ozljeda dogodila kako bi shvatio kronologiju događaja.
- *Način ozljede:* Kako je došlo do ozljede? Da li je bila nagla trauma ili je ozljeda nastala postepeno tijekom vremena?
- *Prethodni simptomi:* Da li je pacijent osjećao bolove ili neke druge simptome u Ahilovoj tetivi prije ruptуре? Ako ih izražava, kakvi su bili simptomi?
- *Prethodne ozljede:* Da li pacijent imao prethodne ozljede Ahilove tetive ili gležnja? Dobivena informacija može utjecati na oporavak.
- *Aktivnosti prije ozljede:* Fizioterapeut će istražiti koje su aktivnosti ili sportovi bili uključeni prije ozljede, što može pružiti važnu informaciju povezanu s uzrocima ozljede.
- *Simptomi:* Fizioterapeut će pitati pacijenta o simptomima poput boli, slabosti, otoka i gubitka funkcionalnosti. Analizirati će dobivene informacije na to kako ti simptomi utječu na svakodnevni život pacijenta.
- *Komorbiditeti:* Fizioterapeut će provjeriti da li su kod pacijenta prisutna neka druga postojeća medicinska stanja ili pridruženi komorbiditeti koji mogu utjecati na proces rehabilitacije.

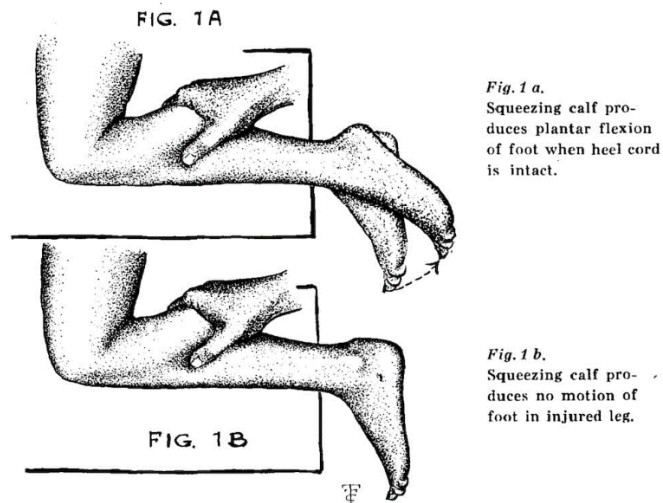
Anamneza pomaže fizioterapeutu da stvori cjelovitu sliku ozljede, identificira čimbenika rizika razumijevajući individualne potrebe i ciljeve pacijenta. Navedeni podatci su ključni za pravilno usmjeravanje liječenja i postavljanje temelja za daljnju procjenu i planiranje rehabilitacije [6,8].

4.2. Klinički pregled

Fizioterapeut će obaviti detaljan klinički pregled ozlijeđene Ahilove tetive i okolnih struktura. To može uključivati palpaciju (dodirivanje) tetive kako bi se ocijenila otekline, bol i eventualna praznina, kao i provođenje posebnih testova kako bi se potvrdila ruptura. Navedeno uključuje slijedeće aspekte procjene [9].

- ✚ *Palpacija (dodirivanje):* Fizioterapeut će pažljivo palpirati Ahilovu tetivu kako bi ustanovio prisutnost boli, otekline, kao i eventualno moguće praznine u tetivi. Provođenjem palpacija lokalizirati će i identificirati mjesto rupture.
- ✚ *Testovi na Ahilovoj tetivi:* Fizioterapeut će izvesti neke od specifičnih kliničkih testova kako bi procijenio integritet Ahilove tetive. Jedan od testova je Thompsonov test u kojem se pritisne mišić na stražnjoj strani potkoljenice dok se promatra reakcija stopala [10].

Prilikom izvođenja Thompsonovog testa pacijent leži na trbuhu dok stopalo visi van podloge. Test se vrši na način da fizioterapeut stavlja ruku na *m. triceps surae* te ga stišće (Slika 4.2.1.). U slučaju zdrave Ahilove tetive stopalo će prilikom pritiska na mišić izvršiti pokret plantarne fleksije. U slučaju ako stopalo ne napravi nikakav pokret test je pozitivan i može se sumnjati na potpunu rupturu Ahilove tetive [6,10,11,12].



Slika 4.2.1. Prikaz Thomsonov testa

Izvor: [<https://litfl.com/simmonds-thompson-test/>]

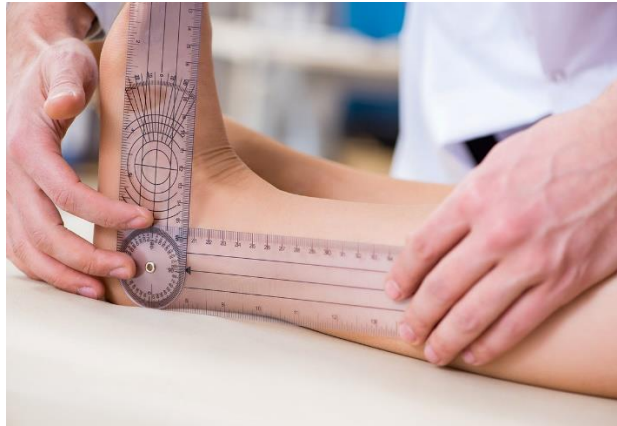
4.3. Procjena pokreta i funkcionalnosti

Nakon prikupljanja anamnestičkih podataka i kliničkog pregleda, potrebno je da fizioterapeut provede procjenu pokreta i funkcionalnosti pacijenta. Ovaj korak je ključan za razumijevanje kako ozljeda Ahilove tetive utječe na sposobnost pacijenta da se kreće i obavlja svakodnevne aktivnosti. Fizioterapeut će procijeniti opseg pokreta u gležnju i Ahilovoj tetivi kako bi utvrdio koliko je funkcija oštećena. Ovo može uključivati testiranje snage mišića i funkcionalnih sposobnosti, kao što je hodanje ili skakanje. Navedena procjena uključuje [13].

- ✚ *Procjena opsega pokreta:* Fizioterapeut će mjeriti opseg pokreta u gležnju, posebno u pokretu dorzifleksije (podizanje stopala prema gore) i plantarne fleksije (spuštanje stopala prema dolje). Ukoliko je oštećena Ahilova tetiva navedeni pokreti će biti ograničeni. Za procjenu opsega pokreta fizioterapeut će koristiti tehniku goniometrije.

Goniometrija je tehnika kineziometrije kojom se mjere obimi pokreta lokomotornog aparata, zglobova i kralježnice. Prije bilo kakvog mjerenja potrebno je poznavati normalan opseg pokreta u zglobu. Tijekom terapije se vrši više mjerenja, na početku, tijekom i na kraju rehabilitacije.

Mjerni instrumenti koji se koriste u mjerenjima opsega pokreta mogu biti goniometar, kutomjer (Slika 4.3.1.) ili centimetarska traka [7,13].



Slika 4.3.1. Prikaz goniometrije

Izvor: <https://fixequinus.com/blogs/instruction-documentation/evaluating-for-equinus-field-guide>

Položaj ispitanika ovisiti će o pokretu koji se mjeri i o mogućnosti pacijenta da zauzme određeni položaj. U mjerenju, proksimalni zglob treba biti fiksiran da bi se spriječili kompenzacijski pokreti. Ispitivač treba pacijentu objasniti test i omogućiti da isproba akciju prije samog testa. Također, treba osigurati verbalni feedback i omogućiti testiranoj osobi vizualni pregled testiranog dijela tijela. Poželjno je da isti fizioterapeut izvodi sve testove kod jedne osobe u adekvatno opremljenoj i zagrijanoj prostoriji. Tijekom procjene opservira se zdrava i bolesna strana, aktivni pokreti prethode pasivnim a bolni pokreti se testiraju posljednji [9,14]. U slučaju rupture Ahilove tetive testira se opseg svih pokreta u stopalu (dorzalna/ plantarna fleksija inverzija/everzija). Normalan opseg pokreta kod dorzalne/plantarne fleksije je $20^{\circ}/35^{\circ}$. Prilikom testiranja dorzalne i plantarne fleksije ispitanik je u sjedećem početnom položaju, koljena su flektirana pod kutom od 90° preko ruba stola, stopalo je izvan podloge u srednjem položaju i stabilizira se distalni kraj potkoljenice [15]. Kutomjer se postavlja na lateralnu stranu stopala tako da centar kutomjera bude iznad lateralnog maleola. Fiksni krak postavlja se na lateralnu stranu potkoljenice koristeći glavicu fibule kao referentnu točku, a pomični se krak postavlja tako da prati liniju nožnih prstiju. Nakon što je izmjerena dorzalna/plantarna fleksija prelazi se na mjerenje inverzije stopala. Kod mjerenja inverzije stopala ispitanik je u sjedećem položaju, koljena su flektirana pod kutom od 90° preko ruba stola, stopalo je izvan podloge u srednjem položaju te se stabilizira distalni kraj potkoljenice. Središte kutomjera postavlja se na plantarnu stranu ispod glavice pete metatarzalne kosti. Fiksni

krak ostaje na mjestu dok pomični krak prati petu metatarzalnu kost. Nakon mjerenja trebao bi se dobiti rezultat u rasponu od 0° do 35° [15].

Everzija stopala mjeri se tako da je ispitanik u sjedećem početnom položaju, koljena su flektirana pod 90° preko ruba stola, stopalo je izvan podloge u srednjem položaju, te se obavezno mora stabilizirati distalni kraj potkoljenice. Središte kutomjera postavlja se na plantarnu stranu stopala ispod glavice prve metatarzalne kosti. Fiksni krak ostaje na mjestu dok pomični krak prati prvu metatarzalnu kost. Nakon mjerenja trebao bi se dobiti rezultat u rasponu od 0° do 25° [15].

✚ *Procjena mišićne snage:* Fizioterapeut će testirati snagu mišića oko Ahilove tetive, uključujući soleus i gastrocnemius mišiće. Izražena slabost navedenih mišića može upućivati na rupturu. U procjeni snage mišića fizioterapeut može koristiti manualni mišićni test.

Prije nego što se započne sa testiranjem važno je poznavati osnovna pravila u MMT-u. Potrebno je: precizno odrediti položaj pacijenta, izbjegavati česte promjene položaja, stabilizirati testirani dio tijela, pružiti ispitaniku odmor. Potrebno je da ispitanik bude adekvatno odjeven i antigravitacijski pokret treba biti u punom opsegu. U manualnom mišićnom testu koristi se bodovanje od ocjene 0 do 5 (Tablica 4.3.1.) Za ocjene 3, 4 i 5 pacijent izvodi antigravitacijski pokret, kod ocjena 4 i 5 fizioterapeut pruža submaksimalni i maksimalni manualni otpor u suprotnom smjeru pokreta. Za ocjenu 2 pacijent izvodi pokret u rasteretnom položaju (položaj pacijenta ovisi o testiranom mišiću). Za ocjenu 1 fizioterapeut palpira mišić dok pacijent pokušava napraviti pokret. Za ocjenu 0 nema vidljive kontrakcije testiranog mišića [7].

Tablica 4.3.1. Prikaz ocjenjivanja pomoću MMT-a [7].

Ocjena	Izvođenje pokreta
0	Ne palpira se i nije vidljiva kontrakcija
1	Vidljiva kontrakcija ili se palpira
2	Mogući puni opseg pokreta ali u rasteretnom položaju
3	Puni antigravitacijski opseg pokreta
4	Puni opseg pokreta uz savladavanje submaksimalnog otpora
5	Puni opseg pokreta uz savladavanje maksimalnog otpora

Prvi testirani mišić je troglavi potkoljениčni mišić *m. triceps surae*. Za ocjenu 3 pacijent stoji uz švedske ljestve, ekstremitet je flektiran u koljenu do 30° i pacijent se oslanja na čitavo stopalo. Suprotni je ekstremitet odignut od podloge te pacijent na nozi koja je testirana jedan do devet puta ide u pun opseg pokreta. Za ocjenu 4 pacijent se iz istog položaja podiže na prste u punom opsegu 10 do 19 puta. Za ocjenu 5 pacijent se opet iz istog položaja podiže na prste 20 ili više puta. Za ocjenu 2 pacijent leži na boku iste noge sa flektiranim koljenom i izvodi fleksiju stopala u punom opsegu rasteretno. Za ocjenu 1 ispitanik leži na trbuhu, fizioterapeut stoji uz testiranu nogu te palpira Ahilovu tetivu. Za ocjenu 0 nema pokreta. *M. soleus*, se testira na isti način samo sa flektiranim koljenom [16,17,18].

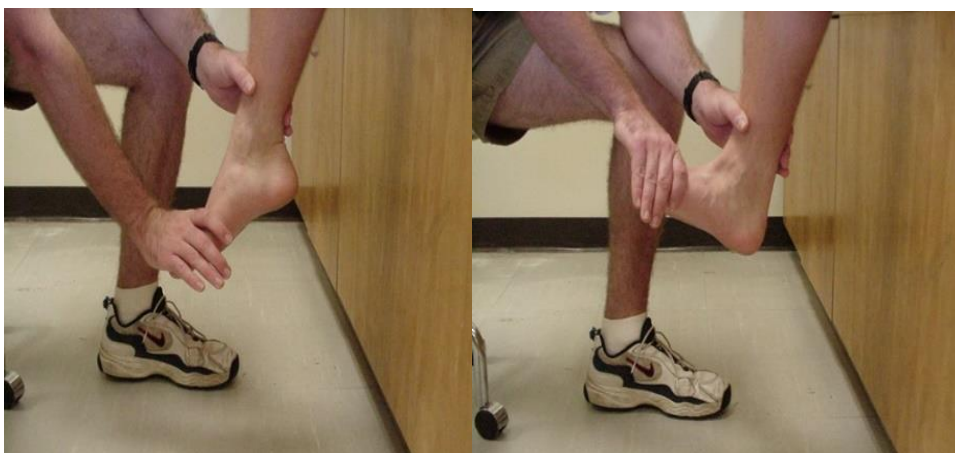Glavni agonist za inverziju stopala je *m. tibialis posterior*. Za ocjene 5, 4 i 3 pacijent leži na boku ozljeđene noge, potkoljenica je na podlozi oslonjena s lateralne strane i fiksirana, stopalo je izvan podloge i pacijent izvodi pokret inverzije. Prilikom testiranja stabilizira se distalni dio potkoljenice. Za ocjenu 3 pacijent radi samo antigravitacijski pokret, a za ocjenu 4 i 5 pruža se otpor u metatarzofalangealnom zglobu, za ocjenu 4 slabiji a za ocjenu 5 jači. Za ocjene 2, 1 i 0 pacijent je u ležećem položaju na leđima a noga i stopalo su na podlozi. Za ocjenu 2 pacijent izvodi djelomičan pokret. Za ocjenu 1 fizioterapeut pridržiava nogu iznad gležnja i pacijent pokušava izvesti pokret. Terapeut palpira tetivu *m. tibialis posterior* [16,17,18].

Agonisti za everziju stopala su *m. peroneus longus et brevis*. Za ocjenu 5, 4 i 3 pacijent je u položaju na boku zdrave noge tako da je medijalni dio bolesne noge oslonjen na podlogu, a stopalo je izvan podloge. Fizioterapeut stoji uz testiranu nogu, jednom rukom fiksira distalni dio potkoljenice, a drugom pruža otpora na lateralni dio stopala u smjeru inverzije.

Za ocjenu 3 pacijent izvodi pun opseg pokreta a za ocjenu 4 i 5 pun opseg pokreta uz slabiji i jači otpor. Za ocjenu 2,1,0 pacijent je u ležećem položaju na leđima, noga je u srednjem položaju, stopalo izvan podloge i za ocjenu 2 pacijent izvađa djelomičan pokret everzije. Za ocjenu 1 fizioterapeut palpira *m. peroneus longus* na lateralnom dijelu gornje dvije trećine potkoljenice neposredno ispod glavice fibule, a *m. peroneus brevis* iznad 5. mt kosti na plantarnoj strani [16,17,18].

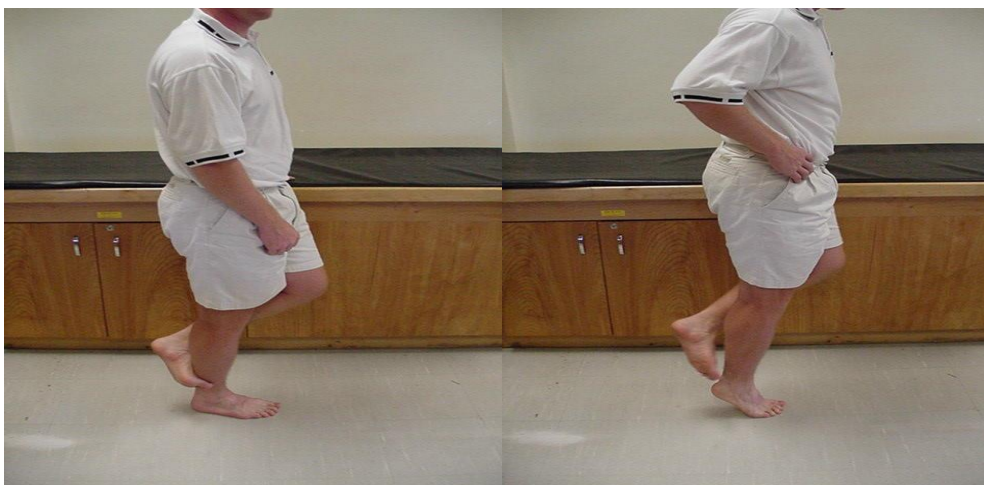
Posljednji mišić koji se testira glavni je agonist za dorzalnu fleksiju u goljениčnom zglobu. Za testiranje *m. tibialis anteriora* pacijent je u sjedećem položaju, potkoljenice slobodno vise sa stola, a pacijent se rukama oslanja o stol.

Za ocjenu 3 pacijent sam izvodi antigravitacijski pokret u punom opsegu. Za ocjene 4 i 5 pacijent izvodi antigravitacijski pokret uz otpor koji pruža fizioterapeut na dorzum stopala. Za ocjenu 2 pokret se izvodi rasteretno, pacijent je u ležećem položaju na boku bolesne noge, stopalo je lateralnim dijelom oslonjeno na podlogu. Pacijent izvodi pokret djelomično. Za ocjenu 1 pacijent je u ležećem položaju na leđima, stopalo je izvan podloge, a fizioterapeut palpira mišić na gornjoj lateralnoj trećini potkoljenice [16,17,18]. Nekoliko načina izvođenja manualnog mišićnog testa u zglobu gležnja prikazani su na: (Slika 4.3.2., Slika 4.3.3., Slika 4.3.4., Slika 4.3.5.).



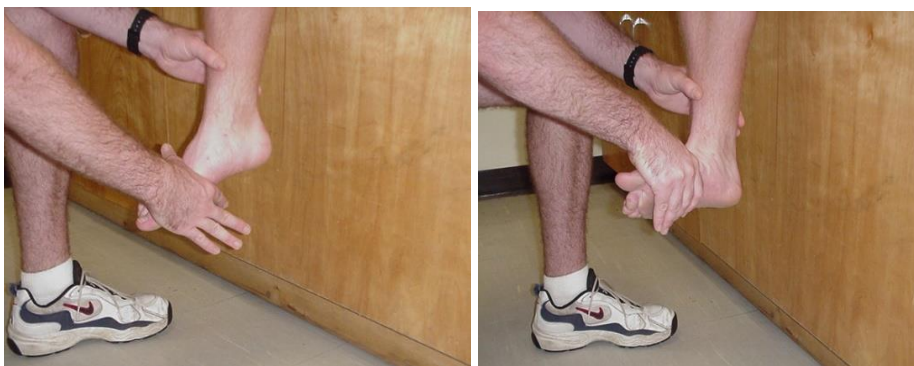Slika 4.3.2. MMT – dorzalna fleksija

Izvor: <http://at.uwa.edu/mmt/ankle.htm>



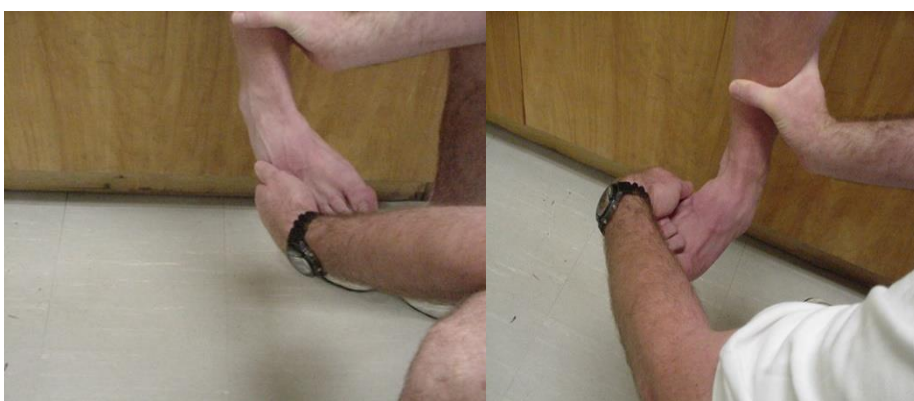Slika 4.3.3. MMT – plantarna fleksija

Izvor: <http://at.uwa.edu/mmt/ankle.htm>



Slika 4.3.4. MMT – inverzija

Izvor: <http://at.uwa.edu/mmt/ankle.htm>



Slika 4.3.5. MMT – everzija

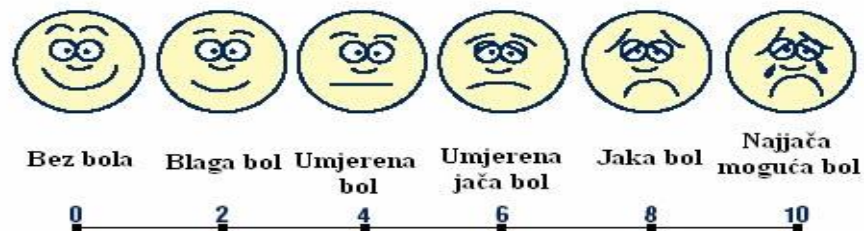Izvor: <http://at.uwa.edu/mmt/ankle.htm>

4.4. Procjena boli

Fizioterapijska procjena boli nakon rupture Ahilove tetive igra ključnu ulogu u razumijevanju ozbiljnosti ozljede, planiranju rehabilitacije i praćenju napretka pacijenta. Fizioterapeut će pitati pacijenta o razini boli koju osjeća tijekom pokreta i tijekom aktivnosti. Obično će započeti postavljanjem pitanja o intenzitetu boli koristeći vizualno analognu skalu (VAS) (Slika 4.4.1.), što je standardna metoda za mjerenje subjektivne boli. Pacijent će ocijeniti svoju bol na ljestvici od 0 do 10, gdje 0 označava da nema boli a 10 najgoru moguću bol. Na ovaj način fizioterapeut će kvantificirati intenzitet boli koji će pratiti tijekom vremena. Osim navedene skale procjena boli treba sadržavati i ostale karakteristike [19]:

- **Kvaliteta boli:** Fizioterapeut će pitati pacijenta o karakteristikama boli, kao što su oštra, tupasta, pulsirajuća ili povremena bol. Ove informacije pomažu u razumijevanju prirode ozljede i moguće prisutne komplikacije.
- **Lokacija boli:** Pacijent će opisati gdje osjeća bol. Na slici anatomije, pacijent će moći pokazati na točku ili područje gdje osjeća bol. Ovo pomaže u usmjeravanju dijagnostičkih testova i terapijskih intervencija.
- **Trajanje boli:** Fizioterapeut će također pitati o trajanju boli. Je li bol akutna (nedavna) ili kronična (traje duže vrijeme)? Ovo je važno za razumijevanje dinamike ozljede i planiranje rehabilitacije.
- **Provocirajući i olakšavajući čimbenici:** Fizioterapeut će tražiti informacije o aktivnostima ili okolnostima koje mogu izazvati ili olakšati bol. Na primjer, pacijent može spomenuti da bol postaje jača tijekom hodanja ili da je bol manja kad miruje.
- **Utjecaj na svakodnevni život:** Fizioterapeut će pitati pacijenta kako bol utječe na njihovu sposobnost obavljanja svakodnevnih aktivnosti poput hodanja, penjanja stepenicama ili obavljanja poslovnih obaveza. Ovo pomaže u procjeni funkcionalnih ograničenja.

Sve ove informacije omogućiti će fizioterapeutu da dobije cjelovitu sliku o boli koju pacijent doživljava nakon ruptуре Ahilove tetive, što može pomoći u pravilnom planiranju terapije i praćenju napretka tijekom rehabilitacije [20,21]



Skala za određivanje jačine bola

Slika 4.4.1. VAS – Vizualno analogna skala

Izvor: <https://zdravlje.eu/2011/07/04/metode-ispitivanja-analgezije/>

4.5. Procjena hoda

Fizioterapijska procjena hoda nakon rupture Ahilove tetive igra ključnu ulogu u planiranju i praćenju rehabilitacije pacijenta. Ruptura Ahilove tetive je ozbiljna ozljeda i zahtijeva stručnu procjenu i rehabilitaciju kako bi se pacijentu omogućilo povratak normalnom hodanju i funkciji Ahilove tetive. Tijekom procjene pacijent će biti zamoljen da hoda kako bi se procijenila njegova sposobnost da nosi težinu na zahvaćenom ekstremitetu. Fizioterapeut će obratiti pozornost na promjene u obrascima hoda koje ozljeda može uzrokovati, kao što su šepanje ili nesiguran korak [17]. U nastavku teksta biti će opisana detaljna procjena hoda koju fizioterapeut može provesti. To uključuje sljedeće aspekte procjene:

- **Očekivanja prije procjene:** Fizioterapeut će pacijentu objasniti što će se događati tijekom procjene i što se očekuje od njih. Pacijent će biti zamoljen da hoda u sobnoj prostoriji ili hodniku.
- **Pozicioniranje:** Pacijenta će fizioterapeut zamoliti da stane na ravnu površinu i hoda prema njemu, ili naprijed i natrag po određenoj udaljenosti, ovisno o postavljenim ciljevima procjene.
- **Opservacija uzorka hoda:** Fizioterapeut će pažljivo promatrati pacijenta dok hoda, usmjeravajući pažnju na uzorak koraka (duljina koraka, brzina hoda, simetrija koraka). Isto tako promatrati će postavljanje stopala. Pratit će kako pacijent postavlja stopala na pod (petom ili prstima), što može ukazivati na kompenzacije koje su razvijene zbog ruptуре Ahilove tetive. Tijekom hoda pacijenta procjenjivati će njegovu ravnotežu tijekom hodanja i obratiti pažnju na bilo kakve znakove nesigurnosti ili nestabilnosti.

Fizioterapeut može povremeno prilagođavati tempo hodanja ili tražiti od pacijenta da napravi specifične korake kako bi dodatno procijenio simptome ili kompenzacije. Tijekom cijelog procesa procjene hoda, fizioterapeut će zapisivati bilješke o bilo kakvim primijećenim promjenama u uzorku hoda, simptomima ili kompenzacijama [18].

Na temelju navedenog promatranja, fizioterapeut će moći procijeniti kako ruptura Ahilove tetive utječe na sposobnost pacijenta da hoda, identificirati specifične probleme ili kompenzacije i koristiti te informacije kako bi individualno prilagodio plan rehabilitacije.

5. Dijagnostika i pristupi u liječenju

U određenim situacijama, kako bi se potvrdila dijagnoza i utvrdila ozbiljnost rupture Ahilove tetive, liječnik ili fizioterapeut mogu preporučiti različite dijagnostičke pretrage u svrhu dobivanja detaljnih informacija o strukturi i ozbiljnosti ozljede. Neke od uobičajenih dijagnostičkih metoda su:

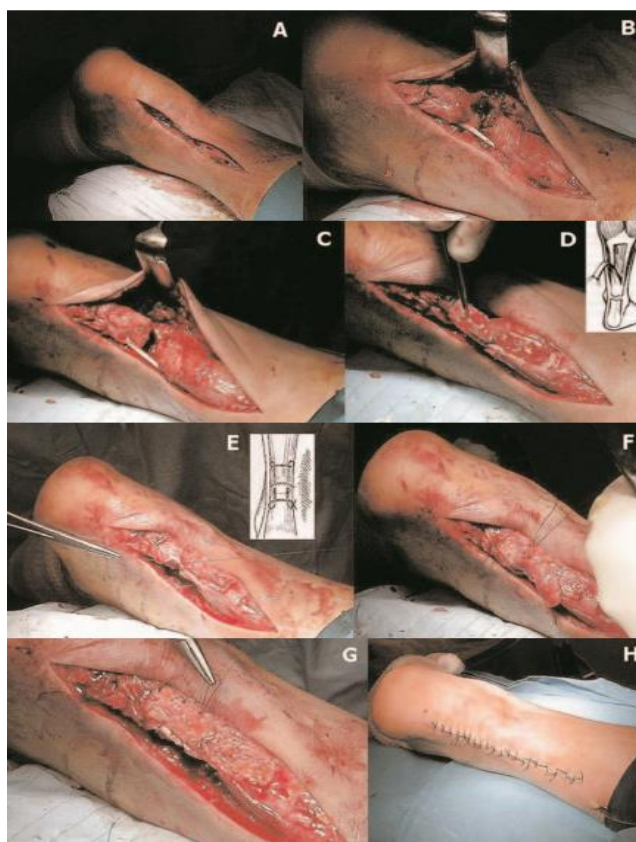- **Ultrazvuk (sonografija):** Ultrazvučni pregled može pružiti vizualizaciju Ahilove tetive i okolnih struktura. Ovom metodom može se potvrditi prisutnost rupture, odrediti njena duljina i širina te procijeniti stanje okolnih mekih tkiva.
- **MRI (magnetska rezonancija):** MRI je napredna metoda snimanja koja pruža detaljne slike Ahilove tetive i okolnih struktura. Pomaže u preciznoj identifikaciji ruptura, procjeni njihove ozbiljnosti, te identifikaciji potencijalnih komplikacija kao što su oštećenja mišića ili krvnih žila.

Dijagnostički testovi su korisni kako bi se precizno utvrdila priroda ozljede i donijela odluka o odgovarajućem tretmanu. Ovisno o rezultatima tih testova, liječnik ili fizioterapeut će moći pravilno planirati rehabilitacijski proces i, ako je potrebno, kirurške zahvate. Važno je naglasiti da su dijagnostički testovi često potrebni za slučajeve ozbiljnih ruptura Ahilove tetive kako bi se donijela najbolja odluka o liječenju i rehabilitaciji.

Konzervativno liječenje potpune rupture Ahilove tetive nije uvijek prva opcija, ali se može razmotriti u određenim slučajevima. Ovisno o pacijentu, njegovim aktivnostima, dobi, i drugim čimbenicima, liječnik može preporučiti konzervativni pristup. Konzervativno liječenje može biti prikladnije za starije pacijente koji nisu aktivni i nemaju visoko zahtjevne aktivnosti u funkciji Ahilove tetive. Kod mlađih i aktivnijih pacijenata više se koristi kirurški zahvat kako bi se postiglo vraćanje prijašnje funkcionalnosti. Pacijenti koji su manje aktivni i nemaju zahtjevne sportske aktivnosti mogu imati bolju prognozu s konzervativnim tretmanom. Također, i mjesto rupture Ahilove tetive može utjecati na odluku o liječenju. Rupture nastale na mjestima bliže peti često se tretiraju operacijom, dok se manje ozbiljne rupture mogu liječiti konzervativno [22,23,24].

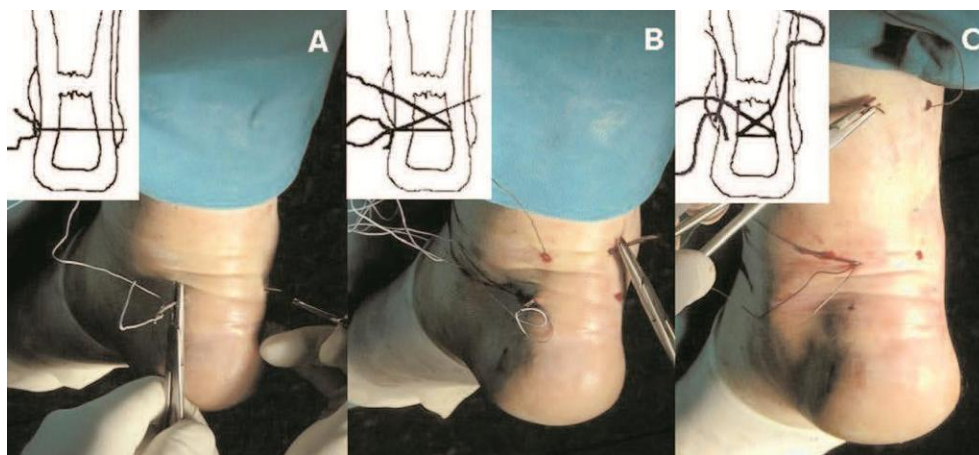
Operacijski zahvat nakon rupture Ahilove tetive je primarno indiciran kod mladih ljudi i sportaša koji žele nastaviti svoje aktivnosti kojima su se bavili prije ozljede. Operacija se može vršiti na dva načina, jedan od njih je otvorena operacija (Slika 5.1.) koja se provodi pod lokalnom ili općom

anestezijom, a drugi način je perkutana metoda (Slika 5.2.) koja kombinira prednosti operacijskog i neoperacijskog liječenja [22,23,24].



Slika 5.1. Prikaz otvorene operacije Ahilove tetive

Izvor: [<https://docplayer.net/90058531-Metode-lijecenja-rupture-ahilove-tetive.html>]



Slika 5.2. Prikaz perkutane metode operacijskog liječenja rupture Ahilove tetive

Izvor: [<https://docplayer.net/90058531-Metode-lijecenja-rupture-ahilove-tetive.html>]

6. Fizioterapijske intervencije

Fizioterapijska intervencija skup je svih zahvata koje fizioterapeut vrši sa pacijentom te ga o njima adekvatno educira. Kod konzervativnog pristupa liječenju provode se sljedeći aspekti:

- *Gips ili ortoza:* Pacijentu se može postaviti gips ili odgovarajuća ortoza koja će držati stopalo u položaju stopala prema dolje, kako bi se smanjila napetost na Ahilovoj tetivi.
- *Fizikalna terapija:* Fizioterapeut može preporučiti vježbe istezanja i jačanja ozlijeđenog ekstremiteta, kako bi se potaknuo proces ozdravljenja i povećala snaga tetive.
- *Analgetici i protuupalni lijekovi:* Liječnik može propisati medikamentoznu terapiju za kontrolu boli i upale.
- *Ograničavanje opterećenja:* Pacijent će biti educiran i savjetovan da ne opterećuje zahvaćenu nogu težinom tijekom određenog vremena.

Kada se pacijentu dijagnosticira potpuna ruptura Ahilove tetive, jedan od ključnih aspekata konzervativnog liječenja je ograničavanje opterećenja na zahvaćenu nogu. Ovo je važno kako bi se omogućilo Ahilovoj tetivi da prirodno zacijeli bez nepotrebnog stresa i napetosti koja može otežati proces ozdravljenja.

Pacijent će obično biti upućen da većinu težine nosi na zdravoj nozi. To znači da će tijekom hoda ili stajanja stavljati veći teret na zdravu nogu, dok će ozlijeđenu nogu koristiti samo koliko je neophodno za održavanje ravnoteže. Pacijentu se često preporučuje upotreba pomagala za hodaње kao što su štake ili hodalice za lakšu mobilnost. Također, tijekom razdoblja oporavka, pacijentu će biti savjetovano da izbjegava aktivnosti koje bi mogle stvarati stres na Ahilovoj tetivi, kao što su trčanje, skakanje ili bilo kakve druge visoko-intenzivne aktivnosti koje uključuju potisak s ozlijeđenom nogom. Kako Ahilova tetiva počinje zacjeljivati i jačati tijekom vremena, fizioterapeut će postupno uvoditi vježbe i terapiju kako bi se povećala snaga i fleksibilnost. Ovo se radi pažljivo i kontrolirano kako bi se izbjeglo preopterećenje tetive.

Važno je napomenuti da konzervativno liječenje potpune rupture Ahilove tetive može rezultirati duljim razdobljem oporavka, a rezultati mogu varirati od osobe do osobe. Kirurški zahvat se često preferira kod mlađih i aktivnijih pacijenata ili u slučajevima gdje konzervativno liječenje ne daje željene rezultate. Odluka o liječenju, trebala bi se temeljiti na individualnoj procjeni pacijenta i konzultaciji s ortopedskim kirurgom ili stručnjakom za sportsku medicinu [22,23,24].

Važno je napomenuti da pacijenti moraju strogo slijediti upute svojih liječnika i fizioterapeuta u vezi s nošenjem tereta na zahvaćenoj nozi. Pogrešno opterećenje ili prekomjerna aktivnost može dovesti do komplikacija i produžiti proces ozdravljenja. Oporavak od rupture Ahilove tetive može trajati nekoliko mjeseci, a postupno povećavanje opterećenja dio je procesa rehabilitacije kako bi se postigla potpuna funkcionalnost i snaga Ahilove tetive nakon ozljede [22,23,24].

Nakon operacijskog zahvata, tetiva, zajedno sa pripadajućim skočnim zglobom stavlja se u imobilizaciju, bilo to longetom, gipsom ili plastičnom ortozom. Trajanje imobilizacije ovisi o tipu puknuća i tipu operacijskog zahvata, no rijetko traje manje od 6 tjedana. Nakon skidanja imobilizacije slijedi procjena stanja pacijenta i fizioterapijski postupci [24].

Uobičajeno se započinje krioterapijom i aktivno potpomognutim vježbama u kombinaciji sa elektroterapijom. U kasnijoj fazi se primjenjuju ostale metode kao što su ultrazvuk, masažne tehnike na samoj tetivi, kao i specifične vježbe za oslabljene mišiće potkoljenice, natkoljenice i stopala. Kada se dobije snaga mišića slijede proprioceptivne vježbe, a potom i kompliciranije vježbe snage i istezanja [25,26].

Konačni cilj terapije je vraćanje punog opsega pokreta i uklanjanje boli pri hodu. Ukupni oporavak traje između 4 do 6 mjeseci. U samom početku rehabilitacije podlošci za petu mogu smanjiti bolnost i nelagodu kod hodanja. Prerano i preveliko opterećenje tijekom rehabilitacije rijetko dovodi do ponovne ruptуре, ali može uzrokovati neugodna bolna stanja karakterizirana upalom same tetive, njene ovojnice ili njezina hvatišta za petnu kost. Neadekvatan poslijeoperacijski tretman prilikom kojeg je prisutno šepanje u dužem vremenskom periodu, također može potaknuti bolna stanja na tetivnim hvatištima mišića nogu [24,25].

Razvijeni su razni protokoli i programi za rehabilitaciju za poslijeoperacijsku fazu liječenja Ahilove tetive. Jedan od njih je protokol razvijen prema Stromu i Casillasu (Tablica 6.1.). Iako se rehabilitacijski program svakom pacijentu prilagođava posebno, još uvijek ne postoji nikakav službeni dogovor za ključne odrednice kao što su, duljina imobilizacije, u kojoj fazi se može opterećivati noga te kada se noga može mobilizirati [27].

Tablica 6.1. Poslijeoperacijski protokol nakon ruptуре Ahilove tetive (prema Stromu i Casillasu) [27].

1.dan	Pacijentu se nalaže da drži nogu na povišenom i da ne opterećuje nogu težinom. Potiče se pomicanje palca stopala kako bi se održala cirkulacija.
10. dan	Uklanjaju se šavovi i stavlja se sadrena udloga s položajem stopala u blagoj plantarnoj fleksiji. Noga se i dalje ne smije opterećivati težinom a palac se i dalje pomiče.
17. dan	Uklanja se početna udloga, postepeno se smanjuje položaj ekvinusa stopala i stavlja se nova udloga. Noga se i dalje ne opterećuje a palac pomiče.
24. dan	Druga udloga se uklanja, potpuno se ispravlja ekvinus stopala i postavlja se nova udloga. Ukoliko je tetiva ukočena, potrebno ju je blago istežati i masirati mišić gastrocnemius prije stavljanja nove udloge. Nastavlja se pomicati palac i noga se ne opterećuje.
6. tjedan	Treća udloga se uklanja i postavlja se nova u obliku čizme. Koristi se danju i noću, a umjesto nje može se koristiti noćna longeta koja omogućuje pasivno istežanje u dorzifleksiji. Pacijent počinje program fizikalne terapije i dopušta se lagano opterećenje noge težinom. U ovoj fazi bol i otok obično nisu problem. Terapija započinje primjenom topline, blagom masažom noge i istežanjem. Vršiti se izolirano istežanje gastrocnemiusa i soleusa. Pomicanje palca stopala je praćeno koncentričnim vježbama s dodatkom elastične trake. Otpor se polako povećava i dodaju se ekscentrične vježbe.
9. tjedan	Pacijent nosi izmjenjivu udlogu tokom dnevnih aktivnosti. Prekida se nošenje udloge noću osim ako je opseg pokreta smanjen. Procjenjuje se napredak fizikalne terapije i program se nastavlja do potpunog oporavka funkcionalnosti i proprioceptije. Dodaju se vježbe na neravnoj podlozi.
12. tjedan	Udloga se u potpunosti uklanja i koristi se samo po potrebi. Program fizikalne terapije kod sportaša prelazi u sportsku fazu s dodatkom trčanja na traci i vježbi specifičnih za pojedini sport.
16. tjedan	Procjenjuje se bolnost tetive i da li je stopalo spremno za potpunu dorzifleksiju. Pacijent se vraća potpunoj aktivnosti s naglaskom na istežanje i zagrijavanje. Protokol se modificira ovisno o pojavi komplikacija. Površinske infekcije iziskuju česte posjete liječniku, imobilizaciju i oralnu primjenu antibiotika. Duboke infekcije zahtijevaju dodatnu obradu i primjenu antibiotika.

6.1. Krioterapija

U samim počecima rehabilitacije jedna od učinkovitijih procedura za uklanjanje boli u ozlijeđenom segmentu je krioterapija - terapija ledom (Slika 6.1.1.). Krioterapija je procedura koja za liječenje koristi hladnoću. Procedura se može provoditi pomoću snijega ugljične kiseline (-80° C) ili tekućim dušikom (-178° C). Krioterapijom se postiže se analgezija, tako da se hladnoćom blokiraju aferentni putevi boli, smanjuje se upala i krvarenje, djeluje se na spazam mišića te se poboljšava mišićna kontrakcija. Pacijent najprije na tretiranom segmentu osjeća hladnoću, zatim žarenje i bol te na kraju osjećaj utrnulosti [26].

Prilikom primjene važno je pridržavati se mjera opreza kako na tretiranom segmentu ne bi došlo do smrzotina, što može produljiti sami oporavak pacijenta. Kod uzastopne primjene krioterapije kroz 10-ak dana postoji mogućnost da se tijelo navikne na tretman te da terapija više nema dovoljan učinak, tada je potrebno primijeniti i ostale načine liječenja u isto vrijeme kako bi rezultat rehabilitacije bio što bolji. Indikacije za krioterapiju mogu biti akutne ozljede, degenerativni i upalni reumatizam u akutnoj fazi, izvanzglobni reumatizam, mišićni spazam, infekcijski i reumatoidni artritis i poslijeoperacijska stanja. Kontraindikacije za krioterapiju su bolesti perifernih krvnih žila, ateroskleroza, preosjetljivost na hladnoću i krioglobulinemija [26].

Nakon rupture Ahilove tetive krioterapija se primjenjuje na područje same tetive i skočni zglob. Oko cijelog zgloba pomoću kockica leda rade se kružni pokreti i/ili pokreti osmice fokusirajući se na mjesta koja su najbolnija. Na početku procedure pacijent osjeća hladnoću nakon koje slijedi žarenje, bol i na kraju utrnulost. Kada pacijent osjeti da je područje zgloba utrnulo prestaje se sa krioterapijom i kreće se na sljedeće procedure [26,28].



Slika 6.1.1. Prikaz krioterapije

Izvor: [<https://tendo.rs/krioterapija/>]

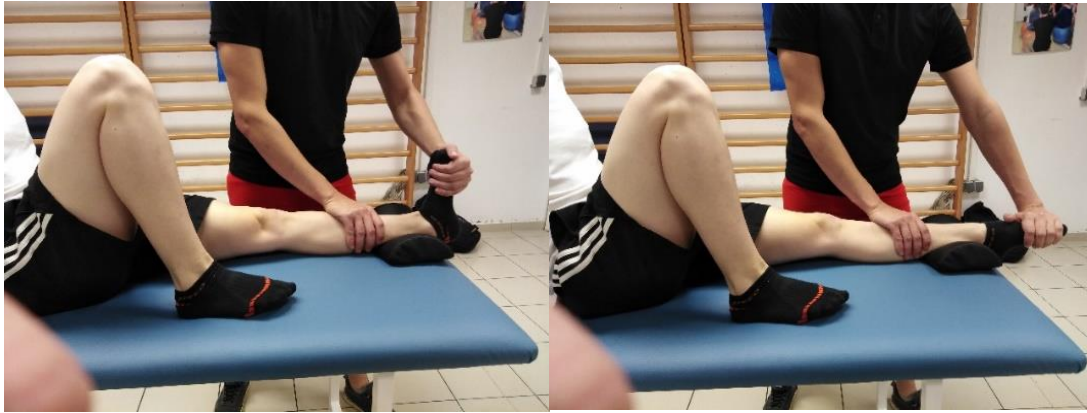6.2. Aktivno potpomognute vježbe

Aktivno potpomognute vježbe primjenjuju se u prvim fazama rehabilitacije u slučajevima gdje imobilizacija nije indicirana ili kada je imobilizacija skinuta. Aktivno potpomognuti pokret izvodi se aktivnim pokretom pacijenta uz asistenciju fizioterapeuta. Kada se radi aktivno potpomognuti pokret važno je pacijenta smjestiti u odgovarajući početni položaj, izvršiti stabilizaciju segmenta, napraviti mjesto za izvođenje punog opsega pokreta i koristiti pravilan hvat [22].

Važno je da fizioterapeut stoji uz pacijentovu nogu koja se tretira i prati da ne bi došlo do preforsiranog pokreta i ponovne ozljede. Mjere opreza koje izvođenja aktivno potpomognutog pokreta: prilikom izvedbe vježbe potrebno je obratiti pažnju na normalan obrazac pokreta kako bi se spriječila ozljeda i na znakove umora. Aktivno potpomognuti pokret indiciran je u području kirurgije, pedijatrije, neurologije i reumatologije, stanja nakon fraktura, ozljeda mekih tkiva izvan zglobnog reumatizma te kod pacijenta sa cirkulatornim bolestima. Aktivno potpomognuti pokret kontraindiciran je kod infektivnih bolesti, krvarenja, upala, febrilnog stanja, malignih tumora, iscrpljenosti i sklonosti krvarenju. Vrlo je važno pacijentu napomenuti da sam izvodi pokret do razine koje može, a fizioterapeut pokret radi dalje [29].

Primjeri aktivno potpomognutih vježbi za skočni zglob:

- Pacijent je u supiniranom položaju, terapeut stoji uz stopalo koje se tretira, stabilizira distalni kraj potkoljenice te izvodi pokret dorzalne fleksije. Pokret se ponavlja 10-15 puta, nakon toga slijedi faza odmora te se prelazi na sljedeći pokret plantarne fleksije (Slika 6.2.1.).
- Pacijent je u supiniranom položaju, terapeut stoji uz stopalo koje se tretira, stabilizira potkoljenicu te izvodi pokret inverzije (Slika 6.2.2.). Pokret ponavlja 10-15 puta, nakon toga slijedi faza odmora te se prelazi u sljedeći pokret everzije.
- Pacijent je u supiniranom položaju, terapeut stoji uz tretirano stopalo stabilizira potkoljenicu i izvodi pokret everzije. Pokret ponavlja 10-15 puta, nakon toga slijedi faza odmora.



Slika 6.2.1. , Slika 6.2.2. Prikaz aktivno potpomognutih vježbi za skočni zglob

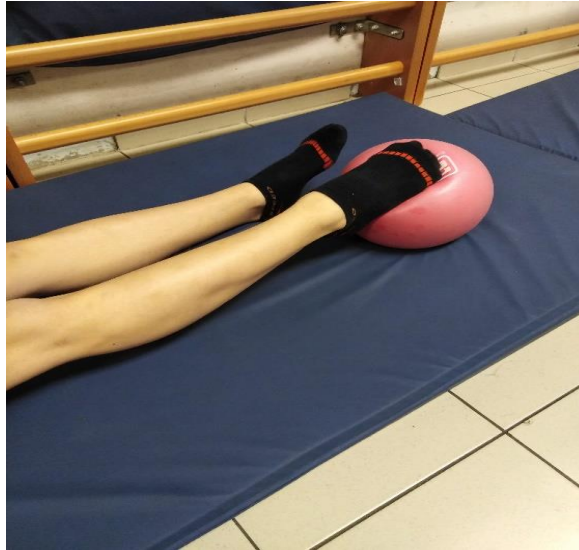[Izvor: Autor rada H. V., Model: L. Š.]

6.3. Statičke vježbe

Statičke vježbe koriste se kako bi se održao tonus mišića bez rizika da se ozlijeđene strukture ponovno oštete ili preoptereće. Kod statičkih vježbi ne mijenja se udaljenost između polazišta i hvatišta mišića već se promjena javlja u tonusu mišića koji prilikom izvođenja vježbe postaje jači. Statičke vježbe izvode se u trajanju od 6 do 12 sekundi te odmor traje duplo duže. Vježbe se ponavljaju do 10 puta, ukoliko se kod pacijenta javljaju znakovi umora prekida se izvođenje vježbi te se osigurava da se pacijent odmori. Potrebno je obratiti pozornost na disanje prilikom kojeg se kod izvođenja vježbi izdiše na usta izgovarajući slovo s ili f, a prilikom odmora udiše na nos te ponovno normalno diše [24]. Vrlo je važno da fizioterapeut motivira pacijenta za daljnji rad kako bi se segment čim prije vratio u početno stanje prije ozljede.

Primjeri statičkih vježbi:

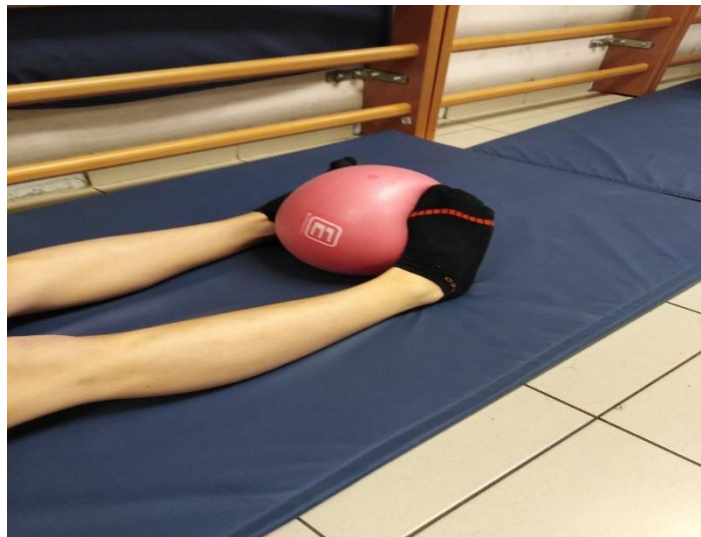- Pacijent je u položaju na leđima sa bolesnom nogom flektiranom u koljenu pod 90°, stopalo je oslonjeno na podlogu te pritišće stopalom o podlogu. Pacijent pokret zadržava 6-12 sekundi te prelazi u fazu odmora i u slijedeći pokret.
- Pacijent je u položaju na leđima, obje noge su ekstenzirane, na plantarnu stranu bolesnog stopala stavljamo i pridržavamo loptu o koju pacijent bolesnim stopalom vrši pritisak. Pacijent pokret zadržava 6-12 sekundi te prelazi u fazu odmora i u slijedeći pokret. (Slika 6.3.1.).



Slika 6.3.1. Primjer statičkih vježbi za skočni zglob uz pomoć lopte

[Izvor: Autor rada H. V., Model: L. Š.]

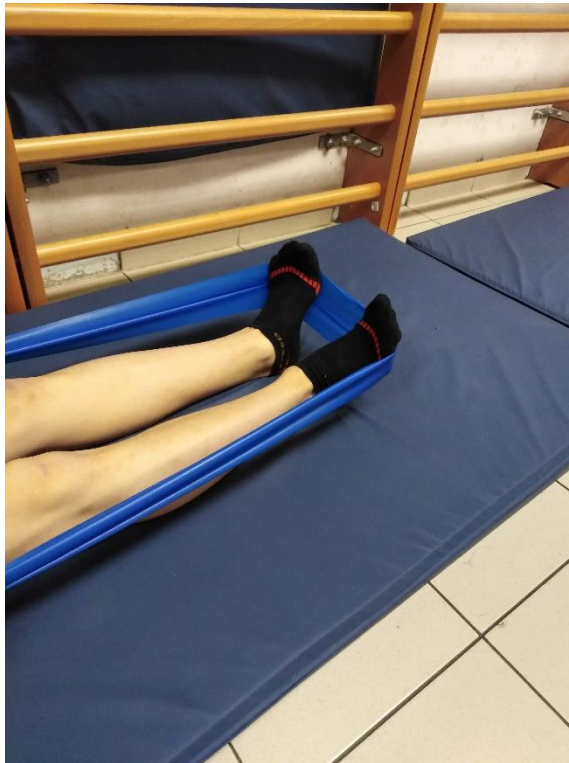- Pacijent je u položaju na leđima, obje noge su ekstenzirane postavljamo loptu između stopala, pacijent pritom izvodi pokret inverzije vršeći pritisak o loptu. Pacijent pokret zadržava 6-12 sekundi te prelazi u fazu odmora i u slijedeći pokret.(Slika 6.3.2.).



Slika 6.3.2. Prikaz statičkih vježbi uz pomoć lopte

[Izvor: Autor rada H. V., Model: L. Š.]

- Pacijent je u položaju na leđima, obje noge su ekstenzirane, oko metatarzalnog dijela stopala postavlja se čvrsta traka koja služi kao otpor pri pokretu everzije koji pacijent izvodi. Pacijent zadržava pokret 6-12 sekundi te prelazi u fazu odmora i u slijedeći pokret. (Slika 6.3.3.).



Slika 6.3.3. Prikaz statičkih vježbi za skočni zglob uz pomoć elastične trake

[Izvor: Autor rada H. V., Model: L. Š.]

- Pacijent je u supiniranom položaju obje noge su ekstenzirane, na lateralne rubove stopala postavljaju se vreće sa pijeskom, pacijent radi i zadržava pokret everzije 6-12 sekundi, vršeći pritisak na vreće s pijeskom nakon čega prelazi u fazu odmora i u slijedeći pokret.
- Pacijent je u supiniranom položaju, obje su noge ekstenzirane, na plantarni dio stopala oslanjaju se vreće sa pijeskom koje služe kao otpor pri pokretu plantarne fleksije koji pacijent izvodi i zadržava 6-12 sekundi nakon čega prelazi u fazu odmora i u slijedeći pokret.

- Pacijent je u sjedećem položaju na povišenom stolu, stopala su oslonjena o pilates loptu, pacijent vrhom stopala i prstima vrši pritisak na pilates loptu koja služi kao otpor zadržava pokret 6-12 sekundi nakon čega prelazi u fazu odmora i u slijedeći pokret.
- Pacijent je u sjedećem položaju, stopala su oslonjena na podlogu/pod/strunjaču, na dorzum stopala postavljamo vrećicu sa pijeskom te pacijent vrši pritisak na vrećicu izvodeći djelomičan pokret dorzalne fleksije. Pokret zadržava 6-12 sekundi nakon čega prelazi u fazu odmora i u slijedeći pokret [27].

6.4. Aktivne dinamičke vježbe

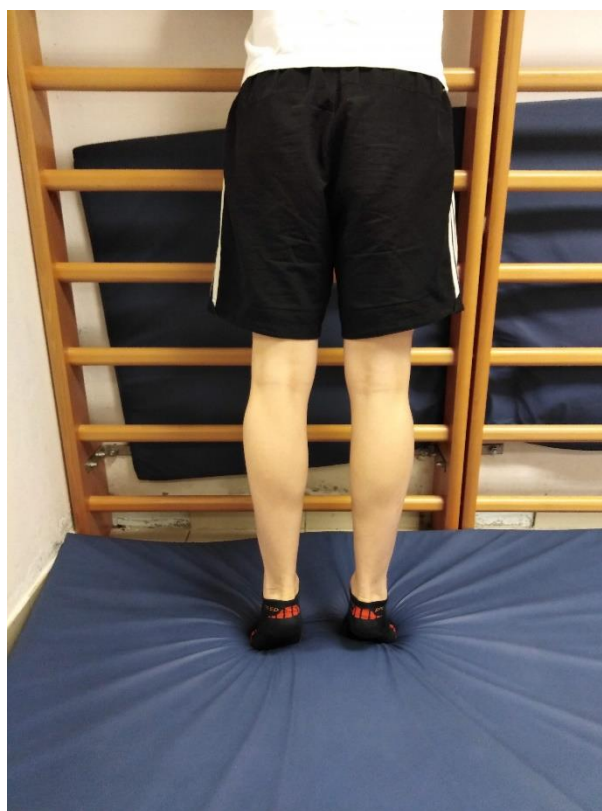Dinamičke vježbe imaju vrlo veliku ulogu u rehabilitaciji pacijenta jer pomoću njih se mogu intenzivnije jačati određene mišićne skupine. Aktivne dinamičke vježbe koriste izotoničku kontrakciju mišića kako bi se povećala mišićnu koordinaciju i izdržljivost. Tijekom izvođenja vježbi dolazi do koncentričnog i ekscentričnog rada mišića, tj. do povećanja i smanjenja udaljenosti između polazišta i hvatišta određenog mišića koje je potrebno jačati [27].

Aktivni dinamički pokret lakše je izvesti kod dužih mišića, a teže ili nemoguće kod kraćih mišića. Vježbe imaju vrlo važnu ulogu jer sprječavaju pojavu mišićne atrofije. Prilikom izvođenja vježbi za jačanje mišića koristite se razne varijacije otpora: sila gravitacije, manualni otpor, otpor uz primjenu pomagala i otpor medija u kojemu se provode vježbe (voda, parafin). Prednost izotoničkih vježbi je da pomoću njih se djeluje na duboki proprioceptivni osjet, osobe zadržavaju motivaciju zbog vidljivog napretka, povećava se snaga i izdržljivost te se rezultati mogu objektivno dokumentirati. Nedostaci su da se takva vrsta vježbi ne može izvoditi u ranoj fazi rehabilitacije, postoji opasnost od ozljede, vježba samo jedna mišićna skupina te je potrebna dobra kontrola pokreta i pravilno izvođenje kako ne bi se izbjegla još veća šteta [22,27].

Aktivne dinamičke vježbe indicirane su nakon prijeloma i oštećenja mekih tkiva, prilikom liječenja deformacija kralješnice, psihofizičke pripreme trudnica za porod, pripreme sportaša za vježbanje, stanja nakon infarkta miokarda, izvan zglobnih i degenerativnih reumatizama te prilikom prevencije bolesti cirkulacijskog sustava. Aktivne dinamičke vježbe kontraindicirane su kod infektivnih bolesti krvarenja i sklonosti krvarenjima, akutnih stanja, nedovoljnoj kompenzaciji srčanih klijetki, infarkta miokarda, malignih tumora visokog arterijskog tlaka i stanja nakon fraktura [27].

Primjeri aktivnih dinamičkih vježbi za skočni zglob:

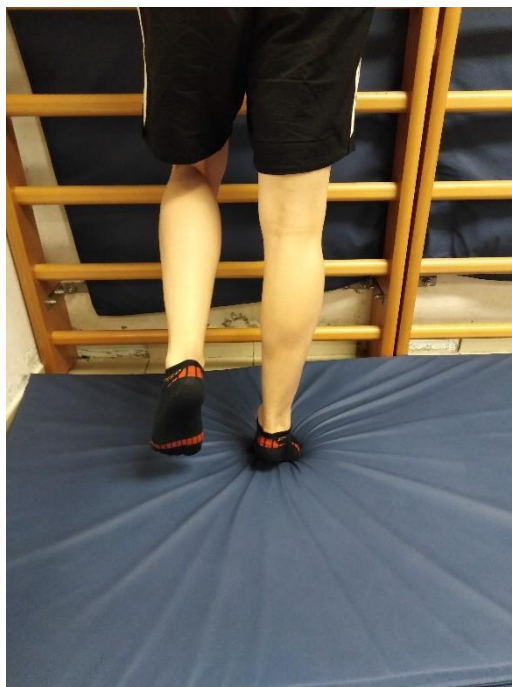- Pacijent stoji uz stol ili švedske ljestve te se rukama pridržava za njih, pogled je usmjeren ravno i podiže se na prste stopala, zadržava pokret 3-5 sekundi te se spušta natrag u početni položaj(Slika 6.4.1). Vježbu izvodi 7-10 puta, nakon čega prelazi u fazu odmora i na drugi pokret.



Slika 6.4.1. Prikaz aktivno dinamičkih vježbi za potkoljenu muskulaturu

[Izvor: Autor rada H. V., Model: L. Š.]

- Pacijent stoji uz stol ili švedske ljestve te se rukama pridržava za njih, zdrava noga je odignuta od podloge a druga na podlozi. Pacijent se podiže na prste jedne noge, zadržava pokret te se spušta u početni položaj (Slika 6.4.2.). Vježbu izvodi 7-10 puta, nakon čega prelazi u fazu odmora i na slijedeći pokret.



Slika 6.4.2. Prikaz aktivno dinamičkih vježbi za potkoljениčnu muskulaturu

[Izvor: Autor rada H. V., Model: L. Š.]

- Pacijent stoji uz stol ili švedske ljestve te se rukama pridržava za njih, pacijent se naizmjenice podiže na pete pa na prste. Vježbu izvodi 7-10 puta. Nakon toga prelazi u fazu odmora i na slijedeći pokret.
- Pacijent stoji uz stol ili švedske ljestve te se rukama pridržava za njih, pacijent korača na mjestu. Izvodi 5 koraka na mjestu. Vježbu izvodi 7-10 puta, nakon čega prelazi u fazu odmora i slijedeći pokret.
- Pacijent stoji uz stol ili švedske ljestve te se rukama pridržava za njih, pacijent se spušta u čučanj. Vježbu izvodi 7-10 puta, nakon čega prelazi u fazu odmora i slijedeći pokret.
- Pacijent je u sjedećem položaju na stolici stopala su položena na podlogu. Pacijent izvodi pokret dorzalne fleksije u skočnom zglobu. Vježbu izvodi 7-10 puta, nakon čega prelazi u fazu odmora i slijedeći pokret.
- Pacijent je u sjedećem položaju na stolici, stopala su položena na podlogu. Pacijent se podiže na prste stopala te spušta u početni položaj. Vježbu izvodi 7-10 puta, nakon čega prelazi u fazu odmora i slijedeći pokret.

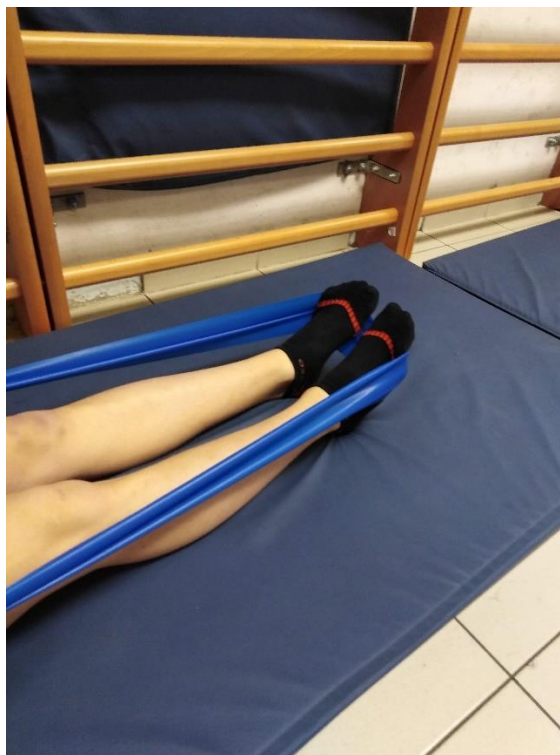
- Pacijent je u sjedećem položaju na stolici stopala su položena na podlogu. Pacijent se naizmjenice podiže na prste i na pete. Vježbu izvodi 7-10 puta, nakon čega prelazi u fazu odmora i slijedeći pokret.

6.5. Vježbe s otporom

Vježbe uz pomoć otpora koriste se u kasnijoj fazi rehabilitacije s ciljem vraćanja mišiću njegove snage i izdržljivosti. Pomagala koja se koriste kod vježbi s otporom mogu biti utezi, vreće s pijeskom, lopte, otpor fizioterapeut i otpor samog pacijenta. Ove vježbe se ne smiju provoditi ako se oštećena tkiva nisu u potpunosti obnovila zbog opasnosti od ponovne ozljede. Vježbe se izvode 3-5 sekundi, odmor traje isto toliko vremena. Prilikom izvođenja vježbi pozornost valja pridodati na disanje. Prilikom izvođenja vježbe pacijent izdiše na usta kontrolirajući disanje tako što izgovara slovo „s“ ili „f“, a tijekom odmora udiše normalno na nos [24].

Primjeri vježbi s otporom uz pomoć elastične trake:

- Pacijent je u sjedećem položaju na strunjači. Fizioterapeut daje elastičnu traku pacijentu da je uhvati za oba kraja. Sredinu trake stavimo i zakačimo za gornji/vršni dio stopala. Pacijent izvodi pokret plantarne fleksije (Slika 6.5.1). Vježbu izvodi 7-10 puta, nakon čega prelazi u fazu odmora i slijedeći pokret.
- Pacijent je u sjedećem položaju na strunjači. Fizioterapeut veže jedan kraj elastične trake oko metatarzalnog djela stopala a drugi kraj daje pacijentu u ruke. Pacijent radi pokret everzije. Vježbu izvodi 7-10 puta, nakon čega prelazi u fazu odmora i slijedeći pokret.
- Pacijent je u sjedećem položaju na strunjači. Fizioterapeut daje elastičnu traku pacijentu da je uhvati za oba kraja. Sredinu trake stavimo i zakačimo za gornji/vršni dio stopala. Pacijent radi pokret inverzije. Vježbu izvodi 7-10 puta, nakon čega prelazi u fazu odmora i slijedeći pokret.

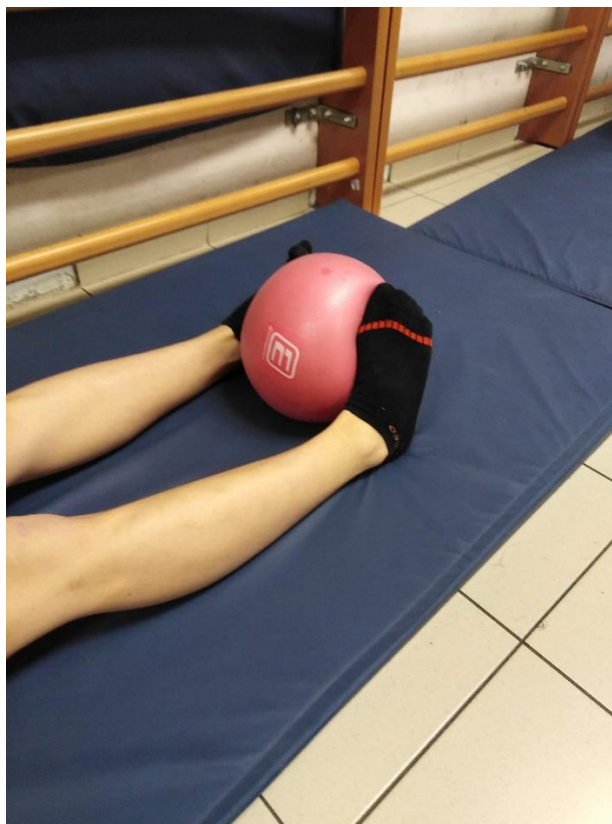

Slika 6.5.1. Primjer vježbi s otporom uz pomoć elastične trake

[Izvor: Autor rada H. V., Model: L. Š.]

Primjer vježbi s otporom uz pomoć lopte:

- Pacijent stoji uz švedske ljestve te bolesnom nogom vrši pritisak na loptu koja je postavljena ispod bolesnog stopala. Vježbu izvodi 7-10 puta, nakon čega prelazi u fazu odmora i slijedeći pokret.
- Pacijent je u ležećem položaju, lopta je između stopala te pacijent izvodi pokret inverzije (Slika 6.5.2.). Vježbu izvodi 7-10 puta, nakon čega prelazi u fazu odmora i slijedeći pokret.



Slika 6.5.2. Primjer vježbi uz pomoć lopte

[Izvor: Autor rada: H. V., Model: L. Š.]

Primjeri vježbi s otporom uz pomoć utega:

- Pacijent je u supiniranom položaju. Noge su flektirane u koljenu pod 90° . Na stopala su postavljene vreće sa pijeskom te pacijent izvodi pokret dorzalne fleksije. Vježbu izvodi 7-10 puta, nakon čega prelazi u fazu odmora i slijedeći pokret.
- Pacijent je u sjedećem položaju. Stopala su položena na podlogu. Na stopala Fizioterapeut postavlja utege te pacijent izvodi pokret dorzalne fleksije. Vježbu izvodi 7-10 puta, nakon čega prelazi u fazu odmora i slijedeći pokret [24].

6.6. Vježbe istezanja

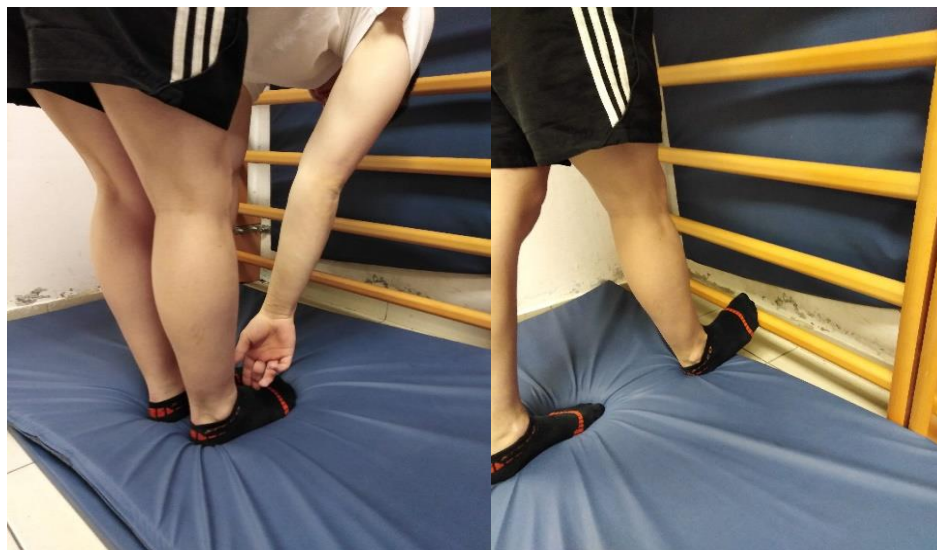Vježbe istezanja imaju vrlo veliku ulogu u rehabilitaciji pacijenta sa rupturom Ahilove tetive zbog toga što povećavaju gibljivost segmenta te istežu stegnute mišiće i tetive te tako sprečavaju moguću pojavu priraslica. Vježbe istezanja mogu se izvoditi i prije i poslije vježbi jačanja. Istezanje se mora izvoditi vrlo oprezno, pacijent ne smije osjećati bol već blago istezanje kako ne bi pogoršali situaciju i odužili rehabilitacijski proces. Kod vježbi istezanja veliku ulogu imaju vježbe disanja koje se izvode tako da se kod izvođenja pokreta izdiše na usta, a kod odmora udiše na nos te nakon toga nastavlja sa normalnim disanjem. Vježbe istezanja izvode se 10-30 sekundi. Fizioterapeut stoji pored i obraća pažnju na izvedbu vježbe i disanje. Mogu se izvoditi vježbe u stojećem položaju, na strunjači pomoću pomagala te uz švedske ljestve. Mjere opreza kod vježba istezanja: vježbe istezanja potrebno je izvesti bez naglih pokreta i trzaja, vježbe je potrebno izvoditi do granice bola kod pacijenta (kada se javi blagi osjećaj istezanja u segmentu). Kod rupture Ahilove tetive fokusiramo se na istezanje stražnjih mišića potkoljenice (*gastrocnemius* i *soleus*) [20,21].

Primjeri vježbi istezanja za potkoljenu muskulaturu:

- Pacijent je u stojećem položaju, stopala su spojena. Pacijent se sa ispruženim rukama pregiba prema naprijed i hvata se za stopala ili pod. Prilikom pokreta moramo paziti da koljena ostanu ispružena (Slika 6.6.1). Vježba se izvodi 10-30 sekundi, nakon čega prelazi u fazu odmora i slijedeći pokret.
- Pacijent je u stojećem položaju, širok raskoračan stav. Pacijent se sa ispruženim rukama pregiba prema naprijed i hvata se za pod. Prilikom pokreta moramo paziti da koljena ostanu ispružena. Vježba se izvodi 10-30 sekundi, nakon čega prelazi u fazu odmora i slijedeći pokret.
- Pacijent je u stojećem položaju, i zauzima stav raskoraka. Pacijent se sa ispruženim rukama pregiba prema naprijed i hvata se za lijevu nogu pa za desnu nogu. Prilikom pokreta moramo paziti da koljena ostanu ispružena. Vježba se izvodi 10-30 sekundi, nakon čega prelazi u fazu odmora i slijedeći pokret.
- Pacijent je u stojećem položaju, desna noga je prebačena preko lijeve. Pacijent se pregiba prema naprijed i rukama spušta do poda ili stopala. Prilikom pokreta moramo paziti da su

koljena ispružena. Vježba se izvodi 10-30 sekundi, nakon čega prelazi u fazu odmora i slijedeći pokret.

- Pacijent je u sjedećem položaju na strunjači, noge su raširene. Pacijent se sa ispruženim rukama pokušava istegnuti prema naprijed. Koljena moraju ostati ispružena. Vježba se izvodi 10-30 sekundi, nakon čega prelazi u fazu odmora i slijedeći pokret.
- Pacijent je u sjedećem položaju na strunjači, noge su razmaknute. Pacijent se sa ispruženim rukama pokušava istegnuti prema lijevom pa desnom stopalu naizmjenice . Koljena moraju ostati ispružena. Vježba se izvodi 10-30 sekundi, nakon čega prelazi u fazu odmora i slijedeći pokret.
- Pacijent je u sjedećem položaju na strunjači, noge su razmaknute. Pacijent se sa ispruženim rukama pokušava istegnuti prema desnom stopalu. Koljena moraju ostati ispružena. Vježba se izvodi 10-30 sekundi, nakon čega prelazi u fazu odmora i slijedeći pokret.
- Pacijent je u stojećem položaju usmjeren prema švedskim ljestvama. Prste bolesne noge postavlja na prvu gredu švedskih ljestvi dok je peta još uvijek na podu, te se pacijent samo nagnje prema naprijed (Slika 6.6.2.). Koljena moraju biti ispružena. Vježba se izvodi 10-30 sekundi, nakon čega prelazi u fazu odmora i slijedeći pokret [29].



Slika 6.6.1. , Slika 6.6.2. Primjer vježbi istezanja za potkoljenu muskulaturu

[Izvor: Autor rada: H. V., Model: L. Š.]

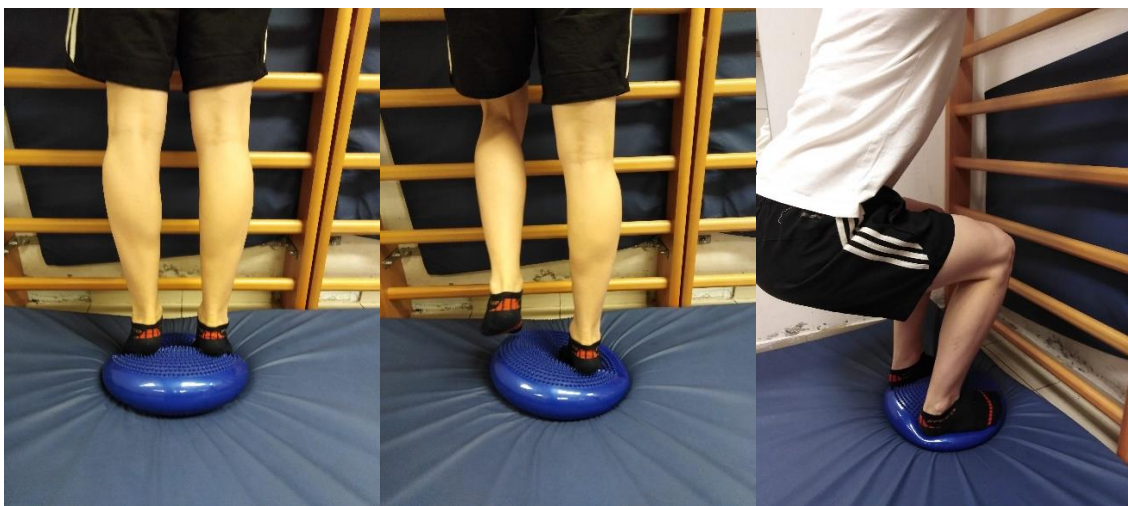6.7. Proprioceptivne vježbe

Vježbe propriocepcije izvode se u kasnijoj fazi rehabilitacije kod pacijenta sa poboljšanom mišićnom snagom kako bi mogli izdržati intenzitet vježbi. Propriocepcija podrazumijeva osjećaj za položaj vlastitog tijela u prostoru, te predstavlja sposobnost lokomotornog sustava da primjereno i pravovremeno reagira na statičke i dinamičke podražaje u kojima se osoba nalazi. Proprioceptori su smješteni u zglobovima, mišićima, tetivama, ligamentima i osjetljivi su na promjenu tlaka i napetosti. Proprioceptivne vježbe izvode se kako bi se poboljšao balans i koordinacija kod zdravih osoba ili kod osoba koje su izgubile ili imaju smanjenu propriocepciju uslijed ozljede ili bolesti. Vježbe propriocepcije (balansa) moraju se obavezno izvoditi uz prisustvo fizioterapeuta kako ne bi došlo do naglog pokreta koji može narušiti ravnotežu pacijenta te načiniti više štete i produljiti rehabilitacijski proces [30].

Primjeri proprioceptivnih vježbi uz pomoć balansne podloge:

- Pacijent stoji ispred švedskih ljestvi. Rukama se pridržava za ljestve u razini svojih ramena. Stopala su na balansnoj podlozi. Pacijent se podiže na prste i spušta natrag u početni položaj (Slika 6.7.1.). Vježbu ponavlja 7-10 puta, nakon čega prelazi u fazu odmora i slijedeći pokret.
- Pacijent stoji ispred švedskih ljestvi. Rukama se pridržava za ljestve u razini svojih ramena. Stopala su na balansnoj podlozi. Pacijent se podiže na pete i spušta natrag u početni položaj. Vježbu ponavlja 7-10 puta, nakon čega prelazi u fazu odmora i slijedeći pokret.
- Pacijent stoji ispred švedskih ljestvi. Rukama se pridržava za ljestve u razini svojih ramena. Stopala su na balansnoj podlozi. Pacijent se podiže na vanjske rubove stopala i spušta natrag u početni položaj. Vježbu ponavlja 7-10 puta, nakon čega prelazi u fazu odmora i slijedeći pokret.
- Pacijent stoji ispred švedskih ljestvi. Rukama se pridržava za ljestve u razini svojih ramena. Stopala su na balansnoj podlozi. Pacijent se podiže na unutarnje rubove stopala i spušta natrag u početni položaj. Vježbu ponavlja 7-10 puta, nakon čega prelazi u fazu odmora i slijedeći pokret.

- Pacijent stoji ispred švedskih ljestvi. Rukama se pridržava za ljestve u razini svojih ramena. Stopala su na balansnoj podlozi. Pacijent se podiže na prste bolesne noge i spušta natrag u početni položaj (Slika 6.7.2). Vježbu ponavlja 7-10 puta, nakon čega prelazi u fazu odmora i slijedeći pokret.
- Pacijent stoji ispred švedskih ljestvi. Rukama se pridržava za ljestve u razini svojih ramena. Stopala su na balansnoj podlozi. Pacijent se spušta u čučanj i vraća u početni položaj (Slika 6.7.3.). Vježbu ponavlja 7-10 puta, nakon čega prelazi u fazu odmora i slijedeći pokret.
- Pacijent stoji ispred švedskih ljestvi. Rukama se pridržava za ljestve u razini svojih ramena. Stopala su na balansnoj podlozi. Pacijent se naizmjenice podiže na prste i na pete, te se spušta natrag u početni položaj. Vježbu ponavlja 7-10 puta, nakon čega prelazi u fazu odmora i slijedeći pokret.
- Pacijent stoji na dvije balansne podloge (svaka ispod jednog stopala) sa širokim raskoračnim stavom te se spušta u čučanj i vraća u početni položaj. Vježbu ponavlja 7-10 puta, nakon čega prelazi u fazu odmora i slijedeći pokret.
- Pacijent stoji na jednoj balansnoj podlozi, otprilike na udaljenosti jednog metra ispred njega nalazi se druga balansna podloga. Pacijent se na prstima prebacuje s jedne balansne podloge na drugu. Vježbu ponavlja 7-10 puta, nakon čega prelazi u fazu odmora i slijedeći pokret [30],



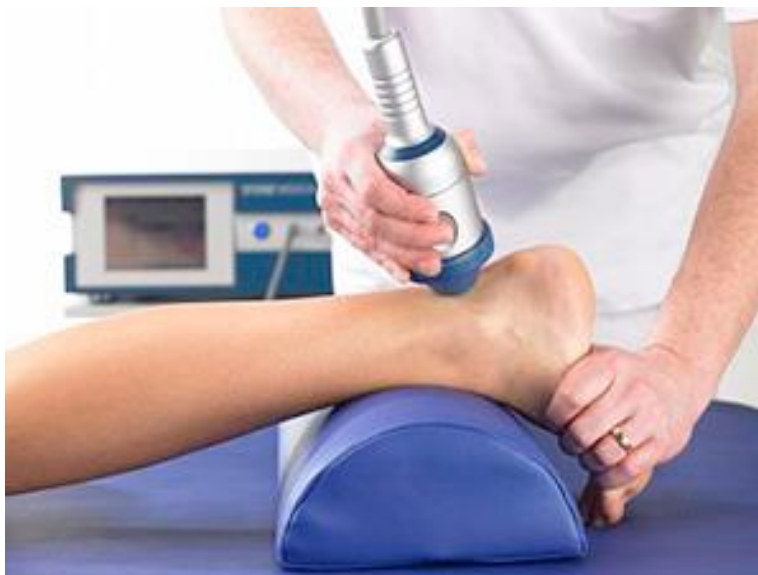Slika 6.7.1., Slika 6.7.2., Slika 6.7.3. Primjer proprioceptivnih vježbi uz pomoć balansne podloge

[Izvor: Autor rada H.V. Model: L. Š.]

6.8. Ultrazvuk

Ultrazvuk je oblik mehaničke energije koja izaziva periodično zgušnjavanje i razrjeđivanje tvari kroz koje se širi. Tvari male gustoće slabo provode ultrazvuk, zbog toga se ultrazvuk ne može širiti kroz zrak. Ultrazvučna energija podložna je zakonima refleksije, loma i sakupljanja u žarištu leće. Ukoliko je između glave ultrazvuka i kože debljina zraka samo 1mm, sva se energija reflektira natrag u glavu te ju oštećuje. Vrste valova: kontinuirani – val u kojem intenzitet zvuka ostaje stalan i pulsirajući - valovi se povremeno prekidaju. Učinci ultrazvuka na bol: povisuje prag boli i smanjuje percepciju bola. Zacjeljivanje tkiva: ubrzavanje procesa iscjeljivanja, stimulira se prirodni proces raščišćavanja te se izaziva oslobađanje endogenih izvora faktora rasta i ostalih citokina u tijelu. Potiče se proizvodnja fibroblasta da sintetiziraju i izlučuju kolagen. Lokalno djelovanje ultrazvuka: zbog veće propusnosti staničnih membrana lokalno se povećava metabolizam, vrši se brži transport u tkiva i iz njih, zacjeljivanje rana te živci postaju više podražljivi i bolje provode impulse. Tehnike primjene: stabilna ili stacionarna - tehnika kod koje je ultrazvučna glava fiksirana na dio tijela na koji se primjenjuje, primjenjuje se na vrlo mala područja ili kada je intenzitet v niski i mobilna ili pokretna metoda - ultrazvučna glava (Slika 6.8.1.) se sporo kreće (4cm/sec), izvode se kružni ili spiralni pokreti, nikad ne odvajajući glavu ultrazvuka od podloge. Pravila kod primjene ultrazvuka: prije aplikacije treba ispitati je li aparat ispravan, potrebno je relaksirati miškulaturu pacijenta te omogućiti nesmetanu cirkulaciju i respiraciju, prostorija za ultrazvuk mora biti ugodno zagrijana, zglobove treba ozvučiti sa više strana [22,25].

Doziranje ultrazvuka uvijek prilagoditi individualno. Potrebno je pratiti stanje bolesti i dozu prilagoditi prema tijeku terapije. Akutna stanja tretiraju se od 6 do 20 dana (svakodnevno kroz 5-6 min), a kronična od 10 do 15 dana. Intenzitet kod pokreta glave ultrazvuka je od 0,5 do 1,5 w/cm², a kod tretmana dubokih tkiva intenzitet je veći od 1,5 w/cm². Za primjenu potrebno je poznavati mjere opreza. Osobe ženskog spola se ne smiju tretirati preko abdomena ili križa tijekom generativne dobi, izbjegavati primjenu kod poremećaja osjeta i primjenu ultrazvuka kod djece [22,25].



Slika 6.8.1. Prikaz primjene ultrazvuka na Ahilovu tetivu

Izvor: [<http://reha.hr/cms/terapija-udarnim-valom-i-ozljede-ahilove-tetive/>]

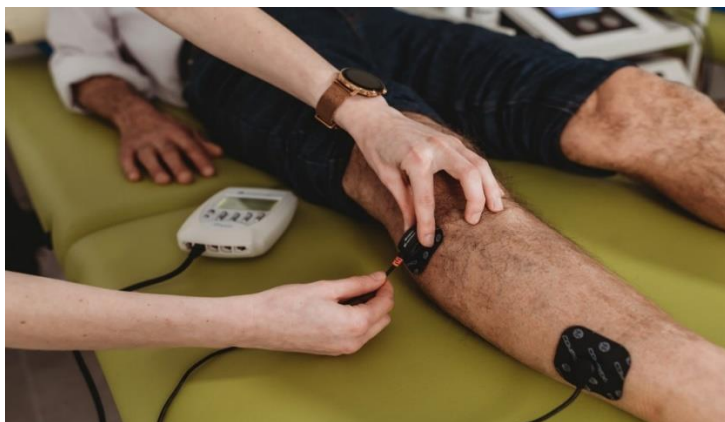6.9. Dijadinamske struje

Dijadinamske struje vrsta su niskofrekventnih struja. Postoje poluvalne ili punovalne ispravljene struje sinusoidna oblika, frekvencije od 50 do 100 Hz. Može se dobiti nekoliko modulacija kombinacijom frekvencije i jakosti i dodavanjem galvanske struje [14]. Modulacija 1 se očituje frekvencijom od 100 Hz koja ima dobro analgetsko djelovanje i povoljno djeluje na kočenje simpatikusa. Koristi se kod tretiranja bolnih stanja i stanja uzrokovanih poremećajem balansa vegetativnog sustava. Modulacija 2 karakterizirana je frekvencijom od 50 Hz. Postiže jači analgetski učinak te djeluje jače na kočenje simpatikusa od modulacije 1. Ona djeluje na toniziranje vezivnog tkiva što je bitan proces nakon ozljeda. Modulacija 3 predstavlja spoj modulacije 1 i modulacije 2. Ima jako povoljan učinak na uklanjanje smanjenje edema i hematoma, na ublažavanje hipertonusa poprečnoprugastih mišića te analgezije. Modulacija 4 je kombinacija modulacije 1, s dodavanjem galvanskih impulsa minimalne jakosti i modulacije 2. Modulacija 4 poznata je i pod imenom elektroanalgezija iz razloga što razvija dugotrajan i jak analgetski učinak. Najviše se koristi u liječenju izvanzglobnog reumatizma i različitih bolnih sindroma. Modulacije se mogu međusobno kombinirati što rezultira jačim učinkom. Dijadinamske struje primjenjuju se pločastim ili vakuumskim elektrodama koje imaju oblik šalice. Tehnike primjene su: paravertebralna, segmentalna i vazotropna ili transregionalna [22]. Na pojedino mjesto primjena

traje od 4 do 6 minuta, na polovici vremena terapije mijenjaju se polovi. Ukoliko postoji više mjesta na koja se primjenjuju struje, vrijeme primjene iznosi od 15 do 20 minuta. Terapija dijadinamskim strujama primjenjuje se svakodnevno ili 2 puta na dan kod jačih slučajeva boli. Tretmani se provode kroz 10 do 20 dana [25].

6.10. Elektrostimulacija

Jedna od važnijih metoda elektroterapije koje se koristi kod dijagnosticirane rupture Ahilove tetive je elektrostimulacija. Razlikuju se dvije tehnike primjene elektrostimulacije [18,19]. Monopolarna tehnika se primjenjuje kod stimulacije malih mišića lica, šake ili stopala, koriste se dvije elektrode a podraživanje se provodi pomoću aktivne točkaste elektrode. Aktivna točkasta elektroda postavlja se na motornu točku, dok se druga inaktivna elektroda se postavlja na distalno mjesto u odnosu na aktivnu elektrodu [14,25]. Kod bipolarne tehnike primjene, koriste se 2 elektrode jednake veličine te se postavljaju na mišićni trbuh jednu ispod druge. Nužno je obratiti pažnju da se katoda postavi distalno na motornu točku, dok se anoda postavlja proksimalno (Slika 6.10.1). Vrste impulsa elektrostimulacije ovise o indikaciji a oblici impulsa su pravokutni, trokutasti i rastući. Kontraindikacije za elektrostimulacije su: svježe frakture, trudnoća, rana poslijeoperacijska stanja, specifične kirurške operacije, razna lokalna oštećenja kože, tromboflebitis, maligna stanja. Također, potreban oprez kod pacijenata s pacemakerom. Elektrostimulacija je indicirana kada se želi: spriječiti atrofiju, poboljšati trofiku muskulature uslijed neaktivnosti, kao i kod deinervacije kao posljedice oštećenja perifernog ili centralnog živčanog sustava [14,25].



Slika 6.10.1. Prikaz elektrostimulacije uz pomoć uređaja compex

Izvor: [<https://www.fizionova.hr/elektrostimulacija-compex/>]

7. Edukacija pacijenta

Edukacija pacijenta igra ključnu ulogu u procesu rehabilitacije potpune rupture Ahilove tetive. Fizioterapeut će pružiti pacijentu sveobuhvatne informacije i savjete kako bi razumio svoje stanje, postupak oporavka te kako bi aktivno sudjelovao u procesu rehabilitacije. Fizioterapeut će pacijentu pružiti edukaciju o njegovoj ozljedi, kako bi bolje shvatio što se dogodilo i kako se brinuti za sebe tijekom rehabilitacije. Također će ga naučiti vježbama i tehnikama koje može primjenjivati kod kuće [24]. U edukaciji je potrebno obuhvatiti nekoliko aspekata, a to su:

- **Objašnjenje ozljede:** Fizioterapeut će detaljno objasniti što se događa u slučaju ruptуре Ahilove tetive. To uključuje razumijevanje anatomije tetive, uzroka ozljede i kako će proces ozdravljenja napredovati.
- **Plan rehabilitacije:** Pacijent će dobiti jasan plan rehabilitacije koji uključuje vježbe, terapije i korake koje treba poduzeti tijekom procesa oporavka. Ovo uključuje informacije o tome koliko često treba izvoditi vježbe, koliko će trajati oporavak i što se može očekivati tijekom svake faze rehabilitacije.
- **Savjeti o samopomoći:** Fizioterapeut će osigurati da pacijent nauči tehnike samopomoći za smanjenje boli i edema, pravilno istezanje i jačanje mišića te kako pravilno koristiti ortoze ili pomagala ako su propisana.
- **Upozorenja i znakovi komplikacija:** Fizioterapeut će pacijenta uputiti o znakovima koji ukazuju na moguće komplikacije ili pogoršanje ozljede. To može uključivati upozorenja o povećanoj boli, znakovima infekcije, ili promjenama u stanju kože na zahvaćenom području.
- **Pitanja i komunikacija:** Fizioterapeut će pacijenta potaknuti da postavlja svoja pitanja i izrazi svoju zabrinutost. Otvorena i jasna komunikacija između pacijenta i fizioterapeuta pomoći će u pravilnom vođenju oporavka.
- **Prevenција ponovne ozljede:** Fizioterapeut će podučiti pacijenta o strategijama prevencije ponovne ruptуре Ahilove tetive, uključujući pravilnu izvedbu zagrijavanje, tehnike kretanja i odabir odgovarajuće obuće.

Edukacija pacijenta ključna je za motivaciju i suradnju tijekom rehabilitacije. Pacijent koji razumije svoje stanje i zna kako pravilno skrbiti o sebi ima veće izgleda za uspješan oporavak i prevenciju budućih ozljeda. Osim toga, osjećaj kontrole nad vlastitim zdravljem može poboljšati emocionalni aspekt rehabilitacije [24].

Kada je riječ o ozljedi Ahilove tetive, za pacijenta je nužno da bude educiran o ozbiljnosti i posljedicama ozljede i o tome što može očekivati tijekom rehabilitacije. Potrebno je objasniti važnost upornosti i predanosti izvođenju vježbi i poštivanju preporučenog rasporeda vježbanja. Također je bitno da se pacijent redovito javlja na kontrole i da komunicira s liječnicima i fizioterapeutima kako bi se osigurala stručna i kvalitetna procjena napretka i kako bi se prilagodili fizioterapijski postupci.

Pacijentu je bitno pokazati važnost i pravilnost izvođenja različitih vježbi, te isto tako pojasniti važnost adekvatnog zagrijavanja tetive i mišića prethodno vježbanju. Također je bitno da se pacijenta educira da izbjegava pojedine pokrete koji bi mogli izazvati ponovnu ozljedu tetive.

Prilagodbom svih komponenti edukacije omogućiti ćemo pacijentu da što brže i lakše izvrši svoju rehabilitaciju i da se što prije moguće vrati svojim prijašnjim aktivnostima i životu [24].

8. Praćenje napretka

Praćenje napretka tijekom procesa rehabilitacije potpune rupture Ahilove tetive ključno je kako bi se osiguralo da pacijent postiže ciljeve oporavka i da se prilagodi plan rehabilitacije prema individualnim potrebama. Fizioterapeut će redovito pratiti napredak pacijenta i prilagođavati terapijske strategije kako bi se postigli optimalni rezultati. Prilikom praćenja napretka potrebno je pridržavati se sljedećih aspekata [14]:

- ❖ **Periodične procjene:** Fizioterapeut će zakazivati redovite sastanke s pacijentom i liječnikom kako bi ponovno procijenio opseg pokreta, snagu mišića, smanjenje boli i sveukupni napredak. Obično će to provoditi u određenim intervalima, kao što su tjedni ili mjesečni, ovisno o ozbiljnosti ozljede.
- ❖ **Prilagodbu plana:** Na temelju rezultata periodičnih procjena, fizioterapeut će prilagođavati plan rehabilitacije. To može uključivati promjene u vrsti vježbi, intenzitetu terapije, trajanju i drugim terapijskim metodama kako bi se osigurao daljnji napredak.
- ❖ **Ciljevi oporavka:** Tijekom rehabilitacije fizioterapeut će raditi zajedno s pacijentom na postavljanju realnih ciljeva oporavka. Ovi ciljevi mogu se odnositi na povratak u određene aktivnosti, poput trčanja ili sportskih natjecanja, te na poboljšanje općenite funkcionalnosti.
- ❖ **Motivacija i podrška:** Fizioterapeut će tijekom rehabilitacije pružati emocionalnu podršku i motivaciju pacijentu. Ohrabrujući i pozitivan pristup može znatno utjecati na pacijentovu predanost oporavku.
- ❖ **Komunikacija s liječnikom:** Fizioterapeut će redovito komunicirati s liječnikom kako bi informirao o napretku pacijenta i konzultirao se o bilo kakvim promjenama u planu liječenja ili potrebama za dodatnim medicinskim postupcima.

Praćenjem napretka osigurava se pravilno usmjeravanje rehabilitacije prema individualnim potrebama pacijenta i minimizira rizik od komplikacija. Kontinuirana evaluacija omogućuje i ranu detekciju eventualnih problema ili prepreka koje se mogu pojaviti tijekom procesa oporavka, čime se omogućava brza reakcija i prilagodba terapije [14].

9. Zaključak

Fizioterapija nakon potpune rupture Ahilove tetive igra ključnu ulogu u procesu oporavka pacijenta. Na temelju dostupnih informacija, može se zaključiti da je fizioterapija neophodna kako bi se obnovila funkcija Ahilove tetive i omogućila pacijentu povratak u normalne aktivnosti. Tijekom procesa fizioterapije, pacijent će biti izložen različitim vježbama i tehnikama koje su usmjerene na jačanje Ahilove tetive i okolnih mišića, poboljšanje raspona pokreta, smanjenje boli te vraćanje funkcionalne sposobnosti. Postupno povećavanje opterećenja i intenziteta vježbi pomaže u obnovi snage i stabilnosti Ahilove tetive. Fizioterapeut će također raditi na poboljšanju ravnoteže i koordinacije kako bi se smanjio rizik od budućih ozljeda. Osim toga, terapeut može koristiti različite tehnike, uključujući masažu i terapiju hladnoćom/toplinom, kako bi olakšao bol i upalu. Fizioterapija je ključni dio procesa rehabilitacije nakon potpune ruptуре Ahilove tetive. Pravilno vođenje fizioterapije omogućava pacijentima da postupno povrate funkcionalnost, smanje rizik od ponovne ozljede i postignu bolju kvalitetu života. Važno je pridržavati se plana fizioterapije i surađivati s stručnjacima kako bi se postigao optimalan oporavak.

10. Literatura

- [1] P. Keros, M. Pećina, M. Ivančić-Košuta, Temelji anatomije čovjeka, Zagreb 1999.
- [2] KW. Barford. Puknuće Ahilove tetive; Procjena neoperativnog liječenja. Dan Med J. 2014 travanj;61(4):4837.
- [3] V. Nikolić, M. Hudec i suradnici, Principi biomehanike, Naklada Ljevak Zagreb 2011.
- [4] I. Žagar, Đ. Babić-Naglić, B. Ćurković, N. Laktašić-Žerjavić i P. Perić (2008). Obostrana spontana ruptura Ahilove tetive u bolesnika s psorijatičnim artritismom - prikaz bolesnika. Reumatizam, 2008:55 (2), 95-95.
- [5] I. Nižetić, Rehabilitacija bolesnika nakon perkutane operacije rupture Ahilove tetive, Sveučilište u Splitu, Split 2014.
- [6] K. Kos, I. Lončarić, I. Jurak. Parcijalna ruptura Ahilove tetive. Fizioinfo. 2016/2017.Br. 26-27. str. 9-13
- [7] I. Klaić, L. Jakuš. Fizioterapijska procjena. Zdravstveno veleučilište, Zagreb.2017.
- [8] L. Trbuljak. Kineziterapija u rehabilitaciji rupture i sindroma prenaprezanja Ahilove tetive nogometaša. University of Zagreb, Faculty of Kinesiology / Sveučilište u Zagrebu, Kineziološki fakultet. 2023. dostupno na: <https://urn.nsk.hr/urn:nbn:hr:117:969938>
- [9] K. Willits, A. Amendola, D. Bryant, NG. Mohtadi, JR. Giffin, P. Fowler., i sur. Operative versus nonoperative treatment of acute Achilles tendon ruptures: a multicenter randomized trial using accelerated functional rehabilitation. JBJS. 2010 Dec 1;92(17):2767-75.
- [10] TC,Thompson, JH Doherty. Spontaneous rupture of tendon of Achilles: a new clinical diagnostic test. J Trauma. 1962 Mar;2:126-9.
- [11] J. Douglas, M. Kelly, P. Blachut. Clarification of the Simmonds-Thompson test for rupture of an Achilles tendon. Can J Surg. 2009 Jun;52(3):E40-1.
- [12] BW. Scott, A. Al Chalabi. How the Simmonds–Thompson test works. J Bone Joint Surg Br. 1992 Mar;74(2):314-5.

- [13] N. Benco. Metode liječenja ruptуре ahilove tetive. University of Zagreb, School of Medicine / Sveučilište u Zagrebu, Medicinski fakultet. 2023. dostupno na: <https://urn.nsk.hr/urn:nbn:hr:105:294862>
- [14] M. Grubišić, G. Hofmann, A. Jurinić, Kliničke smjernice u fizioterapiji, Hrvatska komora fizioterapeuta, Zagreb, 2011. str. 33-35.
- [15] CC. Norkin, DJ. White. Measurement of joint motion: a guide to goniometry. FA Davis; 2016 Nov 18.
- [16] H. Hislop, D. Avers, M. Brown. Daniels and Worthingham's muscle Testing-E-Book: Techniques of manual examination and performance testing. Elsevier Health Sciences; 2013 Sep 27.
- [17] ML Costa, D. Kay, ST. Donell. Gait abnormalities following rupture of the tendo Achillis - A pedobarographic assessment. Journal of Bone and Joint Surgery – British.2005. Volume 87(8):1085-8
- [18] M I. Clemente da Silva. Biomechanical Analysis of Subjects after Surgical Repair of the Achilles Tendon. Thesis to obtain the Master of Science Degree in Biomedical Technologies Lisbon, Portugal, June 2014
- [19] P. Spennacchio. A. Vascellari, D. Cucchi, G. L. Canat, P. Randelli. Outcome evaluation after Achilles tendon ruptures. A review of the literature. Joints. 2016 Jan-Mar; 4(1): 52–61
- [20] Hertel G, Götz J, Grifka J, Willers J. [Achilles tendon rupture : Current diagnostic and therapeutic standards]. Orthopade. 2016 Aug;45(8):709-20
- [21] Westin O, Nilsson Helander K, Grävare Silbernagel K, Samuelsson K, Brorsson A, Karlsson J. Patients with an Achilles tendon re-rupture have long-term functional deficits and worse patient-reported outcome than primary ruptures. Knee Surg Sports Traumatol Arthrosc. 2018 Oct;26(10):3063-3072.
- [22] B. Ćurković i sur., Fizikalna i rehabilitacijska medicina. Medicinska naklada, Zagreb , 2004.
- [23] S. Peharec, A. Šustić, Ultrasonografija u fizioterapiji World of health br.2 2019 69-71
- [24] R. Medved i suradnici, Sportska medicina, Jumena, Zagreb, 1987. str. 597-631
- [25] S. Dubravčić-Šimunjak, M. Hašpl, I. Bojanić i M. Pećina. Fizikalne procedure u liječenju sindroma prenaprezanja sustava za kretanje. Arhiv za higijenu rada i toksikologiju, 52 (4), 491-500 (2001).

[26] C. Demoulin, M. Vanderthommen, Cryotherapy in rheumatic diseases. Joint Bone Spine 2012;79(2):117-8.

[27] A. Jakelić „Rehabilitacija nakon ozljede Ahilove tetive“ Diplomski rad, Sveučilište u Zagrebu, Medicinski fakultet, Zagreb 2018

[28] C. Demoulin, M. Vanderthommen, Cryotherapy in rheumatic diseases. Joint Bone Spine 2012;79(2):117-8.

[29] J. Leppilahti, S. Orava. Total Achilles tendon rupture : A review. Sports Med,1998, 79-100

[30] Rehabilitation Program for Achilles Tendon Rupture/Repair, dostupno na: https://banffsportmed.com/wp-content/uploads/2018/01/Achilles-Tendon-Rupture_0.pdf (01.09.2023)

Popis slika

Slika 2.1.1. Prikaz gornjeg i donjeg gležnja.....	2
Slika 2.3.2 prikaz Ahilove tetive.....	3
Slika 2.3.2. prikaz musculus triceps surae	3
Slika 3.1. Prikaz thomsonovog testa.....	5
Slika 4.3.1. prikaz goniometra.....	8
Slika 4.3.2. MMT – dorzalna fleksija.....	11
Slika 4.3.3. MMT – plantarna fleksija.....	11
Slika 4.3.4. MMT – inverzija.....	12
Slika 4.3.5. MMT – everzija.....	12
Slika 4.4.1. VAS – Vizualno analogna skala.....	13
Slika 5.1. Prikaz otvorene operacije Ahilove tetive.....	16
Slika 5.2. Prikaz perkutane metode operacije Ahilove tetive.....	16
Slika 6.1.1. Prikaz krioterapije.....	19
Slika 6.2.1. Prikaz aktivno potpomognutih vježbi za skočni zglob.....	21
Slika 6.2.2. Prikaz aktivno potpomognutih vježbi za skočni zglob.....	21
Slika 6.3.1. Primjer statičkih vježbi za skočni zglob uz pomoć lopte.....	22
Slika 6.3.1. Primjer statičkih vježbi za skočni zglob uz pomoć lopte.....	22
Slika 6.3.3. Prikaz statičkih vježbi za skočni zglob uz pomoć elastične trake.....	23
Slika 6.4.1. Prikaz aktivno dinamičkih vježbi za potkoljeničnu muskulaturu.....	25
Slika 6.4.2. Prikaz aktivno dinamičkih vježbi za potkoljeničnu muskulaturu.....	26
Slika 6.5.1. Primjer vježbi s otporom uz pomoć elastične trake.....	28
Slika 6.5.2. Primjer vježbi uz pomoć lopte.....	29

Slika 6.6.2. Primjer vježbi istezanja za potkoljenu muskulaturu.....	31
Slika 6.6.3. Primjer vježbi istezanja za potkoljenu muskulaturu.....	31
Slika 6.7.1. Primjer proprioceptivnih vježbi uz pomoć balansne podloge	33
Slika 6.7.2. Primjer proprioceptivnih vježbi uz pomoć balansne podloge.....	33
Slika 6.7.3. Primjer proprioceptivnih vježbi uz pomoć balansne podloge.....	33
Slika 6.8.1. Prikaz primjene ultrazvuka na Ahilovu tetivu.....	35
Slika 6.10.1. Prikaz elektrostimulacije uz pomoć uređaja compex.....	36

Popis tablica

Tablica 4.2.1. Prikaz ocjenjivanja MMT-a.....9

Tablica 6.1. Poslijeoperacijski protokol nakon rupture Ahilove tetive.....18



IZJAVA O AUTORSTVU

Završni/diplomski rad isključivo je autorsko djelo studenta koji je isti izradio te student odgovara za istinitost, izvornost i ispravnost teksta rada. U radu se ne smiju koristiti dijelovi tuđih radova (knjiga, članaka, doktorskih disertacija, magistarskih radova, izvora s interneta, i drugih izvora) bez navođenja izvora i autora navedenih radova. Svi dijelovi tuđih radova moraju biti pravilno navedeni i citirani. Dijelovi tuđih radova koji nisu pravilno citirani, smatraju se plagijatom, odnosno nezakonitim prisvajanjem tuđeg znanstvenog ili stručnoga rada. Sukladno navedenom studenti su dužni potpisati izjavu o autorstvu rada.

Ja, Hrvoje Varošamec (ime i prezime) pod punom moralnom, materijalnom i kaznenom odgovornošću, izjavljujem da sam isključivi autor/ica završnog/diplomskog (obrisati nepotrebno) rada pod naslovom Fizioterapija rukom potpune ruke Anubis (upisati naslov) te da u navedenom radu nisu na nedozvoljeni način (bez pravilnog citiranja) korišteni dijelovi tuđih radova.

Student/ica:

(upisati ime i prezime)

Hrvoje Varošamec
(vlastoručni potpis)

Sukladno čl. 83. Zakonu o znanstvenoj djelatnosti i visokom obrazovanju završne/diplomske radove sveučilišta su dužna trajno objaviti na javnoj internetskoj bazi sveučilišne knjižnice u sastavu sveučilišta te kopirati u javnu internetsku bazu završnih/diplomskih radova Nacionalne i sveučilišne knjižnice. Završni radovi istovrsnih umjetničkih studija koji se realiziraju kroz umjetnička ostvarenja objavljuju se na odgovarajući način.

Sukladno čl. 111. Zakona o autorskom pravu i sročnim pravima student se ne može protiviti da se njegov završni rad stvoren na bilo kojem studiju na visokom učilištu učini dostupnim javnosti na odgovarajućoj javnoj mrežnoj bazi sveučilišne knjižnice, knjižnice sastavnice sveučilišta, knjižnice veleučilišta ili visoke škole i/ili na javnoj mrežnoj bazi završnih radova Nacionalne i sveučilišne knjižnice, sukladno zakonu kojim se uređuje znanstvena i umjetnička djelatnost i visoko obrazovanje.