

Fizioterapijski pristup kod spinalne stenoze lumbalne regije

Košić, Nikolina

Undergraduate thesis / Završni rad

2023

Degree Grantor / Ustanova koja je dodijelila akademski / stručni stupanj: **University North / Sveučilište Sjever**

Permanent link / Trajna poveznica: <https://um.nsk.hr/um:nbn:hr:122:356034>

Rights / Prava: [In copyright](#) / [Zaštićeno autorskim pravom.](#)

Download date / Datum preuzimanja: **2024-11-25**



Repository / Repozitorij:

[University North Digital Repository](#)





**Sveučilište
Sjever**

Završni rad br. 248/FIZ/2023

Fizioterapijski pristup kod spinalne stenoze lumbalne regije

Nikolina Košić, 0336044828

Varaždin, rujan 2023. godine



Sveučilište Sjever

Odjel za fizioterapiju

Završni rad br. 248/FIZ/2023

Fizioterapijski pristup kod spinalne stenoze lumbalne regije

Student

Nikolina Košić, 0336044828

Mentor

Doc.dr.sc. Tomislav Novinščak

Prijava završnog rada

Definiranje teme završnog rada i povjerenstva

ODJEL: Odjel za fizioterapiju

STUPELJ: preddiplomski stručni studij Fizioterapija

PRISTUPNIK: Kočić Nikola

JMBAG: 0338044828

DATUM: 22.8.2023

KOLEGIJ: Klinička medicina I

NASLOV RADA: Fizioterapijski pristup kod spinalne stenoze lumbalne regije

NASLOV RADA NA ENGLJEZKOM: Physiotherapy approach in spinal stenosis of the lumbar region

MENTOR: dr.sc. Tomislav Novinščak

ZVANJE: docent

ČLANOVI POVJERENSTVA

1. doc.dr.sc. Željko Jeleč, predsjednik

2. doc.dr.sc. Tomislav Novinščak, mentor

3. Jasminka Potočnjak, v.pred. član

4. Vesna Hodlč, pred., zamjenski član

Zadatak završnog rada

BR: 248/FIZ/2023

OPIS

Lumbalna spinalna stenoza je izrazito često oboljenje, naročito kod starijih uslijed kroničnih degenerativnih promjena te kao takva predstavlja veliki zdravstveni problem ponajviše radi izazova neurokirurških operacijskih ali i konzervativnih fizioterapijskih modaliteta liječenja.

U ovom je radu potrebno detaljno opisati osnove teorije anatomije i funkcijske fiziologije kralježnice, bolesti kralježnice te mogućnosti operacijskog i konzervativnog liječenja. Naročito je potrebno posebno obratiti pozornost na fizioterapijske modalitete i ulogu prvostupnika u fizioterapiji navedene patologije. Isto potkrijepiti slikovnim prikazima. U raspravi i zaključku se voditi sa poznatim iskustvima i rezultatima studija iz ove tematike te napraviti usporedbu zdravstvenog sustava i liječenja ove problematike u našoj zemlji i drugim zapadnim zemljama.

ZADATAK IZDAN

28.08.2023



MENTOR

Predgovor

Ovim se putem zahvaljujem mentoru i docentu, Novinščak Tomislavu, koji je bio spreman prihvatiti ugrubo dovršen završni rad. Također, hvala Vam na strpljenju, usmjeravanju i pomoći.

Od srca zahvaljujem roditeljima koji su mi omogućili studiranje te me naveli na put ka boljoj budućnosti.

Posebno hvala dečku Davidu koji je pokazao puno strpljenja, razumijevanja, te što je bio oslonac i vjetar u leđa. Hvala Ti što si me poticao kroz sve uspone kao i padove, bio podrška i na kraju krajeva, što si vjerovao u mene.

Sažetak

Spinalna stenoza predstavlja suženje kanala s popratnim pritiskom na neurološke strukture, a najčešća je na području lumbalne regije. Uzroci su različiti, a najčešći uzrok su degenerativne promjene na kralježnici zbog čega je prevalencija u stalnom porastu. Za postavljanje dijagnoze potrebne su anamneza, odgovarajuća klinička slika te slikovne pretrage. Često kod ove dijagnoze dolazi do neslaganja slikovnih pretraga sa simptomima pacijenta, gdje primjerice na MR-u nema značajnih promjena, a pacijent osjeća oštru bol kod određenih pokreta sa sijanjem u donje ekstremitete. Stenoza lateralnog recesususa ili foraminalna stenoza uzrokuju radikularnu bol koja se javlja kod mlađe populacije, a kod središnje stenoze javlja se neurogena klaudikacija koja može uzrokovati bol od glutealne regije sve do stopala. Liječenje pacijenata s lumbalnom spinalnom stenozom može biti konzervativno, a u slučaju neuspjeha ili težih oblika spinalne stenoze provodi se operativno liječenje. Kod konzervativnog se oblika liječenja pacijent podvrgava medikamentima, kod težih slučajeva injekcijama te fizioterapijskom vježbanju koje uključuje vježbe istezanja, jačanja, stabilizacijske vježbe i fleksijske vježbe, dok su ekstenzijske vježbe i ekstenzijski pokreti zabranjeni. Kirurško liječenje obuhvaća dekompresiju živčanih struktura za koju postoje brojni kirurški zahvati. Fizioterapijska intervencija koja je vezana uz kirurgiju dijeli se na predoperativnu te ranu i kasnu rehabilitaciju. U svakoj se fazi pacijent podvrgava različitim edukacijama od strane fizioterapeuta, kao i naprednijim vježbama kako bi se lakše vratio svojem radnom mjestu i svakodnevnim aktivnostima.

Ključne riječi: lumbalna kralježnica, stenoza, spinalni kanal, operacija, farmakološko, fizikalna terapija, rehabilitacija

SUMMARY

Spinal stenosis is a narrowing of the spinal canal with pressure on neurological structures and is most common in the lumbar region. The causes are different, and the most common cause is degenerative changes in the spine, which is why prevalence is constantly increasing. To establish a diagnosis, anamnesis, appropriate clinical picture and imaging tests are necessary. Often with this diagnosis, there is disagreement between the imaging tests and the patients symptoms, where, for example, there are no significant changes on the MRI, and the patient feels sharp pain during certain movements with radiation to the lower extremities. Lateral recess stenosis or foraminal stenosis causes radicular pain that occurs in the young population, and the central stenosis causes neurogenic claudication that can cause pain from the gluteal region all the way to the feet. Treatment of patient with lumbar spinal stenosis can be conservative and in case of failure spinal stenosis is treated surgically.

Key word: lumbar spine, stenosis spinal canal, surgery, pharmacological, psysical therapy, rehabilitacion

Popis korištenih kratica

LSS	lumbalna spinalna stenoza
NSAID	nesteroidni protuupalni lijekovi
IVD	intervertebralni disk
Ligg.	lat. ligamenta – ligamenti, sveze
Lig.	lat. ligamentum – ligament, sveza
M.	lat. musculus - mišić
SŽS	središnji živčani sustav
CT	kompjuterizirana tomografija
MR	magnetska rezonanca
VAS	vizualno analogna skala
RTG	radiografija
BESS	biportalna endoskopska kirurgija
Endo-ULBD	perkutana endoskopska laminotomija i bilateralna dekompresija
Mm	milimetar
Cm	centimetar
PLIF	operacija stražnje lumbalne intertjelesne fuzije
PETD	perkutana endoskopska transforaminalna diskektomija
LDH	lumbalna disk hernija
NSAR	nesteroidni antireumatici
TENS	transkutana električna nervna stimulacija
Ms	milisekunda
Hz	Herz, jedinica za frekvenciju

Sadržaj

1.	Uvod.....	1
2.	Lumbalna kralježnica.....	3
2.1.	Anatomska funkcija.....	3
2.1.1.	<i>Intervertebralni disk, discus intervertebralis</i>	4
2.1.2.	<i>Ligamenti lumbalne kralježnice</i>	5
2.1.3.	<i>Muskulatura</i>	6
2.2.	Fiziološka funkcija.....	7
2.2.1.	<i>Leđna moždina, medulla spinalis</i>	7
2.3.	Biomehanika lumbalne kralježnice.....	7
3.	Lumbalna spinalna stenoza.....	9
3.1.	Etiologija i patofiziologija.....	9
3.2.	Klinička slika i simptomi.....	11
3.3.	Dijagnostika.....	12
3.3.1.	<i>Upitnici</i>	12
3.3.2.	<i>Radiološki nalazi</i>	18
4.	Operativno liječenje.....	20
4.1.	Biportalna endoskopska spinalna kirurgija (BESS).....	20
4.2.	Mikroendoskopska lumbalna posteriorna dekompresijska kirurgija.....	21
4.2.1.	<i>Paramedijalni (jednostrani) pristup</i>	22
4.2.2.	<i>Srednji pristup</i>	23
4.2.3.	<i>Mikroendoskopska dekompresija foraminalne stenoze</i>	23
4.3.	Perkutana endoskopska unilateralna laminotomija i bilateralna dekompresija (Endo-ULBD).....	25
4.4.	Operacija stražnje lumbalne intertjelesne fuzije (PLIF).....	27
4.5.	Perkutana endoskopska transforaminalna disektomija (PETD).....	28
4.6.	Dekompresija vertebralnog kanala.....	29
4.7.	Kirurške komplikacije i prediktori ishoda.....	30
5.	Uloga prvostupnika fizioterapije nakon operativnog zahvata lumbalne spinalne stenoze.....	31
5.1.	Postoperativne modifikacije.....	32
6.	Konzervativno liječenje.....	33
6.1.	Medikamenti.....	33
6.1.1.	<i>Terapija injekcijama</i>	33
7.	Fizioterapijska intervencija.....	35
7.1.	Terapijsko vježbanje.....	35
7.1.1.	<i>Stabilizacijske vježbe</i>	35
7.1.2.	<i>Vježbe istezanja</i>	35
7.1.3.	<i>Vježbe jačanja</i>	37
7.1.4.	<i>Fleksijske i ekstenzijske vježbe</i>	40
7.1.5.	<i>McKenzie metoda</i>	41
7.1.6.	<i>Hidroterapija</i>	44

7.1.7.	<i>Spinalna mobilizacija i manipulacija</i>	44
7.2.	Modaliteti fizikalne terapije	45
7.2.1.	<i>Krioterapija</i>	45
7.2.2.	<i>Termoterapija</i>	46
7.2.3.	<i>Elektroterapija</i>	46
7.2.4.	<i>Terapija ultrazvukom</i>	47
7.2.5.	<i>Terapija laserom</i>	48
7.2.6.	<i>Magnetoterapija</i>	49
7.3.	Edukacija pacijenta	49
8.	Kirurško ili konzervativno liječenje?	50
9.	Zaključak	51
10.	Literatura	52

1. Uvod

Lumbalna spinalna stenoza koristi se kod opisivanja pacijenata sa simptomima povezanim s anatomskim smanjenjem veličine spinalnoga kanala ili foramena. Samo smanjenje spinalnog kanala nije dovoljno za određivanje ozbiljnosti simptoma i funkcionalnoga oštećenja zbog kojega pacijent traži pomoć, odnosno liječenje. To se podupire brojnim slučajevima gdje je kod asimptomatskih pacijenata prisutna teška spinalna stenoza. Stenoza posljedično dovodi do boli u donjem dijelu leđa koje može zračiti u stražnjicu i donje ekstremitete [1, 2]. Uzroci spinalne stenozе mogu biti kongenitalna ili stečena stanja, a mogu se javiti i neki mješoviti uzroci. Kongenitalna stanja koja uzrokuju spinalnu stenozu mogu biti kongenitalni oblici spondilolisteze, patuljasti rast, skolioza, kifoza ili slično. Kod stečenih lumbalnih stenozа govori se o posljedicama ozljeda, tumorima kostiju, hematomima različitih podrijetla, apscesu, koštano-metaboličkim i endokrinim bolestima, deformirajućim bolestima kostiju, jatrogenim stanjima te degenerativnim bolestima. Mješoviti se uzroci najčešće ostvaruju u obliku kongenitalne stenozе koja je vezana sa stečenom na način da postoji stenoza spinalnoga kanala s kratkom peteljkom koja je povezana s artrozom diska. Degenerativna lumbalna spinalna stenoza najčešći je uzrok križobolje i lumboishialgije kod starije populacije [2]. Spinalna stenoza može se posumnjati kada postoje dokazi na običnoj radiografiji, a pacijent se žali na bolove u leđima. Najprikladniji neinvazivni test i zlatni standard kod dijagnostike LSS-e je magnetska rezonanca. Ona služi za potvrdu prisutnosti anatomskog suženja ili radikularnog sudara kod pacijenata s kliničkom sumnjom na LSS-u [2]. Simptom koji se posebno pripisuje LSS-i je neurogena klaudikacija, odnosno pseudoklaudikacija. Ona se odnosi na simptome nogu koji zahvaćaju i stražnjicu, prepone kao i prednji dio bedara. Ta bol može zračiti niz stražnji dio nogu do stopala. Ključno obilježje neurogene klaudikacije je to da se smanjuje s lumbalnom fleksijom, a progresivno se povećava kod ekstenzije i stajanja. Ostali simptomi koji se javljaju su bol, umor, težina donjih ekstremiteta, slabost i parestezije. Neki pacijenti javljaju noćne grčeve u nogama i simptome neurogenog mjehura. Simptomi su često bilateralni i simetrični, a rjeđe jednostrani [1].

Konzervativno liječenje LSS-e temelji se na medikamentima, terapijom injekcijama te fizikalnom terapijom, odnosno rehabilitacijom. Od medikamenata najčešće se pripisuju analgetici, NSAID, opioidi te relaksanti mišića. Terapija injekcijama sastoji se od interlaminarne epiduralne injekcije sa ili bez fluoroskopskog navođenja, kaudalne epiduralne injekcije, foraminalne injekcije ili dodavanjem kortikosteroida bupivakainu. Fizikalna terapija

i rehabilitacija obuhvaćaju kombiniranu terapiju intervencija manualne fizikalne terapije i vježba koje utječu na različite aspekte. Također se naglašava važnost vježbi izdržljivosti za usporavanje štetnih posljedica neaktivnosti i kondicije [1]. Za operativno liječenje koriste se brojne kirurške tehnike. Ova se vrsta liječenja koristi kad trajni simptomi LSS-e nisu bili adekvatno tretirani konzervativnim metodama liječenja. Najpoznatiji i najčešće rađeni kirurški zahvati su biportalna endoskopska spinalna kirurgija, mikroendoskopska lumbalna posteriorna dekompresijska kirurgija perkutana endoskopska unilateralna laminotomija i bilateralna dekompresija, operacija stražnje lumbalne intertjelesne fuzije te dekompresija vertebralnoga kanala. Svaka operacija nosi svoje prednosti i rizike [1, 2].

2. Lumbalna kralježnica

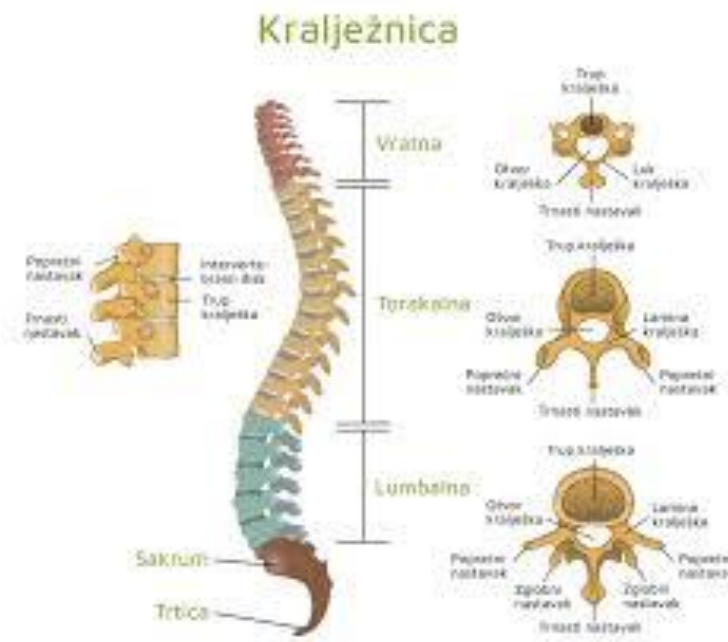Kralježnica predstavlja nosivi stup tijela koji se sastoji od 33 do 34 kralješka, *vertebrae*, te od međukralješćanih ploča, *disci intervertebrales*. Razlikujemo 7 vratnih (*vertebrae cervicales*), 12 prsnih (*vertebrae thoracicae*), 5 lumbalnih (*vertebrae lumbales*), 5 križnih (*vertebrae sacrales*) i 4 do 5 trtičnih kralježaka (*vertebrae coccygiae*). Temeljna funkcija cijele kralježnice je prijenos opterećenja od glave i trupa do zdjelice te zaštita kralježnične moždine od mehaničkoga oštećenja, dok paravertebralna muskulatura održava tijelo u uspravnom položaju [3, 4].

Funkcionalnu jedinicu kralježnice tvore dva susjedna kralješka zajedno sa intervertebralnim zglobovima i njihovim čahurama gdje se između njih nalazi intervertebralni disk. Ta su dva kralješka međusobno povezana ligamentima i tvore dinamičku cjelinu koju nazivamo vertebralni dinamički segment [5].

2.1. Anatomska funkcija

Lumbalna kralježnica sastoji se od 5 kralježaka (slika 2.1.1.1.) gdje su njihova tijela, *corpusi*, znatno veća nego kod ostalih kralježaka. Spinozni nastavak, *processus spinosus*, položen je sagitalno te je pločasti, a postranični rebreni nastavci, *processus costales*, zapravo su ostatci sraštenih rebara s tijelima slabinskih kralježaka. Iza postranično rebrenog nastavka, smješteni na *processus articularis superior*, čije su zglobne plohe usmjerene prema natrag, nalaze se lumbalni poprečni nastavak, *processus accessorius* kao i *processus mammilaris*. Prema dolje je usmjeren *processus articularis inferior* gdje njegova površina gleda prema naprijed. Između *processus articularis superior* i *processus articularis inferior* nalazi se područje bez spongioze te se naziva intraartikularnim dijelom [3, 4]. Rubno smještena kompaktna koštana ploča, *epiphysis anularis*, nalazi se na gornjoj i donjoj zglobnoj plohi tijela kralješka te okružuje spužvasto tkivo. Intervertebralni otvor, *foramen intervertebrae*, čine mali i veliki urezi. *Processus articulares superiores* i tijelo kralješka ograničavaju mali urez, *incisura vertebralis superior*, dok veliki urez sa donje strane, *incisura vertebralis inferior*, ograničava *processus articularis inferior* sa tijelom kralješka. *Foramen vertebrale* razmjerno je malen te u njega ulaze vene koje izlaze iz tijela kralješka [3].

Kod dva susjedna kralješka razlikujemo dva gornja i dva donja zglobna nastavka, *processus articulares superiores et inferiores*. Ti su zglobni nastavci međusobno povezani malim zglobovima, *articulares zygoapophysiales*, te oni zajedno sa intervertebralnim diskom omogućuju gibljivost kralježnice uz prijenos opterećenja. Na donjem zglobnom nastavku nalazi se donja zglobna faseta, *facies articularis inferior*, dok se na gornjem nalazi gornja zglobna faseta, *facies articularis superior* [3, 4].



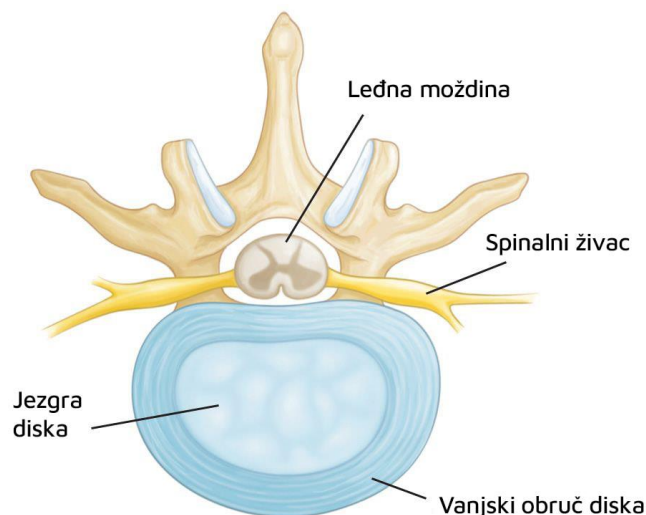
Slika 2.1.1.1. Prikaz anatomske strukture kralježnice

(<https://www.shutterstock.com/image-illustration/lumbar-spine-structure-vertebral-bones-second-290274449>)

2.1.1. Intervertebralni disk, *discus intervertebralis*

Intervertebralni disk (IVD, slika 2.1.1.1.) koji se naziva i međukralješćana ploča čine vanjski fibrozni prsten te želatinozna jezgra. Vanjski fibrozni prsten, *anulus fibrosus*, oblikuju vezivna hrskavica te koncentrično poredana kolagena vlakna. Želatinozna jezgra, *nucleus pulposus*, u ovome je dijelu kralježnice postavljena posteriorno. Sami IVD-i u lumbalnoj kralježnici anteriorno su viši, a posteriorno niži dok se sama debljina povećava od gore prema dolje. *Ligg. longitudinalia* dodatno osiguravaju položaj IVD-a gdje je *lig. longitudinale posterius* srastao sa diskom, a *lig. longitudinale anterius* samo labavo povezani na disk [3, 4].

U funkcionalnom su pogledu, za IVD, bitne hijaline hrskavice preko kojih se oni povezuju sa kralješkom sinhondrozom, odnosno hrskavičnim spojem, *junctura cartilaginea*. Također, IVD predstavlja elastičan jastuk u kojemu tlak razdjeljuje njegova jezgra. Razdjeljivanjem tlaka IVD-i se kod opterećenja približavaju, a kod dugotrajnog rasterećenja oni poprimaju prvotni oblik [3]. Istovremeno IVD je struktura koja pruža fleksibilnost kralježnici te ju zdravom čini djelovanje mehaničkih opterećenja. Takva opterećenja se pojavljuju u svakodnevnom životu gdje se stvaraju signali stanicama koje reguliraju fiziološke funkcije IVD-a, a posljedično dolazi do neprestanog oblikovanja diskovnog polja zbog čega se omogućuje autonomno održavanje. Kod procesa regeneracija stanica nakon oštećenja nastalog preopterećenjem, u najvišem udjelu važnu ulogu imaju hidrostatske sile, osmotski tlak, vlačne sile te statička kompresija [5].



Slika 2.1.1.1. Prikaz intervertebralnog diska

(<https://www.rekreativa-medical.com/diskus-hernija-protruzija-prolaps-ekstruzija.html>)

2.1.2. Ligamenti lumbalne kralježnice

Tijela kralježaka međusobno su spojena intervertebralnim diskovima i prednjim te stražnjim uzdužnim ligamentima. *Lig. longitudinale anterius* povezuje prednje površine te služi kao blokada za prekomjerno istežanje kralježnice unatrag. *Lig. longitudinale posterius* povezuje stražnje površine kralježaka te mu je funkcija ograničavanje istežanja kralježnice naprijed. *Ligg. flava*, odnosno žuti ligamenti, povezuju lukove kralježaka i sudjeluju kod uspravljanja kralježnice nakon antefleksije. Prekomjerno udaljavanje trnastih nastavaka kod

pokreta antefleksije sprječavaju međutrnasti, *lig. interspinale*, i nadtrnasti ligament, *lig. supraspinale*. Međupoprečnim ligamentima, *ligg. intertransversaria*, povezani su poprečni nastavci kralježnice [3, 5].

2.1.3. Muskulatura

Pokreti trupa osigurani su iz sinovijalnih zglobova između pripadajućih kralježaka te razlikujemo 2 mišićne skupine koje proizvode pokrete u trupu, duboke mišiće leđa i abdominalnu muskulaturu. Aktivnost abdominalnoga zida reducira opterećenje na leđima te suprotno, a samim time vidljiva je važnost ravnoteže u snazi tih dviju mišićnih skupina [6]. Mišići uz kralježnicu stvaraju stabilan sustav koji osigurava posturalni odnos trupa i tijela. Duboki mišići leđa protežu se od kranija do sakruma te samim time povezuju dugu liniju koštanih nastavaka. Najduži mišić duboke leđne muskulature je *m. erector spinae* (*m. sacrospinalis*) koji se sastoji od 3 stupa: *mm. iliocostales* lateralni stup, *mm. longissimi* srednji i *mm. spinales* medijalni. Svaki se još pojedinačno sastoji od 3 dijela. Kao skupina mišića, *m. erector spinae*, podiže trup iz fleksije, stabilizira kosti kralježnice te podiže i nosi teret. Za rotaciju kralježaka zaslužni su *mm. rotatores*, *mm. multifidus* i *m. semispinales* dok lateralnu fleksiju rade *mm. interspinales* (*mm. interspinales lumborum*) i *mm. intertransversarii* (*mm. intertransversarii mediales lumborum*, *mm. intertransversarii laterales lumborum*) [4, 6].

Abdominalna muskulatura dijeli se još na prednji i stražnji abdominalni zid. Prednji abdominalni zid čine 4 sloja mišića. *M. rectus femoris* flektira trup povlačenjem rebara prema zdjelici te stabilizira zdjelicu. Jednostrano rotaciju trupa na suprotnu stranu, a laterofleksiju na istu omogućavaju *m. obliquus externus abdominis* i *m. obliquus internus abdominis*, dok obostrano flektiraju trup. Posljednji mišić prednjeg abdominalnog zida je *m. transversus abdominis* koji jednostrano rotira trup na istu stranu. Stražnji abdominalni zid čini *m. psoas* major sa svoja 2 dijela, *pars superficialis* i *pars profunda*, te zajedno sa *m. iliacus* flektira i rotira lumbalnu kralježnicu. Oba mišića jednostrano služe za laterofleksiju trupa. *M. quadratus lumborum* stabilizira lumbalnu kralježnicu za neke snažnije aktivnosti te jednostranom kontrakcijom služi kao lateralni fleksor trupa [4, 6].

2.2. Fiziološka funkcija

2.2.1. Leđna moždina, *medulla spinalis*

Leđna moždina je dio središnjeg živčanog sustava koja predstavlja neurološki put za prijenos informacija između tijela i mozga, kao i centar za neuronske krugove koji integriraju i koordiniraju složene senzorne, motoričke i autonomne funkcije. Leđna je moždina smještena unutar vertebralnog stupa te je okružena moždanim ovojnicama, a duljinom je podijeljena na segmente. Svaki segment zasebno ima spinalni živac koji izlazi iz SŽS-a, a sadrži osjetna, motorna i autonomna živčana vlakna koja su uključena u funkcioniranje cijeloga tijela. Kod svake osobe postoji 8 cervikalnih, 12 torakalnih, 5 lumbalnih i 5 sakralnih segmenata. Leđna moždina se također dijeli na 2 zasebna dijela kako bi se podijelila uloga funkcije ekstremiteta, pa tako se razlikuju cervikalni dio za gornje ekstremitete i lumbalni dio za donje ekstremitete. Ovakva organizacija leđne moždine je također povezana s regionalnim inervacijskim obrascima [7]. Unutar leđne moždine razlikujemo rostokaudalnu i segmentalnu organizaciju. Rostokaudalna organizacija povezana je s regionalnim inervacijskim obrascima te njezin rad uključuje sveobuhvatnu obradu kožne, mišićno-koštane i autonomne funkcije. Segmentalna organizacija temelji se na neuronima koji sinapsiraju na spinalne neurone unutar dorzalnog roga, a istovremeno se projiciraju rostokaudalno preko aksonskih puteva. Aksonski putevi čine bijelu tvar koja okružuje samu moždinu te prenose signale od i do mozga te između segmenata kralježnice. Siva tvar leđne moždine sastoji se od dorzalnog i ventralnog roga te sadržava mjesto završetka primarnih aferentnih neurona te neurona koji se spuštaju iz mozga, interneurona i stanica uzlaznoga trakta koje se projiciraju na više razina SŽS-a [7].

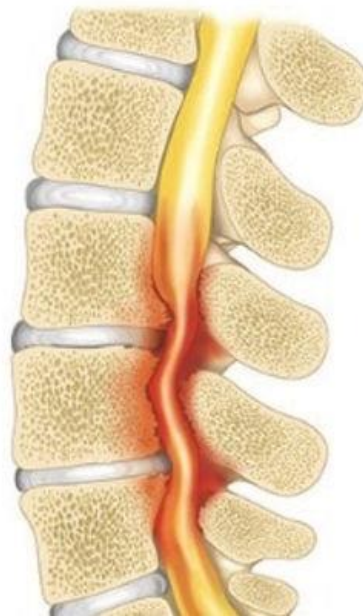2.3. Biomehanika lumbalne kralježnice

Dinamika kralježnice uključuje kinetički i kinematički aspekt koji se u praksi analiziraju zajedno. Pokrete kralježnice pokreću određeni mišići trupa koji rade skladno. Ta muskulatura analizira se u kinetici gdje ona predstavlja primarni izvor sile koja pokreće vertebralni segment koji predstavlja dinamički stabilizator. Smjer pomicanja kralježaka rezultat je sila koje djeluju međusobno te oblika zglobnih faseta, spoja diska i kralješka. Postoje sile koje uzrokuju kretanje, a nasuprot njima postoje one koje se tome opiru o čemu priča treći Newtonom zakon. Prisutnost fiziološke lumbalne lordoze rezultat je takvih sila gdje kinetički odnos između mišića

kralježnice i abdominalnih mišića uvjetuje njezino odstupanje. Samo skraćanje vertebralne muskulature, uzrokuje povećanu lumbalnu lordozu, dok ju skraćanje abdominalne muskulature smanjuje. Unutar primarnih pokreta lumbalna kralježnica radi pokrete fleksije, ekstenzije, rotacije i laterofleksije gdje su veći opsezi u gornjoj lumbalnoj kralježnici. Reuleauxova centralna metoda omogućava analizu pokreta između 2 kralješka gdje rezultati prikazuju da je centar fleksije, ekstenzije i laterofleksije u IVD-u dok se točno mjesto kod rotacija teže određuje. Kod patoloških stanja centar izlazi iz IVD-a [7, 8]. Sakralni kut (kut inklinacije) iznosi 30 stupnjeva za vrijeme relaksiranoga stajanja gdje postoje odstupanja gdje se baza sakruma inklinira ili reklinira. Stražnji tilt, reklinacija, označava smanjenje sakralnoga kuta što rezultira izravnanjem lumbalne lordoze ekstenzijom torakalne kralježnice. S druge strane, inklinacija sakruma rezultira povećanjem sakralnoga kuta te povećanjem lumbalne lordoze, a posljedično i povećanjem torakalne kifoze [6, 8]. Prvih 50-60% fleksije kralježnice pripada lumbalnome dijelu i to pretežito nižim funkcionalnim segmentima. Fleksija trupa progresivno povećava opterećenje lumbalne kralježnice te može doseći do 220% opterećenja u ortostatskom položaju koje je raspoređeno među svim vertebralnim strukturama. Tijekom fleksije, prsten IVD- a pomiče se ventralno, dok se jezgra pomiče posteriorno gdje nastaje opterećenje na zglobne fasete. Središnja os rotacije pomiče se unatrag s ekstenzijom lumbalne kralježnice. U lumbalnoj kralježnici rotacija se odvija kroz laterofleksiju kod koje se trupovi kralježaka rotiraju prema konveksitetu. Os rotacije kod manjih opterećenja u laterofleksiji nalazi se u središtu IVD-a, ali kod primjene većeg opterećenja os rotacije pomiče se anteriorno. Na razini L5-S1 centar rotacije nalazi se posteriornije od onoga centra koji je na razini L4-L5 [8]. Kod degeneracije IVD-a postoji povećanje pomaka između kralježaka lumbalne kralježnice, a najveći pomaci su na razini Th11 – L2 te između donjih lumbalnih kralježaka [8].

3. Lumbalna spinalna stenoza

Klinička definicija lumbalne spinalne stenoze (slika 3.1.) opisuje tu dijagnozu kao klinički sindrom boli u stražnjici ili donjim ekstremitetima, koji se može pojaviti sa ili bez bola u leđima, a povezano je sa smanjenim prostorom koji je dostupan za neuralne i perivaskularne elemente u lumbalnoj kralježnici. Radiološka definicija nije u potpunosti jasna, no većina definicija svodi se na mijelografiju sa ili bez dodatka CT-a dok se u praksi koristi pretežno MR [7].



*Slika 2.2.1.1. Prikaz lumbalne spinalne stenoze, prikaz u frontalnoj ravnini
(<https://www.drtamrtekin.com/hr/single-post/stenoza-spinalnog-kanala>)*

3.1. Etiologija i patofiziologija

Spinalna stenoza može se klasificirati kao primarna, uzrokovana kongenitalnim abnormalnostima ili poremećajem postnatalnog razvoja, ili sekundarna, odnosno stečena, koja je rezultat degenerativnih promjena, ali i moguće lokalne infekcije, ozljede (prijelom kralješka s ulomkom kosti koji strši u spinalni kanal, dislokacija kralješka), tumora kostiju ili metastaza, nekih koštano-metaboličkih ili endokrinih bolesti (akromegalija, hipoparatiroidizam), neke deformirajuće bolesti kosti (Pagetova bolest, ahondroplazija). Također, sama stanja poput

osteoartritisa ili degeneracije diska predstavljaju se kao osnovnim predispozicijskim stanjima za nastanak LSS-e [1, 9, 10].

Degenerativna LSS-a anatomski zahvaća središnji kanal, lateralni recesus, foramen ili kombinaciju navedenih struktura te može rezultirati kliničkim manifestacijama kod osoba u dobi od 30 do 40 godina. Degenerativna središnja lumbalna stenoza odnosi se na suženje spinalnoga kanala preko anteroposteriornog promjera, poprečnog promjera ili kombinacijom oba. Središnji kanal s prednje je strane zatvoren stražnjim dijelom tijela kralješka i IVD-om, a straga laminom i bazom spinalnog nastavka. Degenerativna lateralna stenoza uključuje uklještenje i kompresiju korijena živca u kanalu korijena živca i/ili vertebralnih foramena. Kanal korijena živca počinje na mjestu gdje korijen živca izlazi iz dure te završava na mjestu gdje živac napušta intervertebralni otvor. Kanal je omeđen pedikulom kralješka iznad i ispod. Lateralna stenoza također može nastati sekundarnim gubitkom visine diska sa ili bez izbočenja IVD-a i hipertrofijom fasetnih zglobova i ligg. flava. Kao glavni uzrok hipertrofije ligg. flava navodi se fibroza uzrokovana akumuliranim mehaničkim stresom. Takva fibroza stimulirana je od strane transformirajućeg čimbenika rasta (TGF)- β kojeg oslobađaju endotelne stanice tijekom rane faze hipertrofije. Isti procesi, smanjena visina diska, hipertrofija fasetnog zgloba ili osteofitoza krajnje ploče kralješka također mogu rezultirati stenozom lateralnog recesususa. Kod stenoze foramena razlikuju se anterioposteriorna i okomita stenoza. Anteroposteriorna stenoza rezultat je kombinacije suženja diskova prostora i prekomjernog rasta struktura ispred čahure fasetnog zgloba doke je okomita posljedica posterolateralnih osteofita iz krajnjih ploča kralješka koji strše u foramen zajedno s lateralno ispupčenom fibrozom anulusa kod herniranoga diska koji komprimira korijen živca. Degenerativna spondilolisteza predstavlja klizanje lumbalnog kralješka preko susjednog te se najčešće javlja na razini L4-L5. Lumbalni kralješci imaju tendenciju klizanja anteriorno zbog fiziološke krivine i djelovanja gravitacije, mišićne sile i drugih sila. Stupanj klizanja obično ne prelazi 20 do 30% širine inferiornog diska. Kada L4 sklizne naprijed, središnji kanal i korijeni živaca postanu "zarobljeni" između stražnjeg dijela tijela L5 te inferiornih zglobnih faseta L4 [9, 10]. Uz navedene degenerativne promjene, LSS-a ima važnu dinamičku ulogu, a to je da se dostupni prostor u središnjem kanalu smanjuje u opterećenju i ekstenziji, a povećava u fleksiji i aksijalnoj distrakciji. Ista dinamika utječe i na foramen gdje fleksija uzrokuje povećanje površine za 12%, a ekstenzija smanjenje od 15% [9]. Fiziološki mehanizam iza neurogene klaudikacije još uvijek nije u potpunosti jasan pa postoje 2 teorije, a to su ishemijska i teorija venske staze. Obje se teorije temelje na mehaničkoj kompresiji živčanih i vaskularnih struktura tijekom lumbalne ekstenzije. Ishemijska teorija temelji se na tome da kompresija mikrovaskulature uzrokuje ishemiju korijena živca što

posljedično dovodi do parestezije, bola i slabosti. Teorija venske staze sugerira da je temeljni mehanizam nastanka LSS-e neadekvatna oksigenacija i akumulacija metabolita u caudi equini zbog venskog skupljanja u višerazinskoj stenozi. Još uvijek ne postoje čvrsti dokazi akutne upale kao pokretača simptoma spinalne stenoze. Samo anatomsko sužavanje i neurovaskularna kompresija temeljni su za patogenezu LSS-e. Zbog jasnih slikovnih nalaza kod asimptomatskih pacijenata, povezanost anatomskog suženja i kliničkih simptoma nije jasna. Međutim, nedostatak razumijevanja temeljne patofiziologije koja povezuje anatomsku stenozu sa simptomima pacijenta ostaje prepreka za napredak kliničke skrbi pacijenata s LSS-om [11, 12].

3.2. Klinička slika i simptomi

Klinička dijagnoza i procjena težine LSS-e prvenstven ovisi o pacijentovom opisu simptoma kao i fiziološkom pregledu. Kada se razmatraju intervencije bitna je korelacija sa dijagnostičkim (slikovnim) podacima. Obrasci simptoma variraju od tupe boli u sakroilijačnom zglobu i posterolateralnom dijelu bedara do oštre radikularne boli u bedrima, potkoljenicama i stopalima [1, 11]. Većina slučajeva stenoze postaje simptomatsko nakon 60.-e godine života gdje su simptomi podmukli i povezani sa degeneracijom L3-L4 ili L4-L5. S vremenom bol koja se javlja u donjem dijelu leđa postaje trajna te može zračiti u bokove i glutealnu regiju. Nešto kasnije može doći i do projekcije boli u stazu korijena živca što se povezuje sa hernijom diska ili foraminalnom ili lateralnom stenozom recessusa [11]. Sa stenozom lateralnog recessusa ili foraminalnog kanala povezana je i radikularna bol koja je jednostrana te češća u mlađih pacijenata. Bol se javlja u mirovanju i noću te se pojačava Valsalvinim manevrom. Lumbalna ekstenzija dodatno pojačava postojeću bol i smanjeni opseg pokreta [1]. Kod središnje stenoze glavni simptom je neurogena klaudikacija (pseudoklaudikacija) s bolovima u stražnjici, preponama i prednjem dijelu bedara, a moguća je bol sve do stopala. Ostali simptomi koji se javljaju uključuju umor, težinu i slabost ekstremiteta te parestezije. Ti su simptomi izravno povezani s hodanjem, odnosno stajanjem, te se povlače kada pacijent sjedne, nagne naprijed ili legne na bok, to jest kada otkloni pritisak na korijen živca. Pacijent također može prijaviti noćne grčeve u nogama i popratnu bol u leđima. Kod neurogene klaudikacije simptomi su češće bilateralni i simetrični [1, 11]. Dosta često pacijenti prijavljuju i probleme s ravnotežom, gubitkom osjeta (trnci) te izrazite slabosti donjih ekstremiteta. A svi simptomi mogu imati značajan utjecaj na mobilnost, funkcionalnu autonomiju i na svakodnevni život. Većina pacijenata sa simptomatskom LSS-om ima ograničenu sposobnost hodanja te mogu izbjegavati

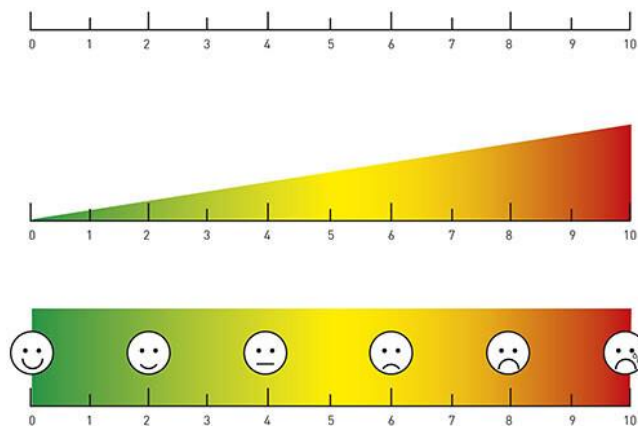
hodanje ili tražiti pomagala za hod [12]. Završni stadij degenerativnog procesa sastoji se od ankiloze komprimiranih struktura što posljedično rezultira lošijim kliničkim simptomima. Javlja se bol u mirovanju te teške neurološke promjene poput sindroma cauda equine ili neurogenog mjehura [11].

3.3. Dijagnostika

Kvalitativni kriteriji koji se koriste za dijagnozu lumbalne spinalne stenoze uključuju protruziju diska, perineuralno izbljeđivanje masnoga tkiva, degeneraciju i hipertrofiju zglobnih faseta, nedostatak tekućine oko cauda equine, hipertrofiju ligg, flavum, epiduralnu lipomatotu, a korijeni cauda equine imaju zmijoliki oblik [11].

3.3.1. Upitnici

Standardni upitnici mogu se koristiti za klasifikaciju pacijenata sa simptomima koji mogu biti posljedica LSS-e te za razlikovanje onih s radikularnom kompresijom i neurogenom klaudikacijom [1]. Vizualno analogna skala (VAS, slika 3.3.1.1.) koristi se za procjenu stupnja bola. Na prazan se papir nacрта vodoravna crta od 10cm gdje se jedan kraj označava sa 0, a drugi sa 10. 0 ukazuje da nema boli, 10 ukazuje na izrazito jaku bol, a srednji dio na različite stupnjeve boli. Rezultat ispod 3 označava blagu bol koja se može tolerirati. Rezultati u rasponu od 4 do 6 pokazuju da pacijentu bol remeti san, ali je ona još uvijek podnošljiva. Ako postoje intenzivniji bolovi koji su nepodnošljivi te time utječu na san i apetiti, rezultat će biti u rasponu od 7 do 10 [2].



*Slika 3.3.1.1. Vizualno analogna skala za procjenu stupnja boli
(<https://tidsskriftet.no/2014/02/sprakspalten/vas-visuell-analog-skala>)*

Oswestryjev indeks invaliditeta (ODI, tablica 3.3.1.2) je upitnik kojim se procjenjuje križbolja i disfunkcija. Ovaj upitnik sadržava 10 skupina pitanja uključujući: bolovi u lumbalnom dijelu i nogama, sposobnost samozbrinjavanja u svakodnevnom životu, dizanje, hodanje, stajanje, sjedenje, seksualno ponašanje, spavanje, društveni život i putovanja. Svaka je skupina pitanja podijeljena u 6 razina, gdje 0 označava normalnu, a 5 ograničenu funkciju, što znači da je blaga disfunkcija 0%-20%, umjerena 21%-40%, teška 41%-60%, onesposobljenost 61%-80%, a dugotrajna vezanost za krevet 81%-100% [13].

Sekcija 1 – INTENZITET**BOLI**

- Ne postoji.
- Bol je vrlo blaga u trenutku.
- Bol je umjerena u trenutku.
- Bol je prilično ozbiljna u trenutku.
- Bol je vrlo ozbiljna u trenutku.
- Bol je najgora moguća u trenutku.

Sekcija 2 – OSOBNA**HIGIJENA**

- Mogu se brinuti o sebi bez uzrokovanja boli.
- Mogu se brinuti o sebi, ali to uzrokuje bol.
- Bolno je brinuti se o sebi, spor sam i oprezan.
- Trebam nešto pomoći, ali većinu uspijevam sam.
- Trebam svakodnevnu pomoć u većini aspekta.
- Ne oblačim se, teško se tuširam te ostajem u krevetu.

Sekcija 3 - DIZANJE

- Mogu dizati teški teret bez dodatnog bola.
- Mogu dizati teški teret, ali uz dodatne bolove.
- Bol me sprječava u dizanju teškog tereta s poda.
- Bol me sprječava u dizanju teškog tereta s poda, ali uspijevam dići lakši više položeni teret.
 - Mogu dizati vrlo lake težine.
 - Ne mogu dizati ni nositi ništa.

Sekcija 4 - HODANJE

- Bol me ne sprječava kod hoda na bilo koju udaljenost.
- Bol me sprječava kod hoda više od 1 milje.
- Bol me sprječava kod hoda više od ½ milje.
- Bol me sprječava kod hoda više od 100 metara.
- Mogu hodati samo uz pomoć štapa ili štaka.
 - U krevetu sam većinu vremena.

Sekcija 5 – SJEDENJE

- Mogu sjediti u stolcu koliko želim.
- Mogu sjediti samo u omiljenom stolcu koliko želim.
- Bol me sprječava u sjedenju dužem od 1h.
- Bol me sprječava u sjedenju dužem od 30minuta.
- Bol me sprječava u sjedenju dužem od 10minuta.
 - Bol me sprječava od sjedenja uopće.

Sekcija 6 - STAJANJE

- Mogu stajati koliko želim.
- Mogu stajati koliko želim, ali uz dodatnu bol.
- Bol me sprječava kod stajanja dulje od 1h.
- Bol me sprječava kod stajanja dulje od 30minuta.
- Bol me sprječava kod stajanje dulje od 10minuta.
 - Bol me sprječava od stajanja uopće.

Sekcija 7 - SPAVANJE

- San mi nije prekinut radi boli.
- San mi je povremeno prekinut radi boli.
 - Zbog boli spavam manje od 6 sati.
 - Zbog boli spavam manje od 4 sata.
 - Zbog boli spavam manje od 2 sata.
- Bol me sprječava od spavanja.

**Sekcija 8 – SEKSUALNI
ŽIVOT**

- Seksualni život mi je normalan bez bola.
- Seksualni život mi je normalan uz dodatne bolove.
- Moj seksualni život gotovo je normalan, ali jako bolan.
- Moj seksualni život ozbiljno je ograničen bolom.
- Moj seksualni život je gotovo odsutan radi bola.
 - Bol sprječava seksualni život.

Sekcija 9 – SOCIJALNI**ŽIVOT**

- Socijalni život mi je normalan.
- Socijalni život mi je normalan, ali povećava stupanj boli.
- Bol nema značajan utjecaj na socijalni život, ali ograničava neke moje interese (sport).
- Bol je ograničila moj socijalni život, ne izlazim često.
- Bol je ograničila moj socijalni život na moj dom.
 - Nemam socijalni život zbog bolova.

Sekcija 10 - PUTOVANJE

- Mogu putovati svuda bez bola.
- Mogu putovati, ali uz dodatnu bol.
- Bol je jaka, ali mogu putovati duže od 2 sata.
- Bol me ograničava na putovanje kraće od sata-
- Bol me ograničava na kratka potrebna putovanja kraća od 30minuta.
- Bol me sprječava od putovanja uopće, osim na tretmane liječenja.

Tablica 3.3.1.2. Oswetryjev indeks invaliditeta

([https://www.wsib.ca/sites/default/files/2023-](https://www.wsib.ca/sites/default/files/2023-03/oswestry_low_back_pain_disability_questionnaire_version_2.1a.pdf)

03/oswestry_low_back_pain_disability_questionnaire_version_2.1a.pdf)

EQ-5D Score (tablica 3.3.1.3.) koristi se za procjenu kvalitete života. To je zapravo vizualna ljestvica duga 20cm. Sastoji se od 5 skupina pitanja, a to su pokretljivost, sposobnost samozbrinjavanja svakodnevnog života, dnevne aktivnosti, bol ili nelagoda i anksioznost ili depresija. Svaka se skupina sastoji od 3 ranga, bez poteškoća, neke ili umjerene poteškoće i ekstremne poteškoće. Rezultat 100 koji se nalazi na vrhu predstavlja najbolje zdravlje, dok 0 na dnu označava najgore zdravlje. Ti zbirni rezultati koji su izvedeni iz EQ-5D predstavljaju zdravstvenu korisnost osobe gdje veći rezultat prikazuje bolju kvalitetu života [12].

MOBILNOST

- Nemam problema s hodaњem.
- Imam nekih problema s hodaњem.
 - Ne izlazim iz kreveta.

OSOBNА HIGIЈENA

- Nemam problema s vođenјem osobne higijene.
- Imam nekih problema s tuširaњem ili oblačenјem.
 - U nemogućnosti sam oblačiti se ili tuširati.

UOBIČAJNE AKTIVNOSTI

- Nemam problema s uobičajenim aktivnostima.
- Imam nekih problema s uobičajenim aktivnostima.
- U nemogućnosti sam provoditi uobičajene aktivnosti.

BOL/NELAGODA

- Nemam bolova ni osjećaj nelagode.
- Imam umjerenu bol ili osjećaj nelagode.
- Imam užasnu bol ili osjećaj nelagode.

ANKSIOZNOST/DEPRESIЈA

- Nisam anksiozan ili depresivan.
 - Umjereno sam anksiozan ili depresivan.
 - Užasno sam anksiozan ili depresivan.
-

*Tablica 3.3.1.3 EQ-5D Score ljestvica za procјenu kvalitete života
(<https://www.ncbi.nlm.nih.gov/books/NBK565680/>)*

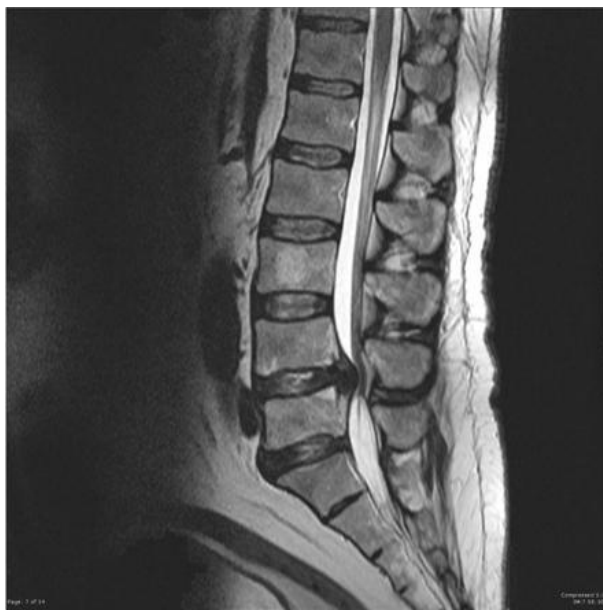MacNabs kriterij koristi se za procјenu kliničke učinkovitosti na konačnom praćenјu nakon operativnog zahvata kako bi kirurg dobio dojam o uspjehu operacije. Pacijent se kategorizira pod loše ako se bol ne smanjuje ili se pogoršava zbog čega postoji potreba za uzimanje opioidnih analgetika što utječe na svakodnevni život i rad pacijenta. Operacija je bila umjerena ako su se pacijentovi klinički simptomi i bolovi smanjili, ali ako i dalje postoji potreba za uzimanje nesteroidnih lijekova što utječe na svakodnevni život i rad pacijenta. Za kategoriju dobro pacijentovi bolovi moraju nestati, a pacijent može nastaviti sa svakodnevnim radom bez

uzimanja analgetika. Ako klinički simptomi i bolovi u potpunosti nestanu, pacijent nastavlja sa svakodnevnim radom i aktivnostima, a neurološka se funkcija oporavila, pacijent ulazi u kategoriju izvrsnoga [14]. Upitnik o anamnezi za dijagnosticiranje lumbalne spinalne stenoze i njezinih kliničkih podtipova koje sami postavljate ima specifičnost od 78%. Rezultat od 4 bodova na Q1 do Q4 ukazuje na prisutnost LSS-e. Ako je rezultat 0 na Q1 do Q4, ali 4 na Q5 do Q10 tada je u pitanju radikularni tip LSS-e. Rezultat veći od 1 na Q1 do Q4 i veći od 2 na Q5 do Q10 ukazuje na neurogenu klaudikaciju [1]. Klinički dijagnostički upitnik za identifikaciju pacijenata sa LSS-om ima raspon ukupnog rezultata od -2 do 16. Rezultat jednak ili veći od 7 ima osjetljivost 93%, a specifičnost 72% za dijagnozu simptomatske LSS-e [1].

3.3.2. Radiološki nalazi

Postavljane dijagnoze LSS-e korištenjem radiografskog pregleda nije u potpunosti potvrda, neki čimbenici uvelike su od pomoći kod dijagnosticiranja. Kod uske udaljenosti na anteroposteriornoj snimci, kalcifikacije ligamenata ili IVD-a, suženja foramena ili hipertrofije stražnjih zglobova postoji mogućnost LSS-e [10]. Prvi način snimanja koji je korišten za dijagnosticiranje i procjenu LSS-e je rendgensko snimanje (rtg). Rtg lumbalne kralježnice sastoji se od anteroposteriornog, bočnog i kosog prikaza. Dobivanjem više pogleda dobiva se mogućnost uvida u male anatomske detalje koji mogu biti zaklonjeni u nekoj ravnini. Kostu su rtg-om prikazane jasno radi niskog kontrasta mekih tkiva te je ova metoda korisna zbog lakog mjerenja promjera spinalnoga kanala te vidljivog pomaka kralješka atreriorno ili posteriorno [10].

Magnetska rezonanca (MR, slika 3.3.2.1.) korisna je za dijagnostiku LSS-e i identificiranje stupnja degenerativne promjene te veličine spinalnog kanala. Stupanj stenoze koji se očitava na MR snimci nije proporcionalan ozbiljnosti kliničkih simptoma zbog čega koristi kod potvrde dijagnoze kod bolesnika s perzistentnom neurološkom klaudikacijom. Ako se oko korijena živca ne otkrije normalno raspoređeno masno tkivo, dijagnosticira se foraminalna stenoza. Na MR-i u ležećem položaju otkriva se znak sedimentacije, odnosno odsutnost stražnjeg živčanog korijena što predstavlja izvrsnu pouzdanost u dijagnostici LSS-e. U slučaju da postoji deformacija kralježnice u obliku skolioze ili spondilolisteze rezultati MR-e mogu biti netočni. MR se ne koristi u svrhu probira s obzirom da veliki udio pacijenata ne pokazuje simptome iako je stenoza utvrđena MR-om [12, 15].



Slika 3.3.2.1. MRI lumbalne spinalne stenoze
(<https://radiopaedia.org/articles/spinal-stenosis-1>)

Kompjuterizirana tomografija (CT) koristi se kod planiranja operacije kod pacijenata sa spinalnom stenozom. CT je najprikladniji pristup za pacijente sa simptomima donjih ekstremiteta u nedostatku nalaza na MR-i. Budući da CT daje više informacija o anatomiji kosti poput kalcifikacije koštanih izbočina ili IVD-ova, to mu daje dodatnu prednost u odnosu na MR-u [15].

Kompjuterizirana tomografska mijelografija (CT mijelografija) predstavlja intraduralnu radiografiju kralježnice s kontrastom koji se ubrizgava u spinalni kanal. Kontrastno sredstvo tako difundira kroz kanal te daje jasni prikaz kanala. U slučaju spinalne stenoze koja uzrokuje potpunu blokadu spinalnog kanala kontrastno sredstvo ne teče inferiorno od stenoze. Djelomična stenoza pomoću mijelografije očitava se kao potpuni prekid stupca kontrastnog sredstva na mjestu stenoze, ali zbog nepotpunog prekida inferiorno od stenoze dolazi do prolaska kontrastnoga sredstva koje uzrokuje zamućenje kanala. Stenoze manjeg odstupanja očitavaju se promjerom stupca kontrastnog sredstva na razini stenoze u anteroposteriornoj ravnini. Moderna kontrastna sredstva sadrže jod i topljiva su u vodi, ali zbog osjetljivosti na jod ovaj se dijagnostički način ne preporuča svim pacijentima. Polovica pacijenata osjeća glavobolje ili bol u vratu, a neki mučninu ili vrtoglavicu dok je svim pacijentima mijelografija neugodna [10].

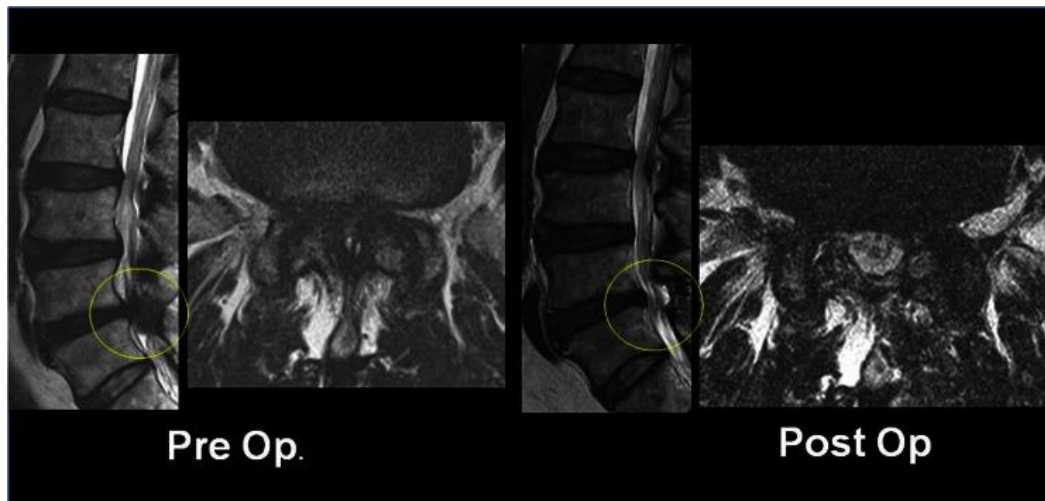
4. Operativno liječenje

Operativno liječenje indicirano je kod slučajeva neuspjeha konzervativnoga liječenja. Također, indikacije postoje i u slučajevima s akutnim simptomima, radikularnim zahvaćanjem koje je povezano sa senzornim i motoričkim promjenama dermatoma te kod progresivnoga pogoršanja teške neurogene klaudikacije. Obzirom na okolnosti, svi simptomi moraju se povezati slikovnim nalazima koji usmjeravaju koju operaciju treba izvesti s obzirom na segment i područje koje je potrebno dekompresirati. U kirurškom planiranju potrebne su obične rendgenske snimke, MR ili CT. Specifična kombinacija modaliteta razlikuje se od kirurga do kirurga te od pacijenta do pacijenta jer ne postoji jedinstveni predoperativni slikovni plan koji je prikladan za sve pacijente s LSS-om [10, 11]. U današnjici postoje mnogi minimalno invazivni zahvati, uključujući i endoskopske za održavanje cjeloukupne strukture kralježnice. Čak i te minimalno invazivne metode mogu oštetiti medijalni dio m. multifidusa koji je inerviran medijalnom granom dorzalnog ramusa bez opskrbe segmentnim živcem kao u drugim paraspinalnim mišićima [16].

4.1. Biportalna endoskopska spinalna kirurgija (BESS)

Ovaj pristup kroz spatium intermusculare s biportalnim endoskopom i malom kanilom sprječava erecta spinae od ozljede prekomjernim zahvatom. Razni promjenjivi pristupni kutovi omogućuju širi i dalji pogled kirurgu na kontralateralnu stranu. Paraspinalni ekstraforaminalni pristup BESS-om daje širi pogled na leziju foramena u vidu sprječavanja ozljede izlaznog živca i radikularne arterije. Ovom se tehnikom liječe se vrste spinalnih stenoza uključujući centralne i lateralne recesuse i foraminalne stenoze [16]. BESS od instrumenata koristi standardne artroskopske uređaje i konvencionalne instrumente za kralježnicu kao što su Kerrison rongeurs, pincete za hipofizu, kirete i dijamantne bruse velike brzine. Zahvat se izvodi u općoj ili epiduralnoj anesteziji. Pacijent se postavlja u potrbušni položaj sa slobodnim trbuhom preko radiolucentnog okvira prsnoga koša u savijenom položaju kako bi se otvorio interlaminarni prostor i foramen [16]. Fluoroskopska potvrda visine lezije izvodi se uvođenjem spinalne igle u ciljano područje. Ulazne točke u kožu određuju se sukladno mjestu lezije i anatomskim varijacijama pacijenta. Dvije standardne ulazne točke nalaze se 1cm iznad i 1cm ispod diskovnog prostora za posteriorni pristup i na razini foramena za posterolateralni pristup. Fascija se otvara 7mm skalpelom s 15 oštrica duž kožnog nabora nakon čega slijedi tehnika

tupog razdvajanja mišića sa serijskim dilatatorom koji dodiruje spoj lamino-fasetnog zgloba. Stražnji pristup omogućuje se preko 2 točke kroz intermuskularni septum koji razdvaja mišiće erector spinae i multifidus pomoću serijskih dilatatora. M. multifidus odvaja se od lamine bez ozljede tupim disektorom kako bi se spriječila njegova ozljeda i pripremio prostor za daljnji rad [16]. Slika 4.1.1. prikazuje MR snimke preoperativno i postoperativno uz BESS pristup kod foraminalne spinalne stenoze.



Slika 4.1.1. MR snimke preoperativno i postoperativno nakon primjene BESS-e kod foraminalne spinalne stenoze

(<https://link.springer.com/article/10.1007/s00701-015-2670-7>)

4.2. Mikroendoskopska lumbalna posteriorna dekompresijska kirurgija

Mikroendoskopska dekompresija indicirana je za gotovo sve slučajeve koji zahtijevaju operaciju dekompresije, uključujući slučajeve sa simptomima na leđima i/ili nogama nastalih zbog stenoze spinalnog kanala ili foraminalne stenoze otporne na konzervativno liječenje. Kontraindicirana je kod slučajeva teške nestabilnosti gdje je potrebna dodatna operacija. Također, ova se tehnika ne primjenjuje kod velike mogućnosti intraoperativne duralne pukotine kod osoba s prethodno operiranom dekompresijom, masivnom osifikacijom ligg. flava i fasetnim cistama jer mikroendoskopski nije u mogućnosti popraviti masivnu duralnu pukotinu šavovima [17].

Najčešća komplikacija koja se javlja nakon mikroendoskopske lumbalne dekompresije kod pacijenata sa LSS-om je duralna pukotina. Masivne duralne pukotine zahtijevaju šivanje pod mikroendoskopom ili mikroskopom s dodatnim rezom, a rupice se obično popravljaju fibrinskim ljepilom, potkožnim masnim tkivom i/ili umjetnim materijalima poput poliglikolne membrane. Faktori rizika za nastanak duralne pukotine uključuju dob pacijenta i bilateralnu dekompresiju jednostranim pristupom. Također, važna komplikacija je i epiduralni hematoma gdje se postoperativno krvarenje ne može izbjeći zbog malog mrtvog prostora, a kasnije može uzrokovati neurološko pogoršanje. Ostale komplikacije uključuju ozljedu korijena živca, odnosno prolaznu neuralgiju, frakturu fasete, infekciju kirurškoga mjesta i operaciju na pogrešnoj razini [17]. Mikroendoskopska kirurgija zahtjeva specijaliziranu opremu, gdje su kod ovoga postupka potrebni serijski cjevasti dilatator, cjevasti retraktor i sklop fleksibilne ruke za pričvršćivanje retraktora za stol. Poželjan je kratki endoskop jer kratki endoskop i retraktor omogućuju umetanje instrumenata pod kosim kutom. Endoskop pruža kosi pogled od 25° i ima mogućnost rotacija, a na njega je pričvršćen svjetlosni kabel. Kontrola retraktora tijekom operacije vrši se putem joysticka [17].

4.2.1. Paramedijalni (jednostrani) pristup

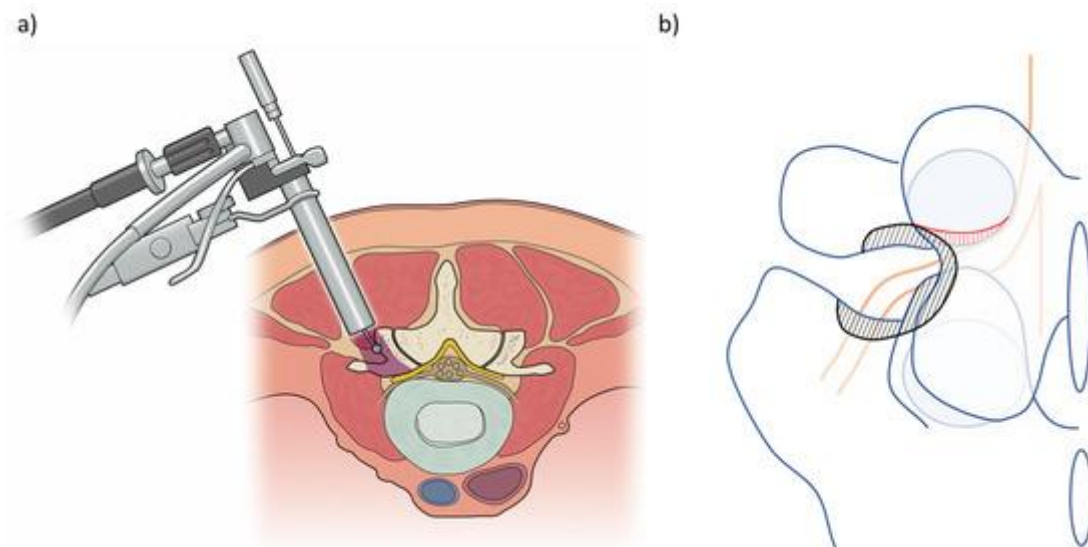
Paramedijalno područje nalazi se 5mm lateralno od spinoznog nastavka te se na tom području radi rez. Kao prevencija ishemije kože rez treba biti 1 do 2 mm duži od promjera cjevastog retraktora. Nakon incizije lumbalne fascije ugrađuju se serijski tubularni dilatatori i postavlja se tubularni retraktor. Kod paramedijalnog pristupa pripoj multifidnog mišića nije prerezan. Endoskop se pričvršćuje na cjevasti retraktor, a ostatci mišićne i mekih tkiva na lamini i fasetnom zglobu uklanjaju se pomoću bipolarnog kautera [17]. Laminotomija se započinje s baze gornjeg spinoznog nastavka bušilicom velike brzine radi učvršćivanja kontralateralnog kirurškog polja. Dekompresija se tada može započeti s pristupne strane ili kontralateralne strane. Ligg. flava potrebno je ukloniti nakon odvajanja od lamine jer on štiti duralnu cijev i korijen živca od slučajnih ozljeda. Po potrebi se može raditi medijalna facetektomija. Svi kirurzi kod ove tehnike moraju biti oprezni kod pristupne strane na prekomjernu resekciju fasete [17].

4.2.2. Srednji pristup

Srednji pristup dodatno se može podijeliti na još 2 različita pristupa. Jedan središnji pristup uključuje osteotomiju gornjeg spinoznog nastavka gdje se osteotomija izvodi nakon sekvencijalne dilatacije m. multifidusa pomoću tubalnog dilatatora i retraktora. Cjevasti se retractor pomiče u središte. Ovakav središnji pristup omogućava pripoj m. multifidusa te je uočeno spontano zarastanje na bazi spinalnog nastavka [17]. U drugom srednjem pristupu kaudalni dio gornjeg spinoznog nastavka ekskavira se brzo bušilicom uz očuvanje periosta gdje se tubularni retractor tada postavlja između spinoznih nastavaka. Ovim pristupom zbog paralelnog reza sa vlaknima dolazi do očuvanja supraspinoznog ligamenta i plitkog sloja intrespinoznog ligamenta. Međutim ovom tehnikom koštano tkivo spinoznog nastavka djelomično nestaje, a tome još uvijek uzrok nije u potpunosti razriješen [17].

4.2.3. Mikroendoskopska dekompresija foraminalne stenoze

Ovom tehnikom (slika 4.2.3.1.) rez na koži radi se 5 do 10cm bočno od središnje linije. Nakon incizije lumbalne fascije, serijski dilatatori umeću se u m. longissimus, a cjevasti se retractor postavlja lateralno od fasetnog zgloba na gornji i donji transverzalni nastavak. Buše se kaudalna granica poprečnog nastavka gornjih kralježaka, kranijalna granica poprečnog nastavka donjeg kralješka i lateralni dio gornjeg zglobnog nastavka donjeg kralješka, te su oni izbušeni do kad se ne izvuče poprečni, odnosno lumbosakralni ligament. Taj se ligament tada resekcira i identificira se korijen živca. Identifikacija korijena živca lakša je medijalnom nego lateralnom dijelu kirurškog polja zbog gibanja živca iz anteriornog u lateralno. Resekcija ligg. flavuma i/ili kranijalnog dijela gornjeg zglobnog nastavka donjeg kralješka može biti potreban kod onih pacijenata s prednjom i stražnjom stenozom na foramenu. Samim operativnim postupkom ne smije biti otklonjeno više od 50% lateralnog dijela fasete i/ili pars interarticularis u vidu sprječavanje postoperativne nestabilnosti. U ekstraforaminalnom području na razini L5-S1, korijen živca može biti uklješten između sakralne ale i osteofita iz L5 ili sakruma na razini diska zbog čega treba biti izrazito oprezan kod utvrđivanja odgovarajuće dekompresije putem resekcije sakralne ale u foraminalnoj stenozu razine L5-S1 [17].

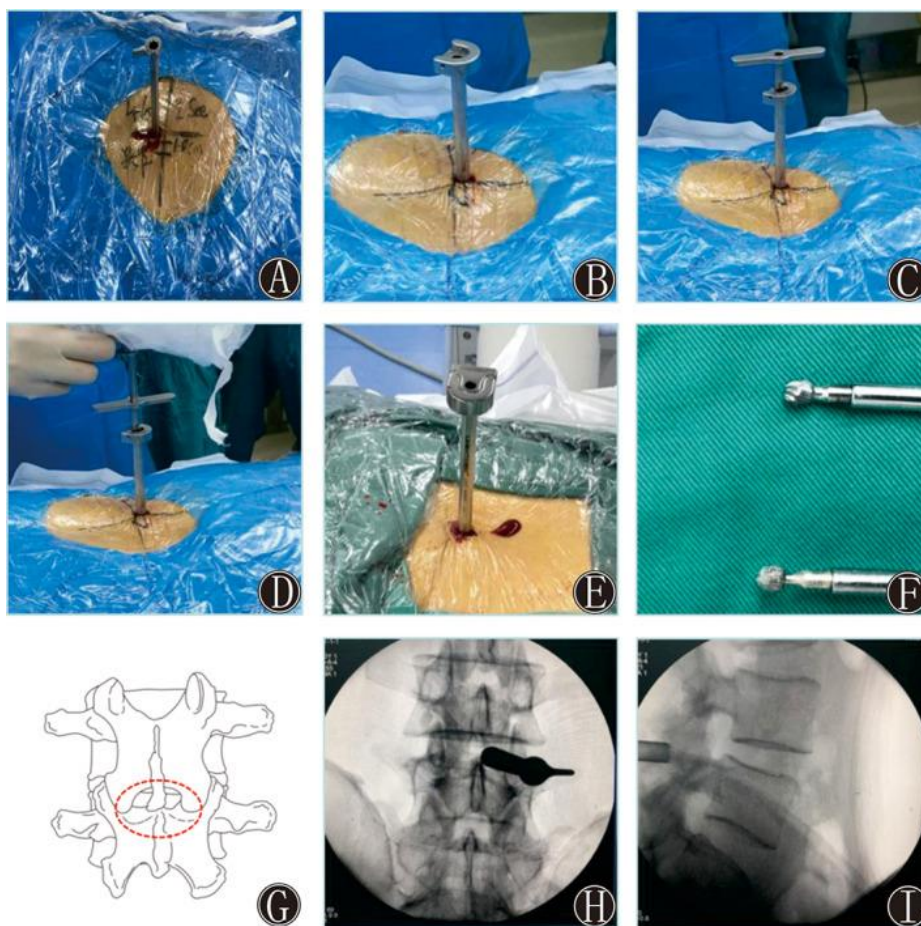


Slika 4.2.3.1 Prikaz: a) pristup za foraminalnu stenozu, b) primjer dekompresijskog slučaja L5-S1 foraminalne stenozе (crno. Područje uklanjanja kosti; crveno – dodatna pedikulektomija sa stenozom)

(<https://www.mdpi.com/1648-9144/58/3/384>)

4.3. Perkutana endoskopska unilateralna laminotomija i bilateralna dekompresija (Endo-ULBD)

Endo-ULBD kirurgija (slika 4.3.1) se osvrće na bilateralnu dekompresiju samo dekompresijom lamine s jedne strane. Ovim postupkom korijen spinoznog nastavka i kontralateralna lamina su bez oštećenja, čime se malo oštećuje stražnji stup lumbalnog dijela kralježnice i izbjegava postoperativna nestabilnost kralježnice. Primjenjuje osnovnu i lokalnu anesteziju lidokainom što dodatno ublažava napetost tijekom operativnog zahvata. Spinalni su kirurzi općenito više upoznati sa posteriornim pristupom zbog čega je sigurnija te lakša, a sama operacija zahtjeva vještine u tehnologiji spinalne endoskopije [18]. Primjena vizualnog trepana za dekompresiju lamine skraćuje operativni zahvat za 1 sat u usporedbi sa uobičajenom endoskopskom operacijom, ali također smanjuje rizik od oštećenja živca. Endo-ULBD tehnika povećava sigurnost izvođenja dekompresije izravnim vidom te se ne oslanja na kirurško iskustvo operatera. Radni kanal se postavlja u korijen spinoznog nastavka uz vizualni trepan koji može služiti i kao Endo-Kerrison bušilica. Također, koristi se za uklanjanje lamine i dijela korijena spinoznog nastavka zbog nazubljenog prednjeg kraja, što doprinosi skraćenju operacije [18]. Pacijent se pozicionira, a operater započinje operaciju uzdužnim rezom dubokim 8mm, a dugim od 0,5 do 0,8 cm, ovisno o veličini pacijenta. Rez prodire kroz potkožno tkivo i duboku fasciju nakon čega se izvodi rendgenska fluoroskopija radi utvrđivanja razine lezije umetanjem šipke vodilice pomoću koje se umeće radni kanal i vizualni trepan. Za uspješno postavljanje radnoga kanala radi se dekompresija sa strane gdje se unutarnji rub lamine odstranjuje kroz korijen spinalnog nastavka vizualnim trepanom ili translaminarnim pristupom. Duž vizualnog trepana postavlja se vizualni endoskopski sustav za dekompresiju lamine nakon čega se pomoću trepana uklanjaju fragmenti kosti [18]. Endo-Kerrison bušilica korištena je za uklanjanje hipertrofičnih zglobnih osteofita, a pinceta za pomicanje ligg. flava na medijalni rub donjeg zglobnog nastavka. Ligg. flava se odvaja kako bi otkrio komprimirani korijen živca i uski spinalni kanal. Vizualnim se trepanom brusi baza spinoznog nastavka na kontralateralni reesus. Za potpunu dekompresiju spinalnog kanala svi odjeljci sa stenozom moraju biti dekompresirani. Pod endoskopijom se radi pregled bilateralnih rubova duralnih vrećica i bilateralna opservacija korijena živca [18]. Na kraju zahvata koriste se radiofrekventne elektrode koje zaustavljaju krvarenje, a nakon uklanjanja radnoga kanala rez je zašiven bez drenaže [18].

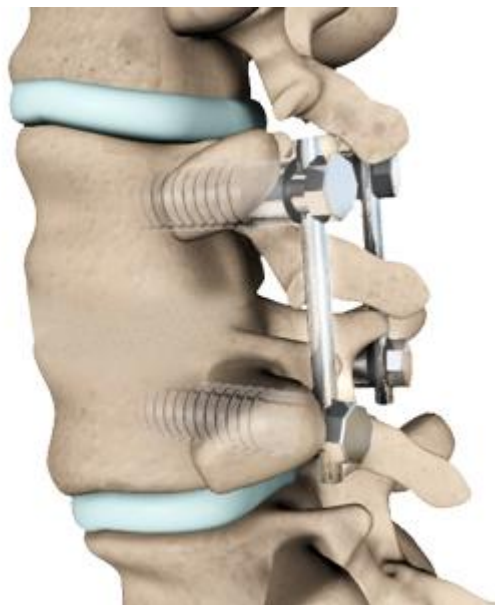

Slika 4.2.3.1. a) točka uboda i reza na sjecištu stražnje srednišnje linije 1cm od donjeg ruba gornje lamine, b) umetanje radnoga kanala, c) postavljanje vizualnog trepana duž radnog kanala, d) postavljanje vizualnog endoskopskog sustava duž vizualnog trepana za dekompresiju lamine, e) f) uklanjanje fragmenata lamine vizualnim trepanom, g) crveni krug prikazuje raspon dekompresije, h) i) intraoperativna rtg snimka povrđuje da je radna kanila umetnuta u razinu L4-L5

(<https://www.ncbi.nlm.nih.gov/pmc/articles/PMC7957412/figure/os12925-fig-0002/>)

4.4. Operacija stražnje lumbalne intertjelesne fuzije (PLIF)

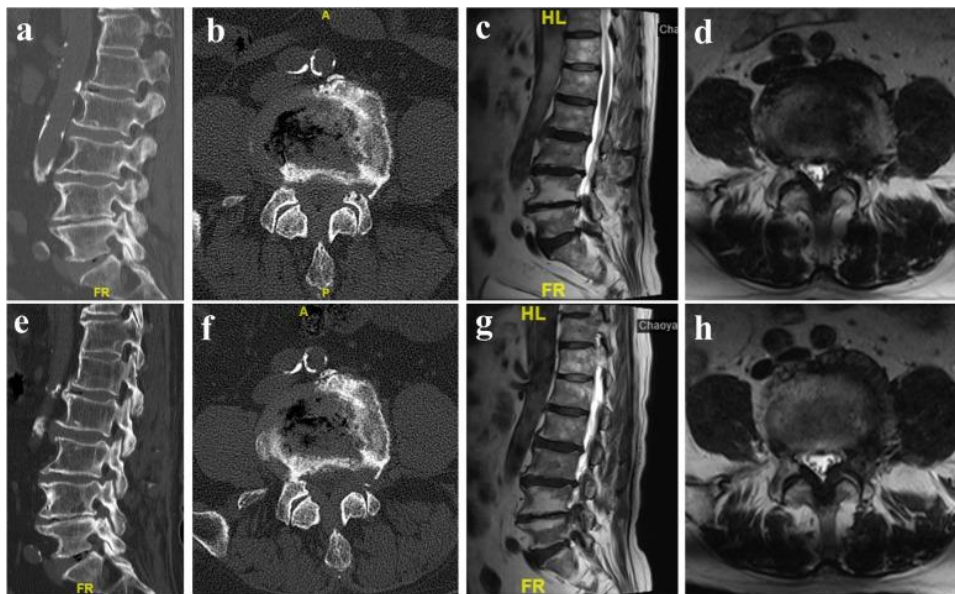
PLIF (posterior lumbar interbody fusion, slika 4.4.1) započinje trahealnom intubacijom u općoj anesteziji. Pacijent se pozicionira u ležeći pronirani položaj na operacijski stol. Za lokaciju razine lezije radi se fluoroskopija, a incizijom se odvajaju i izlažu gornja i donja lamina, zglobni nastavak i transverzalni nastavak određenog segmenta [18]. Postupak dekompresije počinje kada je pedikularni vijak točno postavljen, a lamina, hiperplastični zglobni nastavak i lig. flavum uklonjeni prema operativnom planu. Nakon otpuštanja živca, duralna vrećica i korijen živca pomaknuti su na zdravu stranu, a annulus fibrosus se prezeo. Nucleus pulposus se tada uklanja zajedno sa završnom pločom hrskavice intervertebralnog diska, nakon čega se implantiraju koštane čestice od fragmenata kosti koje su uklonjene [18]. Fuzija i fiksacija postignute su kavezom koji je ispunjen fragmentiranom kosti i postavljen u intervertebralni prostor. Nakon postavljanja, fluoroskopija prikazuje jesu li pedikularni vijci i kavez dobro postavljeni, te jesu li pedikularni vijci i šipke fiksirani vijcima. Ako je sve postavljeno na dobro mjesto operater radi kompresiju i zatezanje. Na kirurški se rez stavlja drenažna cijev koja se obično uklanja nakon 3 dana kada je volumen drenaže manji od 50 mililitara dnevno [18].



*Slika 4.2.3.1 Prikaz kaveza i vijkaa kako održavaju kralježnicu nakon odrađenog PLIF-a
(<https://www.tusharpatelmd.com/posterior-lumbar-fusion-orthopedic-surgeon-washington-dc.html>)*

4.5. Perkutana endoskopska transforaminalna diskektomija (PETD)

PETD rutinski je minimalno invazivan spinalni postupak za liječenje lumbalne diskus hernije, a posljednjih godina i za liječenje lumbalne spinalne stenoze. U usporedbi sa konvencionalnom otvorenom operacijom dekompresije i fuzije, PETD smanjuje rizik traume tkiva, vrijeme rehabilitacije, gubitak krvi intraoperativno kao i rizik od degeneracije susjednih segmenata i troškova postoperativne skrbi. Kod ovog operativnog zahvata radni kanal, utvrđen na temelju predoperativne snimke i intraoperativne fluoroskopije, sklon je brojnim komplikacija, posebice ozljedama korijena izlaznog živca i krvnih žila. Također. PETD ima poteškoća kod operacija na razini L5-S1 zbog opstrukcije grebena ilijačne kosti. Od komplikacija, često se javlja recidiv LSS-e (slika 4.5.1.), nepotpuna dekompresija, duralna pukotina, visceralna ozljeda, hiperalgezija, postoperativna disestezija, intraoperativni napadaj, infekcija na mjestu operacije kao i lom instrumenta. Te su komplikacije povezane s višestrukim čimbenicima, uključujući pretilost, starost, Modic promjene, nizak stupanj degeneracije diska na određenoj razini, visoki indeks visine diska, veliki sagitalni raspon pokreta te teški stupanj degeneracije diska na susjednoj razini [19].



Slika 4.2.3.1 Prikaz recidiva kod muškarca u 83. godini: a) b) sagitalni i aksijalni presjek koji prikazuju lijevostrane hiperplastične fasetne zglobove i osteofit na razini L4-L5, c) d) sagitalni i aksijalni MRI koji prikazuju diskus herniju i hipertrofični ligg. flava, e) f) postoperativni sagitalni i aksijalni CT koji prikazuje lijevostrane hiperplastične fasetne zglobove, g) h) sagitalni i aksijalni MRI koji prikazuje recidiv LSS-e nakon PETD (<https://www.ncbi.nlm.nih.gov/pmc/articles/PMC8672468/figure/Fig1/>)

PETD radi se u lokalnoj anesteziji gdje pacijenti komuniciraju tijekom operacije s operaterom da bi se spriječilo intraoperativno oštećenja korijena živca. Pacijenti leže potrbuške, a ulazne točke vođene su fluoroskopijom. Za transforaminalni pristup operater radi središnju paraspinalnu inciziju. Žica za navođenje umeće se u gornji zglobni nastavak ciljanog segmenta kroz iglu za ubod, a kirurški pristup se proširi na 8mm pomoću šuplje sužene kanile. Trepan se umeće u kanilu kako bi se izvela foraminoplastika. Položaj radnog kanala potvrđuje se fluoroskopijom na C-kraku. Uklanjaju se hipertrofični ligg. flava i ventralni elementi gornjeg zglobnog nastavka, a za povećanje foramena koristi se trefin. Uz pomoć rongeuru resekira se protruzija diska kako bi se postigla ventralna dekompresija. Na kraju operativnog postupka radi se irigacija i hemostatski tretman, a kirurške se rane šivaju [19]. Prema istraživanju (Fan, 2021.) recidiv LSS-e jedan je od glavnih uzroka nezadovoljstva nakon liječenja PETD postupkom, a njegova incidencija iznosi 2,30%, odnosno 17 pacijenata na njih 72. Ako je glavni uzrok kompresije LSS-e diskus hernija (LDH) PETD može se ponovno izvesti, ali ako su uzrok kompresije hiperplastični fasetni zglobovi, hipertrofični ligg. flava i osteofiti, tada je potrebno učiti konvencionalnu otvorenu ili endoskopsku dekompresiju sa operacijom spajanja [19].

4.6. Dekompresija vertebralnog kanala

Dekompresija vertebralnoga kanala može se izvesti s nekoliko tehnika. Zlatni standard je otvorena tehnika s laminektomijom ili laminotomijom gdje se lamine resekiraju ili otvaraju. Nakon otvaranja, odnosno resekiranja lamina, zadebljani ligg. flava se resekira izlažući živčane strukture kompresiji. Laminotomija je kirurški zahvat gdje se lamine djelomično uklanjaju te može biti unilateralna, bilateralna ili laminotomija rascijepljenog trnastog nastavka. Laminotomija rascijepljenog trnastog nastavka smanjuje ozljedu paravertebralne muskulature, posljedično smanjujući postoperativne komplikacije povezane s hematomima, seromima, infekcijama kao i atrofijom muskulature ekstenzora trupa [10, 19]. Duralna vrećica se dekompresira i uklanja radi omogućavanja resekcije lateralnog recesusa i otvora foramena za dekompresiju susjednog i/ili korijena živca u nastajanju. Takva se dekompresija izvodi minimalno invazivnim tehnikama [10].

4.7. Kirurške komplikacije i prediktori ishoda

Ozbiljne komplikacije kod operativnih zahvata LSS-e povezane su izravno s dobi pacijenta i komorbiditetom. Operacije koje uključuju fuziju također daju lošije ishode ako uključuju susjednu segmentalnu degeneraciju zbog prethodno izvedene fuzije, ponavljajuću stenozu ili herniju IVD-a nakon prethodne operacije. Kod fuzija u obzir se uzima sagitalna ravnoteža jer njezino postizanje može rezultirati dobrim kirurškim ishodom i pomoći kod smanjenja rizika od pada postoperativno [15]. Princip kirurškog liječenja LSS-e je dovoljna dekompresija živčanih struktura, ali kada je ona popraćena nestabilnošću zbog uklanjanja prekomjernih koštanih struktura, degenerativne spondilolisteze, skolioze ili kifoze, potrebno je u obzir uzeti i operaciju spajanja. Kod dekompresije je također operater dužan paziti da se smanji rizik od duralnog oštećenja provjerom adhezije neuralne membrane koja u nekim slučajevima postoji i bez povijesti operacije. Duralna je pukotina jedna od najčešćih intraoperativnih komplikacija otvorene i endoskopske kirurgije kralježnice, uzrokovana oštećenjem dure mater kirurškim instrumentima ili priraslicama u spinalnom kanalu. Kada je stenoz lateralnog recesusa i foramena ozbiljna, potrebno je pozornost obratiti na dekompresiju jer ona može rezultirati neuralnim oštećenjem kirurškim uređajima [8, 15, 19].

5. Uloga prvostupnika fizioterapije nakon operativnog zahvata lumbalne spinalne stenoze

Rehabilitacija nakon operativnih zahvata zbog spinalne stenoze lumbalne regije predstavlja integralni dio medicinskog tretmana kako bi se postigao brzi oporavak kao i optimalne aktivnosti. Operativni zahvat, uz postojeću disfunkciju mišićne strukture, dodatno oštećuje zbog čega rehabilitacija kod većine pacijenata postaje neizbježna. Fizioterapeut za rehabilitaciju osmišljava individualizirani plan vježbi i terapije koje će pomoći kod snage i fleksibilnosti kralježnice, jačanju mišićne strukture leđa i poboljšanju opsega pokreta [20].

U predoperativnom razdoblju bolesnik se od strane fizioterapeuta educira kako bi se što bolje pripremio za operativni zahvat. Također, počinje se i sa vježbama disanja i kondicijskim vježbama kako bi postoperativna rehabilitacija trajala što kraće te bila učinkovitija [20].

U ranom postoperativnom razdoblju rehabilitacije kreće se sa vježbama disanja, izometričkim vježbama za gornje i donje ekstremitete i prevencijom duboke venske tromboze. Pacijent se u ovom periodu educira o pravilnom ustajanju iz kreveta i ponovnom lijezanju koje se odvija preko boka. Bitno je pacijenta naučiti o pravilnom postavljanju ortoze uz pomoć koje se vertikalizira, ali i o njenom ispravnom postavljanju. Uz ortozu, pacijent se educira i o pomagalicama za hod [20].

U kasnijem postoperativnom razdoblju, otprilike 4 dana od operativnog zahvata, pacijent kreće s prevencijom paraforaminalnih adhezija koje uključuju podizanje ekstenziranog noge do 90 stupnjeva iz supiniranog položaja. Te se vježbe prevencije ponavljaju 5 puta svaka 2 sata. Puna fleksija kukova očekuje se tijekom 6 do 8 tjedana. U ovom se razdoblju također rade i tehnike neuromobilizacije kako bi se preveniralo stvaranje adhezija dure mater, a uključuju i poboljšanje neuromehanike. U program se uključuju i vježbe snaženja m. transversa abdominis u neutralnoj poziciji koje se kombinira s aktivacijom dna zdjelice [20].

U kasnoj fazi rehabilitacije, nakon što je tkivo zacijelilo, uvode se i vježbe istezanja, stabilizacije i snaženje. Vježbe mogu uključivati stabilizaciju uz pomoć pomagala, tehnike proprioceptivne neuromuskularne facilitacije i vježbe stabilizacije core-a ili pilates. Pacijentima se preporučuje rekreacijske aktivnosti poput hodanja, vožnje stacionarnog bicikla, vožnja bicikla po ravnome terenu kao i plivanje. Nakon operacije, pacijent se može vratiti fizičkim poslovima 8 tjedana postoperativno, težim fizičkim poslovima 4 mjeseca postoperativno, a uredskom poslu nakon 6 do 12 tjedana postoperativno [20].

Nakon nekih opsežnijih operativnih zahvata preporučuje se nošenje ortoze otprilike od 6 do 8 tjedana, odnosno do vremena cijeljenja. Za to vrijeme, pacijent uči o održavanju kralježnice u ispravnom položaju kod aktivnosti svakodnevnog života [20].

5.1. Postoperativne modifikacije

Postoperativne modifikacije predstavljaju preporuke koje daje prvostupnik fizioterapije pacijentu, najčešće kod otpuštanja iz bolnice ili rehabilitacijskog centra. One uključuju upute za podizanje stvari, do 2,5 kilograma, savijanjem koljena, a maksimalno do 3 puta u jednom sata. Preporučuje se spuštanje u čučanj maksimalno 4 puta u sat vremena, a stajanje i hodanje s 5-minutnom stankom može se svakih 20 minuta. Sjedenje je dozvoljeno s 5-minutnom stankom svakih 30 minuta, a automobil se može voziti do 2 sata u danu [20].

Kod fizičkih radnika dolazi do modifikacije radnih aktivnosti gdje je njima dozvoljeno podizanje tereta do 10 kilograma uz savijanje koljena do 15 puta u sat vremena. Također, mogu odraditi 16 čučnjeva u satu, stajati i hodati uz 10-minutne stanke svakih sat do 2, maksimalno savinuti kralježnicu 1 ili 2 puta u satu, maksimalno se rotirati 16 puta u satu, penjati se uz ljestve do 25 prečka 6 puta u satu, a voziti mogu osobni automobil ili manji kamion tijekom radnog vremena [20].

6. Konzervativno liječenje

Konzervativno liječenje je metoda liječenja u ranoj fazi LSS-e kod postojanja radikularnih simptoma i neurogene klaudikacije, odnosno kada ne postoji neurološko oštećenje s motoričkim deficitom i progresivnim pogoršanjem. Također, kao uvjet za konzervativno liječenje ne smije postojati hromost na 6 minutnom testu hodanja. Koristi se kod pacijenata koji su stariji te kod onih koji nemaju uvjete za dekompresijski kirurški zahvat. Konzervativno liječenje sastoji se od fizikalne terapije s toplinskom analgezijom, vježbama i kalcitonina kao otopine za injekciju ili infuziju [10].

6.1. Medikamenti

U slučaju da postoji neurogena klaudikacija bez simptoma motoričkoga deficita liječenje se usmjerava ublažavanju bola odmorom i promjenama u dnevnim aktivnostima. U početku se koriste analgetici i nesteroidni protuupalni lijekovi (NSAR), nerijetko u kombinaciji s mišićnim relaksantima. Ako postoji kronična bol u donjim ekstremitetima, parestezije, disestezije ili neuropatska bol, pacijent dobiva tricikličke antidepresive i/ili antikonvuzive poput pregabalina koji je najčešći lijek kod neuropatske boli. Svi ti lijekovi ne pokazuju veliku učinkovitost u poboljšanju neurogene klaudikacije, ali zbog osjećaja olakšanja kod nekih pacijenata se i dalje koriste. Umjesto injekcija steroida često se prakticiraju narkotički analgetici odnosno opiodi. Svaka skupina lijekova predstavlja rizik za pacijenta, osobito za pacijente starije populacije [10].

6.1.1. Terapija injekcijama

Steroidi su indicirani u slučaju pogoršanja radikularne iritacije, ali na kratko vrijeme kako bi se smanjio rizik od nuspojava. Epiduralni blok s injekcijom steroida daje se u epiduralni prostor gdje ublažava simptome spinalne stenoze. Sama injekcija steroida učinkovitija je kod radikulopatija nego kod neurogene klaudikacije, ali nije dugoročna. Epiduralni se blokovi mogu izvesti interlaminarnim ili kaudalnim pristupom. Kod prevladavanja radikularne boli, indicirana je selektivna injekcija betametazona i bupivakaina u korijene živaca. Interlaminarne epiduralne injekcije kortikosteroida također se mogu izvoditi uz fluoroskopsko navođenje, a učinci 1 injekcije traju kratkoročno, oko 2 tjedna [10, 8]. Kaudalna epiduralna injekcija podrazumijeva

ubrizgavanje lokalnog anestetika i kortikosteroida u epiduralni prostor kroz sakralni hijatus. Injekcije se daju od jedne do tri u razmaku od najmanje mjesec dana. Ova vrsta injekcije dozvoljava pacijentu da sudjeluje u programu rehabilitacije te da u njemu može napredovati. Preporučuje se nakon raznih konzervativnih tretmana koji nisu pokazali uspješnost ni poboljšanje, ali prije operacije [21]. Foraminalna injekcija omogućava preciznu primjenu anestetika i kortikosteroida u epiduralni prostor, u blizinu područja gdje je živac iritiran. Ova tehnika cilja određene korijene živaca čime kontrolira bol i upalu. Foraminalna infiltracija kortikosteroida i bupivakaina u usporedbi sa samim bupivakainom daje sličan učinak zbog čega se često bupivakain daje sam [10, 21].

7. Fizioterapijska intervencija

7.1. Terapijsko vježbanje

Terapijsko se vježbanje radi u cilju održavanja ili poboljšanja opsega pokreta i mišićnog tonusa, kao i mijenjanja uzoraka zbog preraspodjele osjeta. Najčešće se provodi u dvoranama medicinske rehabilitacije ili u dobro opremljenim prostorima za izvođenje rehabilitacije. Terapijske vježbe poboljšavaju ili uklanjaju oštećenja u pogledu fleksibilnosti, snage i izdržljivosti, smanjenje intenziteta boli i smanjenje nesposobnosti. Vježbe je potrebno pravilno izvoditi kako bi one bile učinkovite, ali u praksi pacijent dobiva samo pisane materijale što je česta pogreška. Fizikalna terapija zajedno sa vježbanjem preporučuje se pacijentima s blagom do umjerenom LSS-om [22, 23]. Kod LSS-e sustav vježbi obuhvaća aerobne opće kondicijske, vježbe snage, izdržljivosti, istezanja, opsega pokreta, kontrole držanja i balansa. Ovisno o mogućnostima pacijenta, vježbe se mogu raditi i u vodi i u dvoranama. Također, kineziterapijske metode možemo klasificirati kao tradicionalne vježbe abdominalne i leđne muskulature (fleksijske i ekstenzijske), McKenziejeve vježbe, specifične vježbe lumbalne stabilizacije i vježbe na kineziterapijskoj lopti gdje su pokreti malih amplituda, a tijelo se prilagođava na nestabilnost [24].

7.1.1. Stabilizacijske vježbe

Za stabilizaciju kralježnice postoje 2 sustava mišića, lokalni kojega čini duboka paravertebralna muskulatura i površinski mišići koji sekundarno stabiliziraju kralježnicu. Temelj stabilnosti kralježnice počiva na koordinaciji mišićne kontrole kao i postizanja neutralnih položaja zglobova kralježnice [24]. Stabilizacijskim vježbama štite se segmenti kralježnice od ozljeđivanja uz jačanje mišićne kontrole. Vježbe uključuju jačanje m. multifidus i m. transversus abdominis, kao i vježbe za mišiće male zdjelice te kontrolu disanja, spinalne posture i pokreta. Najčešće se za povratnu informaciju kontrahiranosti mišića koristi dodir, ali se može koristiti i ultrazvuk ili površinska elektromiografija [24].

7.1.2. Vježbe istezanja

Istezanje se definira kao sustav vježbanja u kojem se na aktivan ili pasivan način izvode pokreti ili zadržavaju određeni položaji tijela s ciljem trenutnog produljena određenih mišića ili

skupine mišića (Šimić, 2009.). Rezultat istezanja je osjećaj povećane mišićne kontrole, fleksibilnosti i povećanog opsega pokreta. Vježbe istezanja mogu se raditi prije treninga kao priprema za trening ili na kraju s ciljem istezanja ili opuštanja mišića. Različita istraživanja pokazuju da nakon 10 sekunda istezanja određenog mišića poboljšavaju opseg pokreta (Borms 1987.), ali držanje istegnutog položaja oko 30 sekundi pokazuje značajne promjene u odnosu na ono od 15 sekunda, a slične u odnosu na 60 sekunda (Entyre 1986.) [25, 26]. Istegnuti se položaj, općenito kod pacijenata sa problemima u lumbalnome dijelu kralježnice, zadržava od 30 do 60 sekunda po mišićnoj skupini uz 3 do 5 serija. Time dolazi do povećanja cirkulacije i ubrzanja izmjene otpadnih metabolita i zdravih nutrijenata [25]. Vježba 1 (slika 5.2.2.1.) prikazuje jednu od vježbi istezanja kako bi se spriječilo daljnje pogoršanje zategnutih živčanih struktura u lumbalnoj regiji kod LSS-e.



*Slika 7.1.2.1. Vježba 1 – primjer vježbe istezanja
(Izvor: Nikolina Košić, 2023. godina)*


7.1.3. Vježbe jačanja

Vježbe jačanja leđne muskulature pomažu jačanju kralježnice te potpornih mišića, ligamenata i tetiva. Većina vježba radi se i za jačanje abdominalne i glutealne muskulature, kao i mišića fleksora natkoljenice. Tim se vježbama smanjuje bol u lumbalnoj regiji jer se njima osigurava potpora i pravilna postura. Važno je održavati ravnotežu između svih mišićnih skupina radi prevencije nekih drugih ozljeda [24]. Svaka se vježba jačanja zasniva na mišićnoj kontrakciji koja rezultira stvaranjem mišićne sile. Razlikuju se izometrička (statička) i izotonička (dinamička) kontrakcija. Izometrička kontrakcija je kontrakcija gdje se udaljenost od polazišta do hvatišta mišića ne mijenja i ne dolazi do pokreta, ali sila koja se razvija utječe na promjenu mišićnog tonusa koji se povećava. Izotonička mišićna kontrakcija je kontrakcija gdje dolazi do mijenjanja duljine između hvatišta i polazišta te povećanja poprečnog presjeka mišića, a rezultira pokretom bez mijenjanja tonusa. Izotonička se kontrakcija još dijeli na ekscentričnu i koncentričnu. Kod ekscentrične mišićne kontrakcije dolazi do udaljavanja polazišta i hvatišta, dok kod koncentrične dolazi do njihovog međusobnog približavanja [23, 24].

Vježba 2 prikazuje aktivnu dinamičku vježbu za snaženje fleksora i ekstenzora trupa. Početni položaj je ležeći na truhu s oslonjenim podlakticama i dlanovima o podlogu, flektiranih kukova i koljena, a glava oslonjena sa čelom. Podiže se gornji dio trupa do ispruženih laktova te se u tom položaju sjedne na pete (slika 5.2.3.1.).

Vježba 3 (slika 5.2.3.2.) prikazuje ležeći položaj na truhu gdje je oslonac čela na dlanovima. Jedna se noga flektira u koljeno i podiže bez odizanja kukova.


Vježba 4 (slika 5.2.3.3.) prikazuje vježbu na četveronožnom položaju za jačanje fleksora i ekstenzora trupa. Početni položaj (a) je s osloncem na dlanove i potkoljenice, a glava gleda u podlogu. Pacijent podiže i ekstendira jednu pa drugu nogu s uvučenim truhom (b).



Slika 7.1.3.1. Vježba 2 – aktivna dinamička vježba za jačanje fleksora i ekstenzora trupa (završni položaj) (Izvor: Nikolina Košić, 2023. godina)



Slika 7.1.3.2. Vježba 3 – vježba za jačanje fleksora i ekstenzora trupa (završni položaj) (Izvor: Nikolina Košić, 2023. godina)



*Slika 7.1.3.3 Vježba 4 – vježba za jačanje fleksora i ekstenzora trupa
(Izvor: Nikolina Košić, 2023. godina)*

7.1.4. Fleksijske i ekstenzijske vježbe

Fleksijske su vježbe prvotno bile namijenjene mladima od 50 godina i bolesnicima s pojačanom lumbalnom lordozom mladima od 40 godina s radiološkim nalazom suženja IVD-a. Cilj fleksijskih vježba je smanjenje bolova i povećanje stabilnosti lumbalne regije jačanjem abdominalnih, glutealnih i mišića stražnje lože (m. biceps femoris, m. semitendinosus, m. semimenranosus) uz istezanja fleksora kuka, prvenstveno m. iliopsoas. Jačanjem jednih, a istezanjem drugih omogućava se balans između fleksora i ekstenzora trupa. Fleksijske vježbe izvode se na podu na leđima, a postoje razne varijacije. Primarni manevar predstavlja hvatanje nogu i privlačenje na prsa gdje se taj položaj zadržava nekoliko sekundi. Vježba 5 (slika 5.2.4.1.) omogućava otvaranje intervertebralnih foramena, istezanje ligamentarnih struktura i razdvajanje zigapofiznih zglobova [24].



Slika 7.1.4.1. Vježba 5 - fleksijska vježba – primarni manevar

(Izvor: Nikolina Košić, 2023. godina)

Vjeran primjer fleksijskih vježba su i Williamsove vježbe koje se rade kod pacijenata s lumbalnom boli gdje postoje degenerativne promjene IVD-a i kralježaka. Vježbama se smanjuje bol i osigurava stabilnost donjeg dijela trupa. Primjer Williamsove vježbe, vježba 6 (

slika 5.2.4.2), je vježba gdje pacijent leži na podlozi flektiranih koljena i kukova, a ruke se nalaze uz tijelo. Pacijent lagano odiže glavu i ramena od podloge s rukama koje su ispružene prema koljenu [27].



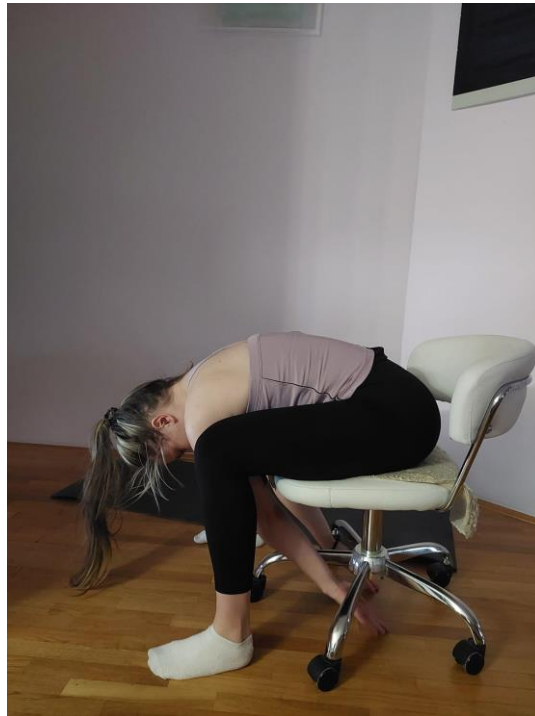*Slika 7.1.4.2. Vježba 6 - prikaz Williamsove vježbe za bol u lumbalnom dijelu kralježnice
(Izvor: Nikolina Košić, 2023. godina)*

Ekstenzijske vježbe imaju učinak na prednji dio vertebralnog segmenta jer preko stražnjeg longitudinalnog ligamenta pomiču IVD naprijed. Pomoću njih jača se muskulatura leđa, a hiperekstenzijske vježbe povećavaju pokretljivost lumbalne regije. Ove se vježbe ne provode kod pacijenata sa spinalnom stenozom zbog mogućnosti suženja intervertebralnog otvora pri vježbanju [24].

7.1.5. McKenzie metoda

Manualni terapeut Robin McKenzie 1981. godine predložio je klasifikacijski sustav liječenja lumbalnog bolnog sindroma pod nazivom dijagnostička i mehanička terapija. McKenzie vježbe mogu povećati brzinu i opseg pokreta te smanjiti ili eliminirati bol. Sama

metoda sastoji se od procjene, liječenje i prevencije. Procjena se provodi ponavljanjem pokreta i zadržavanjem određenih pozicija s ciljem pronalaska uzroka boli, odnosno s ciljem centralizacije. Kao prevencija provodi se edukacija pacijenta i poticanje na redovito vježbanje od kuće. Vježbe se sastoje od ponavljanja pokreta i zadržavanja položaja kako bi došlo do smanjenja i centralizacije simptoma u lumbalnom dijelu kralježnice i donjim ekstremitetima. Do smanjenja boli dolazi upravo radi ponavljanja iste vježbe, međutim, ako se vježba ponovi samo jednom, vježba će isprovocirati bol [23]. McKenzie sustav dijeli se u 3 podgrupe, posturalni sindrom, disfunkcijski sindrom i derangement sindrom (sindrom raspada). Svaka podgrupa ima specifičan način liječenja koje se temelji na odgovarajućim vježbama u smjeru fleksije, ekstenzije i lateralnog tilta zdjelice. Posturalni sindrom odnosi se na bol koja je nastala zbog mehaničke deformacije mekoga tkiva zbog nepovoljnog položaja. Bol je lokalizirana i javlja se kod krajnjih opsega pokreta, a najčešće je to pogrbljeno držanje. Pacijent se educira o pravilnom držanju i izbjegavanju provocirajućih položaja. Disfunkcijski sindrom povezan je sa boli koja je rezultat mehaničke deformacije, primjerice kod ožiljaka ili adherencija vezivnih niti u području vezivnoga tkiva. U krajnjim položajima ograničenih pokreta javlja se nelagoda, a posljedično i bol. Intervencija uključuje vježbe mobilnosti u smjeru same disfunkcije. Derangement sindrom najčešći je te ga opisuje osjetljivost kod određenih pokreta kao i djelomični obrasci pokreta. Kod određenih pokreta, fleksije ili ekstenzije, dolazi do centraliziranih i manje intenzivnih simptoma. U nereducibilnoj vrsti ovoga sindroma prisutni su svi znakovi, a nijedan postupak ne dovodi do smanjenja istih. U reducibilnom derangement sindromu postoji jedan pokret koji reducira simptome i centralizira bol, a suprotan pokret pogoršava simptome, a nerijetko periferizira bol u distalni dio ekstremiteta [23, 24]. Vježba 7 (slika 5.2.5.1.) prikazuje fleksiju u sjedećem položaju. Pacijent sjedi na stolcu malo razmaknutih koljena, a ruke vise između noga. Pacijent se tada spušta spuštajući ruke između na pod. Taj položaj se zadržava 2 sekunde te se ponavlja 6 puta. Pacijentima se preporučuje ove vježbe raditi 4 otprilike 4 puta na dan. Vježba 8 (slika 5.2.5.2.) prikazuje fleksiju u stojećem položaju. Pacijent drži ruke pripijene uz tijelo te se polako spušta do gležnjeva, odnosno do koliko može sa ispruženim koljenima. Položaj se ne zadržava te se ponavlja 6 puta, a kroz dan 2 puta.



*Slika 7.1.5.1. Vježba 7 - fleksija u sjedećem položaju po McKenzie konceptu
(Izvor: Nikolina Košić, 2023. godina)*



*Slika 7.1.5.2. Vježba 8 - fleksija u stojećem položaju po McKenzie konceptu
(Izvor: Nikolina Košić, 2023. godina)*

7.1.6. Hidroterapija

Hidroterapija uključuje primjenu vode u svrhu rehabilitacije lokomotornog sustava. Prednost terapijskih vježba u vodi je postojanje sile uzgona koja smanjuje napetost unutar zglobova, kao i postojanje hidrostatskog tlaka koji djeluje na tijelo podjednako u svim smjerovima. Smanjenjem opterećenja dolazi do povećane pokretljivosti a posljedično i povećanja mišićne aktivnosti, cirkulacije, proprioceptijskog inputa te balansa. Intenzitet vježbanja mijenja se ovisno o dubini vode. Toplina vode djeluje na termoreceptore i mehanoreceptore čime se postiže vazodilatacija, analgetski i sedativni učinak [25, 26]. Rizik ozljeđivanja u bazenu puno je manji od vježbanja na tlu. Vježbe je potrebno izvoditi uz nadzor fizioterapeuta kako nepravilni pokreti ne bi uzrokovali pogoršanje simptoma. Hidroterapija provodi se kod pacijenata kojima je potrebna veća potpora zbog manjka snage ili proprioceptivnog deficita, kod pacijenata kojima je aksijalno i gravitacijsko opterećenje na tlu nepodnošljivo te kod pacijenata s rizikom kompresivne frakture [27].

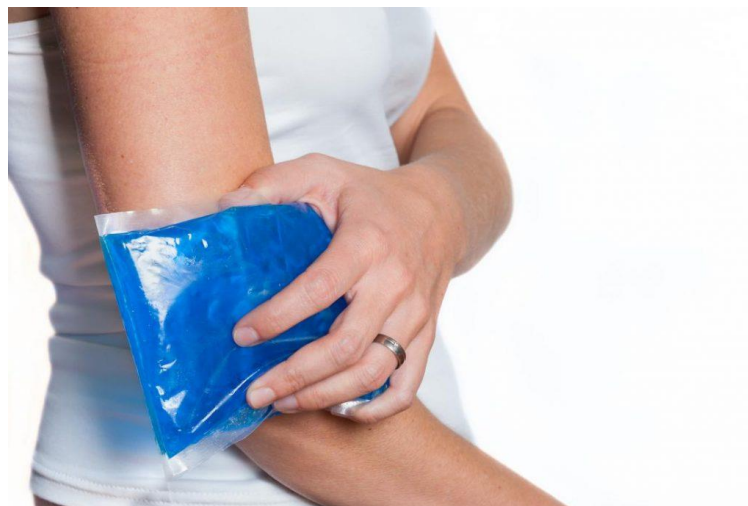7.1.7. Spinalna mobilizacija i manipulacija

Fizioterapeut prvotno ručno mobilizira kralježnicu pasivnim pomicanjem vertebralnih zglobova unutar opsega pokreta. Tijekom mobilizacije koriste se polagani pokreti, na početku male amplitude uz postepeno povećanje ROM-a (Range of Motion) [28]. Spinalna manipulacija koristi se za micanje dijelova kralježnice upotrebom vanjske sile. Fizioterapeut primjenjuje usmjereni impuls na zglob pri kraju opsega pokreta što je često popraćeno zvučnim krckanjem. Manipulacija je uspješna ako je prati opuštanje mišića povezanih s manipuliranim zglobom, bolja lokalna prokrvljenost te smanjenje boli. Određuje se individualno ovisno o dijagnozi, općem stanju pacijenta te cilju. Metoda manipulacije uključuje masažu ili tehnike rastezanja u svrhu relaksacije miškulature radi bržeg uklanjanja simptoma. Indikacije za primjenu manipulacije su nekomplicirane akutne i kronične križbolje, spinalna stenoza, lumbosialgija bez neuroloških ispada, sindrom piriformisa i slične dijagnoze. Fizioterapeut mora biti oprezan jer pretjerana sila može dovesti do kompresije caude equine, hernije diska ili frakture luka kralježaka [28].

7.2. Modaliteti fizikalne terapije

7.2.1. Krioterapija

Krioterapija primjenjuje se kod akutne boli prvih nekoliko dana kako bi djelovala na smanjenje ili potpuno uklanjanje boli blokiranjem aferentnih puteva koji prenose bol. Ostale prednosti krioterapije su smanjenje edema, krvarenja i napetosti mekih tkiva te usporavanje živčane provodljivosti. Nakon 10 minuta rashlađivanja dolazi do vazodilatacije, a posljedično do vazokonstrikcije. Kratkotrajne krioterapijske procedure povećavaju izometričku snagu mišića, a dugotrajno rashlađivanje može utjecati na snagu mišića [29, 30]. Kriomasaža označava masažu određenog dijela tijela ledom. Aplikacija leda ne traje duže od 5 minuta, a procedura se može ponoviti. Ova se vrsta krioterapije koristi za ublažavanje bolova. Pakiranja sa ledom (slika 5.3.1.1) stavljaju se direktno na kožu, a aplikacija traje do 20 minuta. Razni sprejevi se nanose na kožu u udaljenosti od 20 do 30 cm u kratkim serijama po nekoliko sekunda. Njihovom se aplikacijom postiže brzo rashlađenje. Imerzija označava uranjanje dijela tijela ili cijelo tijelo u kadu sa ledenom vodom [29].



*Slika 7.2.1.1. Prikaz krioterapije putem pakiranja sa ledom
(<https://tendo.rs/krioterapija/>)*

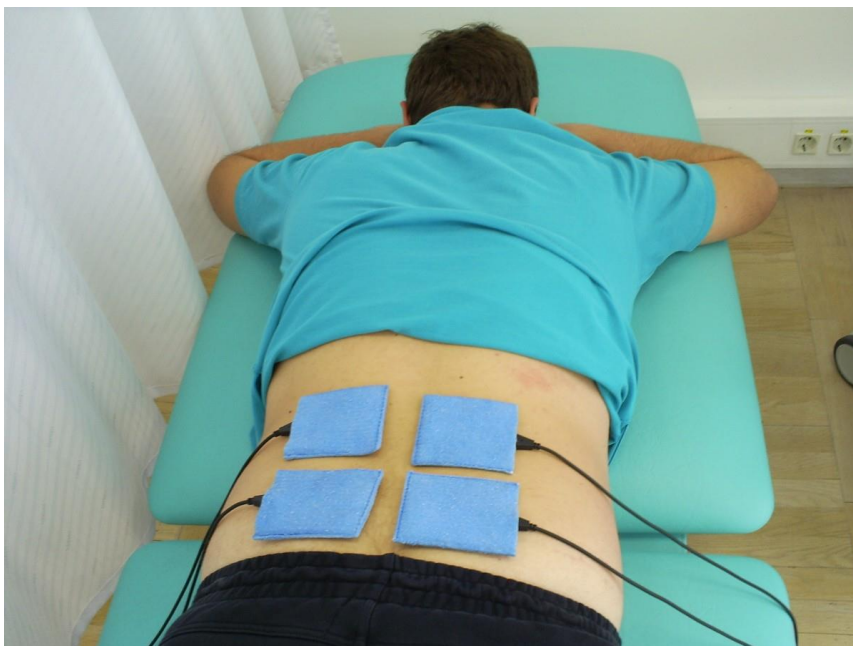Krioterapija je kontraindicirana kod otvorenih rana, arterioskleroza i Reinoova sindroma. Specifična je jer se koristi u liječenju svježih akutnih ozljeda, a ima široki spektar djelovanja [28].

7.2.2. Termoterapija

Termoterapija označuje primjenu topline u cilju zagrijavanja tijela. Toplina se prenosi sa termičkih agensa na tijelo. Temperatura tijela je konstantna jer se gubljenje i stvaranje topline kreću u ravnoteži, a ona u potpunosti regulira živčani sustav preko centra za termoregulaciju u hipotalamusu mozga. U užem smislu, termoterapija predstavlja egzogenu toplinu koja se dobiva od zagrijanih tijela. Na čovjeku, potkožno i masno tkivo djeluju kao termalni izolatori čime se sprječava prijenos egzogene topline u dublja tkiva. Povećanje lokalne cirkulacije krvi doprinosi smanjenju spazma i povećanju vazodilatacije [29]. Termoterapija djeluje povoljno na kronične upale i zarastanje tkiva. Uspješna je kod liječenja boli jer povećava cirkulaciju limfe i krvi, gdje posljedično dolazi do eliminacije metabolita iz organizma koji indiciraju bol. Koristi se kao uvod u vježbe jer olakšava pokrete. Indicirana je kod artroza, tendinitisa, periartritisa, radikulitisa, neuralgija, distorzije, kontuzije, prijeloma i slično. Međutim, kontraindicirana je kod febrilnih stanja, infekcija krvarenja, težih oboljenja srca i pluća te malignih tumora [29].

7.2.3. Elektroterapija

Elektroterapija (slika 5.3.3.1) predstavlja korištenje brojnih modaliteta pomoću modernih elektronskih uređaja u terapijske svrhe. Sama elektroterapija izaziva dilataciju krvnih žila čime se pojačava cirkulacija krvi i limfe. Poboljšanjem cirkulacije povećava se trofika tkiva i reapsorpcija edema. Na taj se način omogućava da se odstrane faktori koji posljedično dovode do boli. Elektroterapija djeluje analgetski, odnosno smanjuje bolnost podraživanjem receptora u koži. Pospješuje regeneraciju perifernih živaca i osteogenezu kod prijeloma kostiju. Najčešće se koristi kod problema sa živcima, bolova u lumbalnom i cervikalnom dijelu kralježnice, povreda ligamenata i mišića, artroza i artritisa ili sportskih povreda. Postoji više vrsta i modifikacija struja koje se koriste u liječenju, a to su galvanska struja, elektroforeza, dijadinamske struje, interferentne struje, TENS, elektrostimulacija i ruske struje [29].



Slika 7.2.3.1. Elektroterapija na lumbalnu regiju kralježnice
(<https://www.svkatarina.hr/fizikalna-medicina-i-rehabilitacija/elektroterapija>)

Transkutana električna nervna stimulacija (TENS) je terapijski postupak gdje se na izvor boli, putem elektroda, podražuju živci u svrhu smanjenja boli. Stimulacija je kontrolirana i niskovoltazna, a intenzitet se postupno pojačava do subjektivnog osjećaja trnca i vidljive fascikulacije određenog mišića, a smanjuje se nakon nestanka fascikulacija. Elektrode se postavljaju duž perifernog živca, ovisno o mjestu najjače boli. Indicirana je kod neuropatskih bolova, vertebrogenih i vertebralnih sindroma, distorzija, degenerativnih bolesti zglobova, sindroma prenaprezanja, fantomskih bolova te bolova kod malignih oblika bolesti [28]. Prema istraživanju (Kumon i suradnici, 2014.) ponavljajuća stimulacija n. tibialis utječe na neurogenu klaudikaciju i provođenje F-vala kod pacijenata sa središnjom lumbalnom spinalnom stenozom. Impulsi koji su se puštali bili su pravokutni u trajanju od 0,3 ms, ali intenzitetom većim 20% od motoričkog praga [31].

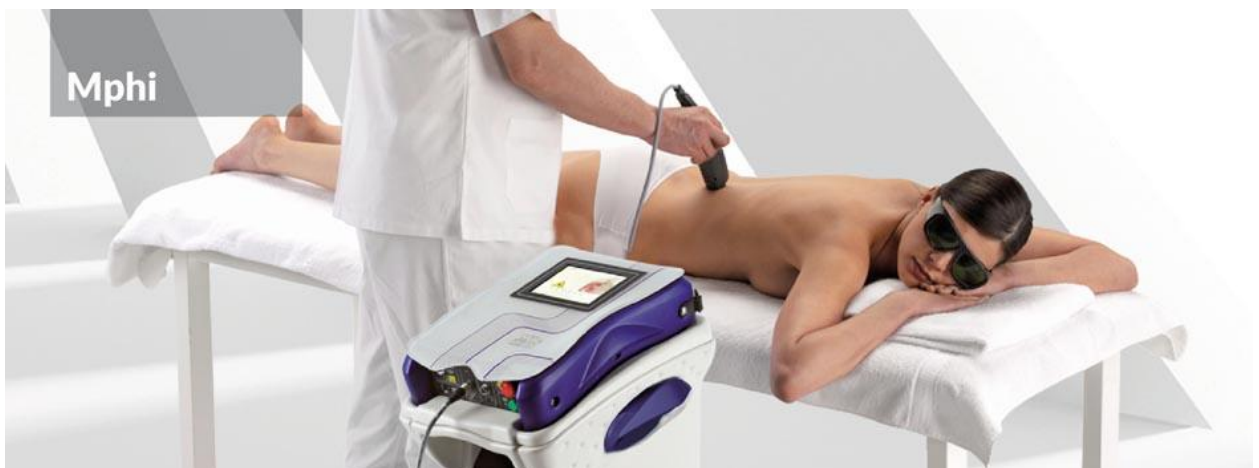7.2.4. Terapija ultrazvukom

Ultrazvučna terapija koristi ultrazvučnu energiju u svrhu liječenja, a u terapiji se koristi frekvencija od 20 000 Hz. Ultrazvuk utječe na promjene u cirkulaciji i brzini provodljivosti, povećava prag boli i propustljivost membrane te selektivno zagrijava periferne živce. Često se

koristi kod kontraktura zglobnih čahura, kroničnog reumatizma, spazma, miozita, hematoma, neurinoma te kroničnih bolesti perifernih krvnih žila. Potrebno je pripaziti na pacijente sa srčanim bolestima, bolestima oka, malignitetom, osteoporozom i postoperativnom osteosintezom, gdje je ova terapija kontraindicirana [29]. Djelovanje ultrazvučne terapije zasniva se na 3 efekta: mehanički, toplinski i kemijski. Mehanički se efekt temelji na masaži, toplinski opisuje povećanje lokalne temperature tretiranog tkiva, a kemijski povećanu oksidaciju u tkivima kao i ubrzavanje metabolizma. Ultrazvučna terapija najčešće se kombinira sa magnetoterapijom i elektroterapijom jer tako ima najbolji efekt [29].

7.2.5. Terapija laserom

Terapija laserom (slika 5.3.5.1) vrsta je fizikalne terapije gdje se koristi laser kao metoda liječenja. Terapija je bezbolna te se koristi kod bolnih stanja, neuroloških oboljenja, inflamacije kostiju i mekih tkiva, uganuća, istegnuća te kod rana i prijeloma. Koriste se kada druge metode fizikalne terapije nisu efikasne ili ako je potrebno ubrzavanje procesa liječenja. Sam tretman može trajati od 5 do 30 minuta, a ovisno o stanju radi se od 4 do 15 tretmana [29]. Sonde se postavljaju na bolne ili akupunkturane točke na tijelu, a ponekad se može osjećati blago peckanje i osjećaj topline ili pritiska na živac. Laserske zrake prolaze sve slojeve kože te prodiru duboko u tkivo. Imaju analgetski i antiinflamatorni učinak. Također, smanjuju edem, stimuliraju regeneraciju tkiva i proces zarastanja povrijeđenoga tkiva. Kod ove terapije uz smanjenje bola dolazi i do smanjenja spazma mišića [29].



*Slika 7.2.5.1. Prikaz terapije laserom lumbalnog dijela kralježnice
(<https://medivita.hr/info/detaljnije/mphi-mls-terapija-laserom-uvijek-dostupna>)*

7.2.6. Magnetoterapija

Magnetoterapija modalitet je fizikalne terapije gdje se koristi energija elektromagnetnog polja sa ciljem liječenja različitih bolesti i stanja. Stimulira regeneraciju tkiva nakon njezinog oštećenja. Koristi se kod liječenja reumatskih bolesti, bolesti koštani-mišićnog sustava, smanjenja tegoba kod bolova u kralježnici te degenerativnih procesa na zglobovima. Također, koristan je kod rehabilitacije postoperativno, te kod usporenog zarastanja, kontraktura, neuralgija, dekubitusa i poremećaja periferne cirkulacije. Ne koristi se kod djece, trudnica, pacijenata s malignitetom i tuberkulozom, kod febrilnih stanja te pacijenata sa peacemakerom ili slušnim aparatom [29].

7.3. Edukacija pacijenta

Kod liječenja bolova u lumbalnome dijelu kralježnice, kao i pomoć kod smanjenja ostalih simptoma koji se javljaju kod lumbalne spinalne stenoze, veliku ulogu ima edukacija pacijenta koju provodi fizioterapeut. Pacijent se educira o smanjenju bolnosti uz zauzimanje pravilnih položaja. Pravilni položaji odnose se na svakodnevne aktivnosti koje pacijent mora obavljati, poput higijene ili posla koji je nužan. Zbog edukacije, fizioterapeut mora imati dobro znanje anatomije te kako radna mjesta i svakodnevne aktivnosti utječu na pojavu bolnosti kod određenog pacijenta. Kod kronične boli, pacijent se u slučaju lumbalne spinalne stenoze educira o izbjegavanju ekstenzijskih položaja te dizanju teškog tereta. U slučaju potrebe dizanja tereta, pacijent se educira o podizanju ravnih leđa, držanju tereta što bliže osi tijela te o jednakomjernom raspoređivanju tereta u obje ruke [24].

8. Kirurško ili konzervativno liječenje?

U istraživanju (F. Zaina i suradnici) procjenjuje se učinkovitost različitih vrsta kirurških zahvata u usporedbi s različitim vrstama konzervativnog liječenja kod odraslih osoba sa simptomatskom lumbalnom spinalnom stenozom. Primarni ishodi uključivali su kvalitetu života, invaliditet, funkciju i bol [31].

Pretraživale su se Cochrane Central Register of Controlled Trials, MEDLINE, EMBASE, 5 ostalih baza koje se ne imenuju u radu i dva registra ispitivanja do veljače 2015. godine. U svim bazama izdvojila su se randomizirana kontrolirana ispitivanja koja uspoređuju kirurško i konzervativno liječenje kod pacijenata s lumbalnom spinalnom stenozom potvrđenom slikovnim i kliničkim nalazima [31].

Usporedba 2 randomizirana ispitivanja koja su koristila Oswetryjev indeks invaliditeta nisu pokazale značajne razlike nakon 6 mjeseci ni nakon godinu dana. U tim se ispitivanjima izravna dekompresija sa ili bez fuzije uspoređuje s multimodalnom neoperativnom skrbi. Također, dokazi iz niske kvalitete iz jedne studije sugeriraju da nema razlike nakon 6 tjedana u Oswetryjevom indeksu invaliditeta za pacijente liječene minimalno invazivnom dekompresijom u odnosu na pacijente liječene epiduralnom injekcijom steroida. Rezultati Zurich klaudikacijskog upitnika (ZCQ) bili su bolji za epiduralnu injekciju nakon 6 tjedana, a poboljšanje VAS-e bila su bolja u skupini s minimalno invazivnom dekompresijom. Dokazi niske kvalitete iz jedne studije davali su prednost interspinoznom odstoyniku naspram konzervativnom liječenju nakon 6 tjedana, 6 mjeseci i 1 godine na temelju težine simptoma i fizičke funkcije. Sve ostale studije prijavljivale su komplikacije povezane s kirurškim zahvatom, od kojih 2 studije nisu prijavile veće komplikacije, a druge studije imale su komplikacije kod 10% i 20% pacijenata, uključujući prijelom spinoznog nastavka, koronarnu ishemiju, hematoma, moždani udar, rizik od ponovne operacije i smrt zbog plućnog edema [31].

Nikada neće biti dovoljno dokaza da se zaključi je li bolji način kirurško ili konzervativno liječenje LSS-e. Međutim, stavlja se napomena da se stopa nuspojava kretala od 10% do 24% u kirurškim slučajevima, a nije zabilježena nijedna nuspojava za konzervativni pristup liječenja. A ovom studijom nisu primijećene jasne prednosti kirurškog naspram konzervativnog liječenja. Fizioterapeuti, kao i doktori, trebali bi biti oprezni u informiranju pacijenta o mogućim opcijama liječenja te liječenju koje uključuje rehabilitaciju [31].

9. Zaključak

Lumbalna spinalna stenoza najčešće je posljedica degeneracije što postaje veliki problem zbog starenja populacije. Mogu je popratiti različiti simptomi, a najčešće je to bol u lumbalnome dijelu koja se širi u noge te može izazvati grčeve. Nerijetko se pojavljuje i simptom neurogene klaudikacije gdje se bol pojačava kod hodanja. Od radioloških se nalaza najčešće izvodi MR, a CT izvodi se kod planiranja operacija. Često se koristi i CT mijelografija za bolji uvid u strukturu i stanje spinalne stenoze. Glavni razlozi za operativno liječenje su bol koja sprječava hodanje od nekoliko stotina metara i ne reagiranje na konzervativno liječenje. Najčešći zahvat koji se u današnje vrijeme izvodi je jednostrana laminotomija pomoću koje se obostrano dekomprimira spinalni kanal i foramina. Obzirom na ozbiljne posljedice u pogledu motorne slabosti, smetnje sfinktera, kronične boli, nesposobnosti i gubitka produktivnosti, važno je na vrijeme dijagnosticirati i liječiti lumbalnu spinalnu stenozu. Konzervativno liječenje sastoji se od farmakološkog liječenja i fizikalne terapije. Farmakološko liječenje također može obuhvaćati injekcije koje se daju pacijentima sa težim oblikom LSS-e. Fizikalna terapija obuhvaća vježbe istezanja, jačanja, vježbe po McKenzie pristupu, fleksijske vježbe, vježbe u bazenu i stabilizacijske vježbe. Također, fizikalna terapija pacijentu omogućava smanjenje boli kao i povećanje pokretljivosti i poboljšanje kvalitete života. Fizioterapeut je dužan pacijenta educirati o njegovom stanju kao i pomoći mu da bude u mogućnosti za samostalno obavljanje svakodnevnih aktivnosti tijekom trajanja rehabilitacije kao i za daljnji život. U današnje vrijeme još uvijek ne postoji odgovor na pitanje je li bolje konzervativno liječenje ili odmah prijeći na kirurško sa kasnijom rehabilitacijom, već je to pitanje nekih kompleksnijih studija koje će se provoditi u budućnosti. Obzirom na rezultate, lumbalna spinalna stenoza nastavit će se liječiti konzervativno osim kod stanja kod kojih postoji indikacija za operativni zahvat.

10. Literatura

- [1] S. Genevay, S. J. Atlas: Lumbar spinal stenosis, Best Practice & Research: Clinical Rheumatology, br. 24, travanj 2010., str. 253-265
- [2] T. Thaweethamcharoen, P. Noparatayaporn, S. Sritippayawan, N. Aiyasanon: Comparison of EQ-5D-5L, VAS, and SF-6D in Thai Patients on Peritoneal Dialysis, Value Health Reg. Issues, br 18, ožujak 2019., str. 59-64
- [3] W. Platzer: Priručni anatomski atlas: Sustav organa za pokretanje, Medicinska naklada, Zagreb, 2011.
- [4] M. Schuenke, E. Schulte, U. Schumacher: Anatomski atlas s latinskim nazivljem, Medicinska naklada, Zagreb, 2011.
- [5] L. Grgurević: Funkcionalna anatomija i biomehanika slabinske kralježnice, Fizikalna rehabilitacija i medicina, br. 25, 2013., str. 115-117
- [6] V. Filipović, Lj. Vrcić-Kiseljak, I. Veseli, L. Jakuš: Osnove kliničke kineziologije, nastavni tekstovi
- [7] S. Hochman: Spinal cord, Current Biology, br. 17, studeni 2007., str. R950- R955
- [8] A. Lomeli-Rivas, J. E. Larrinua Betancourt: Biomechanica de la columna lumbar: un enfoque clinico, Acta Ortopedica Mexicana, br. 33, ožujak-lipanj 2019., str. 185-191
- [9] A. Kiilerich Andresen, C. Ernst, M. Ø. Andersen: Lumbal spinalstenose, dostupno (30.05.2023.): <https://ugeskriftet.dk/videnskab/lumbal-spinalstenose>
- [10] Agency for Healthcare Research and Quality: Evidence Reports/Technology Assessments: Treatment of degenerative lumbar spinal stenosis, br. 32, lipanj 2001.
- [11] S. Hennemann, M. Rodrigues de Abreu: Degenerative lumbar spinal stenosis, Revista Brasileira de Ortopedia, br. 56, veljača 2021., str. 9-17
- [12] J. Lurie, C. Tomkins-Lane: Management of lumbar spinal stenosis, British medical journal, br. 352, siječanj 2016.
- [13] Oswestry low back disability questionnaire, dostupno (30.05.2023.): <https://www.aaos.org/globalassets/quality-and-practice-resources/patient-reported-outcome-measures/spine/oswestry-2.pdf>
- [14] Macnab criteria, dostupno (30.05.2023): <https://www.webneurosurg.com/macnab-criteria.html>
- [15] B. Ho Lee, S. H. Moon, K. S. Suk, H. S. Kim, J. H. Yang, H. M. Lee: Lumbar spinal stenosis: Patophysiology and Treatment Principle: a Narrative Review, Asian Spine Journal, br. 14, listopad 2020., str. 682-693

- [16] C. Myong Choi, J. T. Chung, S. Jin Lee, D. Jung Choi: How I do it? Biportal endoscopic spinal surgery (BESS) for treatment of lumbar spinal stenosis, *Acta Neurochirurgica*, br. 158, siječanj 2016, str. 459-463
- [17] A. Suzuki, H. Nakamura: Microendoscopic Lumbar Posterior Decompression Surgery for Lumbar Spinal Stenosis: Literature Review, *Medicina* 2022., br. 58(3)
- [18] X. B. Zhao, H. Ma, B. Geng, H. G. Zhou, Y. Y. Xia: Percutaneous Endoscopic Unilateral Laminotomy and Bilateral Decompression for Lumbar Spinal Stenosis, *Orthopaedic Surgery*, br. 13(2), travanj 2021., str. 641-650
- [19] N. Fan, S. Yuan, P. Du, Q. Wu, T. Wang, A. Wang, J. Li, X. Kong, W. Zhu, L. Zang: Complications and risk factors of percutaneous endoscopic transforaminal discectomy in the treatment of lumbar spinal stenosis, *BMC Musculoskeletal Disorders*, br. 22(1), prosinac 2021. str. 1041
- [20] S. Grazio, V. Bašić Kes, B. Božić, L. Gregurević, D. Perović, D. Zadravec, F. Grubišić, D. Kvesić, I. Mikula, T. Nemčić, I. Borić, K. Houra, M. Mustapić, T. Nikolić, M. Lisak, I. Dumić-Čule, R. Vukojević, I. Koprek, V. Brnić, K. Rotim: Stenoza spinalnog kanala slabinske kralježnice – od epidemiologije do rehabilitacije, *Liječnički vjesnik*, 2018.; 140: str. 34-49
- [20] Puls: Kardiološki centar: Epiduralna steroidna injekcija u terapiji lumbosakralnog bola, dostupno (30.05.2023.): <https://puls-kardioloskicentar.rs/usluge/interventne-procedure/epiduralna-steroidna-injekcija-u-terapiji-lumbosakralnog-bola/>
- [21] L. Gazzi Macedo, A. Hum, L. Kuleba, J. Mo, L. Truong, M. Yeung, M. C. Battie: Physical Therapy Interventions for Degenerative Lumbar Spinal Stenosis: A Systematic Review, *Physical Therapy*, br. 93(12), prosinac 2013., str. 1646-1660
- [22] A. Delitto, S. R. Piva, C. G. Moore, J. M. Fritz, S. R. Wisniewski, D. A. Josbeno, M. Fye, W. C. Welch: Surgery versus Nonsurgical Treatment for Lumbar Spinal Stenosis: A Comparative Effectiveness Randomized Trial with 2-year Follow-up, *Annals of Internal Medicine*, br. 167(7), travanj 2015., str. 465-473
- [23] E. Bartolec: Uloga fizioterapeuta kod lumbosakralne boli, *Završni rad*, Sveučilište Sjever, Varaždin, 2022.
- [24] E. Sadlo: Medicinske vježbe u križbolji, *Diplomski rad*, Sveučilište u Zagrebu, Zagreb, 2014.
- [25] Fitness učilište: Istezanje – što mi ustvari radimo?, dostupno (31.05.2023.): <https://fitnes-uciliste.hr/istezanje-sto-mi-ustvari-radimo/>

- [26] V. Kapustić: Fizioterapijski pristup kod lumbalne boli, Završni rad, Sveučilište Sjever, Varaždin, 2022.
- [27] B. Fras: Klinička slika i liječenje lumboishialgije, Diplomski rad, Sveučilište u Zagrebu, Zagreb, 2018.
- [28] Fizikalna terapija Vertebra: Fizikalni modaliteti, dostupno (31.05.2023.): <https://vertebra.me/fizikalni-modaliteti/>
- [29] M. Tušek: Usporedba opće kondicijskih vježbi za cijelo tijelo i ciljanih stabilizacijskih vježbi kod boli u lumbalnom dijelu leđa, Diplomski rad, Sveučilište u Rijeci, Rijeka, 2020.
- [30] M. Kumon, T. Tani, M. Ikeuchi, K. Kida, R. Takemasa, N. Nakajima, K. Kiyasu, N. Tadokoro, S. Taniguchi: Influence of tibial transcutaneous repetitive electrical nerve stimulation on neurogenic claudication and f-wave in lumbar spinal stenosis, *Journal of rehabilitation medicine*, br. 46(10), 2014., str. 1046-1049
- [31] F. Zaina, Christy Tomkins-Lane, Eugene Carragee, Stefano Negrini: Kirurški ili konzervativni pristup liječenju lumbalne (slabinske) spinalne stenoze, dostupno (24.08.2023.) <https://www.cochranelibrary.com/cdsr/doi/10.1002/14651858.CD010264.pub2/full/hr>

Popis ilustracija

Slika 2.1.1.1.	Prikaz anatomske strukture kralježnice	4
Slika 2.1.1.1.	Prikaz intervertebralnog diska	5
Slika 2.1.2.1.	Prikaz ligamenata lumbalne regije	Pogreška! Knjižna oznaka nije definirana.
Slika 2.2.1.1.	Prikaz lumbalne spinalne stenoze, prikaz u frontalnoj ravnini	9
Slika 3.3.1.1.	Vizualno analogna skala za procjenu stupnja boli	12
Tablica 3.3.1.2.	Oswestryjev indeks invaliditeta	16
Tablica 3.3.1.3.	EQ-5D Score ljestvica za procjenu kvalitete života	17
Slika 3.3.2.1.	MRI lumbalne spinalne stenoze	19
Slika 4.2.3.1.	Prikaz: a) pristup za foraminalnu stenozu, b) primjer dekompresijskog slučaja L5-S1 foraminalne stenoze (crno. Područje uklanjanja kosti; crveno – dodatna pedikulektomija sa stenozom)	24
Slika 4.2.3.1.	a) točka uboda i reza na sjecištu stražnje srednišnje linije 1cm od donjeg ruba gornje lamine, b) umetanje radnoga kanala, c) postavljanje vizualnog trepana duž radnog kanala, d) postavljanje vizualnog endoskopskog sustava duž vizualnog trepana za dekompresiju lamine, e) f) uklanjanje fragmenata lamine vizualnim trepanom, g) crveni krug prikazuje raspon dekompresije, h) i) intraoperativna rtg snimka potvrđuje da je radna kanila umetnuta u razinu L4-L5	26
Slika 4.2.3.1.	Prikaz kaveza i vijaka kako održavaju kralježnicu nakon odrađenog PLIF-a	27
Slika 4.2.3.1.	Prikaz recidiva kod muškarca u 83. godini: a) b) sagitalni i aksijalni presjek koji prikazuju lijevostrane hiperplastične fasetne zglobove i osteofit na razini L4-L5, c) d) sagitalni i aksijalni MRI koji prikazuju diskus herniju i hipertrofični ligg. flava, e) f) postoperativni sagitalni i aksijalni CT koji prikazuje lijevostrane hiperplastične fasetne zglobove, g) h) sagitalni i aksijalni MRI koji prikazuje recidiv LSS-e nakon PETD	28
Slika 6.1.2.1.	Vježba 1 – primjer vježbe istezanja	36
Slika 6.1.3.1.	Vježba 2 – aktivna dinamička vježba za jačanje fleksora i ekstenzora trupa (završni položaj)	38
Slika 6.1.3.2.	Vježba 3 – vježba za jačanje fleksora i ekstenzora trupa (završni položaj)	38
Slika 6.1.3.3.	Vježba 4 – vježba za jačanje fleksora i ekstenzora trupa	39

Slika 6.1.4.1.	Vježba 5 - fleksijska vježba – primarni manevar	40
Slika 6.1.4.2	Vježba 6 - prikaz Williamsove vježbe za bol u lumbalnom dijelu kralježnice	41
Slika 6.1.5.1	Vježba 7 - fleksija u sjedećem položaju po McKenzie konceptu	43
Slika 6.1.5.2.	Vježba 8 - fleksija u stojećem položaju po McKenzie konceptu	43
Slika 6.2.1.1	Prikaz krioterapije putem pakiranja sa ledom	45
Slika 6.2.3.1	Elektroterapija na lumbalnu regiju kralježnice	47
Slika 6.2.5.1	Prikaz terapije laserom lumbalnog dijela kralježnice	48



Sveučilište
Sjever




SVEUČILIŠTE
SJEVER

IZJAVA O AUTORSTVU

Završni/diplomski rad isključivo je autorsko djelo studenta koji je isti izradio te student odgovara za istinitost, izvornost i ispravnost teksta rada. U radu se ne smiju koristiti dijelovi tuđih radova (knjiga, članaka, doktorskih disertacija, magistarskih radova, izvora s interneta, i drugih izvora) bez navođenja izvora i autora navedenih radova. Svi dijelovi tuđih radova moraju biti pravilno navedeni i citirani. Dijelovi tuđih radova koji nisu pravilno citirani, smatraju se plagijatom, odnosno nezakonitim prisvajanjem tuđeg znanstvenog ili stručnoga rada. Sukladno navedenom studenti su dužni potpisati izjavu o autorstvu rada.

Ja, KOŠIĆ NIKOLINA (ime i prezime) pod punom moralnom, materijalnom i kaznenom odgovornošću, izjavljujem da sam isključivi autor/ica završnog/diplomskog (obrisati nepotrebno) rada pod naslovom FIZIOTERAPIJSKI PRISTUP KOD SPINALNE STENOZE LUMBALNE REGIJE (upisati naslov) te da u navedenom radu nisu na nedozvoljeni način (bez pravilnog citiranja) korišteni dijelovi tuđih radova.

Student/ica:
(upisati ime i prezime)


(vlastoručni potpis)

Sukladno čl. 83. Zakonu o znanstvenoj djelatnosti i visokom obrazovanju završne/diplomske radove sveučilišta su dužna trajno objaviti na javnoj internetskoj bazi sveučilišne knjižnice u sastavu sveučilišta te kopirati u javnu internetsku bazu završnih/diplomskih radova Nacionalne i sveučilišne knjižnice. Završni radovi istovrsnih umjetničkih studija koji se realiziraju kroz umjetnička ostvarenja objavljuju se na odgovarajući način.

Sukladno čl. 111. Zakona o autorskom pravu i srodnim pravima student se ne može protiviti da se njegov završni rad stvoren na bilo kojem studiju na visokom učilištu učini dostupnim javnosti na odgovarajućoj javnoj mrežnoj bazi sveučilišne knjižnice, knjižnice sastavnice sveučilišta, knjižnice veleučilišta ili visoke škole i/ili na javnoj mrežnoj bazi završnih radova Nacionalne i sveučilišne knjižnice, sukladno zakonu kojim se uređuje znanstvena i umjetnička djelatnost i visoko obrazovanje.