

Zdravstvena njega bolesnika s akutnim infarktom miokarda

Jambriško, Martin

Undergraduate thesis / Završni rad

2023

Degree Grantor / Ustanova koja je dodijelila akademski / stručni stupanj: **University North / Sveučilište Sjever**

Permanent link / Trajna poveznica: <https://um.nsk.hr/um:nbn:hr:122:069257>

Rights / Prava: [In copyright](#) / [Zaštićeno autorskim pravom.](#)

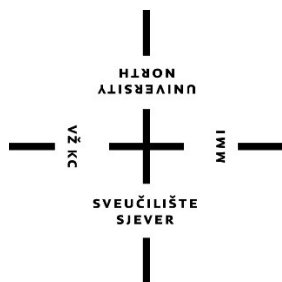
Download date / Datum preuzimanja: **2024-10-06**



Repository / Repozitorij:

[University North Digital Repository](#)





Sveučilište Sjever

Odjel Sestrinstvo

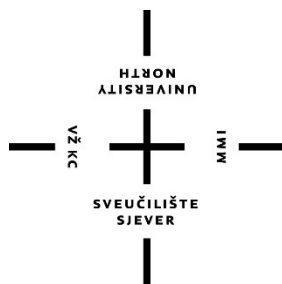
Završni rad br. 1605/SS/2022

Zdravstvena njega bolesnika s akutnim infarktom miokarda

Student

Martin Jambriško, 2557/336

Varaždin, rujan 2023.



Sveučilište Sjever

Odjel Sestrinstvo

Završni rad br. 1605/SS/2022

Zdravstvena njega bolesnika s akutnim infarktom miokarda

Student

Martin Jambriško, 2557/336

Mentor

Doc. dr. sc. Ivana Živoder

Varaždin, rujan 2023.

Prijava završnog rada

Definiranje teme završnog rada i povjerenstva

ODJEL Odjel za sestrinstvo

STUDIJ preddiplomski stručni studij Sestrinstva

PRISTUPNIK Martin Jambriško

MATIČNI BROJ 2522/336

DATUM 05.09.2022

KOLEGIJ Zdravstvena njega bolesnika u jedinici intenzivnog liječenja

NASLOV RADA Zdravstvena njega bolesnika s akutnim infarktom miokarda

NASLOV RADA NA ENGL. JEZIKU Health care of patients with acute myocardial infarction

MENTOR doc.dr. sc. Ivana Živoder

ZVANJE docent

ČLANOVI POVJERENSTVA

1. izv.prof.dr.sc. Marijana Neuberg, predsjednik
2. doc.dr.sc. Ivana Živoder, mentor
3. dr.sc. Melita Sajko, v.pred., član
4. Ivana Herak, pred., zamjenski član
- 5.

Zadatak završnog rada

BROJ 1605/SS/2022

OPIS

Bolesti srca i krvnih žila u razvijenim zemljama su na prvom mjestu po učestalosti i smrtnosti te predstavljaju zdravstveni, socijalni i ekonomski problem. Akutni infarkt miokarda označuje nekrozu dijela miokarda zbog naglog prekida u opskrbi koronarnom krvlju, subokluzijom ili totalnom okluzijom koronarne arterije. Veličina i mjesto infarkta ovise o okluziji zahvaćene arterije i opsegu kolateralnog krvotoka. Akutni infarkt miokarda potrebno je liječiti odmah po postavljenju dijagnozi, a i sam ishod bolesti ovisan je o brzini dijagnosticiranja i početku primjerenog liječenja. Prvi fokus je stavljen na otklanjanje simptoma, zatim smanjivanje ishemijske, ograničavanje obujma infarkta te prevenciju i zbrinjavanje mogućih komplikacija. Važnu ulogu u liječenju, rehabilitaciji i prevenciji ima medicinska sestra koja sudjeluje u liječenju, ali i prevenciji uz edukaciju opće i rizične populacije. U završnom radu bit će prikazani uzoci infarkta miokarda, glavni čimbenici rizika, simptomi, dijagnostika, liječenje i prevencija te prikaz slučaja.

ZADATAK URUČEN

07.09.2022.



I. Živoder

Predgovor

Zahvalio bih se mentorici doc. dr. sc. Ivani Živoder koja mi je bila velika motivacija i uzor tijekom studija, a posebice tijekom izrade ovog rada. S veseljem sam slušao njezine savjete i upijao znanje te se nadam da sam ovim radom opravdao njezino povjerenje.

Također, zahvaljujem svojoj ženi Dajani, svojoj obitelji te kolegama s radnog mjesta koji su vjerovali u mene.

Sažetak

Akutni infarkt miokarda nastaje kada se dotok krvi u srčani mišić naglo prekine, uzrokujući time oštećenje tkiva te tako ugrožava život oboljele osobe. Akutni infarkt miokarda zapravo je nekroza miokarda koja je posljedica akutne opstrukcije koronarne arterije. Simptomi mogu biti različiti, no najčešće uključuju nelagodu u prsima sa ili bez dispneje, bolove u prsima koji se mogu širiti u lijevu ruku ili gornji dio tijela. Uz detaljnu anamnezu i kliničku sliku oboljelog, dijagnoza se potvrđuje elektrokardiogramom (EKG) i prisutnošću ili odsutnošću seroloških markera. Liječenje je individualno, a zahtijeva hitnu medicinsku skrb oko oboljelog kako bi se započelo unutar zadanih vremenskih okvira. Nastavak liječenja svodi se na rehabilitaciju pacijenta i sekundarnu prevenciju kojima se nastoje promijeniti životne navike oboljelog sa svrhom očuvanja kvalitete života i smanjenjem rizika za razvoj novog kardiovaskularnog oboljenja. Medicinske sestre/tehničari imaju iznimnu ulogu kod akutnog zbrinjavanja pacijenta te kao edukatori o promjenama životnog stila.

U radu se analiziraju uzroci, postupci i načini liječenja te uloga medicinskih sestara/tehničara kod pacijenata oboljelih od akutnog infarkta miokarda. Na dva se prikaza slučaja prikazuje klinička slika akutnog infarkta miokarda, tijek bolesti i liječenje.

Ključne riječi: akutni infarkt miokarda, etiologija infarkta miokarda, sestrinske dijagnoze, liječenje, komplikacije

Summary

Acute myocardial infarction occurs when the blood flow to the heart muscle is suddenly interrupted, causing tissue damage and thus endangering the life of the affected person. Acute myocardial infarction is actually necrosis of the myocardium which is a consequence of acute coronary artery obstruction. Symptoms can vary, but most commonly include chest discomfort with or without dyspnea, chest pain that may radiate to the left arm or upper body. With a detailed history and clinical picture of the patient, the diagnosis is confirmed by electrocardiogram (ECG) and the presence or absence of serological markers. The treatment is individual, and it requires urgent medical care for the patient in order to start it within the given time frames. The continuation of treatment is reduced to rehabilitation of the patient and secondary prevention, which aim to change the lifestyle of the patient with the purpose of preserving the quality of life and reducing the risk of developing a new cardiovascular disease. Nurses/technicians have an exceptional role in acute patient care and as educators on lifestyle changes.

The paper analyzes the causes, procedures and methods of treatment and the role of nurses/technicians in patients suffering from acute myocardial infarction. Two case presentations show the clinical picture of acute myocardial infarction, the course of the disease and treatment.

Keywords: *acute myocardial infarction, etiology of myocardial infarction, nursing diagnoses in acute myocardial infarction, complications of acute myocardial infarction, case report*

Popis korištenih kratica

KVB	kardiovaskularne bolesti
HZJZ	Hrvatski zavod za javno zdravstvo
RH	Republika Hrvatska
AIM	akutni infarkt miokarda
LDL gustoće	engl. „low density lipoprotein“, lipoproteini male
HDL gustoće	eng „high density lipoprotein“, lipoproteini visoke
LDH	laktatdehidrogenaza
ITM	indeks tjelesne mase
STEMI	infarkt miokarda s elevacijom ST spojnice
NSTEMI; NON STEMI	infarkt miokarda bez elevacije ST spojnice
EKG	elektrokardiogram
CK	kreatin kinaza
SE	sedimentacija eritrocita
AST	aspartat-aminotransferaza
PV	protrombinsko vrijeme
APTV	aktivirano parcijalno tromboplastinsko vrijeme
PCI	perkutana koronarna intervencija
NaCl	natrijev klorid
RR mjerenog Riva-roccijevim aparatom	skraćenica za označavanje visine krvnog tlaka
Cp	oznaka za puls
SpO2	oznaka za perifernu kapilarnu zasićenost kisikom
T	oznaka za temperaturu
VAS	vizualna analogna skala
cTn	srčani troponin
itd.	i tako dalje
SARS CoV-2	Koronavirus
RTG	Rendgensko snimanje

UZV

Ultrazvuk

HMS

Hitna medicinska služba

JIL

Jedicina za intenzivno liječenje

ŽB

Županijska bolnica

Sadržaj

1. Uvod	1
2. Srce-građa i funkcija	2
3. Etiologija akutnog infarkta miokarda	3
3.1. Nepromjenjivi čimbenici rizika za nastanak AIM	3
3.2. Promjenjivi čimbenici rizika za nastanak AIM	3
4. Klinička slika akutnog infarkta miokarda	6
5. Akutni koronarni sindromi	8
6. Dijagnostika akutnog infarkta miokarda	9
6.1. Neinvazivne pretrage.....	9
6.2. Invazivne pretrage.....	11
7. Liječenje akutnog infarkta miokarda	13
8. Komplikacije akutnog infarkta miokarda.....	15
9. Sestrinske dijagnoze i intervencije	16
9.1. Savjetodavna uloga medicinskih sestara.....	17
10. Sekundarna prevencija	18
11. Prikazi slučaja.....	20
12. Zaključak	23
13. Literatura	24
14. Popis slika	27

1. Uvod

Prema podacima Svjetske zdravstvene organizacije (SZO), kardiovaskularne bolesti (KVB) vodeći su uzrok smrtnosti i čine 31% ukupnih smrtnih slučajeva na globalnoj razini. Akutni infarkt miokarda (AIM) rezultira smrtnim ishodom s prevalencijom od 3 milijuna ljudi diljem svijeta [1].

Ranije su se KVB povezivale većinom s muškim spolom, no posljednjih desetak godina povećao se broj žena oboljelih od KVB. Rizik za razvoj KVB u žena povećava se ulaskom u menopauzu.

Prema podacima Hrvatskog zavoda za javno zdravstvo (HZJZ) u 2019. godini od AIM u Republici Hrvatskoj (RH) preminulo je 1733 muškaraca (18,5%) te 1178 (9,3%) žena [2].

Prekid dotoka krvi u srčani mišić uzrokuje oštećenje tkiva rezultirajući nastankom AIM. AIM se najčešće javlja kao posljedica začepjenja jedne ili više koronarnih arterija. Začepjenje koronarnih arterija najčešće nastaje zbog nakupljanja plaka koji se sastoji od masnih tvari, kolesterola i staničnih otpadnih proizvoda ili zbog iznenadnog krvnog ugruška koji se stvara na začepljenju. Zbog nedostatka kisika AIM rezultira nepovratnim oštećenjem srčanog mišića [1].

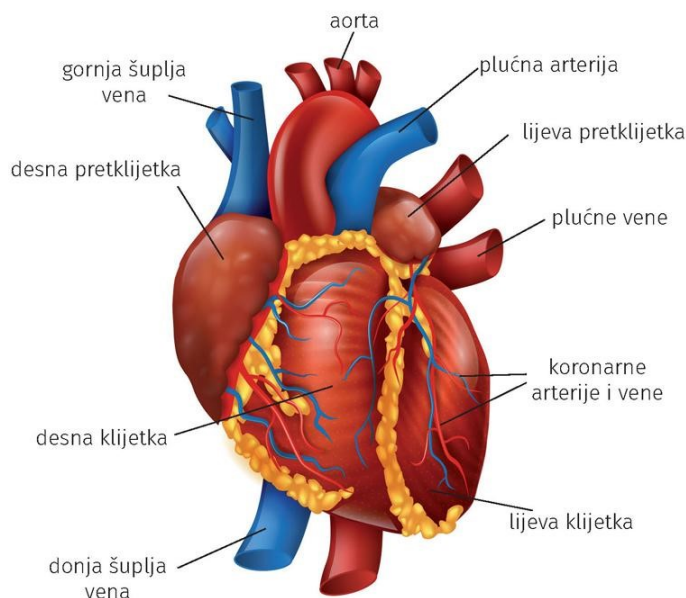
Klinička slika, težina simptoma i liječenje pacijenata oboljelih od AIM individualna je i zahtjeva multidisciplinarni pristup zdravstvenih djelatnika od samog početka liječenja pa do rehabilitacije pacijenta [1].

2. Srce- građa i funkcija

Srce je šuplji mišićni organ koji se nalazi u središtu prsnog koša te malo ulijevo. Ono se sastoji od komora- lijeve i desne klijetke (ventrikul) te lijeve i desne pretklijetke (atrij). Nadalje, ima zaliske koji pomažu u cirkulaciji krvi- mitralni i triskupidalni zalisci koji se nazivaju i „atrioventrikularni“ zbog njihova položaja između atrijsa i ventrikula, a aortni i plućni zalisci nazivaju se „arterioventrikularni“ te se nalaze između ventrikula i arterije.

Krv u srce dolazi iz pluća u desnu pretklijetku, a iz ostatka tijela ulazi u lijevu pretklijetku. Iz desne pretklijetke tada krv ulazi u desnu klijetku, dok se iz lijeve pretklijetke ulijeva u lijevu klijetku. Lijeva klijetka pumpa krv prema tijelu kroz aortu koja se grana na ostale arterije za opskrbu ostalih organa kisikom i hranjivim tvarima. Desna klijetka opskrbljuje pluća krvlju kroz plućnu arteriju. Arterijama krv odlazi od srca do stanica ostalih organa opskrbljujući ih kisikom i hranjivim tvarima, dok se iz stanica u kapilare vraća ugljikov dioksid i ostale otpadne tvari koje se venama vraćaju prema srcu [3].

Građa srca prikazana je na slici 2.1.



Slika 2.1 Građa srca

Preuzeto na: <https://www.profil-klett.hr/svjetski-dan-srca-29-9-2020>, 01.09.2023.

3. Etiologija akutnog infarkta miokarda

Uzrok AIM jest smanjeni koronarni protok krvi. Dostupna opskrba kisikom ne zadovoljava potražnju za kisikom rezultirajući srčanom ishemijom. Smanjeni koronarni protok krvi je multifaktorski. Dolazi do pucanja aterosklerotskih plakova rezultirajući trombozom čime dolazi do akutnog smanjenja krvotoka u koronarnim arterijama. Drugi razlozi smanjene oksigenacije miokarda mogu biti uzrokovani embolijom koronarne arterije, disekcijom ili vazospazmom koronarne arterije te ishemijom izazvanom kokainom [4].

Postoje različiti čimbenici rizika za nastanak AIM. Neki su promjenjivi, dok neki nisu [4].

3.1. Nepromjenjivi čimbenici rizika za nastanak AIM

Dob

Najzastupljenija dobna skupina koju zahvaća AIM jesu osobe između 56 i 79 godina [5].

Spol

Što se spola tiče, obolijevanju od AIM skloniji su muškarci [5].

Obiteljska anamneza infarkta miokarda

Obiteljska povijest AIM je neovisan faktor rizika [4].

Istraživanja pokazuju rizik od 1,8 do 7 puta za buduće događaje kod osoba čiji srodnik u prvom ili drugom koljenu boluje od kardiovaskularnih bolesti [6].

3.2. Promjenjivi čimbenici rizika za nastanak AIM

Tjelesna neaktivnost

Tjelesna aktivnost može pridonijeti 20%-30% smanjenom riziku od koronarne bolesti srca.

Studije pokazuju kako nemaju sve tjelesne aktivnosti jednak učinak na pojavu rizika od kardiovaskularnih bolesti. Primjerice, aktivnosti poput hodanja, penjanja i vožnje bicikla pružaju zaštitu od srčanog udara, dok intenzivna tjelesna aktivnost u kući ne pokazuje učinak u sprječavanju razvoja AIM [4].

Pušenje

Pušenje doprinosi razvoju infarkta miokarda, preuranjene ateroskleroze i iznenadnog srčanog udara. Pušenjem se povećava koncentracija lipoproteina male gustoće (LDL) i triglicerida, a opada koncentracija lipoproteina visoke gustoće (HDL) u serumu. Pušenje, uglavnom zbog sadržaja nikotina aktivira simpatički živčani sustav, povećava broj otkucaja srca i sistolički krvni tlak. Ovo povećanje rezultira povećanjem potrebe miokarda za kisikom [4].

Istraživanje provedeno u Sudanu koje je uključivalo 144 pacijenata oboljelih od AIM ispitivalo je korelaciju između pušenja i razvoja infarkta miokarda u pacijenata starijih od 40 godina. Od ukupno 144 pacijenata, 94 (65%) njih bili su pušači. Od njih 94, 74% puši više od 10 godina, dok 26% oboljelih puši manje od 10 godina [7].

Rezultati istraživanja pokazuju kako je pušenje faktor rizika za razvoj infarkta miokarda, da je veća vjerojatnost da će pacijenti s infarktom miokarda imati povijest pušenja u prošlosti te da se s brojem godina pušenja povećava rizik od razvoja infarkta miokarda [7].

Konsumacija alkohola

Učestalom konzumacijom alkohola povećava se rizik od infarkta miokarda u odnosu na ljude koji inače ne piju alkohol svakodnevno. Prekomjerno konzumiranje alkohola stvara predispoziciju za histološke promjene u miokardu i provodnom sustavu. Nadalje, konzumacija alkohola može povećati trigliceride, broj otkucaja srca i krvni tlak čime se povećava rizik za nastanak ateroskleroze [4].

Dislipidemija

Dislipidemija je glavni čimbenik rizika za razvoj KVB. Izraz dislipidemija označava povećane vrijednosti ukupnog kolesterola-LDL i triglicerida, a snižene vrijednosti HDL. Uzroci mogu biti genetski (primarni) ili sekundarni kao što je upotreba alkohola, šećerna bolest itd. Dijagnoza dislipidemije postavlja se određivanjem koncentracije kolesterola, triglicerida i lipoproteina. Promjenom prehrane, redovitom tjelovježbom i uzimanjem hipolipidemijskih lijekova u pacijenata kojima je to potrebno moguće je regulirati lipidemiju [4].

Šećerna bolest

Dijabetes mellitus tipa II je kronično stanje koje nastaje kada tijelo ne može proizvesti dovoljno ili učinkovito koristiti inzulin, a uzrokovano je genetskom predispozicijom povezanom s okolišnim čimbenicima. Oboljeli od šećerne bolesti tipa II imaju veći kardiovaskularni pobol i mortalitet. Dijabetes povećava rizik za pojavu koronarne bolesti srca dva do četiri puta [4].

Hipertenzija

Hipertenzija je glavni čimbenik rizika za nastanak ateroskleroze u koronarnim krvnim žilama, što rezultira infarktom miokarda.

Hipertenzija i infarkt miokarda usko su povezani. Hipertenzija uzrokuje negativne učinke na funkciju koronarne cirkulacije te štetno djeluje na funkciju endotela i kontrolu simpatičkog tonusa [4].

Pretilost

Povećani indeks tjelesne mase (ITM) izravno je povezan s incidencijom AIM. Ekstremnom pretilošću izrazito je povećan faktor rizika za razvoj infarkta miokarda [4].

Stres

Kronični životni stres povećava rizik od srčanog i moždanog udara. Patofiziološki mehanizmi akutnog emocionalnog stresa su nejasni, ali pretpostavka je da postoji poveznica s hemodinamskim stresom u koronarnim arterijama i puknućem aterosklerotskog plaka što rezultira trombozom [4].

Giht

Upalni odgovori organizma za vrijeme gihta imaju ključnu ulogu u napredovanju ateroskleroze koja dovodi do akutnog koronarnog događaja [4].

4. Klinička slika akutnog infarkta miokarda

Simptomi srčanog udara mogu biti vrlo različiti, a najčešći su:

- bol, pritisak i stezanje u prsima
- otežano disanje
- bol u leđima, čeljusti i drugim dijelovima gornjeg dijela tijela
- znojenje
- mučnina i povraćanje
- anksioznost
- ubrzan rad srca [1].

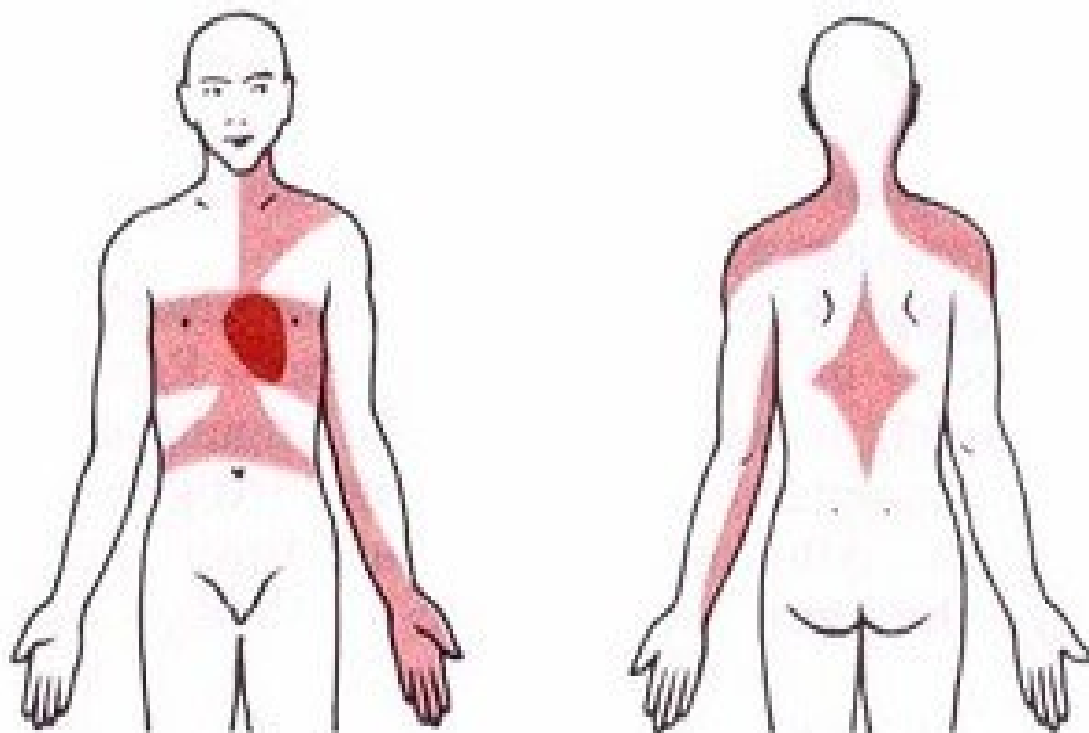
AIM se obično očituje kao bol u prsima, osjećaj stezanja ili nelagode koja se najčešće širi u ruke, vrat, čeljust i leđa. Uz spomenute simptome moguća je i mučnina, povraćanje, dispneja i znojenje. Kod osoba oboljelih od dijabetesa tipa II ili starijih bolesnika, AIM često dolazi nečujno. Također se može pojaviti s različitim atipičnim simptomima, primjerice kao bolovi u trbuhu [8].

Prilikom zdravstvene skrbi, pacijentov opis simptoma uzima se u obzir zajedno s nalazima elektrokardiograma (EKG) i enzimima specifičnim za analizu srca pri donošenju odluke o ispravnom tijeku liječenja [8].

Provedena je studija koja se bavila proučavanjem prevalencije svjesnosti o tipičnim simptomima AIM. Analizom provedenih znanstvenih literatura provedeno je istraživanje koje je uključivalo 120.988.548 pacijenata oboljelih od AIM. Rezultati pokazuju kako je prevalencija svjesnosti o boli u prsima kao simptomu AIM najveća, dok je najmanja za bol u čeljusti, leđima, vratu. Nije bilo razlike u svijesti simptoma kod muškaraca i žena, dok je prevalencija svijesti o tipičnim simptomima AIM bila veća kod pripadnika bijele rase [8].

Istraživanje provedeno korištenjem mješovitih metoda korišteno je za ispitivanje simptoma opisanih u razgovoru pacijenata i medicinskih sestara koje rade na poslovima telemedicine. Istraživanje je proučavalo simptome pacijenata oboljelih od AIM 24 sata prije i nakon potvrđene dijagnoze AIM. U istraživanju je sudjelovalo 30 pacijenata srednje životne dobi od 67,5 godina. Bol u prsima bio je najčešće prijavljen simptom, u 24 od 30 slučajeva [9].

Izrazi korišteni za opisivanje simptoma bili su bol, pritisak, nelagoda, grč, napetost. Povezani simptomi koji se obično opisuju bili su bol ili obamrlost u rukama, hladan znoj, dispneja, slabost i mučnina. Također su opisani tjelesni osjećaji poput lošeg raspoloženja ili slabost [9]. Najčešća projekcija bola kod oboljelih od AIM prikazana je na slici 4.1.



Slika 4.1 Najčešća projekcija bola kod akutnog infarkta miokarda

Preuzeto na: <https://www.zdravljesrca.com/zdravlje/srcani-udar/>, 04.09.2023.

5. Akutni koronarni sindromi

Akutna opstrukcija koronarne arterije dovodi do akutnog koronarnog sindroma. Ishod i razvoj bolesti ovisi o stupnju opstrukcije, a u akutni koronarni sindrom ubrajamo [10]:

Nestabilnu anginu pectoris

STEMI

NSTEMI

Nestabilna angina pectoris karakterizirana je simptomima nalik AIM, no promjene na EKG-u prolaznog su karaktera. Srčani enzimi nisu povišeni, osim mogućeg blagog povišenja troponina T. Nestabilna angina može prethoditi AIM [10].

STEMI karakterizira elevacija ST segmenta, dok NON-STEMI karakterizira ne elevacija ST segmenta, ali su prisutni simptomi AIM.

Potpuna i produljena okluzija epikardijalne koronarne krvne žile rezultirati će sa STEMI infarktom koji će biti vidljiv na dvanaest odvodnom EKG nalazu.

Suženje koronarne arterije, prolazne okluzije ili mikroembolizacije tromba i/ili ateromatoznog materijala dovode do NSTEMI infarkta [10].

Kod NSTEMI srčani markeri su povišeni, no na EKG nalazu ne nalazi se ST elevacija. Anamneza, fizikalni pregled, EKG te biokemijski markeri srca ostaju važni alati za postavljanje odgovarajuće dijagnoze. Liječenje treba usredotočiti na brzu dijagnozu, stratifikaciju rizika i uvođenje terapija koje obnavljaju koronarni protok krvi i smanjuju ishemiju miokarda [11].

Liječnici mogu razlikovati STEMI od NSTEMI pomoću EKG-a koji bilježi električnu aktivnost srca. Budući da NSTEMI uzrokuje oštećenje srčanog mišića također se smatra srčanim udarom. Unatoč tome, NSTEMI ima više sličnosti s nestabilnom anginom i obično ima bolje ishode. NSTEMI rijetko dovodi do STEMI jer obično zahvaća različite krvne žile. NSTEMI je vjerojatniji u osoba s difuznom koronarnom bolešću. Ovaj oblik bolesti srca uključuje mrežu sličnih krvnih žila (nazvanih kolateralne žile) koje opslužuju srce samo povremeno. Nasuprot tome, STEMI će zahvatiti glavne koronarne arterije. Unatoč tome, ako NSTEMI uključuje djelomičnu blokadu glavne koronarne arterije, može napredovati do STEMI unutar sati, tjedana ili mjeseci ako se ne liječi pravilno [11].

6. Dijagnostika akutnog infarkta miokarda

Kako bi se postavila dijagnoza AIM uzima se pacijentova anamneza, analiza pacijentovih tegoba, radi se klinički pregled i prati se klinička slika pacijenta. Nadalje, prate se karakteristične EKG promjene te vrijednosti srčanih enzima u serumu specifičnih za oštećenje miokarda [12].

Kod oštećenja srca i kao jedan od prediktora za postavljane dijagnoze AIM prate se vrijednosti srčanih troponina. Troponini su proteini koji reguliraju mišićnu kontrakciju. Srčani troponini miokarda su troponin T, I, C [13].

Laboratorijske pretrage koje se također koriste u dijagnostici AIM jesu: troponin kreatinkinaza (CK), laktat dehidrogenaza (LDH). Kod pacijenata je od ostalih laboratorijskih nalaza potrebno provjeriti sedimentaciju eritrocita (SE), aspartat aminotransferazu (AST), broj leukocita te veliki koagulogram [12].

6.1. Neinvazivne pretrage

Neinvazivne pretrage koje se koriste u dijagnostici kardiovaskularnih bolesti su:

Elektrokardiogram (EKG)

Ehokardiografija (ultrazvuk srca)

RTG snimka srca i pluća

Ergometrija

Holter (dvadeset četverosatno snimanje EKG -a) [10].

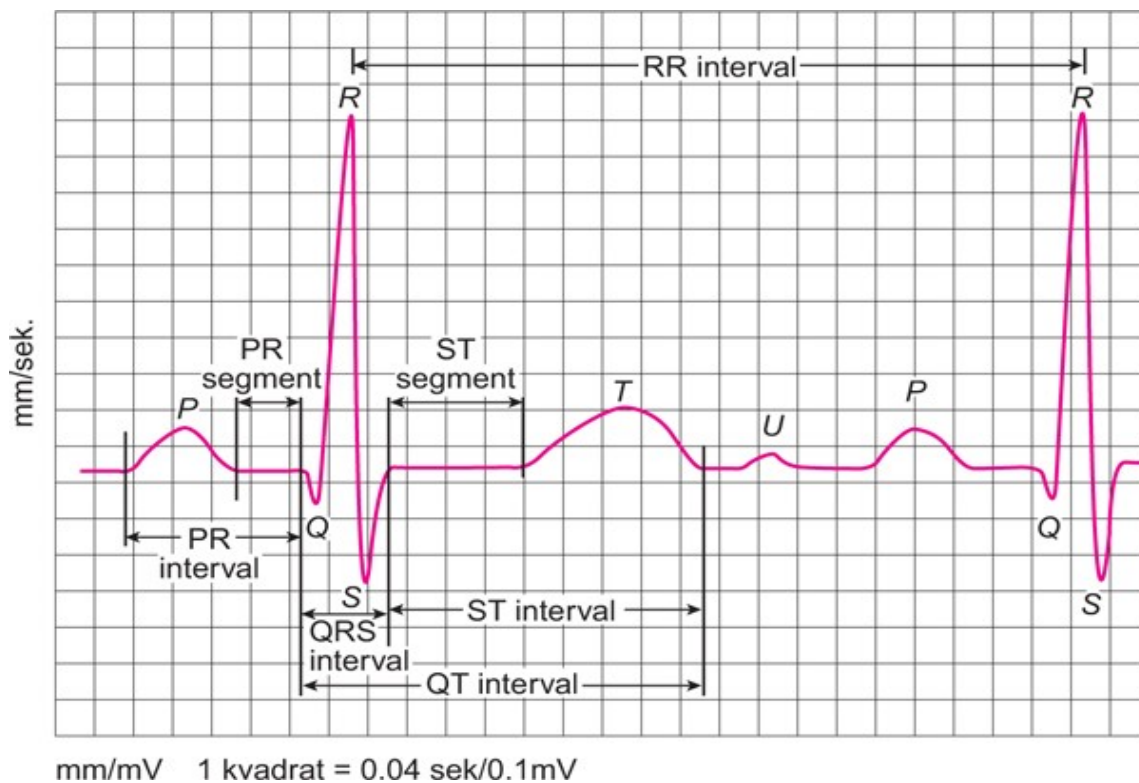
Kod većine pacijenata koji se jave s tegobama karakterističnim za AIM, EKG će dati točnu dijagnozu. Karakteristične EKG promjene prate infarkt miokarda i najranije promjene moguće je zabilježiti u samom početku [1].

Obzirom na pristupačnost pretrage, jeftinu cijenu i učinkovitost, EKG predstavlja vrijednost u dijagnostici AIM [14].

Promjene u EKG nalazu koje upućuju na AIM su:

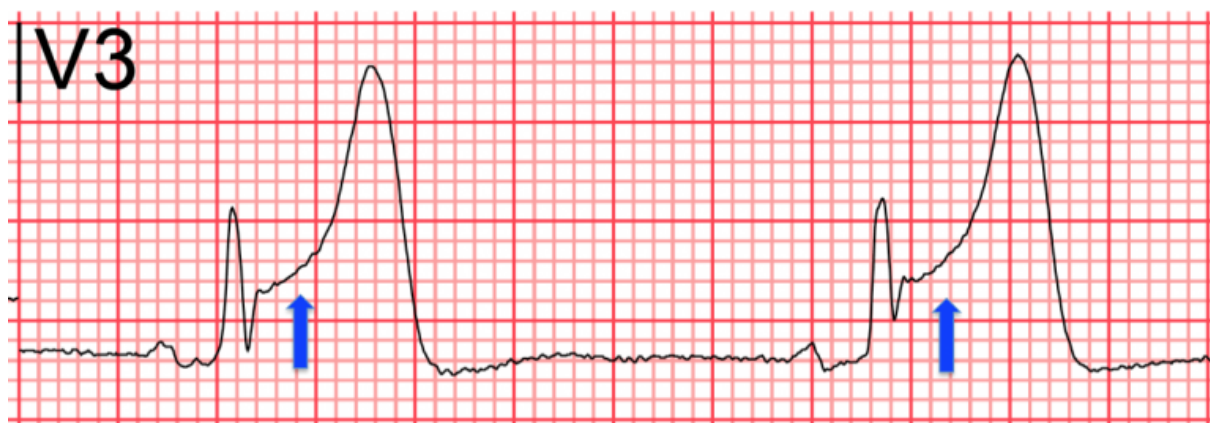
- Elevacija T vala nakon čega dolazi do inverzije T vala
- Elevacija ST segmenta
- Depresija ST segmenta
- Pojava novih Q valova [14].

Uredan EKG nalaz prikazan je na slici 6.1.1., dok je na slici 6.1.2. prikazan EKG nalaz karakterističan za STEMI.



Slika 6.1.1 EKG valovi urednog nalaza

Preuzeto na: <http://www.msd-prirucnici.placebo.hr/msd-prirucnik/kardiologija/kardioloske-dijagnosticke-pretrage/elektrokardiografija>, 03.09.2023.



Slika 6.1.2. EKG nalaz kod STEMI

Preuzeto na: <https://www.ecgmedicaltraining.com/what-is-a-stemi/>, 03.09.2023.

6.2. Invazivne pretrage

Koronarografija

Perkutana koronarna intervencija (PCI)

Koronarografija je selektivna angiografija koronarnih arterija. Invazivna je pretraga i zlatni je standard u anatomskom istraživanju koronarnih arterija. Osim dijagnostičke svrhe, pruža mogućnost indikacije moguće perkutane ili kirurške revaskularizacije. Unatoč svojoj invazivnosti učestalo se koristi s vrlo niskom stopom komplikacija [15].

Osigurani sterilni uvjeti, lokalna anestezija na mjestu arterijskog pristupa u salama za izvođenje koronarografije preduvjet su za izvođenje postupka. Tim koji sudjeluje u izvođenju postupka jesu liječnici, medicinske sestre/tehničari te inženjeri radiologije [16].

Podvrgavanje koronarografiji mora biti opravdano i indicirano obzirom na invazivnost. Istraživanja pokazuju da se pretrazi podvrgavaju i pacijenti koji nemaju opstruktivnu bolest koronarnih arterija. [17].

Od 1. ožujka 2019. godine do 31. prosinca 2020. godine provedeno je istraživanje na kardiološkim odjelima Opće bolnice Idrissa Pouye i bolnice Aristide Le Dantec u Dakaru u kojem je sudjelovalo 143 bolesnika upućenih na koronarnu angiografiju [17].

Koronarnom angiografijom otkriveno je da je 58,74% upućenih bolesnika imalo potvrđenu dijagnozu. Uzevši u obzir da je ostatak pacijenata bio izložen invazivnom zahvatu nepotrebno, svakako je potrebna bolja klinička i neinvazivna obrada pacijenata prije izlaganju koronarografiji [17].

Unatoč invazivnosti, koronarografijom se smanjila smrtnost pacijenata s 30% na 4%.

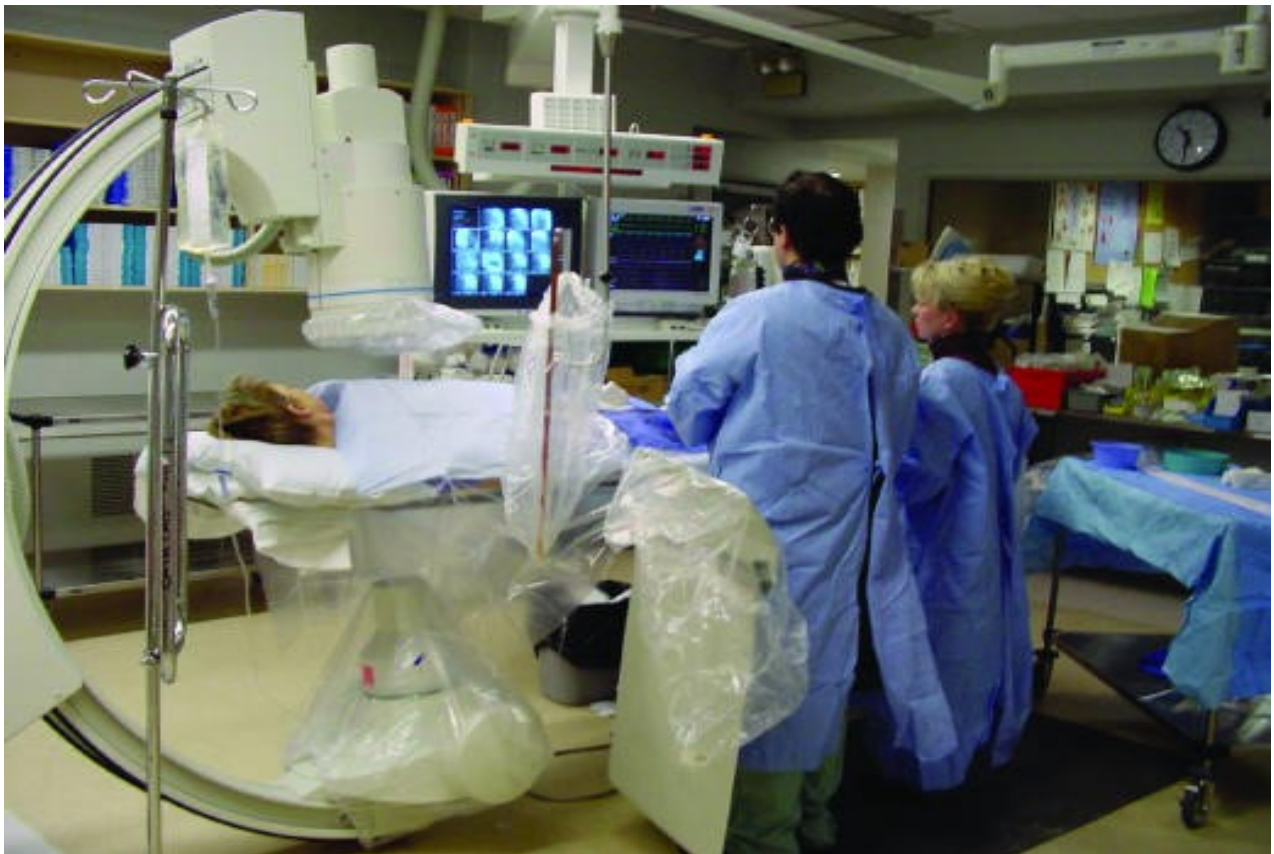Kako se kod koronarografije koristi kontrastno sredstvo moguće komplikacije su mučnina, kašalj i alergijske reakcije. Nadalje, ostale komplikacije uključuju oštećenje arterije, krvarenje, hematom. Teške komplikacije kao što je srčani arrest, stanje šoka te problemi s bubrezima rijetko se javljaju [18].

Perkutana koronarna intervencija (PCI) ne kirurški je, ali invazivan postupak kojim se nastoji ublažiti suženje ili okluzija koronarne arterije. Rezultat zahvata jest poboljšanje prokrvljenosti ishemijskog tkiva. Najčešće se postupak provodi „baloniranjem“ suženog segmenta ili postavljanjem stenta kako bi osigurala prohodnost arterije [19].

Glavna indikacija za PCI jest ublažavanje angioznih simptoma. Kao i kod koronarografije, potreban je arterijski pristup- femoralni, brahijalni ili radijalni kroz koju se uvodi kateter koji se nježno zahvaća na početku koronarne arterije. U tijeku zahvata, prati se arterijski krvni tlak pacijenta.

Komplikacije koje su rjeđe, a povezane su sa zahvatom mogu biti: smrtni ishod kod 0,2% pacijenata, AIM (1%), embolični moždani udar (0,5%), sistemsko krvarenje (0,5%) [20].

Na slici 6.2.1. prikazan je postupak kod PCI.



Slika 6.2.1. Postupak perkutane koronarne intervencije

Preuzeto na: <https://www.ncbi.nlm.nih.gov/pmc/articles/PMC514052/>, 05.09.2023.

7. Liječenje akutnog infarkta miokarda

Ključ liječenja oboljelih od AIM jest zapravo vrijeme. Zdravstveni djelatnici, posebice medicinske sestre/tehničari koji rade u hitnoj službi moraju znati prepoznati simptome i biti svjesni važnosti brze i točne trijaže pacijenata. Potrebno je pravilno reagiranje i prepoznavanje simptoma kako bi se liječenje oboljelog od AIM moglo odraditi unutar preporučenog vremenskog okvira. Budući da je AIM opasno stanje po život s mogućim teškim komplikacijama, pacijenti oboljeli od AIM zahtijevaju skrb u jedinicama intenzivnog liječenja [21].

Neposredno liječenje AIM uključuje davanje pacijentu aspirina ili trombolitičkih lijekova unutar 3 sata od početka simptoma kako bi se spriječilo zgrušavanje krvi, nitroglicerina za suzbijanje bolova u prsima, antihipertenziva za snižavanje krvnog tlaka te primjenu kisika [22].

Za svakog je pacijenta potreban individualan pristup kod zbrinjavanja AIM obzirom na hitnost i potrebe kliničkog zbrinjavanja. Tako je za svakog pacijenta potrebno odrediti koristi i rizike od liječenja [18].

Bol, nedostatak zraka i tjeskoba javljaju se kod AIM jer su povezani sa simpatičkim uzbuđenjem kod pacijenta koje uzrokuje vazokonstrikciju i povećano opterećenje srca. Stoga se kod liječenja AIM mogu koristiti intravenski opiodi zbog smanjivanja ovih tegoba [18].

Nitrati:

Nitrati su skupina vazodilatatora koji imaju ulogu u širenju vena i arterija. Kod liječenja AIM intravenski nitrati učinkovitiji su od sublingvalnih obzirom na ublažavanje simptoma i regresije ST depresije kod NSTEMI. Doza se smanjuje sukladno kliničkoj slici; prate se simptomi bolesnika i krvni tlak te pojava eventualnih nuspojava poput hipotenzije i glavobolje [21].

Beta blokatori:

Beta blokatori su lijekovi koji smanjuju potrošnju kisika miokarda na način da snižavaju puls, krvni tlak i kontraktilnost miokarda. Kontraindicirani su kod sumnje na koronarni vazospazam [21].

Inhibicija trombocita:

Aspirin utječe na liječenje tako da inhibira proizvodnju tromboksana A₂ tijekom cijelog životnog vijeka trombocita. Aspirin se preporučuje i kod STEMI i NSTEMI u udarnoj dozi od 150 mg do 300 mg. Također, preporuka je da se koristi doživotno kao doza održavanja [21].

Antiagregacijski lijekovi

Antiagregacijski lijekovi inhibitori su ADP receptora P₂y₁₂ na trombocitima.

Inhibitori receptora P₂y₁₂ smanjuju rizik od ishemijskih kardijalnih i moždanih zbivanja.

U ovoj skupini lijekova najčešće se upotrebljavaju klopidogrel, prasugrel i tikagrelor [21].

Statini:

Skupina lijekova kojima se smanjuje LDL i stabiliziraju aterosklerotični plakovi [21].

Reperfuzijska terapija fibrinolitikima indicirana je kod bolesnika sa simptomima ishemije koji su kraći od 12 sati i perzistentne elevacije ST spojnice.

Terapija fibrinolitikima preporuka je kod STEMI u slučaju da PCI nije moguće napraviti unutar 120 minuta od postavljene dijagnoze.

Svakako je i nakon učinjene fibrinolize pacijenta potrebno transportirati u zdravstvenu ustanovu koja nudi mogućnost obavljanja PCI [21].

Pacijenti koji se podvrgavaju spomenutom PCI postupku potrebno je liječiti dvostrukom antitrombocitnom terapijom - peroralnim aspirinom, inhibitorom P₂y₁₂ te parenteralnim antikoagulansom [21].

8. Komplikacije akutnog infarkta miokarda

Unatoč poboljšanju u medicinskoj terapiji i skrbi oboljelih od KVB, posebice nakon pojave PCI, kod oboljelih pacijenata može doći do komplikacija nakon AIM. Ranim uočavanjem simptoma i prepoznavanjem komplikacija te hitnim zbrinjavanjem pacijenata moguće je smanjiti smrtnost od komplikacija AIM [23].

Komplikacije se mogu podijeliti na:

- Mehaničke - kardiogeni šok, ruptura miokarda, ventrikularna aneurizma, ventrikularni septalni defekt
- Električne - bradiaritmije, tahiaritmije, blok grane snopa
- Upalne - perikarditis, Dresslerov sindrom
- Ishemijske - postinfarktna angina, reinfarkt
- Embolijske - sistemska embolija, muralni tromb [23].

Kardiogeni šok jest najteža komplikacija kod AIM. Uzrok kardiogenog šoka jest disfunkcija lijeve klijetke nakon opsežnog infarkta, ruptura ventrikularnog septuma itd.

Kod kardiogenog šoka dolazi do neadekvatne tkivne perfuzije zbog niskog minutnog volumena srca. Simptomi su hipotenzija, tahikardija, hladna i orošena koža, smanjeno izlučivanje urina, promjene stanja svijesti [23].

9. Sestrinske dijagnoze i intervencije

Sestrinske dijagnoze kod oboljelih od akutnog infarkta miokarda su:

- Akutna bol
- Smanjeno podnošenje napora
- Strah
- Smanjen minutni volumena srca
- Rizik od neučinkovite perfuzije tkiva
- Neupućenost [24].

Zadaci medicinske sestre/tehničara kod zbrinjavanja oboljelog od AIM odnose se na snimanje EKG-a, postavljanje venskog puta pacijentu, uzimanje uzoraka krvi, primjene peroralne, intravenske ili terapije kisikom prema odredbi liječnika, praćenje vitalnih vrijednosti pacijenta (krvni tlak, puls, disanje, temperatura) te zasićenost krvi kisikom [24].

Nadalje, medicinska sestra/tehničar kod oboljelog od AIM provodi sljedeće: procjenu pacijentova stanja na način da se oslušuju zvukovi koje pacijent proizvodi, praćenje promjena u mentalnom sustavu, uočavanje otežanog disanja, praćenje izlučivanja mokraće i pojave edema kako bi se moguće komplikacije pravodobno uočile [24].

Nadalje, potrebno je praćenje razine, lokalizacije, intenzitet i trajanje boli putem vizualno-analogne (VAS) skale kako bi se što prije bol otklonila i time smanjila pacijentova tjeskoba i nelagoda.

Pružanje emocionalne podrške oboljelima od AIM od iznimne je dobrobiti za pacijenta jer je infarkt miokarda uznemirujuće iskustvo, a emocionalna podrška pomaže smanjiti tjeskobu te olakšati suočavanje s bolešću. Također, podršku je potrebno pružiti i obitelji oboljelog. Također, obitelj sudjeluje u edukaciji po otpustu pacijenta kući po pitanju same dijagnoze, nastavka liječenja, uzimanju terapije, promjene načina prehrane i stila života [24].

9.1. Savjetodavna uloga medicinskih sestara

Odgovarajuće zdravstveno obrazovanje osim što doprinosi zdravstvenom stanju i ponašanju pacijenta, pomaže i u smanjenju financijskih troškova zdravstvenog sustava.

Važnost medicinskih sestara u pružanju zdravstvenih informacija pacijenata s infarktom miokarda u akutnoj, subakutnoj i postakutnoj fazi od iznimne je važnosti za sam tijek oporavka pacijenta [25].

Provedeno je istraživanje na 288 bolesnika s infarktom miokarda, 145 članova njihovih obitelji te 40 medicinskih sestara kardioloških jedinica koje je imalo za cilj identificirati i usporediti percepciju pacijenata, članova njihovih obitelji te medicinskih sestara o potrebama učenja oboljelih od AIM. Podaci su prikupljeni anektiranjem sudionika.

Analizom podataka rezultati istraživanja pokazali su kako su potrebe za učenjem bolesnika s infarktom miokarda visoke prema percepciji samih bolesnika, članova obitelji i medicinskih sestara. Postojale su razlike u prioritetu učenja koje je pacijentu potrebno dati u odnosu na bolest i proces ozdravljenja.

Informiranje pacijenata o samom tijeku hospitalizacije, o anatomiji i fiziologiji srca, psihološkim čimbenicima, čimbenicima načina života, informacije o lijekovima, prehrani i fizikalnim aktivnostima te upravljanje simptomima pokazalo se kao izrazito važno za sve ispitanike. Ovim se istraživanjem potvrdila važnost zdravstvenog odgoja pacijenata oboljelih od AIM i važnost uključenosti medicinskih sestara/tehničara u edukaciji [25].

10. Sekundarna prevencija

Sekundarnom se prevencijom nastoji spriječiti novi kardiovaskularni događaj kod pacijenata koji su već imali AIM [18].

Dokazano je kako pacijenti koji nisu prošli program kardiovaskularne rehabilitacije imaju veću kardiovaskularnu smrtnost.

Kardiovaskularnom se rehabilitacijom nastoji zadržati pacijentovo fizičko i psihosocijalno zdravlje kako bi se pospješio oporavak i kvaliteta života oboljelog [18].

Ciljevi kardiovaskularne rehabilitacije:

Medicinski- sprečavanje aterosklerotskog napretka, poboljšanje funkcije srčanog mišića, smanjenje reinfarkta [18].

Psihološki- povratak vlastitog samouvjerenja, stvaranje pozitivne slike o sebi, smanjenje anksioznih i tjeskobnih situacija [18].

Ponašajni- pridržavanje dobivenih uputa o promjeni načina života - promjena prehrambenih navika, izbacivanje štetnih navika poput pušenja, konzumacije alkohola, bavljenje tjelesnom aktivnošću [18].

Socijalni - povratak svakodnevnim aktivnostima, vraćanje radnih sposobnosti [18].

Za zdravstveni sustav - smanjenje potrebe za ponovnom hospitalizacijom, smanjenje troškova liječenja [18].

Programi sekundarne prevencije kroz kardiovaskularne rehabilitacije u RH provode se kroz 21 dan bolničkog liječenja u za to namijenjenim zdravstvenim ustanovama. Tako se u RH pacijenti upućuju u Specijalnu bolnicu za medicinsku rehabilitaciju Krapinske Toplice i Specijalnu bolnicu za medicinsku rehabilitaciju, bolesti srca, pluća i reumatizma-Thalassotherapie Opatija) dok se pacijenti niskog i umjerenog rizika upućuju na tromjesečnu rehabilitaciju Poliklinike za prevenciju kardiovaskularnih bolesti i rehabilitaciju u Zagrebu [18].

Tjelovježba je temelj kardiovaskularne rehabilitacije, no promjena stila života i životnih navika ključna je kako bi se spriječila daljnja kardiovaskularna zbivanja [18].

Redovito kontroliranje krvnog tlaka s vrijednostima do 140/90 mmHg, kontrola LDL-kolesterola, prestanak pušenja, kontrola glikemije kod dijabetičara, izbjegavanje alkohola, reguliranje unosa soli, uvođenje prehrane voćem i povrćem, smanjenje tjelesne mase, redovita tjelesna aktivnost te očuvanje i poboljšanje psihičkog zdravlja neizostavni su zadaci kod oboljelih pacijenta a mogu doprinijeti očuvanju postojećeg zdravlja i kvaliteti života [18].

Osim spomenutih mjera, kao sekundarna prevencija svakako obuhvaća i uzimanje farmakoloških sredstava prema odredbi liječnika [18].

11. Prikazi slučaja

Prikaz slučaja 1

Gospođa K.G., rođena 1949. godine upućena 12.11.2022. godine Hitnom medicinskom službom (HMP) u Hitnu internističku ambulantu zbog bolova u prsištu. Dolazi u pratnji sina. Liječnik uzima anamnezu i vrši klinički pregled. Pacijentica navodi da su bolovi počeli oko 04 h te se širili u lijevu ruku, na VAS ocjenjuje bolove jačinom 7/10. Bol je jača na dodir, negira traumatu, navodi mučninu i preznojavanje, negira dispneju, negira gubitak svijesti. Navodi da je kod kuće kontrolirala krvni tlak koji je bio urednih vrijednosti. Bez drugih tegoba. Cijepljena protiv koronavirusa (SARS-CoV-2).

2017. hospitalizirana na odjelu Neurologije zbog vrtoglavice. Funkcije i navike su uredne, ovisnosti negira. Alergije na lijekove negira.

Kod dolaska RR 180/100 mmHg. c/p 92/min, RF 16/min, SpO₂ 98%, T 35,4°C.

Prisebna, kontaktibilna, samostalno pokretna, afebrilna, eupnoična u mirovanju, koža i vidljive sluznice urednog kolorita, dobro hidrirane. Vrat uredne pomičnosti, vratne vene kolabirane.

Srce: akcija ritmična, tonovi jasni. Pluća: normalan šum disanja. Toraks bolan na palpaciju. Abdomen u razini prsnog koša, mekan, peristaltika čujna, bezbolan na palpaciju.

Ekstremiteti simetrični, obostrano diskretni tjestasti edemi, palpabilne periferne pulzacije.

Učini se 12 kanalni EKG zapis na kojem liječnik očitava: frekvencija 85/min, fiziološka el. os, PR 0,16 s, denivelacija ST spojnice. Postavi se venski put, kontroliraju se krvni nalazi.

Pacijentica se i dalje žali na bolove te dobiva ordiniranu terapiju: Andol 300mg, Prilen 5mg, Normabel 5mg te Analgin 1 ampulu u 100ml 0,9% NaCl intravenozno. Obavi se rendgenska (RTG) snimka srca i pluća. Svi nalazi uredni izuzev hsTn čije vrijednosti iznose 142.2 ng/L. Kontrolira se ponovno nalaz troponina te se pacijentica zaprima na odjel Jedinice za intenzivno liječenje (JIL)- interna.

Kod dolaska u JIL, pacijentica navodi da su bolovi još prisutni- ocjenjuje 4/10 na VAS. Nakon premještanja, pacijenticu se priključi na stalni monitoring. RR 160/100 mmHg, c/p 81/min, afebrilna, SpO₂ 98%. Dobila Nitrolingual 2 potiska sublingvalno. Uveden trajni urinarni kateter i uzeta urinokultura. Kasnije bolovi popustili. Kontroliraju se krvni nalazi drugi dan. Planira se koronarografija te je pacijentica obaviještena i pripremljena.

14.11.2022. premještena u Županijsku bolnicu Čakovec radi koronarografije.

Prikaz slučaja 2

Gospodin K.M, rođen 1968. godine dovezen 05.03.2023. u 11:50 h putem HMS u Hitnu internističku ambulantu zbog infarkta. Liječnik uzima anamnezu te vrši klinički pregled. Unatrag 5 dana imao je bolove u središtu prsnog koša sa širenjem prema lijevoj ruci te prema lijevoj nozi. Bolovi su bili učestali te su jučer prestali. Imao je omaglice, tijekom prijevoza HMS imao kratkotrajnu sinkopu, bez aritmije. HMS kontaktirao Županijsku bolnicu (ŽB) Čakovec te nije indicirana hitna PCI. Kod dolaska pacijent negira bolove, ne diše otežano. Pri svijesti, kontaktibilan, afebrilan, eupnoičan u mirovanju. Ne puši, ne konzumira alkohol.

RR 110/70 mmHg, SpO2 95%, koža i vidljive sluznice urednog kolorita, dobro hidrirane, vrat uredne pomičnosti, vratne vene kolabirale. Srce: akcija ritmična, tonovi jasni, šumova nema. Pluća: normalan šum disanja. Abdomen: mekan, bezbolan na palpaciju, jetra i slezena ne palpaju se uvećanima, peristaltika čujna. Ekstremiteti: simetrični, bez edema, palpabilnih perifernih pulzacija.

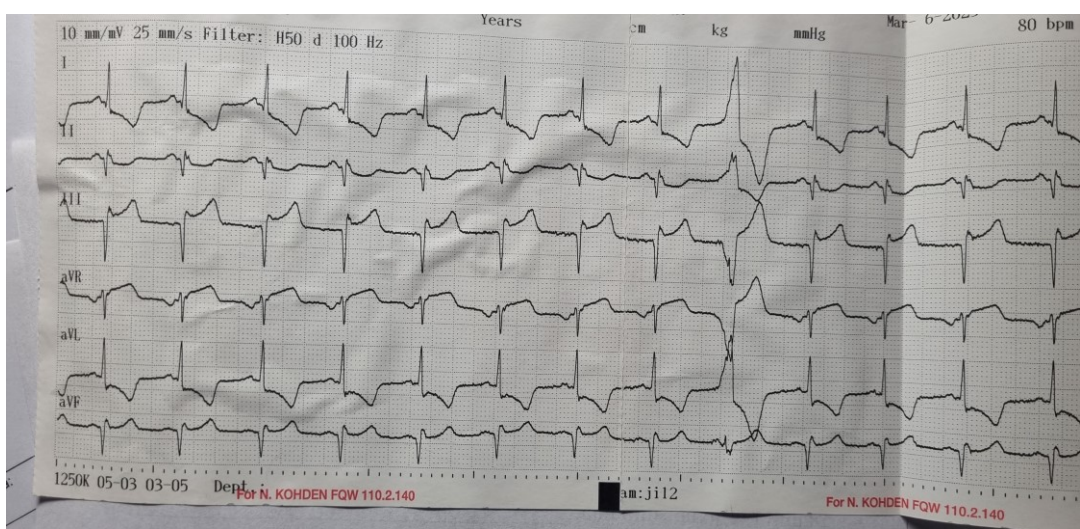
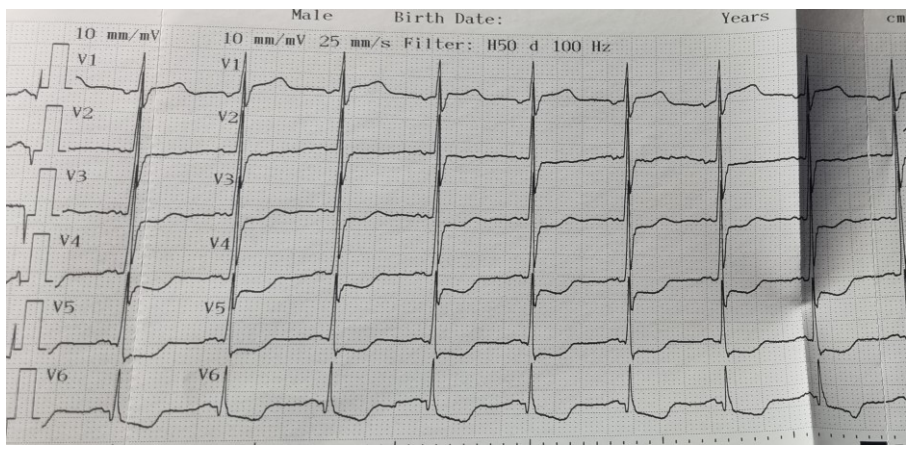
Pacijentu se radi 12 kanalni EKG na kojem liječnik očitava: sinus ritam, frekvencija 110/min, ST elevacija inferiorno uz Q zubac, ST denilevacija u V2 uz viši R zubac. Dvanaest odvodni EKG nalaz pacijenta prikazan je na slici 11.1.

Od ostale dijagnostike radi se RTG srca i pluća, kontrolira se laboratorijska dijagnostika, uzima se brzi antigenski test na SARS-CoV-2 te se indicira prijem u Jedinicu intenzivnog liječenja (JIL).

Kod dolaska u JIL pacijent je kontaktibilan, eupnoičan u mirovanju, negira bolove, na kontinuiranom monitoringu, RR 105/65 mmHG, cp oko 80/min, SpO2 98%, afebrilan. Na snimci srca i pluća ne vidi se infiltrata. Sjena srca veličinom u granicama normale. Kupole ošita uredno svedene. Od laboratorijske dijagnostike nalaz troponina T iznosi 17404.2 i C-reaktivnog proteina (CRP) 55,1. Ostali nalazi uredni.

Ordiniran mu je UZV srca, uvedena mu je antikoagulantna i antibiotska terapija te dogovorena koronarografija u ŽB Čakovec 08.03.2023.

Obavio je koronarografiju kojom je nađena teška, difuzna trožilna bolest; intervencija nije učinjena.



Slika 11.1 Dvanaest odvodni EKG nalaz pacijenta [Izvor: autor- M.J.]

12. Zaključak

Modernizacija života, ubrzan životni tempo, prakticiranje brze hrane i izbjegavanje tjelesnih aktivnosti dovelo je do povećanja razvoja kardiovaskularnih bolesti. Sve veći broj ljudi susreće se sa zdravstvenim tegobama povezanim upravo spomenutim životnim promjenama. Sukladno tome, povećava se i broj oboljelih od AIM.

Kako je u radu i spomenuto, postoje čimbenici rizika koji se ne mogu promijeniti- dob, spol i obiteljska anamneza, no na veliku većinu čimbenika se može utjecati i samim time smanjiti mogućnost obolijevanja.

Pacijenti koji se javljaju u zdravstvene ustanove sa simptomima karakterističnim za AIM zahtijevaju brzu obradu, praćenje kliničke slike i odgovarajući pristup liječenju ovisno o konačnoj dijagnozi.

Kod postavljanja dijagnoze AIM ključnu ulogu ima EKG te praćenje vrijednosti troponina T. Način liječenja određuje se postavljanjem konačne dijagnoze, vremenom od početka pojave simptoma i pacijentovom kliničkom slikom.

Osim direktne skrbi zdravstvenih djelatnika u samom procesu liječenju oboljelih od AIM, praćenje kliničke slike te pravovremeno prepoznavanje promjena stanja i simptoma od iznimne je važnosti kako bi se spriječile smrtonosne komplikacije. Nadalje, neizostavna je i psihička podrška kojom zdravstveni djelatnici mogu pozitivno utjecati na oboljele od AIM.

Pacijenti oboljeli od AIM, skloni su reinfarktu ili simptomima KVB. Upravo zbog toga, od iznimne je važnosti rehabilitacija oboljelih i sekundarna prevencija kojom se može osigurati kvaliteta života pacijenata. Edukacija koju pružaju medicinske sestre/tehničari uvelike može olakšati pacijentima prilagodbu na novonastalu životnu situaciju, a proučenom literaturom moguće je uvidjeti kako oboljeli od AIM i njihove obitelji zaista imaju potrebe za učenjem.

13. Literatura

- [1] OJ. Mechanic, M. Gavin, S A. Grossman: Acute Myocardial Infarction. In: StatPearls [Internet]. Treasure Island (FL): StatPearls Publishing. 2022 Aug
- [2] Hrvatski zavod za javno zdravstvo: Kardiovaskularne bolesti u Republici Hrvatskoj. Zagreb, 2022.
- [3] F. Sanchez Vaca, B. Bordoni: Anatomy, Thorax, Mitral Valve. 2023 Jul 24. In: StatPearls [Internet]. Treasure Island (FL): StatPearls Publishing; 2023 Jan
- [4] V. Rathore, N. Singh, R. Mahat: Risk Factors for Acute Myocardial Infarction: A Review. EJMI. 2018; 2(1): 1-7
- [5] T. Krčmar: Što je muškarac bez stenta? Kako dugoročno liječiti bolesnike nakon preboljelog infarkta miokarda?, Medicus, vol.25, br. 2 Kardiologija danas, str. 159-166, 2016
- [6] MF. Ranthe, JA. Petersen, H. Bundgaard, J. Wohlfahrt, M. Melbye, HA. Boyd: A detailed family history of myocardial infarction and risk of myocardial infarction--a nationwide cohort study. PLoS One. 2015 May 26;10 (5)
- [7] BA. Elkhader, AA. Abdulla, MA. Ali Omer: Correlation of Smoking and Myocardial Infarction Among Sudanese Male Patients Above 40 Years of Age. Pol J Radiol. 2016 Mar 30;81:138-40
- [8] A. Sharma i suradnici: Global Awareness of Myocardial Infarction Symptoms in General Population: a Systematic Review and Meta-Analysis. Korean Circ J. 2021 Dec; 51 (12):983-996.
- [9] KH. Ängerud i suradnici: Symptoms of Acute Myocardial Infarction as Described in Calls to Tele-Nurses and in Questionnaires: A Mixed-Methods Study. J Cardiovasc Nurs. 2023 Mar-Apr 01;38 (2):150-157
- [10] RN. Sweis, A. Jivan: Pregled akutnih koronarnih sindroma (ACS). HeMed: dostupno na: <https://www.hemed.hr/Default.aspx?sid=15102>

- [11] H. Basit, A. Malik, MR. Huecker: Non–ST-Segment Elevation Myocardial Infarction. In: StatPearls [Internet]. Treasure Island (FL: StatPearls Publishing; 2023 Jan
- [12] S. Aydin, K. Ugur, S. Aydin, I. Sahin, M. Yardim: Biomarkers in acute myocardial infarction: current perspectives. *Vasc Health Risk Manag*: 2019 Jan 17;15:1-10.
- [13] JM. Potter, PE. Hickman, L. Cullen: Troponins in myocardial infarction and injury. *Aust Prescr*. 2022 Apr; 45 (2):53-57.
- [14] A. Taherinia i suradnici: Diagnostic value of standard electrocardiogram in acute right ventricular myocardial infarction. *Eur J Transl Myol*. 2019 May 22; 29 (2):8184
- [15] O. Gach i suradnici: Coronarographie diagnostique [Diagnostic coronarography]. *Rev Med Liege*. 2019 Sup; 74 (S1):S17-S21
- [16] M. Kolakušić, M. Tomić: KORONAROGRAFIJA KAO ELEKTIVNA METODA OTKRIVANJA BOLESTI KORONARNIH ARTERIJA. *Zdravstveni glasnik*, vol.6, br. 1, str. 42-50, 2020.
- [17] PC. Hessou: Coronary Angiography: Indications, Results and Cost-Effectiveness in the Diagnosis of Stable Angina Pectoris in Two Hospitals in Senegal. *World Journal of Cardiovascular Diseases*, Vol.11 No.8 , August 2021
- [18] M. Ivanuša: Sekundarna prevencija nakon akutnog infarkta miokarda: važnost kardiovaskularne rehabilitacije i farmakološkog liječenja. *Medicus*, vol.24, br. 2 ASK niske doze, str. 127-132, 2015
- [19] M. Ahmad, P. Mehta, AKR. Reddivari, S. Mungee: Percutaneous Coronary Intervention. In: StatPearls [Internet]. Treasure Island (FL): StatPearls Publishing; 2023 Jan

- [20] M. Abubakar: Advancements in Percutaneous Coronary Intervention Techniques: A Comprehensive Literature Review of Mixed Studies and Practice Guidelines. *Cureus*. 2023 Jul 3; 15(7)
- [21] N. Ojha, AS. Dhamoon, R. Chapagain: Myocardial Infarction (Nursing). 2023 Aug 8. In: StatPearls [Internet]. Treasure Island (FL)
- [22] L. Lu, M. Liu, R. Sun, Y. Zheng, P. Zhang: Myocardial Infarction: Symptoms and Treatments. *Cell Biochem Biophys*. 2015 Jul; 72 (3):865-7.
- [23] A. Bajaj, A. Sethi, P. Rathor, N. Suppogu, A. Sethi: Acute Complications of Myocardial Infarction in the Current Era: Diagnosis and Management. *Journal of Investigative Medicine*, Vol. 63, Number 7, 2015.
- [24] OJ. Mechanic, M. Gavin, SA. Grossman, K. Ziegler: Acute Myocardial Infarction (Nursing). 2022 Aug 8. In: StatPearls [Internet]. Treasure Island (FL): StatPearls Publishing; 2023 Jan
- [25] E. Huriani: Myocardial infarction patients' learning needs: Perceptions of patients, family members and nurses. *Int J Nurs Sci*. 2019 May 21; 6 (3):294-299

14. Popis slika

<i>Slika 2.1 Građa srca. Dostupno na https://www.profil-klett.hr/svjetski-dan-srca-29-9-2020...</i>	2
<i>Slika 4.1. Najčešća projekcija bola kod akutnog infarkta miokarda. Dostupno na: https://www.zdravljesrca.com/zdravlje/srcani-udar/.....</i>	7
<i>Slika 6.1.1 EKG valovi urednog nalaza. Dostupno na: http://www.msd-prirucnici.placebo.hr/msd-prirucnik/kardiologija/kardioloske-dijagnosticke-pretrage/elektrokardiografija.....</i>	10
<i>Slika 6.1.2 EKG nalaz kod STEMI. Dostupno na: https://www.ecgmedicaltraining.com/what-is-a-stemi/,.....</i>	11
<i>Slika 6.2.1 Postupak kod perkutane koronarne intervencije. Dostupno na: https://www.ncbi.nlm.nih.gov/pmc/articles/PMC514052/</i>	13
<i>Slika 11.1 Dvanaest odvodni EKG nalaz pacijenta (Izvor: autor- M.J)</i>	22




SVEUČILIŠTE
SJEVER

IZJAVA O AUTORSTVU

Završni/diplomski rad isključivo je autorsko djelo studenta koji je isti izradio te student odgovara za istinitost, izvornost i ispravnost teksta rada. U radu se ne smiju koristiti dijelovi tuđih radova (knjiga, članaka, doktorskih disertacija, magistarskih radova, izvora s interneta, i drugih izvora) bez navođenja izvora i autora navedenih radova. Svi dijelovi tuđih radova moraju biti pravilno navedeni i citirani. Dijelovi tuđih radova koji nisu pravilno citirani, smatraju se plagijatom, odnosno nezakonitim prisvajanjem tuđeg znanstvenog ili stručnoga rada. Sukladno navedenom studenti su dužni potpisati izjavu o autorstvu rada.

Ja, MARTIN JAMBRIŠKO (ime i prezime) pod punom moralnom, materijalnom i kaznenom odgovornošću, izjavljujem da sam isključivi autor/ica završnog/diplomskog (obrisati nepotrebno) rada pod naslovom ZRAKŠIVENA NIJEGA ODREŠNIKA SI ALUJINIM NARODSKIM MOJAMA (upisati naslov) te da u navedenom radu nisu na nedozvoljeni način (bez pravilnog citiranja) korišteni dijelovi tuđih radova.

Student/ica:
(upisati ime i prezime)


(vlastoručni potpis)

Sukladno čl. 83. Zakonu o znanstvenoj djelatnosti i visokom obrazovanju završne/diplomske radove sveučilišta su dužna trajno objaviti na javnoj internetskoj bazi sveučilišne knjižnice u sastavu sveučilišta te kopirati u javnu internetsku bazu završnih/diplomskih radova Nacionalne i sveučilišne knjižnice. Završni radovi istovrsnih umjetničkih studija koji se realiziraju kroz umjetnička ostvarenja objavljuju se na odgovarajući način.

Sukladno čl. 111. Zakona o autorskom pravu i srodnim pravima student se ne može protiviti da se njegov završni rad stvoren na bilo kojem studiju na visokom učilištu učini dostupnim javnosti na odgovarajućoj javnoj mrežnoj bazi sveučilišne knjižnice, knjižnice sastavnice sveučilišta, knjižnice veleučilišta ili visoke škole i/ili na javnoj mrežnoj bazi završnih radova Nacionalne i sveučilišne knjižnice, sukladno zakonu kojim se uređuje znanstvena i umjetnička djelatnost i visoko obrazovanje.