

# Zdravstvena skrb bolesnika sa subduralnim hematomom

---

Švogor, Barica

Undergraduate thesis / Završni rad

2023

Degree Grantor / Ustanova koja je dodijelila akademski / stručni stupanj: **University North / Sveučilište Sjever**

Permanent link / Trajna poveznica: <https://um.nsk.hr/um:nbn:hr:122:772779>

Rights / Prava: [In copyright](#) / [Zaštićeno autorskim pravom.](#)

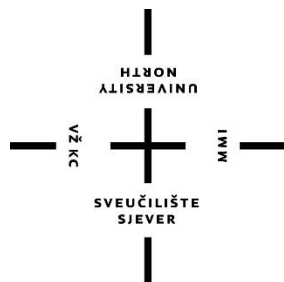
Download date / Datum preuzimanja: **2025-01-27**



Repository / Repozitorij:

[University North Digital Repository](#)





**Sveučilište  
Sjever**

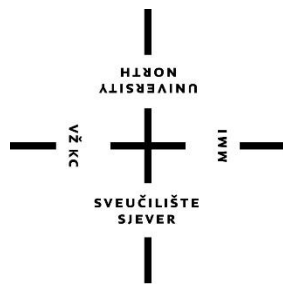
**Završni rad br. 1732/SS/2023**

**Zdravstvena skrb bolesnika sa subduralnim  
hematomom**

**Barica Švogor, 0336049497**

Varaždin, rujan 2023. godine





# Sveučilište Sjever

Odjel za biomedicinske znanosti

Završni rad br. 1732/SS/2023

## Zdravstvena skrb bolesnika sa subduralnim hematomom

### Student

Barica Švogor, 0336049497

### Mentor

Doc. prim. dr. sc. Nenad Kudelić, dr. med.

Varaždin, rujan 2023. godine

# Prijava završnog rada

## Definiranje teme završnog rada i povjerenstva

ODJEL Sestrinstvo

STUDIJ Stručni prijediplomski studij Sestrinstvo

PRISTUPNIK Barica Švogor

MATIČNI BROJ 0336049497

DATUM 18.07.2023.

KOLEGIJ Klinička anatomija

NASLOV RADA Zdravstvena skrb bolesnika sa subduralnim hematomom

NASLOV RADA NA ENGL. JEZIKU Health care for a patient with subdural hematoma

MENTOR Nenad Kudelić

ZVANJE docent

### ČLANOVI POVJERENSTVA

1. izv.prof.dr.sc. Marijana Neuberg, predsjednica
2. doc.dr.sc. Nenad Kudelić, mentor
3. Zoran Žeželj, pred., član
4. Valentina Vincek, pred., zamjenski član
5. \_\_\_\_\_

## Zadatak završnog rada

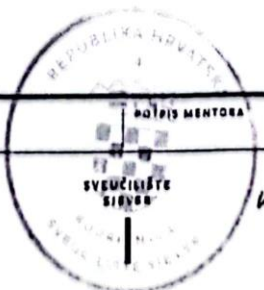
BROJ 1732/SS/2023

### OPIS

Traumatske kranio-cerebralne ozljede predstavljaju globalni, rastući javnozdravstveni problem jer pridonose smrtnosti i invalidnosti. Vodeći uzroci takvih ozljeda su prometne nesreće kod mlađih osoba, a padovi kod starijih. Traumatske ozljede glave se mogu podijeliti u zatvorene i otvorene. U zatvorene ubrajamo i subduralni hematom koji nastaje nakon snažnog udara kod kojeg usljed pomaka moždane mase dolazi do prekida mosnih vena ili površinskih ozljeda moždanog parenhima. S obzirom na vrijeme nastanka razlikujemo akutni, subakutni i kronični subduralni hematom. Simptomi koji se razvijaju variraju od vrlo blagih poput glavobolje, amnezije pa sve do težih poremećaja svijesti uključujući duboku moždanu komu. U postupku zbrinjavanja bolesnika važna je anamneza i heteroanamneza, a u dijagnostici prvenstveno kompjutorizirana tomografija, a u manjoj mjeri magnetna rezonanca. Za procjenu stanja svijesti koristi se Glasgow koma skala (GCS). Liječenje subduralnog hematoma provodi se konzervativno ili kirurško. U zbrinjavanju bolesnika bitan je individualan, holistički pristup, brza reakcija u hitnim situacijama. Uloga medicinske sestre je cjelovita skrb za pacijenta, od uzimanja anamneze, psihčke i fizičke pripreme za operacijski zahvat sve do poslijeoperacijske zdravstvene skrbi, planiranja i provođenja zdravstvene njege bolesnika.

ZADATAK URUČEN

19. 07. 2023.



## **Predgovor**

Hvala mentoru doc. prim. dr. sc. Nenadu Kudeliću na pruženoj podršci, pomoći i motivaciji tijekom pisanja završnog rada. Hvala svim mojim prijateljima, radnim kolegama, kolegama s fakulteta, a posebno se zahvaljujem cijeloj mojoj obitelji na pruženoj podršci, razumijevanju, strpljenu i svakoj riječi potpore za vrijeme cjelokupnog studiranja.

## Sažetak

Traumatske ozljede glave, nazvane „tiha epidemija“ predstavljaju rastući javnozdravstveni problem pridonoseći u najvećoj mjeri smrtnosti i invalidnosti. Prometne nesreće vodeći su uzroci traumatskih ozljeda glave kod mlađih ljudi, a padovi kod osoba starije dobi. Subduralni hematoma je krvarenje između meke i tvrde moždane ovojnice koje nastaje nakon snažnog udara sa pomakom moždane mase prilikom kojega dolazi do prekida mosnih vena ili površinskih ozljeda moždanog parenhima. S obzirom na vrijeme nastanka razlikujemo akutni, subakutni i kronični subduralni hematoma. Akutni subduralni hematoma najčešće zahtjeva hitan operacijski zahvat. Kronični subduralni hematoma nastaje 21. dan nakon ozljede glave i najviše pogađa stariju populaciju. Simptomi koji se javljaju variraju od vrlo blagih, poput glavobolje i mučnine, pa sve do težih poremećaja svijesti uključujući i duboku moždanu komu. Dijagnoza se postavlja pomoću kompjutorizirane tomografije. Kod procijene stanja svijesti najčešće se koristi Glasgow koma skala (GCS), a zadaća medicinske sestre/tehničara je stalna procjena vitalnih i neuroloških znakova. Liječenje subduralnog hematoma provodi se konzervativno i operacijsko.

U zbrinjavanju bolesnika bitan je individualan, holistički pristup te brza reakcija u hitnim situacijama. Uloga medicinske sestre/tehničara je pružanje cjelovite skrbi bolesniku, uzimanje anamneze, psihološka i fizička priprema pacijenata za operacijski zahvat te poslije operacijsko planiranje i provođenje zdravstvene skrbi.

**Ključne riječi:** subduralni hematoma, bolesnik, zdravstvena skrb, holistički pristup

## **Abstract**

Traumatic brain injuries, which are called „a silent epidemic“ are a growing public health problem and they are the main reason for death and disability. Their leading cause among young people are car accidents and falls among the elderly. A subdural hematoma is a type of bleeding which occurs between the dura mater and the pia mater. It happens after a heavy blow to the head which results in the tearing of bridging veins as a consequence of the brain movement or in the surface injuries of the brain parenchyma. Based on the time of their occurrence subdural hematomas can be acute, subacute and chronic. An acute subdural hematoma usually requires an emergency surgery. A chronic subdural hematoma usually occurs within 21 days after the head trauma and it mostly affects the elderly. Symptoms can vary from mild, such as headaches and nausea, to severe disorders of consciousness including a deep coma. A CT scan is used to make a diagnosis. In order to evaluate the state of consciousness the Glasgow Coma Scale (GCS) is used and nurses have to constantly assess patient`s vital and neurological signs. The medical treatment of a subdural hematoma can be conservative or surgical. Patient care requires an individual, holistic approach as well as a quick reaction in an emergency situation. The role of a nurse is to provide patients with comprehensive care, to take a patient history, to psychologically and physically prepare patients for an operation as well as to make postoperative plans and to implement health care.

**Key words:** subdural hematoma, patient, health care, holistic approach



## Popis korištenih kratica

<b>GCS</b>	<i>eng. Glasgow Coma Scale</i> - Glasgowska skala kome
<b>SDH</b>	Subduralni hematom
<b>EDH</b>	Epiduralni hematom
<b>ASDH</b>	Akutni subduralni hematom
<b>KSDH</b>	Kronični subduralni hematom
<b>EKG</b>	Elektrokardiografija
<b>CT</b>	Kompjuterizirana tomografija
<b>PV</b>	Protrombinsko vrijeme
<b>APTV</b>	Aktivirano parcijalno tromboplastinsko vrijeme
<b>MR</b>	Magnetna rezonanca
<b>GOS</b>	<i>eng. Glasgow Outcome Scale</i> - Glasgowska ljestvica ishoda
<b>JIL</b>	Jedinica intenzivnog liječenja
<b>KKS</b>	Kompletna krvna slika
<b>DVT</b>	Duboka venska tromboza
<b>VAS</b>	Vizualno – analogna skala
<b>ALT</b>	Alanin – aminotransferaza
<b>AST</b>	Aspartat – aminotransferaza
<b>CRP</b>	C – reaktivnoi protein
<b>GUK</b>	Glukoza u krvi

# Sadržaj

1. Uvod .....	1
2. Anatomija mozga .....	3
2.1. Moždane ovojnice .....	6
3. Subduralni hematom .....	9
3.1. Podjela subduralnog hematoma .....	9
3.2. Dijagnostika subduralnog hematoma .....	11
3.3. Klinička slika .....	13
3.3.1. Poremećaji svijesti .....	13
3.4. Liječenje .....	14
3.5. Komplikacije subduralnog hematoma .....	16
3.6. Prognoza .....	16
4. Zdravstvena skrb i postupci medicinske sestre/tehničara .....	18
4.1. Prijeoperacijska priprema bolesnika .....	19
4.1.1. Psihološka priprema za operacijski zahvat .....	19
4.1.2. Fizička priprema za operacijski zahvat .....	21
4.2. Poslijeoperacijska skrb za bolesnika .....	23
4.2.1. Premještanje bolesnika na odjel neurokirurgije .....	25
4.2.2. Poslijeoperacijske komplikacije i poteškoće .....	26
4.3. Prehrambene potrebe bolesnika sa subduralnim hematomom .....	30
5. Zaključak .....	34
6. Literatura .....	35

# 1. Uvod

Subduralni hematom je česti klinički entitet nakon traumatske ozljede glave nazvan i ekstraaksijalno krvarenje. Kod subduralnog hematoma dolazi do krvarenja između tvrde i meke moždane ovojnice. Uzroci nastanka hematoma mogu biti traumatske ozljede glave koje dovode do oštećenja krvnih žila ili površinskih ozljeda moždanog parenhima, a može se razviti i spontano uslijed povišenja intrakranijalnog tlaka te kod osoba na antikoagulantnoj terapiji. Javlja se s vjerojatnošću od 5-29% svih pacijenata s traumom glave. Traumatska ozljeda glave nazvana i „tiha epidemija“ u najvećoj mjeri pridonosi smrtnosti i invalidnosti. Ovisno o vremenu nastanka razlikujemo akutni, subakutni i kronični hematom [1].

Klinička slika ovisi o lokalizaciji i veličini hematoma te prisutnosti pridruženih cerebralnih oštećenja. Kod akutnog subduralnog hematoma (ASDH) dolazi do kvantitativnih poremećaja svijesti, a simptomi variraju od blagih poput glavobolje, amnezije pa sve do duboke moždane kome. Klinička slika kroničnog subduralnog hematoma (KSDH) ovisi o veličini i brzini nastanka hematoma. Osnovni simptom je glavobolja, nesvjestica i nestabilnost koji podsjećaju na demenciju te se lako može postaviti kriva dijagnoza [2].

Stanje svijesti najčešće se procjenjuje Glasgow koma ljestvicom (GCS) na skali od 3-15. Mjeri se otvaranje očiju, verbalni i motorički odgovor osobe. Blage ozljede (GCS 14-15) su obično povezane sa sportom i ozljede s potresom mozga koje karakterizira kratka promjena svijesti. Umjerene do teške ozljede (GCS 9- 13) obično se temelje na gubitku svijesti duljem od 30 min, najmanje jednom danu amnezije i rezultatima ispod 13 na GCS. Teške ozljede su povezane s ozbiljnim fizičkim i mentalnim oštećenjem i  $GCS < 8$  [3]. Najvažnija dijagnostička pretraga je kompjuterizirana tomografija (CT) kojom se identificira mjesto i debljina hematoma te pomak struktura središnje linije. Liječenje subduralnog hematoma provodi se konzervativno i operacijsko. Postoji nekoliko metoda kirurškog liječenja, ali zajedničko načelo je evakuacija hematoma [2].

Komplikacije koje se mogu javiti kod subduralnog hematoma, ali i nakon operacijskog zahvata su rezidualni hematom, infekcija, epilepsija, cerebralni edem, hemoragijski šok, povećani intrakranijalni tlak i brojne druge [2].

Medicinska sestra/tehničar najčešće prva dolazi u kontakt s bolesnikom te je usmjerena uspostavljanju dobrog odnosa, komunikacije, pružanju emocionalne potpore, empatije i profesionalnog pristupa kako bi uspostavila odnos povjerenja i na taj način smanjila strah kod bolesnika. Zdravstvena skrb je individualizirana i prilagođena bolesniku ovisno o težini njegovih simptoma te često zahtjeva brzu reakciju posebice u hitnim stanjima kao što je akutni subduralni hematoma koji predstavlja po život opasno stanje. Kod planiranja zdravstvene skrbi treba postaviti realne, ali i ostvarive ciljeve i intervencije koji će pridonijeti oporavku bolesnika. Medicinska sestra/tehničar u edukaciju, potporu i samu skrb za bolesnike uključuje obitelj da se unaprijedi kvaliteta života i smanji stres zbog trenutnog stanja i boravka u bolnici. Uloga medicinske sestre/tehničara je cjelovita skrb za bolesnika, od samog prijema u bolnicu, pripreme za operacijski zahvat pa sve do kraja operacijske skrbi.

## 2. Anatomija mozga

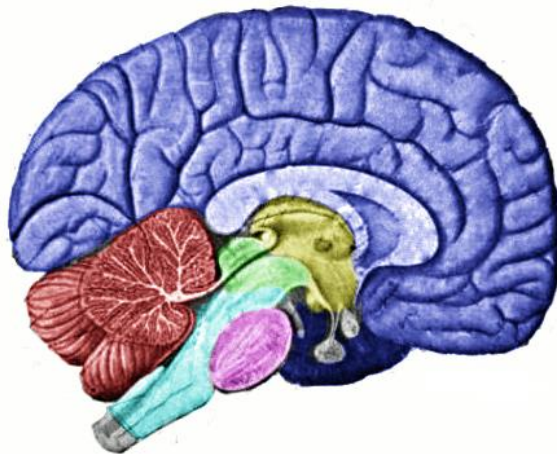
Mozak, *lat. encephalon*, teži svega 2% tjelesne mase, u prosjeku 1400 grama, a najveći i visokorazvijeni je dio središnjeg živčanog sustava. Mozak dijelimo na veliki i mali mozak te moždano deblo (slika 2.1.), a svaka polovica mozga (hemisfera) je podijeljena na režnjeve. Mozak je zaštićen koštanim dijelom, mozgovnim ovojnica te cerebrospinalnom tekućinom, likvorom. Mjesto je naše inteligencije i kontrolor je našega tijela [4].

1. Veliki mozak (*lat. cerebrum*) – ispunjava u najvećoj mjeri lubanjsku šupljinu, te obavlja moždane komore krajnjim mozgom (*lat. telencephalon*) i međumozgom (*lat. diencephalon*). Međumozak je smješten između srednjeg i velikog mozga, a dijeli se na brežuljak (*lat. thalamus*) i podbrežje (*lat. hypothalamus*) gdje se nalazi i hipofiza, žlijezda s endokrinim izlučivanjem. *Thalamus* svojim medijalnim dijelom obavlja treću moždanu klijetku. U njemu se nalaze središta za pokretanje i osjet. Hipotalamus je donji dio međumozga te se dolje i straga nastavlja na pokrov srednjeg mozga. Hemisfere velikog mozga su nepotpuno odijeljene uzdužnom pukotinom (*lat. fissura longitudinalis*) u kojoj se nalazi srpasta pregrada (*lat. falx cerebri*), a zajedno su povezane žuljevitim tijelom (*lat. corpus callosum*). Moždana kora (*lat. cortex cerebri*) građena je od sivih živčanih stanica, a različito su raspoređene u određenim područjima kore. Kora je debela dva do pet milimetara, a površina joj je zahvaljujući vijugama oko 2200 četvornih centimetara. Bijela tvar se nalazi ispod moždane kore, a građena je od izdanaka živčanih stanica koje oblikuju snopove kojima prolaze živčani impulsi. Unutar bijele tvari nalaze se i nakupine sive tvari koje služe usklađivanju osnovne tjelesne motorike. Površina mozga je naborana u vijuge, *lat. gyri*, a one su odijeljene brazdama, *lat. sulci*. Ispred središnje brazde je *lat. gyrus praecentralis* (precentralna vijuga) gdje se nalaze motorički centri, a iza središnje brazde se nalazi postcentralna vijuga (*lat. gyrus postcentralis*) u kojoj su smješteni primarni osjetni centri [5].
2. Mali mozak (*lat. cerebellum*) – smješten je iza zatiljnog režnja velikoga mozga, u stražnjoj lubanjskoj jami. Odijeljen je od velikog mozga šatorom nazvanim *lat. tentorium cerebellum*. Dijeli se na dvije polutke koje su spojene tkivom nalik na crva, *lat. vermis*. Mali mozak je građen od kore, *lat. cortex*, subkortikalne bijele

tvori i subkortikalne jezgre. Građen je od sive tvari koja je izvana i bijele tvari koja čini unutarnji dio. Mali mozak upravlja na način da usklađuje mišićnu napetost i koordinira tjelesne refleksne pokrete. Povezani su sa vestibularnim jezgrama uključen je u sustav ravnoteže [5].

3. Moždano deblo (*lat. truncus cerebri*) – poveznica je mozga sa leđnom moždinom, a obuhvaća srednji mozak (*lat. mesencephalon*), most (*lat. pons*) i produženu moždinu (*lat. medulla oblongata*). Srednji mozak spaja most s međumozgom, dug je oko 25 mm. U njemu se nalaze jezgre trećeg i četvrtog moždanog živca. Upravlja tonusom mišića, uspostavlja ali i održava položaj tijela. Most ima zadebljani prednji dio, a nastavak je produžene moždine koju spaja sa srednjim mozgom. U mostu se nalaze jezgre od petog do osmog moždanog živca. Produžena moždina (*lat. medulla oblongata*) nastavak je gornjeg dijela kralješnične moždine, ima oblik stošca, a kralješnični kanal se proširuje i čini dno četvrte moždane komore. Građena je od sive i bijele tvari. U sivoj tvari se nalaze nakupine jezgara od devetog do dvanaestog moždanog živca. U produženoj moždini su smještena središta, centri bitni za održavanje života kao što je respiracijski centar, ali i centri za funkciju hranjenja. Bijelu tvar čine silazni i uzlazni putovi koji prolaze od kralješnične moždine prema višim dijelovima središnjeg živčanog sustava [4].

	Veliki mozak		Mali mozak
	Međumozak		Most
	Srednji mozak		Produžena moždina



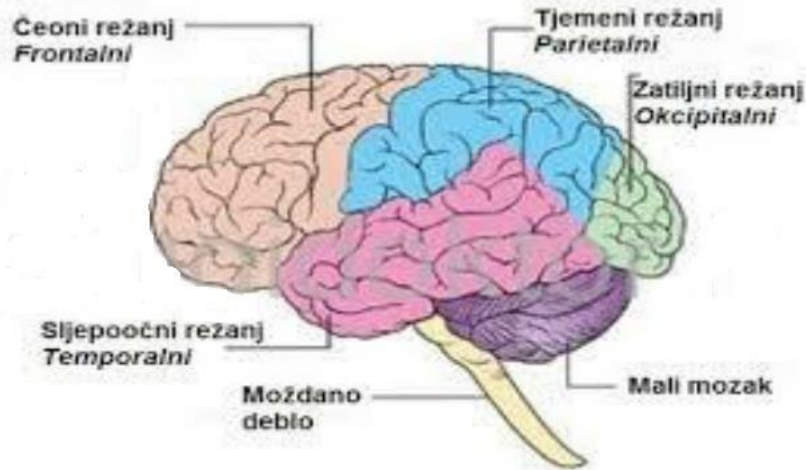
*Slika 2.1. Prikaz dijelova mozga*

Izvor: <https://hr.wiktionary.org/wiki/mozak#/media/Datoteka:Vertebrate-brain-regions.png>

Svaka polutka mozga sastoji se od režnjeva prikazanih na slici 2.2.:

- Čeoni režanj (frontalni) – centar za planiranje i osobnost
- Tjemeni režanj (parijetalni) – služi za obradu podataka da raspoznamo položaj dijelova tijela, omogućava percepciju – centar za dodir
- Sljepoočni (temporalni) – obrađuje događaje u dugoročnu memoriju, pamćenje, shvaćanje
- Zatiljni režanj (okcipitalni) – služi za vizualne uspomene, obradu i tumačenje vida; centar za vid [5]

# REŽNJEVI MOZGA



Slika 2.2. Podjela mozga na režnjeve

Izvor: <https://www.slideserve.com/aviva/zdravstvena-njega-neurokiru-kog-bolesnika>

## 2.1. Moždane ovojnice

Moždane ovojnice (*lat. meninges*) obavijaju mozak i kralješničnu moždinu, dijele ih od kosti lubanje i koštanog kanala moždine te ih štite od ozljeda dok njihove arterije hrane mozak, kralješničnu moždinu, živce i korijene moždanih živaca. Imamo tri ovojnice: nježnu, paučinastu i tvrdu moždanu ovojnicu (slika 2.1.1.) [5].

Nježna ovojnica (*lat. pia mater*) – je u najdubljem sloju smještena neposredno uz gliju, oblaže površine središnjeg živčanog sustava i prilagođuje se neravninama, ulazi u svaku moždanu brazdu. Nježna je i jako vaskularizirana. U klijetkama mozga tvori rebraste nabore sa spletom žila koji izlučuju cerebrospinalnu tekućinu. Likvor ili cerebrospinalna tekućina ispunjava moždane komore i kanal kralježnične moždine. Kroz otvor četvrte moždane komore izlazi u podpaučinasti prostor te tako okružuje i štiti mozak i leđnu moždinu od ozljeda kod udaraca i naglih kretnji. Meka ovojnica je povezana sa paučinastom putem mnogobrojnih finih niti [4].

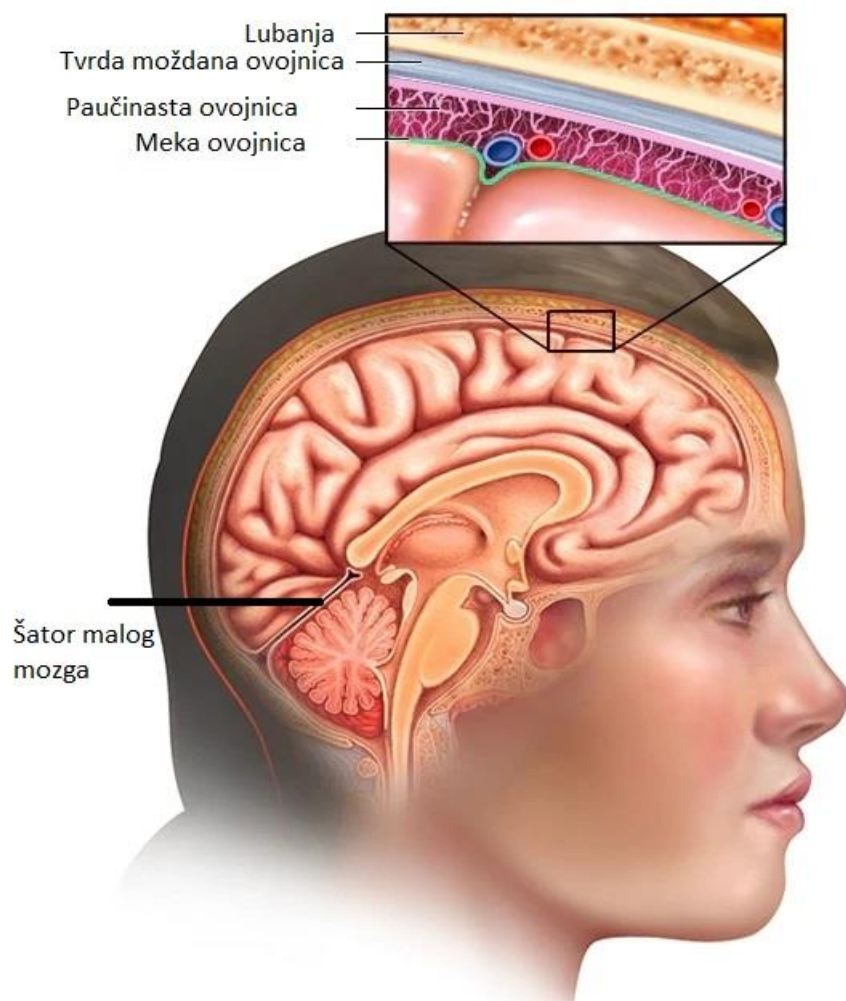


Paučinasta moždana ovojnica (*lat. arachnoidea mater*) – tanka je ovojnica koja je građena od dvije vrste vlakana, kolagenih i elastičnih, a obložena je endotelom. Nije opskrbljena krvnim žilama i živcima. Paučinasta i meka ovojnica su odvojene prostorom nazvanim *lat. spatium subarachnoideum* ispunjen likvorom. Između paučinaste i tvrde moždane ovojnice ne postoji fizička povezanost nego su zajedno priljubljene tlakom cerebrospinalnog likvora. Zbog toga je kod traume glave, subduralni prostor, mogući prostor za formiranje subduralnog hematoma [4].

Tvrda moždana ovojnica (*lat. dura mater*) – građena je od vezivnog tkiva, neelastična je, te u potpunosti obavija mozak i leđnu moždinu. Tvore je dva lista. Vanjski list je periostalni, a oblaže nutarnju stranu lubanjskih kostiju, obiluje krvnim žilama i živcima. Drugi list je unutarnji, meningealni, prekriven jednoslojnim epitelom, pomoću subduralnog prostora je u kontaktu sa paučinastom ovojnicom. Vanjski list služi kao periost tako što je direktno priljubljen na lubanjske kosti. U vezivnom tkivu nalaze se arterije koje hrane kosti i tvrdu moždanu ovojnicu. Najveća je *a. meningea media*, koja je grana *a. maksilaris*. Uz meningealne arterije su i vene koje ih prate. Tvrda moždana ovojnica je osim krvnim žilama opskrbljena i živčanim vlaknima. Dura mater nije na svim mjestima jednake debljine, ona tvori dva velika podvostručnja, srpasta pregrada i šator maloga mozga [4,5].

Srpasta moždana pregrada (*lat. falx cereberi*) – duplikatura je tvrde moždane ovojnice, a nalazi se između moždanih polutki velikoga mozga. Gornji rub falksa je konveksan, a donji konkavan i tanak [4].

Šator malog mozga (*lat. tentorium cerebelli*) – duplikatura je tvrde ovojnice između stražnjeg dijela moždanih polutki i maloga mozga te dijeli šupljinu lubanje na gornji i na donji dio. U gornjem dijelu je veliki mozak, a u donjem je smješteni mali mozak. Obje duplikature sprječavaju prekomjerne kretnje mozga kod naglih kretnji [4,5].



*Slika 2.1.1. Shematski prikaz građe moždanih ovojnica*

*Izvor: <https://radioterapija.rs/2020/05/07/meningeom/>*

### 3. Subduralni hematom

Česti klinički entiteti nakon traumatske ozljede glave su epiduralni hematom (EDH) i subduralni hematom (SDH), nazvana i ekstraaksijalna krvarenja. Prema literaturi traumatski subduralni hematom više pogađa muškarce nego žene, osobito u dobi manjoj od 50 godina. SDH su povezani s visokoenergetskim traumama posebice prometnim nesrećama kod mlađih osoba te padovima kod starijih. Akutni subduralni hematom (ASDH) ima stopu perioperacijskog mortaliteta (smrt unutar 30 dana nakon operacije) u prosjeku oko 38%. Simptomi krvarenja se ne javljaju uvijek odmah, ponekad treba vremena da volumen nakupljene krvi izazove simptome i znakove bolesti. Uzroci nastanka mogu biti oštećenja krvnih žila nakon ozljede (traumatsko krvarenje) ili krvarenje uzrokovano povišenim intrakranijalnim tlakom, antikoagulantnom terapijom (spontano krvarenje) [6].

Subduralni hematom je krvarenje ili stvaranje ugruška u subduralnom prostoru nakon rastezanja i rupture mosnih vena ili oštećenja moždanog parenhima. Tokom traume glave mozak se pomiče dok venski sinusi ostaju nepomični; takvo kretanje mozga može uzrokovati oštećenje mosnih vena na mjestima gdje one probijaju duru mater. Ovakav mehanizam nastanka ozljede zove se akceleracijsko-deceleracijski mehanizam. Akceleracija i deceleracija oštećuju tkivo difuzno na mjestu udarca i na mjestu suprotnom od udarca te su takve ozljede dobile naziv *coup* i *contrecoup*. Na ovakav tip ozljede su osjetljivi čeon i sljepoočni režanj. Ovaj mehanizam uzrokuje kontuzije, laceracije i rasprsnuća dijelova mozga, moždani edem i difuznu aksonalnu leziju, koje spadaju u najteže ozljede s lošom prognozom [7,8]. U pedijatrijskih pacijenata uzrok subduralnog krvarenja također je najčešće trauma. Većinu SDH u doba novorođenčeta uzrokovana je vakuum ekstrakcijom tokom poroda i traumatični porodi, a do druge godine života uzrok su namjerne ili nenamjerne ozljede [8].

#### 3.1. Podjela subduralnog hematoma

Ovisno o vremenu nastanka i pojavi simptoma subduralni hematom se dijeli u 3 skupine [9]:

1. Akutni subduralni hematom (ASDH) razvija se unutar nekoliko minuta, sati do 3 dana i praćen je i drugim traumatskim oštećenjima, kontuzijom i laceracijom [9], a dovodi do najveće stope mortaliteta od svih ozljeda glave koje imaju sekundarna

oštećenja mozga. Najviše oštećenja nastaje između 15 minuta i sat vremena od nastanka ozljede te ponovno između 2 i 6 sati nakon nastanka ASDH [10]. Nakon traumatske ozljede glave 12-29% pacijenata ima ASDH [10], a stopa smrtnosti je između 40 i 60% [11]. Pacijenti koji prežive i budu otpušteni kući pate od visoke stope morbiditeta [7].

2. Subakutni SDH se razvija iz inicijalno neoperiranog akutnog SDH unutar 4-21 dan od ozljede glave; inicijalno neoperirani akutni SDH koji pokazuje neurološko pogoršanje i širenje volumena hematoma. Ekspandirajući subakutni SDH se pojavljuje u otprilike 10 do 30% akutnih SDH koji se liječe konzervativno. Studije pokazuju da je srednje vrijeme pogoršanja 13. dan nakon traume. Ova podskupina hematoma nema posebnu kliničku važnost [9].
3. Kronični SDH javlja se 21 dan nakon ozljede glave. Složena je bolest sa ukupnom incidencijom od 1,7-20,6 na 100 000 osoba godišnje, a može se povećati na 58 na 100 000 u starijim dobnim skupinama iznad 70 godina [9,12]. Najčešće se događa u starijoj populaciji, kroničnih alkoholičara, bolesnika na antikoagulantnoj terapiji i osoba sa atrofijom mozga [9]. S obzirom na napredak u zdravstvu, stanovništvo živi sve dulje, indikacija upotrebe antikoagulantnih lijekova raste te sukladno tome raste i stopa incidencije KSDH [12,13]. Prvi slučaj KSDH opisao je 1657. godine Johan J. Wepfer, njemački liječnik, nakon obdukcije pacijenta s moždanim udarom te je otkrio subduralnu cistu koja je bila ispunjena krvlju. Rudolph Virchow je 1857. godine u svojem članku „*Das Hematoma der Dura mater*“ opisao upalno krvarenje smješteno unutar tvrde moždane ovojnice (pachymeningitis hemorrhagica) i pretpostavio da je to stanje uzrokovano generaliziranim, kroničnim upalnim odgovorom tvrde moždane ovojnice. Godine 1925. Putman i Cushing iznijeli su hipotezu koju je podržao i Apfelbaum da je uloga fibrina u proliferaciji zrnatog tkiva ključna za stvaranje membrane KSDH i da je etiologija uzrokovana ponovljenim krvarenjem inkapsuliranog hematoma. Dugo nakon Virchowovog opisa *pachymeningitis hemorrhagica interna*, Sato i Suzuki su 1975. godine objavili prvi i detaljan rad koji opisuje kapsularnu strukturu KSDH u različitim kliničkim stadijima. To je velikim dijelom utrla put današnjem razumijevanju KSDH [14].

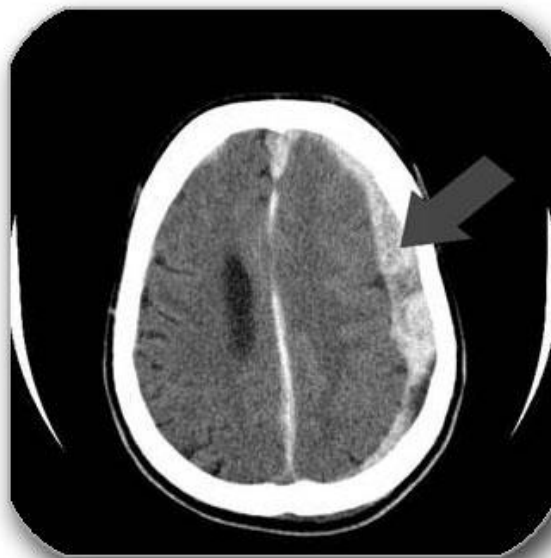### 3.2. Dijagnostika subduralnog hematoma

Zlatni standard postavljanja dijagnoze subduralnog hematoma je kompjuterizirana tomografija (CT) mozga. CT snimkom moguća je identifikacija mjesta hematoma, debljine i središnjeg pomaka [14].

U dijagnozi akutnog subduralnog hematoma osim rutinskih laboratorijskih pretraga treba se napraviti i provjera broja trombocita, protrombinsko vrijeme (PV) i aktivirano parcijalno tromboplastinsko vrijeme (APTV). Najvažnija dijagnostička pretraga je CT dok se magnetna rezonanca (MR) u dijagnozi SDH koristi u manjoj mjeri [15].

Karakteristika CT nalaza ASDH je (slika 3.2.1.):

- Krvarenje se manifestira kao hiperdenzna zona (svježa krv) u obliku srpa [15]
- Kod subduralnog hematoma važno je potvrditi intenzitet pritiska s potiskivanjem ventrikla i pomicanje struktura središnje linije
- Kod analize snimaka CT-a treba pažljivo tražiti cerebralne lezije, a posebnu pažnju obratiti analizi sljepoočnog režnja, koji je najčešće zahvaćen, i vrhu čeonog režnja [15]



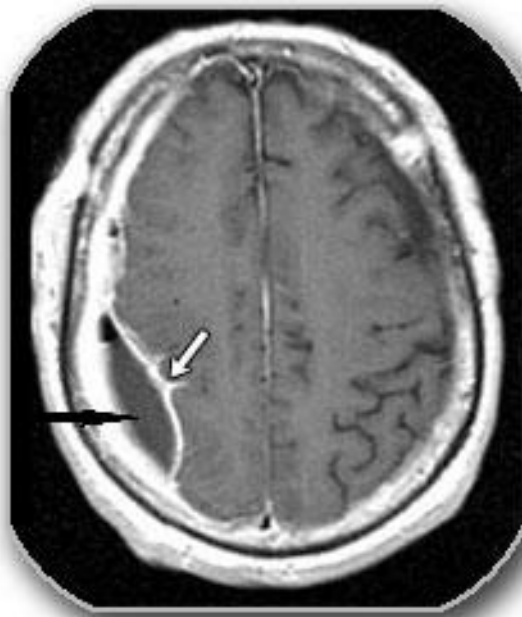*Slika 3.2.1. Aksijalna CT snimka mozga sa prikazom akutnog subduralnog hematoma lijevo*

Izvor: [https://neurohirurgija.in.rs/povrede\\_mozga.htm](https://neurohirurgija.in.rs/povrede_mozga.htm)

Postupak dijagnosticiranja KSDH je sličan kao kod akutnog, ali se razlikuje po nalazu CT snimke. Uzima se krv za laboratorijske pretrage (broj trombocita, PV, APTV), pretrage koje upućuju na poremećeni rad jetre i bubrega [15].

Karakteristika CT nalaza KSDH (slika 3.2.2.):

- KSDH je hiperdenzni u odnosu na gustoću moždanog tkiva [15]
- U praksi se često nailazi na hematom polumjesečastog oblika sa miješanim denzitetom
- Treba biti oprezan kod pacijenata sa atrofijom mozga i proširenim subduralnim prostorom da se ne postavi sumnja za postojanjem subduralnog hematoma, a pacijent ima samo prošireni prostor između mozga i tabule interne
- MR je u dijagnostici od male vrijednosti, a može biti korisna za prikaz neomembrane [15]



*Slika 3.2.2. Aksijalna CT snimka mozga sa prikazom kroničnog subduralnog hematoma desno*

Izvor: [https://neurohirurgija.in.rs/povrede\\_mozga.htm](https://neurohirurgija.in.rs/povrede_mozga.htm)

### **3.3. Klinička slika**

Prisutnost znakova i simptoma ovisi o lokalizaciji hematoma i prisutnosti pridruženih cerebralnih oštećenja.

Pacijenti sa ASDH imaju kvantitativne poremećaje svijesti. Uzimanje anamneze najčešće nije moguće. Paleta simptoma i kliničkih znakova koji se mogu manifestirati je raznolika, od prisutnosti glavobolje, epileptičkih ispada, agitacije, konfuzije, motoričkih ispada, Hutchinsonova zjenica (nema reakcije na svjetlost) pa sve do duboke moždane kome. Najviše pažnje se posvećuje procijeni stanja svijesti, otkrivanju motornih ispada (kontralateralna hemipareza), izgledu i reakciji zjenica i okulomotorici [15].

Simptomatika KSDH je drugačija i ovisi o veličini i brzini nastanku hematoma. Osnovni simptom je glavobolja, zatim nesvjestica i nestabilnost. Svi simptomi koji se javljaju podsjećaju na demenciju i lako se može postaviti kriva dijagnoza, dijagnoza demencije. Kod KSDH prevladavaju kvalitativni poremećaji svijesti; pacijent je dezorijentiran, usporen, javljaju se kognitivne smetnje, smetnje u rasuđivanju i gubi se pamćenje; disfazija je često popratni simptom. Deficit koji se javlja u motorici očituje se kao poteškoće u kretanju i održavanju ravnoteže i kasnije kao diskretna hemipareza [15].

#### **3.3.1. Poremećaji svijesti**

Svijest definiramo kao najviši stupanj psihičkog života, odnosno doživljaj svih psihičkih zbivanja u određenom trenutku. Možemo razlikovati dva aspekta: razinu svijesti odnosno budnost i sadržaj svijesti odnosno svjesnost.

Razina svijesti opisuje kvantitativne poremećaje koje dijelimo u četiri stupnja: 1. zanesenost – bolesnik je nezainteresiran i teško održava kontakt; 2. somnolencija – definira se kao patološka pospanost u kojoj bolesnik reagira i budi se nakon bolnih podražaja; 3. sopor (prekomatozno stanje) – u tom stupnju bolesnik reagira na vrlo grube podražaje, ne budi se spontano, ne uspostavlja se verbalni kontakt s bolesnikom, može imati obrambene kretnje; 4. koma – najteži poremećaj svijesti, ne reagira ni na vanjski niti nutarnji podražaj, fiziološki refleksi u dubokoj komi su se ugasili.

Na dubinu poremećaja svijesti ukazuju klinički pokazatelji kao što je disanje, oblik i veličina zjenice te reakcija na svjetlost, pokreti očnih jabučica i motoričke funkcije. Kvalitativni poremećaji ukazuju na poremećaje sadržaja svijesti: percepcija okoline,

pamćenja, primanje i obrada informacija. Razlikujemo: delirij, fugu, somnambulizam (mjesečarenje) i sinkopu [15,16,17].

Najpoznatija bodovna ljestvica kojom se opisuje stupanj poremećaja svijesti je Glasgow koma skala (GCS) (Tablica 3.3.1.1.). Njome se boduju tri parametra: otvaranje očiju, najbolja motorna i verbalna reakcija. Bodovna skala je u rasponu od 3-15 kada se zbroje sve kategorije. Najmanji broj bodova je 3 koji pokazuje na potencijalno smrtonosno oštećenje. Broj bodova od 3-8 upućuje na tešku traumu, 9-13 na umjerenu i 14-15 na blagu traumu glave [17].

Radnja	Odgovor	Bodovi
Otvaranje očiju	Ne otvara	1
	Na bolni podražaj	2
	Na zahtjev	3
	Spontano	4
Motorički odgovor	Nema tonusa	1
	Ekstenzija	2
	Abnormalna fleksija	3
	Normalna fleksija	4
	Lokalizira bol	5
	Izvršava naredbe	6
Verbalni odgovor	Nema odgovora	1
	Nerazumljiv	2
	Neadekvatan	3
	Zbunjen	4
	Orijentiran	5

*Tablica 3.3.1.1. Glasgowska ljestvica kome*

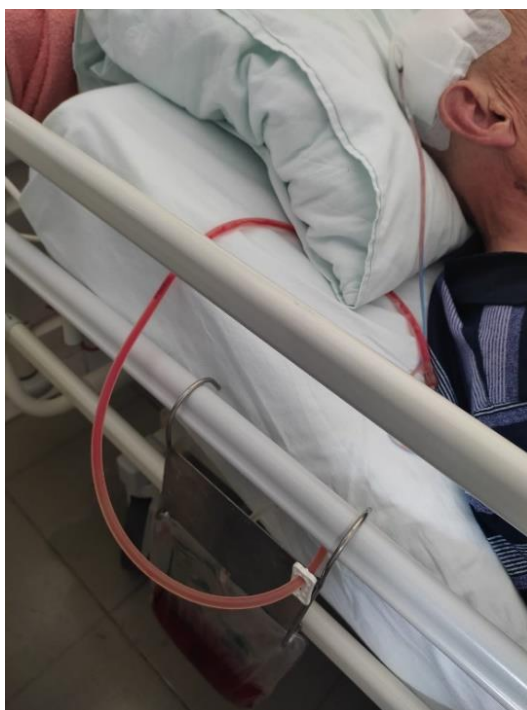### **3.4. Liječenje**

Liječenje subduralnog hematoma provodi se konzervativno i kirurški. Kod pacijenata sa ASDH zbrinjavanje započinje već u dijagnostičkoj fazi sa ciljem da se zaštiti vitalna i neurološka funkcija. Cilj ranog liječenja povišenog intrakranijalnog tlaka, hipoksije, hiperkapnije je izbjegavanje sekundarnih komplikacija, oštećenja mozga [15]. Kod



akutnog subduralnog hematoma preporučuje se kirurška evakuacija s debljinom hematoma većom od 10 mm, središnjim pomakom većim od 5 mm, početnom Glasgow koma skalom manjom od 9 ili sa smanjenjem GCS-a od 2 boda od prijema ili abnormalnom promjenom zjenice. Kirurški ishod može ovisiti o vremenu između pojave neuroloških znakova i kirurške dekompresije. Višegodišnje studije pokazale su da operacijski zahvat izvršen unutar 4 sata od nastanka ozljede doprinosi boljoj prognozi i ishodu liječenja. Dvije najčešće korištene operacijske metode su dekompresivna kranijektomija i kraniotomija [19]. Dekompresivnom kranijektomijom se uklanja koštani režanj da se stvori prostor i prilagodi edemu mozga te se on ne reponira odmah nakon operacije. U kraniotomiji se uklanja koštani režanj da se omogući kirurgu pristup mozgu, a reponira se nakon operacije te se fiksira pločicama [18].

Liječenje KSDH temeljeno je na simptomima i kliničkom stanju, a može biti konzervativno ili kirurško. Postoji nekoliko metoda kirurškog liječenja, ali se sve svode na jednostavno načelo: evakuacija hematoma kroz jedan ili dva trepanacijska otvora kroz 2-3 dana putem pasivne (položajne) drenaže, a to podrazumijeva spontano dreniranje sadržaja u sterilnu, prozirnu vrećicu (slika 3.4.1.) [15, 20].



*Slika 3.4.1. Prikaz dreniranja sadržaja u vrećicu – pasivna drenaža*

*Izvor: Autor*

### 3.5. Komplikacije subduralnog hematoma

Neke od komplikacija koje se mogu javiti kod subduralnog hematoma i nakon operacijskog zahvata su: rezidualni hematom, reakumulacija (*rebleeding*), infekcija i epilepsija. Osim ovih komplikacija može se javiti hemoragijski šok, povećani intrakranijalni tlak (Cushingov trijas simptoma – hipertenzija, bradikardija i depresija disanja), infekcije rana, konvulzije, cerebralni edem, duboka venska tromboza, postoperacijski hidrocefalus, pneumocefalus i brojne druge [15]. Ako nakon operacije ASDH nema znakova oporavka stanja svijesti i intrakranijalni tlak ostaje visoki, sumnja se na prisutnost rezidualnog hematoma koji vrši kompresiju i treba razmišljati o reoperaciji [15].

Reakumulacija (*rebleeding*) je stanje naknadnog krvarenja – dolazi do pogoršanja svijesti nakon poslijeoperacijskog oporavka i zahtjeva reoperaciju [15].

Infekcija se manifestira kao intracerebralni apsces, meningitis te je učestalija komplikacija kod ASDH nego kod KSDH [15].

Epilepsija – komplikacija koja se može javiti i kod akutnog i kroničnog SDH [15].

Cerebralni edem – nastankom edema povećava se moždana masa, raste intrakranijalni tlak i može doći do sindroma uklještenja [15].

Pneumocefalus – prisustvo zraka u lubanjskoj šupljini, jedna je od poslijeoperacijskih komplikacija. Može uzrokovati pomak mozga, povećava rizik za recidiv KSDH [20].

Hemoragijski šok – nastaje nakon obilnog gubitka krvi.

Ostale komplikacije, poteškoće koje se mogu javiti su problemi u komunikaciji, motorni i senzorni deficiti, unutar 24 ili 48 sati pojava glavobolje, periorbitalni edem te promjene osobnosti koje mogu biti privremene i trajne [17].

### 3.6. Prognoza

Mortalitet kod bolesnika s ASDH je oko 50%, a kod KSDH iznosi 3-6%. Nekoliko je čimbenika koji utječu na ishod bolesti: dob bolesnika, vremenski period između nastanka ozljede do operacije, pridružene lezije i GCS score po prijemu [15]. Prognoza ishoda bolesnika nakon traumatske ozljede mozga procjenjuje se najčešće *eng. Glasgow Outcome Scale* - Glasgowskom ljestvicom ishoda (GOS) (tablica 3.6.1.). Rezultati bodovne skale su: 1: smrt; 2: vegetativno stanje; 3: teški invaliditet; 4: umjereni invaliditet

i 5: dobar oporavak (nastavio s normalnim aktivnostima, ali može imati manje rezidualne probleme) [21].

1. Smrt	Teška ozljeda
2. Vegetativno stanje	Teško oštećenje sa stanjem minimalnog odgovora ili nereagiranja
3. Teški invaliditet	Teška ozljeda s trajnom potrebom za pomoći u svakodnevnom životu
4. Umjereni invaliditet	Nema potrebe za pomoći u svakodnevnom životu
5. Dobar oporavak	Lagano oštećenje s manjim neurološkim i psihičkim nedostacima

*Tablica 3.6.1. Prikaz Glasgowske ljestvice ishoda*

## 4. Zdravstvena skrb i postupci medicinske sestre/tehničara

U zbrinjavanju bolesnika bitan je individualan, holistički pristup i brza reakcija u hitnim situacijama, kao što su traumatska ozljeda mozga, akutni subduralni hematomi. Uloga medicinske sestre/tehničara je cjelovita skrb i pristup u zbrinjavanju bolesnika koje započinje već na mjestu ozljede jer akutni subduralni hematomi predstavljaju po život opasno stanje. U prehospitalnoj skrbi cilj je osigurati prohodnost dišnih puteva, održati vitalne funkcije, osigurati intravenski put za primjenu terapije, imobilizirati i pripremiti bolesnika za siguran i brzi transport do bolnice [17].

Kod dolaska u bolnicu, timski se pristupa bolesniku i vrši se procjena stanja koja uključuje [17]:

- Mjerenje vitalnih znakova – mogućnost kasnije usporedbe kojom se utvrđuje potreba eventualne intervencije te njihovo stabiliziranje
- Radiološke pretrage – CT
- Uzimanje anamneze kod bolesnika koji su pri svijesti, heteroanamneze kod osoba bez svijesti
- Fizikalni pregled – procjena ozljede
- Trijaža neuroloških simptoma i znakova
- Kontrola prisutnih konvulzija
- Uzimanje krvi za laboratorij
- Kontinuirana procjena neurološkog statusa; vitalnih znakova
- Po nalogu liječnika primjena antibiotika i antitetanika
- Uvađanje urinarnog katetera [17]

U procjeni stanja bolesnika i zdravstvenoj skrbi bitne su informacije dobivene anamnezom ili heteroanamnezom o mehanizmu nastanka ozljede, gubitku svijesti, krvarenju i koliko je vremena prošlo od zadobivene ozljede [17].

Subduralni hematomi kojemu je neurokirurg indicirao operacijski zahvat zahtijeva hitni zahvat kojeg je potrebno učiniti u što kraćem vremenskom periodu. Bolesnici se smještavaju u jedinicu intenzivnog liječenja (JIL) jer se radi po život opasnom stanju koje zahtijeva intenzivnu skrb – stabiliziranje vitalnih parametara i monitoriranje bolesnika. Simptomi koji se mogu razviti variraju od blagih simptoma (glavobolja, amnezija) pa

sve do težih kao što je poremećaj svijesti. U JIL-u se kontinuirano prati neurološki status - GCS, veličina i reakcija zjenice na svjetlo, motorni odgovor pacijenta. Medicinska sestra/tehničar svakom bolesniku pristupa individualno ovisno o stanju i težini prisutnih simptoma. Proces zdravstvene njege započinje utvrđivanjem bolesnikovih potreba prikupljanjem podataka, analizom tih podataka i definiranjem sestrinskih dijagnoza [17].

#### **4.1. Prijeoperacijska priprema bolesnika**

Prijeoperacijska priprema bolesnika je individualizirana ovisno o stanju bolesti i vrsti operacijskog zahvata. Primjerena edukacija prilagođena bolesniku, njegovom stanju i bolesti jedan je od najvažnijih ciljeva u prijeoperacijskoj pripremi [22].

Aktivnosti medicinske sestre/tehničara u prijeoperacijskoj pripremi [22]:

1. Početna procjena: uzimanjem anamneze dobivamo podatke o emocionalnom stanju bolesnika, prisutnim alergijama, povijest bolesti i svemu što eventualno može utjecati na ishod operacijskog zahvata
2. Psihološka priprema
3. Fizička priprema [22]

##### **4.1.1. Psihološka priprema za operacijski zahvat**

Psihološka priprema započinje postavljanjem indikacije nadležnog liječnika za operacijskim zahvatom. On bolesnika ili obitelj, ovisno o stanju svijesti, informira o indikaciji za operacijski zahvat, rizicima i poslijeoperacijskim komplikacijama. Bolesnici koji su dobro upućeni u postupak i što mogu očekivati nakon operacije, ako im stanje svijesti dozvoljava, lakše se nose s poslijeoperacijskim poteškoćama. U psihološku pripremu važno je uključiti i članove obitelji. Bolesnici često izražavaju svoju zabrinutost u vezi operacijskog zahvata, ishoda istoga, straha od anestezije, od smrti, bola, trajnog invaliditeta i da će biti na teret svojoj obitelji. Boljem konačnom ishodu doprinosi i znanje što očekivati u razdoblju nakon operacije, kada se očekuje prva mobilizacija, da li će imati drenažu, elastične zavoje, kako će komunicirati s medicinskim osobljem, koje poteškoće se mogu javiti [22].

Medicinska sestra/tehničar je ta koja najčešće prva dolazi u kontakt s bolesnikom kod prijema te je ona u najvećoj mjeri zadužena da uspostavi dobru verbalnu i neverbalnu komunikaciju i dobar odnos s bolesnikom, pokaže empatiju i na taj način smanji kod bolesnika strah i potištenost. Bolesnik na taj način stječe povjerenje u medicinsko osoblje,

otvara se te postavlja pitanja. Takav dobar odnos, komunikacija i odnos s bolesnikom pozitivno utječe na ishod operacijskog zahvata i tijekom bolesti, smanjuje potrebu za analgeticima i boravak u bolnici se skraćuje [22].

#### Sestrinske dijagnoze u prijeoperacijskoj pripremi:

- *Strah u/s operacijskim zahvatom 2° neurotrauma što se očituje napetošću bolesnika i izjavom „ Strah me kakav će ishod imati operacija. “*

„ Negativan osjećaj koji nastaje tokom stvarne ili zamišljene prijetnje“ [23].

#### Ciljevi:

- Bolesnik će tokom boravka verbalizirati nižu razinu straha od početne

#### Sestrinske Intervencije:

- Stvoriti profesionalan odnos pun empatije
- Hrabriti bolesnika da govori o strahu
- Stvoriti osjećaj sigurnosti
- Prepoznati znakove straha
- Na bolesnikove izjave i ponašanje primjereno reagirati
- planiranim postupcima bolesnika na vrijeme obavijestiti
- U dogovoru s bolesnikom odlučiti kome se i koje informacije smiju reći
- Omogućiti sudjelovanje u donošenju odluka
- Govoriti umirujućim tonom i polako
- Poticati na izražavanje vlastitih emocija [23]

#### Evaluacija:

- Bolesnik verbalizira nižu razinu straha od početne

- *Anksioznost u/s prisutnim strahom od smrti što se očituje bolesnikovom izjavom „ Bojim se da ću umrijeti“*

„Nejasan osjećaj neugode i/ili straha kojeg prati psihomotorna napetost, tjeskoba i panika, a uzrokovan je prijetećom opasnošću te gubitkom sigurnosti i kontrole s kojom se ne može suočiti“ [24].

#### Ciljevi:

- Bolesnik će znati prepoznati, nabrojati znakove rizika anksioznosti

#### Sestrinske intervencije:

- Stvoriti profesionalni i empatijski odnos s bolesnikom
- Pokazati razumijevanje za bolesnikove osjećaje
- Prepoznati neverbalnu komunikaciju – izražavanje anksioznosti
- Biti stručan i stvoriti odnos povjerenja
- Upoznati bolesnika s ustanovom, radnim kolegama i drugim bolesnicima
- Poučiti bolesnika postupcima koji će se provoditi
- Osigurati mirnu i tihu okolinu
- Bolesniku omogućiti da sudjeluje u donošenju odluka
- Poticati bolesnika da prepozna situacije koje potiču anksioznost i da potraži pomoć medicinske sestre/tehničara [24]

#### Evaluacija:

- Bolesnik prepoznaje znakove anksioznosti i verbalizira ih

#### **4.1.2. Fizička priprema za operacijski zahvat**

Fizička priprema bolesnika za operacijski zahvat obuhvaća niz dijagnostičkih i laboratorijskih pretraga, fizikalni pregled bolesnika, uzimanje anamneze, odnosno heteroanamneze ako bolesnik ima promijenjeno stanje svijesti. Kod bolesnika sa SDH kojima je indiciran hitan operacijski zahvat prijeoperacijska priprema mora se obaviti u što kraćem vremenu. U takvim situacijama primjenjuje se načelo „učini koliko treba, ali što je moguće brže“. Putem anamneze saznaju se bitni podatci, povijest bolesti i alergije na lijekove, koji su nam bitni na sami ishod liječenja ali i da medicinska sestra/tehničar može holistički pristupiti skrbi bolesnika [25].

Pretrage i postupci u prijeoperacijskoj pripremi [17]:

- CT – pretraga kojom se uz kliničku sliku bolesnika donese odluka za operacijski zahvat
- Fizikalni pregled – radi se da se utvrde moguće kontraindikacije za operacijski zahvat ili se utvrde stanja koja zahtjeva oprez tijekom operacije
- Krvne pretrage – od krvnih pretraga rade se standardni laboratorijski testovi : KKS ili kompletna krvna slika – može ukazati na anemiju, infekciju, niže vrijednosti trombocita; anemija se liječi krvnim pripravcima koji se daju prije operacije da se zadovolje uvjeti za prijenos kisika u krvi; prisutnost infekcije -antibiotska terapija se mora započeti prije operacije. Ostali laboratorijski nalazi koji se kontroliraju

su: elektroliti (K, Na), jetrene funkcije (AST, ALT), biokemija krvi i urina, CRP, kreatinin, GUK

- Elektrokardiogram ( EKG) – pretraga kojom se ima uvid u rad srca, srčane funkcije
- Rentgen pluća – radi se kod osoba sa respiratornim bolestima, pušačima i osobama starijim od 60 godina da se otkriju patološka zbivanja koja bi mogla ugroziti disanje
- Krvna grupa, Rh faktor, interreakcija – radi se provjera kompatibilnosti krvnih grupa i Rh faktora i za operaciju se priprema krvni pripravak ( koliko doza odlučuje operater)
- Koagulacijske pretrage - PV, APTV – ukazuju na moguću patologiju u procesu zgrušavanja
- Anesteziološki pregled – nakon obavljene kompletne prijeoperacijske obrade, bolesnika pregleda anesteziolog koji donosi odluku da li je bolesnik sposoban/nesposoban za anesteziju [17]

Operacijski zahvat kod akutnog subduralnog hematoma je hitan zahvat, a preporuka je da se izvrši unutar 4 sata od nastanka ozljede [15]. Cjelokupna prijeoperacijska priprema se razlikuje od pripreme bolesnika kada se radi o elektivnom zahvatu. Kod hitnog zahvata psihološka priprema se radi koliko to stanje svijesti dozvoljava, a fizička započinje odmah po prijemu bolesnika u bolnicu, odnosno nakon indikacije za operacijskim zahvatom [20]. Bolesniku se prema njegovu stanju i odredbi liječnika primjeni terapija kisikom, monitorira se, prati se stanje svijesti, neurološki status, veličina i reakcija zjenica te se sve dokumentira [15]. Provjerava se da li bolesnik ima sve potrebne pristanke za hospitalizaciju, operacijski zahvat, anesteziju. Kada bolesnik zbog narušenog stanja svijesti nije u mogućnosti dati pristanak za operacijski zahvat tu odluku može donijeti liječnik jer se radi po život opasnom stanju koje zahtjeva hitni operacijski zahvat[17].

U pripremi bolesnika bitno je da je natašte, uputiti bolesnika da ne uzima ništa na usta i da ne puši. Obavijestiti liječnika i anesteziologa o vremenu zadnjeg obroka. Bolesnika upozoriti da skine sav nakit i da ih pospremi na sigurno mjesto. Mora skinuti zubnu protezu, perike, slušni aparat. Upozorimo bolesnika da skine sve kozmetičke proizvode – ruž, lak s noktiju; mogu prikriti pojavu cijanoze i stanje bolesnika [17].



Nakon učinjenih svih dijagnostičkih postupaka, u vremenu kada se čekaju nalazi i da se pripremi operacijska dvorana, priprema se operacijsko polje. Cilj pripreme kože je da se smanji bakterijska flora. Kada se radi o hitnom operacijskom zahvatu, koža nije pripremljena dan prije kao kod elektivnog zahvata. Priprema je najčešće brza, no svejedno zahtjeva temeljitu pripremu da se spriječi moguća komplikacija infekcije. Operacijsko područje šiša se čuvajući integritet kože. Prerano šišanje povećava pojavu infekcije. Kod subduralnog hematoma šiša se cijela glava, bolesnik se okupa sa 25 ml antiseptičkog sapuna, ispere vodom te se postupak ponovi još jedanput. Kod ležećih bolesnika posebnu pažnju obratiti pazušnoj regiji, područje iza ušiju, prste na nogama i rukama [25].

U svrhu prevencije duboke venske tromboze (DVK) primjenjuju se elastični zavoji na donjim ekstremitetima ili kompresijske čarape. Po nalogu liječnika primjenjuje se i nisko molekularni heparin, a o vremenu i dozi primjene odlučuje liječnik [17].

Priprema bolesnika za operacijsku dvoranu:

- Bolesnika se uputi da isprazni mokraćni mjehur, ako nema već postavljeni urinarni kateter
- Stavljaju se elastični zavoji; kompresijske čarape
- Otvara se intravenski put, daje se terapija antibiotika prema protokolu
- Premedikacija se daje 45 min prije operacijskog zahvata, odnosno „na poziv“ anesteziologa
- Na premedikacijsku listu dokumentirati naziv lijeka i točno vrijeme primjene
- Uputimo bolesnika, ako može hodati, da ne ustaje iz kreveta jer se može osjećati omamljeno, da se spriječi rizik od pada
- Nakon pripreme bolesnika, pripremi se sva bolesnikova dokumentacija sa svim nalazima, temperaturnom listom i svom sestrinskom dokumentacijom; provjeriti da li je sve dokumentirano i popunjeno
- Bolesnik se sigurno prati do operacijske dvorane, odnosno mjesta primopredaje bolesnika, sa svom popratnom dokumentacijom [25].

## **4.2. Poslijeoperacijska skrb za bolesnika**

Poslijeoperacijska skrb i postupci koji se u njoj provode ovise o kvaliteti prijeoperacijske pripreme, tijeku i ishodu operacije. Ovisno o težini bolesti i tijeku operacije, bolesnik se smješta u jedinicu intenzivnog liječenja nakon koje se premješta na

odjel neurokirurgije, ili se bolesnik zadržava u sobi za buđenje te se potom premješta na neurokirurški odjel [17].

Cilj poslijeoperacijske skrbi je da se bolesnika u što kraćem vremenu osposobi da samostalno zadovolji svoje potrebe i da se vrati svakodnevnim aktivnostima [17,25].

Zdravstvena skrb je neposredno nakon završetka operacije i buđenja iz anestezije usmjerena na praćenje stanja bolesnika, uklanjanje ili smanjivanje simptoma te pravovremeno prepoznavanje mogućih komplikacija [17,25].

Procjena koju medicinska sestra/tehničar rade uspoređuje se sa početnim nalazima, a uključuje [17,25]:

- Kontrola vitalnih znakova – RR, puls, disanje
- Prohodnost dišnih puteva
- Reakcije i veličina zjenice
- Razina stanja svijesti
- Kontrola bola
- Motorna funkcija [17,25]

Mjerenje vitalnih znakova se u prvih nekoliko sati radi svakih 15-30 minuta, svakih sat vremena sljedećih 12 sati. Nakon stabilizacije bolesnika procjena se vrši svaka 4 sata [28]. Radi se redovita kontrola elektrolita da se na vrijeme otkrije elektrolitska neravnoteža. Smanjena razina K i Na u krvi može uzrokovati simptome poput slabosti, konfuzije, pospanosti pa i komu. Kontrolira se urinarni kateter, prati se diureza, urogenitalna regija. Za prevenciju infekcije provodi se zdravstvena njega urogenitalne regije 2 do 3 puta na dan. Preporuka je u toku 24 sata unijeti 1,5 litru tekućine, redovita promjena katetera, pražnjenje urinarnih vrećica koja se nalazi ispod razine bolesnika. [17].

Provode se intervencije koje smanjuju nastanak povišenog intrakranijalnog tlaka, a to su [17]:

- Uzglavlje podići za 30°
- Održavati normotermiju
- Zabrana Trendelenburgovog položaja
- Ograničiti unos tekućine
- Primjena lijekova prema nalogu liječnika; poštivanje pet pravila davanja lijeka
- Položaj glave i vrata održavati u neutralnom položaju

Kod subduralnog hematoma drenaža je najčešće pasivna na sistem sterilne vrećice [17].

Zadaci medicinske sestre/ tehničara kod bolesnika sa drenažom [25]:

- Redovita kontrola količine i procjena drenažnog sadržaja
- Kontrola ulaznog mjesta drenaže
- Kontrola prohodnosti drena; može doći do opstrukcije drena
- Paziti da drenaža bude postavljena u razini uha
- Kod manipulacije s drenom obratiti pažnju da ne dođe do dekonekcije spoja drena i kolektora ili da bolesnik ne leži na drenu [25]

#### **4.2.1. Premještaj bolesnika na odjel neurokirurgije**

Premještaj bolesnika iz JIL-a na neurokirurški odjel ovisi o operacijskom zahvatu i stanju bolesnika, a odluka se donosi u suradnji s neurokirurgom .

Medicinska sestra/tehničar prije premještaja bolesnika na neurokirurški odjel priprema sobu u kojoj osigura dobre mikroklimatske uvjete, provjetri sobu, omogući mirnu i tihu okolinu za odmor, pripremi bubrežastu zdjelicu u slučaju mučnine i zvono stavi na dohvat ruke [17].

Postupci medicinske sestre/tehničara po premještaju bolesnika su:

- Kontrola vitalnih znakova (svaka 2-3 sata)
- Praćenje stanja svijesti
- Praćenje reakcije i veličinu zjenica
- Odgovarajući položaj u krevetu, podignuto uzglavlje za 30°
- Zvono staviti na dohvat ruke
- Mjerenje diureze
- Nadoknada tekućine; elektrolita
- Kontrola operacijske rane (mogućnost krvarenja) i drenaže (količina, izgled)
- Kontrola bola (objasniti bolesniku skale za bol, primijeniti analgetike)
- Primjena lijekova prema terapijskoj listi
- Provođenje vježbe disanja, iskašljavanja
- Provođenje osobne higijene
- Previjanje rane – prvi prijetoj radi se 2.-3. dan od operacije uz poštivanje pravila asepsa
- Osigurati visokokaloričnu prehranu

- Prevencija i pravovremeno prepoznavanje poslijoperacijskih poteškoća i komplikacija [25]

#### **4.2.2. Poslijeoperacijske komplikacije i poteškoće**

Zdravstvena skrb u poslijeoperacijskom periodu je usmjerena na prepoznavanje i uklanjanje poteškoća i komplikacija te praćenje stanja svijesti bolesnika. Cilj je bolesnikovo samostalno zadovoljavanje osnovnih potreba. Uloga medicinske sestre/tehničara je planiranje i provođenje sestrinskih intervencija [22].

Poslijeoperacijske komplikacije usporavaju oporavak, produžuju hospitalizaciju i utječu na psihičko i fizičko zdravlje bolesnika. Dijele se na lokalne (dehiscencija, krvarenje i infekcija) i opće (respiratorne, šok, duboka venska tromboza i embolija, akutna renalna insuficijencija i diseminiranaintravaskularna koagulacija) [22].

- Respiratorne komplikacije – mogu se prevenirati prestankom pušenja, vježbama disanja, održavanje dišnih puteva prohodnima, redovitim promjenama položaja, podizanjem uzglavlja za 30°, a i rana mobilizacija kada stanje bolesnika to dozvoli
- Šok – stanje teško poremećene cirkulacije kod koje dolazi do smanjenog protoka krvi kroz tkivo
- Infekcija rane – nastaje kada se ne poštuju pravila aseptičnog načina rada tijekom manipuliranja s ranom, bolesnik dirajući ranu također je može kontaminirati. Medicinska sestra/tehničar promatranjem zavoja i rane uočava rane simptome kao što je crvenilo, neugodan miris iz rane [22]
- Duboka venska tromboza – svi bolesnici koji miruju su skloni nastanku tromboze vene. Najvažnija je prevencija gdje najvažniju ulogu ima što ranija mobilizacija bolesnika kada to opće stanje dozvoli, a od ostalih provođenje vježbi ekstremiteta, redovita promjena položaja, korištenje elastičnih zavoja ili kompresivnih čarapa te primjena nisko molekularnog heparina kada operater s obzirom na stanje SDH to ordinira [22]

Poslijeoperacijske poteškoće se javljaju kod velikog broja bolesnika, a većinom prate i svaki poslijeoperacijski tijek [22].

Poteškoće koje se javljaju su:

- Bol – najčešća je poteškoća koja se javlja. Bol je definiran kao „ neugodno senzorno i emocionalno iskustvo povezano sa stvarnom ili mogućom ozljedom tkiva“, dok sljedeća definicija kaže „ Bol je sve što bolesnik kaže da jest i postoji kad god bolesnik kaže da postoji“. Bol potiče osobu na reakciju da ukloni bol i podražaj pa možemo reći da je bol zaštitni mehanizam. Bol je također i patološki, bitno je za postavljanje dijagnoze znati vrstu i uzrok bola. Glavna podjela bola je na akutni i kronični bol. Akutni bol je predvidi odgovor na štetni podražaj. Nestaje uklanjanjem uzroka. Kronični bol je trajni bol koji traje duže od 3 mjeseca. Kod subduralnog hematoma radi se o akutnom bolu te je potrebno pratiti jačinu, mjesto, trajanje, vrijeme javljanja i kvalitetu bola. U psihološkoj pripremi bolesnika radi se i edukacija u kojoj bolesnika treba educirati o skalama za bol i načinu korištenja istih. Skale za bol se dijele na jednodimenzionalne i multidimenzionalne. Najčešće se koristi jednodimenzionalna skala za bol, vizualno-analogni skala bola (VAS) od 0-10, gdje 0 znači da nema bola, od 1-3 je bol srednje jakosti, 4-6 umjereno jaki bol, a od 7-10 opisuje najgoru moguću bol. Uz korištenje VAS skale nužno je i praćenje neverbalnih znakova kojima bolesnici upućuju da trpe bol. Intervencije medicinske sestre/tehničara kod bola [22]:

- Definirati lokaciju, intenzitet, karakter i trajanje bola
- Promatrati neverbalne znakove (mrštenje lica, ponašanje)
- Procjena bolesnika o bolu
- Utvrditi i ukloniti situacijske čimbenike: prečvrsti zavoj koji radi pritisak na operacijski rez
- Promjena položaja (oprez da kod manipulacije na dođe do dekonekcije drenaže)
- Primjena analgetika
- Procjena uspješnosti djelovanja analgetika
- Prije manipulacije sa bolesnikom primijeniti analgetik
- Pružanje psihološke podrške u suočavanju s bolom
- Poučiti bolesnika o distraktorima
- Obavijestiti liječnika u svakom bolu koji ne slabi unatoč primijenjenoj analgetskoj terapiji [22]

- Mučnina i povraćanje – najčešće su poteškoće nakon oporavka od anestezije, a tri simptoma se pojavljuju zajedno: mučnina, nagon na povraćanje i povraćanje. Javljaju se kao posljedica djelovanja anestetika i akutne dilatacije želuca. Pacijenti koji osjećaju jaku žeđ i piju tekućinu prije nego se peristaltika pojavila imaju problema sa povraćanjem. Ono povećava rizik od aspiracije želučanog sadržaja, uzrokujući posljedičnu pneumoniju. Može dovesti do dehidracije, elektrolitske neravnoteže ali i do otvaranja kirurške rane, povećanja intrakranijalnog tlaka. Povraćani sadržaj kontroliramo zbog moguće primjese krvi [22].

Intervencije medicinske sestre/tehničara:

- Ako stanje dozvoljava bolesnika posjesti ili u ležećem položaju okrenuti glavu na stranu da se spriječi aspiracija želučanog sadržaja
- Zaštitimo bolesničko i posteljno rublje kompresom, stavimo bubrežastu zdjelu pred bolesnika
- Bolesniku dati vodu za ispiranje usta, pomoći kod pranja zubi
- Prozračimo bolesničku sobu [22]
- Žeđ – svjesna je želja da se pije voda. Kirurški bolesnici zbog prijeoperacijskog gladovanja, primjene anestezije osjećaju pojačanu žeđ. Popratna pojava koja se često javlja je suhoća usta [22].

Intervencije medicinske sestre/tehničara:

- Bolesnika educirati o razlozima suhoće usta, o nužnosti čekanja da se uspostavi peristaltika
- Po potrebi mokrom gazom vlažiti usnice
- Pratiti unos i iznos tekućine
- Redovita njega usne šupljine
- Parenteralna primjena tekućine i elektrolita
- Maknuti dostupnu tekućinu od bolesnika [22]
- Štucavica (*singultus*) – ponavljano je i nevoljno grčenje dijafragme, nakon čega slijedi zatvaranje glotisa, blokira se prolaz zraku i nastane specifični zvuk. Vrlo često samostalno prestaje, a ako perzistira duži period može uzrokovati povraćanje, dehiscenciju operacijske rane. Ako je uzrok dilatirani želudac po nalogu liječnika bolesniku se uvodi nazogastrična sonda; ako je uzrok nepoznat

bolesnika se uputi da u papirnatu vrećicu udiše i izdiše tokom 5 minuta. Ako ne pomogne niti jedna metoda primjenjuje se medikamentozna terapija [22].

- Poteškoće s mokrenjem – nakon operacije bolesnici obično ne mokre 6-8 sati. Kroz 48 sati se odnos unosa i iznosa tekućine izregulira. Kad nema spontane mikcije prvo se pokušava raznim metodama potaknuti na mokrenje: promjena položaja, stavljanje toplog obloga na mokraćni mjehur, otvaranje slavine da voda teče, osigurati toplu noćnu posudu, mir i intimu. Ako nakon svih poduzeti metoda nema spontane mikcije, mokraćni mjehur se prazni kateterizacijom jer najkasnije 8 sati nakon operacije bolesnik mora mokriti. Kod operacije subduralnog hematoma bolesniku se postavlja urinarni kateter već kod dolaska zbog praćenja diureze, ali se nakon operacije kad se bolesnikovo stanje stabilizira kateter odstranjuje. Nakon micanja katetera bi nakon 1-2 sata trebalo doći do spontane mikcije. Ozbiljne komplikacije koje se mogu javiti nakon operacijskog zahvata su oligurija, anurija i akutna bubrežna insuficijencija. U operiranih bolesnika se često javlja retencija kada često mokre male količine urina, 30-60 ml. Kontrolom diureze, općeg stanja bolesnika, nadoknadom tekućine prema terapijskoj listi za vrijeme i nakon operacije se komplikacije sa mokrenjem mogu spriječiti [22].
- Abdominalna distenzija – nastaje kada bolesnik zbog anksioznosti „guta zrak“; kada se u crijevima nakupi plin nakon gubitka normalne peristaltike crijeva. Kada je apsorpcija plinova iz crijeva smanjena, kada je povećano ili usporeno stvaranje nastaje nadutost. Vjetrovi su nusproizvod crijevnih bakterija, jako rijetko nastanu od progutanog zraka [22].

Intervencije medicinske sestre/tehničara:

- Ovisno o bolesnikovom stanju mijenjati položaj u krevetu
- Kada bolesnikovo stanje to dozvoli poticati ga na kretanje
- Apstinirati od tekućine i hrane do uspostave crijevne peristaltike
- Uvesti rektalni kateter za pražnjenje plinova
- Primijeniti klizmu
- Po nalogu liječnika primijeniti prostigmin [22]

Uvođenju rektalnog katetera prethodi stavljanje bolesnika u pravilan položaj. Zbog anatomije crijeva, bolesnika se postavlja na lijevi bok s nogama povučenima prema truhu. Nadutost je češće prisutna kod žena, a može pomoći masaža abdomena [22]

### **4.3. Prehrambene potrebe bolesnika sa subduralnim hematomom**

Normalna konzumacija hrane na usta zahtjeva orijentiranost bolesnika, mogućnost žvakanja hrane i sposobnost gastrointestinalnog sustava za probavu hrane. Mnogi neurokirurški bolesnici imaju poremećaje koji onemogućuju normalnu konzumaciju hrane per os. Poremećaji koji mogu biti su poremećaji gutanja, pareza žvačnih mišića, stanja promijenjene svijesti [17].

Holistički pristup bolesniku znači da moramo zadovoljiti i osnovnu fiziološku potrebu, prehranu. Kada je riječ o životno ugroženim stanjima često se zaboravi na prehrambene potrebe bolesnika, ali bez njih nema adekvatnog cijeljenja rane, bolesnik je više podložan infekcijama i sam oporavak je ugrožen. Važnu ulogu za rast i obnovu tkiva imaju proteini čiji se dnevni unos kod ozljeda glave povećava za 2-4 puta. Ozlijeđena tkiva za oporavak trebaju veći kalorijski unos nego zdravo tkivo. Prosječni kalorijski unos za žene iznosi 1700-2500 kilokalorija, a za muškarce 2300-3200 kilokalorija na dan. Kod bolesnika sa teškom ozljedom glave, subduralni hematoma, dnevni kalorijski unos iznosi 4000-5000 kilokalorija. Za adekvatnu nutriciju je potrebna i voda koju dobivamo iz tri izvora: tekućina, hrana i metabolizam hrane. Određena patološka stanja (febrilitet, obilno znojenje, drenaža, poliurija) zahtijevaju pojačani unos vode u organizam. Hranu dijelimo u 3 kategorije: elementalna prehrana, nisko rezidulana i kašasta. Elementalna (osnovna) hrana se najčešće unosi, a i najbolji način unosa je putem sonde. Kašasta hrana se priprema miksanjem. Većina bolesnika zahtjeva kraću nutritivnu podršku do 14 dana za što se obično koriste sonde, najčešće nazogastrična sonda. Enteralna prehrana je adekvatna za bolesnike koji nemaju dovoljan nutritivni unos. Perkutana enteralna gastrostoma se postavlja kirurškim putem, a može zahtijevati i višegodišnju nutritivnu potporu. Važno je održavanje redovite njege usne šupljine da se očuva integritet usne šupljine [17].

#### Sestrinske dijagnoze u poslijeoperacijskoj skrbi

U procesu zdravstvene skrbi za bolesnika sudjeluju svi članovi tima (medicinska sestra/tehničar, liječnik, fizioterapeut i fizijatar, logoped i radni terapeut, socijalni radnik) svaki u svojoj specijalnosti. Uloga medicinske sestre/tehničara je da u skrbi za bolesnika djeluje holistički, puna razumijevanja, empatije, a ponajviše profesionalno i odgovorno. Prvostupnica sestrinstva na temelju prikupljenih podataka i njihovom analizom detektira



problem, odnosno definira sestrinske dijagnoze, intervencije i provodi evaluaciju [17]. U poslijeoperacijskoj skrbi za bolesnika sa subduralnim hematoma postoji velika paleta simptoma i komplikacija koje medicinska sestra/tehničar treba prepoznati i pravovremeno reagirati. Kako se bolesnikove potrebe mijenjaju tako i medicinska sestra revidira i mijenja plan zdravstvene njege.

Najčešće sestrinske dijagnoze su:

- Akutni bol u/s operacijskim zahvatom 2° poslijeoperacijski period
- Visok rizik za infekciju u/s postavljenom drenažom i operacijskom ranom
- Visok rizik za pad u/s općom slabošću
- Sindrom smanjene mogućnosti brige o sebi (5°) u/s osnovnim stanjem 2° neurotrauma
- Visok rizik za komplikacije dugotrajnog ležanja u/s smanjenom pokretljivošću
- Visok rizik za nastanak neravnoteže tekućine i elektrolita u/s ozljedom glave
- Visok rizik za nastanak povišenog intrakranijalnog tlaka u/s osnovnim stanjem 2° subduralni hematoma
- Visok rizik za opstipaciju u/s smanjenom fizičkom aktivnošću i motilitetom probavnog trakta
- Visok rizik za nasilno ponašanje u/s ozljedom glave

- *Akutni bol u/s operacijskim zahvatom 2° poslijeoperacijski period što se očituje bolnim izrazom lica bolesnika i zauzimanjem prisilnog položaja*

„Neugodan, najčešće nagli osjetilni doživljaj koji nastaje iz stvarnog ili mogućeg oštećenja tkiva s trajanjem kraćim od 6 mjeseci“ [23]

Ciljevi:

- Pacijent će na skali za bol iskazati nižu razinu bola od početne
- Pacijent će znati načine ublažavanja bola [23]

Sestrinske intervencije:

- Prepoznati znakove bola
- Kontrola vitalnih znakova
- Zajedno s bolesnikom istražiti metode kontrole bola
- Ukloniti potencijalne čimbenike koji pojačavaju bol

- Ohrabrivati bolesnika
- Upotrijebiti nefarmakološke metode ublažavanja bola
- Bolesniku objasniti da zauzme ugodan položaj i da ga redovito mijenja
- Obavijestiti liječnika o postojanju bola
- Primijeniti metode distrakcije od bola
- Raditi ponovnu procjenu bola
- Dokumentirati bolesnikove procjene bola na skali za bol [23]

#### Evaluacija:

- Pacijent na skali bola iskazuje nižu jačinu bola od početne
- Pacijent zna načine ublažavanja bola [23]

- *Visok rizik za infekciju u/s postavljenom drenažom i operacijskom ranom*

„Stanje u kojem je bolesnik izložen riziku nastanka infekcije uzrokovane patogenim mikroorganizmima koji potječu iz endogenog i/ili egzogenog izvora“ [24]

#### Ciljevi:

- Tijekom hospitalizacije bolesnik neće imati simptome ni znakove infekcije: biti će afebrilan (36-37°C), laboratorijski nalazi biti će unutar referentnih vrijednosti, operacijska rana biti će čista, bez crvenila ili sekrecije, uzorci za bakteriološku analizu biti će sterilni, urin će biti bez mirisa i svjetlo žute boje [24]

#### Sestrinske intervencije:

- Mjeriti vitalne znakove, prvenstveno tjelesnu temperaturu dva puta dnevno
- Pratiti vrijednosti laboratorijskih nalaza
- Pratiti izgled tjelesnih izlučevina
- Poslati urin, urin iz urinarnog katetera te bronhalni sekret na bakteriološku analizu
- Uzeti bris kirurške rane
- Održavati higijenu ruku prema standardu
- Obučiti zaštitne rukavice prema protokolu
- Podučiti bolesnika o važnosti higijene ruku
- Pomoći oprati ruke bolesniku
- Aseptično previjanje rane
- Pratiti pojavu i znakova infekcije

- Primijeniti antibiotsku terapiju prema liječničkoj odredbi [24]

#### Evaluacija:

- Tijekom hospitalizacije nije došlo do pojave infekcije; tjelesna temperatura se kretala unutar afebrilnih vrijednosti, urin je svjetlo žute boje i bez sedimenta, nema znakova infekcije na mjestu postavljanja drena [24]

- *Visok rizik za pad u/s općom slabošću*

„Stanje u kojem je povećan rizik za pad uslijed međudjelovanja osobitosti pacijenta i okoline“ [23]

#### Ciljevi:

- Pacijent tijekom hospitalizacije neće pasti

#### Sestrinske intervencije:

- Upoznati bolesnika s rizicima za pad
- Upoznati bolesnika sa novom i nepoznatom okolinom
- Staviti sustav za pomoć na dohvat ruke
- Sve potrebne stvari bolesniku staviti na dohvat ruke
- Ukloniti prepreke iz bolesnikove okoline
- Postaviti krevet na razinu u dogovoru s bolesnikom
- Smjestiti bolesnika u blizini toaleta i pomoći mu do njega
- Upaliti noćno orijentacijsko svjetlo
- Koristiti zaštitne ogradice na krevetu
- Dokumentirati spriječeni incident
- Evidentirati sve postupke
- Provjeriti je li bolesnik shvatio sve upute i da li ih se pridržava
- Ponavljat upute

#### Evaluacija:

- Tijekom hospitalizacije bolesnik nije pao

## 5. Zaključak

Akutni subduralni hematoma je neodgodivo, hitno stanje koje zahtjeva brzu reakciju i liječenje, a može završiti i smrtnim ishodom. Napretkom medicine, stanovništvo živi sve dulje, indikacija upotrebe antikoagulantne terapije raste te sukladno tome raste i stopa incidencije kroničnog subduralnog hematoma, a simptomi nisu uvijek odmah vidljivi. Medicinska sestra/tehničar u zbrinjavanju bolesnika sa subduralnim hematomom sudjeluje od samog prijema bolesnika u bolnicu, dijagnostičkih pretraga, primjenom terapije i svih postupaka i intervencija koje su u njoj domeni te provodi najviše radnog vremena uz bolesnika. Uloga medicinske sestre je da u skrbi za bolesnika djeluje holistički, puna razumijevanja, empatije, a ponajviše profesionalno i odgovorno, a zadaća joj je da zadovolji bolesnikove osnovne ljudske potrebe do vremena kada će bolesnik samostalno preuzeti tu ulogu. U radu sa bolesnicima sa subduralnim hematomom potrebno je kompleksno znanje i vještine da se pravovremeno uoče svake promijene, komplikacije i poteškoće te da se pravovremeno i adekvatno reagira.

Na osnovi specifičnih simptoma i znakova medicinska sestra/tehničar kroz proces zdravstvene njege prepoznaje bolesnikove probleme, planira i provodi intervencije koje pridonose bržem oporavku i ozdravljenju bolesnika.

S napretkom današnje medicine i medicinska sestra/tehničar treba se redovito educirati da bolesniku pruži još veću kvalitetu zdravstvene skrbi od dosadašnje.

## 6. Literatura

- [1] <https://www.hemed.hr/Default.aspx?sid=13055> , dostupno 01.08.2023. godine
- [2] <http://www.msd-prirucnici.placebo.hr/msd-prirucnik/ozljede-i-trovanja/traumatska-ozljeda-mozga> , dostupno 01.08.2023. godine
- [3] Cash A, Theus MH. Mechanisms of Blood-Brain Barrier Dysfunction in Traumatic Brain Injury. *Int J Mol Sci.* 2020 May 8;21(9):3344. doi: 10.3390/ijms21093344. PMID: 32397302; PMCID: PMC7246537.
- [4] I. Andreis, D. Jalšovec: Anatomija i fiziologija; Školska knjiga, Zagreb 2009.
- [5] P. Keros, M. Pećina, M Ivančić-Košuta: Temelji anatomije čovjeka, Naprijed, Zagreb 1999.
- [6] Aromatario M, Torsello A, D'Errico S, Bertozzi G, Sessa F, Cipolloni L, Baldari B. Traumatic Epidural and Subdural Hematoma: Epidemiology, Outcome, and Dating. *Medicina (Kaunas).* 2021 Feb 1;57(2):125. doi: 10.3390/medicina57020125. PMID: 33535407; PMCID: PMC7912597.
- [17] Bocca LF, Lima JVF, Suriano IC, Cavalheiro S, Rodrigues TP. Traumatic acute subdural hematoma and coma: retrospective cohort of surgically treated patients. *Surg Neurol Int.* 2021 Aug 24;12:424. doi: 10.25259/SNI\_490\_2021. PMID: 34513187; PMCID: PMC8422462.
- [8] Pierre L, Kondamudi NP. Subdural Hematoma. 2023 Apr 3. In: StatPearls [Internet]. Treasure Island (FL): StatPearls Publishing; 2023 Jan–. PMID: 30422565.
- [9] Ha JH, Park JH, Jeong JH, Im SB, Hwang SC. Expanding Subdural Hematomas in the Subacute Stage and Treatment via Catheter Drainage. *Korean J Neurotrauma.* 2018 Oct;14(2):76-79. doi: 10.13004/kjnt.2018.14.2.76. Epub 2018 Oct 31. PMID: 30402422; PMCID: PMC6218348.
- [10] Jussen D, Amoruso E, Kempinski O, Lucia K, Czabanka M, Ringel F, Alessandri B. Early onset of rapid lesion growth in an acute subdural hematoma model in rats. *World Neurosurg.* 2023 Jul 31:S1878-8750(23)01070-7. doi: 10.1016/j.wneu.2023.07.122. Epub ahead of print. PMID: 37532019.
- [11] Iyer A, Killian M, Stead TS, Mangal R, Ganti L. Acute-on-Chronic Subdural Hematoma Secondary to Falls Due to Alcoholism. *Cureus.* 2022 Sep 23;14(9):e29503. doi: 10.7759/cureus.29503. PMID: 36299932; PMCID: PMC9588308.

- [12] Feghali J, Yang W, Huang J. Updates in Chronic Subdural Hematoma: Epidemiology, Etiology, Pathogenesis, Treatment, and Outcome. *World Neurosurg.* 2020 Sep;141:339-345. doi: 10.1016/j.wneu.2020.06.140. Epub 2020 Jun 25. PMID: 32593768.
- [13] Diren F, Ozdemir O. Effectiveness of Burr Hole Sizes on Midline Shift and Hematoma Thickness in the Treatment of Chronic Subdural Hematoma. *World Neurosurg.* 2023 Jul;175:e1011-e1016. doi: 10.1016/j.wneu.2023.04.062. Epub 2023 Apr 20. PMID: 37087033.
- [14] Sahyouni R, Goshtasbi K, Mahmoodi A, Tran DK, Chen JW. Chronic Subdural Hematoma: A Historical and Clinical Perspective. *World Neurosurg.* 2017 Dec;108:948-953. doi: 10.1016/j.wneu.2017.09.064. Epub 2017 Sep 19. PMID: 28935548.
- [15] V.J. Šimunović: *Neurokirurgija, Medicinska naklada, Zagreb, 2008.*
- [16] Adam Zeman (2006) What do we mean by “conscious” and “aware”?, *Neuropsychological Rehabilitation: An International Journal*, 16:4, 356-376, DOI: 10.1080/09602010500484581
- [17] B. Kurtović i sur.: *Zdravstvena njega neurokirurških bolesnika, HKMS, Zagreb, 2013.*
- [18] Anis SB, Khan SA, Mitha R, Shamim MS. Craniotomy or Craniectomy for Acute Subdural Hematoma? Difference in Patient Characteristics and Outcomes at a Tertiary Care Hospital. *Asian J Neurosurg.* 2022 Dec 14;17(4):563-567. doi: 10.1055/s-0042-1758842. PMID: 36570762; PMCID: PMC9771621.
- [19] Beedham W, Peck G, Richardson SE, Tsang K, Fertleman M, Shipway DJ. Head injury in the elderly - an overview for the physician. *Clin Med (Lond).* 2019 Mar;19(2):177-184. doi: 10.7861/clinmedicine.19-2-177. PMID: 30872306; PMCID: PMC6454360.
- [20] Tamura R, Sato M, Yoshida K, Toda M. History and current progress of chronic subdural hematoma. *J Neurol Sci.* 2021 Oct 15;429:118066. doi: 10.1016/j.jns.2021.118066. Epub 2021 Sep 2. PMID: 34488045.
- [21] Waqas M, Shamim MS, Enam SF, Qadeer M, Bakhshi SK, Patoli I, Ahmad K. Predicting outcomes of decompressive craniectomy: use of Rotterdam Computed Tomography Classification and Marshall Classification. *Br J Neurosurg.*

2016;30(2):258-63. doi: 10.3109/02688697.2016.1139047. Epub 2016 Feb 1.  
PMID: 26828246

- [22] S. Kalauz: Zdravstvena njega kirurških bolesnika sa odabranim specijalnim poglavljima; Visoka zdravstvena škola, Zagreb 2000.
- [23] M. Kadović, B.Kurtović i suradnici: Sestrinske dijagnoze 2; HKMS, Zagreb 2013.
- [24] S. Šepec, B. Kurtović i suradnici: Sestrinske dijagnoze; HKMS, Zagreb 2011.
- [25] N. Prlić, V. Rogina, B. Muk: Zdravstvena njega 4, Školska knjiga, Zagreb, 2001.
- [26] D. Abou Aldan, D. Babić i suradnici: sestrinske dijagnoze 3; HKMS, Zagreb 2015.

## Popis slika

Slika 2.1. Prikaz dijelova mozga	
Izvor: <a href="https://hr.wiktionary.org/wiki/mozak#/media/Datoteka:Vertebrate-brain-regions.png">https://hr.wiktionary.org/wiki/mozak#/media/Datoteka:Vertebrate-brain-regions.png</a> .....	5
Slika: 2.2. Podjela mozga na režnjeve, Izvor: <a href="https://www.slideserve.com/aviva/zdravstvena-njega-neurokiru-kog-bolesnika">https://www.slideserve.com/aviva/zdravstvena-njega-neurokiru-kog-bolesnika</a> .....	6
Slika 2.1.1. Shematski prikaz građe moždanih ovojnica Izvor: <a href="https://radioterapija.rs/2020/05/07/meningeom/">https://radioterapija.rs/2020/05/07/meningeom/</a> .....	8
Slika 3.2.1 Aksijalna CT snimka mozga sa prikazom akutnog subduralnog hematoma lijevo, Izvor: <a href="https://neurohirurgija.in.rs/povrede_mozga.htm">https://neurohirurgija.in.rs/povrede_mozga.htm</a> .....	11
Slika 3.2.2 Aksijalna CT snimka mozga sa prikazom kroničnog subduralnog hematoma desno: <a href="https://neurohirurgija.in.rs/povrede_mozga.htm">https://neurohirurgija.in.rs/povrede_mozga.htm</a> .....	12
Slika 3.4.1. Prikaz dreniranja sadržaja u vrećicu- pasivna drenaža, Izvor: Autor .....	15

## Popis tablica

Tablica 3.3.1.1. Glasgowska ljestvica kome .....	14
Tablica 3.6.1. Prikaz Glasgowske ljestvice ishoda .....	17



# Sveučilište Sjever



## IZJAVA O AUTORSTVU I SUGLASNOST ZA JAVNU OBJAVU

Završni/diplomski rad isključivo je autorsko djelo studenta koji je isti izradio te student odgovara za istinitost, izvornost i ispravnost teksta rada. U radu se ne smiju koristiti dijelovi tuđih radova (knjiga, članaka, doktorskih disertacija, magistarskih radova, izvora s interneta, i drugih izvora) bez navođenja izvora i autora navedenih radova. Svi dijelovi tuđih radova moraju biti pravilno navedeni i citirani. Dijelovi tuđih radova koji nisu pravilno citirani, smatraju se plagijatom, odnosno nezakonitim prisvajanjem tuđeg znanstvenog ili stručnoga rada. Sukladno navedenom studenti su dužni potpisati izjavu o autorstvu rada.

Ja, Barica Švogor (ime i prezime) pod punom moralnom, materijalnom i kaznenom odgovornošću, izjavljujem da sam isključivi autor/ica završnog/diplomskog (obrisati nepotrebno) rada pod naslovom Zdravstvena skrb bolesnika sa subduralnim hematomom (upisati naslov) te da u navedenom radu nisu na nedozvoljeni način (bez pravilnog citiranja) korišteni dijelovi tuđih radova.

Student/ica:  
(upisati ime i prezime)

Barica Švogor  
(vlastoručni potpis)

Sukladno Zakonu o znanstvenoj djelatnosti i visokom obrazovanju završne/diplomske radove sveučilišta su dužna trajno objaviti na javnoj internetskoj bazi sveučilišne knjižnice u sastavu sveučilišta te kopirati u javnu internetsku bazu završnih/diplomskih radova Nacionalne i sveučilišne knjižnice. Završni radovi istovrsnih umjetničkih studija koji se realiziraju kroz umjetnička ostvarenja objavljuju se na odgovarajući način.

Ja, Barica Švogor (ime i prezime) neopozivo izjavljujem da sam suglasan/na s javnom objavom završnog/diplomskog (obrisati nepotrebno) rada pod naslovom Zdravstvena skrb bolesnika sa subduralnim hematomom (upisati naslov) čiji sam autor/ica.

Student/ica:  
(upisati ime i prezime)

Barica Švogor  
(vlastoručni potpis)