

Fizioterapijski pristup kod žena sa tumorom dojke

Slunjski, Mihaela

Undergraduate thesis / Završni rad

2023

Degree Grantor / Ustanova koja je dodijelila akademski / stručni stupanj: **University North / Sveučilište Sjever**

Permanent link / Trajna poveznica: <https://um.nsk.hr/um:nbn:hr:122:695094>

Rights / Prava: [In copyright](#)/[Zaštićeno autorskim pravom.](#)

Download date / Datum preuzimanja: **2024-09-04**



Repository / Repozitorij:

[University North Digital Repository](#)





**Sveučilište
Sjever**

Završni rad br. 264/FIZ/2023

Fizioterapijski pristup kod žena sa tumorom dojke

Mihaela Slunjski, 0242047122 (4298/336)

Varaždin, rujan 2023. godine



Sveučilište Sjever

Fizioterapija

Završni rad br. 264/FIZ/2023

Fizioterapijski pristup kod žena sa tumorom dojke

Student

Mihaela Slunjski, 0242047122 (4298/336)

Mentor

doc. prim. dr. sc. Hrvojka Soljačić Vraneš, dr. med.

Varaždin, rujan 2023. godine

Prijava završnog rada

Definiranje teme završnog rada i povjerenstva

ODJEL	Odjel za fizioterapiju		
STUDIJ	Preddiplomski stručni studij fizioterapije		
PRIKUPNIK	Mihaela Slunjski	MATIČNI BROJ	0242047122
DATUM	03.09.2023.	KOLEGIJ	Klinička medicina 2
NASLOV RADA	Fizioterapijski pristup kod žena sa tumorom dojke		
NASLOV RADA NA ENGL. JEZIKU	Physiotherapy approach in women with breast tumors		

MENTOR	dr.sc. Hrvojka Soljačić Vraneš	ZVANJE	docent
ČLANOVI POVJERENSTVA	1. izv.prof.dr.sc. Marijana Neuberger, predsjednik		
	2. doc.dr.sc. Hrvojka Soljačić Vraneš, mentor		
	3. Vesna Hodić, pred., član		
	4. Marija Arapović, pred., zamjenski član		
	5. _____		

Zadatak završnog rada

BROJ	264/FIZ/2023
OPIS	Danas se tumori nalaze među vodećim bolestima suvremenog svijeta. Usprkos napretku dijagnostike i terapije karcinom dojke je najčešći uzrok smrti žena. Najčešći oblici liječenja su agresivni, destruktivni te narušavaju funkciju i kvalitetu života stoga se javlja potreba za sveobuhvatnom rehabilitacijom te suradnjom rehabilitacijskog tima u kojem se nalazi i fizioterapeut. Fizioterapeut svojim znanjem sudjeluje u očuvanju zdravlja, obnovi, razvoju i ponovnoj uspostavi optimalne tjelesne funkcije. Kroz programe terapijskih vježbi i radno terapijskih aktivnosti omogućavaju vraćanje funkcije i aktivnosti svakodnevnog i profesionalnog života. Fizioterapeut, oslanjajući se na nalaz operatera i opis operativnog zahvata koristi različite terapijske vještine i tehnike u cilju očuvanja zdravlja, obnovi, razvoju i ponovnoj uspostavi optimalne tjelesne funkcije. Individualnim pristupom fizioterapeut provodi subjektivni pregled, fizioterapijsku procjenu iz koje proizlazi dijagnoza i plan korištenje postupaka, metoda i oblika fizioterapijske intervencije. Nakon provedenog slijedi evaluacija koja daje podatke o odabiru smjera, vrsti i korisnosti terapijskih postupaka te dokazuje uspješnost intervencije. Edukacija koju pruža fizioterapeut uz ostale članove tima ima važnu psihološku potporu na trenutno stanje te utječe na povećanje kvalitete života kako socijalnog tako i profesionalnog života.

ZADATAK URUČEN 02.09.2023.

POTPIS MENTORA

Marijana Neuberger



SVEUČILIŠTE
SIEVER

Predgovor

Zahvaljujem svojoj mentorici, doc. prim. dr. sc. Hrvojka Soljačić Vraneš, dr. med., na svim savjetima, smjernicama i podršci tijekom pisanja ovog rada. Hvala Vam što ste uvijek imali vremena i pronašli strpljenja za sva moja pitanja.

Zahvaljujem svojim roditeljima i sestrama što su uvijek bili moja podrška i poduprijeli me u odabiru studija. Hvala Vam na svojoj ljubavi i strpljenju.

Na posljetku, veliku zahvalu dugujem svom zaručniku, Marku i našem djetetu, Reneu. Hvala vam što ste vjerovali u mene i ohrabivali me.

Dragi moj Rene, ovu diplomu posvećujem tebi. Započela sam sa studiranjem par mjeseci nakon tvog rođenja i bilo mi je jako teško, ali uspjela sam za i zbog tebe.

Sažetak

Najstariji pisani dokument o karcinomu dojke potječe iz 1600. godine. Radi se o papirusu poznatom kao Edwin Smith papirus koji opisuje 48 slučajeva bolesnika s opisima bolesti, dijagnostičkim postupcima, dijagnozom i liječenjem. Osam od tih opisa povezano je s dojkama, a u jednom se opisuje i tumor dojke. U slučaju tumora dojke opisuje se kauterizacija tumora pomoću instrumenata. Danas se tumori nalaze među vodećim bolestima suvremenog svijeta. Usprkos napretku dijagnostike i terapije karcinom dojke je najčešći uzrok smrti u žena. Najčešći oblici liječenja su agresivni i destruktivni postupci koji narušavaju funkciju i kvalitetu života stoga se javlja potreba za sveobuhvatnom rehabilitacijom te suradnjom rehabilitacijskog tima u kojem se nalazi i fizioterapeut. Fizioterapeut svojim znanjem sudjeluje u očuvanju zdravlja, obnovi, razvoju i ponovnoj uspostavi optimalne tjelesne funkcije. Kroz programe terapijskih vježbi i radno terapijskih aktivnosti omogućavaju vraćanje funkcije i aktivnosti svakodnevnog i profesionalnog života. Fizioterapeut, oslanjajući se na nalaz operatera i opis operativnog zahvata koristi različite terapijske vještine i tehnike u cilju očuvanja zdravlja, obnovi, razvoju i ponovnoj uspostavi optimalne tjelesne funkcije. Individualnim pristupom fizioterapeut provodi subjektivni pregled, fizioterapijsku procjenu iz koje proizlazi dijagnoza i plan provođenja postupaka, metoda i oblika fizioterapijske intervencije. Nakon provedenog slijedi evaluacija koja daje podatke o odabiru smjera, vrsti i korisnosti terapijskih postupaka te dokazuje uspješnost intervencije. Edukacija koju pruža fizioterapeut uz ostale članove tima ima važnu psihološku potporu na trenutno stanje te utječe na povećanje kvalitete života kako socijalnog tako i profesionalnog života.

Ključne riječi: tumor, dojka, fizioterapeut

Abstract

The oldest written document about breast cancer dates back to 1600. It is a papyrus known as the Edwin Smith papyrus that describes 48 cases of patients with descriptions of diseases, diagnostic procedures, diagnosis and treatment. Eight of these descriptions are related to the breast, and one describes a breast tumor. In the case of breast tumors, cauterization of the tumor using instruments is described. Today, tumors are among the leading diseases of the modern world. Despite advances in diagnostics and therapy, breast cancer is the most common cause of death in women. The most common forms of treatment are aggressive and destructive procedures that impair function and quality of life, therefore there is a need for comprehensive rehabilitation and the cooperation of a rehabilitation team that includes a physiotherapist. With his knowledge, the physiotherapist participates in the preservation of health, restoration, development and re-establishment of optimal body function. Through programs of therapeutic exercises and occupational therapy activities, they enable the return of function and activities of everyday and professional life. The physiotherapist, relying on the findings of the operator and the description of the operative procedure, uses various therapeutic skills and techniques in order to preserve health, restore, develop and restore optimal physical function. With an individual approach, the physiotherapist carries out a subjective examination, a physiotherapy assessment from which a diagnosis and a plan for the implementation of procedures, methods and forms of physiotherapy intervention are derived. After it has been carried out, there is an evaluation that provides data on the choice of direction, type and usefulness of therapeutic procedures and proves the success of the intervention. The education provided by the physiotherapist along with other team members has an important psychological support for the current state and affects the quality of life both in social and professional life.

Key words: tumor, breast, physiotherapist

Popis korištenih kratica

SOAP subjektivni pregled, objektivni pregled, plan, provođenje terapije te evaluaciju

nn. nervi

m. musculus

mm. musculi

Sadržaj

1.	Uvod.....	1
1.	Anatomija i fiziologija dojke	2
1.1.	Anatomija i fiziologija ramena	2
1.2.	Mišići s pripojištem na prsnom košu	2
1.3.	Mišići s pripojištem na trnastim nastavcima.....	3
1.4.	Nadlaktični mišići	3
2.	Način rasta, širenja tumora dojke te mjesto nastanka	4
2.1.	Rizični čimbenici	4
3.	Tumori dojke i podjela.....	6
3.1.	Klinička slika	7
4.	Dijagnostika tumora dojke	8
5.	Liječenje tumora dojke	9
5.1.	Kirurško liječenje i komplikacije.....	9
5.2.	Radijacija ili zračenje.....	11
5.3.	Kemoterapija.....	11
5.4.	Hormonalna terapija.....	12
5.5.	Psihološka potpora kod dijagnosticiranja tumora dojke	12
6.	Fizioterapija nakon kirurškog zahvata kod tumora dojke	14
6.1.	Prije operacijska priprema	15
6.2.	Rana poslije operacijska fizioterapija	15
6.3.	Kasna poslije operacijska fizioterapija	15
6.4.	Kasna fizioterapija	16
6.4.1.	Položajna limfna drenaža	16
6.4.2.	Manualna limfna drenaža.....	16
6.4.3.	Pneumodrenaža	19
6.4.4.	Terapijske vježbe	20
6.4.5.	Radna terapija	21
6.4.6.	Kompletna dekongestivna fizioterapija limfnog edema	22
7.	Edukacija	23
8.	Protetska pomagala	24
9.	Zaključak	25
10.	Literatura.....	26
11.	Popis slika	27

1. Uvod

Rak dojke jedna je od najčešćih i najtežih oblika bolesti u žena. Njegova preventiva, liječenje i na kraju rehabilitacija predstavljaju jednu od vodećih tema u medicini. U svijetu čini oko 18 % svih malignih tumora u žena. Prema podacima iz 2006. godine godišnje ih u Europi oboli 429 900, a umre 131 900. Hrvatska pripada zemljama visokog rizika uz Sjevernu Ameriku. Godišnje se u našoj zemlji otkrije 2473 novooboljelih žena, a premine ih 800, dok se rak dojke otkrije kod 25 novooboljelih muškaraca prema podacima Registra za rak 2008. godine. Dobna granica je u rasponu od 35 do 64 godine. Rizik obolijevanja povećava se do menopauze tako da do 50 godine života oboli 2 posto žena. Kako dobna granica raste tako raste i veća mogućnost obolijevanja i mortalitet. Invazivni duktalni karcinom dojke najčešći je karcinom u oko 75 % bolesnica. U rijetkim slučajevima bolest se javlja i kod muškaraca, ali je rizik sto puta manji [1].

Iako je rak dojke najučestalija zloćudna bolest smatra se da se ranim otkrićem te učinkovitim metodama liječenja može znatno smanjiti mortalitet. Edukacije žena o samopregledu dojke te redovite mamografije žena u rizičnim skupinama ključni su faktori pomoću kojih se prevenira napredovanje bolesti. Rano otkrivanje raka dojke je ključ uspjeha u terapiji. U onkologiji kao i u drugim granama medicine fizioterapija ima značajnu ulogu jer omogućava razvijanje i održavanje funkcije koja nam je potrebna za što bolju kvalitetu života. Bazira se na individualnom pristupu, informiranju cilja liječenja, motiviranosti, te socijalizaciji liječenih od tumorskih bolesti. Kod poremećaja lokomotornog sustava fizioterapeut kao ravnopravni član stručnog tima provodi fizikalnu terapiju u postizanju optimalne funkcije. Svakom pacijentu pristupa se individualno, provodi se procjena prema SOAP modelu koji sadrži subjektivni pregled, objektivni pregled, plan, provođenje terapije te evaluaciju. Na temelju procjene izrađuje se program provođenja fizioterapijske intervencije. Metode liječenja tumora ovisno o tipu, veličini, vrsti i proširenosti tumora, često su agresivne te za posljedicu ostavljaju poremećenu funkciju zahvaćenog segmenta i kvalitetu života. Fizioterapija nudi obnovu i ponovnu uspostavu optimalne tjelesne funkcije, poboljšane kvalitete i aktivnosti svakodnevnog života te edukaciju [2].

1. Anatomija i fiziologija dojke

Dojka ili mamma je parni organ ženskog spolnog sustava smješten na prednjem dijelu prsnog koša. Na vrhu dojke nalazi se bradavičasta tvorba ili papila mammaria u kojoj se otvaraju odvodni kanali mliječne žlijezde. Oko bradavica je područje pigmentirane kože ili areola mammae. Dojka sadrži žljezdano tkivo mliječne žlijezde uložene u vezivnu stromu i obloženu masnim tkivom. Dojku inerviraju međurebreni živci (lat. nn. intercostales). Mnoštvo krvnih žila opskrbljuje dojku krvlju, a gusta mreža limfnih žila omogućava drenažu tkivne tekućine. Osnovna funkcija dojke je laktacija odnosno izlučivanje mlijeka [3].

1.1. Anatomija i fiziologija ramena

Rame s pripadajućom rukom najmobilnija je funkcionalna jedinica ljudskog tijela. Segment ramena sastoji se od ramenog zgloba i ramenog obruča kojeg čine acromioclavicularni zglob, sternoclavicularni zglob te scapulothorakalni spoj. U manjoj mjeri u pokretljivosti ramena sudjeluju i ramene kosti [3].

Kretnje ramenog zgloba su antefleksija i rotacija lopatice, retrofleksija i rotacija lopatice, abdukcija i rotacija lopatice, adukcija i rotacija lopatice, rotacija prema unutra i van te cirkumdukcija (kombinacija abdukcije, antefleksije, retrofleksije i adukcije). Srednji položaj ramenog zgloba je djelomična antefleksija i abdukcija od 30 stupnjeva te iz njega možemo načiniti sve kretnje [3].

1.2. Mišići s pripojištem na prsnom košu

Mišiće s pripojištem na prsnom košu čine 4 parna mišića koji započinju s prednjeg ili postranog dijela stijenke prsnog koša i vežu se na kosti prsnog obruča ili na ramenu kost, a oblikuju prednju i medijalnu stijenku pazušne jame. Veliki prsni mišić (lat. pectoralis major), oblikuje najveći dio prednje stijenke pazušne jame i dijelimo ga na 3 dijela: pars clavicularis, pars sternocostalis, pars abdominalis. Funkcija mu je adukcija nadlaktice i unutarnja rotacija [3].

Mali prsni mišić (lat. pectoralis minor), plosnat trokutast mišić koji započinje s gornjih rubova 3., 4. i 5. rebra te se veže na korakoidni nastavak. Potključni mišić (lat. subclavius anterior), smještan je na lateralnoj strani prsnog koša, između rebra i subskapularnog mišića te lopatice [3].

1.3. Mišići s pripojštem na trnastim nastavcima

Obuhvaćaju 4 parna mišića koji započinju s trnastih nastavaka kralježaka i vežu se na kosti prsnog obruča i na nadlakticu. Trapezni mišić (lat. trapezius), je široki, plosnati mišić koji pokriva zatiljak, stražnju stranu vrata i gornji dio leđa. Najširi leđni mišić (lat. latissimus dorsi), širok, trokutast mišić koji seže od donje polovice kralježnice do gornjeg kraja ramene kosti, a gornji je dio mišića smješten ispred trapeznog mišića (lat. trapezius), te mu je funkcija adukcija nadlaktice. Mišić podizač lopatice (lat. levator scapulae), je postavljen ukoso, od vratnog dijela kralježnice do gornjeg kuta lopatice. Romboidni mišići (lat. rhomboidei), tanki mišići smješteni ispod trapeznog mišića i sežu od kralježnice do medijalnog ruba lopatice [4].

Mišići ramena povezuju kosti prsnog obruča i ramenu kost. Deltoidni mišić (lat. deltoideus), trokutast mišić koji zaobljava koštani reljef ramena i seže do sredine lateralne strane nadlaktice, te mu je funkcija abdukcija nadlaktice do horizontale. Podlopatični mišić (lat. subscapularis), pokriva prednju površinu lopatice, vrh mu je usmjeren gornjem kraju nadlaktice, te mu je funkcija unutarnja rotacija nadlaktice. Nadgrebni mišić (lat. supraspinatus), smještanje u fossi supraspinata, te mu je funkcija abdukcija nadlaktice do horizontale. Podgrebni mišić (lat. infraspinatus), trokutast mišić s vrhom prema gornjem kraju nadlaktice i bazom u fossi infraspinati, te mu je funkcija vanjska rotacija nadlaktice. Mali obli mišić (lat. teres major), smještan između donjeg kuta lopatice i gornjeg kraja nadlaktice, aduktor je i unutarnji rotator nadlaktice [5].

1.4. Nadlaktični mišići

Kljunasto nadlaktični mišić (lat. coracobrachialis), primiče nadlakticu i podiže je prema naprijed, a kad je nadlaktica spuštena, rotira je prema unutra. Dvoglavi nadlaktični mišić (lat. biceps brachii) radi antefleksiju, adukciju i abdukciju nadlaktice. Troglavi mišić (lat. triceps brachii) sudjeluje u adukciji i retrofleksiji nadlaktice [5].

2. Način rasta, širenja tumora dojke te mjesto nastanka

Zajedničke karakteristike raka dojke su da se pojavljuju kao fokalne lezije koje nastaju unutar žljezdanih kanala, a šire se progresivno u okolne strukture u svim smjerovima. Ovisno o mjestu početne lezije tijekom vremena se infiltriraju u kožu i mišićnu fasciju. Daljnjim rastom prodiru u stijenku prsnog koša i postepeno zahvaćaju sve što im se nalazi na putu [6].

U većine bolesnika tumor se širi limfnim žilama u regionalne limfne čvorove. Tumor iz vanjske polovine dojke metastazira u limfne čvorove odgovarajuće pazušne udubine. Iz unutrašnje polovine i središnjeg dijela dojke tumor metastazira prema limfnim čvorovima koji se nalaze uz arteriju mamariju. Najčešći putevi širenja raka dojke su lokalno u okolne strukture, u pripadajuću pazušnu jamu, u limfne čvorove uz arteriju mamariju internu, limfne čvorove iznad ključne kosti, u drugu dojku iznad ključne kosti, u vratne limfne čvorove ispod ošita, hematogeno u udaljene dijelove tijela kao što su jetra, pluća, kosti i mozak [6].

Tumor se najčešće javlja u gornjem lateralnom kvadratu dojke (50 %), u gornjem medijalnom kvadratu (15 %), donji lateralni kvadrat (11 %), donji medijalni kvadrat (6 %), te centralnoj regiji (17 %). Širenje tumora limfnim putem važno je za poznavanje prirode bolesti te za izbor prikladnog liječenja [6].

2.1. Rizični čimbenici

Menstrualni i reproduktivni rizični čimbenici utječu na povećan rizik obolijevanja od raka dojke te se povezuje s ranim nastankom menarhe, kasnim nastupanjem menopauze, kasnim prvim porođajem i nuliparitetom. Rizik se smanjuje s arteficialnom menopauzom posebice prije četrdesete godine. Endokrini status nema čvrstih dokaza o utjecaju endokrinih odstupanja na rak dojke [7].

Istraživanja defekata luteinske faze nisu dala značajne rezultate kao i značenje prolaktina. Očekuje se da bi primjena novih laboratorijskih tehnika mogla pridonijeti daljnjim rezultatima. Prehrana kao rizični čimbenik svodi se najčešće na hranu koja sadrži životinjske masti i meso. Moguć je utjecaj prehrane u djetinjstvu i mladenaštvu. Izrazito pretile žene imaju povećan rizik 1,5 do 2 %, te lošiju prognozu bolesti [7].

Kod ranijih bolesti dojke dva do tri puta je veći rizik obolijevanja od raka dojke u žena u kojih je učinjena biopsija zbog benigne bolesti dojke. Zračenjem raste rizik obolijevanja od raka dojke s maksimalnim negativnim učinkom u zračenja u adolescenciji i ranoj odrasloj dobi. Oralni kontraceptivi imaju povećan rizik kod žena koje nastavljaju uzimati kontracepciju u doba oko menopauze, te u žena koje uzimaju oralne kontraceptive kako bi odgodile prvu trudnoću.

Nekontraceptivni hormoni ili nekontraceptivni estrogenu primjenjuju se u vrijeme menopauze i mogu povećati rizik u žena u dobi od 45 do 54 godine, nakon dugotrajnog uzimanja (deset godina), također kao i nerotkinje, žene koje su rodile prije 21 godinu života, alkohol, pušenje. Točnost navedenih čimbenika u mnogome ovisi o pravilnoj patofiziološkoj obradi uzoraka [7].

3. Tumori dojke i podjela

Tumor je lokalno, atipično, autonomno, neprestano i nesvršishodno bujanje tkiva. Podjela tumora: benigni ili dobroćudni, maligni ili zloćudni. Benigni ili dobroćudni tumori dojke su lokalizirani i oštro ograničeni od okoline, dobro pomični u dojci, bezbolni i spororastući. Najčešći dobroćudni tumor dojke je fibroadenom koji se javlja kod mlade ženske populacije, često je indikacija za uspješno kirurško liječenje. Drugi tumor prema zastupljenosti je papilom. Maligni ili zloćudni tumori su brzog rasta, a mogu biti infiltrativni i neinfiltrativni, različite vrste i osobnosti. Maligni tumori su opasni po život [8].

Benigni tumori podjela:

- fibroadenom
- papilom
- lipom (tumor masnog tkiva)
- hemangiom (tumor krvnih žila)
- fibrom (tumor vezivnog tkiva)
- osteom (tumor koštanog tkiva)
- hondrom (tumor hrskavičnog tkiva)
- osteom i hondrom nastaju prirođeno u zametku anomalno prebačenih otočića koštanog odnosno hrskavičnog tkiva u zametak dojke [8].

Maligni ili zloćudni tumori dojke dijele se na:

- 1) neinvazivne
- 2) invazivne
- a) intraduktalne
- a) invazivni duktalni
- b) intralobularne
- b) invazivni lobularni
- c) medularni
- d) mucinozni
- e) tubularni
- 3) Pegetova bolest
- 4) miješani zloćudni tumori epitelnog i vezivnog tkiva
- 5) alterirani dobroćudni tumori dojke
- 6) primarno zloćudni tumori mekog i vezivnog tkiva i kože dojke
- 7) metastaze zloćudnih tumora drugih lokalizacija u dojci [9].

3.1. Klinička slika

Rak dojke najčešće se manifestira kao bezbolan čvor u dojci. Bol se pojavljuje kod 30 % žena, asimetrična je i nije povezana s menstrualnim ciklusom. Osim navedenoga zna se pojaviti smečkasto-krvavi iscjedak iz dojke, povlačenje bradavice, otekline, navlačenje kože i upala u području tumora. U slučaju zahvaćenih regionalnih limfnih čvorova mogu se isti vidjeti ili palpirati u aksili i subklavikularnoj regiji [9].

U slučaju uznapredovanih tumora klinička prikazuje ulcerirani tumor koji zahvaća dio ili cijelu dojku sa širenjem u regionalne limfne čvorove. Često je prisutan edem ruke kao izlaz stupnja zahvaćenosti regionalnih limfnih čvorova tumorom. U slučaju postojanja udaljenih presadnica, klinička prezentacija istih ovisi o tkivu ili organu u kojem se nalazi presadnica [9].

4. Dijagnostika tumora dojke

Rak dojke ubraja se u maligna oboljenja koja se mogu vrlo uspješno liječiti ako se dovoljno rano dijagnosticiraju uz petogodišnje preživljavanje 97 % [10].

Dijagnostički postupci za utvrđivanje tumora dojke su:

- liječnički pregled (anamneza, inspekcija, palpacija)
- mamografija
- ultrazvuk
- citološka punkcija
- CT (kompjuterizirana tomografija)
- biopsija
- MR [10]

Liječnički pregled započinje anamnezom, vizualnom inspekcijom, a zatim liječnik palpira dojke tražeći čvorove ili zadebljanja, promjene oblika ili konzistencije, promjene na bradavici te povećanje limfnih čvorova pod rukom ili na vratu [10]. Mamografija je radiološka dijagnostička pretraga u kojoj se primjenjuju x-zrake niskih energija za ranu detekciju tumora dojke koji se ne palpiraju ili za potvrdu palpiranog tumora. Ultrazvučni pregled provodi se kod mlađih žena jer daje bolje rezultate od mamografije, koju ometa gušće tkivo. Citološka punkcija provodi se nakon palpacijskog, mamografskog ili ultrazvučnog detektiranog čvora. CT je slojevito snimanje tijela uređajem koji se bazira na prolasku rendgenskih zraka. Magnetska rezonanca je metoda koja se vrlo rijetko koristi u dijagnostici tumora dojke. Biopsija je kirurško odstranjenje dijela tkiva iz područja sumnjiva rasta te nakon toga obavlja patohistološka analiza tog uzorka. To je jedina metoda koja određuje prava narav tumora [10].

5. Liječenje tumora dojke

Liječenje tumora dojke ovisi o opsegu, vrsti i lokalizaciji tumora, o njegovoj proširenosti, svojstvu, općem stanju žene te mogućim prisutnim drugim bolestima. Svakom se pacijentu pristupa individualno te s članovima rehabilitacijskog tima izrađuje se program liječenja. Liječenje tumora dojke može biti lokalno (kirurško, radijacijski) i sistemsko (hormonalna terapija, fizioterapija, kemoterapija) [10].

5.1. Kirurško liječenje i komplikacije

Kirurške tehnike koje se primjenjuju:

- jednostavna ili potpuna mastektomija (odstranjenje dojke)
- modifikacija radikalne mastektomije (odstranjenje dojke, malog prsnog mišića, aksilarnih limfnih čvorova)
- radikalna mastektomija (odstranjenje dojke, mišića i limfnih čvorova ispod dojke)
- kvadrantektomija (odstranjenje aksilarnih limfnih čvorova, malih prsnih mišića i kvadranta dojke) [10].

Komplikacije su višestruke, a među najučestalijim komplikacijama nalazi se limfedem ruke, smrznuto rame, neuropatije, hematomi i seromi, te infekcije. Nakon operacijskog zahvata tj. odstranjenja tkiva mogu se javiti određene komplikacije. Komplikacije liječenja zahtijevaju kompleksnu rehabilitaciju žene pod vodstvom stručnog tima.

Fizioterapija i fizioterapeut su jedan dio tog tima i imaju važnu ulogu prije i nakon kirurškog liječenja. Jedna od najučestalijih komplikacija nakon kirurškog zahvata je limfedem ruke koji može prerasti u tromboflebitis, razdvajanje rubova šava, smrznuto rame, neuropatije, hematomi i seromi te infekcije. Limfedem je prekomjerno nakupljanje tekućine bogate proteinima u intersticiju koji uzrokuje kroničnu upalu i učestale fibroze zahvaćenog tkiva. Za limfedem je karakteristično kronično oticanje udova te susjednih kvadranta trupa. Postoje tri vrste limfnog edema, a to limfostatički uzrokovan mehaničkom insuficijencijom, limfodinamički uzrokovan kod pojačanog opterećenja tkiva, te idiopatski koji nastaje zbog pojačane propusnosti stijenki žila [10].

Tipove limfedema dijelimo u 4 skupine. Tip 1. nastaje nakupljanjem tekućine bogate proteinima. Pojavljuje se nekoliko dana nakon operacije, blago je povećan obujam ruke, kratkotrajan je, a na testiranje pritiskom ostaju udubljenja. Elevacijom ruke limfedem se smanjuje, odmah započetom rehabilitacijom nestaje za tjedan dana. Tip 2. nastaje zbog akutnog limfangitisa, bolan je, testiranje pritiskom ostaju udubljenja teže izvediva, vezivno tkivo se mijenja, nastaju fibroze. Uspješno se smanjuje elevacijom ruke te protuupalnim lijekovima. Tip 3. nastaje od kroničnog limfnog edema, a javlja se nakon ozljede kože, dolazi do propadanja vezivnog tkiva, testiranjem je nemoguće dobiti udubljenja. Tip 4. je bezbolan, javlja se kasno, nastaje zbog ablacije limfnih čvorova, poremećenog toka limfe i radioterapije [11].

Znakovi limfnog edema su napetost i osjećaj težine u ruci, bolovi, parestezije, smanjena mobilnost ruke i ramena [11]. U praksi susrećemo benigni i maligni limfedem. Benigni limfedem ima spori početak, progresivan je, počinje distalno, uočavamo Stemmerov znak koji je pozitivan, promjene na dorzumu šake, te nedostatke zglobnih crteža, asimetričan je i rijetko bolan. Na koži dolazi do promjena, zadebljanje je poput kore naranče, hiperkeratoza i papiloma. Kod malignog limfedema javljaju se bolovi, parestezije, paralize. Maligni limfedem ima brzi razvoj i u stalnoj je progresiji. Uočavaju se otekline i povećanje limfnih čvorova u supraklavikularnoj fosi, gubitak boje kao kod hematoma, ulceracije, otvorene rane koje teško zacjeljuju [12].

Rehabilitacija ima značajnu ulogu i kod prevencije od pojave limfnog edema. Postoji nekoliko oblika liječenja limfnog edema, a to su manualna limfna drenaža, položajna limfna drenaža, primjena uređaja za limfnu drenažu (pneumodrenaža), primjena elastičnog zavoja, te medicinska gimnastika. Ako se pravilno ne tretira može doći do neupotrebljivosti ruke koja pod svojom težinom može dislocirati rame s lezijom brahijalnog plexusa. Razvoj limfedema smanjuje se ranim otkrićem, kirurškim zahvatom, te ranom fizioterapijom i rehabilitacijom [12].

Uzimanjem mjera cirkularnosti pomoću centimetarske vrpce dokazujemo postojanje limfedema. Izmjerene rezultate upisujemo u evaluacijsku listu cirkularnosti ruke. Na osnovu dobivenih rezultata izračunavamo indeks koji se dobiva vertikalnim zbrajanjem vrijednosti razlika mjernih cirkumferencija prije i nakon tretmana. Povećanje ili smanjenje limfnog edema označuje indeks [12].

Veličina edema se stupnjuje u tri veličine:

- I. stupanj - do 2 cm. na najvećoj mjernoj cirkumferenciji.
- II. stupanj - do 3 cm. na najvećoj mjernoj cirkumferenciji.
- III. stupanj - više od 3 cm. na najvećoj mjernoj cirkumferenciji [12].

Kompleksan tretman limfnog edema uključuje položajnu limfnu drenažu, manualnu limfnu drenažu, drenažu uređajima s intermitentnim zračnim tlakom, primjena elastičnog zavoja ili rukava, medicinska gimnastika, edukacija o zaštiti kože. Smrznuto rame najčešće nastaje zbog ne provođenja medicinske gimnastike zbog bolnosti ili nelagode nakon operacijskog zahvata. Najčešće je ograničena abdukcija ruke, no ranom postoperativnom fizioterapijom postižu se odlični rezultati. Neuropatije su skup motornih ili senzornih apraksija nastalih kao posljedica privremene ili trajne lezije živčanih struktura pazuha i ruke kod aksilarne disekcije. Hematomi i seromi nastaju kad postoji krvarenje u organizmu ili da je drenaža insuficijentna. Infekcije se pojavljuju u 4 do 8 posto bolesnica, a među najčešćim uzročnikom je *Staphylococcus aureus* [13].

5.2. Radijacija ili zračenje

Zračenje je lokalna metoda liječenja tumora dojke ovisno o stupnju bolesti može se primijeniti na nekoliko načina:

- prije kirurškog zahvata
- za vrijeme kirurškog zahvata
- poslije kirurškog zahvata
- u kombinaciji s drugim metodama liječenja [13].

Kod bolesnica s najlošijom prognozom zračenje se može primjenjivati kao palijativna terapija. Radioterapija dojke je složen proces zbog blizine pluća i srca koje se nastoji što manje ozračiti. Komplikacije su iritacija kože, eritem, hiperpigmentacija, atrofija, fibroza dojke, mastitis, poremećaj motorike i sensorike u tretiranom području [13]. Zbog navedenih komplikacija postupci koje provodi fizioterapeut su vježbe disanja, vježbe opsega pokreta i vježbe istezanja s ciljem uspostavljanja optimalne amplitude pokreta u ramenom zglobu [13].

5.3. Kemoterapija

Kemoterapija je novija metoda liječenja tumora. To je sistemska primjena antitumorskih sredstava (citostatika) koji imaju za cilj spriječiti umnažanje i uništavanje tumorskih stanica. Ovakav način liječenja se može koristiti prije operativnog zahvata da smanji masu tumora i poslije. Problem koji se kod ovog liječenja je i djelovanje na neke zdrave stanice pa nastaju komplikacije kao što su alopecija, mučnina, povraćanje, proljev, umor, slabljenje imunološkog sustava. Postupci koje provodi fizioterapeut su vježbe relaksacije i vježbe disanja [13].

5.4. Hormonalna terapija

Hormonalna terapija je ustaljena metoda liječenja tumora s dokazanim rezultatima. Jednostavne je primjene i nije potrebna hospitalizacija pacijentice. Osnovni princip hormonalne terapije je snižavanje razine estrogena. Fizioterapija kao dio rehabilitacije u sveukupnom liječenju onkoloških bolesnika, pa tako i u bolesnica s rakom dojke pridonosi očuvanju zdravlja, obnovi, razvoju i ponovnoj uspostavi optimalne tjelesne funkcije. Bazira se na individualnom pristupu, informiranju cilja liječenja, motiviranosti, te socijalizaciji oboljelih i liječenih od tumorske bolesti [13].

Moguće komplikacije liječenja iziskuju kompleksnu i sveobuhvatnu rehabilitaciju bolesnica kako bi omogućili što brži povratak u aktivan život. Postupci fizioterapije u liječenju i preventivi nastanka posljedica agresivnog kirurškog i radioterapijskog liječenja uključuju, dobro planiranu i provedenu procjenu svih parametra koji su temelj za izradu programa fizioterapije, fizioterapijsku intervenciju kroz korištenje terapijskih vježbi, tehnika i strategija, rješavanje problema zamora i umora u aktivnostima dnevnog života, istraživanje u području onkološke fizioterapije, te prevenciju nastanka komplikacija i onesposobljenja zbog načina liječenja. Metode fizikalne terapije postižu znatan uspjeh u pristupu oboljeloj ženi, uz primjenu terapijskih vježbi, radno-terapijskih aktivnosti, postizanje što optimalnije tjelesne funkcije, te osposobljavanje žene za obavljanje aktivnosti svakodnevnog života [13].

5.5. Psihološka potpora kod dijagnosticiranja tumora dojke

S ciljem očuvanja cjelovitog integriteta osobe, očuvanja psihičkog i fizičkog zdravlja te kompleksnu rehabilitaciju odnosno poboljšanje kvalitete života razvila se psihosocijalna onkologija. Pri psihosocijalnom zbrinjavanju osobe koja boluje od raka glavni problem je distres. Distres se može definirati kao kroničan tjelesni strah. Psihički se očitije kao tjeskoba, zbunjenost, nezadovoljstvo, bijes, umor, depresija, a fizički kao nesаница, glavobolja, bolovi u leđima [14].

Žena s odstranjenom dojkom i opadanjem kose sebe doživljava manje vrijednom te dolazi do personalizacije i promijenjene sheme tijela. S dijagnozom raka dolazi do mijenjanja slike o sebi, okolini te samog života žene. Obrambeni mehanizmi su nesvjesne reakcije ega koje se javljaju pri dijagnosticiranju. Među najčešćim obrambenim mehanizmima nalaze se poricanje, racionalizacija i prihvatanje. Da bi se žene mogle što lakše nositi sa psihičkim opterećenjem pomažu im psihoedukativni postupci tako da emocionalno prihvate bolest, razviju motivaciju za ozdravljenje, promijene stav prema raku. Upravo zbog toga razvijaju se klubovi i društva operiranih žena s

ciljem upoznavanja, izmjenjivanja iskustava, informacija o novitetima pomagala ili proteza, prikladnoj odjeći, organiziranja izleta jednom riječju djeluju na socijalizaciju [14].

Program Reach to recovery doprinosi putu prema oporavku koji uključuje program psihološke pomoći u kojem žena koja je i sama operirala dojku pruža emocionalnu, psihološku potporu drugoj ženi nakon operativnog zahvata za brži oporavak. Reach to recoveri je dio programa Američkog društva za borbu protiv raka dojke je i danas aktualan. Fizioterapeut kao ravnopravni član rehabilitacijskog tima sudjeluje i u psihosocijalnoj pomoći žene oboljele od raka dojke. Sa pacijenticama tijekom provođenja fizioterapije fizioterapeut pruža emocionalnu potporu, te svojim znanjem i iskustvom educira ženu kako živjeti s karcinomom uz poboljšanje kvalitete života [14].

6. Fizioterapija nakon kirurškog zahvata kod tumora dojke

Najčešći pristup u liječenju tumora dojke je kirurški zahvat. Opseg i tip operativnog zahvata odabira kirurg prema parametrima koje dobije u postupcima postavljanja dijagnoze tumora kao i o lokalizaciji tumora, tipu tumorskih stanica, trajanju bolesti i prognozi liječenja. Pri tome tim stručnjaka ne vodi brigu samo o preživljavanju od tumorske bolesti nego i o funkcionalnim problemima koji mogu nastati uslijed liječenja, a utječu na kvalitetu života oboljelih i liječenih [15].

Fizioterapijski proces započinjemo subjektivnim fizioterapeutskim statusom koji sadrži:

- osobnost pacijentice
- promjene u funkciji osobito ramena i ruke
- radne navike i rekreacijske sposobnosti

Objektivni status uključuje:

- opću posturu, funkcije i aktivnosti u sjedećem i stojećem položaju
- da li su koštane strukture simetrične
- da li su konture mekih tkiva simetrične
- da li postoje ožiljci ili vidljiva oštećenja kože
- mjere i procjena
- jakosti mišića ramenog zgloba i ramenog obruča
- opseg pokreta skapulohumeralnog zgloba i skapulotorakalnog spoja, te skapulohumeralni ritam
- pokretljivost cervikalne, torakalne kralježnice, te grudnog koša
- mjere voluminoznosti [15].

Da bi mi fizioterapeuti mogli provoditi fizioterapijski plan i program trebamo podatke koje smo dobili subjektivnim i objektivnim pregledom. Tako na osnovu SOAP modela i dobivenih podataka definira se plan i program fizikalne terapije zajedno sa ostalim članovima rehabilitacijskog tima, pacijentom i obitelji sa obnavljanjem i/ili uspostavljanjem normalne funkcije i aktivnosti oboljelih i liječenih od tumora dojke. Fizioterapijska intervencija sadrži tri ravnopravne komponente: koordinacija, komunikacija s članovima rehabilitacijskog tima i vođenje dokumentacije, upućivanje i edukaciju pacijenta, primjenu fizioterapijskih postupaka te evaluaciju u svrhu procjene ishoda i ispravnosti postupaka u liječenju. Cilj fizioterapije uključuje razvoj i ponovnu uspostavu optimalne tjelesne funkcije, te očuvanje i obnavljanje zdravlja.

Naročitu pažnju fizioterapija posvećuje poboljšanju kvalitete života u svakodnevnim aktivnostima žena operiranih i liječenih zbog tumora dojke. Kroz primjenu fizioterapijskih i radno terapijskih postupaka postiže se bolja pokretljivost ramena, tonus i jakost miškulature odgovorne za stabilnost i mobilnost ramenog zgloba, ramenog pojasa i područje skapule, funkciju disanja, te prevenciju ili terapiju limfnog edema ruke nastalog zbog načina liječenja tumora dojke [15].

6.1. Prije operacijska priprema

Prije operacijska priprema obuhvaća edukaciju i pripremu pacijenta na ograničenja i probleme funkcije nakon operativnog odstranjenja tumora. Fizioterapijska procjena provodi se u segmentu u kojem se očekuju posljedice kirurškog zahvata gdje se dobiva i uvid u mogućnost postojanja nekih poremećaja u mišićno-koštanom sustavu koji će nam kasnije olakšati realnu procjenu stanja funkcije, a time i izradu što kvalitetnijeg plana i programa fizioterapije. Procjenom se daju smjernice za izradu programa provođenja fizioterapijske intervencije koje se mogu opisati kao faze fizioterapije [15].

6.2. Rana poslije operacijska fizioterapija

Rana poslije operacijska fizioterapija provodi se prvih nekoliko dana nakon operacije, na krevetu pacijentice. Cilj rane fizioterapije je sprječavanje nastanka respiratornih i tromboemboličkih komplikacija u operiranom području. Provodi se pozicioniranje na krevetu, razgibavanje prstiju, šake i lakta unutar 3 - 4 dana nakon operativnog zahvata, rameni pojas se ne mobilizira kako bi se omogućio razvoj anastomoza sustava i sraštavanje rane, prevencija limfnog edema postavljanjem ruke u povišeni položaj/položajnu limfnu drenažu. Pri tome se koristi sila gravitacije i kontrakcija miškulature podlaktice i šake [15].

6.3. Kasna poslije operacijska fizioterapija

Kasna poslije operacijska fizioterapija sadrži terapijske vježbe i pripremu za vertikalizaciju i dulji boravak u tom položaju, pripremu za protetski nadomjestak koji može biti privremeni i trajni, restauraciju funkcije korištenjem principa normalnog pokreta. Konceptom PNF-a postiže se motorička edukacija zasnovana na perifernom ulazu, te kombinacijom koncentrične, ekscentrične i statičke mišićne kontrakcije. Uz pravilan izbor tehnika PNF-a pospješuje se pravilna postura, biomehanički odnosi, disanje i cirkulacija limfe, smanjenje boli, edukacija i briga o stanju ožiljka, kože i ruke, aktivnosti dnevnog života, uz edukaciju o metodama opreza pri svakodnevnim

poslovima u suradnji s radnim terapeutom koji su sastavni dio tima koji provodi kasnu poslije operacijsku fizioterapiju [16].

6.4. Kasna fizioterapija

Nakon odlaska iz bolnice primjenjuje se kasna faza fizioterapije kroz provođenje terapijskih postupaka kao što su položajna limfna drenaža, manualna limfna drenaža, pneumodrenaža, fizioterapijske vježbe, protetika, radna terapija, edukacija, kompletna dekongestivna terapija [16].

6.4.1. Položajna limfna drenaža

Položajna limfna drenaža koristi silu gravitacije i povišeni položaj, te tako pospješuje limfnu drenažu, prevenira oteklinu i olakšava već postojeće stanje limfedema. Položajna limfna drenaža izvodi se u sjedećem ili ležećem položaju te se ruka nalazi na podlozi pod kutom od 45 stupnjeva u trajanju od 20 do 30 minuta. Pacijentica u ruci stišće lopticu ili spužvu 5 sekundi i 5 sekundi opušta sa ponavljanjem 10 puta i sa 2 do 3 minute pauze [16].

6.4.2. Manualna limfna drenaža

Manualna limfna drenaža (MLD) je jedna vrsta masažne tehnike sa svrhom uspostavljanja ravnoteže između tekućina u organizmu. Uveo ju je dr. Vodder. Ljudsko tijelo se sastoji od 1,3 čvrste tvari i 2,3 tekućine i to 5l brzo kolajuće krvi, 15l tekućine vezivnog tkiva i oko 40l stanične tekućine. Krv se sastoji od krvnih stanica i krvne plazme. Krv kola u krvnim žilama u zatvorenom tjerana srčanom pumpom i transportira hranjive tvari važne za život stanica: svježu vodu, kisik i energetske tvari. Izmjena tvari između krvi i stanica odvija se na krvnoj kapilari [16].

Za razliku od cirkulacije krvi limfne tekućine u organizmu u tom smislu ne postoji jer se limfna tekućina kreće samo u jednom smjeru i to iz intersticijuma u limfna kapilare, dalje limfnim žilama, pa sve do sljedećeg limfnog čvora, koji služi kao sabirna stanica. Iz limfnih čvorova tekućina putuje do glavnih limfnih žila sve do najveće limfne žile koja se naziva ductus toracikus. Ductus toracikus se ulijeva u lijevom uglu na vratu u venski dio te to mjesto dr. Vodder označuje kao «terminus». Limfni sustav isključivo transportira otpad za razliku od krvotoka. Taj otpad prof. Foeldi naziva «breme» [16].

Limfno breme je količina bjelančevina i vode koja je odstranjena preko sustava limfnih žila iz vezivnog tkiva u određenom vremenu. Stijenke krvnih kapilara na arterijskoj strani propuštaju vodu i tvari koje se u njoj otapaju. Jedan dio krvne plazme napušta krvotok i većim se dijelom

preko vezivnog sistema vraća natrag u krv. Jedan manji dio izašle tekućine kreće se među tim drugim putem tj. preko limfnog sustava i tek kasnije dopijeva natrag u krvotok. Kad vezivno tkivo nabubri uslijed prisutnosti bjelančevina i povećane količine vode endotelne stanice limfnih kapilara se razmaknu te se međustanični prostor limfnih kapilara otvori i u limfnu kapilaru struji voda, makromolekule, veće i manje čestice. Promjenom u odnosu pritiska endotelne stanice zatvaraju svoje međustanične prostore poput pomoćnih ventila i limfna se kapilara prezentira kao napunjena i zatvorena [16].

Limfni sustav ne radi pomoću nikakve pumpe kao krvotok, već je važan mehanizam limfnih zalistaka, koji posjeduju vlastitu motoriku. Na poticanje limfne tekućine unutar limfnih žila isto tako djeluje i pulsiranje okolnih arterija i kontrakcije mišića. Na tom putu limfa protječe kroz limfne čvorove, gdje se nalaze limfociti koji imaju posebnu sposobnost razgrađivanja tvari koje su strane organizmu te ih učini neškodljivima. 40 % tekućine se zadrži u limfnim čvorovima gdje se limfna tekućina zgušnjava [16].

Fiziološka vazomotorička limfna drenaža potječe na autonomnom pulsiranju limfnih segmenata, odnosno lanaca limfnih segmenata. Taj proces sastoji se od ritmičkih rastezanja tih nizova, što dovodi do peristaltičkog kontrahiranja. Na tom sustavu prirodne drenaže zasniva se metoda limfne drenaže po dr. Vodderu. Limfna drenaža djeluje na limfni sustav i njegov tok, pospješuje funkcionalnost limfnih žila, kapilara i zalistaka, koji su uslijed nekog uzroka bili onemogućeni za rad i odvod bjelančevina i vode iz intersticijuma i time sprječava nastanak limfnog edema [16].

Do limfnog edema može doći uslijed:

1. nedostatka kretanja
2. neujednačene aktivnosti
3. općenito preopterećenosti
4. hladnoće koja blokira limfni tok
5. mehaničke prepreke (operacija, ozljeda, zračenje)
6. insuficijencije limfnih žila [16].

Limfni zastoj prouzrokuje limfni edem koji je osnovna indikacija u primjeni manualne limfne drenaže (MLD). Osim drenirajućeg djelovanja MLD djeluje na stimulaciju parasimpatikusa (umirujuće), te kod dobre NLD pacijent može zaspati, tako ako MLD možemo koristiti psihoterapijske svrhe kod jako nemirnih bolesnika [16].

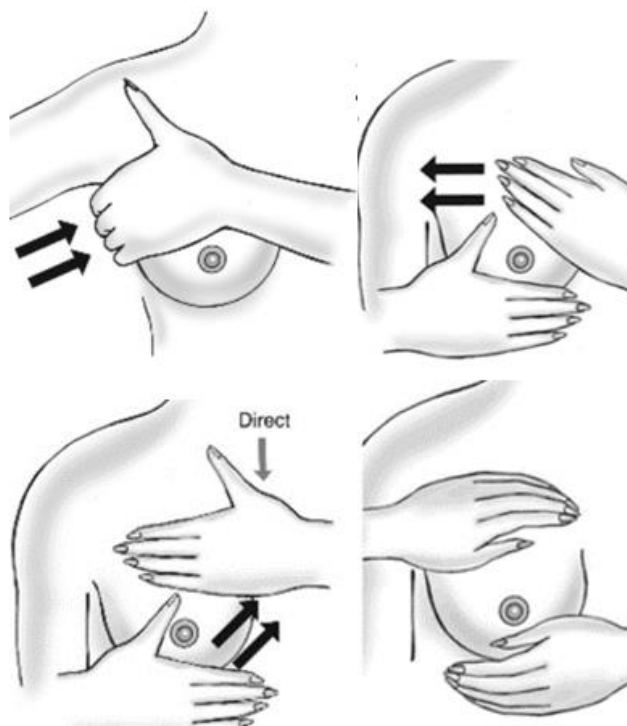
NLD-om obrađuju se limfni čvorovi koji su dostupni i tako djeluje se na one strukture u ljudskom organizmu koje su najvažnije sustavu imuniteta, iako danas još nije utvrđeno da djeluju drenažom na obrambeni mehanizam organizma. No svakako utjecaj MLD potpomaže obrambeni mehanizam organizma time što iz vezivnog tkiva odvodi otpad, a time i eventualne uzročnike bolesti u limfne čvorove gdje gube svoje štetno djelovanje [16].

Izvođenje manualne limfne drenaže sastoji se od osnovnih pokreta (slika 7.4.2.), a to su: stojeći kružni pokret, kružni pokret, crpeći pokret, pokret davanja, zaokretni pokret, pokret glađenja [16].

Stojeći kružni pokreti gdje su prsti cijelom površinom priljubljeni na mjesta koja se obrađuju. Kružni pokreti izvode se pomicanjem tkiva u smjeru toka limfne tekućine. Ovisno o površini koja se obrađuje kružni pokreti izvode se s osam prstiju u jednom nizu ili s četiri prsta (ruka na ruci). Crpeći pokreti ili pokret pumpanja izvodi se u ručnom zglobu, tako da se dlan ruke, četiri prsta i palac spuštaju na ekstremitet u volarnoj fleksiji, dok se prsti i dlan ne priljube potpuno uz tkivo i time izvedu pokret prema dorzalnoj fleksiji u ručnom zglobu. Pokret se izvodi naizmjenice te poprima izgled pumpanja. Kod pokreta davanja dlan je okrenut prema gore, a izvodi se rotiranjem ručnog zgloba iz položaja ularne devijacije u položaj radijalne devijacije.

U smjeru limfnog tijeka izvodi se rotacija u ručnom zglobu s ispruženim dlanom i prstima s pritiskom u istom smjeru. Zaokretni pokreti upotrebljavaju se kod obrade velikih površina kao što su leđa, bokovi. Pokret počinje podignutim ručnim zglobovom od površine, dlanom i prstima okrenutim na dolje. Ručni zglob spušta se prema sebi, dlan i prsti ispruže, a zatim zarotiraju u smjeru limfe. Nakon toga podiže se ručni zglob vraćajući se u početnu poziciju, ali ne na istom mjestu već tamo gdje je pokret završio, te ponavlja pokret. Izvodi se spiralno u smjeru oticanja limfe. Pokret glađenja pojavljuje u tehnici izvođenja osnovnih pokreta kod svakog dijela tijela.

Kod pritiska prstiju, prsti moraju biti ispruženi i priljubljeni zajedno s dlanom, ovisno o pokretu, na površini kože, a pritisak se smanjuje i pojačava bez trzaja i prekida, pritisak ne smije izazvati hiperemiju. Tempo izvođenja je diktiran fiziološkim pulsiranjem limfnih žila, odnosno radom limfnih zalistaka. Pritisak koji se izvodi mora biti u smjeru otjecanja limfne tekućine [16].



Slika 7.4.2. Tehnika izvođenja manualne limfne drenaže

[Izvor: <https://images.squarespace-cdn.com/content/v1/5c65b1a7e6666968667a28ea/1657059625598-GMPOZH0JAT5SYB2X7M3T/lymphump.png?format=1000w>]

Pravilo izvođenja ručne limfne drenaže je da se prvo obrađuju proksimalni, a onda distalni dijelovi tijela kako bi se ispraznili proksimalni limfni putovi i omogućilo dotjecanje limfe iz distalnih dijelova. Zbog ovog pravila važno je znati točan redoslijed pokreta [16]. Kod prvog tretmana limfnog edema treba dozirati vrijeme rada i ne forsirati otjecanje limfe iz tog edematoznog dijela kako se ne bi opteretilo srce naglim prilivom venozne u koju se slijeva limfna tekućina. Potrebno je pratiti ponašanje pacijenta, ako se pojavilo crvenilo znojenje, ubrzano disanje treba prekinuti izvođenje ručne limfne drenaže. Ručna limfna drenaža provodi se najviše pola sata. Svaka ručna limfna drenaža započinje i završava glađenjem. Ovim pokretom potpomaže se pražnjenje površinskih vena [16].

6.4.3. Pneumodrenaža

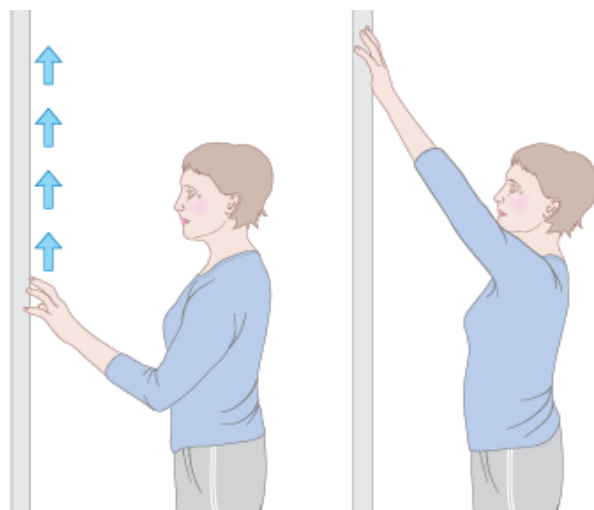
Pneumodrenaža ili mehanička limfna drenaža koristi uređaje s intermitentnim zračenjem. Aparat za limfnu drenažu radi prema načelu isprekidane pneumatske kompresije tj. koristi napredujući tlačni val i time omogućuje kompresivnu limfnu drenažu. Do drenaže područja dolazi

na osnovi kompresije rukava napunjenih zrakom. U programiranim intervalima stvara se polagano napredujući tlak, te dolazi do nježnih i ritmičkih valova tlaka. Postupak traje od 20 do 40 minuta. Pozitivni učinci pneumodrenaže uključuju tretman edema, boli, preventive, tijelo se ne tereti lijekovima i pogoduje procesima ozdravljenja u ljudskom tijelu [16].

6.4.4. Terapijske vježbe

Terapijske vježbe kod žena nakon kirurškog zahvata tumora dojke pomažu održati ili povećati optimalnu amplitudu u ramenom zglobu te sprečavaju nakupljanje limfedema. Provode se individualno gdje su obuhvaćeni svi pokreti u ramenom obruču. Prvog poslijeoperacijskog dana ruka operirane strane mora biti u položaju lagane elevacije. U tom položaju bolesnica povremeno u šaci stišće mekšu lopticu što pospješuje drenažu limfe i prevenira oteklinu ruke. Također se započinje i s vježbama disanja, relaksacije i cirkulacije. Vježbama disanja i relaksacije smanjuje se napetost i stezanje prsnog koša, dok se vježbama cirkulacije prevenira tromboflebitis [16].

Vježbe za mobilizaciju ramena započinju prvog poslijeoperacijskog dana uz prethodno učinjen fizijatrijski pregled (slika 7.4.4.). Provode se pod kontrolom fizioterapeuta koji podučava i asistira. Rana poslijeoperacijska hospitalna fizioterapija ramena dijeli se u dva dijela: od prvog poslijeoperacijskog dana do skidanja drena i od skidanja drena do skidanja šava. Od prvog poslijeoperacijskog dana do skidanja drena vježbe se provode u bolesničkoj sobi individualno, bolesnica je u ležećem ili sjedećem položaju, amplitude pokreta povećavaju se postepeno. Od skidanja drena do skidanja šava vježbe se provode individualno u gimnastičkoj dvorani, bolesnica je u ležećem, sjedećem i stojećem položaju, amplitude pokreta se postupno povećavaju do pune pokretljivosti koja je postojala preoperativno. Zbog vlastite kontrole i korekcije cjelokupne posture preporučuje se vježbe u sjedećem i stojećem položaju izvoditi pred zrcalom [16].



Slika 7.4.4. Vježbe za mobilizaciju ramena

[Izvor: <https://images.everydayhealth.com/images/breast-cancer-stretches-wall-crawl.jpg>]

Zbog tendencije razvoja kontrakture ramenog zgloba prilikom zračenja fizioterapija se provodi od prvog dana zračenja. Vježbe se provode individualno pod kontrolom fizioterapeuta. Bolesnica je u sjedećem i stojećem položaju, a vježbama su obuhvaćeni svi pokreti u ramenom obuču. Pokreti su aktivno potpomognuti od fizioterapeuta i pomagala (švedske ljestve, štap i elastična traka) i aktivno nepotpomognuti.

Radi vlastite kontrole i korekcije cjelokupne posture preporučuje se vježbe izvoditi pred zrcalom. Vježbe je potrebno izvoditi dozirano, polako i ritmički, a prilikom vježbanja važno je ne preopteretiti ruku. Sve ove vježbe potrebno je uskladiti s vježbama disanja, relaksacije i cirkulacije. Cilj rehabilitacije je postići optimalnu funkciju unutar oštećenja [16].

6.4.5. Radna terapija

U oporavku pacijenta nakon kirurškog zahvata sudjeluje i radni terapeut. Radna terapijska intervencija podrazumijeva organiziranost, fleksibilnost i dinamičnost. Svojim znanjem i iskustvom radni terapeut u okvirima pacijentovih problema usmjerava intervenciju prema novo nastalom stanju koja zahtjeva dinamičnost i usklađivanje. Krajnji cilj radno terapijske intervencije je omogućiti pacijentu provođenje aktivnosti koje ga osposobljavaju i potpomažu njegovo sudjelovanje u aktivnostima i kvaliteti svakodnevnog života [16].

6.4.6. Kompletna dekonjestivna fizioterapija limfnog edema

Kompletna dekonjestivna fizioterapija limfnog edema sastoji se od manualne limfne drenaže, programa terapijskih vježbi, kompresivnog bandažiranja, njege kože, te edukacije pacijenata. Kompresivno bandažiranje je metoda u kojoj se koriste specijalni elastični zavoji koji smanjuju volumen ekstremiteta, sprečavaju ponovno nakupljanje limfe omekšavaju otvrdnuća, poboljšavaju protok limfe. Terapijske vježbe za limfedem izvode se s bandažiranim ekstremitetom, bez opterećenja u kombinaciji s vježbama disanja. Rade se vježbe za povećanje mobilnosti, vježbe snage i istezanja koje povećavaju aktivnost limfnih žila te mišićno-zglobnu funkciju. Njega kože važna je zbog prevencije infekcija. Edukacija je veoma važna u rehabilitaciji. Njega kože, samo bandažiranje, prevencija posljedica limfnog edema, poboljšanje kvalitete profesionalnog života i aktivnosti slobodnog vremena čine težište edukacije [16].

7. Edukacija

Poslije kirurškog zahvata i zračenja ruka može naticati jer se kirurškim zahvatom moraju ukloniti limfni čvorovi i limfne žile u pazuhu. Organizam tada teže suzbija infekcije te pacijentice tada moraju biti pod većim oprezom kada rade poslove tijekom kojih se mogu ozlijediti, ubosti, ogrepsti, opeći, porezati jer sve to može prouzročiti infekciju i oteklinu. Zbog svega toga veoma važnu ulogu ima edukacija pacijentice koju provodi stručni tim među kojima je i fizioterapeut [17].

Pacijentica nastoji slušati savjete tako da drži ruku s operirane strane podignutu iznad nivoa srca kad god je to moguće. Izbjegavati dugo držanje ruke spuštene niz tijelo jer to dovodi do nakupljanja limfe i krvi u donjim dijelovima ruke. Važno je da pacijentica izbjegava snažne pokrete i intenzivan mišićni rad, kožu treba čistiti neutralnim sredstvima i mlakom vodom, održavati vlažnom neutralnom kremom, također da smanji mogućnost malih ili većih povreda na koži i infekciju kože. Kod pranja posuda, kuhanja i rada u vrtu potrebno je nositi zaštitne rukavice. Njegovati nokte, ali ne rezati zanoktice, a svaku posjekotinu ili ogrebotinu očistiti vodom i sapunom te premazati antibiotskom mašću. Ne preopterećivati ruku ili cijeli organizam teškim radom, dugotrajnim šetnjama ili dužim vježbanjem koje dovode do ubrzanog metabolizma te pogoršanja limfedema ruke. Kod odjeće naglasak se daje na udobnu i prozračnu odjeću i da ne sadržava sintetičke materijale. Nakit nije preporučljivo nositi na ruci operirane strane, osobito prstenje, sat ili narukvicu zbog pritiska na kožu. Također je potrebno izbjegavati nošenje torbe na ramenu operirane ruke i teret u toj ruci. Ako ruka postane toplija od druge ruke, pocrveni, postane tvrda, otekne ili ako primijetimo osip potrebno je odmah potražiti liječničku pomoć [17].

8. Protetska pomagala

Pacijentice s ablacijom dojke važno je uputiti i educirati ih o nabavi protetskih pomagala koji predstavljaju estetsku i psihološku pomoć, a provodi ih tim stručnjaka. Neposredno nakon operativnog zahvata tj. nakon skidanja šava žena dobiva privremenu pamučnu prsnu protezu sa specijalnim grudnjakom kojeg nosi sve dok ožiljak ne zacijeli. Nakon 3 do 6 tjedana počinje nositi silikonsku prsnu protezu koja osim estetske uloge održava posturu i balans ramenog obruča, utječe na cirkulaciju limfe, te na psihološki status pacijentice. Pravilnim odabirom proteze izbjegava se pritisak na alternativna područja cirkulacije limfe. Prsne proteze moraju biti ugodne, odgovarajuće veličine i težine, simetrične, te pristupačne cijene. Napretkom protetike dolazi do razvoja silikonskih prsnih proteza koje ne izazivaju alergijske reakcije uz prianjanje na stijenku prsnog koša. Također za bolju estetiku i potpunu simetričnost dojki koriste se i silikonski umetci. O izboru grudnjaka treba posvetiti posebnu pažnju koji mora biti ugodan, načinjen od prirodnih materijala, imati široke naramenice, bez žičane potpore i po mjeri, zatvoreni s proširenom pasicom ispod grudi, te se radi po mjeri odnosno po opsegu toraksa ispod gudi. Protetskom opremom postiže se bolja kvaliteta života, smanjuje se stres, te se izgrađuje balans ramenog obruča [17].

9. Zaključak

U današnje vrijeme napretkom medicine dijagnoze tumora u ljudima pobuđuje se tjeskoba i strah za vlastiti život. Tumorske bolesti su sustavne bolesti i predstavljaju javno zdravstveni problem gdje je bitan naglasak staviti naglasak na prevenciju, rano otkrivanje i edukaciju kako bi liječenje bilo što učinkovitije. Karcinom dojke je najčešći karcinom žena u svijetu. Kako je dojka simbol ženstvenosti i majčinstva njezino odstranjenje ne uzrokuje samo funkcionalne poteškoće nego i psihičke. Zbog svega navedenog u rehabilitaciji potreban je stručan tim koji educira i uključuje ženu u rehabilitacijski proces. Rehabilitacija žena operiranih zbog tumora dojke je proces maksimalnog mogućeg osposobljavanja koji omogućuje postizanje maksimalnih fizičkih, psihičkih, emocionalnih, edukativnih, socijalnih i radnih potencijala. Kako liječenje karcinoma ostavlja po opsežnosti i različitosti velik broj invalida cilj ovog rada mi je prikazati važnost fizioterapije u sveukupnom liječenju onkoloških bolesnika pa tako i bolesnica s karcinomom dojke ne gubeći dragocjeno vrijeme. Fizioterapija kao dio rehabilitacije nudi postizanje što optimalnije tjelesne funkcije, te osposobljavanje žene za obavljanje aktivnosti svakodnevnog života. Izrađuje se rehabilitacijski plan na osnovu provedene procjene prema SOAP modelu koji se provodi za svaku ženu individualno. Ranom intervencijom nakon operativnog zahvata putem određenih vježbi i edukacija preveniraju se komplikacije agresivnih metoda liječenja, te se evaluacijom dokazuje potreba i uspješnost fizioterapijske intervencije. Fizioterapijske intervencije koje se provode uključuju položajnu limfnu drenažu, manualnu limfnu drenažu, pneumodrenažu, terapijske vježbe, radno-terapijske vježbe i edukaciju sa znatnim poboljšanjem na funkcionalno stanje pacijentica, te kvalitetu i aktivnosti svakodnevnog života. Služeći se dostupnom literaturom dolazi se do zaključka da su karcinomi dojke u svijetu u porastu, te da Hrvatska pripada zemljama visokog rizika. Dobna granica je u rasponu od 35 do 64 godine, te se ranim otkrićem i učinkovitim metodama liječenja može znatno smanjiti mortalitet.

10. Literatura

- [1] D. Bavčević, Kineziterapija u onkologiji u Fizioterapiji, 3, 19-20, 1998.
- [2] J. Fajdić, I. Džepina, Kirurgija dojke, Zagreb, Školska knjiga, 2006.
- [3] H. Fritsch, W., Kuhnel, Dojka u Priručni anatomske atlas, Zagreb Medicinska naklada, 2006.
- [4] P. Keros, M. Pećina, Funkcijska anatomija lokomotornog sustava, 350-376, Zagreb, Medicinska biblioteka, 2006.
- [5] M. Margaritoni, Školska knjiga, Zagreb, 2006.
- [6] G. Piljac, Klinička onkologija, Druga knjiga, TIZ, Zrinski Čakovec, Zbor liječnika Hrvatske, Čakovec, 1997.
- [7] R. Prstačić, M. Sabol, Psihosocijalna onkologija i rehabilitacija, Zagreb, Medicinska naklada, 2006.
- [8] M. Šamija i sur., Onkologija, Zagreb, Medicinska naklada, 2000.
- [9] M. Šamija., E. Vrdoljak, Z. Krajina, Klinička onkologija, Medicinska naklada, Zagreb, 2006.
- [10] M. Šamija, i sur., Onkologija, Zagreb, Medicinska naklada, 2007.
- [11] V. Šantek, Aktivnosti samozbrinjavanja, Interni nastavni materijali, 2007.
- [12] D. Škrbina, Radna verzija priručnika Aktivnosti samozbrinjavanja, 2007.
- [13] T. Šoša, Ž. Sutlić, Z. Stanec, I. Tonković i sur., Kirurgija, 884-892, Zagreb, Medicinska biblioteka, 2007.
- [14] M. Turić, K. Kolarić, D. Eljuga, Klinička onkologija, Globus, 1996.
- [15] Lj. Vrcić-Kiseljak, Fizioterapija u onkologiji, nastavni materijali za studente, Zdravstveno Veleučilište Zagreb, 2002.
- [16] M. Vukšić, Limfni edem nakon operacije dojke, liječenje i skrb u Fizioterapija, 3; 21, 22, 1998.
- [17] Lj. Vrcić-Kiseljak, D. Antolić, H. Rašić, Fizioterapija u liječenju oboljelih od tumora dojke, nastavni materijali za studente Zdravstvenog veleučilišta Zagreb, 2007.

11. Popis slika

Slika 7.4.2. Tehnika izvođenja manualne limfne drenaže	19
Slika 7.4.4. Vježbe za mobilizaciju ramena	21

Sveučilište
Sjever

MARK
ALISBRAND



SVEUČILIŠTE
SJEVER

**IZJAVA O AUTORSTVU
I
SUGLASNOST ZA JAVNU OBJAVU**

Završni/diplomski rad isključivo je autorsko djelo studenta koji je isti izradio te student odgovara za istinitost, izvornost i ispravnost teksta rada. U radu se ne smiju koristiti dijelovi tuđih radova (knjiga, članaka, doktorskih disertacija, magistarskih radova, izvora s interneta, i drugih izvora) bez navođenja izvora i autora navedenih radova. Svi dijelovi tuđih radova moraju biti pravilno navedeni i citirani. Dijelovi tuđih radova koji nisu pravilno citirani, smatraju se plagijatom, odnosno nezakonitim prisvajanjem tuđeg znanstvenog ili stručnoga rada. Sukladno navedenom studenti su dužni potpisati izjavu o autorstvu rada.

Ja, Mihaela Slunjski (*ime i prezime*) pod punom moralnom, materijalnom i kaznenom odgovornošću, izjavljujem da sam isključivi autor/ica završnog/diplomskog ~~—(obrisati nepotrebno)~~ rada pod naslovom Fizioterapijski pristup kod žena sa tumorom dojke (*upisati naslov*) te da u navedenom radu nisu na nezovoljeni način (bez pravilnog citiranja) korišteni dijelovi tuđih radova.

Student/ica:
(*upisati ime i prezime*)

 M. Slunjski

(*vlastoručni potpis*)

Sukladno Zakonu o znanstvenoj djelatnosti i visokom obrazovanju završne/diplomske radove sveučilišta su dužna trajno objaviti na javnoj internetskoj bazi sveučilišne knjižnice u sastavu sveučilišta te kopirati u javnu internetsku bazu završnih/diplomskih radova Nacionalne i sveučilišne knjižnice. Završni radovi istovrsnih umjetničkih studija koji se realiziraju kroz umjetnička ostvarenja objavljuju se na odgovarajući način.

Ja, Mihaela Slunjski (*ime i prezime*) neopozivo izjavljujem da sam suglasan/na s javnom objavom završnog/diplomskog ~~—(obrisati nepotrebno)~~ rada pod naslovom Fizioterapijski pristup kod žena sa tumorom dojke (*upisati naslov*) čiji sam autor/ica.

Student/ica:
(*upisati ime i prezime*)

 M. Slunjski