

Fizioterapijski postupci nakon mastektomije

Šipek, Tena

Undergraduate thesis / Završni rad

2023

Degree Grantor / Ustanova koja je dodijelila akademski / stručni stupanj: **University North / Sveučilište Sjever**

Permanent link / Trajna poveznica: <https://um.nsk.hr/um:nbn:hr:122:210904>

Rights / Prava: [In copyright](#)/[Zaštićeno autorskim pravom.](#)

Download date / Datum preuzimanja: **2024-11-22**



Repository / Repozitorij:

[University North Digital Repository](#)





**Sveučilište
Sjever**

Završni rad br. 259/FIZ/2023

Fizioterapijski postupci nakon mastektomije

Tena Šipek, 0336044688

Varaždin, rujan, 2023. godine



Sveučilište Sjever

Odjel za Fizioterapiju

Završni rad br. 259/FIZ/2023

Fizioterapijski postupci nakon mastektomije

Student

Tena Šipek, 0336044688

Mentor

Doc.dr.sc Manuela Filipec

Varaždin, rujan, 2023.godine

Prijava završnog rada

Definiranje teme završnog rada i povjerenstva

ODJEL Odjel za fizioterapiju

STUDIJ preddiplomski stručni studij Fizioterapija

PRISTUPNIK Tena Šipek

JMBAG

0336044688

DATUM 29.08.2023.

KOLEGIJ

Fizioterapija I

NASLOV RADA

Fizioterapijski postupci nakon mastektomije

NASLOV RADA NA
ENGL. JEZIKU

Physiotherapy procedures after mastectomy

MENTOR

dr.sc. Manuela Filipec

ZVANJE

docent

ČLANOVI POVJERENSTVA

1. Nikolina Zaplatić Degač, pred., predsjednik
2. doc.dr.sc. Manuela Filipec, mentor
3. dr.sc.Pavao Vlahek, član
4. Anica Kuzmić, pred.,zamjenski član
- 5.

Zadatak završnog rada

BROJ

259/FIZ/2023

OPIS

Broj oboljelih žena od karcinoma dojke raste s dobi i u Hrvatskoj je vodeći uzrok smrti zbog raka. Prema podacima Registra za karcinom Hrvatske, godišnje u Hrvatskoj od karcinoma dojke obolijeva oko 2300 žena, a umire preko 900. Napredak znanosti i tehnologije pozitivno je utjecao na mogućnosti ranog otkrivanja zloćudnih bolesti, pa tako i karcinomadojke. Važan čimbenik, uz napredak tehnologije i medicinskih znanosti, je i razvijena svijest o potrebi preventivnih mjera i sprječavanja nastanka bolesti. U Republici Hrvatskoj donesene su smjernice za osiguranje kvalitete probira i dijagnostike karcinoma dojke te Nacionalni program ranog otkrivanja karcinoma dojke. Fizioterapijski postupci usmjereni su na procjenu funkcijskih sposobnosti i povećanje kvalitete života pacijentice nakon mastektomije.

Cilj rada je prikazati fizioterapijske postupke nakon mastektomije.

ZADATAK URUČEN

30.08.2023.



M. Filipec

Predgovor

Zahvaljujem svojoj mentorici Manueli Filipec na ukazanom povjerenju i pomoći pri izradi završnog rada, kao i na savjetima koje mi je nesebično pružila tijekom studija na Sveučilištu Sjever.

Veliko hvala mojim roditeljima koji su mi omogućili studiranje i uvijek vjerovali u mene i moje sposobnosti. Uz njih, zahvaljujem svojoj braći, posebno starijoj sestri koja me podržavala i u najtežim trenucima.

I na kraju, htjela bih se zahvaliti svom dečku na podršci, strpljenju i razumijevanju koje mi je ukazivao tijekom studija.

Rad posvećujem svojem djedu!

Sažetak

Uzrok karcinoma dojke nije definiran niti poznat, ali postoji nekoliko čimbenika koji izravno utječu na razvoj karcinoma. Najvažnija od njih je pozitivna obiteljska anamneza. Žene koje su genetski predisponirane za karcinom dojke imaju dva do četiri puta veću vjerojatnost da obole od karcinoma, osobito žene koje su nositeljice gena BRCA 1 i BRCA 2.

Karcinom dojke najčešće se dijagnosticira probirom ili samopregledom. Samopregledom se mogu otkriti simptomi poput osjetljivosti dojki ili opipljive mase koji zahtijevaju dijagnostičku obradu. Mamografija se smatra standardnim testom za otkrivanje karcinoma dojke. Liječenje karcinoma dojke slijedi se po protokolu. Ovisno o patohistološkoj prirodi tumora, stadiju malignog procesa i općem stanju organizma odabire se najidealniji tip liječenja. U liječenju karcinoma dojke uključen je multidisciplinarni tima kao najefektivnija vrsta liječenja dokazala se kombinacija sistemskog i kirurškog liječenja te zračenja. Dok je napredak u dijagnostici i liječenju karcinoma dojke utjecao na preživljenje, stopa komplikacija nakon liječenja također se povećala. Tu prije svega spadaju bol, umor, slabost mišića, limfedem, psihološki problemi (npr. tjeskoba, depresija, nesanic), kognitivni poremećaji, ali i promjene u držanju.

Fizioterapijska intervencija važan je i neophodan dio procesa rehabilitacije. Glavnu ulogu ima prije operacije, u akutnoj fazi oporavka, ali i u kasnoj fazi rehabilitacije. Uz terapiju vježbanjem, elektroterapiju i manualne tehnike, fizioterapeut je dužan osposobiti pacijenticu za provođenje mjera samozbrinjavanja radi bržeg i optimalnijeg oporavka.

Ključne riječi: karcinom dojke, mastektomija, fizioterapija

Summary

The cause of breast cancer is not defined or known, but there are several factors that have a direct impact on the development of cancer, the most important of which is a positive family history. Women who are genetically predisposed to breast cancer are two to four times more likely to develop cancer, especially women who carry BRCA 1 and BRCA 2.

Breast cancer is usually diagnosed by screening or self-examination. Self-examination may reveal symptoms such as breast sensitivity or palpable mass, requiring diagnostic evaluation. Mammography is considered a standard test for breast cancer. Breast cancer is treated according to protocol. Depending on the pathohistological nature of the tumour, the stage of the malignant process and the general condition of the organism, the most ideal type of treatment is chosen. The treatment of breast cancer involved a multidisciplinary team as the most effective treatment has proven to be a combination of systemic and surgical treatment and radiation. While progress in the diagnosis and treatment of breast cancer had an impact on survival, the rate of complications after treatment also increased. This includes primarily pain, fatigue, muscle weakness, lymphoedema, psychological problems (e.g. anxiety, depression, insomnia), cognitive disorders, but also changes in posture.

Physiotherapeutic intervention is an important and necessary part of the rehabilitation process. It plays a major role before surgery, in the acute phase of recovery, but also in the late phase of rehabilitation. In addition to exercise therapy, electrotherapy and manual techniques, the physical therapist is obliged to train the patient to implement self-care measures for faster and more optimal recovery.

Key words: breast cancer, mastectomy, physiotherapy

Popis korištenih kratica

BRCA 1,2 – *Breast cancer* tip 1,2

MRI – Magnetska rezonancija

PMPS - eng. *Postmastectomy pain syndrome* – poslije mastektomijski bolni sindrom

MRM - Modificirana radikalna mastektomija

MMT- Manualni mišićni test

VAS – Vizualno analogna skala

KDT - Kompletna dekongestivna terapija limfnog edema

TENS – Transkutana električna nervna stimulacija

Sadržaj

1.	Uvod	1
2.	Razvoj i dijagnostika karcinoma dojke	2
2.1	Čimbenici rizika	2
2.2	Dijagnostika	2
2.2.1	Klinička slika.....	3
2.2.2	Samopregled dojke	3
2.2.3	Probir i mamografija.....	4
3.	Principi liječenja karcinoma dojke	5
3.1	Vrste operativnih zahvata	5
3.2	Komplikacije nakon mastektomije	6
3.2.1	Prijeoperacijske komplikacije	6
3.2.2	Komplikacije za vrijeme operacije	6
3.2.3	Poslijeoperacijske komplikacije	6
3.3	Utjecaj mastektomije na posturu	7
4.	Fizioterapijska procjena kod pacijentica nakon mastektomije	8
4.1	Procjena snage mišića.....	8
4.2	Mjerenje opsega pokreta.....	8
4.3	Mjere cirkularnosti gornjih ekstremiteta	9
4.4	Procjena boli	10
4.5	Procjena kvalitete života.....	10
4.6	Procjena onesposobljenosti gornjih ekstremiteta	11
5.	Fizioterapijski postupci nakon mastektomije	12
5.1	Rana poslijeoperacijska intervencija	12
5.2	Kasna poslijeoperacijska intervencija	13
5.3	Terapija pokretom	13
5.3.1	Vježbe cirkulacije	14
5.3.2	Vježbe disanja	14
5.3.3	Vježbe istezanja.....	14
5.3.4	Vježbe propriocepcije	18

5.3.5 Vježbe jačanja	18
5.4 Limfedem.....	20
5.4.1 Kompletna dekongestivna terapija limfedema	21
5.4.2 Kompresivno bandažiranje.....	22
5.4.3 Manualna limfna drenaža.....	23
5.4.4 Njega kože i ožiljka	23
5.4.5 Smanjenje boli.....	24
5.4.6 Edukacija pacijentice	24
6. Zaključak	25
7. Literatura	26
Popis slika.....	29

1. Uvod

Karcinom dojke najčešći je zloćudni tumor žena u svijetu. U Hrvatskoj je vodeći uzrok smrti karcinom, a broj oboljelih žena raste s dobi. Prema podacima Registra za rak Hrvatske, godišnje u Hrvatskoj od karcinoma dojke obolijeva oko 2300 žena, a umire preko 900 njih. Napredak znanosti i tehnologije pozitivno je utjecao na mogućnosti ranog otkrivanja zloćudnih bolesti, pa tako i karcinoma dojke. Važan čimbenik, uz napredak tehnologije i medicinskih znanosti, je i razvijena svijest o potrebi preventivnih mjera i sprječavanja nastanka bolesti. Prema tome u Republici Hrvatskoj donesene su smjernice za osiguranje kvalitete probira i dijagnostike karcinoma dojke te Nacionalni program ranog otkrivanja karcinoma dojke, a na međunarodnoj razini u mjesecu listopadu se posebno radi na podizanju svijesti o ovom zdravstvenom problemu. Cilj programa probira karcinoma dojke je smanjiti smrtnost od karcinoma dojke, otkriti karcinom u ranoj fazi i poboljšati kvalitetu života oboljelih od karcinoma dojke. [1].

Mastektomija je zahvat uklanjanja jedne ili obje dojke te samim time utječe na fizički izgled pacijenata. Uklanjanje dijela tijela smatra se glavnim čimbenikom u promjeni percepcije slike vlastitog tijela, a komplementarne terapije imaju za cilj povećati samopouzdanje i svijest o vlastitim životnim potencijalima [2].

Upravo zbog sve veće učestalosti karcinoma dojke kod žena mlađe dobi, tj. u najproduktivnijem periodu života žene, fizioterapija ima neprocjenjivu i nezamjenjivu ulogu u liječenju posljedica. Osnovni cilj je adekvatna i pravovremena priprema žene prije i nakon operacije dojke kao preventiva mogućih komplikacija u funkcioniranju ruke operirane strane. Educiranje pacijentica neophodno je za uspješan povratak u svakodnevnu rutinu i za što kraći povratak u radnu sredinu [2].

2. Razvoj i dijagnostika karcinoma dojke

Točan uzrok karcinoma dojke još nije poznat, pa je teško reći zašto jedna žena oboli, a druga ne. Međutim, poznato je da sve počinje oštećenjem DNA i mutacijama u stanicama tkiva dojke, što dovodi do abnormalnog (nekontroliranog) rasta i reprodukcije stanica dojke. Takve oštećene stanice dijele se puno brže od zdravih, nakupljaju se i stvaraju kvržicu, tumorsku masu. Posljedično nastaje maligni tumor [3]. U preventivne metode otkrivanja karcinoma dojke spadaju samopregled dojki, ultrazvuk te mamografija. Svaka žena bi trebala uvidjeti važnost redovitih pregleda te znati prepoznati sumnjive promjene na dojci, kako bi mogla zaštititi svoje zdravlje [3].

2.1 Čimbenici rizika

Uzrok karcinoma dojke nije poznat niti definiran. Međutim, postoje različiti čimbenici koji utječu na razvoj karcinoma. Najvažniji čimbenik rizika je prisutnost karcinoma u bliskih srodnika. Žene čiji bliski srodnici boluju od karcinoma dojke imaju dva do četiri puta veću vjerojatnost da će razviti rak, osobito žene koje nose gen BRCA1 i BRCA2 [4]. Prema epidemiološkim studijama, rizik od razvoja karcinoma dojke ovisi o mnogim čimbenicima uključujući dob, rasu, socioekonomski status, prehranu i hormonalne čimbenike [4].

Studije ukazuju na osjetljivost i povećanje grudi kod žena koje su uzimale kontracepcijske pilule ili nadomjesnu terapiju estrogenom. Učinci ovih lijekova u kombinaciji s nezdravom prehranom bogatom mastima i vlaknima dovode do pretjerane stimulacije tkiva dojke i mogu potaknuti razvoj karcinoma [4]. Učestalost karcinoma dojke raste kako žena stari, ali nije neuobičajeno da djevojke mlađe od 30 godina obole od karcinoma. Zanimljivo je kako su određene epidemiološke studije utvrdile da rađanje prvog djeteta prije dvadesete godine života smanjuje rizik od raka dojke, dok žene čija je prva trudnoća završila nakon tridesete godine života imaju povećan rizik [5].

2.2 Dijagnostika

Tijekom kliničkog pregleda liječnik pregledava dojku i palpacijom utvrđuje postoji li kvržica ili više njih u dojci. Procjenjuje se položaj kvržice, njezina tvrdoća, veličina i pokretljivost u odnosu na podlogu i kožu. Uz to pregledavaju se pazušne jame te okolna područja limfnih čvorova. Na temelju tih informacija može se sumnjati na prisutnost maligne formacije ili

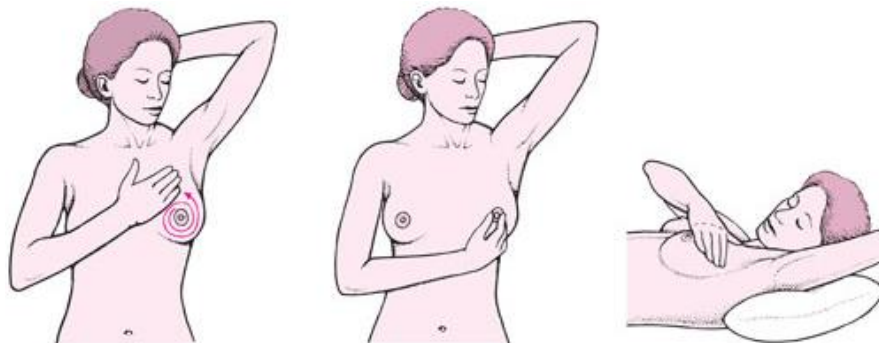
pretpostaviti da je benigne prirode. Za dijagnozu se koriste dodatni anamnestički podaci, kao što su dob žene, pojavnost karcinoma u obitelji i prisutnost drugih čimbenika rizika [6].

2.2.1 Klinička slika

Simptomi koji mogu ukazivati na karcinom dojke uključuju trajni edem tkiva, naboranu ili ispucalu kožu na tom području, iscjedak iz bradavice (osobito krvav), izraslinu koja se razlikuje od ostatka tkiva dojke, proširenje površinskih vena na koži dojke i osjetljivost i bol u dojci [6, 7]. Ukoliko žena primijeti barem jedan od navedenih simptoma, prijeko potrebno je javiti se nadležnom liječniku.

2.2.2 Samopregled dojke

Samopregled dojke (slika 3.2.2) najjednostavnija je i najjeftinija preventivna metoda otkrivanja karcinoma dojke. To je postupak kojim se putem inspekcije i palpacije mogu uvidjeti promjene na zahvaćenom dijelu. Inspekcija uključuje promatranje izgleda kože, promjene u položaju bradavica, primjećivanje svih abnormalnih promjena i pokretljivost dojki pri podizanju ruku [8]. Inspekcija dojke provodi se s prednje i bočne strane. Zatim slijedi palpacija kao drugi dio samopregleda, a izvodi se u ležećem i sjedećem položaju. Tijekom palpacije važno je potražiti bilo kakve opipljive kvržice ili zadebljanja u dojci jer ona mogu ukazivati na razvoj malignih novotvorina [9].



Slika 2.2.2 Samopregled dojke

(Izvor: <http://www.msd-prirucnici.placebo.hr/msd-za-pacijente/specificne-bolesti-zena/bolesti-dojke/rak-dojke5>)

2.2.3 Probir i mamografija

Karcinom dojke obično se dijagnosticira probirom ili simptomima poput boli ili osjetljivog tkiva koje samim time inicira dijagnostički pregled [9]. Od 2006. godine u našoj zemlji provodi se Nacionalni program ranog otkrivanja karcinoma dojke. Cilj programa je smanjenje smrtnosti od karcinoma dojke za 15-25%, u što većem broju otkriti karcinom dojke u ranom početnom stadiju te poboljšanje kvalitete života bolesnica s karcinomom dojke [9]. Probir zdravih žena dovodi do otkrivanja manjih neoplazmi za koje je manje vjerojatno da će metastazirati. Postoji nekoliko dijagnostičkih metoda ispitivanja tkiva dojke, uključujući ultrazvuk, rendgen i magnetsku rezonancu. Mamografija je specijalizirana vrsta slikovne dijagnostike koja koristi rendgenski sustav i vrhunska je metoda za otkrivanje karcinoma dojke [10]. Mamografski probir rezultira nižim stopama smrtnosti od karcinoma dojke za 19%, a posebno se preporučuje nakon 45. godine života [10]. Dijagnostička mamografija često se radi nakon abnormalne probirne mamografije kako bi se utvrdilo treba li zahvaćenom području dodatna biopsija ili snimanje dojke [10].

Negativni aspekti mamografije su lažno pozitivni testovi, izloženost zračenju, tjeskoba i drugi negativni psihološki učinci [11]. Lažno pozitivni ili negativni rezultati mogući su pacijentica mlađih od 40 godina i onih s gustim tkivom dojke [11].

Ultrazvuk se koristi kao dodatna metoda mamografiji.

Prikaz magnetske rezonancije (MRI) ima mogućnost prikazivanja manjih oštećenja stanica koja se metodom mamografije ne mogu vidjeti [11].

3. Principi liječenja karcinoma dojke

Liječenje karcinoma dojke uvelike ovisi o stupnju razvoja. Ovisno o patohistološkoj prirodi tumora, stadiju malignog procesa i općem stanju organizma odabire se najidealniji tip liječenja [11]. Za liječenje se kombiniraju imunoterapija, hormonska i radioterapija te kirurška terapija. U većini slučajeva počinje operacijom. Radioterapija eliminira lokalizirane stanice karcinoma na mjestu gdje je tumor uklonjen i u okolnom području, uključujući limfne žlijezde ako su u blizini. Kemoterapija i hormonska terapija sprječavaju rast stanica karcinoma po cijelom tijelu [11].

Mišljenja liječnika o optimalnoj terapijskoj opciji mogu se razlikovati jer još uvijek postoje mnoge nejasnoće kada je u pitanju karcinom dojke, a nijedna od mogućih terapijskih opcija nije trajna i potpuno učinkovita [11]. Žene oboljele od karcinoma dojke traži se da ispune upitnike i ankete kako bi se proučile nove kombinacije liječenja i njihov utjecaj na preživljenje ili kvalitetu života.

3.1 Vrste operativnih zahvata

Postoje različite vrste kirurških zahvata za uklanjanje karcinoma dojke, a koji će liječnik odabrati ovisi o nekoliko čimbenika. Treba razmotriti je li i koliko karcinom dojke lokaliziran ili se već proširio [8]. Osim toga, pacijentica mora biti informirana i imati pravo sudjelovati u odluci. Najjednostavniji kirurški zahvat za manje tumore je poštedna operacija dojke, jer se njime uklanjaju karcinom i mala količina zdravog tkiva oko njega [8]. Ako je potrebno ukloniti više zdravog tkiva oko karcinoma, radi se široka ekscizija ili djelomična mastektomija. Kvadrantektomija je uklanjanje četvrtine dojke. Odstranjivanje tumora i okolnog tkiva pokazalo se najuspješnijim načinom sprječavanja nastanka karcinoma u istoj dojci [8].

Sustavna terapija može biti prijeoperacijska (neoadjuvantna) ili poslijeoperacijska (adjuvantna) ili oboje. Podtip karcinoma određuje standardnu propisanu sistemsku terapiju. U slučaju metastaze tumora, cilj liječenja je produljenje života. Kategorije neoadjuvantnih i adjuvantnih opcija te njihove kombinacije također se primjenjuju na sustavnu terapiju [8].

Ako pacijentica ne pristaje na mastektomiju, propisuje joj se tamoksifen, lijek koji inhibira djelovanje hormona [8]. Žene koje još uvijek imaju menstruaciju mogu ukloniti jajnike, no nije dokazano je li taj postupak jednako učinkovit ili učinkovitiji od tamoksifena [8].

3.2 Komplikacije nakon mastektomije

Kao i gotovo sve kirurške procedure, najčešće komplikacije nakon rekonstrukcije dojke su otežano zarastanje rane i upale. Međutim, glavni razlozi zbog kojih se ne ispunjavaju očekivanja pacijentice su estetske komplikacije zbog asimetrije i lošeg pozicioniranja rekonstruirane dojke [12].

3.2.1 Prijeoperacijske komplikacije

Sprječavanje komplikacija nakon mastektomije, kao i bilo kojeg drugog kirurškog zahvata, započinje temeljitom prijeoperacijskom procjenom kako bi se identificirali potencijalni problemi. Potrebno je uzeti u obzir cjelokupno fiziološko stanje bolesnika, obaviti detaljan fizikalni pregled uz detaljan pregled medicinske dokumentacije. Nužni su i pravilni pregledi i pretrage, posebice prijeoperacijska mamografija [12].

3.2.2 Komplikacije za vrijeme operacije

Budući da je mastektomija kirurški zahvat, moguće su uobičajene komplikacije kao što su krvarenje, poteškoće pri zatvaranju reza ili ozljeda živaca. Područje dojke inerviraju interkostalni živci, čije bi oštećenje značilo gubitak funkcije. Ozljeda unutarnje ili lateralne prsne arterije ili interkostalnih arterija može rezultirati ozbiljnim i obilnim krvarenjem [13].

3.2.3 Poslijeoperacijske komplikacije

Dok je napredak u dijagnozi i liječenju karcinoma dojke utjecao na preživljenje, stopa komplikacija nakon liječenja također se povećala. Tu prije svega spadaju bol, umor, slabost mišića, limfedem, psihološki problemi (npr. tjeskoba, depresija, nesаница), kognitivni poremećaji, ali i promjene u držanju [14]. Iako operacija može rezultirati depresijom i boli u leđima, što može narušiti kvalitetu života, nisu uspostavljeni standardni dijagnostički i terapijski kriteriji [14].

Najozbiljniji problemi su infekcija, nekroza kožnog tkiva i stvaranje seroma u ranom poslijeoperacijskom razdoblju. Tri navedena ozbiljna problema mogu se pojaviti pojedinačno, ali obično se javljaju u kombinaciji. Kao rezultat toga, doprinose razvoju tegoba kao što su ograničena funkcija ramena, limfedem i bolni sindrom [12].

Učestalost limfedema raste s povećanjem postotka preživjelih od karcinoma dojke [15]. S obzirom na trajanje, limfedem se dijeli na akutni i kronični. Akutni limfedem obično se

javlja ubrzo nakon zahvata, reverzibilan je i prolazan, a može se riješiti dekonjestivnim mjerama kao što su ručna limfna drenaža, kompresivni zavoji i tjelesna aktivnost [16]. Kronični limfedem je teži i povezan je s progresivnom boli, oticanjem, ponavljajućim infekcijama i disfunkcijom gornjih ekstremiteta. Osim toga, liječenje kroničnog limfedema, koji je posljedica karcinoma dojke, izazovniji je i otporniji na uobičajene učinkovite metode liječenja akutnog limfedema [16].

Bolovi u ramenima i rukama, ograničen opseg pokreta, slabost mišića i osjetne promjene u gornjim ekstremitetima te edemi česti su simptomi na koje se pacijentice žale nakon mastektomije [17]. Liječenje uključuje kirurški zahvat te zračenje dojke i pazušne regije, što izravno utječe na neuromuskularno tkivo u području ramenog obruča. Ove ozljede, zajedno s poslijeoperacijskom boli, ožiljcima i antalgicnim držanjem, mogu rezultirati skraćivanjem prednjeg dijela prsa i promijenjenim položajem ramenog obruča, smanjenim opsegom pokreta ramena i ozljedama rotatorne manšete [17].

Vrlo važan i aktualan problem nakon mastektomije je postmastektomijski bolni sindrom (PMPS). PMPS se definira kao kronična bol u prednjem dijelu prsnog koša, aksilarnom dijelu i/ili nadlaktici koja je započela nakon mastektomije i traje više od 3 mjeseca nakon operacije [18].

3.3 Utjecaj mastektomije na posturu

Modificirana radikalna mastektomija (MRM), postupak u kojem se uklanja cijela dojka i većina aksilarnih limfnih čvorova [19]. Uglavnom se provodi u slučaju metastaza ili sumnje na zahvaćenost limfnih čvorova. Unatoč svojim dobrobitima, MRM je povezan s poslijeoperacijskim problemima kao što su limfedem i problemi mišićno-koštanog sustava. Glavni problem kod žena nakon mastektomije su posturalne promjene koje često rezultiraju disfunkcijom. Posturalne promjene u torakalnoj kralježnici rezultiraju smanjenom fleksibilnošću i izdržljivošću mišića te stoga mišići pokazuju smanjenu sposobnost razvijanja tonusa, što može dovesti do funkcionalnog oštećenja i boli. S biomehaničkog gledišta, zakrivljenost kralježnice u sagitalnoj ravnini posebno je važna za funkciju kralježnice. Promjene u stupnju kutova fleksije utječu na posturu, smanjujući sposobnost kralježnice za prijenos opterećenja i ometajući njezinu normalnu funkciju [19].

4. Fizioterapijska procjena kod pacijentica nakon mastektomije

Fizioterapijsku procjenu prije početka planiranja rehabilitacije čine različite objektivne i subjektivne metode mjerenja. To uključuje procjenu snage mišića, mjerenje opsega pokreta i voluminoznosti gornjih ekstremiteta, procjenu boli, kvalitete života i onesposobljenosti gornjih ekstremiteta [20].

4.1 Procjena snage mišića

U manualnom mišićnom testu svaka se mišićna skupina ispituje obostrano. Kod ispitivanja ispitivač stoji na strani koja se testira, a pacijent sjedi pravilo i u položaju koji omogućuje potpuno kretanje zgloba. Ispitivač pokazuje pokret i zatim traži od pacijenta da ponovi pokret. Kada pacijent izvodi željeni opseg pokreta protiv, ispitivač primjenjuje otpor u položaju za testiranje. Uz to potrebno je pacijentu objasniti kako izvesti željenu kontrakciju. Dakle, ako pacijent ne podnosi otpor, rezultat mišića je ocjena 3; ako pacijent tolerira određeni otpor, rezultat je ocjena 4, dok je ukupni otpor ocjena 5. Ako pacijent ne može izvesti antigravitacijski pokret postavlja se u novi položaj koji omogućuje kretanje ekstremiteta bez gravitacije. Pozicioniranje u nultoj gravitaciji različito je za svaki testirani mišić. Mišić ili tetiva promatraju se i palpiraju zbog kontrakcije kada pacijent nije u stanju izvesti barem dio pokreta u odsutnosti gravitacije [21].

4.2 Mjerenje opsega pokreta

Pomoću goniometra mjeri se opseg pokreta i izražava se u stupnjevima. Normalni raspon pokreta ramena za fleksiju je 100° do 115° . Ležeći položaj je početni položaj za mjerenje fleksije ramena. Pacijentica se nalazi na leđima sa savijenim koljenima kako bi se ispravila lumbalna lordoza. Rame je u položaju adukcije, abdukcije i rotacije od 0° , lakat je ispružen tako da napetost duge glave mišića tricepsa ne ograničava kretanje, dok je podlaktica u neutralnom položaju tako da je dlan okrenut ka tijelu. Lopatica je stabilizirana kako bi se spriječio nagib unatrag, rotacija prema gore i podizanje lopatice.

Prsni koš mora biti stabiliziran kako bi se spriječilo istežanje kralježnice i pomicanje rebara; težina trupa može pomoći u stabilizaciji. Rame se savija podizanjem humerusa od podloge podizanjem ruke iznad glave osobe. Ekstremitet mora ostati u neutralnoj abdukciji i adukciji tijekom cijelog pokreta. Lagana rotacija dopuštena je ako je potrebna za postizanje maksimalne fleksije. Završetak raspona kretanja glenohumeralne fleksije događa se kada se osjeti otpor

daljnjem kretanju i pokušaji da se svlada otpor rezultiraju rotacijom prema gore, nagibom unatrag ili podizanjem lopatice. Za mjerenje fleksije ruke, goniometar mora biti u liniji s rukom. Središnja potpora goniometra trebala bi biti iznad bočne strane tuberositas majus. Proksimalni dio ruke trebao bi biti paralelan sa središnjom linijom prsnog koša, dok bi distalni dio trebao biti u liniji s bočnom središnjom linijom humerusa [22].

Ruka terapeuta stabilizira donji kut lopatice dok je glenohumeralni zglob ekstenziran. Kraj raspona pokreta u ekstenziji može se odrediti jer će svaki pokušaj daljnjeg istežanja humerusa uzrokovati naginjanje lopatice prema naprijed i podizanje, uzrokujući pomicanje donjeg kuta lopatice unatrag. Alternativno, terapeut može stabilizirati akromion i korakoidni nastavak lopatice. Lijeva ruka terapeuta podupire pacijenta i drži distalni krak goniometra u položaju iznad lateralnog epikondila nadlaktične kosti [23].

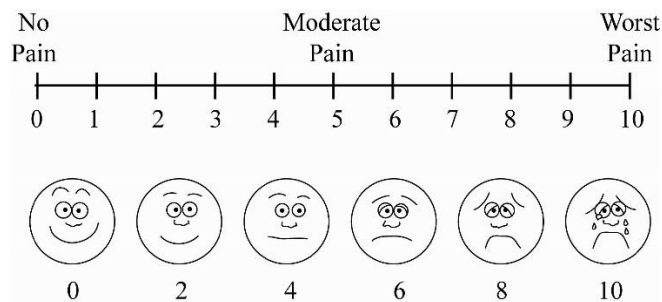
Mjerenjem opsega pokreta glenohumeralne abdukcije, terapeut ručno stabilizira lateralnu stranu lopatice kako bi omogućio rotaciju lopatice prema gore. Alternativno, akromion i korakoidni nastavak lopatice mogu se stabilizirati kako bi se omogućilo podizanje lopatice. Stol za pregled ili ruka terapeuta može poduprijeti pacijentov ekstremitet i poravnati distalni dio goniometra s prednjom središnjom linijom nadlaktične kosti. Druga ruka terapeuta otpušta stabilizaciju lopatice i drži proksimalni krak goniometra paralelno s prsnom kosti [21].

4.3 Mjere cirkularnosti gornjih ekstremiteta

Mjerenja cirkularnosti su važna u određivanju eventualne prisutnosti edema i opsega samog edema. Kako bi se procijenio i kontrolirao učinak liječenja limfedema, potrebno je kod prvog posjeta pacijentu obaviti mjerenje, a svaki sljedeći pregled centimetarskom mjernom trakom na točno određenim točkama izmjeriti obujam ekstremiteta. Obujam ramenog zgloba mjeri se preko akromiona, odnosno pazuha, opseg nadlaktice se mjeri 10 cm ispod akromiona ili 10 cm iznad olekranona. Opseg lakta mjeri se centimetarskom mjernom trakom preko lakatne jame i olekranona, dok se opseg podlaktice mjeri 10 cm ispod olekranona. Zapešće se mjeri preko stiloidnih nastavaka radijusa i ulne, šaka preko glavica metakarpalnih kostiju. Za usporedbu potrebno je mjeriti na istim mjestima i na zdravom ekstremitetu. Iz utvrđenih vrijednosti može se izračunati volumen ekstremiteta [24].

4.4 Procjena boli

Vizualno analogna skala (VAS) koja je prikazana na slici 4.4, je jedna od najčešće korištenih alata za mjerenje boli. To je vodoravna linija duljine 100 mm. Počinje s vrijednošću 0, što znači da nema boli, a završava s 10, što znači najvećom mogućom boli. Pacijentica označuje točku na ljestvici koja najbolje odgovara intenzitetu njezine boli. Unatoč tome što je vrlo subjektivan način ocjenjivanja boli, jer je pacijentica sama popunjava, smatra se objektivnom metodom praćenja intenziteta boli, jer se osim kao pomoćno dijagnostičko sredstvo, koristi na početku i na kraju terapije za evaluaciju uspješnosti liječenja [25]



Slika 4.4 Prikaz vizualno analogne skale

(Izvor: <https://assessment-module.yale.edu/im-palliative/visual-analogue-scale>)

4.5 Procjena kvalitete života

Kvaliteta života procjenjuje se pomoću upitnika Europske organizacije za istraživanje i liječenje karcinoma (EORTC) i Upitnika kvalitete života specifične za karcinom dojke (QoL) (slika 4.5). Specifični upitnik o kvaliteti života za karcinom dojke sastoji se od 30 pitanja sastavljenih od pet stavki (tjelesni, funkcionalni, kognitivni, emocionalni i socijalni utjecaj), tri stavke simptoma (bol, umor, mučnina i povraćanje) i mjerilo kvalitete života te općeg zdravlja [26]. Za stavke koje pokrivaju "fizičko funkcioniranje" i "ulogu funkcionalne ljestvice" postoji mogućnost odgovora "da" ili "ne". Sve ostale stavke ocjenjuju se na ljestvici kategorija od četiri boda od 1 ("uopće ne") do 4 ("vrlo"). Sve ljestvice i stavke transformiraju se u ljestvicu od 0 do 100.

During the past week:	Not at All	A Little	Quite a Bit	Very Much
6. Were you limited in doing either your work or other daily activities?	1	2	3	4
7. Were you limited in pursuing your hobbies or other leisure time activities?	1	2	3	4
8. Were you short of breath?	1	2	3	4
9. Have you had pain?	1	2	3	4
10. Did you need to rest?	1	2	3	4
11. Have you had trouble sleeping?	1	2	3	4
12. Have you felt weak?	1	2	3	4
13. Have you lacked appetite?	1	2	3	4
14. Have you felt nauseated?	1	2	3	4
15. Have you vomited?	1	2	3	4
16. Have you been constipated?	1	2	3	4

Slika 4.5 Prikaz upitnika za procjenu kvalitete života oboljelih od karcinoma dojke

(Izvor: <https://www.eortc.org/app/uploads/sites/2/2018/08/Specimen-QLQ-C30-English.pdf>)

4.6 Procjena onesposobljenosti gornjih ekstremiteta

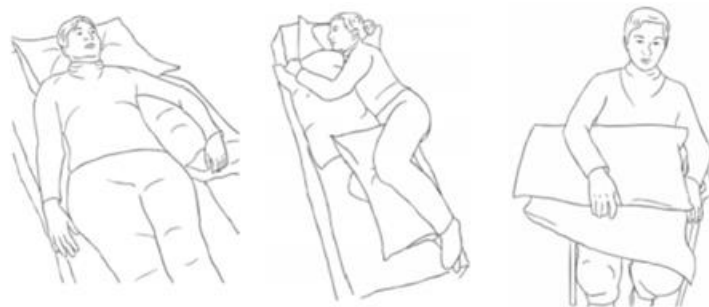Mjerenje onesposobljenosti ruke, ramena i šake (eng. DASH) je upitnik od 30 stavki koji se primjenjuje za procjenu mišićno-koštanih poremećaja gornjih ekstremiteta. Pacijentica mora odgovoriti na najmanje 27 pitanja kako bi se ona bodovala. DASH rezultati su u rasponu od 0 do 100, pri čemu viši rezultati ukazuju na veći stupanj invaliditeta [27]. Ovaj upitnik je upitnik za samoprocjenu koji pacijentima omogućuje procjenu poteškoća i prepreka u svakodnevnom životu. Pokazalo se da je DASH ljestvica praktična, pouzdana i valjana mjera za procjenu onesposobljenosti gornjih ekstremiteta u pacijentica sa karcinomom dojke [27].

5. Fizioterapijski postupci nakon mastektomije

Cilj fizioterapije je očuvanje zdravlja, razvoj, obnova i uspostavljanje optimalnih tjelesnih funkcija kod žena nakon operacije dojke. Primaran cilj fizioterapije žena nakon operacije dojke je poboljšati kvalitetu života u svakodnevnim aktivnostima. U fizioterapiji sudjeluje timski rad, odnosno uključen je stručni tim zdravstvenih radnika: liječnik specijalist fizikalne medicine i rehabilitacije, fizioterapeut, psiholog, defektolog te medicinska sestra. Podrška i razumijevanje obitelji imaju važnu ulogu u napretku fizikalne terapije [28]. Fizioterapijska intervencija počinje prijeoperacijskom pripremom koja uključuje procjenu funkcije prije operacije, edukaciju pacijentice i obitelji te psihološku pripremu za smanjenu funkciju.

5.1 Rana poslijeoperacijska intervencija

Prvih tjedan dana nakon operacije slijedi rana poslijeoperacijska rehabilitacija koja je važna za stabilan protok krvi i limfe te za održavanje postojećeg tonusa. Temelji se na prevenciji tromboembolije i održavanju respiratornih funkcija. U ovoj fazi rehabilitacije preporučljive su vježbe disanja i podizanje ruke u viši položaj kako bi se spriječio ili smanjio limfedem (slika 5.1) [29].



Slika 5.1 Pozicioniranje ruke nakon mastektomije

(izvor: https://www.womenscollegehospital.ca/wp-content/uploads/2022/06/REHAB-BREAST-BOOKLET_REV.1indd.pdf)

Vrlo je važno objasniti pacijentici vježbe disanja i kako ih pravilno provoditi, što će kasnije dovesti do bolje rehabilitacije. Od prvog poslijeoperacijskog dana pacijentici se preporuča sudjelovanje u svakodnevnim aktivnostima kao što su oblačenje, pranje zubi, hranjenje i sl. Naizgled jednostavne aktivnosti za pacijenticu osiguravaju održavanje muskulature i

mišićne funkcije. U prvom poslijeoperacijskom tjednu nakon uklanjanja drena slijede aktivne vježbe, koje je poželjno izvoditi 5 ponavljanja po 3 puta tjedno. Poput vježbi za istezanje vrata i ramena kružnim pokretima, pendularne vježbe za ramena, pokreti antefleksije sa štapom iz ležećeg položaja te pokreti retrakcije i depresije ramena. Tri do četiri tjedna nakon operacije poželjno je u rehabilitacijski proces uključiti zahtjevnije aktivne vježbe i vježbe istezanja. Pacijentica može nastaviti s vježbama 3 do 5 puta tjedno. Preporuča se da pacijentica počne s istezanjem, zatim radi lakše vježbe koje je radila prva tri tjedna, a zatim prijeđe na vježbe koje zahtijevaju veću snagu i opseg pokreta. Nakon svega poželjno je da pacijentica ponovno odradi vježbe istezanja [30].

5.2 Kasna poslijeoperacijska intervencija

Preporuča se započeti s vježbama izdržljivosti i jačanjem mišića trupa i gornjih ekstremiteta 6 tjedana nakon operacije kako bi se spriječila pojava kronične boli u leđima i ramenima [30]. Ako se pacijentica prije operacije bavila bilo kakvom tjelesnom aktivnošću (npr. fitnessom), preporuča se da tijekom ovog razdoblja oporavka nastavi s prijašnjim navikama [30]. Važno je da pacijentica „osluškuje“ svoje tijelo i procjenjuje vlastite mogućnosti kako ne bi došlo do prenaprežanja ili nuspojava. Osim toga, važnost fizioterapijske intervencije kod pacijentica s operacijom dojke očituje se i u brizi za poslijeoperacijske komplikacije poput limfedema. Kompletna dekongestivna fizioterapija limfedema (KDT) je metoda koja kombinira ručnu limfnu drenažu, terapiju pokretom, kompresivno bandažiranje, njegu kože i ožiljka te edukaciju pacijentice.

Terapijske vježbe uključene u KDT mogu potaknuti protok limfe, smanjiti otekline i poboljšati funkcionalnu sposobnost zahvaćenog ekstremiteta. Ove vježbe djeluju izravnim pritiskom na sabirne žile tijekom kontrakcije mišića, smanjujući hipomobilnost mekog tkiva i limfnu kongestiju te jačajući i sprječavajući atrofiju mišića [31].

5.3 Terapija pokretom

U daljnjoj fizioterapijskoj intervenciji koriste se različiti oblici vježbi kako bi se pacijentica što prije oporavila i nastavila sa svojim svakodnevnim aktivnostima. Uz temeljitu edukaciju pacijentice, provode se vježbe cirkulacije, disanja, vježbe istezanja i jačanja te vježbe propriocepcije. Nadalje, važnost fizioterapijske intervencije kod

pacijentica operiranih na dojci očituje se i u zbrinjavanju postoperativnih komplikacija poput limfedema [28].

5.3.1 Vježbe cirkulacije

Vježbe za cirkulaciju poboljšavaju cirkulaciju i smanjuju oteklinu ekstremiteta. Provode se nekoliko puta dnevno te samim time sprječavaju nastanak tromboflebitisa. Može se pokrenuti kružnim pokretima ruku ili jednostavnim pritiskom. Pacijenticama se savjetuje da ih izvode u svakoj prilici jer se mogu izvoditi u svim položajima [28].

5.3.2 Vježbe disanja

Vježbe disanja su sastavi dio terapijskog vježbanja jer za kontrakciju koristi udisaj (inspirij), a za relaksaciju izdisaj (ekspirij). Ciljevi vježbi disanja su povećanje plućne ventilacije, uklanjanje sekreta, smanjenje bolova, olakšavanje i sprječavanje napada otežanog disanja, poboljšanje opće tjelesne kondicije te prevencija nastanka upale pluća.

Prije početka vježbi disanja, fizioterapeut može uvesti i relaksaciju. Relaksacija se koristi kao terapijska metoda, a cilj joj je voljno opuštanje mišića kako bi se vježbe disanja mogle lakše izvoditi. Vježbe disanja mogu se izvoditi u sjedećem položaju ili ležećem položaju na leđima sa savijenim koljenima. Kako bi pacijentici bilo lakše može postaviti dlanove na trbuh i samim time stimulirati disanje. Počinje laganim dubokim disanjem, udisanjem kroz nos brojeći lagano do 4, zatim izdisajem brojeći do četiri. Pri udahu mišići trbuha se opuštaju i podižu prema gore što se može osjetiti pod dlanom. Nakon završenog izdaha potrebno je opustiti mišiće trbuha, napraviti kraću pauzu pa ponovno udahnuti. Vježba se ponavlja 10 puta. Potrebno ih je provoditi svakodnevno i nakon hospitalizacije te je samim time bitna pravilna edukacija pacijentice. [32]

5.3.3 Vježbe istezanja

Lagane vježbe istezanja odmah po operaciji mogu pomoći vratiti pokretljivost ruke. Istezanje ruke i ramenog obruča povećava opseg pokreta i vraća fleksibilnost. Normalno je tijekom vježbanja osjetiti lagano istezanje kože i mišića obzirom da je došlo do njihovog skraćivanja uslijed operacije. Važno je izvoditi vježbe istezanja odmah nakon operacije kako ne bi došlo do kontraktura ramenog zgloba i smanjenja opsega pokreta. [32]

5.3.3.1 Primjeri vježbi istezanja

Vježba 1: Vježba sa štapom

Ova vježba pomaže pacijentici u pokretljivosti ramena prema naprijed. Štap je potrebno držati obim rukama sa dlanovima okrenutim prema gore. Podiže se štap iznad glave koliko je u mogućnosti pacijentice (slika 5.3.3.1). Neoperirana ruka više povlači štap kako bi se osjetilo istezanje na operiranoj strani. Tako držati 5 sekundi. Nakon toga opustiti te vježbu ponoviti 5 do 7 puta.

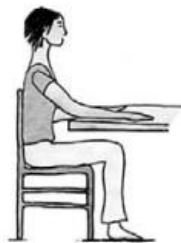

Slika 5.3.3.1 Vježba sa štapom

(Izvor: <http://www.svezanju.hr/wp-content/uploads/2017/02/10-rak-dojke-prehrana-i-vjezbanje.pdf>)

Vježba 2: Istezanje lopatice

Ovom vježbom povećava se pokretljivost lopatica. Pacijentica sjedne na stolac, blizu stola, a leđa su opuštena na naslonjaču. Neoperirana ruka položi se na stol tako da je lakat savijen, a dlan okrenut prema dolje. Zatim operirana ruka se također položi na stol sa ekstenziranom laktom i dlanom okrenutim prema dolje (Slika 5.3.3.1). Radi se klizanje operirane ruke po podlozi prema neoperiranoj strani, bez pomicanja tijela. Pacijentica bi trebala osjetiti istezanje lopatica prilikom vježbe. Vježba se ponavlja 5 do 7 puta.

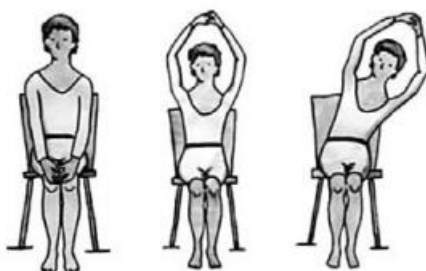


Slika 5.3.3.1 Istezanje lopatice

(Izvor: <http://www.svezanju.hr/wp-content/uploads/2017/02/10-rak-dojke-prehrana-i-vjezbanje.pdf>)

Vježba 3: Naginjanje trupa u stranu

Ova vježba povećava pokretljivost trupa i cijelog tijela. Pacijentica sjedne na stolac i spoji dlanove. Ruke se podižu lagano prema gore dok se ne izravnaju sa dlanovima okrenutima prema gore. Kada su ruke iznad glave, trup se tada naginje u jednu stranu, vrati u početni položaj i naginje na drugu stranu (slika 5.3.3.1). Vježba se ponavlja 5 do 7 puta.

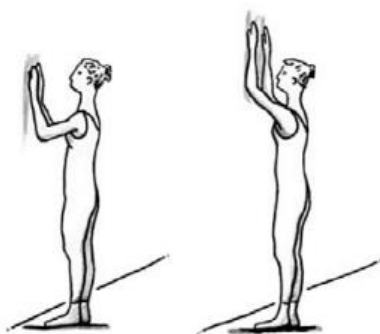


Slika 5.3.3.1 Savijanje trupa u stranu

(Izvor: <http://www.svezanju.hr/wp-content/uploads/2017/02/10-rak-dojke-prehrana-i-vjezbanje.pdf>)

Vježba 4: Istezanje ramena

Ova vježba potiče pokretljivost ramena. Dakle, pacijentica stane ispred zida. Udaljenost od zida trebala bi biti nekih 8-10 centimetara. Ruke se postavljaju na zid. Koriste se prsti šake kako bi se „popelo na zid“, a nogama se podiže sve više dok ne osjeti rastezanje (slika 5.3.3.1). Vraća se u početni položaj i ponavlja 5 do 7 puta.

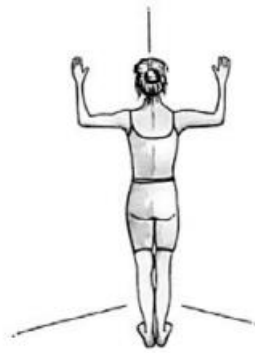

Slika 5.3.3.1 Istezanje ramena

(Izvor: <http://www.svezanju.hr/wp-content/uploads/2017/02/10-rak-dojke-prehrana-i-vjezbanje.pdf>)

Vježba 5: Istezanje prsnog koša

Ovom vježbom isteže se prsni koš. Potrebno je stati u kut zida. Udaljenost od zida trebala bi biti otprilike 8-10 centimetara. Lagano se flektiraju koljena i podlaktice te stavljaju na zid. Laktovi su u visini ramena (slika 5.3.3.1). Gornji i donji ekstremiteti drže se na mjestu, a prsni koš se pomiče prema naprijed u središte kuta zida. Pacijentica će osjetiti istezanje prsa i ramena. Vratiti se u početni položaj i vježbu ponoviti 5 do 7 puta.

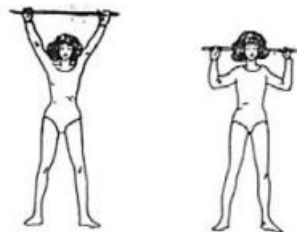


Slika 5.3.3.1 Istezanje prsnog koša

(Izvor: <http://www.svezanju.hr/wp-content/uploads/2017/02/10-rak-dojke-prehrana-i-vjezbanje.pdf>)

Vježba 6: Podizanje štapa

Početni položaj je sjedeći ili stojeći držeći štap iza zatiljka sa savijenim laktovima. Štap se podiže iznad glave sve dok se ne eksteniraju laktovi i ne osjeti istezanje (slika 5.3.3.1). Vratiti u početni položaj i ponoviti 5 do 7 puta.



Slika 5.3.3.1 Podizanje štapa

(Izvor: <http://www.svezanju.hr/wp-content/uploads/2017/02/10-rak-dojke-prehrana-i-vjezbanje.pdf>)

5.3.4 Vježbe propriocepcije

Proprioceptori su osjetilni receptori smješteni u mišićima, zglobovima i tetivama. Oni pretvaraju mehaničke podražaje u akcijske potencijale i prosljeđuju ih u središnji živčani sustav. Svaki od receptora reagira na različite podražaje i prenosi specifične aferentne informacije koje mijenjaju neuromuskularnu funkciju [32].

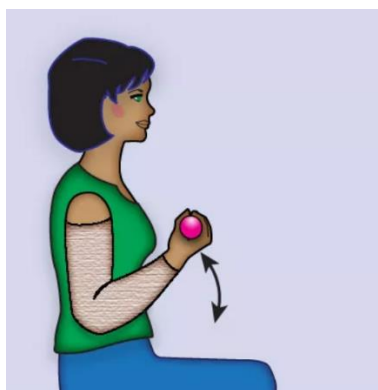
5.3.5 Vježbe jačanja

Vježbe se mogu primjenjivati u različitim položajima; ležeći na leđima, stojeći ili sjedeći položaj. Trening snage je tjelesna vježba koja koristi otpor za poticanje kontrakcije mišića kako bi se poboljšala snaga i održala pokretljivost zglobova. Postupno kod vježbi se primjenjuje i povećava određeni otpor primjenom bučica ili utega. Vježbe se izvode sa bandažiranim ekstremitetom ili sa obučenom kompresivnom odjećom. Pacijentica mora biti spremna vratiti se normalnom životu i radu kao prije operacije [32].

5.3.5.1 Primjeri vježbi jačanja

Vježba 1: Fleksija ruke u lakatnom zglobu

Početni položaj je pravilan sjedeći položaj bez oslonca. U operiranoj ruci pacijentice nalazi se bučica. Ruka je uz tijelo te se podiže prema gore do flektiranja lakta. Tu se pokret zadrži 5-8 sekundi te se ruka vraća prema dolje u početni položaj (slika 5.3.5.1). Vježba se ponavlja 5 do 7 puta.

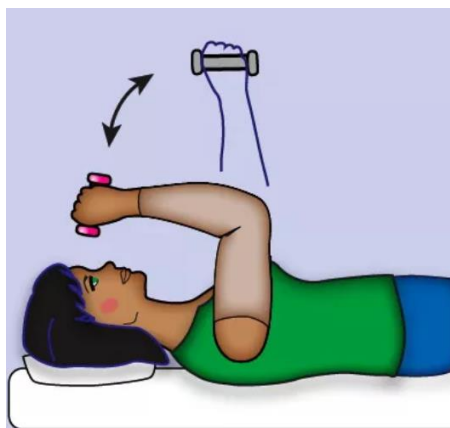


Slika 5.3.5.1 Fleksija ruke u lakatnom zglobu

(Izvor: <https://www.verywellhealth.com/how-to-do-arm-lymphedema-exercises-430210>)

Vježba 2: Ekstenzija ruke protiv sile gravitacije

Početni položaj je ležeći. Bučica se nalazi u šaci operirane ruke. Početni položaj je sa rukom flektiranom u laktu tako da se bučica nalazi iznad čela pacijentice te se zatim ekstendira prema gore protiv sile gravitacije (slika 5.3.5.1). Vježba se ponavlja 5 do 7 puta.

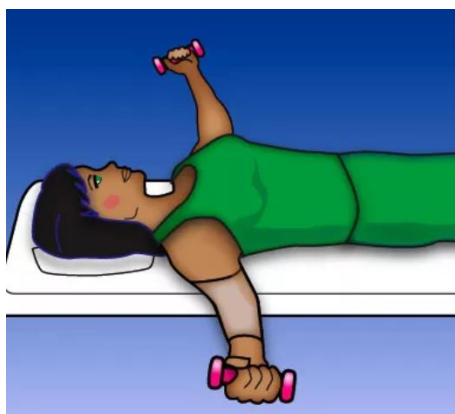

Slika 5.3.5.1 Ekstenzija ruke protiv sile gravitacije

(Izvor: <https://www.verywellhealth.com/how-to-do-arm-lymphedema-exercises-430210>)

Vježba 3: Odmicanje ruku u stranu

Početni položaj je ležeći. U obje ruke nalaze se bučice. Ruke se spojene u sredini u zraku. Iz tog početnog položaja ruke se odvajaju odnosno šire svaka u svoju stranu u smjeru abdukcije (slika 5.3.5.1). Tu se pokret zadrži kojih 5-8 sekundi. Vježba se ponavlja 5 do 7 puta.



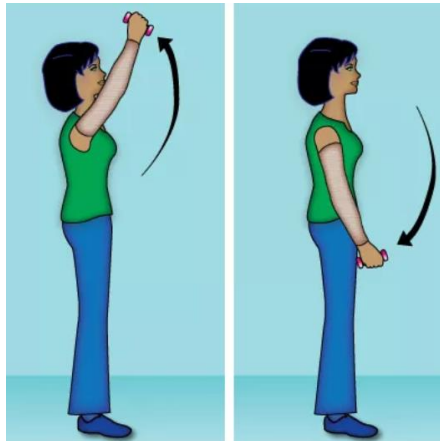
Slika 5.3.5.1 Odmicanje ruku u stranu

(Izvor: <https://www.verywellhealth.com/how-to-do-arm-lymphedema-exercises-430210>)

Vježba 4: Podizanje i spuštanje ruke

Početni položaj je stojeći. U operiranoj ruci nalazi se bučica. Ruka je kraj tijela te se ravno podiže uz tijelo pa sve do iznad glave te se zatim vraća u početni položaj (slika 5.3.5.1).

Vježba se ponavlja 5 do 7 puta.



Slika 5.3.5.1 Podizanje i spuštanje ruke

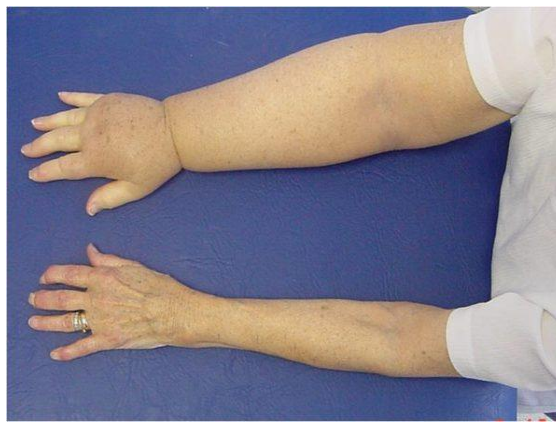(Izvor: <https://www.verywellhealth.com/how-to-do-arm-lymphedema-exercises-430210>)

5.4 Limfedem

Limfedem je oticanje ruke, noge, prsa ili drugog dijela tijela u kojima postoji abnormalno nakupljanje tekućine u tkivima. Tekućina iz tkiva normalno se drenira (čisti) putem limfnih kanala koji se nalaze u blizini krvnih žila. Ta tekućina naziva se limfa. Limfne žile transportiraju limfu do limfnih čvorova gdje čestice poput bakterija, filtriraju i uništavaju. Ovaj sustav pomaže u obrani tijela od infekcija. Limfa se vraća u krv. Limfni čvorovi nalaze se po cijelom tijelu, uključujući pazuhe, prepone, trbuh, prsa i vrat. U liječenju karcinoma dojke, limfni čvorovi u području pazuha ili prsa mogu se ukloniti ili oštetiti terapijom zračenjem. To može zaustaviti slobodan protok limfe i dovesti do nakupljanja limfne tekućine. Limfedem se može razvijati mjesecima ili čak godinama nakon operacije raka dojke. Limfedem se obično razvija postupno. Limfedem nije isto što i otekline i bol u prsima, pazuhu ili području ruku koji se javljaju neposredno nakon operacije na prsima ili pazuhu. Znakovi limfnog edema javljaju se kao osjećaj težine, zategnutost, pritisak u ruci ili dojci, naticanje ruke, dojke ili šake, nelagoda i svrbež ruke te neobična toplina ruke (slika 5.4).

Limfedem ruke kod onkoloških pacijentica nastaje kao posljedica metastaziranja malignog tumora, liječenja zračenjem i kao posljedica operacije. Kao posljedica liječenja zračenjem, limfni kanali su oštećeni zračenjem odnosno na mjestu gdje je ozračeno nastaje ožiljak i smanjuje se njihov protok [32].

Neki od ovih ranih znakova mogu doći i proći. Ako se primijeti bilo koji od ovih znakova, to ne znači da će se razviti limfedem. Međutim, ako se liječenje započne na vrijeme, potonje se može spriječiti. Ne postoji lijek za limfedem, ali se može kontrolirati pravilnom njegom. Ciljevi liječenja su smanjiti i kontrolirati oteklinu te poboljšati pokretljivost u zahvaćenom području. Preporučeni tretmani ovise o stadiju limfedema i popisu simptoma [32].



Slika 5.4 Prikaz limfedema ruke

(Izvor: <https://proxima-medical.rs/lecenje-limfedema-ruke-nakon-operativnog-odstranjenja-karcinoma-dojke/>)

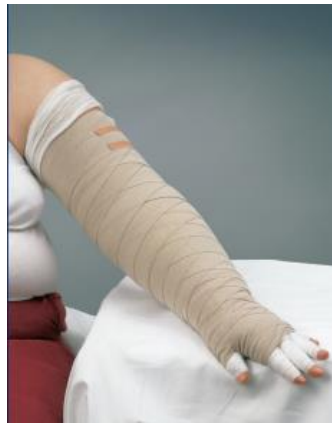5.4.1 Kompletna dekongestivna terapija limfedema

Kompletna dekongestivna terapija je osnovna terapija limfedema, kojom se smanjuje volumen limfedema i sprječava ponovno nakupljanje limfe. Dijelovi KDT-a su manualna limfna drenaža, terapijsko vježbanje, kompresivno bandažiranje, njega kože i edukacija pacijentice [33]. Fizioterapija za limfedem bilo koje etiologije sastoji se od dvije faze terapije. Trajanje terapije ovisi o stadiju limfedema, uzroku limfedema i stanju pacijentice. U prvoj fazi fizioterapija se provodi svakodnevno, a sastoji se od: kompresivnog bandažiranja, ručne limfne drenaže, njege kože i ožiljka, terapijskih vježbi i edukacije pacijentice. U drugom dijelu terapije koju pacijentica sama obavlja, provodi se kompresivno bandažiranje tijekom noći, nošenje kompresivne odjeće po danu, njega kože i ožiljka, ručna limfna drenaža i terapijsko vježbanje. Ukoliko je potrebno provode se i redovite kontrole.

Ciljevi fizioterapije limfedema su različiti; smanjenje volumena tekućine i vezivnog tkiva, povećanje limfne cirkulacije, nadoknada funkcionalnih nedostataka u mišićima i zglobovima, sprječavanje infekcije i komplikacija, povećavanje psihosocijalne svijesti i poboljšanje kvalitete života pacijentice [33].

5.4.2 Kompresivno bandažiranje

Kompresivni zavoj izvodi se posebnim, manje elastičnim zavojem te kompresivnim rukavom i rukavicom. Smanjuju ultrafiltraciju, poboljšavaju učinkovitost mišićne i zglobne pumpe, sprječavaju ponovno nakupljanje limfne tekućine, razgrađuju ostatke vezivnog tkiva i ožiljke te pružaju potporu insuficijentnim zaliscima i unutarnjim kontrakcijama limfnih žila [33]. Bandaža se postavlja nakon ručne limfne drenaže i nosi se tijekom prve faze tretmana do sljedećeg tretmana ručne limfne drenaže. U drugoj fazi liječenja, kada su ekstremiteti dosegli normalnu ili gotovo normalnu veličinu, preporuča se nošenje elastičnih čarapa ili rukavica tijekom dana i kompresivna bandaža noću. Zavoj mora biti postavljen pravilno i tako da ne ometa protok cirkulacije (slika 5.4.2). Ne smije uzrokovati simptome poput boli, bockanja, trnjenja ili promjenu boje kože prstiju [33].



Slika 5.4.2 Prikaz pravilno postavljenog zavoja bandaže

(Izvor: https://www.jobst.be/fileadmin/z-brands/Jobst_Relaunch/PDF/Belgium/BE_NL/Download_page-Brochures/Poster_zwachtelen_met_korte_rek_voor_lymfologische_aandoeningen_-_arm.pdf)

5.4.3 Manualna limfna drenaža

Manualna limfna drenaža je tehnika koja uključuje niz sporih, ritmičkih i laganih pokreta koji prate fiziološki tok limfe [34]. Cilj je potaknuti protok limfe i poboljšati apsorpciju i transport tekućine. Učinci ove tehnike uključuju širenje tkivnih kanala, što potiče stvaranje novih anastomoza stimulirajući limfne žile i povećavajući filtrirani protok [34]. Terapija ne smije izazvati bol ili crvenilo, preporuča se trajanje od 45 do 60 minuta, jednom dnevno, 4 do 5 puta tjedno. Ako nema kontraindikacija za terapiju, preporuča se započeti treći postoperativni dan [34].

Na kraju tretmana fizioterapeut izvrši kompresivnu bandažu ruke ili pacijent obuće kompresivni rukav kako bi se održao smanjeni obujam ruke postignut ručnom limfnom drenažom. Kompresivni zavoji djeluju tako da mijenjaju kapilarnu dinamiku vena, limfnih žila i tkiva [34].

Unatoč ograničenim istraživanjima, dekonjestivna fizioterapija za limfedem se pokazala najučinkovitijim pristupom liječenju limfedema kao pslijeoperacijske komplikacije.

Fizioterapeut je taj koji pacijenticu educira o svim mogućnostima i educira je kako ih koristiti. Ako se pacijentici stavljaju kompresivni zavoji ili se koristi kompresijska oprema, potrebno je educirati pacijenticu o njezi kože ispod kompresivnih zavoja ili rukava [35].

5.4.4 Njega kože i ožiljka

Bez obzira na vrstu operativnog zahvata dojke, njega kože i ožiljaka je nužna poslijeoperacijska njega. Započinje prvi poslijeoperacijski dan, a kako bi se izbjegle infekcije i dug boravak u bolnici, vrlo je važno da se izvodi u sterilnim uvjetima. Kirurški zahvati i zračenje mogu uzrokovati promjene na koži kao što su ožiljci, iritacija kože, bol i oticanje u dojci i području prsnog koša [36].

Osim navedenih metoda, u liječenju ožiljnog tkiva važna je i fizioterapijska intervencija. Nakon zacjeljivanja oštećenog tkiva nastaje ožiljak koji ostaje nefunkcionalan i smanjene je elastičnosti. Nakon kirurškog odstranjenja dojke, osjetilni živci oštećenog područja se prekidaju i zapliću u ožiljno tkivo, što kod pacijentice može izazvati neugodno peckanje i probadanje [36]. Terapijski postupci kao što su: ultrazvuk, laser, TENS i ručna masaža pokazali su značajan utjecaj na elastičnost, ublažavanje boli i nelagode u području ožiljnog tkiva [36].

5.4.5 Smanjenje boli

Čak se više od polovice pacijentica žali na dugoročnu bol nakon mastektomije. Istraživanja upućuju da je dugoročna bol češća kod mlađih pacijentica, pacijentica koje su bile izložene terapiji zračenjem i pacijentica kojima su uklonjeni limfni čvorovi iz regije pazuha [37]. Do smanjenja poslijeoperacijske boli odmah nakon zahvata dolazi primjenom farmakoterapije, odnosno poslijeoperacijsko ublažavanje boli lijekovima protiv bolova. Važno je da pacijentice uzimaju lijekove protiv bolova po potrebi, a ne cijelo vrijeme. Za ublažavanje boli mogu se raditi vježbe disanja i jednostavnije svakodnevne aktivnosti. Mnoge pacijentice nakon provedene mastektomije, započnu jogu kako bi se što lakše riješile boli [38]. Izvedena iz drevne indijske filozofije, joga obuhvaća savjete o etičkom životu, kao i duhovne prakse i položaje s krajnjim ciljem ujedinjenja uma, tijela i duha [38].

5.4.6 Edukacija pacijentice

Edukacija pacijentice važan je dio cjelokupnog kirurškog procesa. U poslijeoperacijskom dijelu rehabilitacije to se očituje kroz vježbe osmišljene kako bi se pacijentica vratila svakodnevnim aktivnostima, ali i kroz edukaciju pacijentice i njezine obitelji o njezi kože, dopuštenim aktivnostima i mjerama opreza. Osim toga, potrebno je pacijentu pružiti psihološku i emocionalnu podršku. Pacijenticu se mora naučiti da prihvati situaciju u kojoj se nalazi, potaknuti je da postavlja pitanja, izražava svoje osjećaje i prenosi ih na bližnje [30]. Komunikacija sa pacijenticom mora biti realna i iskrena. Osim toga, uvijek se prvo informacije i novosti dijele osobno s pacijenticom, a zatim, ako ona tako želi, i s članovima njezine uže obitelji. Po otpustu iz bolnice pacijent se može informirati o postojanju i djelovanju udruga oboljelih od raka dojke. Tjelesne promjene najveći su problem pacijentica. Žene se osjećaju neprivlačno, neželjeno i drugačije. Često je povezano sa strahom i sramom razodjenući se pred partnerom. Kako bi im se pomoglo, savjetuje ih se o različitim načinima prilagodbe promjeni fizičkog izgleda, poput nošenja perika, rekonstrukcije dojke, vanjskih implantata i sl [39].

6. Zaključak

Operativno odstranjivanje dojke s limfnim čvorovima u području pazuha obično je prvi operativni zahvat kod bolesnica sa malignim karcinomom dojke. Budući da kirurško uklanjanje dojke i okolnih limfnih čvorova može dovesti do kratkoročnih i dugoročnih komplikacija koje utječu na tjelesno i mentalno zdravlje pacijentice, potreban je multidisciplinarni tim zdravstvenih radnika. Fizioterapijska intervencija važan je i neophodan dio procesa rehabilitacije. Koristi se prije operacije, u akutnoj fazi oporavka, a posebice u kasnoj fazi rehabilitacije. Za uspješnu rehabilitaciju potrebno je već prvi dan nakon operacije započeti s vježbama disanja i svakodnevnim aktivnostima. Osim terapije vježbanjem, primjene elektroterapijskih postupaka i manualnih tehnika, fizioterapeut ima obvezu osposobiti pacijenticu za provođenje mjera samozbrinjavanja kako bi se omogućio brži i optimalniji oporavak te kako bi se pacijentici i njezinoj užoj obitelji što više olakšao život u novonastaloj situaciji. Fizioterapeut prati pacijenticu tijekom cijelog procesa, informira je, daje joj emocionalnu podršku i bez sudjelovanja fizioterapeuta kao člana multidisciplinarnog tima rehabilitacija pa čak i povratak na stare aktivnosti ne bi bila moguća. Pacijentici prenosi znanje koje ona mora koristiti do kraja života kako bi poboljšala kvalitetu i samim time produljila život.

7. Literatura

1. B. Brkljačić i sur.: Nacionalni program ranog otkrivanja raka dojke, Hrvatski zavod za javno zdravstvo i Ministarstvo zdravstva Republike Hrvatske, Zagreb, 2017.
2. Vrcić-Kiseljak, Lj.. Fizioterapija u onkologiji. Zagreb: Zdravstveno veleučilište, 2014.
3. Boranić M. Etiologija i patogeneza tumora dojke, Medicinski vjesnik, br. 4, lipanj 2006, str. 33-42
4. Akram M, Iqbal M, Daniyal M. i sur. Awareness and current knowledge of breast cancer. BiolRes, br. 12, kolovoz 2017, str. 31-37
5. Wang L. Early Diagnosis of Breast Cancer. Sensors, br. 4, ožujak 2017., str. 14-19
6. Filipović S, Filipović A, Mišić I. i sur. Karcinom dojke - kliničke implikacije. JMB, br. 1, siječanj 2007, str. 134-143
7. Medicinski priručnik za pacijente: Rak dojke. Dostupno na adresi:
<http://www.msd-prirucnici.placebo.hr/msd-za-pacijente/specificne-bolesti-zena/bolesti-dojke/rak-dojke> Pristupano: 19.05.2023.
8. Hrvatski zavod za javno zdravstvo. Odjel za programe probira raka dojke. Dostupno na: <https://www.hzjz.hr/sluzba-epidemiologija-prevencija-nezaraznih-bolesti/odjel-za-programe-probira-raka-dojke/> Pristupano: 19.05.2023.
9. Tang J, Rangayyan R. i sur. Computer-Aided Detection and Diagnosis of Breast Cancer With Mammography: Recent Advances, IEEE Journal of Biomedical and Health Informatics, br. 13, studeni 2009, str. 236 -251
10. McDonald E, Clark A i sur., Clinical Diagnosis and Management of Breast Cancer, J Nucl Med, br. 57, travanj 2016, str. 135-139
11. Atkins DR, Minton JP. Complications associated with mastectomy, Surgical Clinics of North America, br. 13, svibanj 1983, str. 1331-1352
12. Waks AG, Winer EP. Breast cancer treatment a review, JAMA, broj 321, 2019.
13. Ahn SY, Bok SK, Song Y, Lee HW, Jung JY, Kim J J, Dynamic body posture after unilateral mastectomy: a pilot study, Glandsurgery, br. 9, rujan 2020, str. 1235–1243
14. Bhargavan R, Tiwari VK, Muralee M. i sur. Breast Cancer-Related Lymphedema—a Case of the Left Upper Arm Lymphedema After Modified Radical Mastectomy Presenting with Nonfunctional Limb. Indian J Surg, br. 81, veljača 2019, str. 186–188
15. Bhargavan R, Tiwari VK, Muralee M. i sur. Breast Cancer-Related Lymphedema—a Case of the Left Upper Arm Lymphedema After Modified Radical Mastectomy Presenting with Nonfunctional Limb, Indian J Surg, br. 8, travanj 2019, str. 186–188

16. Lee CH, Chung SY, Kim WY, Yang SN. Effect of breast cancer surgery on chest tightness and upper limb dysfunction. *Medicine*, broj 98, 2019.
17. Chappell AG, Bai J, Yuksel S, Ellis MF. Post-Mastectomy Pain Syndrome: Defining Perioperative Etiologies to Guide New Methods of Prevention for Plastic Surgeons, *World Journal of Plastic Surgery*, 2020, str. 249-250
18. Lopera-Muñeton C, Valencia-Legarda F, Bedoya-Bedoya OM, Correa-Castaño D, Páramo-Velásquez CA. Body posture and biomechanics in women after mastectomy. *Journal of Physics: Conference Series*. IOP Publishing; 2019.
19. Kapitarčić B, Mudri A, Miščančuk M, *Rehabilitacija počinje dijagnozom; priručnik za oboljele od karcinoma dojke*. Čakovec, PRINTEX.d.o.o, 2010.
20. P.A. Ganz, C.C. Anne Schag, J.J. Lee, M.L. Polinsky, S.J. Tan: Breast Conservation Versus Mastectomy, *CANCER*, br. 7, travanj 1992, str. 1729-1738
21. C.C. Norkin, D.J. White: *Measurement Of Joint Motion: A Guide To Goniometry*, F.A. Davis Company, United States of America, 18. studeni 2016.
22. B. Sun, B. Ranganathan, S.S. Feng: Multifunctional poly (D,L-lactide-co-glycolide)/montmorillonite (PLGA/MMT) nanoparticles decorated by Trastuzumab for targeted chemotherapy of breast cancer. *Biomaterials*, br. 29, 2008, str. 475-86.
23. M. Šamija, S. Juzbašić, V. Šeparović, V. Danko Vrdoljak: *Tumori dojke*, Medicinska naklada, Hrvatsko onkološko društvo, Zagreb, 2007.
24. L.J. Vrcić-Kiseljak: *Fizioterapija u onkološkom liječenju i rehabilitaciji*, Medicinska naklada, Zagreb, 2014.
25. Majerić Kogler V. *Akutna bol. Medicus*. 2014. 23 (2), 83-92
26. S. Kaasa, K. Bjordal, N. Aaronson, T. Moum, E. Wist, S. Hagen, A. Kvikstad: The EORTC core quality of life questionnaire (QLQ-C30): validity and reliability when analysed with patients treated with palliative radiotherapy, *Eur J Cancer*, br. 31, 1995, str. 2260
27. F. Franchignoni, S. Vercelli, A. Giordano, F. Sartorio, E. Bravini, G. Ferriero: Minimal clinically important difference of the disabilities of the arm, shoulder and hand outcome measure (DASH) and its shortened version (QuickDASH), *J Orthop Sports Phys Ther*, br. 44, 2014, str. 30-9
28. D.L. Lovelace, L.R. McDaniel, D. Golden: Long-Term Effects of Breast Cancer Surgery, Treatment, and Survivor Care, *J Midwifery Womens Health*, br. 64, 2019, str. 713-724

29. Women's College Hospital: Rehabilitation following breast surgery. Form No. F-2134(4-2013)
30. Leal NF, Carrara HH, Vieira KF, Ferreira CH. Physiotherapy treatments for breast cancer-related lymphedema: a literature review. *Rev Lat Am Enfermagem*. 2009, broj 17, str. 730-6
31. Brumnić V, Hanzer N, Markanović A, Babić S, Zoletić A, Komnenov V. Utjecaj kompletne dekongestivne fizioterapije limfedema na zastupljenost simptoma nakon mastektomije. *Medicinski vjesnik*. 2011, broj 43, str. 25-34
32. Vježbe disanja – Rak dojke prehrana i disanje Dostupno na: <http://www.svezanju.hr/wp-content/uploads/2017/02/10-rak-dojke-prehrana-i-vjezbanje.pdf> Pristupano: 25.08.2023
33. Kraljević N, Limfedem u žena s rakom dojke, *Fiz. rehabil. med.* 2012, broj 24, str. 132-144
34. Bergmann A, da Costa Leite Ferreira MG, de Aguiar SS, de Almeida Dias R, de Souza Abrahao K, Paltrinieri EM, i sur. Physiotherapy in upper limb lymphedema after breast cancer treatment: a randomized study. *Lymphology*. 2014, broj 47, str. 82-91
35. Ivanković I. Fizioterapijski postupci kod rekonstrukcijskih zahvata na dojci . Zagreb: Zdravstveno veleučilište; 2019 . Dostupno na <https://urn.nsk.hr/urn:nbn:hr:139:119720> Datum pristupa 26.05.2023
36. Sousa M, Cecatto R, Rosa CDPD, Brito CM, Battistella L. Ultra sound therapy and transcutaneous electrical neuromuscular stimulation for management of post-mastectomy upper limb lymphedema. *Acta Fisiátrica* 2014, broj 21, str. 12-19
37. Cramer H, Lange S, Klose P, i sur. Yoga for breast cancer patients and survivors: a systematic review and meta-analysis. *BMC Cancer* 2012.
38. Sudarshan M, Petrucci A, Dumitra S, Duplisea J, Wexler S, Meterissian S. Yoga therapy for breast cancer patients: a prospective cohort study. *Complement Ther Clin Pract.* 2013, broj 19, str. 227-9
39. Knežević R. Specifičnosti edukacije pacijentice nakon operacije dojke. Koprivnica: Sveučilište Sjever; 2015 Dostupno na: <https://urn.nsk.hr/urn:nbn:hr:122:207306> Datum pristupa: 01.06.2023.

Popis slika

Slika 2.2.2 Samopregled dojke	3
Slika 4.4 Prikaz vizualno analogne skale	10
Slika 4.5 Prikaz upitnika za procjenu kvalitete života oboljelih od karcinoma dojke	11
Slika 5.1 Pozicioniranje ruke nakon mastektomije	12
Slika 5.3.3.1 Vježba sa štapom	15
Slika 5.3.3.1 Istezanje lopatice	15
Slika 5.3.3.1 Savijanje trupa u stranu	16
Slika 5.3.3.1 Istezanje ramena	16
Slika 5.3.3.1 Istezanje prsnog koša	17
Slika 5.3.3.1 Podizanje štapa	17
Slika 5.3.5.1 Fleksija ruke u lakatnom zglobu	18
Slika 5.3.5.1 Ekstenzija ruke protiv sile gravitacije	19
Slika 5.3.5.1 Odmicanje ruku u stranu	19
Slika 5.3.5.1 Podizanje i spuštanje ruke	20
Slika 5.4 Prikaz limfedema ruke	21
Slika 5.4.2 Prikaz pravilno postavljenog zavoja bandaže	22

IZJAVA O AUTORSTVU
I
SUGLASNOST ZA JAVNU OBJAVU

Završni/diplomski rad isključivo je autorsko djelo studenta koji je isti izradio te student odgovara za istinitost, izvornost i ispravnost teksta rada. U radu se ne smiju koristiti dijelovi tuđih radova (knjiga, članka, doktorskih disertacija, magistarskih radova, izvora s interneta, i drugih izvora) bez navođenja izvora i autora navedenih radova. Svi dijelovi tuđih radova moraju biti pravilno navedeni i citirani. Dijelovi tuđih radova koji nisu pravilno citirani, smatraju se plagijatom, odnosno nezakonitim prisvajanjem tuđeg znanstvenog ili stručnoga rada. Sukladno navedenom studenti su dužni potpisati izjavu o autorstvu rada.

Ja, Tona Šipek (ime i prezime) pod punom moralnom, materijalnom i kaznenom odgovornošću, izjavljujem da sam isključivi autor/ica završnog/diplomskog (obrisati nepotrebno) rada pod naslovom Fiziološki postupci malom maselektomij (upisati naslov) te da u navedenom radu nisu na nedozvoljeni način (bez pravilnog citiranja) korišteni dijelovi tuđih radova.

Student/ica:
(upisati ime i prezime)

TONJA ŠIPEK Šipek
(vlastoručni potpis)

Sukladno Zakonu o znanstvenoj djelatnosti i visokom obrazovanju završne/diplomske radove sveučilišta su dužna trajno objaviti na javnoj internetskoj bazi sveučilišne knjižnice u sastavu sveučilišta te kopirati u javnu internetsku bazu završnih/diplomskih radova Nacionalne i sveučilišne knjižnice. Završni radovi istovrsnih umjetničkih studija koji se realiziraju kroz umjetnička ostvarenja objavljuju se na odgovarajući način.

Ja, Tona Šipek (ime i prezime) neopozivo izjavljujem da sam suglasan/na s javnom objavom završnog/diplomskog (obrisati nepotrebno) rada pod naslovom Fiziološki postupci malom maselektomij (upisati naslov) čiji sam autor/ica.

Student/ica:
(upisati ime i prezime)

TONJA ŠIPEK
Šipek
(vlastoručni potpis)