

Fizioterapijski pristup nakon totalne endoproteze kuka

Šošić, Nena

Undergraduate thesis / Završni rad

2023

Degree Grantor / Ustanova koja je dodijelila akademski / stručni stupanj: **University North / Sveučilište Sjever**

Permanent link / Trajna poveznica: <https://um.nsk.hr/um:nbn:hr:122:378713>

Rights / Prava: [In copyright](#) / [Zaštićeno autorskim pravom.](#)

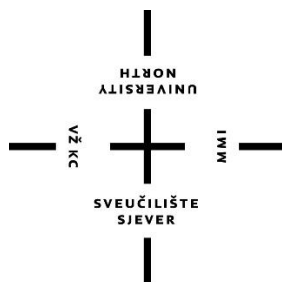
Download date / Datum preuzimanja: **2024-09-03**



Repository / Repozitorij:

[University North Digital Repository](#)





**Sveučilište
Sjever**

Završni rad br. 270/FIZ/2023

Fizioterapijski pristup nakon totalne endoproteze kuka

Nena Šošić, 0336046801

Varaždin, rujan 2023.godine



Sveučilište Sjever

Odjel za fizioterapiju

Završni rad br. 270/FIZ/2023.

Fizioterapijski pristup nakon totalne endoproteze kuka

Student:

Nena Šošić, 0336046801

Mentor:

doc. dr. sc. Željko Jeleč, dr.med.

Varaždin, rujan 2023.godine

Prijava završnog rada

Definiranje teme završnog rada i povjerenstva

ODJEL Odjel za fizioterapiju

STUDIJ preddiplomski stručni studij Fizioterapija

PRISTUPNIK Nena Šošić

MATIČNI BROJ 0336046801

DATUM 07.09.2023.

KOLEGI Klinička medicina I

NASLOV RADA Fizioterapijski pristup nakon totalne endoproteze kuka

NASLOV RADA NA ENGL. JEZIKU Physiotherapy approach after total hip arthroplasty

MENTOR dr.sc. Željko Jeleč

ZVANJE docent

ČLANOVI POVJERENSTVA

1. Anica Kuzmič, pred., predsjednik

2. doc.dr.sc. Željko Jeleč, mentor

3. Vesna Hodič, pred., član

4. Marija Arapović, pred., zamjenski član

Zadatak završnog rada

BROJ 270/FIZ/2023

OPIS

Ovaj opisni završni rad fokusira se na fizioterapijski pristup nakon totalne endoproteze kuka (TEP) s ciljem optimizacije rehabilitacije pacijenata. TEP kuka je kirurški postupak koji se često koristi za liječenje degenerativnih stanja kuka, uključujući osteoartritis i reumatske bolesti. Nakon operacije, pacijenti prolaze kroz složen proces oporavka koji zahtijeva stručno vođenje fizioterapeuta kako bi se postigao optimalan rezultat rehabilitacije. Obraditi će se rana, srednja i kasna faza rehabilitacije, s ciljem postizanja optimalnih rezultata u obnovi funkcionalnosti kuka. Individualizirani pristup pacijentima, uzimajući u obzir njihove specifične potrebe i stanja, ključan je za uspješnost rehabilitacije. Kombinacija stručnosti fizioterapeuta, individualiziranog pristupa i kontinuiranog praćenja napretka značajni su čimbenici u postizanju uspješnih rezultata rehabilitacije

ZADATAK URUČEN

POTPIS MENTORA

SVEUČILIŠTE
SIEVER

Predgovor

Zahvaljujem se mentoru, doc. dr. sc. Željku Jeleču, dr.med. na ukazanom povjerenju, strpljenju i smjernicama za pisanje ovog završnog rada. Hvala profesorima koji su me cijelo školovanje usmjeravali prema naprijed i ukazali mi koliko je naša struka vrijedna. Hvala prijateljima za sve lijepe zajedničke trenutke i uspomene. Zahvaljujem se i samoj sebi što sam ustrajala da završim studij, što sam dala sve od sebe i naučila kako pomoći ljudima koji moju pomoć trebaju. Posebnu zahvalu dugujem svom bratu Damiru, zbog kojeg sam imala priliku upisati fakultet te se obogatiti za mnoštvo iskustava i neku svjetliju budućnost. Hvala ti brate za svaku riječ podrške i vjere u mene.

Sažetak

Ovaj opisni završni rad fokusira se na fizioterapijski pristup nakon totalne endoproteze kuka (TEP) s ciljem optimizacije rehabilitacije pacijenata. Fizioterapija ima ključnu ulogu u postoperativnoj skrbi i oporavku nakon TEP-a kuka, te pruža sveobuhvatan pregled pristupa i tehnika koje se koriste u rehabilitaciji. Rad ističe ulogu fizioterapije kao integralnog dijela postoperativne skrbi te opisuje faze rehabilitacijskog procesa. U radu se proučava anatomija kuka i postupak TEP-a kako bi se osiguralo temeljno razumijevanje potrebnih podataka za pravilno planiranje i izvođenje fizioterapijskih intervencija. Poseban naglasak stavljen je na anatomske strukture kuka, uključujući zglobnu površinu, mišiće, ligamente i druge strukture. Nadalje, rad pruža pregled različitih pristupa i tehnika fizioterapije koje se koriste u rehabilitaciji pacijenata nakon TEP-a. Obraditi će se rana, srednja i kasna faza rehabilitacije, s ciljem postizanja optimalnih rezultata u obnovi funkcionalnosti kuka. Individualizirani pristup pacijentima, uzimajući u obzir njihove specifične potrebe i stanja, ključan je za uspješnost rehabilitacije. U zaključku, ovaj rad naglašava važnost fizioterapije u procesu oporavka nakon TEP-a kuka. Pravilno vođen fizioterapijski pristup može značajno poboljšati funkcionalnost pacijenata, smanjiti bol i poboljšati njihovu kvalitetu života. Razumijevanje faza rehabilitacije i prilagodba terapije individualnim potrebama ključni su za postizanje uspješnih rezultata rehabilitacije nakon TEP-a kuka.

Ključne riječi: rehabilitacija, fizioterapija, TEP kuka, vježbe

Summary

This descriptive final paper focuses on the physiotherapeutic approach following total hip arthroplasty (THA) with the aim of optimizing patient rehabilitation. Physiotherapy plays a crucial role in postoperative care and recovery after THA, providing a comprehensive overview of the approaches and techniques used in rehabilitation. The paper highlights the role of physiotherapy as an integral part of postoperative care and describes the phases of the rehabilitation process. The paper examines hip anatomy and the THA procedure to ensure a foundational understanding of the necessary information for proper planning and execution of physiotherapeutic interventions. Special emphasis is placed on the anatomical structure of the hip, including the articular surface, muscles, ligaments, and other structures. Furthermore, the paper provides an overview of different approaches and techniques in physiotherapy used in the rehabilitation of patients after THA. It addresses the early, middle, and late phases of rehabilitation, with the goal of achieving optimal outcomes in restoring hip functionality. An individualized approach to patients, considering their specific needs and conditions, is crucial for the success of THA rehabilitation. In conclusion, this paper emphasizes the importance of physiotherapy in the recovery process after THA. Properly guided physiotherapeutic approaches can significantly improve patient functionality, reduce pain, and enhance their quality of life. Understanding the phases of rehabilitation and tailoring therapy to individual needs are key factors in achieving successful outcomes in THA rehabilitation.

Keywords: rehabilitation, physiotherapy, THA, exercises

Popis korištenih kratica

TEP totalna endoproteza kuka,

THA total hip arthroplasty

m. musculus

PEP positive expiratory pressure

Sadržaj

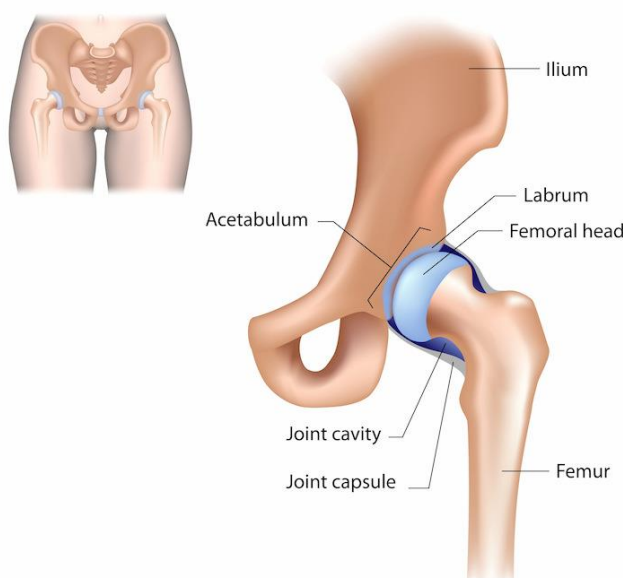
1. Uvod.....	1
2. Anatomija i funkcija zgloba kuka	2
3. Endoproteza zgloba kuka	6
3.1. Vrste endoproteza.....	6
3.2. Indikacije za ugradnju endoproteze zgloba kuka	7
3.3. Kirurški zahvat ugradnje endoproteze.....	8
4. Fizikalna terapija nakon ugradnje totalne endoproteze kuka	9
4.1. Preoperativna faza – edukacija pacijenta.....	9
4.2. Postoperativna faza – rehabilitacija.....	11
4.2.1. Upravljanje boli (faza 1)	13
4.2.2. Respiratorne vježbe (faza 1).....	14
4.2.3. Mobilizacija i uporaba pomagala (faza 1)	16
4.2.4. Vraćanje mišićne snage i izdržljivosti (faza 2)	19
4.2.5. Potpuno vraćanje mišićne snage (faza 3 i faza 4)	27
5. Pozicioniranje i funkcionalne aktivnosti	32
6. Psihološka podrška pacijentima nakon operacije	37
7. Zaključak	39
8. Literatura	40

1.Uvod

Fizioterapijski pristup nakon totalne endoproteze kuka (TEP) ima ključnu ulogu u postoperativnoj skrbi i rehabilitaciji pacijenata. TEP kuka je kirurški postupak koji se često koristi za liječenje degenerativnih stanja kuka, uključujući osteoartritis i reumatske bolesti. Nakon operacije, pacijenti prolaze kroz složen proces oporavka koji zahtijeva stručno vođenje fizioterapeuta kako bi se postigao optimalan rezultat rehabilitacije. U prvom dijelu rada, obrađuje se anatomija kuka i sam postupak TEP-a. Proučavaju se glavne anatomske značajke kuka, uključujući zglobnu površinu, mišiće, ligamente i druge strukture. Također se detaljno objašnjava postupak implantacije endoproteze, koji uključuje uklanjanje oštećenog zgloba i zamjenu sa umjetnim implantatom. Drugi dio rada fokusira se na ulogu fizioterapije kao sastavnog dijela postoperativne skrbi nakon TEP-a. Fizioterapija ima zadaću u obnovi funkcionalnosti kuka, smanjenju boli i poboljšanju kvalitete života pacijenata. Prikazane su faze rehabilitacijskog procesa, koje obuhvaćaju ranu, srednju i kasnu fazu rehabilitacije. Svaka faza ima specifične ciljeve i metode intervencija. U ranim fazama rehabilitacije naglasak je na vježbama aktivnog i pasivnog raspona pokreta, tehnike rane mobilizacije i upravljanje boli. U srednjoj fazi, prioritet je jačanje mišića, poboljšanje ravnoteže i korekcija hoda. Kasna faza rehabilitacije obuhvaća napredne vježbe snage i stabilnosti te aktivnosti za poboljšanje funkcionalnosti kuka. Važno je naglasiti da je individualni pristup pacijentima vrlo bitan u postoperativnoj rehabilitaciji. Fizioterapeut mora uzeti u obzir specifična stanja i potrebe pacijenta te prilagoditi rehabilitacijski program u skladu s njima. Pravilan monitoring napretka, evaluacija rezultata i prilagodba terapije ključni su za postizanje uspješnog ishoda rehabilitacije. Također je važno istaknuti da rehabilitacija nakon TEP-a kuka nije samo fizički proces, već ima i psihološku dimenziju. Pacijenti se često suočavaju s izazovima, kao što su strah od ponovnih ozljeda ili gubitak samostalnosti. Stoga je podrška, motivacija i edukacija pacijenata važan dio fizioterapijskog pristupa. Komunikacija između fizioterapeuta i pacijenta važna je u stvaranju povjerenja i pozitivnog terapijskog okruženja. U zaključku, ovaj rad ističe važnost fizioterapije u rehabilitaciji pacijenata nakon TEP-a kuka. Pravilno planiran i izveden fizioterapijski pristup može rezultirati poboljšanjem funkcionalnosti, smanjenjem boli i povećanjem kvalitete života pacijenata. Daljnja istraživanja i razumijevanje učinaka fizioterapije nakon TEP-a kuka mogu pridonijeti optimizaciji rehabilitacijskih protokola. Kombinacija stručnosti fizioterapeuta, individualiziranog pristupa i kontinuiranog praćenja napretka značajni su čimbenici u postizanju uspješnih rezultata rehabilitacije [1].

2. Anatomija i funkcija zgloba kuka

Zglob kuka (articulatio coxae) je jedan od najvećih i najvažnijih zglobova u ljudskom tijelu (Slika 2.1.). On omogućuje podršku tjelesnoj težini, stabilnost i razne pokrete donjeg ekstremiteta te je njegova anatomija važna za razumijevanje fizioterapijskog pristupa nakon ugradnje totalne endoproteze kuka. Kada govorimo o anatomiji, moramo razmotriti nekoliko ključnih struktura. Prva je femoralna glava, koja se nalazi na kraju bedrene kosti (femura) i oblikovana je poput kugle (konveksno zglobno tijelo). Druga važna struktura je acetabulum (konkavno zglobno tijelo), koje je udubljenje u zdjeličnoj kosti u koje se smješta femoralna glava. Ove dvije strukture zajedno tvore kuglasti zglob kuka, omogućujući stabilnu vezu između bedrene i zdjelične kosti [2].



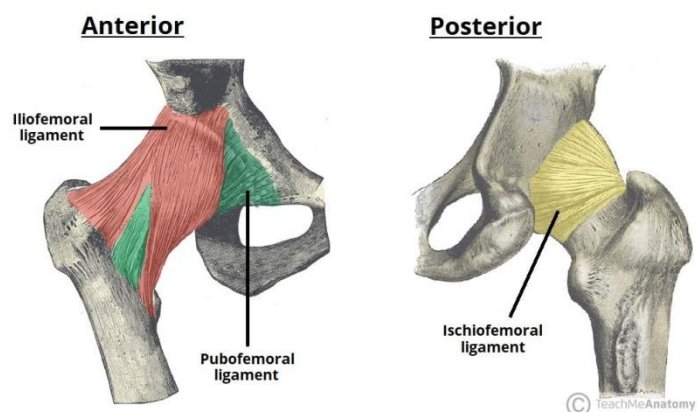
Slika 2.1. Prikaz zgloba kuka (articulatio coxae)

(izvor: <https://www.svkatarina.hr/ortopedija-i-sportska-medicina/artroskopija-zgloba-kuka>)

Acetabularna hrskavica je glatka i elastična hrskavična površina koja prekriva acetabulum, tj. zglobnu šupljinu zdjelične kosti. Njena glavna funkcija je osiguravanje glatkog i bezbolnog pokreta u zglobu te smanjenje trenja između kostiju prilikom kretanja. Osim toga, hrskavica štiti kosti od oštećenja i apsorbira udarce tijekom opterećenja zgloba. Uz acetabularnu hrskavicu postoji i vezivno-hrskavična struktura na rubu acetabuluma koja se naziva labrum acetabuli. Ima oblik polumjesca te povećava dubinu acetabuluma čime poboljšava kontakt s

glavom bedrene kosti i smanjuje rizik od dislokacije ili ozljede zgloba. Također ima ulogu u ravnomjernoj raspodjeli opterećenja i apsorpciji šoka tijekom kretanja [2].

Bitnu ulogu u održavanju stabilnosti zgloba kuka imaju ligamenti. Ligamenti djeluju kao snažne veze između kostiju, pružajući potporu i poput ograničavajućih mehanizama, osiguravaju da zglob kuka funkcionira unutar sigurnih granica pokreta. Također, sprječavaju nepotrebno pomicanje kostiju te prenose opterećenje s donjeg dijela tijela na noge prilikom aktivnosti. Pomažu i u ravnomjernoj raspodjeli sile na kost, hrskavicu i ostale strukture zgloba čime se smanjuje rizik od ozljeda ili preopterećenja. Važni ligamenti u zglobu kuka uključuju ligamentum pubofemorale, ligamentum ischiofemorale i ligamentum iliofemorale (Slika 2.2). Ligament pubofemorale se nalazi na prednjoj strani zgloba kuka i povezuje preponsku kost (os pubis) s bedrenom kosti te sprječava pretjeranu abdukciju i ekstenziju zgloba. Ligament ischiofemorale se nalazi na stražnjoj strani zgloba kuka i povezuje bedrenu kost s kostima zdjelice te sprječava prekomjernu unutarnju rotaciju bedrene kosti. Iliofemoralni ligament kuka poznat i kao Y-ligament, je najjači i najvažniji ligament kuka. Proteže se od prednje strane zdjelice kosti (os ilium) do prednje strane bedrene kosti. Izuzetno je snažan i napet u uspravnom položaju tijela što pomaže u sprečavanju prevelikog nagnjanja trupa unatrag (ekstenzije) i pretjerane fleksije zgloba kuka. Također ograničava unutarnju rotaciju i pretjerano širenje zgloba (abdukciju) [3].



Slika 2.2. Ligamenti zgloba kuka

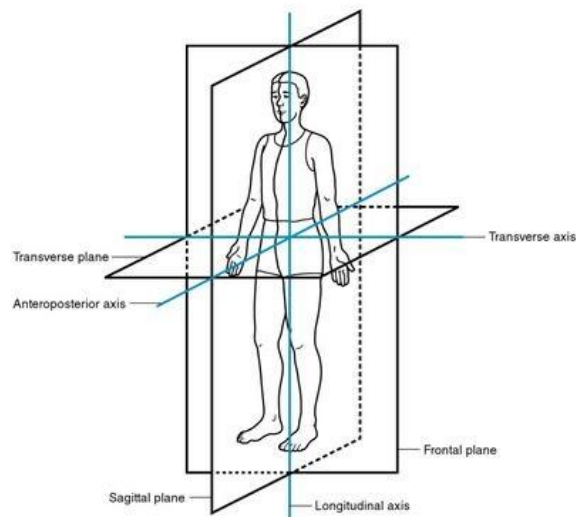
(izvor: <https://teachmeanatomy.info/lower-limb/joints/hip-joint/>)

Kada govorimo o mišićima kuka, moramo istaknuti da se radi o kompleksnom sustavu mišića koji djeluju sinergistički kako bi omogućili različite pokrete, poput hodanja, trčanja, skakanja i savijanja. Oni su smješteni oko zgloba kuka i bedra te imaju zajednički cilj – stvaranje snage, stabilnosti i koordinacije. Mogu se podijeliti u nekoliko skupina, a svaka skupina ima specifičnu ulogu u izvođenju određenih pokreta [2,3].

Fleksori kuka su skupina mišića koja sudjeluje u savijanju zgloba kuka prema trbuhu. Glavni fleksor je mišićna skupina iliopsoas (*m.iliacus* i *m. psoas major*) koja se proteže od lumbalne regije preko zdjelice i završava na femuru. Zbog svog položaja, osim fleksije sudjeluje u ekstenziji i rotaciji. Uz iliopsoas, važniji fleksori su *m.rectus femoris*, *m.sartorius* i *m.tensor fasciae latae*. Ekstenzori kuka su skupina mišića koji su odgovorni za produženje ili ekstenziju. Oni rade u suprotnom smjeru od fleksora kao sinergisti kako bi omogućili glatke i kontrolirane pokrete. Jedan od najvažniji ekstenzora je *m.gluteus maximus*. Nalazi se na stražnjoj strani zdjelice i proteže se prema zglobu kuka. Kada se mišić kontrahira, povlači bedrenu kost prema stražnjem dijelu tijela omogućavajući ekstenziju. Uz njega, drugi važni ekstenzori su *m.biceps femoris*, *m.semitendinosus* i *m.semimembranosus*. Abduktori kuka su skupina mišića koji su odgovorni za pokretanje noge bočno od središnje linije tijela. Ključni su za održavanje ravnoteže tijela i stabilnosti tijekom aktivnosti. Glavni abduktori su *m.gluteus medius*, *m.gluteus minimus* i *m. tensor fasciae latae*. *Gluteus medius* je veliki mišić koji se nalazi na vanjskoj strani kuka, a počinje na vanjskom dijelu zdjelice i proteže se do vanjskog dijela bedrene kosti. Ima važnu ulogu u podizanju noge bočno, održavanju ravnoteže prilikom hoda te pomaže u stabilizaciji zdjelice tijekom stajanja na jednoj nozi jer svojom kontrakcijom sprječava pad zdjelice na suprotnu stranu. Aduktori kuka čini mišićna skupina smještena na unutarnjoj strani bedara, čija je glavna uloga primicanje noge prema sredini tijela. Najvažniji aduktori su *m.gracilis*, *m.adductor longus*, *m.adductor brevis*, *m.adductor magnus* i *m.pectineus*. *Adductor magnus* najveći je aduktor kuka. Smješten je na unutarnjoj strani bedra te vuče bedrenu kost prema sredini tijela dozvoljavajući prelazak noge preko srednje linije tijela. Zbog svoje dvodjelne strukture, osim adukcije, pridonosi ekstenziji te unutarnjoj rotaciji. Neravnoteža između aduktora i abduktora može uzrokovati nestabilnost zdjelice, što može rezultirati lošom posturom, bolom u donjem dijelu leđa i povećanim rizikom od ozljeda. Rotatori kuka su skupina mišića koja se nalazi na stražnjoj i bočnoj strani bedra te su odgovorni za unutarnju i vanjsku rotaciju. Njihova funkcija je važna za održavanje stabilnosti zgloba, pravilan raspored snage i pokretljivosti tijekom aktivnosti. Unutarnja rotacija se događa kada se noga okreće prema unutra dok se vanjska rotacija

dogaća kada se noga okreće prema van. Iako je svaki rotator važan za pravilnu funkciju kuka, može se reći da je piriformis najvažniji. Smješten je duboko u stražnjem dijelu zdjelične šupljine te prilikom svoje kontrakcije, okreće bedrenu kost prema van. Osim što osigurava stabilizaciju zgloba, pomaže u održavanju ravnoteže i pozicioniranje bedrene kosti što sprječava ozljede [2,3].

Zglob kuka je složeni kuglasti zglob te njegova anatomija omogućuje veći raspon pokreta u usporedbi s drugim zglobovima tijela. Pokreti se izvode u tri imaginarne osi koje su važne za definiranje smjera i raspona pokreta u zglobu (Slika 2.3.). Prva os je transverzalna os koja je usmjerena vodoravno i prolazi kroz zglobni centar. Omogućuje rotacijske pokrete tj. okretanje bedrene kosti unutar zglobne šupljine. Sagitalna os je usmjerena anteroposteriorno i prolazi kroz zglobni centar. U njoj se vrše pokreti fleksije i ekstenzije. Longitudinalna os je usmjerena vertikalno i prolazi kroz zglobni centar. Omogućuje pokrete abdukcije i adukcije. Svi navedeni pokreti najčešće se mjere u ležećem položaju na leđima ili trbuhu, no treba napomenuti da rasponi pokreta variraju ovisno o pojedincu. Normalan opseg pokreta za fleksiju iznosi 0-140°, ekstenziju 0-10°, abdukciju 0-45°, adukciju 0-30°, vanjsku rotaciju 0-40° i unutarnju rotaciju 0-50° [4].



Slika 2.3. Prikaz osi tijela plavim linijama

(izvor: <https://bodybuilding-wizard.com/planes-of-motion-and-axes-of-motion/>)

3. Endoproteza zgloba kuka

Endoproteza kuka je kirurški postupak koji uključuje zamjenu oštećenog zgloba umjetnim zglobom. Ova inovativna tehnika, poznata kao artroplastika, omogućuje poboljšanje funkcionalnosti i smanjenje boli kod pacijenata s ozbiljnim oštećenjem zglobova. Ugradnja endoproteze, smatra se jednim od najznačajnijih dostignuća u području ortopedije. Ovaj kirurški zahvat se primjenjuje kod pacijenata koji doživljavaju značajno ograničenje pokreta i intenzivnu bol, što uvelike narušava kvalitetu njihovog svakodnevnog života [5].

3.1. Vrste endoproteza

Kada je riječ o vrstama endoproteza kuka, postoji nekoliko različitih kriterija za njihovu podjelu. Jedan od najjednostavnijih je podjela prema broju dijelova endoproteze, koja uključuje djelomične i totalne endoproteze kuka. Djelomična zamjenjuje samo dio zgloba, dok totalna endoproteza zamjenjuje oba zglobna tijela tj. femoralni i acetabularni dio. Postoje različite metode fiksacije endoproteze, uključujući bescementne, cementne i hibridne endoproteze. Glavna razlika između cementnih i bescementnih endoproteza je u njihovom obliku i površinama. Cementne endoproteze imaju glatko obrađene površine, dok bescementne moraju imati hrapave površine s mikro i makroporama u koje kost može urasti. Ugradnja cementne endoproteze najčešće se preporučuje osobama u starijoj životnoj dobi zbog smanjene kvalitete kostiju, što može uzrokovati lošu integraciju kosti. Korištenje koštanog cementa osigurava čvrstoću proteze i dugotrajnost same endoproteze. S druge strane, kod mlađih i aktivnijih pacijenata češće se koristi bescementna endoproteza. U tim slučajevima, dob i kvaliteta kostiju omogućuju prirodan rast kosti oko proteze što osigurava njezinu fiksaciju. Ovisno o vrsti endoproteze, fizioterapeut će planirati daljnji rehabilitacijski program [5]. Kod pacijenata s ugrađenim cementnim endoprotezama, pacijent može gotovo odmah opteretiti nogu dok stoji. S druge strane, kod ugradnje bescementnih endoproteza, prvih četiri do šest tjedana nije dopušteno potpuno opterećenje, već se postupno povećava. Preporučuje se minimalan kontakt s površinom ili samo doticaj prstima s podlogom [6].

Sve endoproteze imaju određeno vrijeme trajanja koje u prosjeku iznosi 15 godina. Tijekom vremena, dijelovi proteze mogu se istrošiti ili razlabaviti, što može rezultirati bolovima pri kretanju. Osim toga, trošenje materijala može dovesti do nepravilnog opterećenja zgloba. Zbog ovih razloga, važno je redovito obavljati ortopedski pregled i rendgensku snimku operiranog kuka, kako bi se pravovremeno otkrile eventualne komplikacije [5].

3.2 Indikacije za ugradnju endoproteze zgloba kuka

Ugradnja endoproteze može biti indicirana u različitim situacijama koje uključuju primarne i sekundarne degenerativne promjene, nekrozu glave bedrene kosti, traume, reumatske upalne procese i razvojne poremećaje. Ova stanja mogu dovesti do značajnih funkcionalnih oštećenja i invaliditeta te zahtijevaju kiruršku intervenciju kako bi se poboljšala funkcionalnost i smanjila bol u zglobu kuka. Primarne degenerativne promjene, poput osteoartritisisa ili koksartroze, često su uzroci ugradnje. Ove promjene mogu se javiti kao rezultat prirodnog procesa starenja, prekomjernog opterećenja zgloba ili genetske predispozicije. U takvim slučajevima, hrskavica u zglobu kuka postepeno se troši, što dovodi do boli, smanjene pokretljivosti i gubitka funkcije zgloba. Sekundarne degenerativne promjene mogu nastati kao posljedica drugih stanja ili bolesti, kao što su reumatoidni artritis, ankilozantni spondilitis ili psorijatični artritis. Ovi upalni procesi mogu uzrokovati značajna oštećenja zgloba kuka, što zahtijeva ugradnju endoproteze radi poboljšanja funkcionalnosti i ublažavanja simptoma. Nekroza glave bedrene kosti je stanje u kojem se dio koštane strukture nedostavno opskrbljuje krvlju, što dovodi do njegove postupne propasti. U teškim slučajevima, kada konzervativne metode liječenja nisu uspješne, ugradnja endoproteze može biti potrebna kako bi se obnovila normalna funkcija zgloba. Traume kao što su prijelomi vrata bedrene kosti ili ozljede acetabuluma također mogu biti indikacija za ugradnju. Takve ozljede mogu uzrokovati nestabilnost zgloba, smanjenu pokretljivost, bol i gubitak funkcije. Razvojni poremećaji, poput displazije kuka, također mogu biti indikacija za ugradnju endoproteze. Ovi poremećaji mogu dovesti do nepravilnog razvoja zgloba kuka i stvaranja abnormalnih anatomskih struktura. U slučajevima kada konzervativne mjere nisu uspješne i postoji značajan gubitak funkcije, ugradnja endoproteze može biti terapijska opcija [4,5].

3.3. Kirurški zahvat ugradnje endoproteze

Kod ugradnje endoproteze kuka, moguće je pristupiti zglobu s prednje, lateralne i stražnje strane koristeći standardne ili minimalno invazivne operacijske tehnike. U literaturi se najčešće opisuju i primjenjuju pristupi poput anterolateralnog pristupa prema Watson-Jonesu, koji je podvrgnut brojnim modifikacijama i često se naziva samo prednji pristup. Drugi pristupi uključuju stražnji pristup prema Gibson-Mooreu, koji se u američkoj literaturi naziva "južni pristup", te prednji ili femoralni pristup prema Smith-Petersenu. Tu je i lateralni pristup, koji uključuje Ollierov pristup s modifikacijama poput Charnleyeve modifikacije i pristupa prema Baueru. U posljednje vrijeme sve se više koristi minimalno invazivna tehnika, koja uključuje ugradnju totalne endoproteze kroz manji rez kože i/ili dva manja reza s ciljem minimalne traumatizacije mekih tkiva. Ova tehnika zahtijeva posebnu instrumentaciju koja olakšava njezinu primjenu. Također, u novije vrijeme se koriste visokosofisticirani navigacijski uređaji za obradu koštanog ležišta i ugradnju implantata pri ugradnji endoproteze kuka. Navigacijski sustav, iako produžuje trajanje zahvata, za sada ne pokazuje prednost u odnosu na standardnu ugradnju koju izvodi iskusni kirurg. Pozicija bolesnika tijekom operacije može biti na leđima ili na boku, a svaka pozicija ima svoje prednosti i mane. Trenutno nema studija koje uspoređuju ove dvije tehnike, ali stručnjaci se slažu da kirurg treba provoditi tehniku s kojom se osjeća sigurnije i koju najbolje primjenjuje. Također, važno je napomenuti da je iskustvo kirurga jedan od ključnih faktora za dugotrajnost endoproteze kuka [5]. Velike skandinavske studije su pokazale da najbolje rezultate postižu iskusni kirurzi koji su ugradili više od 500 endoproteza i koji zahvat obavljaju u vremenskom rasponu od 40 minuta do jednog sata, ovisno o razlogu za ugradnju totalne endoproteze zgloba kuka [5]. Ugradnja endoproteze kuka je složen ortopedski zahvat koji, kao i svaka druga operacija, nosi određeni rizik od komplikacija. Komplikacije koje se mogu javiti prilikom ugradnje endoproteze kuka mogu se podijeliti na sistemske i lokalne, te na intraoperacijske i poslijeoperacijske. Razina rizika od komplikacija ovisi o različitim faktorima kao što su opseg oštećenja kuka, kvaliteta kostiju i mišića, vrsta kirurškog zahvata, druge bolesti koje pacijent ima, kao i iskustvo kirurga. Važno je napomenuti da čak i iskusni kirurg nije potpuno imun na komplikacije. Stoga, iako ugradnja endoproteze kuka donosi brojne prednosti, kao što su poboljšana funkcionalnost i smanjenje boli, važno je biti svjestan mogućih rizika i komplikacija. Kirurzi i pacijenti moraju zajednički procijeniti koristi i rizike ovog zahvata, a kirurg treba primijeniti najbolje moguće metode i tehnike kako bi smanjio rizik od komplikacija i osigurao uspješan ishod operacije [5].

4. Fizikalna terapija nakon ugradnje totalne endoproteze kuka

Fizikalna terapija ima ključnu ulogu u procesu rehabilitacije nakon ugradnje totalne endoproteze kuka. Ovaj ortopedski zahvat smanjuje bol i povećava funkcionalnost zgloba kuka, ali postoperativna rehabilitacija je važna za potpuni oporavak i povratak pacijenta svakodnevnim aktivnostima. Nakon ugradnje, fizikalna terapija za cilj ima smanjiti oticanje, ojačati mišiće, poboljšati pokretljivost, ublažiti bol i upalu te vratiti funkcionalnost zgloba kuka. Uz to, važno je i educirati pacijente o vježbama koje mogu samostalno izvoditi kako bi održali postignute rezultate te o mjerama predostrožnosti [7]. Fizioterapeut, uz sve ostale zdravstvene radnike, treba biti neprestana podrška i vodič pacijentima na putu oporavka.

4.1. Preoperativna faza – edukacija pacijenta

Uvođenje pacijenta u proces rehabilitacije nakon ugradnje TEP-a kuka započinje preoperativnom fazom. Ova početna faza, koja se odvija prije samog kirurškog zahvata, usmjerena je na pripremu pacijenta za operaciju, što ima ključan utjecaj na uspješnost postoperativnog oporavka i funkcioniranja nakon ugradnje endoproteze. Jedna od prvih ključnih točaka ove faze jest pružanje sveobuhvatne edukacije pacijentima, koja za cilj ima smanjenje straha i neizvjesnosti te poticanje pacijenta na aktivno sudjelovanje u svojoj skrbi. Pružaju se detaljne informacije o samom postupku ugradnje TEP-a kuka, o očekivanjima tijekom oporavka, o mogućim komplikacijama te o koracima koje trebaju poduzeti kako bi se najbolje pripremili za operaciju i rehabilitacijski proces [7]. Nužno je informirati pacijenta o pomagalicama koja će mu biti neophodna nakon operacije (poput štaka ili hodalice), te koje mjere predostrožnosti treba slijediti za smanjenje rizika od dislokacije. Neke od općih mjera predostrožnosti su sljedeće [8]:

- Ne savijati operirani kuk preko 90°
- Ne križati nogu preko noge
- Izbjegavati niska i mekana sjedala i ležajeve
- Paziti kod rotacija operiranog kuka
- Hodati uz pomagalo prema uputama kirurga
- Izbjegavati neravne i skliske terene
- Kod ležanja na leđima, između koljena staviti jastuk

Detaljnije smjernice pacijent dobiva s obzirom na to koji pristup operacije je odabrao kirurg. Svaki od pristupa (anteriorni, posteriorni, lateralni) zahtjeva drugačiji pristup rehabilitaciji i nešto drugačije smjernice.

Mjere opreza kod anteriornog pristupa su [9]:

- Izbjegavati ekstenzije u kuku nakon neutralnog položaja
- Ne križati nogu preko noge
- Koristiti jastuk između nogu prilikom ležanja i okretanja na bok
- Ako osoba spava na boku, preferira se spavanje na operiranoj strani
- Izbjegavati spavanje na trbuhu
- Izbjegavati vanjsku rotaciju noge

Mjere opreza za lateralni pristup su [10]:

- Spavati na leđima
- Koristiti jastuk između nogu prilikom spavanja
- Ne raditi aktivne vježbe abdukcije
- Kuk ne smije ići u fleksiju veću od 90° ni u vanjsku rotaciju veću od 30°
- Kuk ne smije ići u adukciju preko središnje linije
- Ne odizati nogu ravno

Mjere opreza za posteriorni pristup [9]:

- Izbjegavati fleksiju kuka veću od 90°
- Ne križati noge i izbjegavati unutarnje rotacije
- Prilikom ležanja na boku, postaviti jastuk između nogu

Sve navedene mjere opreza, odnose se na period od operacije do vremena zarastanja endoproteze (otprilike 6 tjedana). Nakon šest tjedana, osoba će imati manje restrikcija i zahtjeva u pogledu opreza. Važno je naglasiti da je poželjno voziti bicikl, plivati i šetati no neke su aktivnosti, poput košarke, trčanja i skijanja, kontraindicirane zbog mogućeg preopterećenja zgloba i smanjenja vijeka trajanja proteze kuka [11].

4.2. Postoperativna faza – rehabilitacija

Uspješna operacija ugradnja totalne endoproteze kuka označava važan korak prema povratku pacijentove funkcionalnosti i kvalitete života, no međutim, sam zahvat je tek početak puta prema potpunom oporavku. Nakon operacije, ključan faktor za postizanje optimalnih rezultata jest rehabilitacija koja se provodi u postoperativnoj fazi. U ovoj fazi, terapeut postaje nezamjenjivi partner pacijentu, pružajući vodstvo, podršku i motivaciju. U rehabilitaciji, postoperativni protokoli i programi vježbi, osiguravaju da se rehabilitacija provodi sigurno i učinkovito. Njihova je svrha stvoriti vodič za postupno uvođenje različitih vježbi i aktivnosti u različitim fazama oporavka. Svaka faza protokola donosi nove izazove i ciljeve, kroz koje pacijenti imaju priliku postići ne samo tjelesni oporavak, već i emocionalnu satisfakciju koja dolazi savladavanjem istih. Važno je naglasiti kako postoji puno različitih protokola za vježbanje koji se koriste u raznim institucijama, no svi imaju iste funkcionalne ciljeve. Prilagodba programa vježbi temelji se na individualnim karakteristikama i praćenju napretka pacijenta [9]. Jedan od protkola prikazan je u Tablici 4.2.1. [12]:

VRIJEME	MJERE OPREZA	CILJEVI	PREPORUČENE VJEŽBE
Faza 1. – od dana operacije do otpusta iz bolnice	<ul style="list-style-type: none"> • djelomično opterećenje preko štaka, osim ako nije drugačije propisano • provjera vena • provjera senzornih i motornih deficita 	<ul style="list-style-type: none"> • kontrola boli i edema • povećanje opsega pokreta • aktivacija mišića donjih ekstremiteta 	<ul style="list-style-type: none"> • vježbe opsega pokreta • vježbe snaženja • pozicioniranje
Faza 2. – od otpusta iz bolnice do 6 tjedana	<ul style="list-style-type: none"> • pun oslonac na stopalo uz pomoć štaka uz postupno prelaženje na jednu štaku • pratiti ispravno zacjeljivanje rane • pratiti znakove infekcije i edema 	<ul style="list-style-type: none"> • obnavljanje snage mišića operirane noge • proprioceptivni trening • trening izdržljivosti • normalizacija funkcionalnih pokreta • hod bez pomagala 	<ul style="list-style-type: none"> • vježbe opsega pokreta • vježbe jačanja • vježbe propriocepcije • vježbe funkcionalne mobilnosti • vježbe izdržljivosti

Faza 3. – 6-12 tjedana	<ul style="list-style-type: none"> • mjere opreza za sprečavanje dislokacije • izbjegavati aktivnosti visokog intenziteta • izbjegavati aktivnosti koje zahtjevaju ponavljajuće okretanje 	<ul style="list-style-type: none"> • povratak normalne snage donjih ekstremiteta, pogotovo kvadricepsa • povratak funkcionalnim aktivnostima 	<ul style="list-style-type: none"> • vježbe opsega poketa • vježbe snaženja (povećanje otpora) • vježbe propriocepcije i agilnosti • vježbe izdržljivosti
Faza 4. – 12-/-	<ul style="list-style-type: none"> • mjere za sprečavanje dislokacije • izbjegavati kontaktne sportove 	<ul style="list-style-type: none"> • nastaviti s snaženjem • izrada režima vježbanja za povratak sportskim aktivnostim 	<ul style="list-style-type: none"> • vježbe opsega pokreta • vježbe snaženja • vježbe propriocepcije • vježbe izdržljivosti

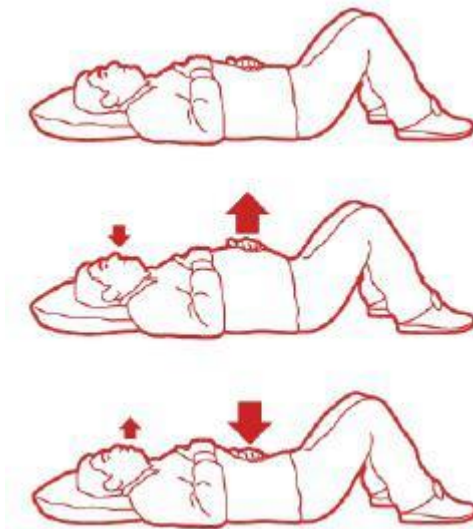
Tablica 4.2.1. Prikaz postoperativnog protokola nakon ugradnje TEP-a kuka
(izvor: <https://southshoreorthopedics.com/wp-content/uploads/2019/10/THA-Protocol-2019.pdf>)

4.2.1. Upravljanje boli (faza 1)

Bol je neizbježan pratitelj nakon operacije endoproteze kuka, stvarajući izazovno okruženje za pacijente dok se prilagođavaju novoj situaciji. Uspješno upravljanje boli ne samo da omogućuje pacijentima aktivno sudjelovanje u rehabilitaciji, već smanjuje negativne emocionalne i fizičke posljedice koje bol može izazvati. Pristup je multidisciplinarni s kombinacijom farmakoloških i nefarmakoloških tehnika za postizanje optimalnog rješenja. Farmakološke intervencije uključuju analgetike i protuupalne lijekove koji se koriste prema individualnim potrebama pacijenta. Nefarmakološke tehnike obuhvaćaju primjenu fizikalnih čimbenika poput hladnoće i topline, terapijskog ultrazvuka, elektroterapije te tehnike relaksacije. Termoterapija tj. primjena hladnoće i topline na bolno područje može pružiti trenutno olakšanje, smanjiti otok i poticati cirkulaciju. Hladnoća (krioterapija) se koristi kako bi se smanjila upala i oteklina, dok se toplina koristi za opuštanje mišića i poboljšanje cirkulacije krvi. Tehnike relaksacije, poput dubokog disanja, meditacije i progresivnog opuštanja mišića imaju učinak na fizičku i emocionalnu dobrobit pacijenta. Duboko disanje pomaže u smanjenju stresa i tjeskobe što smanjuje percepciju boli. Progresivno opuštanje mišića omogućuje pacijentima da postanu svjesni napetosti u tijelu i postupno je oslobađaju, što može rezultirati smanjenjem fizičke napetosti i nelagode. Ovisno o operativnom pristupu, fizioterapeut pacijentu daje upute o pravilnom položaju tijela tijekom odmaranja i spavanja pa tako upotreba jastuka za potporu, može smanjiti nelagodu i pritisak [13,14].

4.2.2. Respiratorne vježbe (faza 1)

Respiratorne vježbe usmjerene su na održavanje i poboljšanje kapaciteta pluća te prevenciju respiratornih komplikacija koje mogu proizaći iz smanjene pokretljivosti i kirurškog stresa. Imaju osnažujuću ulogu u proširivanju kapaciteta pluća, poboljšanju protoka zraka i povećanju funkcionalnosti pluća. Osim toga, poboljšavaju i cirkulaciju krvi i optimalno oksigeniranje tkiva što je važno za brzu regeneraciju stanica i zacjeljivanje kirurških rana. Pacijente treba educirati o tehnikama dubokog disanja uz pravilno aktiviranje dijafragme i svjesno disanje prema donjem dijelu pluća. Takvo disanje potiče razrjeđivanje i mobilizaciju sekreta u plućima, smanjujući rizik za razvoj infekcija. Vježbe dubokog disanja se provode dok pacijent leži na leđima s lagano savijenim nogama. Jednu ruku položi na prsa, a drugu na trbuh. Udiše polako i duboko kroz nos, osjećajući kako se trbuh polako širi, pluća šire i prsa podižu. Dah treba zadržati nekoliko sekundi te polako izdahnuti kroz usta uz izgovaranje slova S i stiskanja trbušne muskulature za maksimalni izdah (slika 4.2.2.1.). Nakon deset ponavljanja uzeti pauzu ili prije, ako se pacijentu počne vrtjeti [15].



Slika 4.2.2.1. Prikaz dijafragmalnog disanja

(izvor: <https://hr.puntomariner.com/diaphragmatic-breathing-exercises-technique-benefits/>)

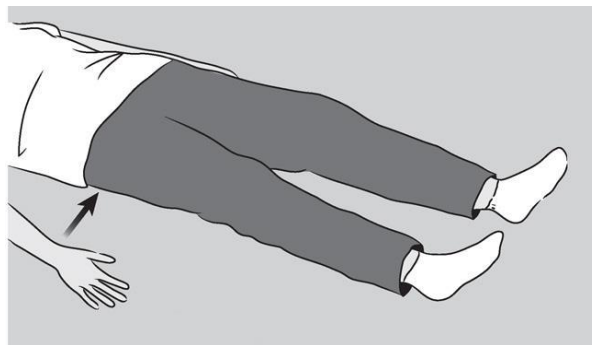
Uz respiratorne vježbe, važno je da pacijent usvoji i pravilne tehnike kašljanja. Pravilno izvedena tehnika kašljanja može pomoći u sprječavanju plućnih komplikacija. Duboki kašalj ima funkciju čišćenja dišnih puteva od sekreta, sprječavajući njegov zastoj i olakšavajući disanje. Bitno je naučiti pacijente kako izvoditi kašalj na način koji smanjuje napor. Prije

samog kašljanja, pacijent drži ruke prekrížene ili stisnute preko operiranog dijela kuka za smanjenje pritiska na operiranu regiju i zatim udiše polagano dva puta. Treći udah je duboki i drži se pet sekundi i pri izdah, pacijent kašlje duboko i energično, pokušavajući izbaciti što više zraka iz pluća. Nakon kašljanja slijedi relaksacija i normalno disanje što omogućuje da se pluća ponovno napune svježim zrakom. Tehnika se ponavlja nekoliko puta svaki sat po preporuci liječnika ili fizioterapeuta. Također, pacijenta treba poticati da pije dovoljno tekućine da bi razrijedili i tako lakše iskašljali sekret. Ukoliko pacijenti imaju smanjenu sposobnost efikasnog kašlja, terapeut može propisati i terapiju pozitivnim izdisajnim tlakom (eng. PEP – positive expiratory pressure). PEP terapija se koristi uređajem s maskom ili usnikom kroz koji se diše deset do petnaest puta po ciklusu. Tijekom izdisaja, uređaj stvara otpor protoku zraka. Otpor potiče povećanje tlaka u dišnim putevima i time se otvaraju mali dišni putevi koji bi inače mogli ostati zatvoreni zbog prisutnosti sluzi. Povećani pritisak potiče sluz da se pomakne prema većim dišnim putevima. Još jedan uređaj koji može biti propisan je acapella. Acapella koristi utegnuti čep i magnet kako bi stvarao vibracije i otpor koje pomažu u uklanjanju sluzi. Kroz uređaj se udiše i izdiše deset do petnaest puta, odmarajući se po potrebi [16].

4.2.3. Mobilizacija i uporaba pomagala (faza 1)

Nakon operacije, prva faza mobilizacije obično uključuje pasivne pokrete koje provodi fizioterapeut. Pasivni pokreti su osnovni korak prema obnovi pokretljivosti zgloba kuka te imaju ulogu u prevenciji ukočenosti i održavanju zgloba u funkcionalnom rasponu pokreta. Ova faza započinje odmah u prvim danima nakon operacije. Fizioterapeut pažljivo procjenjuje pacijentov status te prilagođava intenzitet i raspon pokreta prema individualnim potrebama uz posebnu pažnju na pacijentovu udobnost i bol. Cilj pasivnih pokreta je postupno razvijanje pokretljivosti zgloba kuka, očuvanje elastičnosti vezivnog tkiva, poticanje cirkulacije i drenaže te sprječavanju stvaranja ožiljkastog tkiva koje bi moglo ograničiti raspon pokreta. Osim fizičke, pasivni pokreti pružaju i psihološku podršku pacijentu. Ovaj blagi i kontrolirani kontakt s fizioterapeutom pomaže u izgradnji povjerenja, smanjuje strah od pokreta te motivira pacijenta za daljnji oporavak. Kroz redovite i postupno povećane pasivne pokrete, pacijent osjeća poboljšanje pokretljivosti i smanjenje nelagode. Kako se raspon pokreta postupno obnavlja, pacijent se osjeća spremnijim za sljedeće faze mobilizacije u kojima će aktivno sudjelovati u obnovi svojih sposobnosti [17]. U skladu s tim, pacijent kreće u fazu u kojoj će se fokusirati na izometričke vježbe i vježbe cirkulacije. Ove vježbe su važne za daljnje jačanje mišića, poticanje cirkulacije i postupno povećanje intenziteta aktivnosti. Vježbe cirkulacije potiču protok krvi kroz tijelo, čime se podržava regeneracija tkiva i smanjuje rizik od komplikacija poput tromboze [7]. Vježbe cirkulacije uključuju blagu aktivnost koja poboljšava cirkulaciju bez prevelikog naprezanja. Jednostavne angularne vježbe, koje uključuju kružne pokrete stopala i gležnja, mogu potaknuti protok krvi i pomoći u sprečavanju edema. Pacijent jednostavno može izvoditi kružne pokrete stopala u smjeru kazaljke na satu i obrnuto, te pokrete gležnja gore-dolje [18]. Izometričke vježbe su oblik vježbanja u kojem se mišići kontrahiraju bez izazivanja pokreta u zglobu. Ovaj pristup je posebno pogodan za postoperativno razdoblje jer omogućuje jačanje mišića bez rizika od nepotrebnog opterećenja zgloba koje bi moglo usporiti oporavak ili uzrokovati nelagodu. Kroz izometričke vježbe, pacijent postepeno izgrađuje snagu mišića, poboljšava stabilnost zgloba kuka te podržava ukupni oporavak. Izometričke vježbe često su usmjerene na jačanje specifičnih mišićnih skupina koje su ključne za podršku zglobu kuka i okolnom području. Primarni fokus leži na mišićima kvadricepsa, glutealnim mišićima i mišićima potkoljenice. Izometričke vježbe treba izvoditi pod nadzorom fizioterapeuta kako bi se osiguralo pravilno izvođenje [19]. Prva izometrička vježba koja će se provoditi usmjerena je na jačanje kvadricepsa. Za izvođenje ove vježbe, pacijent će koristiti pješčane utege. Pristup vježbi

uključuje postavljanje jednog pješčanog utega ispod koljena te drugog iznad natkoljenice. Pacijent će biti upućen da zategne prste stopala prema sebi, istovremeno podižući potkoljenu od podloge, stišćući koljeno o podlogu, odnosno pješčani uteg ispod koljena. Cilj je aktivirati kvadricepse, mišiće koji igraju važnu ulogu u osiguranju stabilnosti koljena tijekom hodanja. Vježba se izvodi u minimalno tri serije, sa svakom serijom koja obuhvaća 10 do 20 ponavljanja sa zadržavanjem vježbe u trajanju od 5 do 10 sekundi. Za aktivaciju glutealnih mišića, pacijent stiska stražnjicu zajedno, zadržavajući taj položaj 5 do 10 sekundi uz 10 ponavljanja [18] (Slika 4.2.3.1.) [18].



Slika 4.2.3.1. Prikaz izometričke vježbe za aktivaciju gluteusa

(izvor: <https://orthoinfo.aaos.org/en/recovery/total-hip-replacement-exercise-guide/>)

Nakon toga postupci su usmjereni na jačanje aduktornih mišića izometričkom kontrakcijom. Jedna učinkovita vježba jest postavljanje jastuka ili lopte između nogu. Pacijent zategne prste stopala prema sebi i ne odiže nogu s podloge. Noga treba biti ispružena u koljenu i kuku, osiguravajući time aktivaciju mišića cijele noge. U tom položaju, pacijent stišće jastuk ili loptu. Važno je da je pomagalo dovoljno široko kako noga ne bi prelazila središnju liniju tijela. Za vježbu abduktornih mišića, pacijent leži na zdravom boku, pridržavajući glavu rukom. Donja noga je lagano savijena, a gornja ispružena. Pacijent stavlja ruku na bok gornje noge i osjeća abduktorne mišiće (one koje podižu nogu prema gore) koje polagano stišće, pokušavajući podići nogu prema stropu bez stvarnog odizanja. Bitno je samo osjetiti napetost u mišićima [20].

Faza u kojoj pacijenti postupno prelaze iz ležećeg u uspravni položaj, tj. faza vertikalizacije, je faza u kojoj će se upoznati s korištenjem različitih pomagala koja će im pomoći u povratku neovisnosti. Prije nego što pacijent krene s ustajanjem i hodaњem, bitno je odabrati odgovarajuće pomagalo koje je obavezno pri hodu u prvih 6 tjedana. Fizioterapeut će zajedno s pacijentom procijeniti koji je tip pomagala najprikladniji, uzimajući u obzir pacijentove

tjelesne sposobnosti, ravnotežu, stabilnost i ostale čimbenike. Najčešće se pacijentu nude štake, koje prije korištenja moraju biti pravilno namještene. Visina štake se određuje uz pomoć drške štake koja treba biti u visini velikog trohantera natkoljene kosti, a laktovi ne bi smjeli biti u fleksiji većoj od 20° [21].

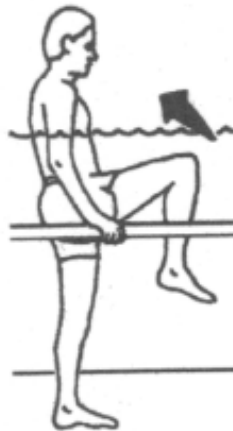Prije hoda, pacijenta treba naučiti pravilnom ustajanju. Pacijent se treba približiti rubu kreveta ležeći na leđima. Noga koja nije operirana je savijena u koljenu, a stopalo postavljeno ravno na krevet dok je operirana noga ispružena. Polako se okretati na neoperirani bok i rukom se podizati prema gore za posjedanje na rub kreveta. Stopalo neoperirane noge bi trebalo dotaknuti podlogu uz pridruživanje operirane noge.

Nakon ustajanja, pacijent počinje hodati. U pravilu, na operiranu nogu se može osloniti onoliko koliko god može tolerirati bol, osim ako operater nije drugačije propisao. Hod koji se koristi je trotaktni. Trotaktni hod se izvodi na način da pacijent prvo postavi štake prema naprijed. Oslanjajući se na njih, iskorači sa operiranom nogom te zdravom nogom završava korak blago ispred operirane da bi se mogao lakše odgurnuti i biti stabilniji. Kod hoda bi se trebalo paziti da su koraci otprilike isti u dužini, da se jednako vremena provodi na obje noge, da se uvijek prvo osloni petom te da se postupno povećava dužina hodanja i aktivnosti svaki dan [21]. Nakon što se pacijent osjeća sigurnim u izvođenju trotaktnog hoda po ravnoj podlozi, bitno je prenijeti tu vještinu na hod uz i niz stepenice. Prilikom hoda uz stepenice, prvo ide iskorak sa zdravom nogom, pridružiti štake i nakon toga iskoračiti operiranom nogom na stepenicu. Kod hoda niz stepenice, štaku postaviti na nižu stepenicu te se na njih osloniti i spustiti operiranu nogu i zatim joj približiti zdravu. U početku, pacijent koristi dvije štake u kući i na otvorenom, sve dok nije siguran kretati se samo s jednom štakom koju drži u suprotnoj ruci od operirane noge. Štacke je preporučljivo imati sve dok pacijent ne hoda bez šepanja [22].

4.2.4. Vraćanje mišićne snage i izdržljivosti (faza 2)

Nakon uspješno završene prve faze rehabilitacije koja je usmjerena na kontrolu boli, vježbe disanja i vraćanje osnovne pokretljivosti, slijedi druga faza koja se obično odvija otprilike šest tjedana nakon operacije ugradnje TEP-a kuka i označava prijelaz prema naprednijim vježbama i aktivnostima. U ovoj fazi, cilj je postupno povećati snagu, izdržljivost i funkcionalnost operiranog kuka uz vježbe snage, ravnoteže i propriocepcije [12]. Osim naprednih vježbi, integrira se i vožnja stacionarnog bicikla koja postaje rutinska aktivnost u programu rehabilitacije za povećanje izdržljivosti. Pravilna visina sjedala je ona u kojoj su pacijentove noge gotovo potpuno ekstenzirane. U početku se vozi bez otpora i postupno se povećava kako pacijent biva snažniji. Uz vožnju se može uključiti i elektrostimulacija koja se postavlja na određene mišićne skupine za poticanje njihove kontrakcije. Ako je rana kompletno zacijelila, preporučuju se i vježbe u bazenu [23]. Primjeri nekih vježbi u bazenu su sljedeći:

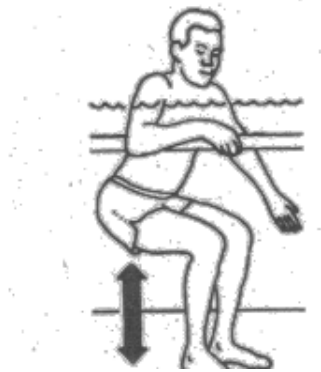1. Marširanje u mjestu – Pacijent stoji u bazenu i pridržava se za ručku po potrebi te maršira u mjestu (Slika 4.2.4.1.). Vježba se izvodi nekoliko minuta [23].



Slika 4.2.4.1. Prikaz vježbe marširanja u mjestu

(izvor: https://www.royalberkshire.nhs.uk/media/ptefbsfb/advice-and-exercises-after-a-total-hip-replacement-thr_jun21.pdf)

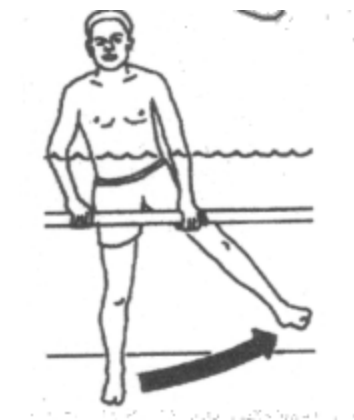2. Polučučanj – Pacijent stoji i pridržava se po potrebi. Oba koljena se savijaju dok se tijelo naginje prema naprijed (Slika 4.2.4.2.). Vježba se ponavlja deset puta, a ako je pacijent želi otežati, polučučanj može izvoditi na jednoj nozi [23].



Slika 4.2.4.2. Prikaz vježbe polučučnja

(izvor: https://www.royalberkshire.nhs.uk/media/ptefbsfb/advice-and-exercises-after-a-total-hip-replacement-thr_jun21.pdf)

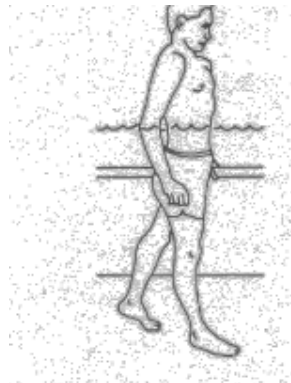
3. Abdukcija kuka u stojećem položaju – Pacijent je u stojećem položaju i pridržava se po potrebi. Odmiče prvo jednu pa drugu nogu u stranu i zadrži je nekoliko sekundi te je vraća u početni položaj (Slika 4.2.4.3.). Prilikom izvođenja vježbe treba paziti da su prsti usmjereni prema naprijed i da tijelo ostane u središnjem položaju, bez naginjanja u stranu. Vježbu ponoviti deset puta [23].



Slika 4.2.4.3. Prikaz vježbe abdukcije kuka u stojećem položaju

(izvor: https://www.royalberkshire.nhs.uk/media/ptefbsfb/advice-and-exercises-after-a-total-hip-replacement-thr_jun21.pdf)

4. Ekstenzija kuka u stojećem položaju – Pacijent stoji i pridržava se po potrebi. Prvo jednu pa drugu nogu pruža prema natrag, pazeći da se tijelom ne nagnije prema naprijed (Slika 4.2.4.4.). Položaj zadržati par sekundi i vježbu ponoviti deset puta [23].

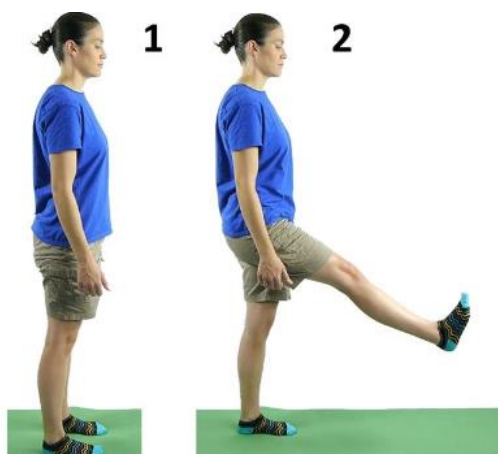


Slika 4.2.4.4. Prikaz vježbe ekstenzije kuka u stojećem položaju

(izvor: https://www.royalberkshire.nhs.uk/media/ptefbsfb/advice-and-exercises-after-a-total-hip-replacement-thr_jun21.pdf)

U ovoj fazi se započinje s antigravitacijskim vježbama uz postupno povećanje intenziteta vježbi kako bi se izbjegli pretjerani napori i ozljede [12]. Vježbe snage se izvode 10-20 ponavljanja u 3 serije. Vježbe koje su se izvodile u bazenu mogu se prilagoditi za izvođenje na suhom [23].

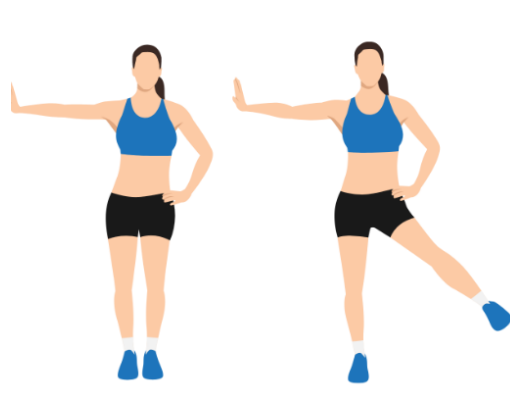
1. Fleksija kuka – Pacijent stoji ravno s blago razmaknutim stopalima. Prvo jedna pa druga noga idu prema naprijed, održavajući koljeno ravnim (Slika 4.2.4.5.). Vježba se može otežati s trakom za vježbanje [18].



Slika 4.2.4.5. Prikaz vježbe fleksije kuka

(izvor: <https://www.youtube.com/watch?app=desktop&v=ApZOAx24-X8>)

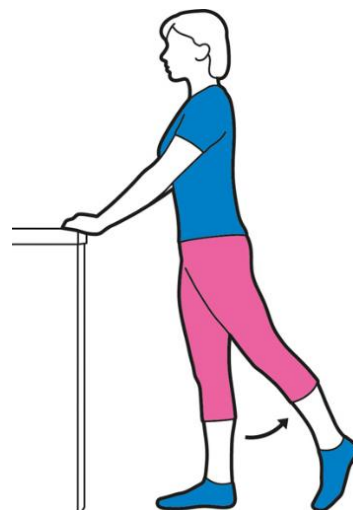2. Abdukcija kuka– Pacijent stoji na nogama uz namještaj za koji se može pridržati. Noga se odmiče od središnje linije tijela, pazeći da trup ostane ravno (Slika 4.2.4.6). Vježba osim na abduktore, djeluje i na snaženje abdominalne muskulature. Nakon nekog vremena, vježba se može otežati s trakom za vježbanje [18].



Slika 4.2.4.6. Prikaz vježbe abdukcije kuka

(izvor: <https://www.coreorthosports.com/how-to-ease-into-exercise-after-surgery/4-hip-abduction/>)

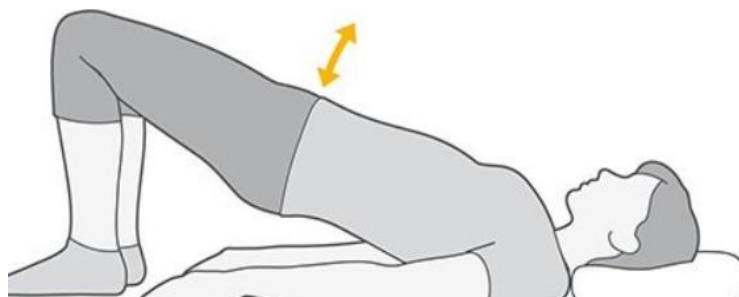3. Ekstenzija kuka – Pacijent stoji na nogama uz namještaj za koji se može pridržati. Noga se povlači prema natrag uz ekstenzirano koljeno i pazeći da trup ostane ravno (Slika 4.2.4.7.). Vježba se može otežati s trakom za vježbanje [18].



Slika 4.2.4.7. Prikaz vježbe ekstenzije kuka

(izvor: <https://www.versusarthritis.org/about-arthritis/exercising-with-arthritis/exercises-for-healthy-joints/exercises-for-the-hips/>)

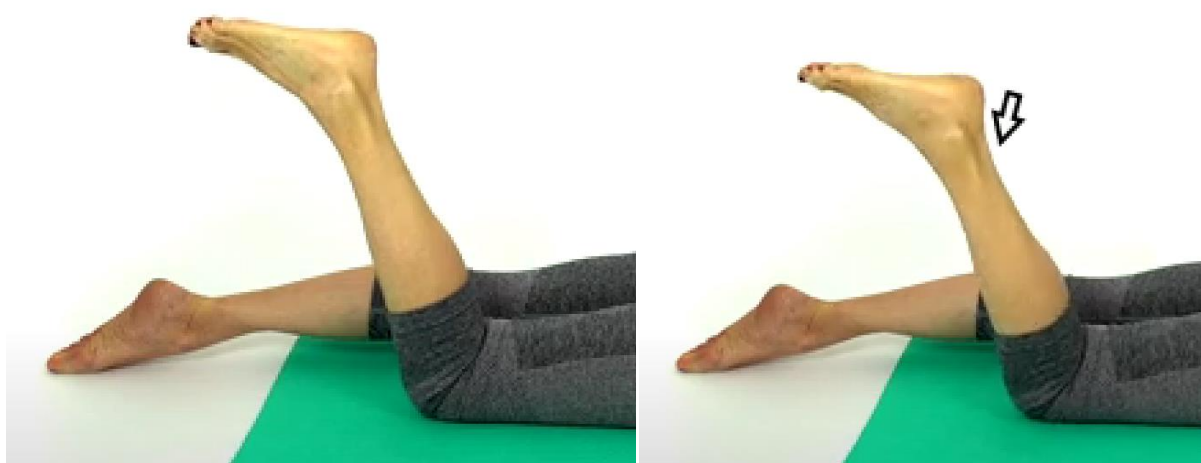4. Vježba most – Pacijent leži na leđima sa savijenim koljenima te odiže stražnjicu od podloge uz svjesno aktiviranje gluteusa (Slika 4.2.4.8.). Kada postigne maksimalnu ekstenziju kukova, uključuju se i trbušni mišići za održavanje stabilnosti zdjelice. Položaj se zadržava pet sekundi [23].



Slika 4.2.4.8. Prikaz vježbe most

(izvor: <https://mitrovica.info/resite-se-bolova-u-kukovima-uz-pomoc-ovih-10-vezbi-istezanja/most-vjezba/>)

5. Vježba blage rotacije kuka – Pacijent leži na trbuhu i savija nogu u koljenu. Zatim polagano dopušta pad stopala u stranu [24] (Slika 4.2.4.9.).



Slika 4.2.4.9. Prikaz vježbe blage rotacije kuka

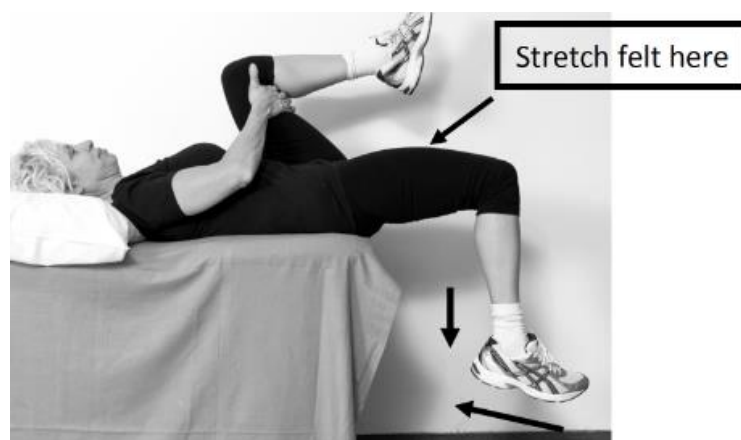(izvor: <https://www.surreyphysio.co.uk/top-5/top-5-exercises-after-hip-replacement/>)

Nakon vježbi snage, slijede vježbe propriocepcije i ravnoteže [12]. Propriocepcija je, pojednostavljeno, osjećaj za položaj i kretanje vlastitog tijela u prostoru te se njene sposobnosti često smanjuju uslijed bolesti ili dugotrajnog nedostatka aktivnosti. Ravnoteža je sposobnost tijela da se zadrži u stanju mirovanja. Vježbe propriocepcije i ravnoteže se provode kada pacijentov kuk može podnijeti punu težinu. Neke od početnih proprioceptivnih i ravnotežnih vježbi su [25]:

1. Prebacivanje težine – Pacijent stoji uspravno s nogama u širini ramena te polako prebacuje svoju težinu s jedne noge na drugu. Vježba se može otežati podizanjem jedne noge od podloge [25].
2. Stajanje na jednoj nozi – Pacijent stoji uz švedske ljestve da se može pridržati po potrebi i podigne jednu nogu s poda te na njoj pokuša zadržati ravnotežu što je duže moguće. Vježba se može otežati zatvaranjem očiju [25].
3. Hod po prstima i peti – Pacijent prvo hoda na prstima pa potom na petama. Ako je potrebno može se pridržavati. Vježba se može otežati zatvaranjem očiju, hodom unatrag ili po neravnoj površini [25].

Na kraju vježbanja, provodi se istezanje koje doprinosi ublažavanju napetosti u mišićima i poboljšanju pokretljivosti zgloba kuka. Istezanje se izvodi pažljivo i postupno te se ne bi trebala osjećati bol. Jedna vježba istezanja provodi se tijekom 15-30 sekundi [22]. Primjeri su sljedeći:

1. Istezanje fleksora kuka – Pacijent leži na leđima na krevetu dok mu operirana noga visi preko ruba kreveta. Neoperiranu nogu savija prema prsima (Slika 4.2.4.10.). Istezanje će biti jače što je pacijentu noga više preko kreveta [22].



Slika 4.2.4.10. Prikaz istezanja fleksora kuka

(izvor: <https://sunnybrook.ca/content/?page=musculoskeletal-hip-replacement-progression>)

2. Istezanje hamstringsa u sjedećem položaju – Pacijent sjedne na rub stolice i ispruži operiranu nogu s petom na podu i prstima prema stropu. Polako trupom ide prema gležnju uz održavanje leđa ravnim (Slika 4.2.4.11.) [22].

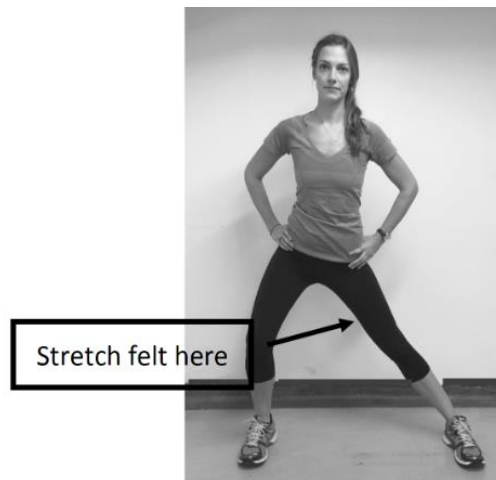

Stretch felt here

Slika 4.2.4.11. Prikaz istezanja hamstringsa

(izvor: <https://sunnybrook.ca/content/?page=musculoskeletal-hip-replacement-progression>)

3. Istezanje aduktora – Pacijent stoji u raskoraku širem od širine kukova i zatim blago flektira jedno koljeno i prebacuje težinu na tu stranu (Slika 4.2.4.12.) [22].



Slika 4.2.4.12 Prikaz istezanja aduktora

(izvor: <https://sunnybrook.ca/content/?page=musculoskeletal-hip-replacement-progression>)

4. Istezanje abduktora – Pacijent stane bočno te se rukama odigne od podloge. Noga koja se isteže se nalazi bliže podlozi, a gornja je blago savijena u koljenu. Između kuka i koljena donje noge se stavlja valjak koji se pomiče prema stopalima sve dok se ne osjeti istezanje mišića (Slika 4.2.4.13.)



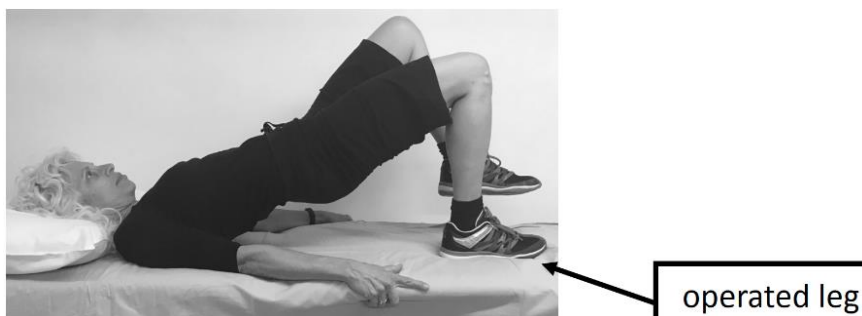
Slika 4.2.4.13. Prikaz istezanja abduktora

(izvor: <https://hr.healthy-food-near-me.com/stretching-of-the-abductor-muscles-of-the-thigh/>)

4.2.5. Potpuno vraćanje mišićne snage (faza 3 i faza 4)

Nakon što pacijent savlada vježbe iz druge faze i s lakoćom završi 3 seta od 10-15 ponavljanja, prebacuje se na treću fazu tj fazu jačanja. Vježbe u ovim fazama su zahtjevnije i većeg intenziteta kako bi mišići što više ojačali [12]. Bitno je odabrati vježbe koje pacijenti mogu izvoditi doma uz minimalnu opremu. Primjeri zahtjevnijih ili progresivnih vježbi su sljedeći:

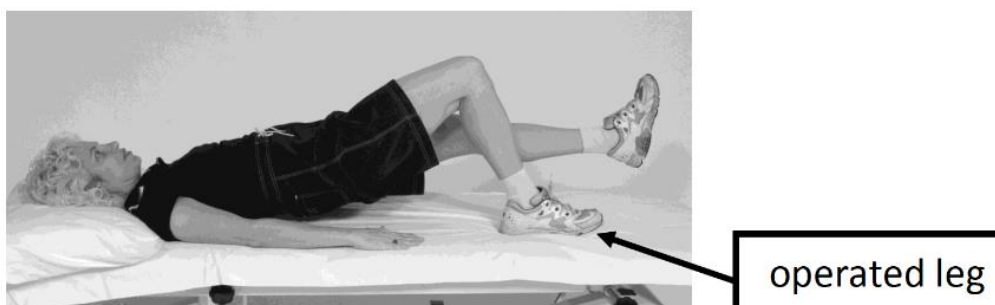
1. Progresija vježbe most – Kad je pacijent u položaju vježbe most, podigne neoperiranu nogu s kreveta. Kad se spušta sa stražnjicom na podlogu, noga i dalje ostaje odignuta (Slika 4.2.5.1.) [22].



Slika 4.2.5.1 Prikaz progresije vježbe most

(izvor: <https://sunnybrook.ca/content/?page=musculoskeletal-hip-replacement-progression>)

2. Druga progresija vježbe most – Za još težu verziju vježbe, pacijent neoperiranu nogu drži ispravljenom i ne dotiče podlogu već se samo sa stražnjicom vraća u prvobitan položaj (Slika 4.2.5.2.) [22].



Slika 4.2.5.2. Prikaz druge progresije vježbe most

(izvor: <https://sunnybrook.ca/content/?page=musculoskeletal-hip-replacement-progression>)


3. Vježba most za jačanje hamstringsa i njene progresije – pacijent leži na leđima s pilates loptom ispod gležnjeva. Prva faza ove vježbe je da su obje noge na lopti i stražnjica se podiže i spušta na podlogu. Druga faza vježbe je da je operirana noga na lopti, a druga podignuta te se stražnjica podiže i spušta na podlogu. Zadnja progresija vježbe je da su koljena flektirana, a stopala na pilates lopti koja se gura po podlozi dok se koljena ne isprave i ponovno povlače k sebi (Slika 4.2.5.3.) [26].



Slika 4.2.5.3. Prikaz vježbe most za jačanje hamstringsa i njene progresije

(izvor: <https://e3rehab.com/blog/best-exercises-after-total-hip-replacement-surgery/>)


4. Progresija vježbe čučanj – vježba se isprva asistira s ručama i povišenjem na stolici zbog smanjenja fleksije kuka. Zatim se povišenje uklanja i pacijent samo koristi asistenciju. Vježba progresira do slobodnog čučnja, kasnije i s opterećenjem (Slika 4.2.5.4.). Paziti da koljena ne prelaze prste [26].



Slika 4.2.5.4. Vježba progresije čučnja

(izvor: <https://e3rehab.com/blog/best-exercises-after-total-hip-replacement-surgery/>)

5. Progresija vježbe mrtvog dizanja – Pacijent radi vježbu mrtvog dizanja s girjom (počevši s najmanjom težinom). Ispred njega se stavlja povišenje tako da se u početku smanji kut fleksije kuka. Postupno se povišenje smanjuje sve dok pacijent girjom ne dotakne prazan pod. Paziti da pacijent težinu girje odize nogama, a ne leđima (Slika 4.2.5.5.) [26].



Slika 4.2.5.5. Prikaz progresije vježbe mrtvog dizanja

(izvor: <https://e3rehab.com/blog/best-exercises-after-total-hip-replacement-surgery/>)

6. Progresija vježbi iskoraka – Pacijent prvo radi vježbu iskoraka sa povišenjem ispod koljena i s asistencijom ruča. Kako mišići jačaju, tako se smanjuje i potreba za pomagalicama (Slika 4.2.5.6.). Progresijom, vježba se može otežati i s korištenjem utega u rukama [26].



Slika 4.2.5.6. Prikaz progresije vježbe iskoraka

(izvor: <https://e3rehab.com/blog/best-exercises-after-total-hip-replacement-surgery/>)

7. Rakovljev hod – Pacijent iznad koljena stavlja traku za vježbanje i postavi se u čučanj te napravi par koraka u jednu, a par koraka u drugu stranu. Kada stopala vraća zajedno, ne približavati ih više od razmaka kukova (Slika 4.2.5.7.) [22].



Slika 4.2.5.7. Prikaz vježbe rakovljeva hoda

(izvor: <https://sunnybrook.ca/content/?page=musculoskeletal-hip-replacement-progression>)

Progressivne vježbe za propriocepciju i ravnotežu mogu izgledati ovako:

1. Stajanje na balansnoj dasci – U početku, pacijent pokušava održati ravnotežu s obje noge na podlozi, a s vremenom na jednoj. Vježba se može otežati izvođenjem čučnjeva (Slika 4.2.5.8.).



Slika 4.2.5.8. Prikaz vježbe čučnjeva na balansnoj dasci

(izvor: <https://www.fitness.com.hr/vjezbe/savjeti-za-vjezbanje/Vjezbe-na-bosu-lopti-za-pocetnike.aspx>)

2. Prebacivanje težine na balansnim daskama – Pacijent stane na dvije balansne daske te prebacuje težinu tijela u jednu pa u drugu stranu uz nagib trupa (Slika 4.2.5.9.) [27].



Slika 4.2.5.9. Prikaz vježbe prebacivanja težine na balansnim daskama

(izvor: <https://krav-maga.hr/blog/minuta-novog-znanja/propriocepcija-103/>)

3. Vježba sjedenja na balansnoj dasci – Pacijent sjedne na balans dasku ili pilates loptu i održava ravnotežu (Slika 4.2.5.10.).



Slika 4.2.5.10. Vježba sjedenja na balansnoj dasci

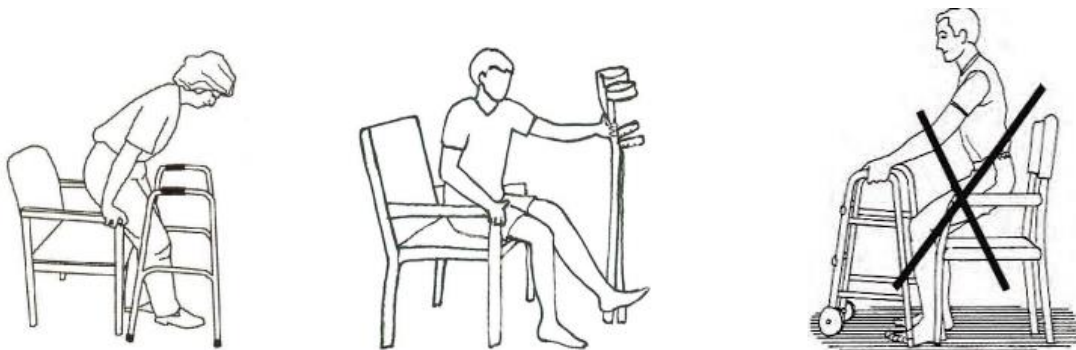(izvor: <https://www.fitness.com.hr/vjezbe/programi-treninga/Bosu-funkcionalni-trening.aspx>)

Važno je napomenuti da postoji nevjerojatno mnogo različitih vježbi i njihovih varijacija, prilagođenih individualnim potrebama pacijenata. Ključ uspješnog treninga leži u dosljednosti i postupnom napredovanju. Preporučuje se redovito vježbanje, idealno tri puta tjedno, kako bi se očuvala i poboljšala snaga, fleksibilnost i funkcionalnost. Povećanje opterećenja, broja serija ili uvođenje novih vježbi tijekom vremena, ključno je kako bi se osiguralo da se tijelo ne navikne na određeno opterećenje [12,23].

5. Pozicioniranje i funkcionalne aktivnosti

U sklopu oporavka nakon operacije totalne endoproteze kuka, osim fizičkog jačanja, važno je razviti sposobnost pravilnog pozicioniranja tijela i izvođenja funkcionalnih aktivnosti. Kroz praktične primjere i upute, pacijent će naučiti kako iskoristiti obnovljenu pokretljivost i stabilnost kako bi se znao nositi s različitim situacijama i aktivnostima. Ovaj korak u oporavku osigurava da postignuti napredak ne ostane samo u terapijskom okruženju, već da se primjenjuje u svakodnevnom životu. Pravilno pozicioniranje i funkcionalne aktivnosti djeluju sinergistički prema samostalnosti pacijenta i povratku u njegovu svakodnevicu [23].

Kod procesa uspostave pravilnog sjedenja, pravilno odabrana visina stolice je ona u kojoj pacijentova stopala ravno dodiruju pod ili su blago odignuta od poda. Leđa su ravna i podržana naslonom stolice dok je ravnoteža tijela ravnomjerno raspoređena na obje noge. Za sjesti, pacijent se mora približiti stolici dok ju ne osjeti na stražnjem dijelu natkoljenice. Štake prebaci u jednu ruku, a drugom se hvata za naslon stolice. Operiranu nogu ispruži prema naprijed i polako se spusti u stolicu. Za podići se, operiranu nogu treba postaviti ispruženu ispred sebe i gurnuti se objema rukama sa stolice. Kad postigne ravnotežu, jednom rukom se drži za naslon stolice, a drugom prima štake (Slika 5.1). Vrijeme provedeno sjedeći treba postupno produživati [23].



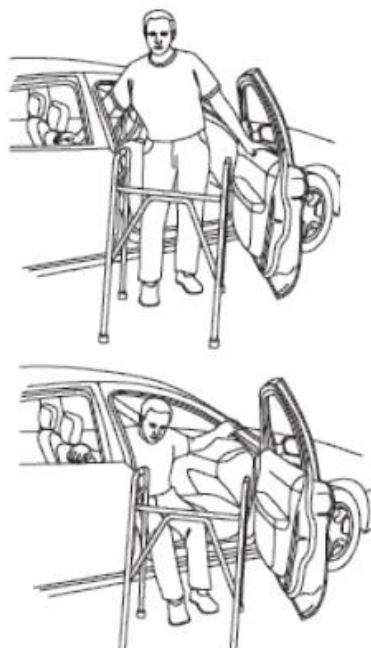
Slika 5.1. Pravilno sjedanje i ustajanje sa stolice

(izvor: https://www.royalberkshire.nhs.uk/media/ptefbsfb/advice-and-exercises-after-a-total-hip-replacement-thr_jun21.pdf)

Pozicioniranje u ležećem položaju osigurava udobnost i opuštanje tijekom procesa ozdravljenja. Prilikom okretanja na bok, operiranu nogu lagano saviti u koljenu sa stopalom prema van. Zatim se prebacuje težina na stranu na koju se pacijent želi okrenuti koristeći se rukama i neoperiranom nogom. Između nogu bi bilo poželjno staviti jastuk kako bi se

osiguralo da noga ne ide u pretjeranu vanjsku ili unutarnju rotaciju te za osiguravanje adekvatne podrške zglobu kuka [23].

Još jedan značajan aspekt oporavka je pravilno pozicioniranje tijela prilikom ulaska i izlaska iz automobila. Preporučuje se sjedenje na suvozačkom sjedalu koje je pomaknuto unatrag što je više moguće te blago spuštenu. Po potrebi se na sjedalo stavi jastuk tako da su kukovi na višem položaju od koljena. Pacijent pristupa automobilu tako da se sjedalu okrene leđima, pomagala stavi u jednu ruku dok se drugom rukom pridržava za vrata auta, prebaci težinu na zdravu nogu i zatim spusti stražnjicu na rub (Slika 5.2). Slijedi spremanje pomagala i odizanje nogu u automobil. Postupak izlaska se vrši obrnutim redoslijedom [23].



Slika 5.2. Ulazak u automobil

(izvor: https://www.royalberkshire.nhs.uk/media/ptefbsfb/advice-and-exercises-after-a-total-hip-replacement-thr_jun21.pdf)

Pri prvih nekoliko tuširanja u kadi, preporučuje se da s pacijentom bude osoba koja će mu pružiti potporu i sigurnost dok se privikava na novu situaciju. Kako bi osigurali stabilnost tijekom tuširanja, poželjno je ugraditi ručke ili držače. Korisno je imati zaštitnu prostirku ili podlogu u kadi za smanjenje rizika od klizanja. Za siguran ulazak u kadu, pacijent prvo stupa neoperiranom nogom. Za potporu se može osloniti na štake, zid ili držače (Slika 5.3). Zatim prebacuje operiranu nogu preko ruba kade. Prilikom izlaska, prvo ide operirana noga uz korištenje potpore, a zatim se prebacuje i zdrava. Ako se pacijent osjeća nesigurno dok stoji i tušira se, za olakšavanje postupka se u kadu može staviti stolica. Uz prilagodbu kade, pacijentu bi bilo dobro predložiti i povišenje sjedala WC školjke (Slika 5.4) [23].



Slika 5.3 Držači i stolica za stalibnost prilikom tuširanja

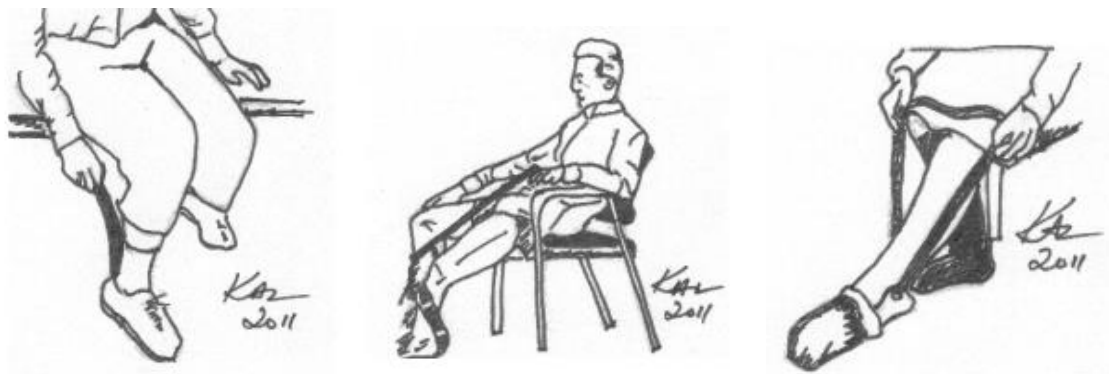(izvor: https://www.obs.ba/images/stories/RADOVI%20IZ%20KUCE/Mirza_Panjeta-Rehabilitacija_nakon_ugradnje_endoproteze.pdf)



Slika 5.4 Povišenje za WC školjku

(izvor: <https://www.medicaldirect.hr/deluxe-toaletno-povisenje.html>)

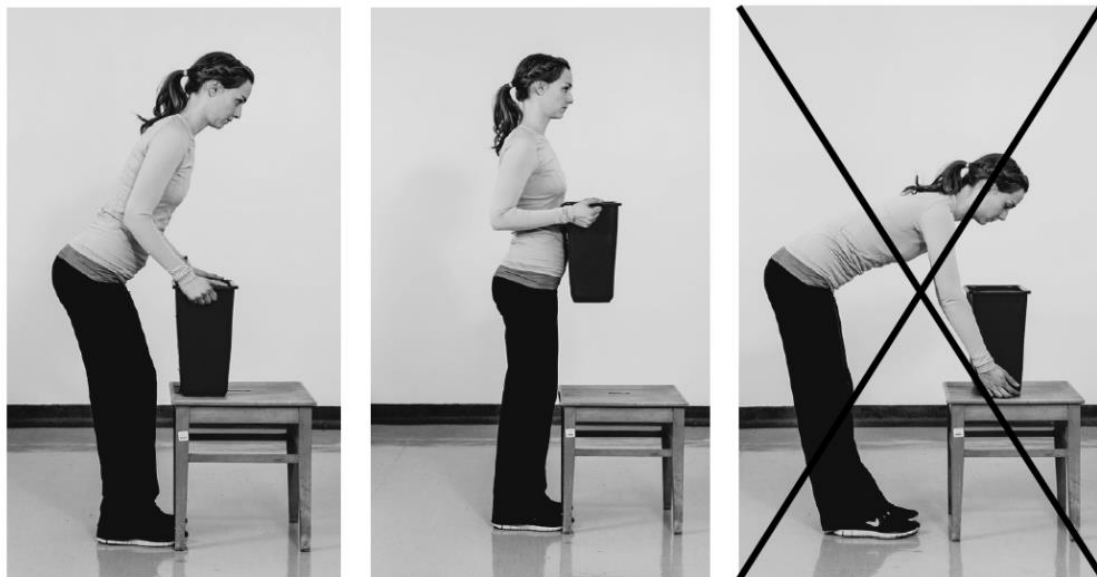Proces odijevanja nakon operacije za pacijenta može biti izazovan zbog bolnosti i smanjene pokretljivosti u zglobu kuka. Sukladno tome, fizioterapeut će uputiti bolesnika u korištenje raznih pomagala za olakšavanje procesa. Pomoćna hvataljka može biti korisna za oblačenje donjeg rublja, hlača i suknji te za podizanje predmeta s poda. Dohvatač za čarape će olakšati oblačenje čarapa, a dugačka žlica nazivanje cipela (Slika 5.5). Prilikom oblačenja prvo ide operirana noga, a prilikom svlačenja, zdrava [23].



Slika 5.5. Prikaz dugačke žlice, pomoćne hvatalje i dohvatač za čarape

(izvor: https://www.royalberkshire.nhs.uk/media/ptefbsfb/advice-and-exercises-after-a-total-hip-replacement-thr_jun21.pdf)

Pravilnom tehnikom podizanja teških predmeta (maksimalno do 20kg), pacijent štiti svoj novi kuk. Prvo se zauzima stabilna baza postavljanjem nogu u širini ramena te pristupanje predmetu što je bliže moguće. Zatim slijedi savijanje iz koljena držeći leđa i trbuh ravno. Pomoću mišića nogu se ispravlja u prvobitan položaj (Slika 5.6) [22].

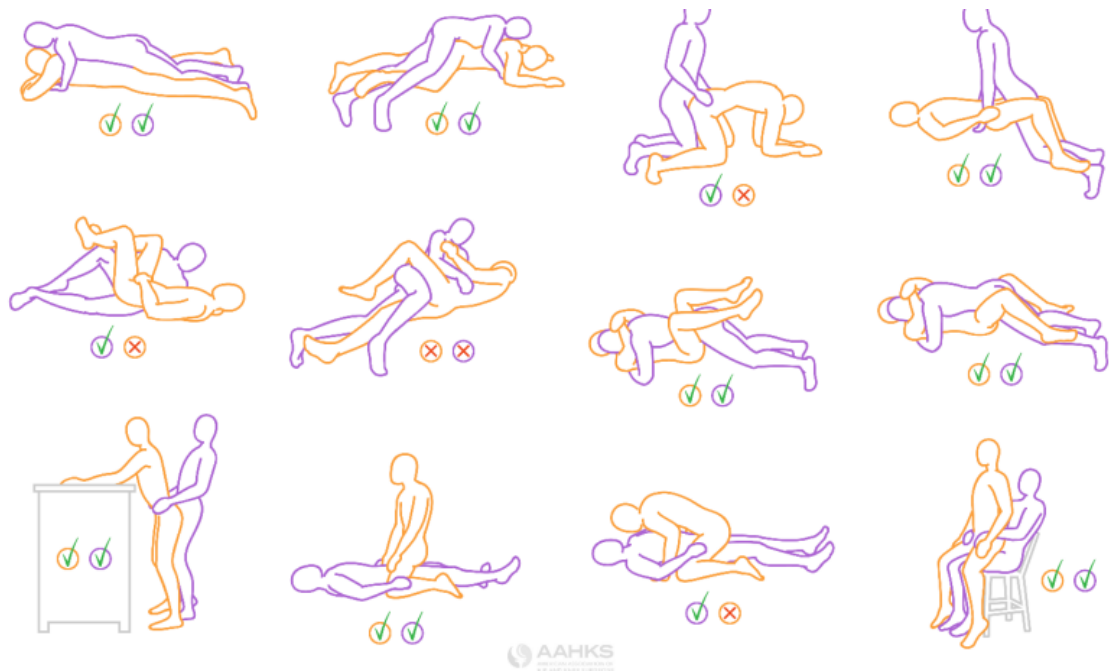


Slika 5.6. Pravilno podizanje predmeta

(izvor: <https://sunnybrook.ca/content/?page=musculoskeletal-hip-replacement-activities>)

Zamjena kuka se značajno odražava i na spolni život pacijenta. Fizičke promjene u tijelu poput boli i nelagode mogu izazvati zabrinutost i nesigurnost te je stoga ključno otvoreno

pričati o ovoj temi. Svaka osoba ima svoj jedinstveni put oporavka, no spolni odnos se ne bi trebao prakticirati 6-8 tjedana nakon operacije. Određeni položaji mogu dovesti do komplikacija, poput dislokacije kuka, te je stoga važno pratiti mjere opreza koje je pripisao operater. Kao opće pravilo, partner sa zamjenom kuka bi trebao izbjegavati prekomjernu fleksiju te je najsigurniji položaj na leđima. Na slici su prikazani sigurni položaji prilikom odnosa za te se sukladno njima, vide oni najpovoljniji i oni koje treba izbjegavati (Slika 5.7.). Važno je prestati s odnosom ako se pojavi bol ili nelagoda [28,29].



Slika 5.7. Prikaz prihvatljivih i neprihvatljivih položaja prilikom spolnog odnosa

(izvor: <https://hipknee.aahks.org/wp-content/uploads/2019/01/sex-after-joint-surgery-AAHKS.pdf>)

6. Psihološka podrška pacijentima nakon operacije

Oporavak nakon zamjene kuka, uz fizičko, predstavlja i mentalno prilagođavanje novonastaloj situaciji. Pacijenti se često suočavaju s emocionalnim nedaćama i promjenama u svakodnevnom životu. Bol, ovisnost o drugima, gubitak autonomije i promjena životne rutine često mogu prouzročiti osjećaj tuge, anksioznosti i frustracije. Osim toga, osjećaji nesigurnosti u vezi s novim funkcionalnostima tijela i strah od ponovne ozljede, dodatno pridonose emocionalnom teretu. Psihološka podrška pruža osjećaj sigurnosti, samopouzdanja i optimizma, što pozitivno utječe na motivaciju pacijenta [30].

Osiguravanje mogućnosti za individualno savjetovanje s psihologom ili savjetnikom, omogućava pacijentima siguran prostor za razgovor o svojim osjećajima, strahovima i izazovima. Stručnjak će aktivno slušati i pružiti emocionalnu podršku kao i pomoć u razumijevanju emocija i upravljanju njima. Kroz razgovor se mogu razviti nove strategije suočavanja i promjena negativnih obrazaca razmišljanja [30].

Ukoliko želi, pacijent se može pridružiti i grupnoj terapiji koja pruža priliku povezivanja s drugima koji prolaze kroz slične situacije. Grupa stvara zajednicu podrške gdje se iskustva dijele i razumijevanje raste. Sudjelovanjem, pacijenti se osjećaju manje usamljenima i izoliranima te imaju priliku učiti jedan od drugih kako se nositi s različitim aspektima oporavka [30].

Podrška koju pruža obitelj i prijatelji je nezamjenjiva. Njihova prisutnost pridonosi osjećaju stabilnosti i ohrabrenja te umanjuje osjećaj otuđenosti. Praktična podrška, poput kuhanja, čišćenja ili odlaska u kupovinu, oslobađa pacijenta dodatnog stresa i napora. Otvorena komunikacija s bližnjima, gdje se dijele informacije i postavljaju pitanja, stvara most prihvaćanja i suradnje u ovom osjetljivom periodu [30].

Od značaja je otvorena i suosjećajna komunikacija između pacijenata i medicinskog osoblja. Znajući da je netko tu da ih sasluša i brine o njihovim emocionalnim potrebama povećava osjećaj udobnosti. Kroz ovakvu komunikaciju, pacijenti dobivaju priliku izraziti svoje brige, postavljati pitanja i iznijeti svoje potrebe. Zdravstveni djelatnici bi trebali stvoriti prostor za iskrene razgovore i pažljivo slušati pacijente. Pružanje jasnih informacija o procesu oporavka, mogućim komplikacijama i realnim očekivanjima može značajno umanjiti osjećaj uznemirenosti i straha. Pokazivanje empatije prema njihovim osjećajima pomaže u izgradnji povjerenja i pruža podršku. Svaki je pacijent jedinstven, stoga bi se pristup trebao prilagoditi potrebama svakog pojedinca. Otvorena komunikacija ne prestaje nakon operacije, već bi pacijente trebalo poticati da dijele svoje napretke, brige ili poteškoće tijekom cijelog procesa

oporavka. Uz to, poticanje pacijenata da postavljaju male ciljeve i prepoznaju postignuća na putu oporavka, pomaže u jačanju samopouzdanja. U suradnji s terapeutima ili liječnicima, pacijenti mogu postavljati realne ciljeve koji se odnose na njihove emocionalne i fizičke izazove. Postizanje ovih ciljeva daje im osjećaj uspjeha i potiče pozitivan stav prema ozdravljenju [30]. Važno je osigurati da pacijenti ne budu samo tjelesno, već i psihički pripremljeni za novi život nakon operacije totalne edoproteze kuka.

7. Zaključak

Ugradnja endoproteze zgloba kuka predstavlja revolucionarnu medicinsku intervenciju koja omogućuje pacijentima povratak aktivnostima koje su im, zbog zdravstvenih problema, bile uskraćene. Ovaj zahvat zahtijeva preciznost i stručnost kirurga uz nezamjenjivu fizikalnu terapiju u vodstvu fizioterapeuta i svog ostalog zdravstvenog tima. Kroz literaturu i stručne savjete, ukazali smo na važnost fizikalne terapije, pravilnog pozicioniranja, vježbanja i naravno emocionalne podrške. Naglasili smo da svaki pacijent ima svoj jedinstveni put oporavka i da je individualni pristup ključan za uspjeh. Obitelji i prijatelji, kao i zdravstveni djelatnici, su ključni u pružanju podrške i razumijevanja. Sve ove komponente zajedno čine cjelovitu sliku procesa ozdravljenja nakon operacije kuka te su važne za uspješan oporavak pacijenata. Svaki pacijent zaslužuje najbolju moguću rehabilitaciju nakon ugradnje endoproteze, a uz pravilne informacije, stručnu pomoć i podršku okoline, taj cilj postaje ostvariv. Profesionalnost, predanost i timski rad, osiguravaju optimalne rezultate.

Ovaj rad je posvećen svima onima koji su prošli kroz ovaj proces i onima koji će ga tek doživjeti, s nadom da će svaki korak, biti korak prema zdravijem i aktivnijem životu.

8. Literatura

- [1] <https://www.svkatarina.hr/ortopedija-i-sportska-medicina/totalna-endoproteza-kuka> , dostupno 15.6.2023.
- [2] Platzer, W.: Priručni anatomski atlas, Prvi svezak: Sustav organa za pokretanje, Medicinska naklada, Zagreb 2003
- [3] J.Krmpotić-Nemanić, A.Marušić: Anatomija čovjeka, Medicinska Naklada, Zagreb, 2007.
- [4] Pećina i suradnici: Ortopedija, treće izmijenjeno i dopunjeno izdanje, Naklada Ljevak, Zagreb, 2004
- [5] R. Kolundžić, D. Orlić. Četrdeset godina ugradnje totalne endoproteze zgloba kuka u Hrvatskoj, u klinici za ortopediju Zagreb – ortopedska operacija 20. stoljeća. Liječnički vjesnik; 2011 133(9-10):0-0
- [6] Medscape: Total Joint Replacement Rehabilitation. Restrictions on Weight Bearing and Exercise, dostupno 15.06.2023.
- [7] <https://bodybalance.hr/rehabilitacija-nakon-totalne-endoproteze-kuka/>, dostupno 15.06.2023.
- [8] https://orthonc.com/uploads/pdf/THA_Post-Operative_Precautions.pdf, dostupno 1.7.2023.
- [9] A. Mažuranić: Rehabilitacija nakon ugradnje endoproteze kuka, Diplomski rad, Sveučilište u Zagrebu, Medicinski fakultet, Zagreb, 2016.
- [10] https://orthonc.com/uploads/pdf/THA_Lateral_Approach.pdf, dostupno 1.7.2023.
- [11] https://orthonc.com/uploads/pdf/THA_Post-Operative_Precautions.pdf, dostupno 7.7.2023.
- [12] <https://southshoreorthopedics.com/wp-content/uploads/2019/10/THA-Protocol-2019.pdf>, dostupno 15.7.2023.
- [13] E. Pulić, D. Šimunović: Radno-terapijski proces u bolesnika s kroničnom boli s posebnim osvrtom na križbolju, <https://hrcak.srce.hr/file/246651> , dostupno 15.7.2023.
- [14] D. Damjanović: Fiziološki učinci termoterapije, Diplomski rad, Sveučilište u Zagrebu, Veterinarski fakultet, Zagreb, 2018.
- [15] <https://www.foxchase.org/clinical-departments/surgical-oncology/preparing-for-your-surgery/recovery>, dostupno 15.7.2023.
- [16] <https://www.pennmedicine.org/updates/blogs/heart-and-vascular-blog/2016/october/breathing-and-coughing-after-surgery>, dostupno 15.7.2023.

- [17] M. Lin He, Z. M. Xiao, M. Lei, T. Song Li, H. Wu, J. Liao: Kontinuirani pasivni pokreti za sprječavanje ugrušaka u venama (venske tromboembolije) nakon ugradnje potpune endoproteze koljena, 2014.
- [18] <https://orthoinfo.aaos.org/en/recovery/total-hip-replacement-exercise-guide/>, dostupno 20.07.2023.
- [19] K. Škugor: Izometričke, izotoničke i izokinetičke vježbe u fizikalnoj medicini, Diplomski rad, Sveučilište u Zagrebu, Medicinski fakultet, Zagreb, 2018.
- [20] <https://www.surreyphysio.co.uk/top-5/top-5-exercises-after-hip-replacement/>, dostupno 20.08.2023.
- [21] P. Megerle: Fizioterapijski pristup nakon ugradnje endoproteze kuka, Završni rad, Sveučilište Sjever, Varaždin, 2022.
- [22] <https://sunnybrook.ca/content/?page=musculoskeletal-hip-replacement-stairs>, dostupno 20.08.2023.
- [23] https://www.royalberkshire.nhs.uk/media/ptefbsfb/advice-and-exercises-after-a-total-hip-replacement-thr_jun21.pdf, dostupno 25.08.2023.
- [24] <https://www.surreyphysio.co.uk/top-5/top-5-exercises-after-hip-replacement/>, dostupno 27.08.2023.
- [25] L. Bobić Lucić: Učinak terapijskih vježbi propriocepcije na bol i funkcionalnu sposobnost u usporedbi sa standardnim vježbama u bolesnika s osteoartritisom koljena, Disertacija, Sveučilište u Zagrebu, Medicinski fakultet, Zagreb, 2019.
- [26] <https://e3rehab.com/blog/best-exercises-after-total-hip-replacement-surgery/>, dostupno 27.08.2023.
- [27] M.J. Rivera, Z.K. Winkelmann, C.J. Powden, K.E. Games: Proprioceptive training for the prevention of ankle sprains: An evidence – based review, 2015.
- [28] <https://hipknee.aahks.org/wp-content/uploads/2019/01/sex-after-joint-surgery-AAHKS.pdf>, dostupno 1.09.2023.
- [29] <https://www.interiorhealth.ca/sites/default/files/2021-11/Sex%20After%20Hip%20Replacement.pdf>, dostupno 1.09.2023.
- [30] S. Bay, L. Kuster, N.McLean, M. Byrnes, M.S. Kuster: A systematic review of psychological interventions in total hip and knee arthroplasty, <https://bmcmusculoskeletdisord.biomedcentral.com/articles/10.1186/s12891-018-2121-8>, dostupno 1.09.2023.

Popis slika

Slika 2.1. Prikaz zgloba kuka (articulatio coxae), dostupno na https://www.svkatarina.hr/ortopedija-i-sportska-medicina/artroskopija-zgloba-kuka	3
Slika 2.2. Ligamenti zgloba kuka, dostupno na https://teachmeanatomy.info/lower-limb/joints/hip-joint/)	4
Slika 2.3. Prikaz osi tijela plavim linijama, dostupno na https://bodybuilding-wizard.com/planes-of-motion-and-axes-of-motion/	6
Slika 4.2.2.1. Prikaz dijafragmalnog disanja, dostupno na https://hr.puntomarinero.com/diaphragmatic-breathing-exercises-technique-benefits/	16
Slika 4.2.3.1. Prikaz izometričke vježbe za aktivaciju gluteusa, dostupno na https://orthoinfo.aaos.org/en/recovery/total-hip-replacement-exercise-guide/	19
Slika 4.2.4.1. Prikaz vježbe marširanja u mjestu, dostupno na https://www.royalberkshire.nhs.uk/media/ptefbsfb/advice-and-exercises-after-a-total-hip-replacement-thr_jun21.pdf	21
Slika 4.2.4.2. Prikaz vježbe polučučnja, dostupno na https://www.royalberkshire.nhs.uk/media/ptefbsfb/advice-and-exercises-after-a-total-hip-replacement-thr_jun21.pdf	22
Slika 4.2.4.3. Prikaz vježbe abdukcije kuka u stojećem položaju, dostupno na https://www.royalberkshire.nhs.uk/media/ptefbsfb/advice-and-exercises-after-a-total-hip-replacement-thr_jun21.pdf	22
Slika 4.2.4.4. Prikaz vježbe ekstenzije kuka u stojećem položaju, dostupno na https://www.royalberkshire.nhs.uk/media/ptefbsfb/advice-and-exercises-after-a-total-hip-replacement-thr_jun21.pdf	23
Slika 4.2.4.5. Prikaz vježbe fleksije kuka, dostupno na https://www.youtube.com/watch?app=desktop&v=ApZOAx24-X8	23
Slika 4.2.4.6. Prikaz vježbe abdukcije kuka, dostupno na https://www.coreorthosports.com/how-to-ease-into-exercise-after-surgery/4-hip-abduction/	24
Slika 4.2.4.7. Prikaz vježbe ekstenzije kuka, dostupno na https://www.versusarthritis.org/about-arthritis/exercising-with-arthritis/exercises-for-healthy-joints/exercises-for-the-hips/	24
Slika 4.2.4.8. Prikaz vježbe most, dostupno na https://mitrovica.info/resite-se-bolova-u-kukovima-uz-pomoc-ovih-10-vezbi-istezanja/most-vjezba/	25

Slika	4.2.4.9.	Prikaz vježbe blage rotacije kuka, dostupno na https://www.surreyphysio.co.uk/top-5/top-5-exercises-after-hip-replacement/	25
Slika	4.2.4.10.	Prikaz istežanja fleksora kuka, dostupno na https://sunnybrook.ca/content/?page=musculoskeletal-hip-replacement-progression	26
Slika	4.2.4.11.	Prikaz istežanja hamstringsa, dostupno na https://sunnybrook.ca/content/?page=musculoskeletal-hip-replacement-progression	27
Slika	4.2.4.12.	Prikaz istežanja aduktora, dostupno na https://sunnybrook.ca/content/?page=musculoskeletal-hip-replacement-progression	28
Slika	4.2.4.13.	Prikaz istežanja abduktora, dostupno na https://hr.healthy-food-near-me.com/stretching-of-the-abductor-muscles-of-the-thigh/	28
Slika	4.2.5.1.	Prikaz progresije vježbe most, dostupno na https://sunnybrook.ca/content/?page=musculoskeletal-hip-replacement-progression	29
Slika	4.2.5.2.	Prikaz druge progresije vježbe most, dostupno na https://sunnybrook.ca/content/?page=musculoskeletal-hip-replacement-progression	29
Slika	4.2.5.3.	Prikaz vježbe most za jačanje hamstringsa i njene progresije, dostupno na https://e3rehab.com/blog/best-exercises-after-total-hip-replacement-surgery/	30
Slika	4.2.5.4.	Vježba progresije čučnja, dostupno na https://e3rehab.com/blog/best-exercises-after-total-hip-replacement-surgery/	30
Slika	4.2.5.5.	Prikaz progresije vježbe mrtvog dizanja, dostupno na https://e3rehab.com/blog/best-exercises-after-total-hip-replacement-surgery/	31
Slika	4.2.5.6.	Prikaz progresije vježbe iskoraka, dostupno na https://e3rehab.com/blog/best-exercises-after-total-hip-replacement-surgery/	31
Slika	4.2.5.7.	Prikaz vježbe rakovljeva hoda, dostupno na https://sunnybrook.ca/content/?page=musculoskeletal-hip-replacement-progression	32
Slika	4.2.5.8.	Prikaz vježbe čučnjeva na balansnoj dasci, dostupno na https://www.fitness.com.hr/vjezbe/savjeti-za-vjezbanje/Vjezbe-na-bosu-lopti-za-pocetnike.aspx	33
Slika	4.2.5.9.	Prikaz vježbe prebacivanja težine na balansnim daskama, dostupno na https://krav-maga.hr/blog/minuta-novog-znanja/propriocepcija-103/	33
Slika	4.2.5.10.	Vježba sjedenja na balansnoj dasci, dostupno na https://www.fitness.com.hr/vjezbe/programi-treninga/Bosu-funkcionalni-trening.aspx	34
Slika	5.1.	Pravilno sjedanje i ustajanje sa stolice, dostupno na https://www.royalberkshire.nhs.uk/media/ptefbsfb/advice-and-exercises-after-a-total-hip-replacement-thr_jun21.pdf	35

Slika 5.2. Ulazak u automobil, dostupno na https://www.royalberkshire.nhs.uk/media/ptefbsfb/advice-and-exercises-after-a-total-hip-replacement-thr_jun21.pdf	36
Slika 5.3. Držači i stolica za stabilnost prilikom tuširanja, dostupno na https://www.obs.ba/images/stories/RADOVI%20IZ%20KUCE/Mirza_Panjeta-Rehabilitacija_nakon_ugradnje_endoproteze.pdf	37
Slika 5.4. Povišenje za WC školjku, dostupno na https://www.medicaldirect.hr/deluxe-toaletno-povisenje.html	37
Slika 5.5. Prikaz dugačke žlice, pomoćne hvataljke i dohvatač za čarape, dostupno na https://www.royalberkshire.nhs.uk/media/ptefbsfb/advice-and-exercises-after-a-total-hip-replacement-thr_jun21.pdf	38
Slika 5.6. Pravilno podizanje predmeta, dostupno na https://sunnybrook.ca/content/?page=musculoskeletal-hip-replacement-activities	38
Slika 5.7. Prikaz prihvatljivih i neprihvatljivih položaja prilikom spolnog odnosa, dostupno na https://hipknee.aahks.org/wp-content/uploads/2019/01/sex-after-joint-surgery-AAHKS.pdf	39

Popis tablica

Tablica 4.2.1. Prikaz postoperativnog protokola nakon ugradnje TEP-a kuka, dostupno na https://southshoreorthopedics.com/wp-content/uploads/2019/10/THA-Protocol-2019.pdf	14
--	----



IZJAVA O AUTORSTVU
I
SUGLASNOST ZA JAVNU OBJAVU

Završni/diplomski rad isključivo je autorsko djelo studenta koji je isti izradio te student odgovara za istinitost, izvornost i ispravnost teksta rada. U radu se ne smiju koristiti dijelovi tuđih radova (knjiga, članka, doktorskih disertacija, magistarskih radova, izvora s interneta, i drugih izvora) bez navođenja izvora i autora navedenih radova. Svi dijelovi tuđih radova moraju biti pravilno navedeni i citirani. Dijelovi tuđih radova koji nisu pravilno citirani, smatraju se plagijatom, odnosno nezakonitim prisvajanjem tuđeg znanstvenog ili stručnoga rada. Sukladno navedenom studenti su dužni potpisati izjavu o autorstvu rada.

Ja, Nena Šošić (ime i prezime) pod punom moralnom, materijalnom i kaznenom odgovornošću, izjavljujem da sam isključivi autor/ica završnog/~~diplomskog~~ (obrisati nepotrebno) rada pod naslovom Fizioterapijski pristup nakon totalne endoproteze kolena (upisati naslov) te da u navedenom radu nisu na nedozvoljeni način (bez pravilnog citiranja) korišteni dijelovi tuđih radova.

Student/ica:
(upisati ime i prezime)

Nena Šošić, Neufeld
(vlastoručni potpis)

Sukladno Zakonu o znanstvenoj djelatnosti i visokom obrazovanju završne/diplomske radove sveučilišta su dužna trajno objaviti na javnoj internetskoj bazi sveučilišne knjižnice u sastavu sveučilišta te kopirati u javnu internetsku bazu završnih/diplomskih radova Nacionalne i sveučilišne knjižnice. Završni radovi istovrsnih umjetničkih studija koji se realiziraju kroz umjetnička ostvarenja objavljuju se na odgovarajući način.

Ja, Nena Šošić (ime i prezime) neopozivo izjavljujem da sam suglasan/na s javnom objavom završnog/~~diplomskog~~ (obrisati nepotrebno) rada pod naslovom Fizioterapijski pristup nakon totalne endoproteze kolena (upisati naslov) čiji sam autor/ica.

Student/ica:
(upisati ime i prezime)

Nena Šošić, Neufeld
(vlastoručni potpis)