

# Epidemiologija prijeloma donje čeljusti i srednjeg lica

---

Raković, Barbara

Master's thesis / Diplomski rad

2023

Degree Grantor / Ustanova koja je dodijelila akademski / stručni stupanj: **University North / Sveučilište Sjever**

Permanent link / Trajna poveznica: <https://um.nsk.hr/um:nbn:hr:122:689561>

Rights / Prava: [In copyright](#)/[Zaštićeno autorskim pravom.](#)

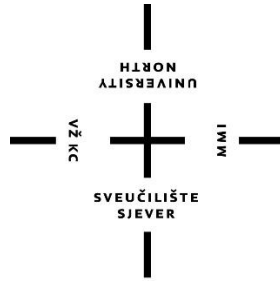
Download date / Datum preuzimanja: **2025-01-24**



Repository / Repozitorij:

[University North Digital Repository](#)





**Sveučilište  
Sjever**

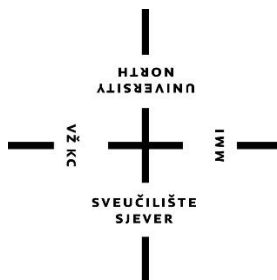
DIPLOMSKI RAD BR. 276/SSD/2023

**EPIDEMIOLOGIJA PRIJELOMA DONJE ČELJUSTI  
I SREDNJEG LICA**

Barbara Raković, 1003133934

Varaždin, listopad 2023.





# Sveučilište Sjever

**Diplomski sveučilišni studij**  
**Sestrinstvo – menadžment u sestrinstvu**

DIPLOMSKI RAD BR. 276/SSD/2023

## EPIDEMIOLOGIJA PRIJELOMA DONJE ČELJUSTI I SREDNJEG LICA

**Student:**

Barbara Raković, 1003133934

**Mentor:**

izv.prof.dr.sc. Rosana Ribić,

Varaždin, listopad, 2023.



## **Predgovor**

Posebnu zahvalu upućujem svojoj mentorici prof. dr. sc. Rosani Ribić koja je svojim stručnim savjetima pridonijela izradi ovog diplomskog rada.

Zahvala prijatelju izv.prof.dr.sc Jakov Baleta na nesebičnoj pomoći i stručnim savjetima.

Zahvala dr.sc. Marko Tarle na ustupljenim fotografijama, velikodušnoj pomoći i strpljivosti.

Zahvala Magdaleni, Hrvoju, Lotti i svim dragim prijateljima.

Zahvala kolegicama Vesni i Ani i na svim lijepim doživljajima tijekom našeg putovanja.

S dubokim zahvalama izražavam svoju zahvalnost Pjetri Karlović, dr. med. Dent.

I najveća zahvala mojoj obitelji, Matiji, Antoneti i Kristianu – ovo ne bi bilo moguće bez vaše podrške.

## Sažetak

Prijelomi u području maksilofacijalne kirurgije često predstavljaju izazovne medicinske slučajeve s obzirom na vitalne funkcije ovog dijela tijela i njegovu estetsku važnost. Ovaj diplomski rad istražuje epidemiologiju prijeloma srednjeg lica i donje čeljusti, s fokusom na analizu slučajeva prikupljenih u Kliničkom bolničkom centru Dubrava (KB Dubrava) tijekom razdoblja od 2019. do 2023. godine. Tijekom navedenog perioda hospitalizirano je ukupno 281 pacijent. Istraživanje je pokazalo da su prijelomi donje čeljusti i srednjeg lica česti te da proizlaze iz traumatskih događaja poput prometnih nesreća, padova ili sportskih ozljeda. U ovom istraživanju analizirali su se prijelomi s obzirom na spol, dob, uzrok, vrste ozljeda. Cilj je analize vrsta prijeloma i ozljeda doprinos razumijevanju prirode prijeloma. Identificirani su i faktori rizika koji su povezani s nastankom ovih ozljeda što može doprinijeti razvoju preventivnih strategija. Na temelju epidemioloških podataka, moguće je razviti strategije za prevenciju ozljeda, uključujući obrazovanje, sigurnosne mjere u prometu i druge intervencije. Padovi su se istaknuli kao vodeći uzrok ovih ozljeda, što ukazuje na važnost razvoja preventivnih mjera. Zaključno, ovo istraživanje pridonosi boljem razumijevanju epidemiologije ozljeda maksilofacijalnog područja i sugerira potrebu za dodatnim mjerama prevencije, posebno u starijim dobnim skupinama i kod muškaraca. Bolje razumijevanje tih ozljeda omogućuje unaprjeđenje zdravlja i kvalitete života pacijenata u budućnosti.

**Ključne riječi:** maksilofacijalna kirurgija, prijelomi, epidemiologija, srednje lice, donja čeljust.

## Summary

Fractures in the field of maxillofacial surgery often present challenging medical cases given the vital functions of this body part and its aesthetic significance. This graduate thesis explores the epidemiology of mid-facial and lower jaw fractures, with a focus on the analysis of cases collected at Clinical Hospital Center Dubrava (CHC Dubrava) during the period from 2019 to 2023. A total of 281 patients were hospitalized. Fractures of the lower jaw and mid-face are common and frequently result from traumatic events such as traffic accidents, falls, or sports injuries. In this study, we analyzed the distribution of fractures regarding gender, age, cause, and types of injuries. This research can contribute to better understanding their nature and the need for proper treatment. Risk factors associated with the occurrence of these injuries are identified, which can aid in the development of preventive strategies. Based on epidemiological data, it is possible to develop injury prevention strategies, including education, traffic safety measures, and other interventions. Falls have emerged as the leading cause of these injuries. The aim of this research was to gain a deeper understanding of the epidemiology of mid-facial and lower jaw injuries to contribute to better treatment and prevention of these injuries. Through the analysis of available data, the study has provided important insights into the frequency, causes, and characteristics of these injuries. In conclusion, this research contributes to a better understanding of the epidemiology of maxillofacial injuries and suggests the need for additional preventive measures, particularly in older age groups and among males. A better understanding of these injuries enables the improvement of the health and quality of life of patients in the future.

**Key words:** maxillofacial surgery, fractures, epidemiology, midface, lower jaw.



## **Popis kratica**

<b>KB Dubrava</b>	Klinička bolnica Dubrava
<b>RTG</b>	Radiografija
<b>MSCT</b>	Kompjutorizirana tomografija
<b>IMF</b>	Imobilizacija intermaksilarnom fiksacijom
<b>ATS</b>	Antitetanusni serum
<b>NOE</b>	Nazoorbitoetmoidni prijelom
<b>FOND</b>	Frontoorbitonazalna dislokacija

# Prijava diplomskog rada

## Definiranje teme diplomskog rada i povjerenstva

ODJEL	Odjel za sestrinstvo		
STUDIJ	Sveučilište Sjever, diplomski sveučilišni studij Sestrinstvo - Menadžment u sestrinstvu		
PRISTUPNIK	Barbara Raković	MATIČNI BROJ	1003133934
DATUM	12.7.2023.	KOLEGIJ	Nacrt diplomskog studija
NASLOV RADA	Epidemiologija prijeloma donje čeljusti i srednjeg lica		
NASLOV RADA NA ENGL. JEZIKU	Epidemiology of mandibular and midface fractures		
MENTOR	Rosana Ribić	ZVANJE	izv.prof.dr.sc
ČLANOVI POVJERENSTVA	1. doc.dr.sc. Ivo Dumić Čule, predsjednik		
	2. izv.prof.dr.sc. Rosana Ribić, mentorica		
	3. izv.prof.dr.sc. Tomislav Meštrović, član		
	4. doc.dr.sc. Sonja Obranić, zamjenski član		
	5.		

## Zadatak diplomskog rada

BROJ	276/SSD/2023
OPIS	<p>Donja čeljust (mandibula) je neparna kost koja čini osnovu donje trećine lica i razvija se iz drugog škržnog luka. U kirurškom i biomehaničkom pogledu kosti srednjega lica (bez mandibule) čine jedinstveni sklop koji uključuje: obje maksile, palatinalne kosti, nosne kosti, donje nosne školjke, obje zigomatične kosti, suzne kosti, etmoidnu kost, vomer, kao i pterigidne nastavke sfenoidne kosti i zigomatične lukove temporalne kosti.</p> <p>U okviru rada potrebno je proanalizirati epidemiološke osobitosti bolesnika s prijelomima donje čeljusti i srednjeg lica hospitaliziranih u Kliničkoj bolnici Dubrava, u Klinici za kirurgiju lica, čeljusti i usta. Rezultate analiza medicinske dokumentacije potrebno je sustavno prikazati tablično i grafički te opisati.</p>

ZADATAK URUČEN

14.07.2023.



POTPIS MENTORA

R.R.



## Sadržaj

1.	UVOD .....	1
2.	ANATOMIJA.....	2
2.1.	Anatomija srednjeg lica .....	2
2.2.	Anatomija lubanje.....	3
2.3.	Anatomija jagodične ili zigomatične kosti .....	4
2.4.	Anatomija donje čeljusti ili mandibule.....	5
2.5.	Anatomija gornje čeljusti ili maxille .....	7
3.	MAKSILOFACIJALNA KIRURGIJA .....	8
3.1.	Povijest liječenja.....	8
3.2.	Maksilofacijalne ozljede i njihova epidemiologija.....	9
4.	PRINCIPI ZBRINJAVANJA MAKSILOFACIJALNIH OZLJEDA .....	11
5.	"LE FORT FRAKTURE" .....	13
6.	PRIJELOMI .....	15
6.1.	Prijelomi koji uključuju okluziju.....	15
6.2.	Prijelomi srednjeg lica koji ne uključuju okluziju.....	15
6.3.	Prijelom jagodične kosti .....	18
6.4.	Prijelomi orbite.....	21
6.5.	Sestrinske intervencije .....	23
6.6.	Prijelomi mandibule .....	26
6.7.	Prijelomi kod djece.....	30
7.	OZLJEDE MEKIH TKIVA .....	31
7.1.	Klinički znakovi ozljeda.....	32

8.	ETIOLOGIJA.....	34
9.	KOMPLIKACIJE.....	36
9.1.	Uspješnost liječenja.....	36
9.2.	Infekcija.....	37
10.	DIJAGNOSTIKA.....	38
11.	ISTRAŽIVANJE.....	45
11.1.	Cilj rada.....	45
11.2.	Metode istraživanja.....	45
12.	REZULTATI.....	46
13.	RASPRAVA.....	53
14.	ZAKLJUČAK.....	56
15.	POPIS LITERATURE.....	57
16.	POPIS SLIKA.....	61
17.	POPIS TABLICA.....	62
18.	POPIS GRAFIKONA.....	63
19.	PRILOZI.....	64
19.1.	Prilog A- Potvrda etičkog povjerenstva KB Dubrava.....	64
19.2.	Prilog B- Izjava o autorstvu.....	65

# 1. UVOD

Maksilofacijalne ozljede predstavljaju ozbiljan javnozdravstveni problem s varijabilnom epidemiologijom. Ove ozljede često uključuju i ozljede lubanje i maksilofacijalnog područja. Iako liječenje maksilofacijalnih ozljeda dijeli principe s drugim ozljedama, ima svoje jedinstvene karakteristike zbog posebnog anatomskog položaja na licu. Razumijevanje epidemiologije oralnih i maksilofacijalnih ozljeda ključno je za prevenciju i pružanje optimalnog liječenja. Učestalost i uzroci ozljeda lica mogu varirati ovisno o različitim čimbenicima, kao što su gustoća stanovništva, kulturološki faktori i socioekonomski status. Analiza ovih epidemioloških podataka ključna je za razvoj operativnih protokola u upravljanju pacijentima s maksilofacijalnim ozljedama i osiguranje najboljeg mogućeg tretmana. U radu će se prikazati istraživanje provedeno u Kliničkoj bolnici (KB) Dubrava, na pacijentima maksilofacijalne kirurgije odjel traumatologije. Retrospektivno istraživanje provedeno je u razdoblju 5 godine. Maksilofacijalno područje je veoma važno s obzirom da obuhvaća vitalne dijelove kao što su vid, njuh, sluh, govor, disanje i slično, te s druge strane je važno za estetiku ljudskog lica. Ozljede maksilofacijalnog područja najčešće obuhvaćaju prijelome srednjeg lica te donje čeljusti.. Tema istraživanja usmjerena je na epidemiologiju prijeloma donje čeljusti i srednjeg lica kod pacijenata koji su tijekom razdoblja od 2019. do 2023. godine liječeni u KB Dubrava. Istražene su učestalosti ovih ozljeda, dobna i spolna raspodjela pacijenata te uzroci i okolnosti koje dovode do prijeloma donje čeljusti i srednjeg lica. Također su ispitane karakteristike ozljeda, uključujući vrste prijeloma, komplikacije i ishode. Cilj istraživanja je identificirati faktore rizika povezane s ovim ozljedama i razmotriti strategije za njihovu prevenciju s ciljem smanjenja učestalosti i ozbiljnosti.

## 2. ANATOMIJA

### 2.1. Anatomija srednjeg lica

Srednje lice, poznato i kao midface, predstavlja jedno od najvažnijih anatomskih područja u ljudskoj lubanji, obuhvaćajući sve dijelove lubanje osim donje čeljusti. Ono čini facijalni dio koštane strukture lubanje nakon završetka rasta. Srednje lice je biomehanički složena cjelina u kojoj prijelomi često nisu ograničeni na izolirane kosti, već su često posljedica odnosa između različitih šupljina (kao što su nosna šupljina, sinusna šupljina i orbitalna šupljina) i čvrstih koštanih segmenata koji ih razdvajaju. U kirurškom i biomehaničkom kontekstu, skupina kostiju splahnokranija, isključujući mandibulu, čini složen sklop. Ovaj sklop uključuje sljedeće kosti: obje maksile, palatinalne kosti, nosne kosti, donje nosne školjke, obje zigomatične kosti, suzne kosti, etmoidnu kost, vomer, pterigoidne nastavke sfenoidne kosti i zigomatične lukove temporalne kosti. Važno je napomenuti da ova regija ima svoje granice prema bazi lubanje, uključujući kribroznu laminu etmoida, bazalnu stranu frontalne kosti s njenim nastavcima i orbitalnim laminama, te sfenoidnu kost koja se proteže velikim krilima i bazama pterigoidnih nastavaka kako bi se spojila s kostima splahnokranija (1,2,3). Nepčana kost (lat. os palatinum) predstavlja nepravilnu kost smještenu na stražnjem dijelu maksile. Sastoji se od dviju glavnih ploča, horizontalne ploče (lat. lamina horizontalis) koja čini prednji dio nepca, te okomite ploče (lat. lamina perpendicularis). Ove dvije ploče su međusobno postavljene pod gotovo pravim kutom jedna prema drugoj. Nosna kost (lat. os nasale) je plosnata kost koja čini osnovu nosnog hrpta. Ona je u kontaktu s kostima čela, čeljusti, suprotnom nosnom kosti i nosnom hrskavicom duž svojih rubova. Nosna hrskavica, smještena na prednjem i donjem dijelu nosa, također igra važnu ulogu u zaštiti nosnih kostiju od manjih udaraca, djelujući kao vrsta amortizera. Međutim, za jače udarce koji bi mogli uzrokovati ozbiljnije ozljede, nosne kosti mogu biti podložne prijelomima. Suzna kost (lat. os lacrimale) je mala četverokutna kost smještena unutar očne šupljine. Na orbitalnoj strani ove kosti nalazi se vertikalni greben, crista lacrimalis posterior, koji oblikuje udubinu poznatu kao fossa sacci lacrimalis (udubina suzne vreće). Ova udubina se nastavlja u kanal zvan canalis nasolacrimalis, koji je povezan s donjom nosnom školjkom. Suzna kost igra ulogu u anatomiji suznog sustava i ispuštanju suza u nosnu šupljinu putem ovog kanala. Donja nosna školjka (lat. concha nasalis inferior) je nepravilna kost koja ima oblik školjke s dva nepravilna

kraja. Ova kost igra ključnu ulogu u oblikovanju lateralnog zida nosne šupljine i donjeg nosnog hodnika, koji je poznat kao meatus nasi inferior. Njena zakrivljena struktura pomaže u usmjeravanju protoka zraka kroz nosnu šupljinu i sudjeluje u procesu filtracije i vlaženja udisanog zraka. Raonik (lat. vomer) je tanka pločasta kost smještena u središnjoj mediostagitalnoj ravnini i čini donji dio koštane pregrade nosa. Gornji rub raonika proširuje se u krila, alae vomeris, koja komuniciraju s rostrumom sfenoidne kosti. Stražnji rub raonika je konkavan i služi kao odjeljitelj nosnih šupljina. Prednji rub raonika je označen sulcus vomeris u koji se ulaže septalna hrskavica. Ova struktura ima važnu ulogu u održavanju anatomskog integriteta nosne pregrade i strukturi nosa(1,2,3).

## **2.2. Anatomija lubanje**

Lubanja se sastoji od dviju glavnih skupina kostiju, neurokranijuma i viscerokranijuma. Pojam "kosti lica" obuhvaća sve kosti koje se nalaze ispod baze lubanje, što se smatra dijelom viscerokranijuma. Građa kostiju viscerokranijuma i nekih dijelova neurokranijuma (kao što su čeona i klinasta kost) specifična je jer uključuje prisutnost sinusnih šupljina (lat. sinus paranasales) obloženih sluznicom, koje komuniciraju s nosnom šupljinom (lat. cavum nasi). Ovaj aspekt anatomije lica ima važne implikacije na razumijevanje prijeloma i ozljeda lica. Prijelomi kostiju lica, uključujući nosnu kost, suznu kost, nepčanu kost i raonik, često se događaju zbog različitih uzroka i mogu značajno utjecati na funkcionalnost i estetiku pacijentova lica. U svrhu detaljnijeg istraživanja ovih ozljeda, važno je razumjeti anatomiju i karakteristike tih kostiju te kako sinusne šupljine igraju ulogu u njihovoj zaštiti i integritetu. Paranasalni sinusi imaju ključnu ulogu u funkcionalnosti i anatomiji lica. Oni obavljaju različite funkcije koje doprinose zdravlju i dobrobiti pojedinca. Prisutnost tih šupljina u viscerokranijumu ima brojne prednosti koje utječu na kvalitetu života i biomehaničke aspekte lica. Osim što doprinose ovlaživanju i zagrijavanju udahnutog zraka, paranasalni sinusi igraju ključnu ulogu u rezonanciji tona tijekom govora. To omogućava izražajnost i jasnoću izgovora riječi, što je važno za komunikaciju. Također, prisustvo ovih šupljina pomaže u smanjenju ukupne težine prednjeg dijela lubanje. Da su kosti viscerokranijuma potpuno čvrste, lice bi bilo znatno teže, što bi moglo otežati svakodnevne funkcije. Još jedna važna funkcija



paranasalnih sinusa je njihov doprinos apsorpciji i raspodjeli sila tlaka tijekom žvakanja, govora i eventualnih udaraca u područje lica. Ovo je ključno za očuvanje integriteta kostiju lica i sprječavanje ozljeda koje bi mogle rezultirati prijelomima. U kontekstu istraživanja prijeloma donje čeljusti i srednjega lica, važno je uzeti u obzir ulogu paranasalnih sinusa i kako njihova prisutnost može utjecati na ozljede i njihove posljedice. Ovaj aspekt dodatno naglašava važnost proučavanja anatomije i biomehanike lica u svrhu boljeg razumijevanja prijeloma i ozljeda te razvoja odgovarajućih metoda liječenja. Jagodična ili zigomatična kost (lat. os zygomaticum) predstavlja parnu kost u strukturi lica i ima ključnu ulogu u formiranju očne šupljine te povezivanju s drugim kostima lica. Anatomski gledano, zigomatična kost ima tri strane: lateralnu, orbitalnu i sljepoočnu, a sastoji se od dva izbočena dijela, čeonog i temporalnog nastavka (1,2,3).

### **2.3. Anatomija jagodične ili zigomatične kosti**

Ova kompleksna građa omogućava zigomatičnoj kosti da bude stabilna i funkcionalna komponenta lica. Zigomatična kost se povezuje s drugim kostima lica preko svojih čeonog i temporalnog nastavka. Čeonni nastavak spaja se s čeonom i sfenoidnom kosti, dok se temporalni nastavak veže za jagodični nastavak temporalne kosti. Ovaj spoj kostiju oblikuje zigomatični luk, poznat i kao arcus zygomaticus. Zigomatična kost igra značajnu ulogu u očuvanju strukture i funkcije lica. Prijelomi zigomatične kosti često uključuju sve tri veze (maksilarnu, frontalnu i temporalnu), a takvi prijelomi mogu rezultirati pomakom kosti. Razumijevanje anatomije zigomatične kosti i njenih veza s drugim kostima lica ključno je za dijagnostiku i liječenje prijeloma u ovom području, budući da oni mogu značajno utjecati na strukturu i funkciju lica. Orbita, poznata i kao očna šupljina, predstavlja parnu udubinu unutar lubanje koja svojim oblikom podsjeća na stozac s bazom okrenutom prema van. Ova anatomski složena struktura obavlja važne funkcije u zaštiti i očuvanju očne jabučice te održavanju vizualnih funkcija oka. Unutar orbite, prednji dio šupljine ispunjava očna jabučica, koja je odgovorna za prijem svjetlosnih impulsa i formiranje vizualnih slika. Osim očne jabučice, u očnoj šupljini nalaze se i brojni drugi anatomske elementi, uključujući bulbomotoričke mišiće koji kontroliraju pokrete očiju, suznu žlijezdu i suznu vrećicu za održavanje suzne tekućine, krvne žile i živce koji opskrbljuju oko i okolna tkiva, te orbitalno masno tkivo (lat. corpus adiposum orbitae). Orbita je ključna zaštitna struktura koja okružuje očnu jabučicu i

druge elemente očne šupljine. Osim što pruža mehaničku zaštitu od ozljeda, orbita omogućuje i slobodno kretanje očiju, što je bitno za vidnu funkciju. Razumijevanje strukture i funkcije orbite od suštinskog je značaja za oftalmologe i kirurge kako bi očuvali zdravlje oka i vizualne sposobnosti pacijenata (2,34).

## **2.4. Anatomija donje čeljusti ili mandibule**

Donja čeljust (lat. mandibula) je neparna kost koja čini osnovu donje trećine lica. Njena građa obuhvaća nekoliko važnih struktura:

Trup mandibule (lat. corpus mandibulae): Masivni trup mandibule smješten horizontalno čini središnju osnovu i pruža potporu za dvije gracilnije grane.

Grane mandibule (lat. ramus mandibulae): Mandibula ima lijevu i desnu granu koje se odvajaju od trupa. Na graničnom području trupa i grane nalazi se tupi kut, poznat kao *angulus mandibulae*, koji obično iznosi između  $90^\circ$  i  $120^\circ$ .

Koštani nastavci mandibule: Mandibula ima tri važna koštana nastavka;

Zubni nastavak ili greben (lat. *processus alveolaris*): Ovo je dio mandibule koji sadrži alveole, udubine za zube, i *septa interalveolaria*, pregrade između alveola.

Mišićni nastavak (lat. *processus coronoideus seu muscularis*): Ovaj nastavak služi kao pričvršćenje za žvačne mišiće, posebno za sljepoočne mišiće.

Zglobni nastavak (lat. *processus condylaris seu articularis*): Zglobni nastavak čini strukturu koja sudjeluje u artikulaciji s temporalnom kosti i omogućuje otvaranje i zatvaranje usta.

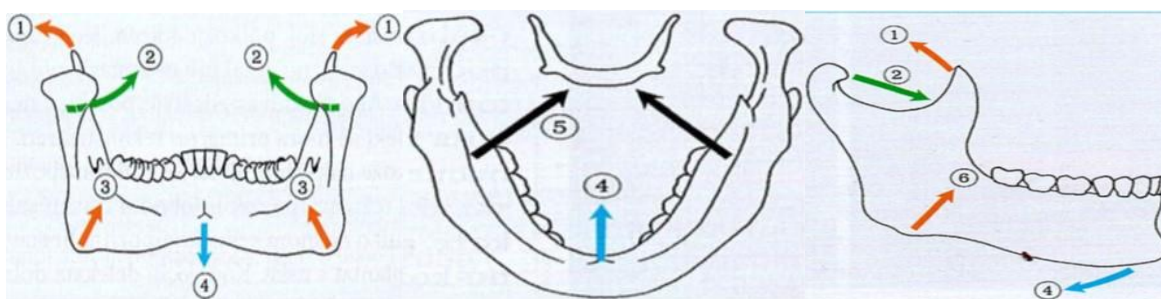
Foramen mentale i *canalis mandibulae*: Na vanjskoj strani trupa mandibule, ispod drugog pretkutnjaka, nalazi se otvor poznat kao *foramen mentale*, kroz koji prolazi živac istog imena. Otvor se nastavlja u kanal, *canalis mandibulae*, kroz koji prolazi *n. alveolaris inferior*, važan za vaskularizaciju i inervaciju donje čeljusti.

*Trigonum mentale*: Trokutasta izbočina, *trigonum mentale*, čini osnovu brade.

Kut donje čeljusti: Kut donje čeljusti služi kao hvatište za žvačne mišiće, a na vanjskoj strani grane nalazimo lat. *tuberositas masseterica*, dok se na unutrašnjoj strani nalazi lat. *tuberositas pterygoidea*.

Vrat i glava donje čeljusti: Grana donje čeljusti završava s dva nastavka - vratom (lat. *collum mandibulae*) i glavom (lat. *caput mandibulae*). Na unutarnjoj strani grane donje čeljusti nalazi se otvor, *foramen mandibulae*, koji je djelomično prekriven jezičem (lat. *lingula*) i nastavlja se u kanal donje čeljusti (lat. *canalis mandibulae*), kroz koji prolaze žile i živci koji su potrebni za vaskularizaciju i inervaciju donje čeljusti (1,2,3,4).

Ova kompleksna struktura donje čeljusti ima ključnu ulogu u žvakanju, govoru i održavanju funkcionalnosti lica.



Slika 2.4.1. Shematski prikaz funkcije mišića mandibule (1)

Preuzeto s dopuštenjem prof. dr. sc. Ivice Lukšić

Shematski prikaz funkcije mišića mandibule: 1) temporalni mišić, 2) lateralni pterigoidni mišić, 3) medijalni pterigoidni mišić, 4) geniohoidni mišić, 5) milohoidni mišić, 6) maseterični mišić (1) prikazan je na slici 2.4.1.

## 2.5. Anatomija gornje čeljusti ili maxille

Gornja čeljust (lat. maxilla) je ključna kost srednjeg lica koja ima važnu ulogu u formiranju nosne i očne šupljine te tvrdo nepce. Ključne značajke uključuju:

Tijelo gornje čeljusti koje ima četiri važna nastavka: alveolarni (za zube), nepčani (povezan s nepčanim kostima), jagodični (koji se spaja s jagodičnom kosti), i čeonni (povezan s čeonom).

Lat. sinus maxillaris ili maksilarni sinus, koji se nalazi unutar tijela gornje čeljusti, ima otvor u srednjem nosnom hodniku.

Lat. facies nasalis koja čini medijalnu stranu tijela i dio lateralne stijenke nosne šupljine.

Lat. facies anterior koja oblikuje udubinu očnjaka.

Lat. facies orbitalis koja tvori dio očne šupljine.

Lat. facies infratemporalis koja sudjeluje u omedanju infratemporalne jame.

Gornja čeljust također ima alveolarni nastavak (lat. processus alveolaris) koji nosi zube. Nosne kosti se spajaju s medijalnim i prednjim dijelom gornje čeljusti, tvoreći kruškolik otvor (lat. apertura piriformis) u nosu. Gornja čeljust također sudjeluje u formiranju orbite, s čeonim nastavkom koji se povezuje s čeonim dijelom čeonih kosti i s lakrimalnom udubinom sa suznom kosti. Osim toga, gornja čeljust ima jagodični nastavak (lat. processus zygomaticus) koji prenosi sile žvakanja iz područja kutnjaka, i nepčani nastavak (lat. processus palatinus) koji se spaja s nepčanim kostima i zajedno formiraju tvrdo nepce. Važno je napomenuti da, u usporedbi s donjom čeljusti, gornja čeljust ima manju ulogu u pokretima frakturnih ulomaka te je djelovanje mišića na nju neznatno u odnosu na donju čeljust (3,4).

### **3. MAKSILOFACIJALNA KIRURGIJA**

Maksilofacijalna kirurgija, kao medicinska specijalnost, obuhvaća širok spektar kirurških postupaka i liječenja u području lica, čeljusti i vrata. Ova specijalnost bavi se kirurškim tretmanom prijeloma kosti i ozljeda u tom području, upravljanjem tumorima glave i vrata, tretmanom cističnih promjena i upalnih stanja, korekcijom deformiteta čeljusti i malformacija lica, liječenjem bolesti čeljusnog zgloba te izvođenjem rekonstrukcijskih, plastičnih i estetskih zahvata. Lice, čeljusti i usta čine kompleksno područje s mnogim važnim funkcijama, uključujući komunikaciju, mimiku, govor, prehranu, disanje, te osjetila vida i sluha. Ozljede u ovom području mogu značajno narušiti funkcionalnost i estetiku lica, što čini maksilofacijalnu kirurgiju izuzetno važnom disciplinom u medicini (1). Prijelomi donje čeljusti često su prisutni među ozljedama lica zbog svoje izloženosti silama i njihove uloge u žvakanju i govoru. Razumijevanje anatomije, dijagnostičkih metoda i suvremenih pristupa liječenju prijeloma donje čeljusti ključno je za postizanje optimalnih rezultata i brzu rehabilitaciju pacijenata (2). Prijelome donje čeljusti i srednjega lica poznajemo još od davnina, u prošlosti imamo mnoge pokušaje liječenja prijeloma. Posljednjih desetljeća život je postao mnogo užurbaniji nego prije, samim time smo više sudionici u prometu sa raznim prijevoznim sredstvima, što bi značilo da su i prometne nesreće učestalije, a samim time i prijelomi (1).

#### **3.1. Povijest liječenja**

Povijest liječenja prijeloma donje čeljusti i srednjega lica datira unatrag tisućama godina, a pionir u razvoju smjernica za njihovo liječenje bio je Hipokrat koji je živio između 460. i 375. pr. Kr. Hipokrat je koristio koncept okluzije ili idealnog odnosa između donjih zuba i zuba gornje čeljusti kao osnovu za razmišljanje i dijagnosticiranje prijeloma donje čeljusti. Opisi i postupci liječenja ozljeda lica koje je opisao Hipokrat, posebno prijelomi nosa i maksile, te prijelomi i dislokacije donje čeljusti, poslužili su kao temelj za njihovo suvremeno liječenje. Nisu se vidjele značajne inovacije u skrbi za ove ozljede tijekom više od 2000 godina, sve do devetnaestog stoljeća kada su Graefe, Lang i LeFort razvili nove metode za unutarnju i vanjsku fiksaciju (3).



Slika 3.1.1. Ilustracija Hipokratovog zavoja (1)

Preuzeto s dopuštenjem prof. dr. sc. Ivice Lukšić

Slika 3.1..1. prikazuje sliku iz latinskog rukopisa koja prikazuje jednu vrstu zavoja koje je Hipokrat koristio za ispravljanje odstupanja nosa uzrokovanog prijelomom hrskavice distalnog septuma. (Bibliothèque Nationale, Pariz) (3) .

### **3.2. Maksilofacijalne ozljede i njihova epidemiologija**

Ozljede lica često su prisutne u oralnoj i maksilofacijalnoj regiji i čine značajan dio traumatskih ozljeda. Maksilofacijalne ozljede dijele slične principe liječenja kao i druge sistematske ozljede, no imaju svoje jedinstvene karakteristike i modalitete liječenja, s obzirom na poseban anatomske položaj na licu. Stoga je važno razumjeti epidemiološke karakteristike ovih ozljeda kako bi se unaprijedila njihova prevencija i liječenje (4). Incidencija i uzroci ozljeda lica mogu varirati ovisno o faktorima kao što su gustoća stanovništva, kulturološki utjecaji i socijalno-ekonomski status (1,2). Maksilofacijalne ozljede rijetko izravno ugrožavaju život pacijenata i stoga obično nisu prioritet tijekom procesa trijaže i pružanja hitne medicinske pomoći. No, mogu imati neizravne učinke na gornji dišni put te zahtijevati hitnu intervenciju. Opstrukcija dišnog puta zbog maksilofacijalne ozljede može biti posljedica dijelova zuba, koštanih ulomaka, krvarenja ili stvaranja krvnih ugrušaka u usnoj šupljini, posebno u slučajevima istodobne epistakse (krvarenja

iz nosa), što se često događa kod prijeloma srednjeg dijela lica (1). Dodatno, dišni put može postati sužen uslijed retruzije gornje čeljusti (karakteristične za sve Le Fort prijelome) ili zbog zapadanja jezika nakon kolapsa horizontalnog segmenta donje čeljusti. Najveći rizik od ozbiljnih komplikacija povezanih s oštećenjem dišnog puta obično se javlja kod bolesnika s prijelomima obiju čeljusti, što ponekad zahtijeva hitnu intubaciju ili traheotomiju (2,(5). Oštećenje dišnog puta često je vidljivo neposredno nakon ozljede, ali može se razviti i tijekom sljedećih 24-48 sati zbog povećanja edema, hematoma i produljenog krvarenja (1). Prijelomi srednjeg lica često dovode do produljenog krvarenja iz nosne šupljine i paranazalnih sinusa, pa je tamponada nosa najbolje izvršiti odmah kako bi se kontroliralo krvarenje. Epidemiologija ozljeda i prijeloma donje čeljusti i srednjeg lica predstavlja ključni aspekt javnog zdravstva, pružajući bolje razumijevanje učestalosti i uzroka koji dovode do ozbiljnih zdravstvenih problema (1). Postoje razni pristupi za rekonstrukciju kostiju lica. I dalje postoji kontroverza o tome koji materijal je najprikladniji za rekonstrukciju s obzirom na postoperativni ishod. Ova disciplina omogućuje analizu i praćenje tih ozljeda kako bi se osigurala adekvatna prevencija, dijagnoza i liječenje. U okviru epidemiologije ozljeda, istraživanje prijeloma donje čeljusti i srednjeg lica ima posebnu važnost zbog njihovih čestih pojava i potencijalno ozbiljnih posljedica za pacijente (2).

## 4. PRINCIPI ZBRINJAVANJA MAKSILOFACIJALNIH OZLJEDA

Pravilan redoslijed zbrinjavanja bolesnika s maksilofacijalnim ozljedama uključuje nekoliko ključnih koraka:

1. Osiguranje prohodnosti dišnog puta: Prvi prioritet je osigurati prohodan dišni put. Ozljede srednjeg lica mogu uzrokovati opstrukciju dišnog puta, što može biti posebno opasno. Ako je prisutna opstrukcija, potrebno je postaviti ozlijeđenu osobu u bočni položaj kako bi se spriječilo gušenje (1). Nakon toga, treba očistiti usnu šupljinu od koaguluma (krvnih ugrušaka) i eventualnih stranih tijela poput komadića proteze ili koštanih fragmenata. U slučaju ozbiljne opstrukcije i nemogućnosti intubacije, može biti potrebno izvesti konikotomiju (stvaranje privremenog dišnog puta) ili, ako je moguće, traheotomiju kako bi se osiguralo normalno disanje. Brza reakcija je ključna za sprječavanje ozbiljnih komplikacija povezanih s disanjem (2).
2. Kontrola krvarenja: Zaustavljanje krvarenja je također od iznimne važnosti. Epistaksa (krvarenje iz nosa) i krvarenje iz rana često se mogu uspješno kontrolirati primjenom tamponade i definitivnom hemostazom. Posebno opasna mogu biti intraoralna krvarenja jer mogu uzrokovati otežano disanje, a gubitak krvi može biti skriven jer krv teče u probavni trakt (2). Također, krvarenja iz dubokih prostora koji nisu dostupni za tamponadu (poput pterigomaksilarnih jama ili parafaringealnih prostora) mogu predstavljati ozbiljnu prijetnju. Profuzna arterijska krvarenja mogu se zaustaviti kompresijom na licu mjesta, a u nekim slučajevima može biti potrebna operativna intervencija kako bi se izravno zaustavilo krvarenje iz oštećene žile ili ligacija ipsilateralne vanjske karotide. Također, opisane su metode kompresije balonom Foleyeve katetera za kontrolu krvarenja (1).
3. Procjena udruženih ozljeda: Maksilofacijalne ozljede, iako same po sebi rijetko ugrožavaju život pacijenta, često mogu biti udružene s ozljedama koje predstavljaju ozbiljnu prijetnju po život (1). To uključuje ozljede glave i mozga, ozljede vratne kralježnice, ozljede larinksa, traheje i ezofagusa, ozljede grudnog koša koje mogu ometati normalno disanje i rad srca, te ozljede unutarnjih organa. Bez obzira na ozbiljnost maksilofacijalnih ozljeda,



prioritet u evaluaciji treba biti utvrđivanje eventualnih udruženih ozljeda koje zahtijevaju hitnu intervenciju (2).

4. Evaluacija maksilofacijalnih ozljeda: Nakon što su osigurani dišni put, zaustavljeno krvarenje i procijenjene moguće udružene ozljede, provodi se detaljna evaluacija maksilofacijalnih ozljeda(2). To uključuje radiološke pretrage, poput rendgenskog snimanja ili kompjutorske tomografije, kako bi se precizno utvrdila priroda i opseg ozljeda kostiju lica (1).
5. Antitetanus, antibiotska terapija i analgezija: Kako bi se spriječila infekcija tetanusom, svim osobama s otvorenim ozljedama treba dati 0.5 ml cjepiva (AnaTE). Osobama koje nisu cijepljene ili je prošlo više od 10 godina od posljednjeg cijepljenja, treba dati dodatnih 250 jedinica humanog antitetanusnog seruma (ATS) u odvojenoj intramuskularnoj injekciji. Antibiotici širokog spektra trebaju se primijeniti odmah kod svih pacijenata s otvorenim ozljedama, s obzirom na visok rizik od infekcije. Osim toga, uključivanje antibiotika koji pokriva anaerobni spektar (poput Eflorana ili Klindamicina) preporučuje se radi sprječavanja anaerobnih infekcija. U većini bolesnika s maksilofacijalnim ozljedama, tradicionalni analgetici su dovoljni za kontrolu boli, te analgetici opijatskog tipa obično nisu potrebni (2).

## 5. "LE FORT FRAKTURE"

Godine 1900., 1901. francuski kirurg René Le Fort pružio je ključne uvide u anatomsku osnovu prijeloma srednjeg dijela lica. Njegovi doprinosi medicini ostavili su dubok trag, a njegovo ime ostaje sinonim za "Le Fort fraktura". Unatoč činjenici da je Le Fortova nomenklatura široko prepoznata u kontekstu prijeloma koje je opisao, relativno malo informacija dostupno je o njegovom osobnom životu i karijeri (1,9).

Le Fort I prijelom- koji je prvi opisao francuski kirurg Guerin prije René Le Forta, karakterizira horizontalna linija loma koja prolazi preko dna nosa, sinusa, prednje i posterolateralne stijenke sinusa, te završava kod pterigomaksilarne fisure, gdje se nastavlja prema pterigoidnim nastavcima u njihovom donjem dijelu.

Le Fort II prijelom, također poznat kao piramidalna fraktura, uključuje lom donjeg dijela nosnih kostiju, koji može ili ne mora uključivati i različite varijante (poznate kao Wasmund tip I i II). Ovaj prijelom dalje prolazi preko dna orbite, prelazi donji rub orbite u području suture zigomatikomaksilaris, te zatim kroz zidove sinusa i preko tubera na pterigoidni nastavak sfenoidne kosti.

Le Fort III prijelom, poznat i kao kraniofacijalna disjunkcija, karakterizira liniju loma koja se proteže od gornjeg dijela nosnih kostiju prema medijalnom zidu orbite, kroz kost etmoida, ispod optičkog kanala, gdje se linija loma dijeli. Lateralno, proteže se između zigomatičnog nastavka frontalne kosti i velikog krila sfenoidne kosti s jedne strane te orbitalnog nastavka zigomatične kosti s druge strane. Na stražnjoj strani, obuhvaća pterigoidne nastavke na bazi kosti (1,2).

Linija prijeloma ovisi o mjestu udara i snazi sile:

- Udar u području centralnih potpora obično rezultira prijelomima nosnih kostiju, frontalne spine i frontalnog nastavka maksile. Ako je sila izuzetno jaka, može se proširiti na prijelome prednje lubanjske osnovice,
- udar u području lateralnih potpora često uzrokuje prijelome jagodične kosti i luka, te može zahvatiti lateralni zid orbite. U slučaju izrazito jake sile, ti prijelomi se mogu proširiti na veliko krilo sfenoida, parijetalnu i temporalnu kost (1).

Razumijevanje linije prijeloma u ovim situacijama ključno je za dijagnozu i planiranje liječenja pri ozljedama srednjeg lica i lubanje. Dijagnoza LeFortovih prijeloma uglavnom se temelji na kliničkom pregledu. To može biti otežano prisutnošću nepotpunog prijeloma, uklještenja ili kombinacijom različitih tipova prijeloma. Međutim, većina prijeloma srednjeg lica će se prezentirati s nekom kombinacijom sljedećih simptoma: modrice (u bukalnom sulcusu, palatalno i/ili periorbitalno), edem srednjeg dijela lica i orbite, malokluzija, pokretljivost maksile ili alveola i nedostajući zubi (2).

Sturla i Wasmund su proširili prijelome površine lica na:

➤ Prijelomi površine lica:

a) Centralna površinska fraktura (fronto-nazo-maksilarna).

b) Lateralna površinska fraktura (fronto-zigomatično-maksilarna).

➤ Prijelomi dubokih kraniofacijalnih struktura.

a) Centralna površinska fraktura (fronto-nazo-maksilo-etmoidalna).

b) Lateralna površinska fraktura (fronto-zigomatično-maksilo-sfeno-temporalna).

Ova detaljna anatomska-biomehanička podjela nije se široko primjenjivala u kliničkoj praksi (1).

## **6. PRIJELOMI**

### **6.1. Prijelomi koji uključuju okluziju**

Prijelomi koji uključuju okluziju su:

- prijelom alveolarnog nastavka maksile,
- Le Fort I prijelom (horizontalni prijelom),
- Le Fort II prijelom (piramidni prijelom),
- Le Fort III prijelom (kraniofacijalna disjunkcija),
- nazoorbitomoidni prijelom (NOE) te
- frontorbitonazalna dislokacija (FOND).

### **6.2. Prijelomi srednjeg lica koji ne uključuju okluziju**

Prijelomi srednjeg lica iznad visine dna nosa i dna maksilarnog sinusa ne utječu na okluziju, ali mogu uzrokovati specifične simptome, ovisno o dijelu srednjeg lica koji je zahvaćen, a koji su karakteristični za Le Fort prijelome (1,2,).

Prijelomi koji ne uključuju okluziju:

- Izolirani prijelom jagodične kosti,
- lateralni orbitozigomatski prijelom,
- izolirani prijelom očne šupljine te
- panorbitalni prijelom.

S obzirom da su prijelomi srednjega lica najčešće već može palatarno dijagnosticirati radi najčešće njihovih ulegnuća te vanjska deformacija može upućivati na stranu prijeloma. Navedene ozljede su različiti prijelomi i deformacije u području srednjeg lica i okolnih struktura:

Prijelom jagodične kosti: Ovo je prijelom zigomatične kosti, koja čini strukturu jagodične kosti lica. To može rezultirati deformacijom i pomakom jagodične kosti (1).

Infratemporalna depresija: To je ulegnuće ili depresija u području ispod sljepoočne kosti.

Orbitozigomatski prijelom: Ovo je prijelom koji uključuje jagodičnu kost i orbitalni dio kosti, što može dovesti do pomaka ili deformacije očne šupljine i jagodične kosti.

Ulegnuće malarne prominencije: To se odnosi na uvlačenje ili depresiju u području jagodične kosti, što može promijeniti oblik i izgled lica (4).

Le Fort III prijelom: Ovaj prijelom uključuje ulegnuće cijelog lica, što može rezultirati karakterističnim izgledom lica s pomaknutim dijelovima kosti.

Ulegnuće cijelog lica (tzv. „lice poput zdjele“): To je opis za ozljedu koja uzrokuje izgled lica kao da je ulegnuto ili deformirano prema unutra.

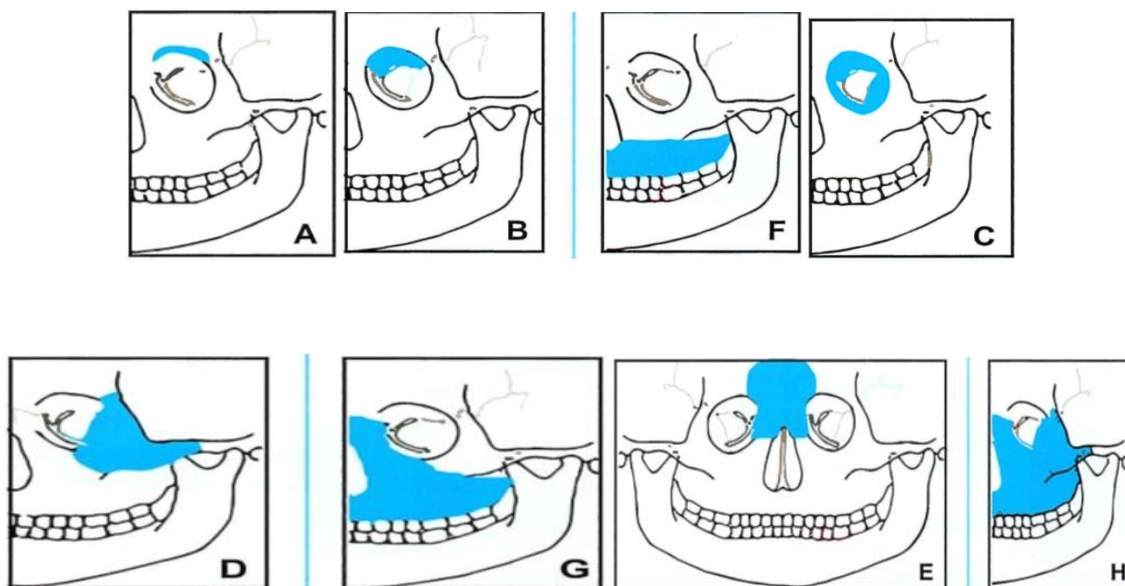
Le Fort II s povećanim razmakom između medijalnih očnih kutova: Ovaj prijelom uključuje povećani razmak između medijalnih očnih kutova, što može rezultirati promjenom izgleda očiju.

Nazoorbitoetmoidni prijelom (NOE) i sedlasta deformacija: Ovaj prijelom uključuje nazoorbitoetmoidno područje i često rezultira sedlastom deformacijom nosa (1,10).

Frontoorbitonazalna dislokacija (FOND) s deformacijom nosa: FOND označava dislokaciju frontalne, orbitalne i nazalne kosti. Ovo također može uzrokovati deformaciju nosa.

FOND s ulegnućem u području prijeloma frontalnog sinusa i glabele: Ovdje se spominje i dislokacija frontalne kosti, orbitalne kosti i nosa, uz dodatak ulegnuća u području prijeloma frontalnog sinusa i glabele (čela).

Svi ovi prijelomi i deformacije mogu značajno utjecati na izgled lica i funkcionalnost pacijenta, te ih je važno dijagnosticirati i liječiti adekvatno (1,2, 4).

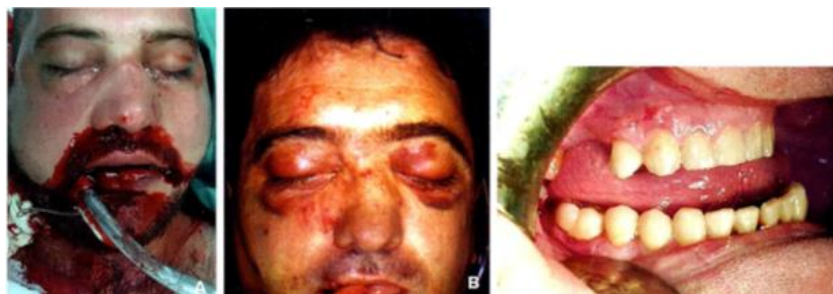

Slika 6.2.1. Shematski prikaz dijela kostiju lica tipičnih prijeloma viscerokranija (1)

Preuzeto s dopuštenjem prof. dr. sc. Ivice Lukšić

Slika 6.2.1. prikazuje shematski prikaz dijela kostiju lica uključenih u tipične prijelome viscerokranija:

- A - prijelom gornjeg ruba orbite;
- B - prijelom krova orbite;
- C - prijelom zidova orbite;
- D - prijelom zigomaticne kosti;
- E - prijelom frontonazoetmoidne regije;
- F - prijelom Le Fort I;
- G - prijelom Le Fort II;
- H - prijelom Le Fort III.



Slika 6.2.2. Prijelom tipa Le Fort (1)

Preuzeto s dopuštenjem prof. dr. sc. Ivice Lukšić

Slika 6.2.2. pokazuje ulegnuće i proširenje lica, obilna epistaksa (a), periorbitalni hematomi (b) i retruzija gornjeg zubnog luka (c) upućuju na prijelom tipa Le Fort (1).

### 6.3. Prijelom jagodične kosti

Prijelomi zigomatične kosti smatraju se drugim najčešćim prijelomima kostiju lica. Mogu biti rezultati prometnih nesreća, padom, direktnim udarcem. Prijelomi bez pomaka mogu se liječiti konzervativno dok je kirurško liječenje preporučeno kod prijeloma s pomacima (11). Prijelom zigomatične (jagodične) kosti, poznat i kao lateralni orbitozigomatski prijelom, često se naziva "tripodnim" prijelomom zbog prisutnosti tri odvojena kraka prijeloma. Ti krakovi prijeloma uključuju:

- Prijelom prema zigomatičnom luku: Prvi krak prijeloma usmjeren je prema zigomatičnom luku, koji je dio jagodične kosti koji se proteže prema sljepoočnom dijelu lubanje (11,(10).
- Prijelom prema zigomatičnom nastavku frontalne kosti: Drugi krak prijeloma usmjeren je prema zigomatičnom nastavku frontalne kosti, koji je dio frontalne kosti koji se proteže prema jagodičnoj kosti (2).
- Prijelom prema velikom krilu sfenoidne kosti: Treći krak prijeloma usmjeren je prema velikom krilu sfenoidne kosti, dijelu sfenoidne kosti koji sudjeluje u formiranju struktura očne šupljine.

Također se javlja prijelom prema maksili, kojim se odvaja dio koštanog obruba maksilarnog sinusa koji pripada zigomatičnoj kosti (1, (12).

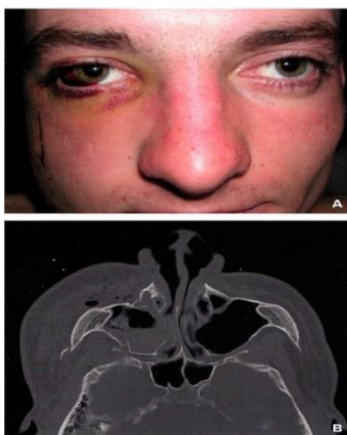
Češći su u regiji prednjih zuba, dok se ijtrogeni prijelomi (uzrokovani tijekom medicinske ili stomatološke procedure) često pojavljuju u području tubera maksile, posebno tijekom kompliciranih ekstrakcija trećih ili drugih molara. Simptomi izoliranih dentoalveolarnih prijeloma uključuju:

- laviranje (prolaz krvi) iz oštećene gingive,
- pomicanje dijela alveolarnog nastavka (nastavak čeljusti koji sadrži alveole za zube),
- poremećena okluzija (zatvaranje čeljusti), što može uzrokovati probleme pri žvakanju i govoru (1,2).

Često je povezano s ozljedama zuba, uključujući njihovo isčašenje ili prijelom. Ova vrsta ozljeda zahtijeva pažljivu dijagnozu i tretman kako bi se osiguralo pravilno liječenje i funkcioniranje čeljusti i zuba (1). Ovaj "tripodni" prijelom često se događa u području zigomatične kosti i okolnih struktura te može značajno utjecati na oblik i funkciju lica (12). U većini slučajeva, slomljena zigomatska kost ili luk može se uspješno reducirati zatvorenim pristupom, koristeći Gilliesov, Keenov ili transkutani pristup, i često nije potrebna ugradnja ploča. Gilliesov pristup započinje rezom u temporalnoj koži i temporoparietalnoj fasciji duljine otprilike 1,5 cm. Elevator se postavlja ispod temporoparietalne fascije i pomiče se ispod zigomatske kosti i luka, omogućavajući redukciju (1, 11,12). U Keenovom pristupu, izrađuje se rez u gingivobukalnom sulusu, a periost se podiže. Elevator se umetne ispod periosta, a pomičući se, zigomatski luk može se repositionirati. Za komplikacije kod komjnutiranih i teško stražnje pomaknutih fraktura potreban je otvoreni koronalni pristup. Ovaj izravni pristup nosi veći rizik od oštećenja temporalne grane facijalnog živca. Koronalni pristup može dovesti do problema kao što su gubitak kose na vlasištu (alopecija), utrnulost i formiranje udubljenja u temporalnom području zbog smanjenja masnog tkiva. U koronalnom pristupu rekonstrukcija počinje postavljanjem ploča na zigomatski luk, što je ključno za uspješno obnavljanje anatomije srednjeg dijela lica (1,2). Također, zabilježeni su uspješni endoskopski postupci koji uključuju čak i ekstrakorporalno postavljanje ploča (uklanjanje slomljenog zigomatskog luka, postavljanje ploča izvan tijela pacijenta na operacijskom stolu, te ponovna implantacija) (3). Nakon operacije, korisno je podizati glavu kreveta za 30 stupnjeva i primjenjivati obloge s ledom kako bi se smanjilo oticanje. Važno je pratiti oštrinu vida i funkciju optičkog živca nakon operacije kako biste osigurali da nisu nastupile očne komplikacije uslijed kirurškog zahvata (2,3). Ako su korišteni intraoralni rezovi tijekom operacije, pacijent treba



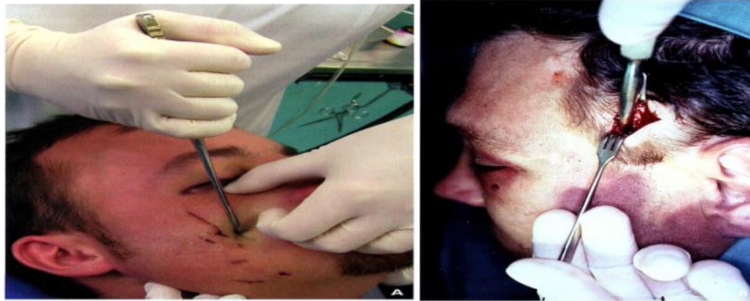započeti s mekom prehranom, a može mu se propisati klorheksidin glukonat za oralnu higijenu. Prvi kontrolni pregled, koji uključuje uklanjanje šavova, obično se planira za 1 tjedan nakon operacije (1). Uklanjanje metalnih ploča i vijaka rijetko je potrebno. Ako se pokaže da je potrebno, obično se provodi tijekom prve godine nakon operacije. Najčešći razlozi zbog kojih pacijenti zatraže uklanjanje metalnih ploča uključuju osjetljivost na hladnoću, opipljivost, ponovljene infekcije ili nelagodu uzrokovanu prisustvom stranih tijela (13). Da bi se potpuno reducirao zigoma luk, potrebno je razumijevanje vektora prijeloma. Ako se ne tretiraju odgovarajuće, ovi prijelomi mogu rezultirati značajnim kozmetičkim deformitetima i palpiranim koštanim stepenom. Ako je stupanj deformiteta zigomatskog luka težak, funkcija otvaranja usta je narušena, a čak može doći do trizma (11). Osnovna metoda za redukciju zigomatskog luka je otvoreni pristup. Bicoronarnim rezovima, zigomatski lukovi su potpuno vidljivi, što omogućuje preciznu redukciju. Iako postoji mnogo prednosti otvorenog pristupa za kosti lica, treba razmotriti mnoge komplikacije koje se odnose na meka tkiva koja pokrivaju kosti lica. Gilliesov pristup danas je najčešće korištena metoda. Od tada su predložene brojne metode zatvorene redukcije za smanjenje zigomatskog luka, uključujući metode s kukom, komarcem, K-žicom, pa čak i vanjskim suspenzornim uređajima. Međutim, ti napori usmjereni su na razvoj novih metoda zatvorene redukcije. Općenito prihvaćena klasifikacija i smjernice za liječenje redukcije zigomatskog luka još nisu uspostavljene, a često se primjenjuju različite metode ovisno o specifičnostima slučaja i kirurgovom iskustvu (11).



Slika 6.3.1. Prijelom zigomatične kosti (1)

Preuzeto s dopuštenjem prof. dr. sc. Ivice Lukšić

Kod prijeloma zigomatične kosti uočava se izvana ulegnuće i spuštenost malarne prominencije, periorbitalni i konjunktivalni hematomi (a), a na aksijalnoj projekciji MSCT snimke prikazuje se ulegnuće zigomatične kosti (b) (1) kao na slici 6.3.1.



Slika 6.3.2. Transkutana i transtemporalna repozicija zigomatične kosti (1)

Preuzeto s dopuštenjem prof. dr. sc. Ivice Lukšić

Slika 6.3.2. prikazuje transkutanu repoziciju zigomatične kosti kukom i transtemporalna repozicija zigomatičnog luka elevatorom (1).

## 6.4. Prijelomi orbite

Prijelom orbite predstavlja prekid u kontinuitetu kosti koja okružuje oko. Kada se prijelom ograničava na medijalnu stijenku i/ili dno orbite, uz prekid u zigomatično-maksilarnoj kosti, tada se definira kao prijelom dna orbite ili "udar orbitala" (1,2). Kada su u prijelom uključeni orbitalni obod i stijenke orbite, tada se radi o nečistom prijelomu orbite. S druge strane, kada orbitalni obod nije uključen u prijelom, govorimo o rijelomi orbite dijele se na "udar orbitala" (blow-out) i "uvlakački orbitalni prijelom" (blow-in) prema zahvaćenosti ruba orbite. U čiste (pure) prijelome rub orbite nije zahvaćen, dok u nečiste (impure) prijelome rub orbite je također pogođen (14). Najčešći tip prijeloma dna orbite je "udar orbitala". Prvi su ih opisali Converse i Smith 1957. i istaknuli sedam karakterističnih kliničkih znakova: spuštenu očna jabučica, uvučenost oka (enofthalmus), prisutnost dvostrukog vida, slabost očnih mišića, ograničenje pokreta očne jabučice,

nabiranje nabora kapaka i produbljivanje udubine iznad gornjeg kapka (supratarzalnog sulkusa (15)). Ovi prijelomi obično nastaju kompresijom očne jabučice s većim zaobljenim predmetom, što uzrokuje prenošenje sile na dno orbite i dovodi do prijeloma, koji može biti linearan ili kominutivan (16). Izolirani prijelomi orbite podijeljeni su prema zahvaćenim dijelovima na prijelome dna orbite, krova orbite, medijalnog zida orbite i lateralnog zida orbite. Također se klasificiraju prema smjeru pomaka ulomaka. Ako se ulomci pomiču prema van iz orbite (uobičajeno nazivani "udar orbitala"), a ako se pomiču prema unutra u orbitu, onda se radi o "uvlakačkom orbitalnom prijelomu" (blow-in). Blow-out prijelomi obično nastaju kao rezultat tupog udarca zaobljenim objektom čiji je promjer veći od ruba orbite i udara u očnu jabučicu (1,12). Liječenje prijeloma srednjeg lica ovisi o lokaciji, obimu i pomaku frakturnih ulomaka. Postoje dvije glavne metode liječenja:

- Konzervativno kirurško liječenje, koje podrazumijeva repoziciju frakturnih ulomaka bez primjene osteosinteze, može se primijeniti u sljedećim situacijama:

Orbitozigomatski prijelomi bez komminucije (metoda transkutane submalarnog pristupa) (1).

Izolirani prijelomi zigomatičnog luka (metoda transtemporalne repozicije) (4).

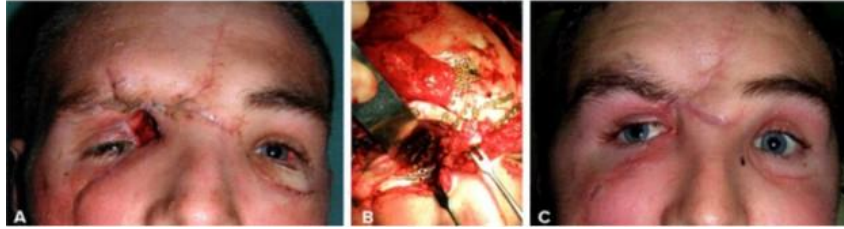
Izolirani prijelomi alveolarnog nastavka čeljusti (repozicija i primjena IMF ili MMF) (48).

- Otvoreno kirurško liječenje uključuje kirurški pristup prijelomu, otvorenu repoziciju frakturnih ulomaka i primjenu osteosinteze. Osteosinteza se provodi pomoću biokompatibilnih titanskih legura, uključujući pločice i vijke. Debljina pločica i vijaka ovisi o gustoći i debljini kostiju na određenom području.

Minipločice i vijci debljine 2 mm koriste se na područjima gdje je kost gusta i deblja.

Mikropločice i vijci debljine 1 - 1,3 mm koriste se na područjima gdje je kost tanja (1,4).

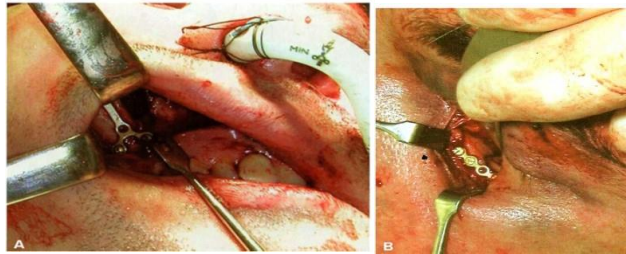
Fiksacija se obično provodi na mjestima gdje je kost najčvršća, posebno na području facijalnih potpora. Na primjer, kod prijeloma zigomatične kosti, osteosinteza se često postavlja na mjestima najveće gustoće kosti, kao što su lateralna i medialna strana orbite. Kod prijeloma Le Fort, osteosinteza se primjenjuje ovisno o razini prijeloma, bilo na zigomatikomaksilarnom ili nazomaksilarnom potpornju (13).



Slika 6.4.1. Prijelom s gubitkom većine zidova orbite te dijelom mekih tkiva(1)

Preuzeto s dopuštenjem prof. dr. sc. Ivice Lukšić

Na slici 6.4.1. prikazan je prijelom s gubitkom većine zidova orbite i izrazitim enoftalmusom te gubitkom dijela mekih tkiva u kojemu je defekt kosti nadomješten kalvarijskim koštanim presadcima da bi se postigao zadovoljavajući položaj oka.



Slika 6.4 2. Pristup kod Le Fort frakture i ostalih prijeloma(1)

Preuzeto s dopuštenjem prof. dr. sc. Ivice Lukšić

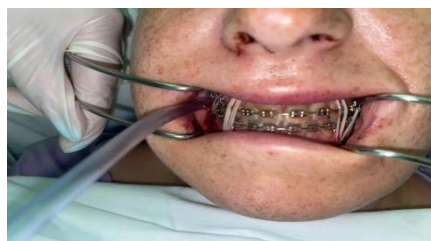Intraoralni pristup koji je dostatan kod Le Fort I frakture, a kod ostalih prijeloma pristup je kroz donju i gornju vjeđu i rezom kroz meki oglavak prikazan je na slici 6.4.2.

## 6.5. Sestrinske intervencije

Sestrinske intervencije kod pacijenata s prijelomima donje čeljusti i srednjeg lica igraju ključnu ulogu u osiguravanju kvalitetne njege, ublažavanju boli, bržem oporavku. Medicinske Sestre

trebaju brzo procijeniti ozbiljnost ozljeda pacijenata s prijelomima donje čeljusti i srednjeg lica i osigurati stabilizaciju, posebno ako postoji rizik od oštećenja dišnih putova ili drugih vitalnih funkcija. To uključuje pažljivo praćenje vitalnih znakova kao što su puls, krvni tlak, disanje i temperatura kako bi se identificirale potencijalne komplikacije. U situacijama gdje postoji rizik od otežanog disanja zbog ozljeda lica, sestre trebaju osigurati prohodnost dišnih putova. Osim toga, sestre trebaju pomoći u stabilizaciji samih ozljeda prije nego što se prijeđe na eventualne kirurške zahvate, primjenjujući privremene imobilizacije, zavoje ili druge metode kako bi se spriječila daljnja šteta. Provoditi će i neurološki pregled ako postoji sumnja na oštećenje živaca lica i trebati će uspostaviti intravenski pristup ako je potrebno za primjenu lijekova ili intravenskih otopina. Priprema pacijenta za daljnje postupke i učinkovita komunikacija s ostalim članovima zdravstvenog tima također su ključni aspekti hitne procjene i stabilizacije. Upravljanje bolom ima ključnu ulogu u skrbi pacijenata s prijelomima donje čeljusti i srednjeg lica. Pružanje odgovarajuće analgezije i pažljivo praćenje razine boli od strane medicinskih sestara ključno je za osiguranje udobnosti pacijenata tijekom cijelog procesa liječenja. Bol može biti intenzivna nakon ozljede ili kirurškog zahvata, pa je važno da sestre primjenjuju odgovarajuće metode olakšavanja boli kako bi pacijenti bili što manje izloženi nelagodnostima. Ovo uključuje primjenu analgetika i drugih lijekova protiv boli prema planu liječenja i prilagođenoj pacijentovoj potrebi. Također, sestre trebaju kontinuirano komunicirati s pacijentima kako bi razumjele njihovu percepciju boli i pravovremeno reagirale na promjene. Uz pravilno upravljanje bolom, pacijenti će se osjećati manje stresno i napeto te će se olakšati proces ozdravljenja. Također, smanjuje se rizik od komplikacija povezanih s nepropisno kontroliranom boli, što doprinosi sveobuhvatnoj i kvalitetnoj skrbi pacijenata s prijelomima donje čeljusti i srednjeg lica. Medicinske sestre imaju ključnu ulogu u osiguravanju sveobuhvatne i kvalitetne njege pacijenata s prijelomima donje čeljusti i srednjeg lica. Jedan od ključnih aspekata njihove uloge je briga o ranama. To uključuje redovito praćenje operativnih rana kako bi se osiguralo da su čiste, suhe i bez znakova infekcije. Sestre također prate crvenilo, oticanje ili iscjedak, te poduzimaju odgovarajuće korake u slučaju komplikacija. Osim toga, oralna njega je važan dio sestrinske skrbi. Pomaganjem pacijentima u održavanju oralne higijene, sestre sprječavaju moguće infekcije u usnoj šupljini, kao i probleme sa zubima. To uključuje četkanje zubi, ispiranje usne šupljine i pravilno održavanje oralnog zdravlja. Sestre također igraju ključnu ulogu u pravilnom postavljanju imobilizacije. To se odnosi na postavljanje gipsanih zavoja ili drugih ortopedskih uređaja kako bi se osiguralo da prijelomi zarastu na ispravan

način i da se spriječe dodatne ozljede. U našem slučaju prijeloma donje čeljusti i srednjega lica važno je da sestra prati imobilizaciju intermaksilarnom fiksacijom (IMF), položaj gumica kako bi pacijent zadržao okluziju te ne bi došlo do pomaka. Slika 6.5.1. prikazuje IMF gubicama i aspiraciju sadržaja iz usta kojeg pacijent ne može sam ispljunuti.



Slika 6.5.1. IMF gubicama (1)

Preuzeto s dopuštenjem prof. dr. sc. Ivice Lukšić

Prehrana i hidratacija su također u sestrinskom domenu skrbi. Sestre osiguravaju da pacijenti dobivaju adekvatnu prehranu i hidrataciju, ponekad korištenjem alternativnih metoda ako je usna šupljina ozlijeđena ili otežava proces prehrane. To je najčešće meka, kašasta te tekuća prehrana. Konačno, sestre prate komplikacije disanja, posebno ako postoji rizik od otežanog disanja zbog ozljeda lica ili drugih čimbenika. Prate zasićenje kisikom, nadziru pacijenta i poduzimaju potrebne mjere kako bi osigurale pravilno funkcioniranje dišnog sustava. Sve ove sestrinske intervencije čine integralni dio njege pacijenata s ozljedama donje čeljusti i srednjeg lica te su ključne za njihov brz i uspješan oporavak. U kontekstu skrbi o pacijentima s prijelomima donje čeljusti i srednjeg lica, važno je razmotriti i ulogu komunikacije medicinskih sestara s članovima zdravstvenog tima. Komunikacija igra ključnu ulogu u osiguravanju koordinirane i brze skrbi za pacijente. Medicinske sestre trebaju aktivno sudjelovati u timskom okruženju i surađivati s liječnicima, kirurzima i drugim stručnjacima kako bi se osigurala najbolja moguća skrb za pacijente. To uključuje redovito dijeljenje informacija o pacijentima, statusu njihovih ozljeda, postupcima liječenja i planovima skrbi. Osim toga, medicinske sestre su često ključne u komunikaciji s pacijentima i njihovim obiteljima. Pružaju informacije o dijagnozama, tretmanima i prognozama te pomažu pacijentima razumjeti njihovo stanje i postupke koje će proći. Ova vrsta komunikacije pomaže u smanjenju stresa i anksioznosti pacijenata tijekom cijelog procesa liječenja. U konačnici, učinkovita

komunikacija s timom i pacijentima ključna je za postizanje najboljih rezultata u skrbi o pacijentima s ozljedama donje čeljusti i srednjeg lica. To omogućava bolju koordinaciju, razmjenu informacija i osigurava da pacijenti dobiju sveobuhvatnu i pravovremenu skrb.

## 6.6. Prijelomi mandibule

Prijelom se definira kao prekid kontinuiteta kosti uzrokovan vanjskom silom. Prijelomi mogu nastati kao rezultat traume ili patoloških procesa. Prijelom donje čeljusti označava prekid kontinuiteta kosti donje čeljusti. Mandibula je općenito jaka kost, ali postoje područja koja su strukturalno slabija. Veći dio tijela mandibule sastoji se od čvrste kortikalne kosti, dok je udio spužvaste kosti relativno manji i koristi se kao prolaz za krvne i limfne žile. Slaba područja u mandibuli uključuju angulus i subkondil, što su mjesta gdje je kost tanja i strukturno slabija (1). Osim toga, ranjive točke mogu se nalaziti u području mentalnog foramena (mentalni otvor) i kutu mandibule, gdje se treći kutnjaci često lagano izbijaju i gdje se nalazi zglob mandibule (2). Najčešći uzroci prijeloma donje čeljusti su nasilje i ozljede u prometu. Patološki prijelomi su rijetki, ali mogu se javiti kao komplikacije velikih cista i tumora čeljusti, kroničnih upalnih stanja (kao što su osteomijelitis i osteoradionekroza), pa čak i kao komplikacija vađenja zuba (ekstrakcije i alveotomije). Prijelomi donje čeljusti često su otvoreni prema usnoj šupljini, dok su manje česti prijelomi prema koži lica i vrata, osobito u slučaju prijeloma horizontalnog dijela mandibule. Prijelomi zglobnog nastavka i uzlaznog kraka obično su zatvoreni (15). Linije prijeloma u mandibuli obično se pojavljuju na slabošću područjima mandibule, ovisno o mehanizmu traume koji se dogodio (18). Na primjer:

- Subkondilarna fraktura: Linija prijeloma obično se nalazi ispod vrata kondiloidnog nastavka, često okomito, što je često posljedica borbe.
- Frakture uzrokovane prometnim nesrećama: U ovim slučajevima, linija prijeloma često se javlja blizu glave kondila, stvarajući kosu liniju prijeloma (1).
- Kutne frakture: Linija prijeloma često je ispod ili iza regije trećeg kutnjaka, prema kutu mandibule. Kod prijeloma tijela mandibule, linija prijeloma nije uvijek paralelna s osi zuba,

već može biti kosog oblika. Linija prijeloma obično započinje u alveolarnom području očnjaka, a sjekutići idu koso prema njoj (6).

Važno je napomenuti da se lokacija i oblik linije prijeloma mogu razlikovati ovisno o konkretnoj traumi i mehanizmu ozljede. Kod prijeloma mandibule, slomljeni ulomci često se razmještaju zbog djelovanja žvačnih mišića, stoga je nužna upotreba redukcije i fiksacije kako bi se suprotstavili trakciji žvačnih mišića. Postoji nekoliko čimbenika koji utječu na razmjere prijeloma donje čeljusti, uključujući:

- Smjer i jačinu traume: Način i snaga traume koja je uzrokovala prijelom igraju ključnu ulogu u oblikovanju prijeloma.
- Smjer i kut linije prijeloma: Kut i smjer linije prijeloma određuju oblik i položaj slomljenih dijelova (16).
- Prisutnost ili odsutnost zuba u ulomku: Zubi koji su prisutni u slomljenom dijelu mogu utjecati na stabilnost i poziciju prijeloma.
- Smjer odvajanja mišića: Sila žvačnih mišića može povući slomljene dijelove u određenom smjeru.
- Opseg oštećenja mekog tkiva: Osim kostiju, važno je razmotriti i oštećenje mekih tkiva kao što su mišići, živci i krvne žile u području prijeloma (1,2).

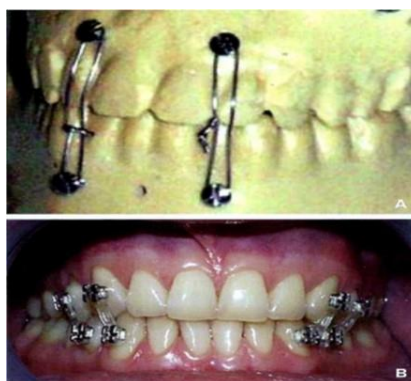Sve ove varijable treba uzeti u obzir prilikom planiranja i izvođenja kirurškog zahvata za popravak prijeloma mandibule(1). Prijelomi u području mandibularnog ramusa su rijetki, jer je to područje često stabilizirano zahvaljujući prisutnosti žvaćućih mišića s obje strane. Lateralno, mandibularni ramus fiksiran je žvaćućim mišićem, dok je medijalno stabiliziran prisutnošću medijalnog pterigoidnog mišića. Također, koronoidni nastavak je čvrsto fiksiran zahvaljujući mišiću maseteru (1). Na temelju prisutnosti zuba lijevo i desno od linije prijeloma, možemo razlikovati tri klase:

- Klasa I: Zubi su prisutni na oba dijela linije prijeloma.
- Klasa II: Zubi su prisutni samo na jednom dijelu linije prijeloma.
- Klasa III: Nema zuba na oba ulomka, što može značiti da prethodno nisu bili zubi (bezubi) ili su zubi izgubljeni tijekom traume (1).

Na temelju smjera prijeloma i lakoće repozicije razlikujemo horizontalne i vertikalne prijelome, koje dalje možemo podijeliti na povoljne i nepovoljne prema kriterijima smjera linije prijeloma i



utjecaju mišićnih sila na ulomak. Prijelomi nazvani "povoljnima" imaju smjer ulomka koji olakšava proces repozicije kosti, dok su prijelomi nazvani "nepovoljnima" oni čija linija prijeloma otežava repoziciju (2). Većina prijeloma donje čeljusti otvorenih je prema usnoj šupljini, pa se obično u terapiju profilaktički uključuje antibiotik širokog spektra zajedno s analgezijom i strogo tekućom dijetom (19). Liječenje može biti konzervativno, što podrazumijeva primjenu tekuće dijetete ili imobilizaciju intermaksilarnom fiksacijom (IMF). Prijelomi mandibule češće se tretiraju kirurški, uključujući otvorenu repoziciju i stabilnu osteosintezu (1). Na slici 6.6.1. prikazan je način intermaksilarne fiksacije vijcima prikazan na modelu lubanje. IMF pomoću ortodontskih bravica povezanih elastičnim omčama.

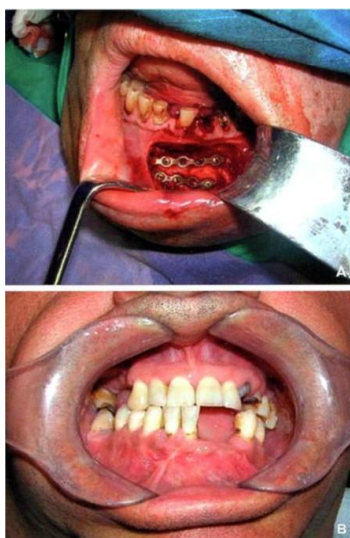

Slika 6.6.1. Način intermaksilarne fiksacije (1)

Preuzeto s dopuštenjem prof. dr. sc. Ivice Lukšić

Samo tekućom dijetom tijekom 4 - 6 tjedana liječe se prijelomi mišićnog nastavka, prijelomi uzlaznog kraka bez pomaka, kominutivni prijelomi zglobne glavice u kojima bi imobilizacija mogla dovesti do trajne nepokretnosti, tj. fibrozne ankiloze temporomandibularnog zgloba, te prijelomi vrata zglobnog nastavka kod kojih okluzija nije narušena, a otvaranje usta nije znatno reducirano, čak i kad se radiološki bilježi manji pomak (1). Kod prijeloma vrata zglobnog nastavka s manjim pomakom bez luksacije zgloba, te kod prijeloma mandibule bez pomaka na ostalim lokalizacijama, moguće je liječenje zatvorenom repozicijom i elastičnom intermaksilarnom fiksacijom (IMF) (1,2). Prednost elastične fiksacije gunicama leži u kontinuiranom pritisku prema položaju stabilne okluzije, dok istovremeno omogućuje minimalnu zglobnu pokretljivost čeljusti kako bi se spriječila ankiloza. Intermaksilarna fiksacija (IMF) podrazumijeva imobilizaciju donje

i gornje čeljusti u položaju habitualnog zagrižaja. Kao metoda konzervativnog liječenja prijeloma bez pomaka ulomaka, IMF se postiže pomoću vijaka koji su međusobno povezani elastičnim omčama ili ortodontskim bravicama koje se zalijepe na krune zuba. U situacijama gdje pacijent nema dovoljno zuba, IMF se može postaviti putem dodatnih udlaga koje su fiksirane za čeljusti. Ako se IMF koristi kao jedina metoda liječenja, potrebno vrijeme imobilizacije je 5 - 6 tjedana, osim kod prijeloma zglobnog nastavka gdje ne smije trajati duže od 3 tjedna zbog rizika od ankiloze. Nakon uklanjanja fiksacije, preporučuje se mekana hrana još 4 tjedna. Kirurško liječenje uključuje osteosintezu, što znači otvorenu repoziciju i stabilnu fiksaciju ulomaka pomoću vijaka i pločica. Kada god je to moguće, osteosinteza se provodi intraoralnim pristupom, dok se rjeđe koristi vanjski pristup putem reza na vratu ili kroz postojeću ranu (1,2). Intraoralna osteosinteza minipločicama te poslijeoperacijski minimalni ožiljak u predvorju usta (1) prikazana je na slici 6.6.2.



Slika 6.6.2. Intraoralna osteosinteza mini pločicama (1)

Preuzeto s dopuštenjem prof. dr. sc. Ivice Lukšić

## 6.7. Prijelomi kod djece

U području maksilofacijalne kirurgije, djeca su posebna skupina pacijenata jer se značajno razlikuju od odraslih po pitanju strukture lica. Te razlike uključuju manju veličinu kostiju, manji volumen paranazalnih sinusa, mogućnost rasta kostiju, prisutnost zametaka zuba u čeljustima tijekom primarne i miješane denticije, brže zacjeljivanje, te često potrebu za općom anestezijom, posebno kod suradnje s djetetom. Fraktura mandibule kod djece značajno se razlikuje od prijeloma kod odraslih zbog nedovršenog razvoja zuba (mliječna dentencija) i kontinuiranog rasta mandibule. Tehnički izazovi u liječenju ovih prijeloma proizlaze iz potrebe za različitim metodama stabilizacije ovisno o stupnju razvoja zuba i vrsti prijeloma. To zahtijeva korištenje jednostavnih i dvostrukih splintova za imobilizaciju tijekom različitih faza razvoja zuba. Također, postoje specifični problemi u odabiru i primjeni tehnika osteosinteze temeljenih na različitim stadijima razvoja zuba (17). Kod prijeloma djece treba uzeti u obzir sljedeće činjenice mjesto prijeloma, stupanj denticije i okluzijski uvjeti. Kako bi se pojednostavila klasifikacija mjesta prijeloma, prijelomi mandibularne glavice na razini capituluma, visoki, srednji i niski, nazivaju se collum prijelomima. Prijelomi tijela, kuta i uzlaznog ramusa mandibule skupljaju se pod zajednički naziv tijelo prijelomi (21) U ovoj klasifikaciji, svaki prijelom mandibule kod djece generira posebnu formulu koja uzima u obzir poziciju prijeloma (2,21, 22). Klinički i radiološki pregledi trebaju biti pažljivo izvedeni kako bi se osiguralo da se ne propuste prijelomi koji bi mogli uzrokovati poremećaj rasta ili asimetriju. Ovisno o stupnju denticije, primjenjuju se različite metode imobilizacije, uključujući ožičenje u kombinaciji s okluzalnom fiksacijom i suspensijom maksilo-mandibule ili intermaksilarnom fiksacijom s bimaxilarnim mini-čeličnim žičanim šipkama. Indikacija za izravnu osteosintezu ograničena je na pomaknute prijelome, višestruke prijelome ili kombinaciju collum-tijelo prijeloma. Tehnika osteosinteze varira ovisno o stupnju denticije. U svakom pojedinačnom slučaju plan liječenja trebao bi se usmjeriti prema mjestu prijeloma, stupnju denticije i stupnju pomaka mandibule (2,21).

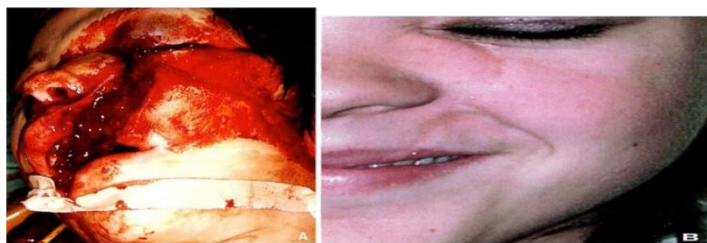## 7. OZLJEDE MEKIH TKIVA

Petina maksilofacijalnih ozljeda uključuje samo ozljede mekih tkiva, dok u trećini slučajeva prijeloma kostiju lica dolazi do dodatnih opsežnih ozljeda mekih tkiva (2). Ozljede mekih tkiva variraju u vrsti i ozbiljnosti ovisno o uzroku i sili ozljede. Tupi udarci obično uzrokuju zatvorene ozljede, kao što su kontuzije i hematomi, dok jači udarci mogu rezultirati razderotinama u kombinaciji s kontuzijama (lacerokontuzne rane) ili potpunim odstranjivanjem mekih tkiva (avulzije) (1). Ozljede mekih tkiva mogu se podijeliti u tri kategorije: nagnječenja, ogrebotine i razderotine. Zbog visoke vaskularizacije područja, većina otvorenih ozljeda prate širenje krvarenja. Intenzivna arterijska krvarenja su češća kod prijeloma, posebice kada su pogođene veće krvne žile u kostima (poput lat. a. alveolaris inferior i lat. a. ethmoidalis)(1,2). Različite ozljede često pokazuju specifične znakove koji omogućuju njihovu identifikaciju. Na primjer, ozljede orbitalne regije često se manifestiraju kao točkasta krvarenja na konjunktivi i modrice oko očiju. Ozljede suznog aparata mogu rezultirati povećanim suzenjem i krvarenjem iz suznog kanala. Kada su prisutne ozljede izvodnih kanala velikih žlijezda slinovnica, često se primjećuje prisutnost sline u ozljedi. Oštećenje glavnog trupa facijalnog živca (n. VII) ili njegovih grana može uzrokovati gubitak funkcije mimike lica (1). Edemi se relativno brzo razvijaju i mogu dovesti do deformacije i asimetrije lica (2). Ozljede izvodnih kanala slinovnica mogu se dijagnosticirati pritiskom na žlijezdu. Nedostatak sline na papili i prisutnost krvavog iscjetka ukazuju na prekid kontinuiteta kanala. Dodatni dokaz može biti prisutnost sline u rani. Ozljede glavnog trupa facijalnog živca ili njegovih grana obično rezultiraju gubitkom funkcije zahvaćenog dijela. Važno je napomenuti da prekid kontinuiteta nije uvijek potreban za oštećenje živca; često se i nagnječenje živca može manifestirati privremenom paralizom. Ozljede grana lat. n. trigemina mogu uzrokovati gubitak osjetljivosti; nagnječenje živca može rezultirati smanjenim osjetom (hiperestezijom), dok prekid živca može uzrokovati potpunu anesteziju zahvaćenog područja. Na primjer, ozljeda infraorbitalnog ogranaka uzrokuje utrnulost na strani nosa, obraza, gornje usnice, pa čak i grebena i zuba. Lezija donjeg alveolarnog živca rezultira utrnulošću zuba, gingive, donje usnice i brade na istoj strani kao i lezija, dok ozljeda lat. n. mentalisa uzrokuje utrnulost inciziva, usnica i brade na istoj strani kao i lezija (2).

## 7.1. Klinički znakovi ozljeda

Klinički znakovi koji ukazuju na različite ozljede mekih tkiva i živaca mogu uključivati različite manifestacije:

Jedan od znakova može biti pojava sline u ozljedi ili rani, što može sugerirati ozljedu žlijezde slinovnice ili izvodnog kanala. Suprotno tome, odsutnost sline na papili izvodnog kanala ili krvarenje iz papile izvodnog kanala također može ukazivati na specifične ozljede ovih struktura (2). U slučaju paralize perifernog tipa facijalnog živca, može doći do paralize određenih mišića mimikrijske regije lica. Ovo stanje može uzrokovati karakteristične promjene u izrazima lica (21). Hipoestezija, odnosno smanjen osjet, može se pojaviti u različitim dijelovima lica, ovisno o ozljedi živaca. Na primjer, ozljede grana n. V1 mogu rezultirati smanjenim osjetom na obrazu, nosu, gornjoj usni i prednjim zubima, dok ozljede n. V2 mogu uzrokovati hipoesteziju brade, donje usne i zuba. Lat. ptosis, ili spuštanje kapka, može se javiti kao posljedica ozljede određenih živaca koji kontroliraju mišiće očnih kapaka. Ovo može uzrokovati potpunu ptosis vjeđe i stvaranje paralitičke dvoslike (23). U težim slučajevima, potpuna oftalmoplegija, odnosno paraliza svih pokreta očiju, može biti posljedica ozljeda živaca koji kontroliraju očne mišiće (1,18). Važno je napomenuti da ozljede koje uzrokuju ove manifestacije mogu uključivati ozljede žlijezde slinovnice ili njenih izvodnih kanala, ozljede debla facijalnog živca, ozljede njegovih grana, ozljede infraorbitalnog živca, ozljede mentalnog živca ili donjeg alveolarnog živca te ozljede okulomotornog živca. Također, u nekim slučajevima može doći do sindroma gornje orbitalne fisure koji obuhvaća ozljede n. III, n. IV, n. V1 i n. VI. Sve ove ozljede zahtijevaju pažljivu dijagnostiku i odgovarajući tretman radi optimalnih funkcionalnih i estetskih rezultata (2).



Slika 7.1.1. Pedijatrijske ozljede lica (1)

Pedijatrijske ozljede lica mogu biti izazovne čak i za iskusne plastične kirurge, jer uključuju kosti i meka tkiva s raznolikim specijaliziranim organima i tkivnim elementima u području glave i vrata. Budući da su djeca aktivna i sklonija ozljedama, ozljede mekih tkiva na licu mogu biti raznolike i obuhvatiti velike površine. U ovom pregledu razmotrit ćemo različite vrste i regije pedijatrijskih ozljeda mekih tkiva na licu, kao i opcije liječenja i ciljeve upravljanja ranama plastične kirurgije (17). Lice predstavlja središnju i najprepoznatljiviju karakteristiku svake osobe. Čak i male i suptilne promjene na relativno malom broju dijelova lica omogućuju jednostavno razlikovanje među svim ljudima na svijetu. Kod djece je lice i glava relativno veliki u usporedbi s tijelom, što je posljedica brzog rasta mozga. Zbog toga su ozljede mekih tkiva i kostiju na licu i lubanji iznimno česte i od velike važnosti za samog pacijenta i njegove roditelje. Kao i u svim slučajevima planiranja plastične kirurgije, važno je imati jasno razumijevanje estetskih jedinica lica i smjerova napetosti kože, posebno kada se zatvara kompleksna i nepravilna rana (17). Ako nedostaje meko tkivo, treba donijeti odluku može li se prilagodljivo susjedno meko tkivo približiti ili će biti potrebni režnjevi ili presadci za premostiti prazninu. Treba imati na umu da bi konzervativniji pristup u akutnoj fazi mogao omogućiti adekvatno zacjeljivanje s minimalnim iskrivljenjima u kasnijim fazama. Revizije se uvijek mogu obaviti kasnije. Tretman ožiljaka uvijek je važna briga pacijenta i roditelja (17). Djeca, općenito, razvijaju izražene hipertrofične ožiljke koji će se s vremenom izravnati i izbledjeti. Može proći najmanje godina dana prije nego što dođe do dovoljnog smanjenja crvenila i omekšavanja ožiljka. Ako crvenilo ostane prisutno, laserska terapija s pulsним diodnim laserom može pomoći. Dermabrazija također može olakšati stanjivanje ožiljka. Naposljetku, može biti potrebna revizijska kirurgija. Adekvatan postoperativni nadzor treba osigurati koliko god je potrebno, a kirurg treba ostati osjetljiv na brige pacijenta i obitelji. Dobar i zadovoljavajući rezultat obično se može postići ako kirurg pravilno upravlja posljedicama ozljede kako dijete raste i razvija se (19).

## 8. ETIOLOGIJA

U etiologiji maksilofacijalnih ozljeda među hospitaliziranim pacijentima danas prevladavaju prometne nesreće. Postotak prometnih nesreća u ukupnim maksilofacijalnim ozljedama varira od 75.6% do 15% no većina statistika se kreće između 35% i 60%. Ove fluktuacije povezane su s socioekonomskim uvjetima i standardom života, što se najbolje vidi u istraživanju iz 1975. godine koje je u Cape Townu analiziralo seriju prijeloma donje čeljusti i pokazalo da je među bijelim stanovništvom dominirao promet (67%), dok je među crnim stanovništvom nasilje bilo glavni uzrok ozljeda (64%) (2). S druge strane, suvremena usporedba maksilofacijalnih ozljeda između Velike Britanije i Francuske pokazuje raznolikost u uzrocima ozljeda (8). U Bordeauxu, promet je uzrok 48% ozljeda, dok je u Bristolu taj postotak 24.7%. Nasilje je zastupljeno u 17.5% slučajeva u Bordeauxu, dok je u Bristolu čak 40.1%. Ovi podaci svjedoče o utjecaju stope kriminaliteta, koja je u porastu u razvijenim društvima, na raznolikost statistika o uzrocima ozljeda. Smanjenje ukupnog broja ozljeda maksilofacijalnog područja uzrokovanih prometom pratila je relativna povećana učestalost ozljeda iz drugih izvora, poput nasilja i padova (24). Razlike u statistikama ovise o razini razvijenosti društava i mogu varirati od regije do regije, pa čak i unutar pojedinih regija u Republici Hrvatskoj (20). Opseg ozljede ovisi o sili kretanja i obliku predmeta koji uzrokuje ozljedu. Najteže ozljede obično se događaju u prometnim nesrećama, padovima s većih visina i pri ozljedama strijelnim projektilima velike brzine, što se naziva high-energy trauma. U takvim slučajevima, često su prisutni višestruki prijelomi i obično su zahvaćene sve etape lica i lubanje. Ozbilnost ozljeda u prometu također ovisi o poštivanju sigurnosnih mjera, pri čemu vozači koji su vezani sigurnosnim pojasom, a motociklisti i biciklisti koji koriste kacige, često pretrpe manje ozljede od onih koji ne primjenjuju ove mjere (20). Među ozljedama maksilofacijalnog područja u prometu, najčešće su ozlijeđeni vozači i putnici u osobnim automobilima, zatim motociklisti i pješaci. Analize uzroka prijeloma različitih kostiju lica neovisno sugeriraju da su ozljede mandibule (Olson) i zigomatične kosti (Ellis) češće četiri puta kod vozača i putnika u automobilima u usporedbi s motoristima, iako postoje varijacije u ovim statistikama između različitih zemalja (2). Tijekom sudara ili izlijetanja s ceste, vozila se kreću velikom brzinom, rezultirajući velikom silom udara i ozljedama visoke brzine (high velocity trauma, high speed) ili visoke energije. U takvim slučajevima, česte su opsežne komunikativne prijelome koji

zahvaćaju različite dijelove lica i lubanje, često sve etape kosti lica. Ozbiljnost ozljeda uvelike ovisi o poštivanju sigurnosnih mjera u prometu. Vozači koji koriste sigurnosne pojaseve i motociklisti koji nose kacige često pretrpe blaže ozljede u usporedbi s onima koji ne poštuju ove mjere. Ozljede biciklista u prometu obično su manje ozbiljne jer su brzine kretanja vozila niže, a tip ozljeda sličan je ozljedama koje se mogu dobiti udarcem (20). Danas su najrjeđe ozljede uzrokovane eksplozijama i vatrenim oružjem, koje su bile mnogo češće tijekom Domovinskog rata i u godinama nakon njega. Tipične mirnodopske ozljede vatrenim oružjem obično se događaju tijekom pokušaja samoubojstva, kada zbog trzaja oružja streljivo može promašiti neurokranij i uzrokovati ozbiljne ozljede viscerokranija. Vrsta ozljede također ovisi o mjestu, načinu i jačini udara (22). Direktni udar tupim predmetom veće površine obično rezultira prijelomom kostiju s manjim ozljedama mekih tkiva poput modrica ili nagnječenja. S druge strane, tangencijalna sila ili oštra površina može uzrokovati šire ozljede mekih tkiva (2). COVID-19 je zarazna bolest koja je prvi put zabilježena u prosincu 2019. godine u Wuhanu, Kini, i od tada se širi širom svijeta, što je rezultiralo trajnom pandemijom uzrokovanom prijenosom virusa s osobe na osobu. Jedna od ključnih strategija za kontrolu širenja bolesti koja se koristi širom svijeta je smanjenje međuljudskih kontakata. Tijekom izbijanja COVID-19 pandemije, mjere društvenog distanciranja nametnute od strane zdravstvenih vlasti imale su za cilj suzbijanje širenja virusne infekcije (20).



## 9. KOMPLIKACIJE

Komplikacija je problem koji se javlja kao posljedica prvotnog stanja ili kao rezultat liječenja. Donja čeljust, zbog svoje istaknute pozicije u licu, složene anatomije i okoline u kojoj se nalazi, izrazito je osjetljiva i često se lomi kad dođe do traumatičnih ozljeda lica. Anatomska građa i prisutnost zuba dodatno stvaraju inherentne slabosti i povećavaju rizik od prijeloma donje čeljusti. Komplikacije povezane s prijelomima donje čeljusti proizlaze iz različitih čimbenika. Mogu biti posljedica prvotne ozljede, rezultat naknadnog liječenja ili, u nekim slučajevima, posljedica neadekvatnog liječenja (16). Komplikacije prijeloma donje čeljusti posebno su značajne zbog ključne uloge koju donja čeljust ima u uspostavi zagrizaja, funkcije i estetike lica (21).

### 9.1. Uspješnost liječenja

Uspješnost liječenja može se procijeniti analizom učestalosti i ozbiljnosti komplikacija. U slučaju kada nema evidentnih komplikacija, liječenje se smatra uspješnim. Komplikacije liječenja mogu se pojaviti u ranom i kasnom postoperativnom razdoblju, ali i tijekom dugotrajnog praćenja bolesnika. Najčešće rane komplikacije (unutar prvih 15 dana) uključuju krvarenje (Mehrotra), hematome, značajan oticanje, nepravilan položaj nakon primjene čvrste osteosinteze te infekciju kao ranu komplikaciju. Većina ovih komplikacija zahtijeva određeni oblik intervencije, kao što su ponovna operacija ili terapijski postupci (2). Kao najčešću kasnu postoperativnu komplikaciju (između 15. i 30. dana) možemo istaknuti infekciju mekih tkiva. Kasne komplikacije su one koje se pojavljuju ili i dalje perzistiraju 4 ili više tjedana nakon operacije, tj. nakon što bi proces cijeljenja prijeloma već trebao biti završen. U bolesnika koji su podvrgnuti intermaksilarnoj fiksaciji (IMF), ove komplikacije obično postanu vidljive tek nakon uklanjanja fiksacije. Malokluzija, na primjer, može se pojaviti nakon uklanjanja IMF-a kod bolesnika koji su konzervativno liječeni zbog prijeloma donje i gornje čeljusti. Ovaj problem može nastati zbog utjecaja mišićne napetosti, prisutnosti ožiljaka i pomaka u temporomandibularnom zglobu (2). Procjena uspjeha liječenja postaje izazovna zbog kasnih komplikacija, te se obično vrši šest mjeseci nakon ozljede (25). Ako se zbog komplikacija moraju izvesti sekundarne operacije, vrijeme

procjene uspjeha liječenja može se produljiti na dvanaest mjeseci. Evaluacija uspjeha liječenja je kompleksan proces, a mnogi koriste mišljenje samih pacijenata kao dodatno mjerilo (3). Registracija komplikacija predstavlja dodatni izazov jer se često događaju nakon što pacijent napusti bolnicu, što može rezultirati nepotpunom medicinskom dokumentacijom i/ili nedostatnim praćenjem. To posebno vrijedi za retrospektivne analize uspjeha liječenja (26) .

## **9.2. Infekcija**

Infekcija je najčešća komplikacija i prema nekim autorima javlja se u čak 32% slučajeva . Rizik od infekcije je veći kod fraktura koje imaju komunikaciju između usne šupljine i kosti (otvorene frakture). Drugi potencijalni uzroci uključuju nekrotičnu pulpu, nedovoljno održavanje oralne higijene, prisutnost nekrotičnog tkiva u kosti, pomicanje fragmenata kosti, lošu termičku kontrolu tijekom pripreme kosti, prisutnost zuba unutar frakturne pukotine, pacijentovu dob, upotrebu određenih lijekova i drugi faktori (27). Klinički simptomi infekcije obično uključuju bol, crvenilo, oticanje, stvaranje apscesa, prisutnost fistula, razvoj osteomijelitisa, te rijetko pojavu nekrotizirajućeg fasciitisa (1). Infekcije na kirurškom mjestu su česte komplikacije maksilofacijalne kirurgije (28). Definirane su kao infekcije koje se pojavljuju unutar 30 dana nakon kirurškog zahvata mogu uzrokovati značajne postoperativne komplikacije i čak smrtnost .Povećani rizik od kirurških infekcija na mjestu operacije obično se smatra indikacijom za primjenu antibiotske profilakse (29). Antibiotska profilaksa ima za cilj smanjiti rizik povezan s infekcijama na mjestu kirurškog zahvata i s time povezanu morbiditet i smrtnost. Istovremeno, važno je prepoznati rastuću zabrinutost zbog otpornosti na antibiotike, što predstavlja značajnu prijetnju globalnom javnom zdravstvu. Primjena antibiotske profilakse u slučajevima maksilofacijalnih trauma ovisi o različitim faktorima. To uključuje vrstu prijeloma (otvoren ili zatvoren), planirani tretman (otvorena ili zatvorena redukcija) te lokaciju prijeloma (1).

## 10. DIJAGNOSTIKA

Prilikom uzimanja anamneze, važno je utvrditi vrijeme i način nastanka ozljede, subjektivne simptome koje je bolesnik primijetio nakon ozljede, te informacije o drugim zdravstvenim stanjima, uzimanju lijekova i stanjima koja mogu biti relevantna za dijagnozu i liječenje, kao što su poremećaji zgrušavanja krvi, konzumacija alkohola i slično. Uvijek je potrebno učiniti kompletni fizikalni pregled (1).

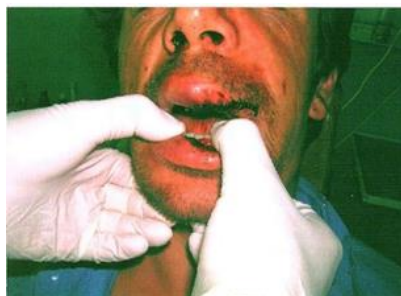Fizički pregled maksilofacijalne regije kod ozlijeđenih osoba obuhvaća sljedeće korake:

- Inspekcija: Provodi se radi identifikacije asimetrije, otoka, hematoma i vidljivih vanjskih ozljeda na glavi, licu i vratu. Osim toga, prilikom inspekcije obratit će se pozornost na prisutnost otvorenih rana, abrazija, laceracija ili bilo kakvih drugih vidljivih ozljeda na mekim tkivima lica i vrata. Važno je detaljno dokumentirati sve očigledne vanjske znakove ozljeda kako bi se pravilno procijenila ozbiljnost ozljeda i odabrao odgovarajući plan liječenja (1,2).
- Palpacija nosnih kostiju i glabele: Ovaj korak pomaže u otkrivanju mogućih prijeloma ili ozljeda nosa i čela. Kirurg će nježno palpirati nosne kosti kako bi provjerio postoje li bilo kakve deformacije, nepravilnosti ili bolna područja. Također će palpirati glabelu, što je područje između obrva, kako bi se utvrdilo postoji li otok, hematomi ili bol. Palpacija ovih područja može pružiti važne informacije o ozbiljnosti ozljede nosa i čela te pomoći u donošenju odluke o daljnjem liječenju (1,2).
- Procjena vida: Ako postoje ozljede lica koje uključuju oči ili područje oko očiju, provodi se procjena vida. To uključuje provjeru vida, očne pokrete, reakciju zjenica na svjetlo i druge parametre koji mogu ukazivati na ozljede očiju ili okolnih struktura. Ako postoji sumnja na ozbiljne ozljede oka, može se provesti detaljniji oftalmološki pregled (1,2).
- Palpacija infraorbitalne i infratemporalne regije: Ovaj dio kliničkog pregleda usmjeren je na provjeru stanja područja ispod očiju (infraorbitalna regija) i područja ispod sljepoočnica (infratemporalna regija). Liječnik će nježno palpirati ova područja kako bi identificirao

moguće deformacije, otok, bol ili bilo kakve nepravilnosti. Ovo je posebno važno ako postoji sumnja na ozljede kostiju lica ili struktura koje se nalaze u tim regijama (1,2).

- Inspekcija ždrijela, nosa i slušnog kanala: Ovaj dio kliničkog pregleda usmjeren je na provjeru stanja ždrijela, nosa i slušnog kanala kako bi se identificirale moguće ozljede ili patološke promjene. Kirurg će koristiti odgovarajuće medicinske instrumente kako bi pažljivo pregledao ove regije (1,2).
- Inspekcija ždrijela: Kirurg će koristiti spatulu ili laringoskop za pregled stražnjeg dijela ždrijela. Ovo je važno za identifikaciju mogućih ozljeda sluznice ždrijela ili prisutnosti krvarenja. Također će provjeriti funkciju gutanja i prisutnost bilo kakvih prepreka ili otežanog disanja (1,2).
- Inspekcija nosa: Kirurg će pregledati nosne prolaze kako bi identificirao moguće prijelome nosnih kostiju, oštećenja sluznice ili prisutnost stranih tijela. Ovo je važno jer ozljede nosa mogu uzrokovati probleme s disanjem i nosnim funkcijama (1,2).
- Inspekcija slušnog kanala: Ako postoji sumnja na ozljede u području uha ili slušnog kanala, liječnik će koristiti otoskop kako bi pregledao unutarnje uho. Ovo pomaže u identifikaciji ozljeda bubnjića ili unutarnjeg uha te provjeri prisutnost krvarenja ili infekcija (1,2).
- Inspekcija usne šupljine:
  - Stanje usne sluznice: Kirurg će provjeriti stanje sluznice usne šupljine kako bi identificirao moguće posjekotine, abrazije, oštećenja sluznice ili prisutnost ulkusa.
  - Stanje zuba: Pregledat će se zubi kako bi se utvrdila moguća oštećenja, prijelomi ili dislokacije zuba.
  - Stanje desni: Pregledat će se desni kako bi se identificirale moguće ozljede, krvarenje ili infekcije.
  - Stanje jezika: Jezik će se pregledati na prisutnost ogrebotina, abrazija ili drugih ozljeda (1,2).

- Inspekcija nepca:
  - Nepce: Provjerit će se stanje nepca kako bi se identificirale moguće ozljede, oštećenja sluznice ili prisutnost abnormalnosti.
  - Stanje tonzila: Tonzile, koje se nalaze na stražnjem dijelu nepca, pregledat će se na moguće promjene, upale ili otekline.
  - Posteriorni dio usne šupljine: Kirurg će provjeriti stražnji dio usne šupljine, uključujući nepce, kako bi identificirao moguće patološke promjene ili ozljede.
  - Palatinalni lukovi: Pregledat će se palatinalni lukovi, koji se protežu prema stranama nepca, kako bi se utvrdilo stanje sluznice i prisutnost oštećenja (1).
  
- Palpacija mobilnosti gornje čeljusti:
  - Pacijent se obično smješta u udoban položaj, a može mu se zatražiti da lagano otvori usta kako bi se bolje pristupilo gornjoj čeljusti.
  - Kirurg palpira gornju čeljust kako bi osjetio pokretljivost.
  - Cilj je identificirati moguće abnormalnosti ili oštećenja u pokretljivosti gornje čeljusti. Na primjer, prekomjerna pokretljivost može ukazivati na ozljede ili nestabilnost zglobova čeljusti.
  - Kirurg će također obratiti pažnju na moguću bol, nelagodu ili škripanje tijekom palpacije, što može pružiti dodatne informacije o stanju gornje čeljusti.
  - Palpacija mobilnosti gornje čeljusti koristi se u dijagnostici različitih stanja, uključujući temporomandibularne poremećaje (TMJ), traume čeljusti te bolesti ili abnormalnosti u kostima čeljusti. To je važan dio oralnog kliničkog pregleda koji može pomoći u postavljanju precizne dijagnoze i usmjeravanju daljnjeg tijeka liječenja (1,2).
  
- Palpacija mobilnosti donje čeljusti: Ovdje se ispituje mobilnost donje čeljusti kako bi se utvrdili mogući prijelomi ili ozljede (21). Ciljevi palpacije donje čeljusti su isti kao i u palpaciji gornje čeljusti. Kirurg mora obratiti pažnju na abnormalnosti, oštećenja, pokretljivost čeljusti, škripanju.

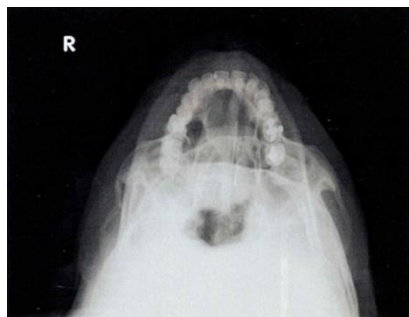


Slika 10.1. Palpacija (1)

Preuzeto s dopuštenjem prof. dr. sc. Ivice Lukšić

Fizički pregled je ključan korak u dijagnosticiranju ozljeda čeljusti i lica te je važno provesti ga pažljivo i temeljito. Postojeći vanjski znakovi ozljeda, kao što su vidljive modrice, otekline ili otvorene rane, mogu pružiti početne naznake ozbiljnosti ozljede i pomoći u usmjeravanju daljnjih dijagnostičkih postupaka. Međutim, treba imati na umu da očigledni vanjski znakovi ne moraju uvijek odražavati stvarni opseg unutarnjih ozljeda (1,2). Palpacija, odnosno dodirivanje ozlijeđenog područja i procjena osjetljivosti na bol, može pružiti dodatne informacije o stanju. Na primjer, bolna reakcija na pritisak ili pokrete može ukazivati na mogući prijelom kosti. Međutim, oteklina koja često prati ozljede može otežati procjenu, pa je važno pažljivo i nježno provesti palpaciju (1). Kod ozljeda donje čeljusti i Le Fort (26) prijeloma gornje čeljusti, promjene u zagrizu ili ograničenje otvaranja usta mogu biti značajni pokazatelji ozbiljnosti ozljede. Ovi znakovi ukazuju na poremećaje u funkciji čeljusti i zahtijevaju posebnu pažnju (1). Kirurg mora biti oprezan i svjestan da se ozljede ne vide samo fizičkim pregledom te mora uputiti pacijenta na daljnju radiološku obradu (26). U slučajevima maksilofacijalne traume, radiološki pregledi igraju ključnu ulogu pružajući neophodne informacije za početnu dijagnozu, planiranje liječenja i praćenje pacijenata koji su pretrpjeli traumu. Ovi pregledi omogućavaju procjenu opsega i prirodu ozljeda te odrede najprikladniji tijek liječenja. Metode trodimenzionalnog snimanja, poput kompjutorske tomografije (CT) i tomografije konusnim snopom (CBCT), igraju ključnu ulogu u dijagnosticiranju fraktura zuba, čeljusti i lica. Ove napredne tehnike omogućuju trodimenzionalni prikaz slika, čime se eliminira preklapanje struktura, posebno u složenim anatomskim područjima srednjeg lica(30). Kada je riječ o dijagnosticiranju fraktura čeljusti i lica, CT se obično smatra preferiranom metodom snimanja, posebno kada pacijenti dolaze u hitnu službu bolnica zbog ozljeda. CT omogućuje detaljnije prikazivanje mekih tkiva u usporedbi s CBCT slikama i često je neophodan

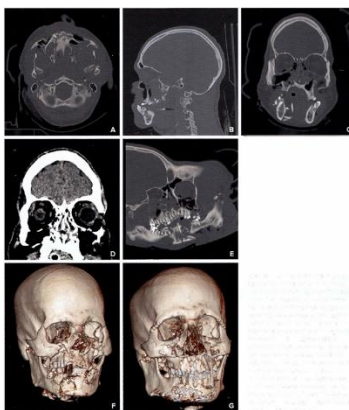
za dijagnozu ozljeda maksilofacijalnog područja, posebno kada su prisutne ozbiljne ozljede mekih tkiva (9,23). Ove napredne dijagnostičke metode omogućuju precizniju i bržu identifikaciju fraktura, što je od ključne važnosti za planiranje odgovarajućeg tretmana i upravljanje ozljedama čeljusti i lica. Osim toga, trodimenzionalno snimanje omogućuje liječnicima bolji uvid u ozbiljnost ozljeda i njihovu lokaciju, što pridonosi boljoj skrbi za pacijente s ovakvim ozljedama (23). Radiološka dijagnostika treba biti usklađena s kliničkom sumnjom na ozljede kako bi se postigla što preciznija dijagnoza i planirao odgovarajući tretman. U slučaju politraumatiziranih bolesnika, multislojni kompjutorska tomografija (MSCT) često se preporučuje jer detaljno obuhvaća maksilofacijalnu regiju i omogućuje pregled cijelog područja. To je posebno važno kada postoji sumnja na ozbiljne ozljede lica (23): U drugim situacijama, posebno ako postoji klinička sumnja na frakture srednjeg lica, MSCT snimke su najbolji izbor za prikazivanje takvih ozljeda. MSCT omogućuje dobivanje detaljnih slika u različitim ravninama (aksijalna, koronalna i sagitalna), što je ključno za razumijevanje prirode i opsega ozljeda maksilofacijalne regije (26). U nekim slučajevima, izrada trodimenzionalnih rekonstrukcija kostiju lica pomoću MSCT-a može pružiti dodatni uvid i bolje razumijevanje ozljeda. To omogućuje kirurzima da precizno planiraju kirurški zahvat i pristup ozljedama (31). Važno je istaknuti da dijagnostički pristup treba biti sveobuhvatan, uz usklađivanje kliničkih podataka s radiološkim nalazima kako bi se postigla najbolja briga za pacijente s ozljedama čeljusti i lica (1,26). Ako se radi o izoliranom prijelomu zigomatskog luka koji je klinički očigledan, tada se za dijagnozu može koristiti aksijalni konvencionalni kraniogram po Gilliesu. Međutim, kada su ozljede kompleksnije i uključuju orbitu, kao što su zigomatski prijelom i prijelomi Le Fort II-III, tada ekscentrični kraniogram (mentoocipitalna projekcija) nije dovoljan. Naime, ovaj tip projekcije ne pruža dovoljno informacija o stanju dna orbite i drugim anatomskim detaljima koji su važni za preciznu dijagnozu i planiranje liječenja takvih ozljeda (1,23).



Slika 10.2. RTG snimka Iuka zigomatične kosti po Gilliesu(prijelom desnog Iuka) (1)

Preuzeto s dopuštenjem prof. dr. sc. Ivice Lukšić

Na slici 10.2. prikazana je RTG snimka Iuka zigomatične kosti po Gilliesu. U slučajevima ozljeda koje uključuju orbitu, posebno ako se sumnja na frakture zigomatskog luka ili prijelome Le Fort II-III, preporučuje se uporaba naprednih dijagnostičkih metoda kao što su kompjutorska tomografija (CT) ili magnetska rezonancija (MR). Ove metode omogućuju detaljan pregled orbite i okolnih struktura te pomažu u preciznoj dijagnozi ozljeda (26).



Slika 10.3. MSCT rekonstrukcija s kominutivnim prijelomom mandibule i srednjeg lica (1)

Preuzeto s dopuštenjem prof. dr. sc. Ivice Lukšić

Na slici 10.3. prikazana je MSCT rekonstrukcija s kominutivnim prijelomom mandibule i srednjeg lica. MSCT rekonstrukcije bolesnika s kominutivnim prijelomom mandibule i srednjeg lica



ozlijeđenog pri padu s velike visine. Bez rekonstrukcija u više ravnina nije moguće uočiti sve linije prijeloma. Na aksijalnoj rekonstrukciji (a) prikazuje se sagitalni prijelom maksile i obostrani prijelom glavice mandibule. Na sagitalnoj rekonstrukciji (b) uočljiv je prijelom pterigoidnog nastavka i stupanj retruzije maksile. Koronalna rekonstrukcija (c) pogodna je za prikaz orbitalnog pomaka, a na mekotkivnom prikazu mogu se analizirati očni mišići i pozicija bulbusa (d). Panoramska rekonstrukcija služi za prikaz zuba i odnosa frakturnih ulomaka (e). Cjelovitu sliku daje 3D rekonstrukcija prije (f) i nakon operacije (g).

# 11. ISTRAŽIVANJE

## 11.1. Cilj rada

Cilj je rada istražiti epidemiologiju prijeloma donje čeljusti i srednjeg lica, odnosno vrste prijeloma, uzroci ozljeda, raspodjela prijeloma obzirom na dobi i spol te identificirati čimbenici rizika. Pacijenta s prijelomima donje čeljusti i svrha ovog istraživanja je analizirati epidemiologiju ozljeda srednjeg lica i donje čeljusti u razdoblju od 01.01.2019. do 01.03.2023. godine.

Postavljena je sljedeća hipoteza istraživanja:

H1. Broj prijeloma u promatranom petogodišnjem periodu je u porastu.

## 11.2. Metode istraživanja

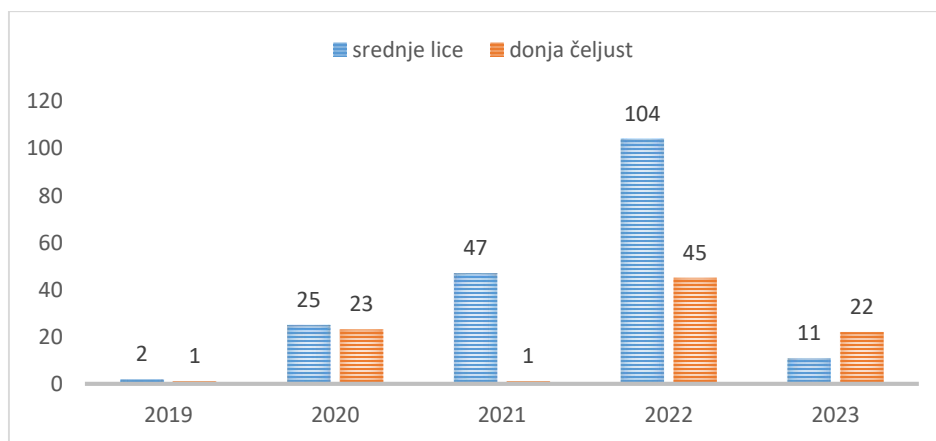
Provedeno je retrospektivna studija temeljena na analizi medicinske dokumentacije. Analizirani su podaci pacijenata hospitaliziranih u KB Dubrava zbog fraktura donje čeljusti i srednjeg lica tijekom , u razdoblju od 1.1.2019. do 1.3.2023. godine. KB Dubrava je referentni centar za liječenje trauma lica u Republici Hrvatskoj. Ova činjenica ukazuje na njihovu specijalizaciju i stručnost u pružanju medicinske skrbi pacijentima s ozljedama donje čeljusti i srednjeg lica. Sve navedene informacije čine temelj ovog istraživanja koje ima za cilj pružiti cjelovit uvid u epidemiologiju fraktura donje čeljusti i srednjeg lica. Podaci koji su prikupljeni tijekom ovog istraživanja obuhvaćaju različite aspekte kako bi se steklo dublje razumijevanje epidemiologije ovih ozljeda. Prije provedbe istraživanja ishodomana je pisana suglasnost Kliničke bolnice Dubrava odnosno, Etičkog Povjerenstva KB Dubrava. Analizirani su spol i dob pacijenata. Ova analiza omogućava razumijevanje kako su frakture donje čeljusti i srednjeg lica raspoređene u različitim dobnim skupinama i među spolovima. To može pomoći identificirati potencijalne uzorke i rizične skupine pacijenata. Istraživanjem su proučeni i uzroci fraktura donje čeljusti i srednjeg lica (prometne nesreće, padove, sportske ozljede, nasilje i druge potencijalne okolnosti koje su dovele do ozljeda). Razumijevanje uzroka ključno je za razvoj preventivnih mjera. U ovom radu za provjeru statističkih hipoteza korišten je hi– kvadrat test. Za obradu podataka korišteni su paketi Microsoft Excel te IBM SPSS Statistics v 26.

## 12. REZULTATI

U promatranom razdoblju (2019. – 2023.) hospitaliziran je 281 pacijent, od toga 215 muškog spola te 66 ženskog spola. Broj evidentiranih prijeloma u promatranom petogodišnjem periodu je u porastu kao što je vidljivo iz Tablice 12.1. te Grafikona 12.1.

	Srednje lice	Donja čeljust
<b>2019</b>	2	1
<b>2020</b>	25	23
<b>2021</b>	47	1
<b>2022</b>	104	45
<b>2023</b>	11	22

Tablica 12.1. Distribucija prijeloma tijekom petogodišnjeg razdoblja



Grafikon 12.1. Incidencija prijeloma srednjeg lica kod 281 pacijenta

P vrijednost dobivena Hi kvadrat testom za broj evidentiranih prijeloma je  $< 0.00001$  ( $< 0,05$ ). To znači da se učestalost prijeloma srednjeg lica i donje čeljusti povećala kroz godine promatranog razdoblja. Time je prva hipoteza istraživanja potvrđena. Ukoliko se promatra vožnja električnim romobilima kao jedna od uzroka ozljede srednjeg lica, vidljivo je u tablici 12.2. da uslijed vožnje električnim romobilima ne nastupa velik broj prijeloma.

	Uzrok	
	El. Romobil	Ostali izvori ozljeda
Srednje lice	3	186
Donja čeljust	1	91

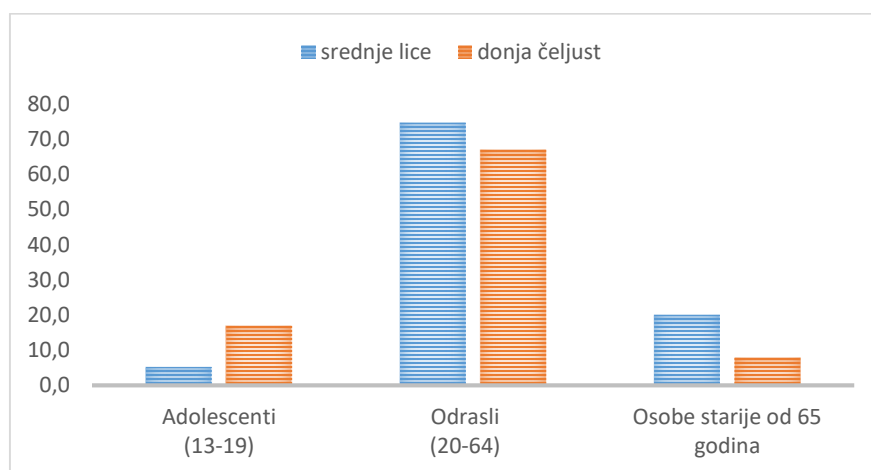
Tablica 12.2. Ozljede srednjeg lica i donje čeljusti uslijed nezgoda prilikom vožnje električnim romobilima

P vrijednost dobivena Hi kvadrat testom iznosi 0,739693. Rezultat nije značajan na razini  $p < 0,05$ .

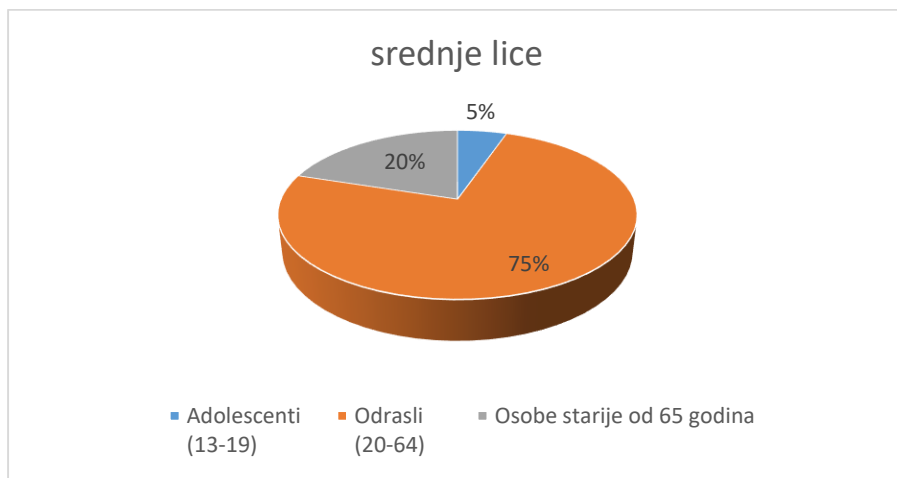
*Distribucija* ozljeda srednjeg lica prema dobi vidljiva je u Tablici 12.3.

	Dob		
	Adolescenti (13-19)	Odrasli (20-64)	Osobe starije od 65 godina
Srednje lice	10	141	38
Donja čeljust	17	67	8

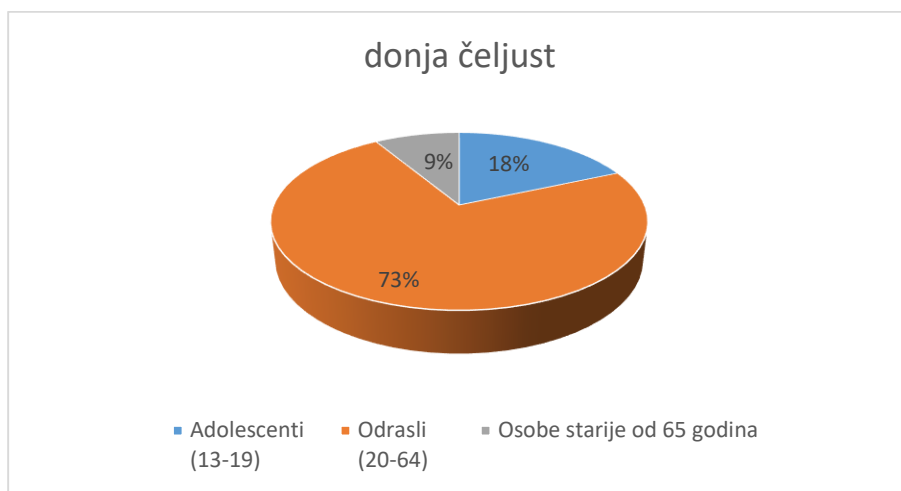
Tablica 12.3. Ozljede srednjeg lica i donje čeljusti prema dobi



Grafikon 12.2. Prikaz ozljeda srednjeg lica i donje čeljusti prema dobi



Grafikon 12.3. Prikaz ozljeda srednjeg lica prema dobi



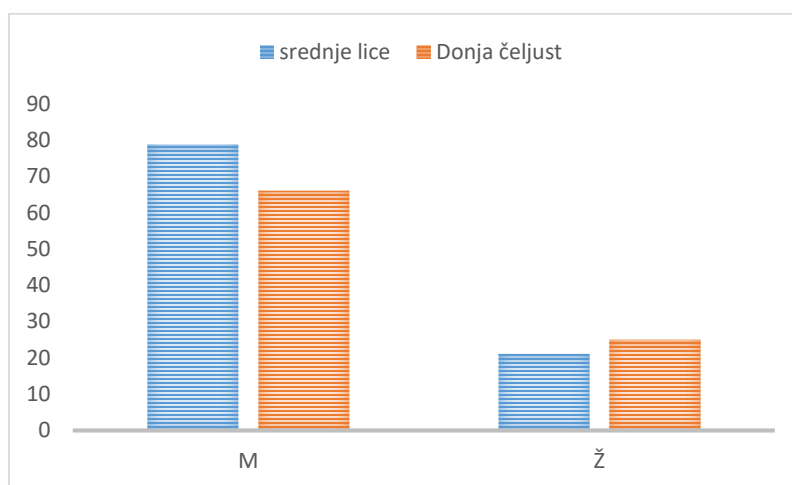
Grafikon 12.4. Prikaz ozljeda donje čeljusti prema dobi

Chi-kvadrat statistika iznosi 16,1471. P vrijednost dobivena Hi kvadrat testom za prevalenciju iznosi 0,000312. Rezultat je značajan na razini  $p < 0,05$ , čime se može zaključiti kako je prevalencija prijeloma srednjeg lica i donje čeljusti korelira s dobi i doseže maksimum u odrasloj populaciji.

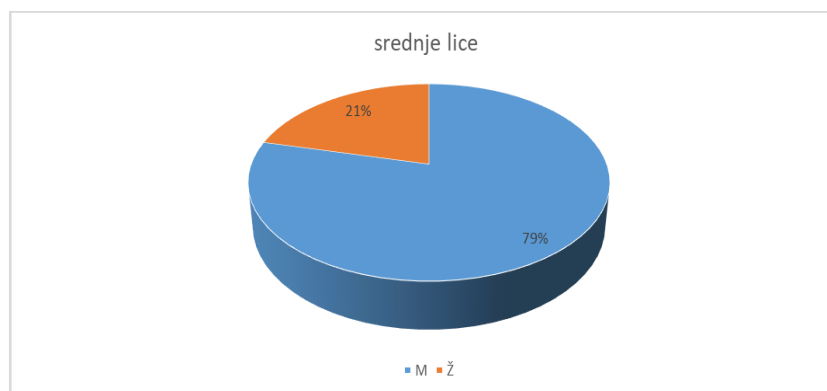
Analiza prijeloma prema spolu, ukazuje da su prijelomi brojniji kod muškaraca.

	Spol	
	M	Ž
Srednje lice	149	40
Donja čeljust	66	26

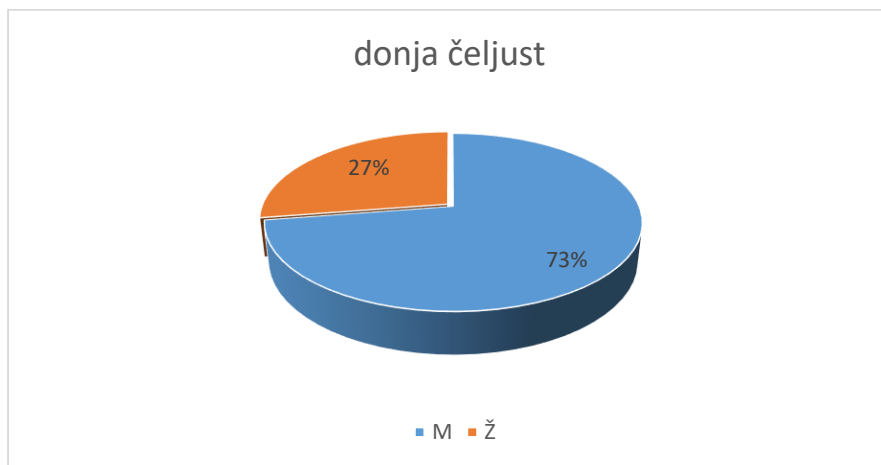
Tablica 12.4. Ozljede srednjeg lica i donje čeljusti prema spolu



Grafikon 12.5. Prikaz ozljeda srednjeg lica i donje čeljusti prema spolu



Grafikon 12.6. Prikaz ozljeda srednjeg lica prema spolu



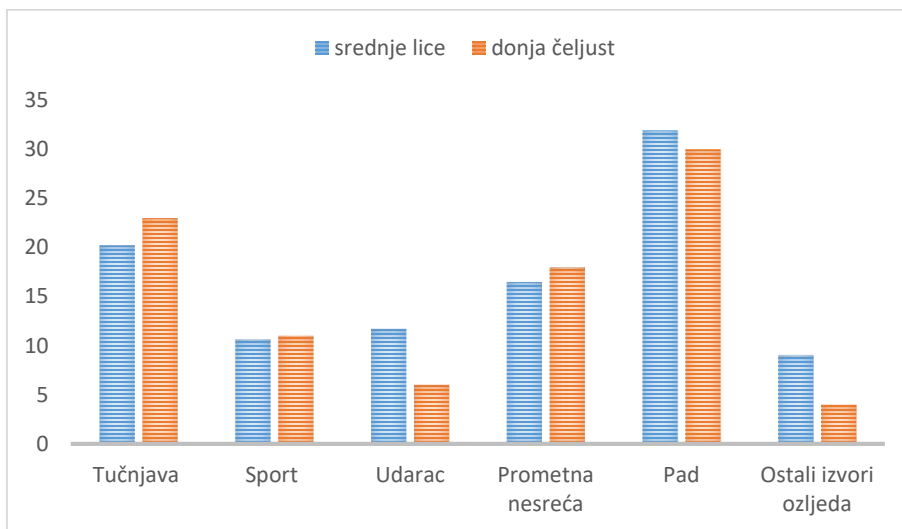
Grafikon 12.7. Prikaz donje čeljusti ozljeda prema spolu

Evidentirani uzorci prijeloma prikazani su u tablici 12.5. Najveći broj prijeloma uzorkovan je padom (90), zatim tučnjavom (61) te potom u prometnim nesrećama (49).

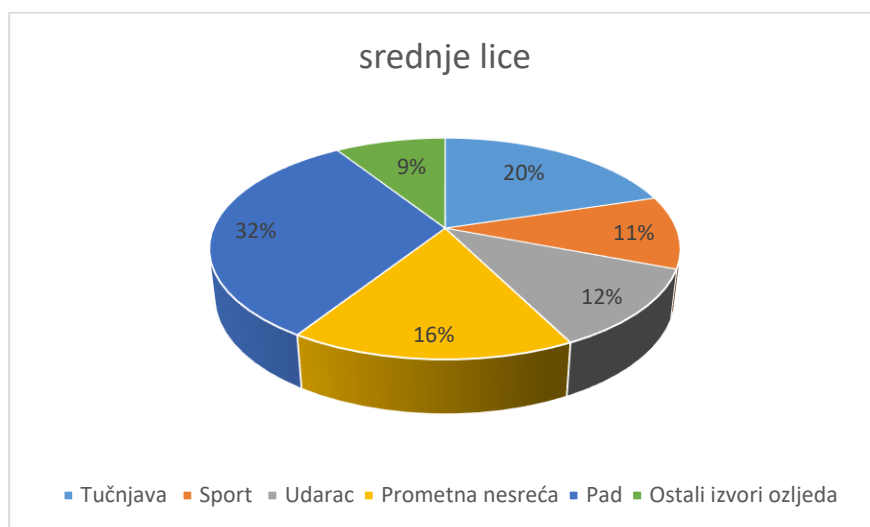
Konačno, sljedeća tablica pokazuje uzroke lomova kosti srednjeg lica:

	Uzrok					
	Tučnjava	Sport	Udarac predmetom	Prometna nesreća	Pad	Ostali izvori ozljeda
	61	31	28	49	90	22
<b>Srednje lice</b>	38	20	22	31	60	18
<b>Donja čeljust</b>	23	11	6	18	30	4

Tablica 12.5. Prikaz uzorka lomova kosti srednjeg lica i donje čeljusti

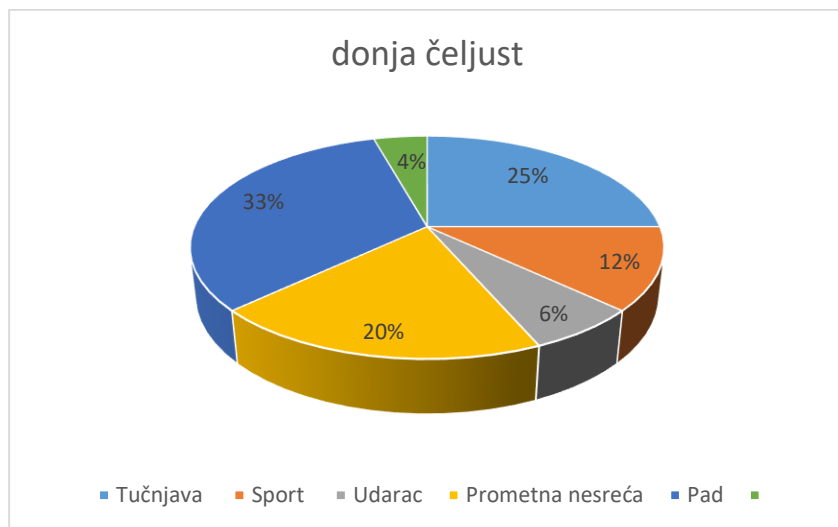


Grafikon 12.8. Prikaz uzorka lomova kosti srednjeg lica i donje čeljusti



Grafikon 12.9. Prikaz uzorka lomova srednjeg lica





Grafikon 12.10. Prikaz uzorka donje čeljusti ozljeda

## 13. RASPRAVA

Iz prethodnih grafikona (grafikon 12.8., 12.9., 12.10.) vidimo da su padovi, fizičke konfrontacije i prometne nesreće glavni uzroci lomova kosti srednjeg lica. Zapaža se da prometne nesreće i padovi imaju najveći udio kao uzroci ozljeda. Također ozljede srednjeg lica tako i ostale ozljede odnose se pretežito na muškarce što je vidljivo iz grafikona 12.5., 12.6. i 12.7. Promatrajući dob ispitanika prema grafikonu 12.2., 12.3. i 12.4. dominantne su ozljede odraslih ispitanika u odnosu na adolescente i osobe starije životne dobi. Iz prethodno predstavljenih možemo izvući zaključak da su najugroženije osobe odrasli muškarci koji stradavaju u prometnim nezgodama, padovima ili tučnjavama.

Donekle slični rezultati dobiveni su u istraživanju „Epidemiologija i uzroci maksilofacijalnih trauma“ (22). Kod kojih je incidencija oralne i maksilofacijalne traume povezana sa spolom, dobi i uzrokom traume. Mladi odrasli bili su najčešća skupina ( $P < 0.05$ ). Pri tome je prometna nesreća glavni uzrok maksilofacijalne ozljede ( $P < 0.5$ ) (22).

U sljedećem istraživanju „Prijelom jagodične kosti“ (11). Tijekom 5 godina prikupljenih podataka, incidencija slučajeva prijeloma zigome postupno se povećavala (11). Od 311 pacijenata, 265 bilo je muškaraca, a 46 žena. Najveća dobna skupina za incidenciju prijeloma zigomatskog luka bila je od 50 do 59 godina (70 pacijenata, 22.5%). Najčešći uzrok bio je ozljeda uslijed pada. Bilo da se dogodi na otvorenom ili u zatvorenom prostoru, prijelomi zigomatskog luka lako se razvijaju kada pacijent izgubi ravnotežu i sudari se s nečim poput umivaonika ili stijene, pri čemu 23.8% ozljeda uslijed pada dogodi se u stanju opijenosti. Drugi najčešći uzrok bio je prometna nesreća (11).

Konačno, u istraživanju „Etiologija, dijagnoza i demografska analiza maksilofacijalnih ozljeda kod starijih osoba“ (8). Analizirane su povezanosti između spola, dobi, lokacije nesreće i ovisnih varijabli maksilofacijalnih trauma na hitnim službama u Brazilu tijekom 10 godina. Rezultati: Od 677 analiziranih osoba, ženski spol bio je dominantan (57.61%), a najčešći rasponi dobi bili su između 60 i 69 godina (40.18%) i između 70 i 79 godina (35.16%). Chi-kvadrat distribucija pokazala je da su muškarci češće imali prijelome (18.47%,  $p = 0.028$ ), dok su žene češće imale kontuzije (21.54%,  $p = 0.028$ ). Što se tiče različitih uzroka trauma, prometne nesreće (17.77%,  $p < 0.001$ ) i agresije (17.42%,  $p < 0.001$ ) bile su češće kod muškaraca, dok su padovi (83.03%,  $p <$

0.001) bili češći kod žena. Glavni uzroci maksilofacijalnih trauma u starijoj populaciji bili su padovi, a glavne dijagnoze bile su prijelomi (8).

Sukladno prethodno navedenim činjenicama predlažu se mjere prevencije koje bi mogle smanjiti incidenciju ozljeda i poboljšati pristup liječenju pacijenata s prijelomima srednjeg lica i donje čeljusti uključuju:

1. Edukacija i svijest javnosti: Informiranje javnosti o rizicima i posljedicama ozljeda srednjeg lica i donje čeljusti te promicanje sigurnih ponašanja i aktivnosti može značajno smanjiti broj ozljeda.
2. Korištenje zaštitne opreme: U sportovima i aktivnostima gdje postoji rizik od ozljeda lica, poput biciklizma, kontaktnih sportova, važno je koristiti odgovarajuću zaštitnu opremu poput kaciga, štitnika za zube i zaštitnih naočala.
3. Prometna sigurnost: Promicanje sigurnih navika u prometu, poput nošenja sigurnosnih pojaseva i korištenja zaštitnih kaciga u vozilima i na biciklima, može smanjiti ozljede uzrokovane prometnim nesrećama.
4. Preventivne mjere kod kuće i na radnom mjestu: Osiguravanje sigurnog okoliša kod kuće i na radnom mjestu, uključujući pravilno održavanje stepenica, uklanjanje potencijalnih opasnosti i promicanje sigurnih radnih praksi, može spriječiti nezgode koje dovode do ozljeda srednjeg lica i donje čeljusti.
5. Praćenje epidemioloških podataka: Kontinuirano praćenje incidencije ozljeda srednjeg lica i donje čeljusti može pomoći u identifikaciji trendova i prioritetima prevencije te omogućiti bolje usmjerenje resursa.
6. Brza i odgovarajuća prva pomoć: Osobe trebaju biti educirane o pružanju odgovarajuće prve pomoći pri ozljedama srednjeg lica i donje čeljusti kako bi se smanjila ozbiljnost ozljeda i komplikacija.
7. Kontinuirano usavršavanje medicinskog osoblja: Zdravstveni radnici trebaju redovito ažurirati svoje vještine i znanje o liječenju ozljeda srednjeg lica i donje čeljusti kako bi pružili najbolju skrb pacijentima.

Ove mjere prevencije mogu znatno doprinijeti smanjenju incidencije ozljeda i poboljšanju pristupa liječenju pacijenata s prijelomima srednjeg lica i donje čeljusti, čime se osigurava sigurnija okolina za sve.

## 14. ZAKLJUČAK

Analizom medicinske dokumentacije u razdoblja od 2019. do 2023. godine otkriveno je da se broj prijeloma srednjeg lica povećao tijekom tog petogodišnjeg razdoblja. Rezultati ukazuju da su ozljede srednjeg lica bile brojne i u vrijeme pandemijskih uvjeta te da je potrebno i dalje obratiti pažnju na prevenciju takvih ozljeda. Što se tiče ozljeda srednjeg lica uslijed nezgoda s električnim romobilima, podaci ukazuju da takve ozljede značajno ne uzrokuju promjene. Također, istraživanje je otkrilo da brojnost prijeloma srednjeg lica ima jasnu povezanost s dobi pacijenata, dosežući najvišu stopu u odrasloj populaciji. Osim toga, muškarci su pokazali veću sklonost ovim ozljedama u usporedbi s ženama, što ukazuje na potrebu za specifičnim preventivnim strategijama usmjerenim prema muškoj populaciji. Što se tiče uzroka prijeloma kosti srednjeg lica, padovi, fizičke konfrontacije (tučnjave) i prometne nesreće identificirani su kao glavni uzroci. Ovi zaključci naglašavaju važnost preventivnih mjera koje se fokusiraju na sprječavanje padova, smanjenje fizičkih konfrontacija i poboljšanje sigurnosti u prometu kako bi se smanjila incidencija ozljeda srednjeg lica. Sveukupno, ovi zaključci pružaju važne informacije o učestalosti, uzrocima i faktorima rizika za prijelome kosti srednjeg lica. Ova istraživanja mogu poslužiti kao temelj za daljnje istraživanje i razvoj preventivnih mjera s ciljem smanjenja incidencije ozljeda srednjeg lica te poboljšanja sigurnosti i zdravlja populacije.

## 15. POPIS LITERATURE

1. I. Lukšići suradnici: Maksilofacijalna kirurgija. Medicinska biblioteka , Zagreb, 2019. str 127-155.
2. N. Aljinović Ratković : Maksilofacijalna traumatologija. Klinička Bolnica Dubrava Zagreb, 2003.str 7-8, 13-19, 27-31.
3. Jean-Baptiste Marc Bourgery; Atlas of human anatomy and surgery book
4. Jelena Krmpotić-Nemanić , Ana Marušić ANATOMIJA ČOVJEKA. Medicinska naklada, Zagreb 2007
5. Gahhos F, Ariyan S. Facial fractures: Hippocratic management. Head Neck [Internet]. 1984 Jul [cited 2023 Oct 17];6(6):1007–13. Preuzeto sa: <https://onlinelibrary.wiley.com/doi/10.1002/hed.2890060605>
6. Kaul RP, Sagar S, Singhal M, Kumar A, Jaipuria J, Misra M. Burden of Maxillofacial Trauma at Level 1 Trauma Center. Craniomaxillofac Trauma Reconstr [Internet]. 2014 Jun [cited 2023 Oct 17];7(2):126–30. Preuzeto sa: <https://www.ncbi.nlm.nih.gov/pmc/articles/PMC4078188/>
7. Dds BEZ. Complications of Mandibular Fractures.
8. Possebon APDR, Granke G, Faot F, Pinto LDR, Leite FRM, Torriani MA. Etiology, diagnosis, and demographic analysis of maxillofacial trauma in elderly persons: A 10-year investigation. Journal of Cranio-Maxillofacial Surgery [Internet]. 2017 Dec [cited 2023 Oct 17];45(12):1921–6. Preuzeto sa: <https://linkinghub.elsevier.com/retrieve/pii/S1010518217303025>
9. Brajdić D, Virag M, Uglešić V, Aljinović-Ratković N, Zajc I, Macan D. Evaluation of sensitivity of teeth after mandibular fractures. International Journal of Oral and Maxillofacial Surgery [Internet]. 2011 Mar [cited 2023 Oct 17];40(3):266–70. Preuzeto sa: <https://linkinghub.elsevier.com/retrieve/pii/S090150271000514X>

10. Chu YY, Yang JR, Pek CH, Liao HT. Application of real-time surgical navigation for zygomatic fracture reduction and fixation. *Journal of Plastic, Reconstructive & Aesthetic Surgery* [Internet]. 2022 Jan [cited 2023 Oct 17];75(1):424–32. Preuzeto sa: <https://linkinghub.elsevier.com/retrieve/pii/S1748681521003119>
11. Kim J, Kim S, Chung S, Chung YK. Zygomatic Arch Fracture: A New Classification and Treatment Algorithm With Epidemiologic Analysis. *Journal of Craniofacial Surgery* [Internet]. 2014 Jul [cited 2023 Oct 17];25(4):1389–92. Preuzeto sa: <http://journals.lww.com/00001665-201407000-00062>
12. 14. Elena Ocelić, Zainteresiranosti studenata za odabir poduzetničke karijere, Diplomski rad, Osijek 2021;
13. Kaul RP, Sagar S, Singhal M, Kumar A, Jaipuria J, Misra M. Burden of Maxillofacial Trauma at Level 1 Trauma Center. *Craniofacial Trauma Reconstr* [Internet]. 2014 Jun [cited 2023 Oct 17];7(2):126–30. Preuzeto sa: <https://www.ncbi.nlm.nih.gov/pmc/articles/PMC4078188/>
14. Zeng C, Fan C, Liu J, Xiao Q, Zhu Y, Song X, et al. Gradual oculomotor training in blow-out orbital fracture reconstruction recovery. *J Int Med Res* [Internet]. 2020 Apr 1 [cited 2023 Oct 17];48(4):0300060519893846. Preuzeto sa: <https://doi.org/10.1177/0300060519893846>
15. Ramponi DR, Astorino T, Bessetti-Barrett CR. Orbital Floor Fractures. *Advanced Emergency Nursing Journal* [Internet]. 2017 Oct [cited 2023 Oct 17];39(4):240–7. Preuzeto sa: <https://journals.lww.com/01261775-201710000-00003>
16. Zweig BE. Complications of Mandibular Fractures. *Atlas of the Oral and Maxillofacial Surgery Clinics* [Internet]. 2009 Mar [cited 2023 Oct 17];17(1):93–101. Preuzeto sa: <https://linkinghub.elsevier.com/retrieve/pii/S1061331508000607>
17. Walton RL. Maxillofacial Trauma.
18. Mehta N, Butala P, Bernstein MP. The Imaging of Maxillofacial Trauma and its Pertinence to Surgical Intervention. *Radiologic Clinics of North America* [Internet]. 2012 Jan [cited 2023 Oct 17];50(1):43–57. Preuzeto sa: <https://linkinghub.elsevier.com/retrieve/pii/S0033838911001539>

19. McRae M, Frodel J. Midface Fractures. *Facial Plast Surg* [Internet]. 2000 [cited 2023 Oct 17];16(02):107–14. Preuzeto sa: <http://www.thieme-connect.de/DOI/DOI?10.1055/s-2000-12572>
  
20. Alotaibi NM, Mumtaz M. MANDIBLE ANGLE FRACTURES - EFFECT OF TREATMENT ON OCCLUSAL STABILITY AND SOFT TISSUE. 2021;
  
21. Vasconez HC, Buseman JL, Cunningham LL. Management of Facial Soft Tissue Injuries in Children: *Journal of Craniofacial Surgery* [Internet]. 2011 Jul [cited 2023 Oct 17];22(4):1320–6. Preuzeto sa: <http://journals.lww.com/00001665-201107000-00032>
  
22. Wusiman P, Maimaitituexun B, Guli, Saimaiti A, Moming A. Epidemiology and Pattern of Oral and Maxillofacial Trauma. *Journal of Craniofacial Surgery* [Internet]. 2020 Jul [cited 2023 Oct 17];31(5):e517–20. Preuzeto sa: <https://journals.lww.com/10.1097/SCS.00000000000006719>
  
23. Ausband JR. Blow-Out Fracture of the Orbit: *Southern Medical Journal* [Internet]. 1963 Sep [cited 2023 Oct 17];56(9):944–8. Preuzeto sa: <http://content.wkhealth.com/linkback/openurl?sid=WKPTLP:landingpage&an=00007611-196309000-00003>
  
24. Munante-Cardenas JL, Facchina Nunes PH, Passeri LA. Etiology, Treatment, and Complications of Mandibular Fractures. *Journal of Craniofacial Surgery* [Internet]. 2015 May [cited 2023 Oct 17];26(3):611–5. Preuzeto sa: <https://journals.lww.com/00001665-201505000-00004>
  
25. 6. Beke Ivan , Prijelomi donje čeljusti, diplomski radi, Zagreb 2015;
  
26. Lanzi GL. Facial Injuries in Sports, Soft Tissue Injuries (Abrasions, Contusions, Lacerations). *Clinics in Sports Medicine* [Internet]. 2017 Apr [cited 2023 Oct 17];36(2):287–98. Preuzeto sa: <https://linkinghub.elsevier.com/retrieve/pii/S0278591916301168>
  
27. Forrester JD, Wolff CJ, Choi J, Colling KP, Huston JM. Surgical Infection Society Guidelines for Antibiotic Use in Patients with Traumatic Facial Fractures. *Surgical Infections* [Internet].



2021 Apr 1 [cited 2023 Oct 17];22(3):274–82. Preuzeto sa:  
<https://www.liebertpub.com/doi/10.1089/sur.2020.107>

28. Milic T, Raidoo P, Gebauer D. Antibiotic prophylaxis in oral and maxillofacial surgery: a systematic review. *British Journal of Oral and Maxillofacial Surgery* [Internet]. 2021 Jul [cited 2023 Oct 17];59(6):633–42. Preuzeto sa:  
<https://linkinghub.elsevier.com/retrieve/pii/S0266435620305453>
29. Ye MJ, Sharma D, Campiti VJ, Rubel KE, Burgin SJ, Illing EA, et al. Aerosol and droplet generation from mandible and midface fixation: Surgical risk in the pandemic era. *American Journal of Otolaryngology* [Internet]. 2021 Jan 1 [cited 2023 Oct 17];42(1):102829. Preuzeto sa: <https://www.sciencedirect.com/science/article/pii/S0196070920305238>
30. Schuknecht B, Graetz K. Radiologic assessment of maxillofacial, mandibular, and skull base trauma. *Eur Radiol* [Internet]. 2005 Mar [cited 2023 Oct 17];15(3):560–8. Preuzeto sa: <http://link.springer.com/10.1007/s00330-004-2631-7>
31. . Lerotić Toni , Analiza epidemioloških osobitosti maksilofacijalnih ozljeda u petogodišnjem razdoblju od 2013. do 2017. godine, Split;
32. Nisha Mehta, MDa, Parag Butala, MDb, Mark P. Bernstein, MDa,\* , The Imaging of Maxillofacial Trauma and its Pertinence to Surgical Intervention; New york, 2012.
33. Rukopis monografija, KB Dubrava, Zagreb, 2021.
34. Walton RL.: Maxillofacial Trauma, San Francisco General Hospital, 1982.
35. Yasaman Mohadjer, MD\*, Morris E. Hartstein, MD:Endoscopic Orbital Fracture Repair ,Department of Ophthalmology, Saint Louis University School of Medicine,2006.
36. Ulkem Aydin1 · Ozlem Gormez2 · Derya Yildirim2, Cone-beam computed tomography imaging of dentoalveola and mandibular fractures, Singapore, 2019.

## 16. POPIS SLIKA

Slika 2.4. 2. Shematski prikaz funkcije mišića mandibule (1)**Pogreška! Knjižna oznaka nije definirana.**

Slika 3.1.1. Ilustracija Hipokratovog zavoja(1) ..... **Pogreška! Knjižna oznaka nije definirana.**

Slika 6.2.1. Shematski prikaz dijela kostiju lica tipičnih prijeloma viscerokranija(1).....**Pogreška! Knjižna oznaka nije definirana.**

Slika 6.2.2. Prijelom tipa Le Fort (1) ..... **Pogreška! Knjižna oznaka nije definirana.**

Slika 6.3.1. Prijelom zigomatične kosti (1)..... **Pogreška! Knjižna oznaka nije definirana.**

Slika 6.3.2. Transkutana i transtemporalna repozicija zigomatične kosti (1)**Pogreška! Knjižna oznaka nije definirana.**

Slika 6.4.1. Prijelom s gubitkom većine zidoba orbite te dijelom ekih tkiva (1)**Pogreška! Knjižna oznaka nije definirana.**

Slika 6.4.2. Pristup kod Le Fort frakture i ostalih prijeloma (1)**Pogreška! Knjižna oznaka nije definirana.**

Slika 6.5.1. IMF guicama (1) ..... **Pogreška! Knjižna oznaka nije definirana.**

Slika 6.6.1. Način intermakilarne fiksacij (1) ..... **Pogreška! Knjižna oznaka nije definirana.**

Slika 6.6.2. Intraoralna osteosinteza mini pločicama (1).....30

Slika 7.1.1. Pedijatrijske ozljede lica (1).....34

Slika 10.1. Palpacija (1).....43

Slika 10.2. RTG snimka Iuka zigomtične kosti po Gillersu (prijelo desnog Iuka)(1).....45

Slika 10.3. MSCT rekonstrukcija s kominuitvnm prijelomom mandibule i srednjeg lica (1).....45



## 17. POPIS TABLICA

Tablica 12.1. Distribucija prijeloma tijekom petogodišnjeg razdoblja .....	46
Tablica 12.2. Ozljede srednjeg lica uslijed nezgoda prilikom vožnje električnim romobilima .....	47
Tablica 12.3. Ozljede srednjeg lica i ostale ozljede prema dobi	<b>Pogreška! Knjižna oznaka nije definirana.</b>
Tablica 12.4. Ozljede srednjeg lica i ostale ozljede prema spolu.....	49
Tablica 12.5. Prikaz uzorka lomova kosti srednjeg lica i ostale ozljede	<b>Pogreška! Knjižna oznaka nije definirana.</b>

## 18. POPIS GRAFIKONA

Grafikon 12.1. Incidencija prijeloma srednjeg lica kod 281 pacijenta.....	46
Grafikon 12.2. Prikaz ozljeda srednjeg lica i ostalih ozljeda prema dobi .....	47
Grafikon 12.3. Prikaz srednjeg lica prema dobi .....	48
Grafikon 12.4. Prikaz ostalih ozljeda prema dobi .....	48
Grafikon 12.5. Prikaz ozljeda srednjeg lica i ostale ozljede prema spolu.....	49
Grafikon 12. 6. Prikaz ozljeda srednjeg lica prema spolu.....	49
Grafikon 12.7. Prikaz ostalih ozljeda prema spolu .....	50
Grafikon 12.8. Prikaz uzorka lomova kosti srednjeg lica i ostale ozljede .....	514
Grafikon 12.9. Prikaz uzorka lomova srednjeg lica .....	51
Grafikon 12.10. Prikaz uzorka ostalih ozljeda .....	52

## 19. PRILOZI

### 19.1. Prilog A- Potvrda etičkog povjerenstva KB Dubrava

---



Klinička bolnica Dubrava  
Etičko povjerenstvo  
Avenija Gojka Šuška 6  
10000 Zagreb  
Telefon: (01) 290 2726  
E-mail: povjerenstvo.eticko@kbd.hr

Broj odobrenja:  
**2023/1602-03**

**ETIČKO POVJERENSTVO**  
U Zagrebu, 16. veljače 2023.

**PREDMET:** Zamolba za odobrenje znanstvenog istraživanja pod naslovom:  
„Epidemiologija prijeloma donje čeljusti i srednjeg lica“

**Voditelj istraživanja:** Barbara Raković, bacc. med. techn.

Barbara Raković, bacc. med. techn., podnijela je Etičkom povjerenstvu KB Dubrava zamolbu za odobrenje provođenja znanstvenog istraživanja pod naslovom „Epidemiologija prijeloma donje čeljusti i srednjeg lica“.

Na sjednici održanoj 16. veljače 2023. godine, Etičko povjerenstvo u sastavu: dr. sc. Marko Lucijanić, dr. med. – predsjednik, doc. dr. sc. Ines Lazibat, dr. med. - član, dr. sc. Željko Bočina, dr. med. – član, Željka Bilušić Perić, mag. iur. – član, dr. sc. Luka Štilinović – član, Marija Vidak – zapisničar, **ODOBRILO JE** da se navedeno istraživanje provodi u KB Dubrava.

**ZA EP KB DUBRAVA**  
**dr. sc. Marko Lucijanić, dr. med.**  
**PREDSJEDNIK**

*Lucijanić*



## 19.2. Prilog B- Izjava o autorstvu

|  
HARON  
ALIBRAJNO

Sveučilište  
Sjever

+  
SVEUČILIŠTE  
SIEVER  
|

IZJAVA O AUTORSTVU  
I  
SUGLASNOST ZA JAVNU OBJAVU

Završni/diplomski rad isključivo je autorsko djelo studenta koji je isti izradio te student odgovara za istinitost, izvornost i ispravnost teksta rada. U radu se ne smiju koristiti dijelovi tuđih radova (knjiga, članaka, doktorskih disertacija, magistarskih radova, izvora s interneta, i drugih izvora) bez navođenja izvora i autora navedenih radova. Svi dijelovi tuđih radova moraju biti pravilno navedeni i citirani. Dijelovi tuđih radova koji nisu pravilno citirani, smatraju se plagijatom, odnosno nezakonitim prisvajanjem tuđeg znanstvenog ili stručnoga rada. Sukladno navedenom studenti su dužni potpisati izjavu o autorstvu rada.

Ja, Barbara Rahović (ime i prezime) pod punom moralnom, materijalnom i kaznenom odgovornošću, izjavljujem da sam isključivi autor/ica završnog/diplomskog (obrisati nepotrebno) rada pod naslovom Epidemiološka Priloga koje čine i (upisati naslov) te da u navedenom radu nisu na nedozvoljeni način (bez pravilnog citiranja) korišteni dijelovi tuđih radova.

Student/ica:  
(upisati ime i prezime)  
Barbara B.  
(vlastoručni potpis)

Sukladno Zakonu o znanstvenoj djelatnosti i visokom obrazovanju završne/diplomske radove sveučilišta su dužna trajno objaviti na javnoj internetskoj bazi sveučilišne knjižnice u sastavu sveučilišta te kopirati u javnu internetsku bazu završnih/diplomskih radova Nacionalne i sveučilišne knjižnice. Završni radovi istovrsnih umjetničkih studija koji se realiziraju kroz umjetnička ostvarenja objavljuju se na odgovarajući način.

Ja, Barbara Rahović (ime i prezime) neopozivo izjavljujem da sam suglasan/na s javnom objavom završnog/diplomskog (obrisati nepotrebno) rada pod naslovom Epidemiološke priloge koje čine i (upisati naslov) čiji sam autor/ica. i srednjeg lica

Student/ica:  
(upisati ime i prezime)  
Barbara B.  
(vlastoručni potpis)