

Uloga medicinske sestre kod zbrinjavanja pacijenta s port kateterom

Baćar, Alen

Master's thesis / Diplomski rad

2023

Degree Grantor / Ustanova koja je dodijelila akademski / stručni stupanj: **University North / Sveučilište Sjever**

Permanent link / Trajna poveznica: <https://um.nsk.hr/um:nbn:hr:122:754693>

Rights / Prava: [In copyright](#) / [Zaštićeno autorskim pravom.](#)

Download date / Datum preuzimanja: **2025-03-14**

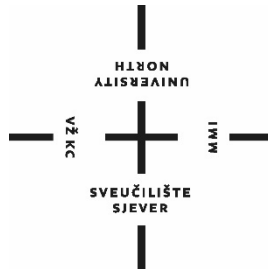


Repository / Repozitorij:

[University North Digital Repository](#)



**SVEUČILIŠTE SJEVER
SVEUČILIŠNI CENTAR VARAŽDIN**



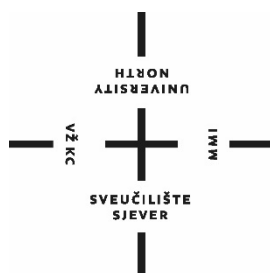
DIPLOMSKI RAD br.268/SSD/2023

**Uloga medicinske sestre kod zbrinjavanja
pacijenta s port kateterom**

Alen Baćar

Varaždin, rujan 2023.

SVEUČILIŠTE SJEVER
SVEUČILIŠNI CENTAR VARAŽDIN
DIPLOMSKI SVEUČILIŠNI STUDIJ SESTRINSTVO –
MENADŽMENT U SESTRINSTVU



DIPLOMSKI RAD br. 268/SSD/2023

**Uloga medicinske sestre kod zbrinjavanja
pacijenta s port kateterom**

Student:

Alen Baćar, 1003133539

Mentor:

doc. dr. sc. Ivana Živoder

Varaždin, rujan 2023.

Prijava diplomskog rada

Definiranje teme diplomskog rada i povjerenstva

| | | | |
|-----------------------------|---|--------------|---------------------------------------|
| ODJEL | Odjel za sestrinstvo | | |
| STUDIJ | diplomski sveučilišni studij Sestrinstvo – menadžment u sestrinstvu | | |
| PRISTUPNIK | Alen Bačar | MATIČNI BROJ | 1003133539 |
| DATUM | 04.07.2023. | KOLEGIJ | Prava i obaveze u zdravstvenoj struci |
| NASLOV RADA | Uloga medicinske sestre kod zbrinjavanja pacijenta s port kateterom | | |
| NASLOV RADA NA ENGL. JEZIKU | The role of the nurse in the care of patients with a port catheter | | |
| MENTOR | dr.sc. Ivana Živoder | ZVANJE | docent |
| ČLANOVI POVJERENSTVA | 1. izv.prof.dr.sc. Marijana Neuberg, predsjednik | | |
| | 2. doc.dr.sc. Ivana Živoder, mentor | | |
| | 3. izv.prof.dr.sc. Rosana Ribič, član | | |
| | 4. izv.prof.dr.sc. Tomislav Meštrović, zamjenski član | | |
| | 5. _____ | | |

Zadatak diplomskog rada

| | |
|------|---|
| BROJ | 268/SSD/2023 |
| OPIS | <p>Potpuno implantabilni venski port kateter je potpuno zatvoreni intravenski infuzijski sustav koji ostaje u ljudskom tijelu dulje vrijeme. Koristi se za infuziju jakih nadražujućih ili hiperosmotskih lijekova, nutritivnu potporu, transfuziju krvi i uzorkovanje krvi. Centralni venski kateteri i implantabilni sustavi venskih priključaka postali su široko korišteni i olakšali su problem vaskularnog pristupa. Danas ovi uređaji omogućuju jednostavan vaskularni pristup za isporuku kemoterapije, tekućina, lijekova, krvnih proizvoda i otopina za parenteralnu prehranu. Implantabilni venski port kateter najčešće se koristi kod onkoloških pacijenata. Port kateter ugrađuju se kirurški u općoj anesteziji ili ga ugrađuje interventni radiolog uz intravenoznu sedaciju. Često se uređaj umetne u venu subklaviju, što znači da se nalazi na prednjoj strani prsa. Port kateter se uklanja kada je dugotrajno liječenje završeno. Ova vrsta katetera najčešće se koristi kod onkoloških pacijenata zbog čega onkološke sestre moraju imati znanja i vještine potrebne za upravljanje port- kateterom. Važno je da medicinske sestre koje provode terapiju putem port katetera budu educirane za njihovu ispravnu primjenu i kod djece i odrasle osobe. Rukovanje port kateterom je sestrinska intervencija koja zahtijeva specifične vještine i znanje kako bi se izbjegli neželjeni događaji i komplikacije. Medicinske sestre moraju biti svjesne mnogih aspekata njega, održavanja toaleta i mogućih komplikacija koje se mogu javiti. Cilj ovog rada je prikazati sestrinske aspekte skrbi za bolesnika sa trainim port kateterom.</p> |

ZADATAK URUČEN

06.07.2023.

POTPIS MENTORA

SVUČILIŠTE
SJEVER

Predgovor

Zahvaljujem se svojoj mentorici, doc. dr. sc. Ivani Živoder, koja je bila uz mene tijekom pisanja rada, te me usmjeravala i davala mi smjernice kako što bolje napisati diplomski rad.

Zahvaljujem se kolegicama i kolegama na poslu koji su me podržavali i pokrivali moj dio rada kada bih radi predavanja ili ispita izostajao sa radnog mjesta.

Zahvala mojoj obitelji koja je svojom potporom i čuvanjem djeteta doprinjela u ostvarivanju ovog uspjeha

Maloj svojoj kćerkici Kiarici zahvaljujem što je trpila mamino i tatino školovanje, i bez puno plakanja ostajala na čuvanju. Od sada će tata biti više na raspolaganju svom malom anđelu.

Na kraju najviše zahvala na završavanju ovog školovanja bih posvetio svojoj supruzi koja je doslovno bila uz mene na svakom predavanju, te me bodrila i poticala da ovo školovanje bude lakše i brže prođe. Još jednom jedno veliko, Hvala!

Sažetak

Potpuno implantabilni venski port kateter predstavlja potpuno zatvoreni intravenski infuzijski sustav namijenjen dugotrajnoj uporabi unutar ljudskog organizma. Ovaj sofisticirani medicinski uređaj primarno se koristi za aplikaciju visoko nadražujućih ili hiperosmotskih lijekova, pružanje nutritivne podrške, provođenje transfuzije krvi te za uzimanje uzoraka krvi. Centralni venski kateteri i implantabilni sustavi venskih priključaka postali su izuzetno rasprostranjeni, olakšavajući značajno pristup vaskularnom sustavu. U današnjem medicinskom kontekstu, ovi napredni uređaji omogućuju neometan pristup krvožilnom sustavu za isporuku različitih terapija, uključujući kemoterapiju, intravenske tekućine, farmakološke pripravke, krvne proizvode i parenteralne otopine za potporu prehrani.

Implantabilni venski port kateter najčešće se primjenjuje kod pacijenata oboljelih od malignih bolesti što ga čini ključnim elementom u njihovoj terapiji. Ugradnja ovog katetera obavlja se kirurški pod općom anestezijom ili intervencijskim radiološkim postupkom uz lokalnu anesteziju. Često se uređaj pozicionira u venu subklaviju, smještenu na prednjem dijelu prsa. Važno je napomenuti da se implantabilni venski port kateter uklanja nakon završetka dugotrajne terapije ili kada više ne ispunjava svoju funkciju.

S obzirom na čestu primjenu kod onkoloških pacijenata, očekuje se da medicinske sestre budu educirane i kompetentne u upravljanju implantabilnim venskim port kateterom. Edukacija medicinskih sestara/tehničara o ispravnoj primjeni ovog uređaja ključna je kako za pedijatrijske tako i za odrasle pacijente. Rukovanje implantabilnim venskim port kateterom zahtijeva specifične vještine i znanje kako bi se spriječili neželjeni događaji i komplikacije. Medicinske sestre/tehničari moraju biti potpuno upućene u sve aspekte skrbi, održavanja higijene i prepoznavanja potencijalnih komplikacija koje se mogu pojaviti.

Cilj ovog rada jest istaknuti ključne sestrinske aspekte skrbi vezane uz pacijente koji koriste implantabilni venski port kateter. Ova tema ima iznimno veliku važnost u kontekstu pružanja optimalne zdravstvene skrbi i terapije oboljelima od malignih bolesti.

Ključne riječi: port kateter, medicinska sestra, sestrinska skrb, edukacija

Summary

The fully implantable venous port catheter is a completely closed intravenous infusion system, intended for long-term use inside the human body. This sophisticated medical device is primarily used to administer highly irritating or hyperosmotic drugs, provide nutritional support, conduct blood transfusions, and take blood samples. Central venous catheters and implantable venous access systems have become extremely widespread, greatly facilitating access to the vascular system. In today's medical context, these advanced devices allow unobstructed access to the circulatory system to deliver a variety of therapies, including chemotherapy, intravenous fluids, pharmacologic agents, blood products, and parenteral nutritional support solutions.

The implantable venous port catheter is most often used in patients suffering from malignant diseases, which makes it a key element in their therapy. The installation of this catheter is performed surgically under general anesthesia or an interventional radiological procedure with local anesthesia. Often the device is positioned in the subclavian vein, located on the front of the chest. It is important to note that the implantable venous port catheter is removed after the end of long-term therapy or when it no longer fulfills its function.

Given its frequent use in oncology patients, nurses are expected to be trained and competent in the management of an implantable venous port catheter. Education of nurses on the correct use of this device is essential for both pediatric and adult patients. Handling an implantable venous port catheter requires specific skills and knowledge to prevent adverse events and complications. Nurses must be fully versed in all aspects of care, hygiene maintenance and recognition of potential complications that may arise.

The aim of this paper is to highlight key nursing aspects of care related to patients using an implantable venous port catheter. This topic is extremely important in the context of providing optimal health care and therapy to patients with malignant diseases.

Keywords: port catheter, nurse, nursing care, education

Popis korištenih kratica

| | |
|--------------|---|
| TIVAP | Totally implanted central venous port (potpuno implantabilni venski pristupni port) |
| SVC | Superior vena cava (gornja šuplja vena) |
| CVK | Centralni venski kateter |
| HAI | Hepatična arterijska infuzija |
| UZV | Ultrazvuk |
| CT | Kompjuterizirana tomografija |
| MRI | Magnetska rezonanca |

Sadržaj

| | |
|--|----|
| 1. Uvod..... | 1 |
| 2. Anatomija krvožilnog sustava..... | 3 |
| 3. Primjena port katetera | 6 |
| 3.1. Izgled port katetera | 8 |
| 4. Povijest port katetera..... | 13 |
| 5. Implantacija port katetera | 19 |
| 5.1. Implantacija port katetera kirurškom tehnikom..... | 20 |
| 5.2. Izravna punkcija na temelju anatomskih orijentira..... | 22 |
| 5.3. Ultrazvučno vođena punkcija ugradnje port katetera | 24 |
| 6. Komplikacije port katetera..... | 28 |
| 6.1. Rane komplikacije | 30 |
| 6.2. Kasne komplikacije | 33 |
| 7. Uloga medicinske sestre/tehničara..... | 40 |
| 7.1. Uloga medicinske sestre/tehničara prilikom postavljanja port katetera | 41 |
| 7.2. Toaleta mjesta insercije i sprječavanje infekcije | 43 |
| 7.3. Proces zdravstvene njege..... | 44 |
| 8. Osvrt na temu | 48 |
| 9. Zaključak..... | 51 |
| 10. Literatura..... | 52 |

Popis slika

Popis tablica

1. Uvod

Intravenska terapija predstavlja ključni element suvremene medicine i sestrinstva. Dok je periferna intravenska kanila bila jedina dostupna opcija u prošlosti, danas postoje različite vrste središnjih venskih katetera, uključujući kratkoročne, srednjoročne i dugoročne sustave, poput implantabilnog port katetera [1]. Implantabilni venski pristupni port, poznat i kao potpuno implantabilni uređaj za venski pristup (TIVAP), predstavlja potpuno zatvoreni intravenski infuzijski sustav koji može ostati unutar ljudskog tijela dulje vrijeme [2]. Ovaj sofisticirani uređaj sastoji se od otvora za injekciju i katetera koji je pažljivo pozicioniran u venu. Njegova primjena obuhvaća infuziju snažnih nadražujućih ili hiperosmotskih lijekova, pružanje nutritivne potpore, transfuziju krvi te uzimanje uzoraka krvi [2]. Postoje dvije često primjenjivane metode implantacije TIVAP-a: implantacija u unutarnju venu jugularis i implantacija u venu subklaviju. Važno je napomenuti da se između tih dviju metoda postoperativne komplikacije značajno razlikuju, te trenutačno ne postoji jasna preporuka za odabir jedne metode nad drugom [2].

Implantabilni venski port kateteri često se koriste kod pacijenata oboljelih od karcinoma, omogućavajući ambulantno liječenje i olakšavajući pristup kemoterapiji, što je rezultiralo porastom njihove upotrebe u posljednjim godinama [3]. Unatoč određenim rizicima od komplikacija, ovi uređaji pružaju brojne prednosti, uključujući pacijentovu udobnost, mogućnost nastavka svakodnevnih aktivnosti, dugotrajnu uporabu i niske stope infekcija [3]. Posjedovanje implantabilnog venskog port katetera često se smatra izazovnim zbog rizika od komplikacija, no istraživanja pokazuju da su stope komplikacija niže u usporedbi s drugim venskim pristupima, kao što je Hickmanova linija [4]. Osim toga, implantabilni port kateter često se pokazuje sigurnijim i ekonomičnijim izborom za pacijente kojima je potrebna infuzijska kemoterapija [4]. Primjena implantiranog intravenskog infuzijskog priključka uglavnom je rezervirana za pacijente s potrebom za središnjom venskom infuzijom te lošim perifernim vaskularnim statusom. Njegove prednosti, uključujući praktičnost nošenja, rijetko održavanje, nisku incidenciju komplikacija i poboljšanje kvalitete života, te ga čine ključnim elementom u području kemoterapije malignih tumora i pružanja parenteralne prehrane [5].

Nedavni porast u upotrebi port katetera ukazuje na potrebu za sveobuhvatnom pažnjom prema ulozi medicinskih sestara/tehničara koji sudjeluju u zdravstvenoj njezi i skrbi pacijenata s implantabilnim venskim port kateterom. Posebno je važno naglasiti da su medicinske

sestre/tehničari na onkološkim odjelima često zaduženi za brigu o pacijentima s ovim uređajem, budući da je kemoterapija često potrebna tijekom dugog razdoblja. Očuvanje stalne komunikacije između pacijenata, liječnika i medicinskih sestara ključno je za pravilno zbrinjavanje pacijenata i upravljanje kratkoročnim i dugoročnim komplikacijama [6]. Važno je naglasiti da medicinske sestre moraju posjedovati znanje, razumijevanje i kompetenciju u pravilnoj skrbi o pacijentima s implantiranim uređajem kako bi osigurale pacijentovu sigurnost i dobrobit [5]. Problem nedostatka znanja i praktičnih vještina među zdravstvenim profesionalcima u vezi s pridržavanjem smjernica za pacijente s port kateterom može rezultirati ozbiljnim komplikacijama [5]. Stoga, povećanje razine znanja i vještina medicinskih sestara u vezi s port kateterom je nužno kako bi se povećala usklađenost s protokolima skrbi i smanjila incidencija komplikacija.

Kroz ovaj rad, cilj nam je detaljno prikazati metode primjene port katetera, incidenciju komplikacija te, najvažnije od svega, istaknuti ključnu ulogu medicinskih sestara u brizi o pacijentima s implantiranim venskim port kateterom. Ovaj rad služi kao temeljni izvor informacija za stručnjake u području zdravstvene njege, potičući poboljšanje kvalitete skrbi i pacijentove dobrobiti.

2. Anatomija krvožilnog sustava

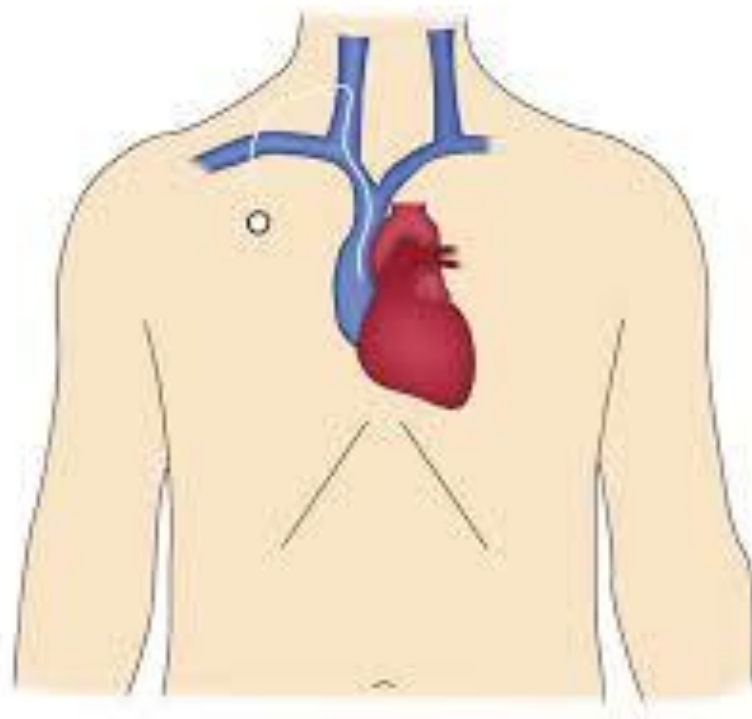
Postoje tri glavna pristupna mjesta za postavljanje središnjih venskih katetera: unutarnja jugularna vena, zajednička femoralna vena i vena subklavija [6]. Ova mjesta se često preferiraju za postavljanje privremeno postavljenih venskih katetera, i svako od njih ima svoje relativne prednosti i nedostatke. Razumijevanje relevantne anatomije i susjednih struktura ključno je prilikom odabira pristupa za postavljanje centralnog venskog katetera (CVK).

Unutarnja jugularna vena često se odabire zbog svoje pouzdane anatomije, pristupačnosti i niske stope komplikacija. Dodatno, upotreba ultrazvučnog navođenja tijekom postupka povećava sigurnost postavljanja CVK-a [7]. Iako se lijeva ili desna strana jugularne vene često biraju prema kliničkom scenariju (kao što su trauma, rak glave i vrata ili prisutnost drugih invazivnih uređaja), mnogi stručnjaci preferiraju desnu stranu jugularne vene zbog izravnijeg puta do gornje šuplje vene (SVC) i desnog atrija. Osim toga, desna strana jugularne vene obično je šira i površnija, što olakšava kateterizaciju [7]. Ova vena se nalazi anterolateralno od zajedničke karotidne arterije, obično u gornjem dijelu trokuta koji formiraju dvije glave sternokleidomastoidnog mišića i ključna kost. Jugularna vena se spaja s venom subklavijom i zajedno čine brahiocefaličnu venu. Pristup jugularnoj veni može se izvesti s prednje, središnje ili stražnje strane bifurkacije sternokleidomastoidnog mišića. Dok mnogi liječnici preferiraju središnji pristup, neki tvrde da je posteriorni pristup najsigurniji zbog veće udaljenosti od vrha pluća i karotidne arterije, dok je prednji pristup lakši jer karotidna arterija pruža dobar opipljiv referentni orijentir [6]. Unatoč različitim mišljenjima o ispravnom pristupu, većina stručnjaka slaže se da ultrazvučno navođenje pruža najbolju mogućnost za precizno lociranje vene i izbjegavanje drugih struktura zbog varijabilnosti anatomije [6].

Postavljanje centralnog venskog katetera putem vene subklavije također ima svoje prednosti i nedostatke. Ova metoda često se odabire zbog niske stope infekcija i tromboze. Međutim, nedostaci uključuju povećani rizik od pneumotoraksa, ograničenu upotrebu ultrazvuka za navođenje i nekompresibilnu prirodu mjesta postavljanja katetera iza ključne kosti [8]. Vena subklavia leži neposredno iza ključne kosti na mjestu punkcije za postavljanje CVK-a. Osim toga, ova vena često ima vijugav put dok se proteže od lateralne do medijalne strane aksilarne vene. Supraklavikularni pristup ovoj veni nudi dobro definirani referentni orijentir za umetanje u klavisternomastoidnom kutu, kraću udaljenost od uboda do vene i ravniji put do SVC, uz manju

blizinu plućima [8]. Važno je napomenuti da ne postoji univerzalno prihvaćena definicija optimalnog položaja vrha katetera. Iako je idealno smještanje vrha katetera u distalnoj gornjoj šupljnoj veni (SVC) često preferirano u sustavima priključaka ugrađenih u unutarnju jugularnu ili subklavijalnu venu, postavljanje katetera na križanju SVC-a i desnog glavnog bronha može osigurati odgovarajući položaj. To je od posebne važnosti kod primjene kemoterapije visoke osmolarnosti, koja zahtijeva razrjeđenje lijeka većim volumenom krvi u veni širokog kalibra. Na radiografijama prsnog koša, ovaj položaj može se precizno locirati preko desnog glavnog/intermedijarnog bronha [9].

Odabir pristupa za postavljanje centralnog venskog katetera treba pažljivo razmotriti i temeljiti na kliničkim parametrima, anatomskim karakteristikama pacijenta i preferencijama liječnika. Razumijevanje prednosti i nedostataka svakog pristupa ključno je za postizanje uspješnog postavljanja CVK-a. Korištenje ultrazvuka tijekom postupka često poboljšava preciznost i sigurnost postavljanja katetera, s obzirom na varijabilnost anatomije mekih tkiva i venskih struktura. Slika 2.1. prikazuje nam ulazno mjesto katetera koje se nalazi u unutarnjoj jugularnoj veni.



Slika 2.1 Anatomija krvožilnog sustava kod postavljanja port katetera

Izvor: https://www.cirse.org/wcontent/uploads/2021/07/cirse_PIB_2021_venous_ports_HR.

3. Primjena port katetera

Središnji venski pristup igra ključnu ulogu u liječenju rastućeg broja pacijenata, uključujući one u kritičnom stanju i pacijente s kompliciranim kliničkim scenarijima [10]. Primjena središnjeg venskog pristupa obuhvaća dugotrajnu intravensku kemoterapiju, infuziju antibiotika, parenteralnu prehranu i transfuziju krvnih pripravaka (slika 3.1.) [11]. U usporedbi s perifernim kateterima, supkutano umetnuti venski kateteri donose brojne prednosti pacijentima, uključujući veći komfor i smanjen rizik od infekcija rane, što je od osobite važnosti kod pacijenata koji zahtijevaju povremenu i dugotrajnu infuzijsku terapiju [10]. Niederhuber i suradnici (1982) predstavili su tipičan port sustav, koji se često implantiraju supkutano na prsnu stijenku što možemo vidjeti na slici 3.1. [9]. Ovaj sustav sastoji se od središnjeg katetera umetnutog u venu ispod kože i povezanog s komorom priključka smještenom u potkožnom džepu. Pristup tom potpuno implantiranom sustavu ostvaruje se posebnom iglom koja omogućuje probijanje kože i prolaz kroz silikonsku membranu portne komore. Važno je napomenuti da se ovaj postupak mora izvoditi u sterilnim uvjetima [9]. Osim toga, pacijenti ne zahtijevaju vanjsko previjanje porta i mogu obavljati uobičajene aktivnosti, uključujući tuširanje i plivanje, nakon uklanjanja igle. Port uređaji su potpuno potkožni i stoga nevidljivi, što smanjuje stigmatizaciju pacijenata (vidi Sliku 3.1.). Otkako su Morris i suradnici (1992) prvi puta definirali ovu tehniku, primjena implantacije venskog porta znatno se proširila [11]. Prednosti uključuju jednostavno umetanje pod lokalnom anestezijom, minimalnu nelagodu za pacijenta, nisku stopu komplikacija i mogućnost nastavka liječenja kod kuće nakon otpusta iz bolnice [10]. U medicinskoj literaturi, postupke umetanja ovih uređaja obavljaju onkolozi, radiolozi i kirurzi.

Port kateteri su od suštinskog značaja, posebno kod pacijenata kojima je pristup perifernim venama ograničen zbog strukturnih oštećenja tih žila tijekom vremena, što je čest slučaj kod primjene kemoterapije. Osim onkoloških indikacija za uporabu (kod solidnih tumora i hematoloških maligniteta), ovi uređaji često su potrebni i kod pacijenata s HIV-om, cističnom fibrozom i probavnim bolestima [12]. Totalno implantirani pristupni portovi donose brojne prednosti, omogućujući pacijentima da održavaju svoju svakodnevnu rutinu, uz istovremeno značajno smanjenje medicinskih komplikacija (na primjer, stopa komplikacija je oko 60% za Hickman linije u usporedbi s 18% za TIAP) i troškova liječenja [13].

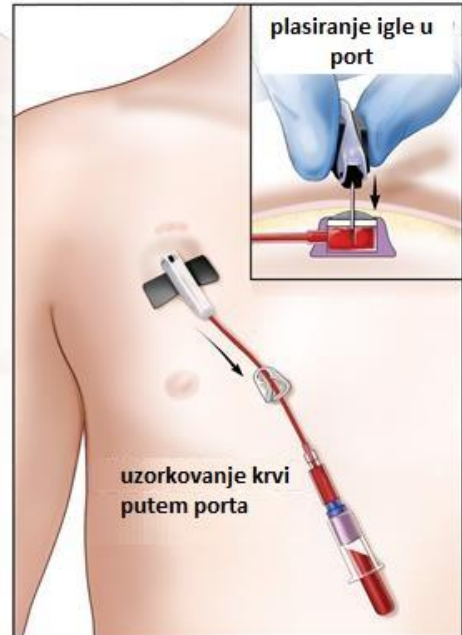
Port-a-cath (Port)

port plasiran ispod kože



Port-a-cath

Superior
vena cava
SRCE



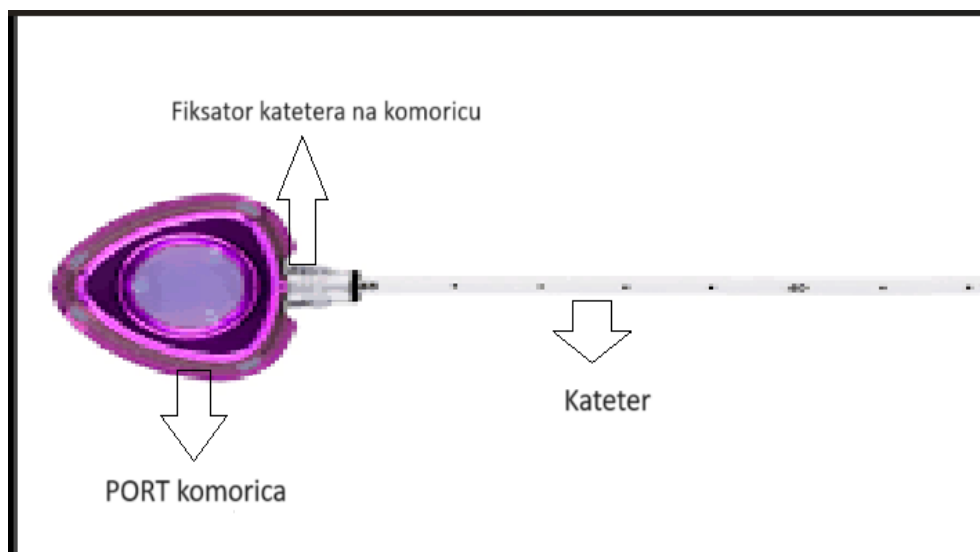
© 2015 Terese Winslow LLC
U.S. Govt. has certain rights

Slika 3.1 Prikaz port katetera

Izvor: <https://siriusmedical.rs/port-a-cath/>

3.1. Izgled port katetera

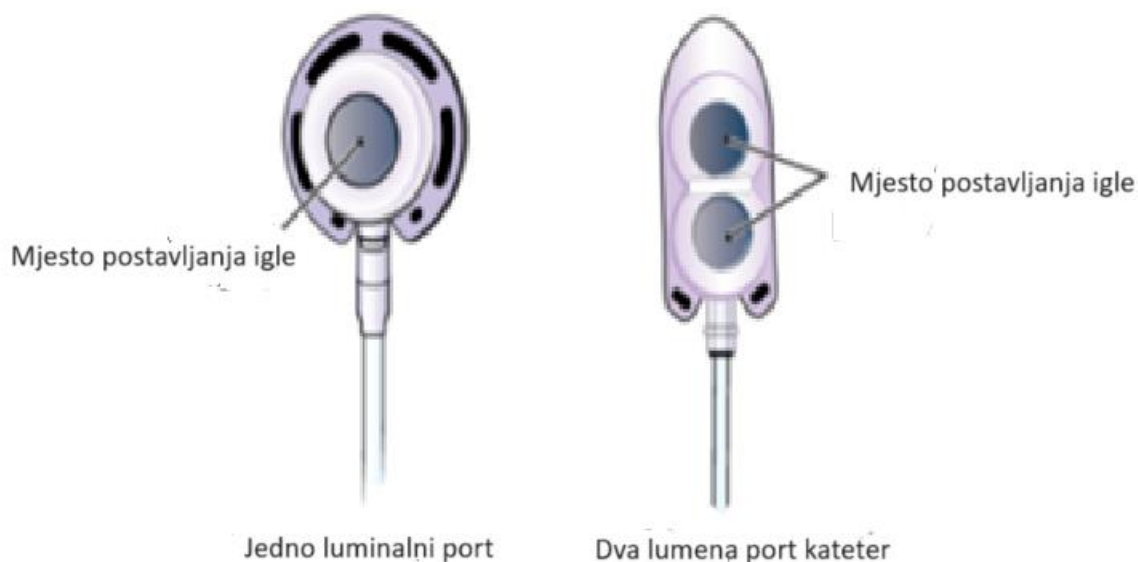
Tijekom proteklih 25 godina, implantabilni portovi su doživjeli značajne evolucije u svojoj strukturi i materijalima [27]. Ti uređaji se sastoje od priključka koji obuhvaća tijelo, kateter i konektor, kako je prikazano na Slici 3.1.1. Tijelo priključka sadrži spremnik opremljen samo zatvarajućom silikonskom pregradom poznatom kao krov [27]. Vrhovi katetera mogu biti otvoreni ili zatvoreni ventilom, a ventilirani vrhovi katetera razvijeni su kako bi smanjili rizik od tromboze [27]. Otvor na vrhu katetera predstavlja početnu točku za protok tekućine kroz kateter. Ovaj otvor smješten je ispod kože i obično ima izbočeno središte koje se naziva septum [27]. Septum igra ključnu ulogu kao pristupna točka za umetanje igle, što je osnovni korak u primjeni tih uređaja. Septum je izrađen od gumenog materijala koji se sam zatvara nakon što se igla ukloni. Važno je napomenuti da silikonski septum može izdržati više od 1000 uboda iglom s vrhom Huber [27]. Huber igle s vrhom su posebne igle koje minimalno oštećuju septum tijekom uboda [27]. Kateter, s druge strane, predstavlja tanku, fleksibilnu plastičnu cijev. Jedan kraj katetera je spojen na luk priključka, dok drugi kraj ide direktno u venu pacijenta, osiguravajući siguran i učinkovit prijenos tekućina i lijekova. Implantabilni portovi su neizostavni alat u suvremenoj medicini, pružajući pacijentima udobnost i olakšavajući terapiju, posebno kada je potrebno dugotrajno intravensko liječenje.



Slika 3.1.1 Dijelovi port katetera

Izvor: <https://repositorij.unipu.hr/islandora/object/unipu%3A7807/datastream/PDF/view>

Slika 3.1.2. prikazuje priključak s jednim lumenskim otvorom koji ima samo jednu pristupnu točku, što je najčešći tip priključka kod većine pacijenata [27]. Ova jedna pristupna točka omogućuje umetanje igle za primjenu terapije ili uzimanje uzoraka krvi. Međutim, postoje pacijenti koji za svoje liječenje zahtijevaju više od jedne pristupne točke. Za njih su dostupni port kateteri s dvostrukim lumenskim otvorima (vidi sliku 3.1.2.) [27]. Ovi uređaji nude dvije odvojene pristupne točke, što olakšava i ubrzava procese primjene terapije i uzimanja uzoraka krvi, posebno u slučajevima kada su potrebne različite vrste lijekova ili tretmana. Ova fleksibilnost i praktičnost čine ih idealnim izborom za određene skupine pacijenata.

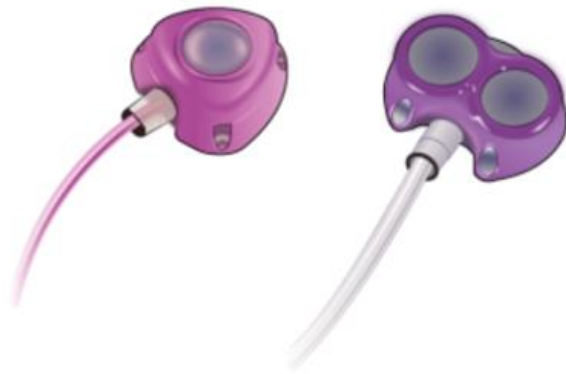

Slika 3.1.2 Port kateter s jednim ili dva priključka

Izvor: <https://www.mskcc.org/cancer-care/patient-education/your-implanted-port>

Većina implantiranih otvora dizajnirana je za upotrebu tijekom slikovnih dijagnostičkih testova, uključujući kompjutoriziranu tomografiju (CT) i magnetsku rezonanciju (MRI). U svrhu omogućavanja sigurnog podnošenja viših pritisaka i protoka (do 300 psi ili 5 ml/s protoka), razvijeni su uređaji i kateteri koji podržavaju energijske injekcije, posebno potrebne za kontrastne procedure kompjutorizirane tomografije što nam prikazuje slika 3.1.3. Ovi priključci za

ubrizgavanje energije obično su označeni oznakom "CT" [27]. Odabir priključka ovisi o nizu faktora, uključujući specifične potrebe pacijenta, zahtjeve terapije i poznavanje liječnika o karakteristikama dostupnih priključaka (vidi Tablicu 3.1.1) [27]. Pri odabiru odgovarajućeg priključka važno je uzeti u obzir pacijentove jedinstvene potrebe kako bi se osigurala najučinkovitija i najsigurnija primjena dijagnostičkih ili terapijskih postupaka. Proučavanje i razumijevanje karakteristika svakog tipa priključka od strane medicinskog osoblja ključno je za pružanje optimalne skrbi pacijentima.



Slika 3.1.3 „Moćno injektiranje“ uređaj

Izvor: <https://www.mskcc.org/cancer-care/patient-education/your-implanted-port>

Tablica 3.1.1. pokazuje nam prednosti i nedostatke različitih vrsta port katetera koje su i ranije spominjane kroz rad.

| Komponenta | Karakteristika |
|-----------------------------|--|
| Tijelo port katetera | |
| Titanski kateter | MRI kompatibilan, ali može uzrokovati artefakte ako je željeno područje skeniranja unutar 40 cm ² od meta luke Dugotrajniji, manje sklon lomovima, poželjan u tretmanima koji traju godinama |
| Plastični kateter | MRI siguran, poželjan u bolesnika s malignim tumorima dojke, prsnog koša i prsnog koša kojima će možda trebati ponovljena magnetska rezonanca Manje izdržljiv, sklon lomu |
| Silikonski kateter | Biokompatibilan, najmanje trombogen, slabije čvrstoće materijala Manji unutarnji promjer s istim vanjskim promjerom kao poliuretanski kateter |
| Poliuretanski kateter | Nešto veća učestalost tromboza i infekcija nego kod silikonskog katetera Veći unutarnji promjer omogućuje bolji protok pri istom vanjskom promjeru; koristan za aferezu i transfuziju krvi |
| Vrh katetera | |
| Otvoreni vrh | Jednostavan povratni i prednji tok Potreban je heparin za ispiranje Interval ispiranja 28 dana |
| Zatvoreni kraj s ventilom | Blagi otpor u povratnom i naprijed protoku uzrokuje poteškoće u transfuziji krvi |

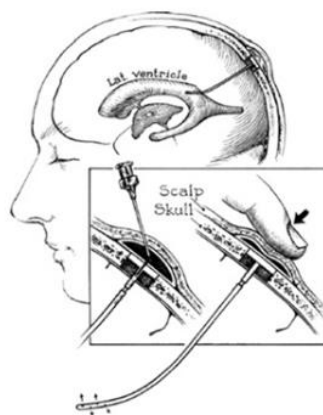
| | |
|--|---|
| | Zahtijeva samo ispiranje fiziološkom otopinom; koristan kod alergije na heparin i trombocitopenije izazvane heparinom Interval ispiranja 90 dana; pomaže u bolesnika s lošom suradnjom |
|--|---|

Tablica 3.1.1 Komponente i karakteristike port katetera

Izvor: https://www.researchgate.net/publication/338923699_Anaesthesia_Long-term_venous_access_devices_and_anaesthesiologists


4. Povijest port katetera

Povijest implantabilnih priključaka vodi nas unatrag do 1963. godine, kada je liječnik Ommaya prvi put opisao ovaj inovativni uređaj kao spremnik za cerebrospinalnu tekućinu, upotpunjen ručnom pumpom što je vidljivo na slici 4.1. Ovaj uređaj prvobitno je bio koncipiran kako bi olakšao ponovljeno ubrizgavanje lijekova u cerebrospinalnu tekućinu pacijenata koji su se suočavali s gljivičnim meningitisom [14]. No, ubrzo se pokazalo da ima znatno šire primjene, posebno u liječenju malignih neoplazmi živčanog sustava, omogućujući perfuziju i primjenu citotoksičnih sredstava [14]. Pionirski implantabilni sustav pumpe za kontinuiranu infuziju lijekova, uključujući heparin, razvijen je 1972. godine [15]. Ovaj uređaj, veličine i oblika sličnog malom paku za hokej na ledu prikazan je na slici 4.2, a sastoji se od titanijskog diska s unutarnjim komorama odvojenim fleksibilnim mijehom od titana. Prvi zabilježeni slučaj korištenja ovog uređaja za isporuku kemoterapeutskih sredstava tumorima jetre datira iz 1980. godine [15]. Ono što je bilo izvanredno kod ovog uređaja bila je njegova visoka pouzdanost, rijetke mehaničke komplikacije te niska podložnost problemima koji su često pratili perkutano postavljene katetere za produljenu infuziju. S razvojem implantabilnih priključaka tijekom 1970-ih godina, postupci hepaticne arterijske infuzije (HAI) postali su češći i široko prihvaćeni način liječenja. Ova inovacija otvorila je nova područja primjene i unaprijedila terapijske mogućnosti u kontekstu malignih bolesti jetre i drugih sličnih stanja.



Slika 4.1 Dijagram spremnika cerebrospinalne tekućine povezanog s lateralnom komorom

Izvor: <https://www.ncbi.nlm.nih.gov/pmc/articles/PMC4097209/figure/Fig2/>

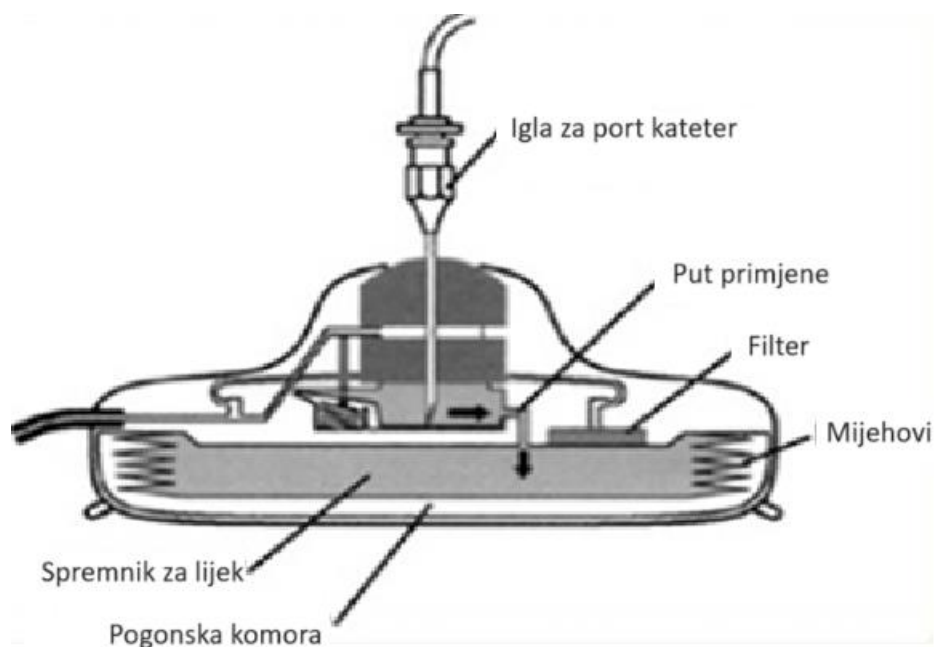


Slika 4.2 Infuzijska pumpa u obliku titanijskog diska

Izvor: <https://www.ncbi.nlm.nih.gov/pmc/articles/PMC4097209/figure/Fig2/>

Napredak u razvoju mehanizama koji ne zahtijevaju baterije za potpuno implantabilne hepatične arterijske infuzijske (HAI) pumpe revolucionirao je pristup dugoročnoj terapiji. Ključan trenutak u povijesti ovog područja dogodio se kada su Cohen i suradnici (1980) izvijestili o uspješnoj primjeni transbrahijalne hepatičke arterijske kemoterapije s korištenjem modernih implantabilnih infuzijskih pumpi. Posebno se ističe Infusaid® implantabilna pumpa, čija je konstrukcija podsjećala na titansku ljsku veličine hokejaškog paka (s promjerom od 9 cm i debljinom od 2 cm) koja je prikazana kroz sliku 4.3. Ova pumpa sadržavala je spremnik od 50 cm³ i bočni otvor za izravno ubrizgavanje lijeka u kateter. Osnovna funkcija crpke sastojala se od dvokomorne jedinice izrađene od titana. Jedna komora predstavljala je spremnik za lijek, pristupačan s vanjske strane pumpe [14], dok je druga komora služila kao spremnik za punjenje, ispunjen freonom [14]. Ključni mehanizam koji je pokretao pumpu uključivao je mehaničku energiju koja se dovodila tijekom svakog ponovnog punjenja pumpe. Tekućina za punjenje pumpe ubrizgavala se u komoru za lijek putem perkutano postavljene igle [14], što bi napunilo komoru za lijek i izbacilo mjehurić koji je komprimirao komoru za punjenje. Komprimirani freon bi se širio pod utjecajem tjelesne topline, a zatim bi njegova energija potiskivala dijafragmu u uređaju prema gore, što bi rezultiralo postupnim istiskivanjem tekućine kroz kateter pumpe. Nakon što je Infusaid® implantabilna pumpa postala dostupna, pojavili su se i drugi dizajni pumpi s različitim

mehanizmima kako bi se dodatno minijaturizirali ovi uređaji. Neki od njih omogućavali su pristup samo iz središnjeg ulaza igle [14], što je značajno pridonijelo razvoju ovog područja medicinske tehnologije.

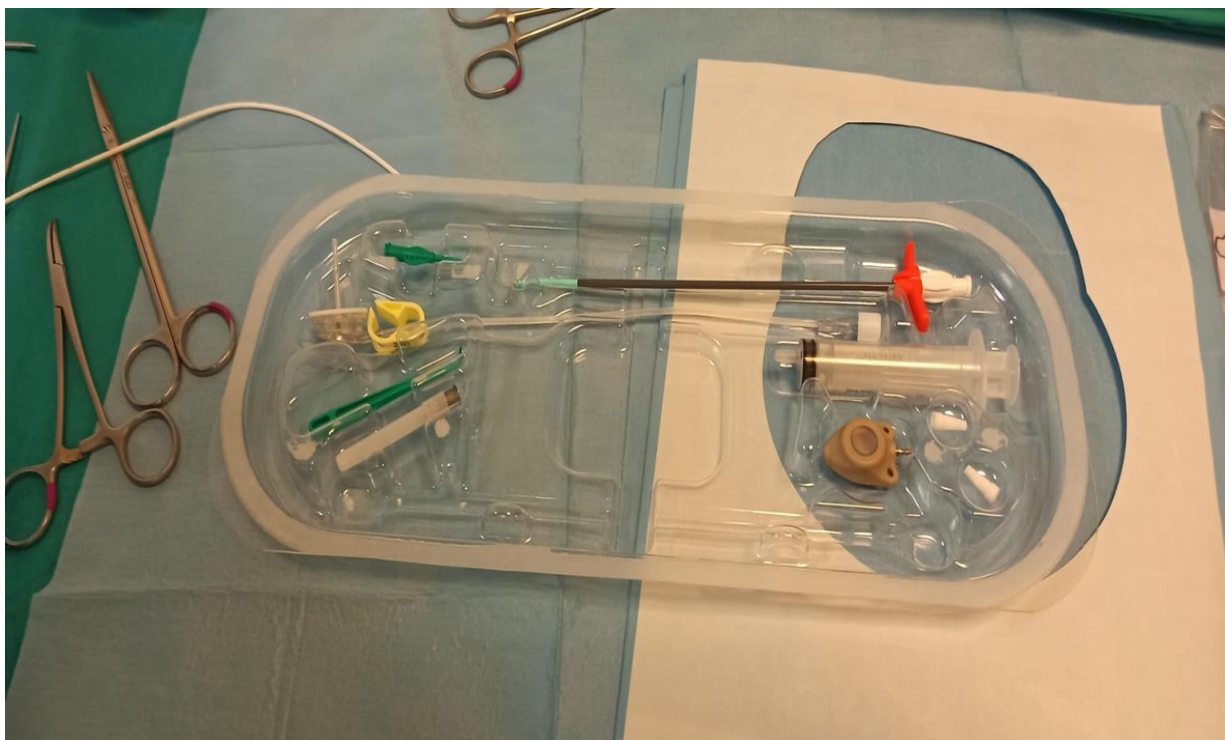


Slika 4.3 Infuzijska pumpa u obliku pak diska

Izvor: <https://www.ncbi.nlm.nih.gov/pmc/articles/PMC4097209/figure/Fig2/>

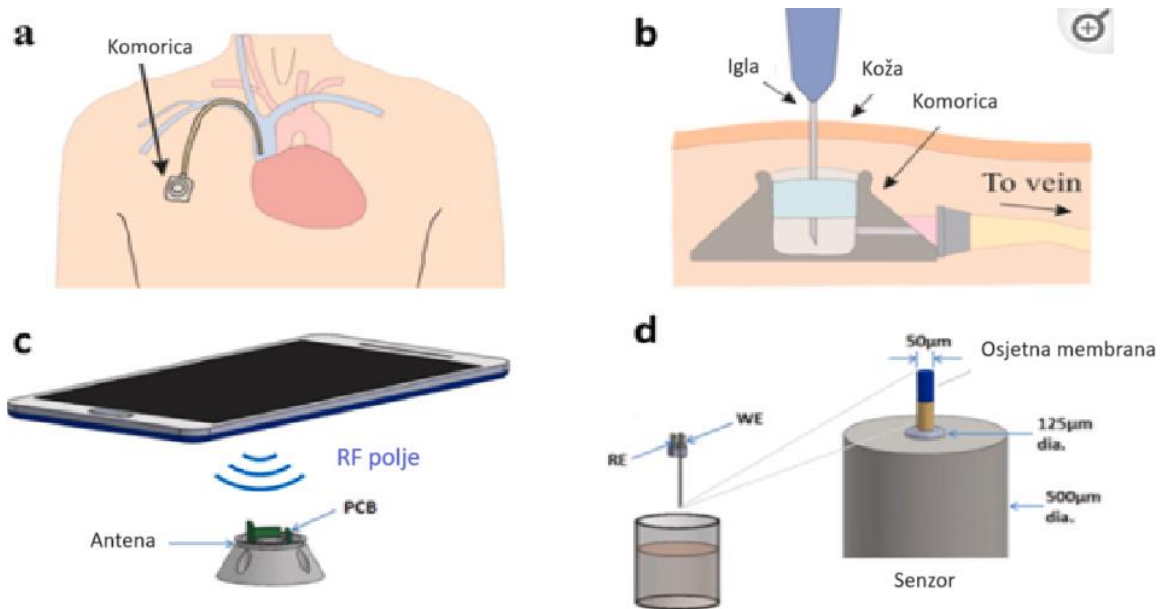
Povijesno gledano, razvoj implantabilnih sustava priključaka nije razlikovao između pristupa jetrenoj arterijskoj infuziji i središnjem venskom pristupu. Ipak, izvorna svrha ovih sustava za isporuku lijekova značajno se razlikovala između hepaticke arterijske infuzije i centralnog venskog pristupa. Dok je hepaticka arterijska infuzija putem implantabilnih portnih sustava razvijena za dugotrajno onkološko liječenje, centralni venski portni sustavi proizlaze iz različitih potreba, uključujući redovito primjenjivanje kemoterapijskih tvari, parenteralnu prehranu, transfuziju, infuziju, injekcije i/ili uzimanje uzoraka krvi [14]. Stoga, centralni venski portni sustavi igraju ključnu ulogu u suvremenoj onkologiji, posebice u liječenju pacijenata s metastatskim karcinomom. Česta punkcija perifernih vena i lokalna primjena kemoterapijskih lijekova često rezultiraju oštećenjem, trombozom i stvaranjem ožiljaka na stijenkama krvnih žila, što ističe važnost trajnog centralnog venskog pristupa za dugotrajno liječenje [14].

Razvoj prvih središnjih venskih katetera uključivao je perkutane katetere bez tunela, koji su prvi put ušli u kliničku praksu tijekom 1950-ih [16]. Prvi dugoročni središnji venski kateter korišten je za parenteralnu prehranu 1973. godine [16]. Što se tiče onkološke primjene, Hickmanov kateter, uređaj za dugotrajni venski pristup, prvi je put korišten za kemoterapiju 1979. godine [16]. Otvoreni, tunelirani središnji venski kateterski sustavi, kao što je Hickmanov kateter, povezani su s većom stopom infekcija jer kraj katetera ostaje izvan tijela. Implantabilni sustavi priključaka pružaju brojne prednosti jer omogućuju uklanjanje igle za ubod nakon svake injekcije, a koža koja prekriva otvor služi kao prirodna barijera zaštite od infekcija. Niederhubera i suradnici (1982) uveli su u kliničku upotrebu središnji venski port koji se danas koristi [14]. Ovaj uređaj, nazvan Infuse-A-Port, sastoji se od stožaste komore dimenzija $3,5 \times 1,5$ cm s samo zatvarajućim septumom od silikonske gume spojenim na Silastic kateter. Ovaj potpuno implantirani sustav za venski i arterijski pristup testiran je na početku na 30 pacijenata oboljelih od raka, pri čemu su različiti antitumorski lijekovi uspješno primijenjeni bez poteškoća. Infuse-A-Port izdvaja se po svojoj veličini i ekonomičnosti u usporedbi s kompleksnim mehanizmom Infusaid® implantabilne pumpe (vidi Sliku 4.4.) [16]. Tijekom ranih 1980-ih, kako Infuse-A-Port tako i Infusaid® implantabilne pumpe predstavljene su i na japanskom tržištu od strane Miure i suradnika [16]. Tijekom proteklih desetljeća, kirurzi i intervencijski radiolozi sve češće su ugrađivali sustave središnjih venskih portova tijekom minimalno invazivnih postupaka. Danas, implantabilni sustavi središnjih venskih portova olakšavaju siguran i praktičan pristup krvi u onkološkom liječenju, unatoč prisutnim dugoročnim komplikacijama.



Slika 4.4 Sistem-A-Port [Izvor: autor A.B.]

U suvremenom kontekstu, važno je napomenuti da je port kateter uključen u razvoj tehnologije i može biti povezan s pametnim mobilnim uređajima radi poboljšanja kvalitete skrbi. Klasični potpuno implantabilni pristup (TIAP) uključuje potkožni rezervoar smješten na stijenci prsnog koša, koji je povezan s centralnim venskim kateterom (CVK). Obično se CVK umetne u unutarnju jugularnu, subklavijsku ili cefaličnu venu, kako je prikazano na slici 4.5 [12]. Vanjski pristup ovom sustavu obično zahtijeva probijanje kože i silikonske membrane koja štiti ulaznu komoru, kako je prikazano na slici 4.5.b [12]. Međutim, moderni bezkontaktni senzorski mehanizmi sve više zamjenjuju potrebu za vanjskim probijanjem, omogućujući prikupljanje podataka iz TIAP-a za analizu izvan tijela. Ovo značajno unaprjeđuje udobnost pacijenta i smanjuje rizik od infekcije transkutanog tkiva [12]. Osim toga, treba razmotriti i povezanost port katetera s mobilnim uređajima kao što su pametni telefoni. Ova integracija omogućuje praćenje i upravljanje TIAP-om putem mobilnih aplikacija, olakšavajući praćenje i kontrolu stanja pacijenta. Osim toga, beskontaktna komunikacija s uređajem dodatno smanjuje potrebu za invazivnim postupcima, poboljšavajući tako kvalitetu skrbi i udobnost pacijenata što je vidljivo na slici 4.5.[12].



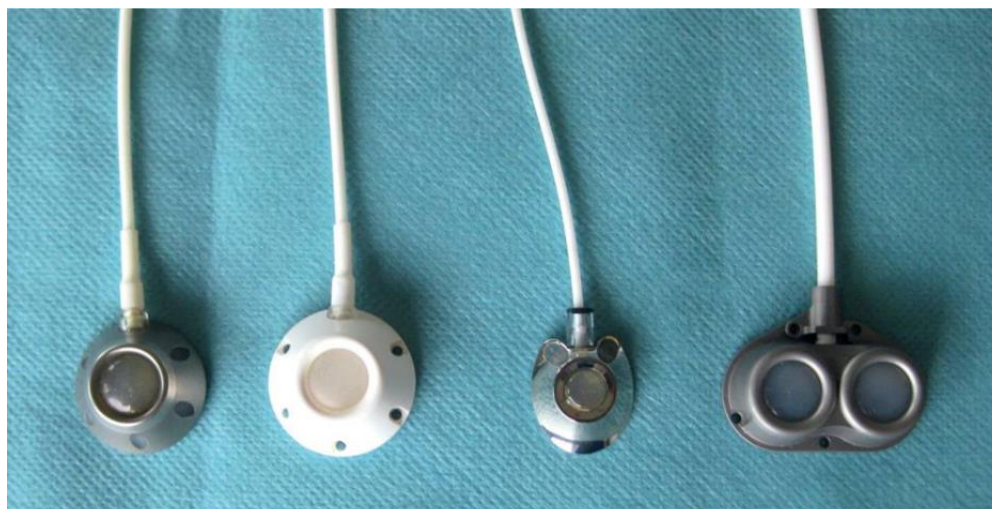Slika 4.5 Prikaz implantabilnog priključnog katetera koji se nalazi u prsima za dugotrajni venski pristup

Izvor: <https://insightsimaging.springeropen.com/articles/10.1186/s13244-019-0770-2#Sec2>

5. Implantacija port katetera

Odluka o ugradnji port sustava obično se donosi suradnjom onkologa različitih specijalnosti, radioterapeuta i dijetetičara. Liječnik koji će obaviti implantaciju uređaja detaljno pregledava indikacije i procjenjuje anatomsku situaciju, koja može biti znatno izmijenjena kod pacijenata koji su prethodno prošli kemoterapiju, radioterapiju i/ili kirurške zahvate [11]. Ove intervencije mogu rezultirati značajnim promjenama na koži, mekim tkivima, venama ili kostima u području ramenog obruča. Preporučuje se izvođenje ultrazvučnog pregleda središnjih vena na izlazu iz toraksa kako bi se isključile eventualne anatomske varijacije i venske tromboze [12,16]. Postupak implantacije porta može se provesti u bolničkom okruženju, izvanbolničkom okruženju ili u jedinici dnevne kirurgije.

Liječnik koji će obaviti implantaciju treba temeljito pregledati pacijenta i prema potrebi, izvesti venski ultrazvučni pregled na predviđenom mjestu implantacije. Ovo se obavlja tijekom istog preoperacijskog posjeta na kojem se pacijenta detaljno informira o samom postupku te se traži njegova privola [17]. Rezultati ovih pregleda određuju pristup središnjem venskom sustavu i odgovarajući tip port sustava kao što je prikazano kroz sliku 5.1. U slučaju mršavih ili kahektičnih pacijenata, preporučuje se korištenje sustava niskog profila s ravnom komorom kako bi se izbjegle potencijalne komplikacije kao što je nekroza kože uzrokovana velikim otvorima [18]. S druge strane, otvor višeg profila često je prikladniji za pretile pacijente, čime se olakšava lociranje i punkcija manjih otvora unutar obilne potkožne masnoće [18]. Za pacijente koji zahtijevaju istovremeno primanje kemoterapije i parenteralne prehrane, dostupni su sustavi s dvjema komorama [18].



Slika 5.1 Prikaz različitih vrsta port katetera

Izvor: <https://www.ncbi.nlm.nih.gov/pmc/articles/PMC3063378/>

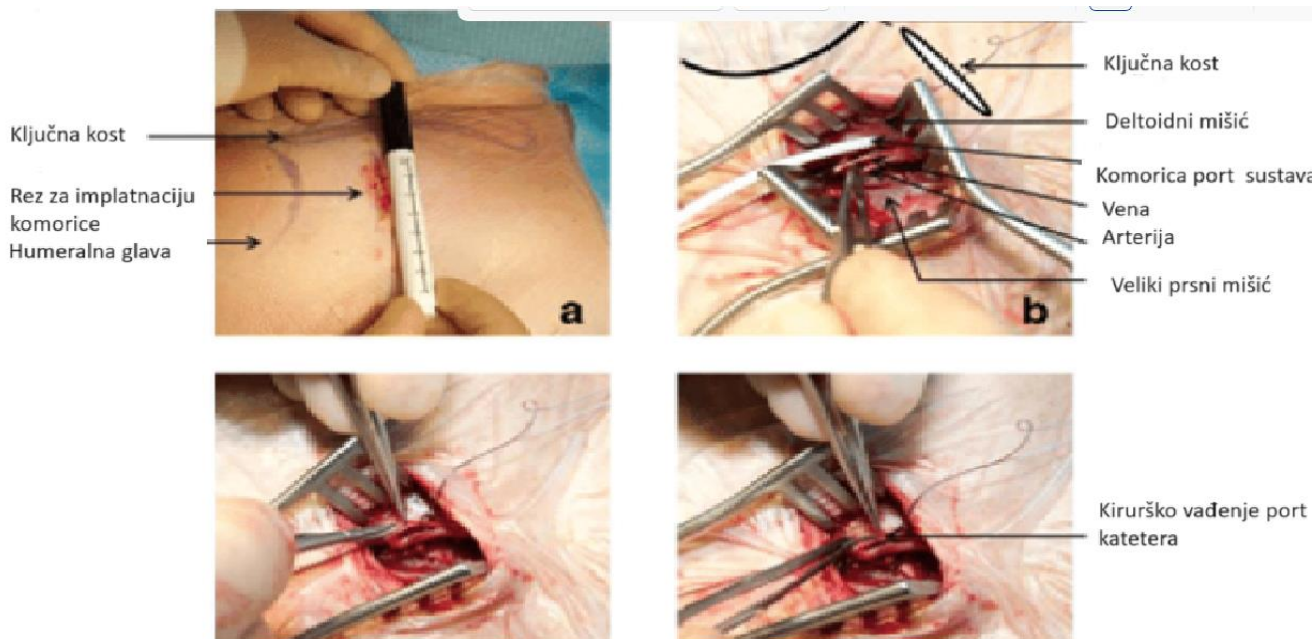
Tehnike uvođenja port katetera uključuju [18]:

- Klasično kirurško rezanje (vidi slika 5.1.1.)
- Izravna punkcija na temelju anatomskih orijentira
- Ultrazvučno vođena punkcija

5.1. Implantacija port katetera kirurškom tehnikom

Implantacija port katetera kirurškom tehnikom izvodi se u operacijskoj sali i predstavlja precizan i siguran postupak. Slika 5.1.1. prikazuje pristup koji se ostvaruje kroz rez od 3 – 4 cm u deltopektoralnom naboru, tijekom kojeg se pažljivo disecira cefalična vena i kontrolira žilnim petljama. Nakon toga, izvodi se uzdužna venotomija, a kateter se pažljivo uvodi pomoću pic vene, bez upotrebe žice vodilice i omotača, sve do njegovog distalnog kraja smještenog u kava-atrijalnu konfluenciju, što se potvrđuje radiološkom kontrolom (vidi slika 5.1.1.) [19]. Stabilnost katetera osigurava se ligacijom vene proksimalno od venotomije kako bi se spriječilo retrogradno krvarenje i potencijalno pomicanje katetera nakon postavljanja. Otvor za port kateter smješten je u prethodno oblikovanom potkožnom džepu, anteriorno od velikog prsnog mišića [19]. Integritet sustava provjerava se kroz Huberovu iglu, nakon čega se sustav sigurno zapečati, a rez se rutinski zatvara na standardan način [19].

Za implantaciju korištenjem vene subklavije primjenjuje se Seldingerova tehnika, uz anatomske orijentacije kao referencu, uz isti rez kao i za centralni venski kateter, što je razlika u odnosu na klasičnu perkutanu tehniku koja zahtijeva dva reza i tuneliranje [19]. Nakon toga, postupak se nastavlja na način opisan za centralni venski pristup. Ova kirurška tehnika ističe se svojom jednostavnošću i sigurnošću te izbjegava potrebu za dodatnim rezom i tuneliranjem koji su karakteristični za perkutane pristupe, dok istodobno pokazuje usporedivu tehničku učinkovitost, čak i niže stope ranih komplikacija. Implantacija port katetera kirurškom tehnikom preko cefalične vene često se preferira kao prvi izbor zbog koristi od anatomske pristupa kojim se izbjegavaju potencijalne komplikacije venske punkcije (kao što su pneumotoraks, hemotoraks, ozljede arterija ili živaca) [19]. Odluka o odabiru lijeve ili desne strane za implantaciju ovisi o pacijentovoj anatomiji i povijesti. Lijeva strana često prevladava s obzirom na činjenicu da većina ljudi koristi desnu ruku kao dominantnu, te da kontinuirani pokreti desnog ramenog zgloba i prolazak katetera kroz kostoklavikularni prostor mogu prouzročiti određene lezije [20]. Desna strana se preferira u slučaju pacijentica koje su prethodno operirale lijevu dojku [20].



Slika 5.1.1 Incizija za implantaciju Totally Implantable Access Port (TIAP) prema: anatomskim orijentirima (a), s intraoperativnim situsom (b), rezom vene/venaesectiono pomoću mikrokirurških instrumenata (c) i umetanjem žice vodilice s hidrofornim premazom

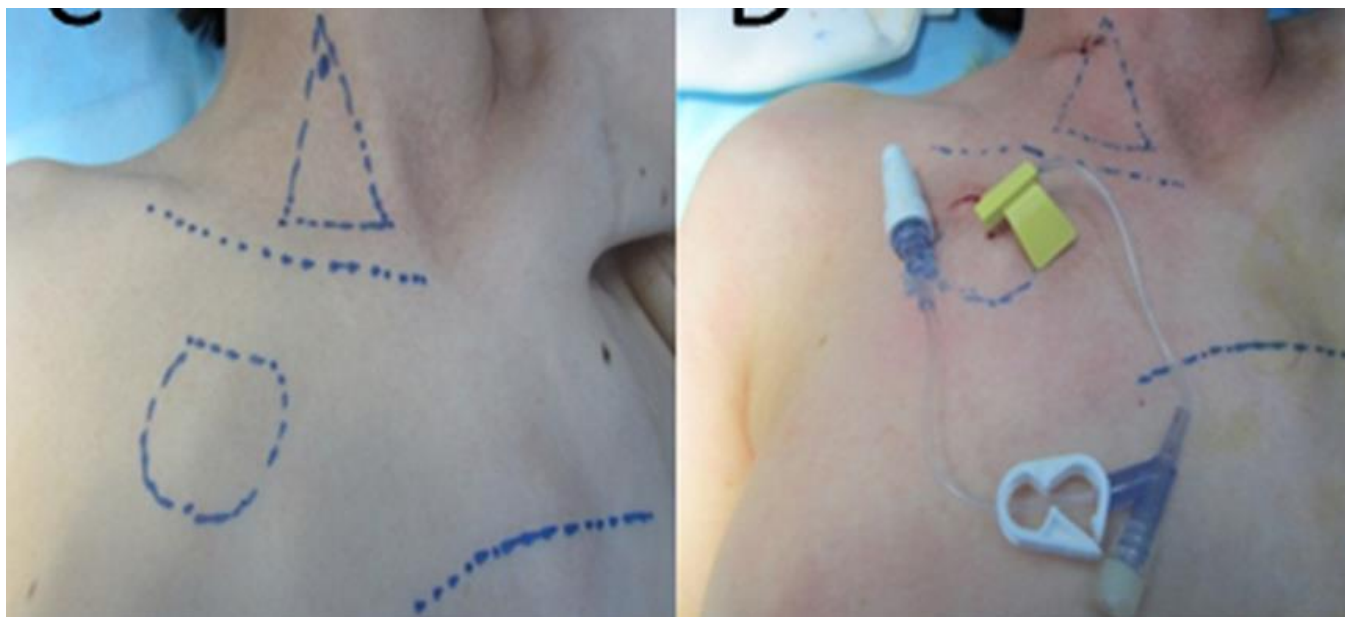
Izvor: https://www.researchgate.net/figure/a-d-Incision-for-Totally-Implantable-Access-Port-TIAP-implantation-according-to_fig2_321659444

5.2. Izravna punkcija na temelju anatomskih orijentira

Postupci postavljanja port katetera putem izravne punkcije obavljaju se u specijaliziranim prostorijama poput soba za buđenje ili operacijskih sala interventne radiologije, kako bi se osigurala najbolja moguća skrb za pacijente. Prije samog zahvata, svaki pacijent prima oralnu premedikaciju koja uključuje 7,5 mg midazolama i profilaktički intravenozni cefazolin u dozi od 1 g [21]. Osim početne doze, druga doza cefazolina primjenjuje se 12 sati nakon prvog unosa lijeka [12]. Vena subklavija često se odabire kao početni vaskularni pristup za uvođenje porta. Međutim, u slučaju neuspješnih pokušaja subklavijske punkcije ili ako postoji sumnja na stenozu, kompresiju ili okluziju subklavijske vene na temelju anamneze i kliničkog pregleda, unutarnja jugularna vena ili brahiocefalična vena mogu se uzeti u obzir kao alternativni vaskularni pristupi [21]. Postupak izravne punkcije metodom Seldinger obično se provodi prema anatomskim orijentirima, iako se u

mnogim slučajevima ne koristi ultrazvučno navođenje ili pretproceduralno snimanje središnjih vena [21]. Sam postupak implantacije obavlja se pod lokalnom anestezijom. Kateter s jednim lumenom pažljivo se umetne kroz žicu za navođenje na mjesto uboda, pri čemu se njegov vrh postavlja na razinu kavoatrijalnog spoja, što se potvrđuje fluoroskopijom [21]. Vrećica za spremnik porta precizno se pozicionira u potkožnom tkivu stijenke prsnog koša. Kateter se tunelira ispod kože od vrećice do mjesta venskog ulaza, nakon čega se pažljivo umetne u venu cavu superior [21]. Rezervoar porta zatim se sigurno fiksira šavovima u potkožnom tkivu [21].

U ranijim fazama ovog postupka, duljina katetera pažljivo se mjerila pomoću fluoroskopije i izrezivala na točnu duljinu unutar vrećice. Kasnije je razvijena tehnika poravnanja katetera s pravilno postavljenom žicom vodilicom, što omogućuje precizno mjerenje potrebne duljine katetera i pripremu odgovarajućeg katetera s otvorom izvan tijela [21]. Ovaj napredak omogućio je umetanje cijelog sustava odjednom, čineći postupak bržim i praktičnijim [21]. Kako bi se osigurao ispravan položaj port katetera i vrha katetera, te kako bi se isključile moguće komplikacije poput pneumotoraksa, nakon implantacije provodi se rendgenski snimak prsnog koša 12 sati nakon zahvata [21]. Ovaj najsuvremeniji pristup implantaciji port katetera osigurava preciznost, sigurnost i udobnost za pacijente, te doprinosi kvalitetnoj skrbi u njihovom liječenju. Slika 5.2.1. pokazuje povučene linije kako bi se stvorio anatomske orijentir za kirurški rez i mjesto uboda kod postavljanja port katetera.



Slika 5.2.1 Postupak implantacije port katetra metodom punkcije

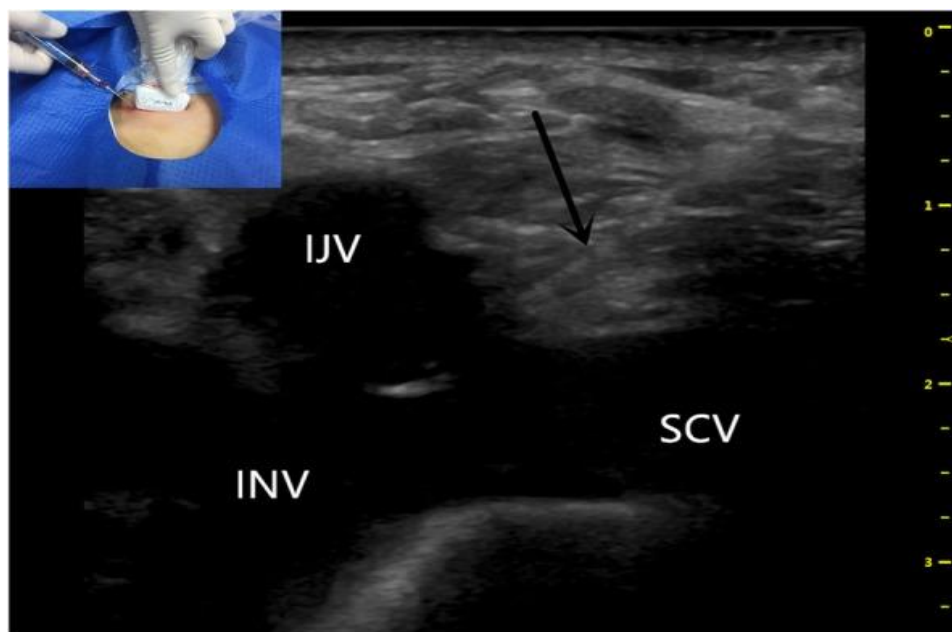
Izvor: https://www.researchgate.net/figure/TIVAP-implantation-procedure-US-guided-IJV-V-surgical-procedure-A-B-Lines-were_fig4_269413772

5.3. Ultrazvučno vođena punkcija ugradnje port katetera

Ultrazvučno vođena punkcija port katetera obavlja se pod lokalnom anestezijom i/ili sedoanalgezijom [22]. Prilikom implementacije ovog postupka, kirurški tim koristi subklavijske ili unutarnje jugularne vene kao preferirane vaskularne pristupe. Sve katetere pažljivo umeće kirurški tim u operacijskoj sali koristeći ultrazvučnu metodu za preciznost i sigurnost. Svaki pacijent prolazi kroz rutinske preoperacijske pretrage krvi i testove zgrušavanja kako bi se osigurala prikladna priprema za zahvat. Kirurški postupak provodi se u potpuno aseptičkim uvjetima, uključujući strogo pridržavanje higijenskih operativnih standarda, kao što su redovito pranje i dezinfekcija kirurških ruku tijekom cijelog zahvata. Za sve pacijente osigurava se neprestani nadzor tijekom postupka putem pulsne oksimetrije, elektrokardiografije i neinvazivnog mjerenja krvnog tlaka kako bi se osigurala njihova sigurnost i dobrobit. Za većinu pacijenata preferira se desna strana kao izbor za implantaciju, dok se kontralateralna strana preporučuje kod pacijenata koji su prethodno prošli mastektomiju, radioterapiju ili operaciju glave i vrata [22].

Insercijski otvor za subklavijsku venu nalazi se na desnom srednjem infrasubklavijalnom području, protežući se od spoja vanjske ključne kosti do najniže točke suprasternalnog usjeka [22].

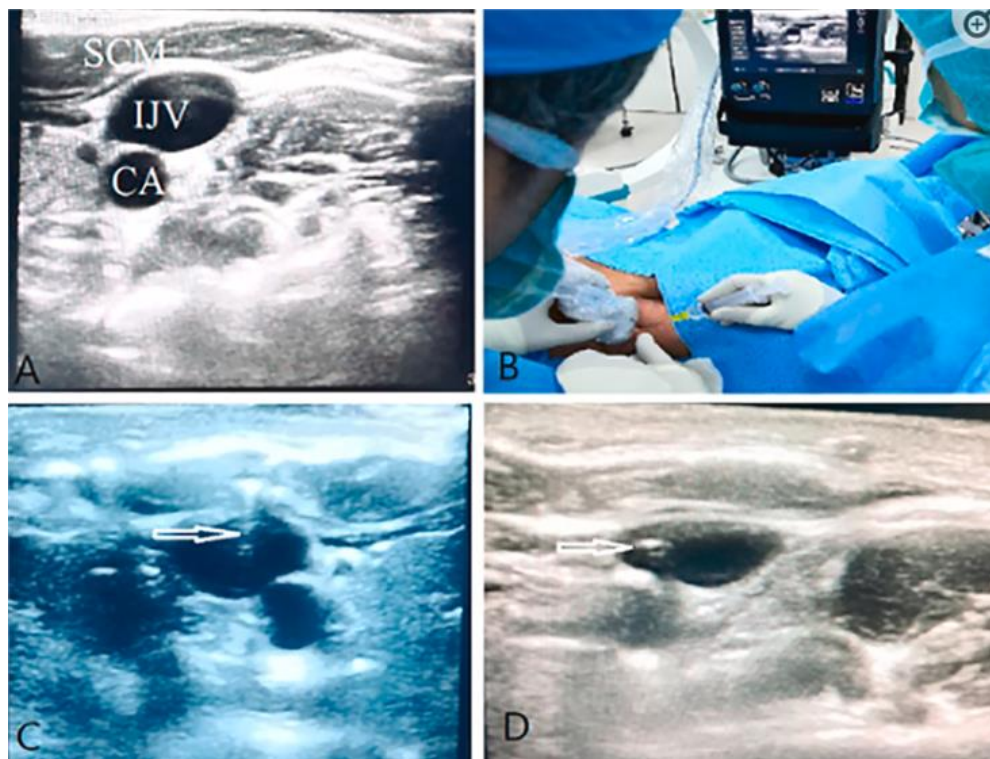
Sama procedura zahtijeva da pacijenti leže na leđima s glavama okrenutim ulijevo, dok kirurg stoji s desne strane pacijentove glave. Kirurg koristi visokofrekventnu ultrazvučnu sondu u lijevoj ruci i iglu za ubod u desnoj ruci kako bi precizno navigirao kroz postupak [23]. Ultrazvučna sonda koristi se kako bi se pratio put vene subklavije i unutarnje jugularne vene dok konvergiraju i formiraju početni dio desne bezimene vene [23]. Nakon ovog koraka, desni dio bezimene vene pažljivo se punktira pod ultrazvučnim vodstvom, koristeći tehniku prikazanu na slici 5.3.1, kako bi se osigurala precizna i sigurna implantacija port katetera.



Slika 5.3. 1 Ultrazvučno vođena uspješna punkcija desne bezimene vene s umetnutom iglom (crna strelica) Izvor: <https://www.ncbi.nlm.nih.gov/pmc/articles/PMC8319684/>

Nakon uspješne punkcije, slijedi postupak umetanja uvodnog omotača i port katetera. Za stvaranje potrebne anatomije, izvodi se tupom disekcijom potkožnog džepa na prednjem zidu prsnog koša, dimenzionirajući ga prema odgovarajućem otvoru što nam prikazuje slika 5.3.2. [23]. Kateter s tunelskom iglom pažljivo se povlači iznad ključne kosti kroz rez, a kateter se fluoroskopski precizno odreže i spoji s otvorom [23]. Nakon ovih koraka, rez se pažljivo zatvara i

prekriva kompresijskim zavojem kako bi se osigurala sigurnost i higijena. Potvrda da je otvor uspješno probijen dobiva se putem infuzije [23]. Većina pacijenata prima kateter s jednim lumenom [22]. Nakon zahvata, otvor katetera se ispunjava specijalnom otopinom koja uključuje 0,2 mL Heparina (100 U/mL) i 5 mL 0,009 natrijevog klorida pomoću male igle bez jezgre, čime se sprječava začepljenje. Dodatno, kateteri se redovito ispiru svakih mjesec dana, osobito kod pacijenata koji primaju mjesečnu kemoterapiju ili imaju kateter in situ [22]. Nakon postupka, svi pacijenti prolaze dodatni ultrazvučni pregled kako bi se potvrdila ispravna lokalizacija katetera i kako bi se otkrile eventualne komplikacije. Pacijenti ostaju pod promatranjem četiri do šest sati nakon zahvata, nakon čega im se dopušta odlazak kući.



Slika 5.3.2 Ultrazvučno vođeno umetanje port katetera (CA: karotidna arterija; IJV: unutarnja jugularna vena; SCM: potkožni mišić).

Izvor: <https://www.ncbi.nlm.nih.gov/pmc/articles/PMC8319684/>

U Njemačkoj se portovi ugrađuju kako od strane kirurga tako i od strane interventnih radiologa [25]. Postupci za ugradnju variraju i uključuju klasičnu kiruršku metodu s ekspozicijom vene koja će se punktirati, izravnu punkciju uz pomoć anatomske orijentacije te ultrazvučno vođenu punkciju [25]. Rezultati randomizirane i kontrolirane studije koju su proveli Biffi i suradnici (2009) godine pokazali su da izbor tehnike implantacije, pristupa i strane implantacije nema značajnih razlika u pogledu ranih ili kasnih komplikacija [26]. Međutim, istraživanje je također potvrdilo da se punkcije općenito mogu uspješnije izvoditi pod ultrazvučnim vodstvom, što su potvrdili i drugi autori [25]. Važno je napomenuti da je izbor metode implantacije portova individualan i ovisi o pacijentovoj anatomiji, kliničkom stanju te iskustvu i preferencijama kirurga ili interventnog radiologa. Dodatno istraživanje i praćenje pacijenata može pružiti dodatne uvide u dugoročnu učinkovitost različitih metoda implantacije portova.

6. Komplikacije port katetera

Nakon uspješne implantacije sustava priključaka, iznimno je važno osigurati njegovo pravilno korištenje kako bi se minimizirali funkcionalni poremećaji i komplikacije. Za postizanje toga cilja, nužno je da liječnici i medicinsko osoblje budu temeljito obučeni za pravilnu primjenu i održavanje sustava priključaka. Liječnik koji provodi implantaciju ima ključnu ulogu u edukaciji korisnika i trebao bi ostati njihov prvi kontakt za sva pitanja ili probleme koji se mogu pojaviti. U tablici 6.1. prikazane su komplikacije vezane uz portove koje se mogu klasificirati u tri glavne kategorije: manje i komplikacije koje se javljaju tijekom implantacije, komplikacije povezane s kateterom i vaskularne komplikacije. Rane komplikacije, prema definiciji, odnose se na one koje se razvijaju unutar razdoblja od 24 sata do 4 tjedna nakon implantacije, dok se kasne komplikacije odnose na one koje se pojavljuju više od 4 tjedna nakon implantacije. Važno je napomenuti da su kasne komplikacije malo vjerojatno povezane sa samim postupkom implantacije porta [27]. Komplikacije koje se javljaju tijekom postavljanja portova uključuju aritmije, zračnu emboliju i nenamjernu ozljedu arterije [27]. Ovisno o ozbiljnosti, komplikacije se mogu podijeliti na "manje" ili "veće". Manje komplikacije su one koje ne zahtijevaju dodatne kirurške zahvate, invazivne terapije ili liječenje duže od 24 sata. S druge strane, veće komplikacije zahtijevaju operaciju, invazivne terapije, produljeno liječenje ili duži boravak u bolnici, a u nekim slučajevima mogu čak rezultirati smrću [24].

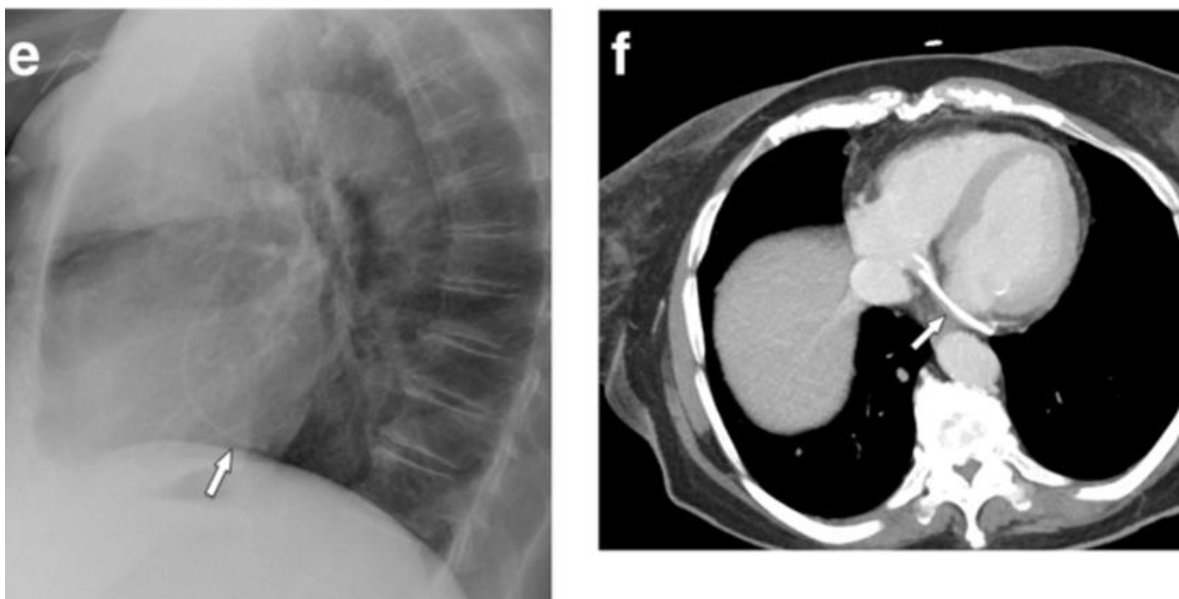
| |
|--|
| Rane komplikacije (povezane s postupkom) |
| Krvarenje Hemotoraks Pneumotoraks |
| Odgodene komplikacije (povezane s postupkom) |
| Usporeno zacjeljivanje rana Hematom lučnog džepa Infekcije rana |
| Kasne komplikacije |
| Pogrešan položaj katetera Okluzija katetera Sindrom priklještenja katetera Infekcija krvotoka povezana s kateterom (CLABSI) Ekstravazacija Prijelom luke Venski trombi |

Tablica 6.1 Komplikacije port katetera [Izvor: autor A.B.]

Hemotoraks i pneumotoraks predstavljaju glavne komplikacije koje se mogu javiti nakon implantacije porta, a njihova učestalost ovisi o ozbiljnosti slučaja. Prijavljeni podaci ukazuju na ukupnu stopu komplikacija koja varira u rasponu od 7,2% do 12,5%, pri čemu se najčešća komplikacija odnosi na infekciju port sustava [24]. Također, treba napomenuti da je tromboza povezana s kateterom relativno česta komplikacija s incidencijom koja se kreće u rasponu od 5% do 18%. Važno je istaknuti da tromboza ne nužno zahtijeva eksplantaciju katetera. Odluka o daljnjem liječenju treba se donositi na temelju razmatranja različitih faktora kao što su potreba za središnjim pristupom, funkcionalno stanje kateterskog sustava, prisutnost kontraindikacija za antikoagulaciju te opće zdravstveno stanje pacijenta. Individualni pristup u ovom kontekstu igra ključnu ulogu.

6.1. Rane komplikacije

Nekorektno pozicioniranje katetera, kao što je smještaj katetera iz vene subklavije u ipsilateralnu unutarnju jugularnu venu ili obratno, ili čak u venu azigos, unutarnju mamarnu venu i lijevu gornju interkostalnu venu, spada u kategoriju ranih komplikacija port katetera. Identifikacija takvog nepravilnog položaja katetera trebala bi biti relativno jednostavna putem fluoroskopije ili postoperativnih anteroposteriornih rendgenskih snimaka prsnog koša. No, pozicioniranje katetera samo u desnu unutarnju venu dojke može predstavljati izazov pri ocjeni na anteroposteriornoj radiografiji prsnog koša [9]. Važno je napomenuti da postavljanje priključka preko lijeve potključne arterije u gornju šuplju venu nije samo po sebi nepravilno, već se mora dodatno potvrditi venska drenaža iz lijeve strane u koronarni sinus i desni atrij [9]. Periproceduralne aritmije često nastaju uslijed postavljanja žice za navođenje ili katetera u desno srce, pri čemu atrijalne aritmije često čine do 41% slučajeva [9]. Odabir neprikladne duljine venske cijevi tijekom umetanja može rezultirati smještajem vrha katetera u desnom atriju, desnoj klijetki, koronarnom sinusnom traktu ili čak donjoj šupljoj veni [9]. Pozicioniranje u desnom ventrikulu povećava rizik od oštećenja trikuspidalnog zaliska, dok su perforacija srca i tamponada iznimno rijetke komplikacije [9]. Umetanje u koronarni sinus može izazvati trombozu (vidi sliku 6.1.1.). Ako se fragmenti katetera pomaknu, mogu zapeti, što otežava, pa čak i onemogućava perkutano vađenje [9]. Pravilan položaj srca relativno je lako identificirati putem anteroposteriornih ili posteroanteriornih rendgenskih snimaka prsnog koša. Za precizniju procjenu položaja katetera može biti korisna i bočna projekcija, koja prikazuje relativne odnose ako je vrh katetera pomaknut [9].



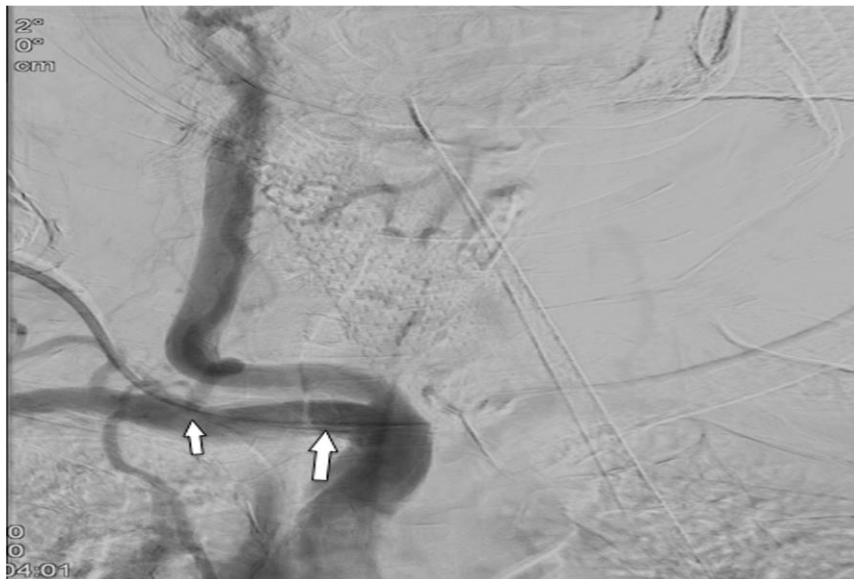
Slika 6.1.1 Pomak port katetera u koronarni sinus

Izvor: [https://insightsimaging.springeropen.com/articles/10.1186/s13244-019-0770-](https://insightsimaging.springeropen.com/articles/10.1186/s13244-019-0770-2#citeas)

[2#citeas](https://insightsimaging.springeropen.com/articles/10.1186/s13244-019-0770-2#citeas)

Manji hematomi u stijenci prsnog koša u području implantacije porta javljaju se u do 8% slučajeva i obično prolaze bez dodatnog liječenja [28]. Punkcija arterije malom iglom od 22 ili 25 često se pojavljuje u do 11% slučajeva, no u većini slučajeva ne uzrokuje komplikacije kada se odmah identificira [28]. Ipak, ako se netočna punkcija ne primijeti, postavljanje dilatatora velikog promjera ili katetera u arteriju može dovesti do ozbiljnih komplikacija s incidencijom od 0,1-0,8% [28]. Takve komplikacije uključuju pseudoaneurizmu, arteriovensku fistulu, disekciju arterije, emboliju ili trombozu s moždanim udarom, hemotoraks s šokom ili cervikalni/medijastinalni hematoma, što može prouzročiti opstrukciju dišnih putova [28]. Radiološko prepoznavanje arterijskog položaja katetera ima izuzetnu važnost, ne samo zbog rizika tijekom korištenja port sustava, već i zbog opasnosti od ozbiljnog krvarenja prilikom uklanjanja katetera. Povećanje medijastinuma ili znakovi proširenih pleuralnih izljeva trebaju izazvati sumnju na krvarenje nakon implantacije (vidi sliku 6.1.2.). Uobičajene arterijske "mete" za netočno postavljanje katetera uključuju subklavijalnu i zajedničku karotidnu arteriju. U takvim situacijama, fluoroskopija tijekom postupka ili anteroposteriorna rendgenska slika prsnog koša otkrit će nepravilan tijek katetera, koji ide prema medijalnoj strani luka aorte [9]. Kako bi se izbjegla netočna punkcija ili arterijska punkcija, preporučuje se primjena ultrazvuka u stvarnom vremenu tijekom postavljanja igle. Nadalje, ultrazvuk je koristan u identifikaciji normalnih otvorenih vena prije punkcije. Niz

istraživanja izvješćuje o učinkovitosti i većem postotku uspjeha punkcije vođene ultrazvukom u usporedbi s orijentacijom samo pomoću površinskih anatomskih orijentira [9].



Slika 6.1.2 Arterijska nepravilna pozicija interventno postavljene portne sonde. DSA pokazuje položaj u subklavijalnoj arteriji blizu ishodišta vertebralne arterije (strelica)

Izvor: <https://insightsimaging.springeropen.com/articles/10.1186/s13244-019-0770-2/figures/5>

Stopa pneumotoraksa i hemotoraksa nakon punkcije vene subklavije varira između 1,5% i 6% i ovisi o iskustvu kirurga. U slučaju uspješnog kirurškog presijecanja cefalne vene, rizik od pneumotoraksa ili hemotoraksa praktički je zanemariv. Ipak, u nekim situacijama nije moguće primijeniti potonju tehniku, te se obje metode suočavaju s uobičajenim komplikacijama kao što su dislokacija ili savijanje katetera, infekcija rane, potkožni hematomi ili paraliza živca [9]. Intraoperativna fluoroskopija, zbog svojih ograničenja u kvaliteti slike, ne omogućava pouzdano isključivanje pneumotoraksa. Za identifikaciju mogućeg iatrogenog pneumo- ili hemotoraksa, potrebna je postoperativna radiografija prsnog koša [9]. Poželjno je da se radiografija prsnog koša izvodi u uspravnom položaju i u dvije projekcije, kako bi se postigla veća dijagnostička preciznost u usporedbi s ležećim položajem. Pneumotoraks se obično manifestira napadajima kašlja, dispnejom i tjeskobom [29]. Pacijenti s pneumotoraksom trebaju biti hitno hospitalizirani i često će im biti potrebna drenaža kroz prsnu cijev. U slučaju krvarenja povezanog s postupkom implantacije, odmah se treba konzultirati s liječnikom koji je obavio implantaciju (umjesto trećim

stranama). Krvarenje nakon zahvata često proizlazi iz osnovne bolesti [29]. Ako je moguće, kateter treba ostaviti na mjestu, a prema potrebi se može umetnuti supkutani dren [29]. Sustav priključaka može se ponovno koristiti za nekoliko dana [29].

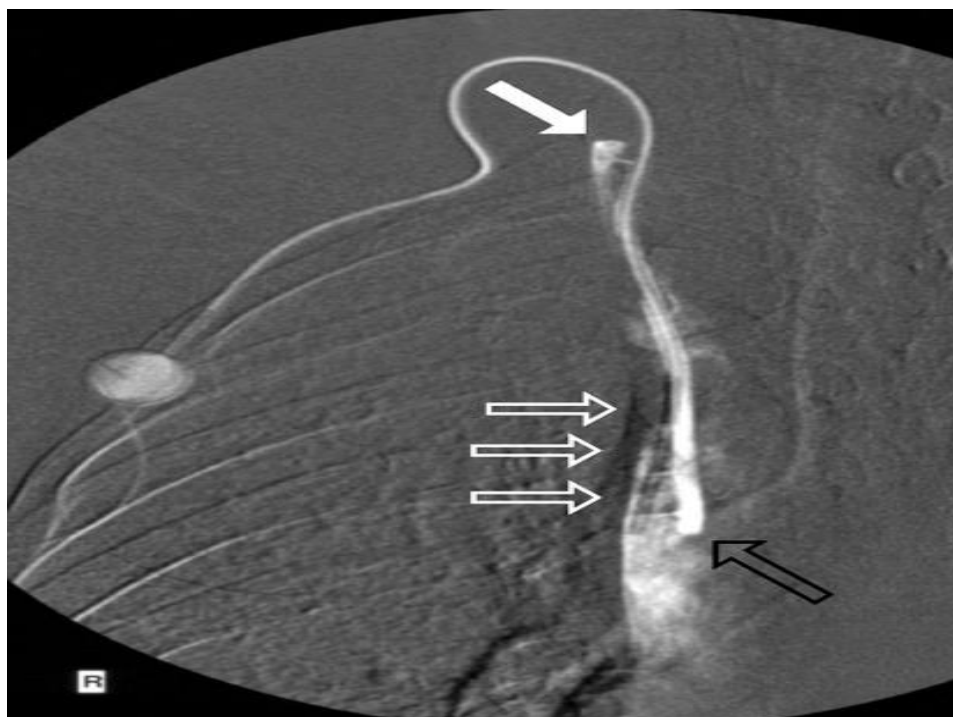
6.2. Kasne komplikacije

U slučaju da se sustav otvora ne može isprati niti aspirirati krv nakon pravilno izvedene punkcije komore, vjerojatno postoji neka vrsta opstrukcije u sustavu. Uobičajeni uzroci takve opstrukcije uključuju prisutnost krvnog ugruška, ostataka parenteralne prehrane ili opstrukciju lijekovima [30]. Da bismo utvrdili prirodu opstrukcije, važno je saznati na koji način je sustav posljednji put bio u upotrebi. Sljedeći postupak može se primijeniti kako bi se riješila opstrukcija [30]. Prvo, ubrizga se 100 IU Heparina u 5 mL 0,9% fiziološke otopine i aspirira bez primjene pritiska pomoću štrcaljke od 5 mL. Ako se sustav i dalje čini blokiranim, preporučuje se uklanjanje port igle, ponovno postavljanje kože i pokušaj deblokade sustava novom port iglom [31]. Ako se blokada i dalje održava, preporučuje se otapanje 10 000 IU urokinaze u 2 mL 0,9% fiziološke otopine, pri čemu se ubrizgava 1 mL te otopine [31]. Nakon 20 minuta, ova otopina se aspirira iz otvora, a otvor se ispiri s 20 mL 0,9% fiziološke otopine [31]. Ovaj postupak se može ponoviti do tri puta [31].

U slučaju da se ulazna komora ne može punktirati, potrebno je pažljivo provesti fluoroskopiju kako bi se identificirala moguća devijacija komore, posebno ako nije čvrsto fiksirana za fasciju (kao što je često slučaj kod radioloških intervencijskih implantacija) [9]. Takve devijacije mogu se dogoditi ili rano ili neko vrijeme nakon implantacije. Poteškoće u aspiraciji krvi ili povećan otpor tijekom infuzije često ukazuju na trombozu ulazne komore, priklještenje katetera na torakalnom ulazu, odvajanje katetera ili fragmentaciju katetera [9]. Odvajanje katetera i fragmentacija mogu uzrokovati emboliju fragmenata u desnom srcu ili čak plućnu arteriju, što može rezultirati ozbiljnim posljedicama, kao što su potencijalno opasna tahikardija, srčana perforacija ili plućna pseudoaneurizma [29]. U slučaju diskonekcije ili fragmentacije katetera s embolizacijom, metoda izbora je perkutano vađenje putem femoralne vene [9]. Kada sustav priključaka nije moguće deblokirati ispiranjem, preporučuje se provođenje radiografske kontrastne studije. Kontrastno sredstvo se ubrizgava kroz port iglu, a zatim se izvodi fluoroskopija. Pomicanje katetera koje dovodi do uvijanja ili pomaka vrha katetera može uzrokovati nagli gubitak prohodnosti sustava [31]. Takve dislokacije katetera obično se mogu popraviti tijekom

intervencijskog radiološkog postupka koji se izvodi putem femoralne vene, čime se izbjegava potreba za uklanjanjem porta i implantacijom novog [31]. Ako se priključak u početku čini funkcionalnim, ali postupno postaje sve teže za korištenje, to često ukazuje na formiranje fibrinoznog ugruška oko katetera blizu njegovog vrha što možwmo vidjeti na slici 6.1.3. [18]. Lomovi i curenje katetera mogu se dogoditi ako je kateter priklješten između prvog rebra i ključne kosti (tzv. "pinch-off sindrom") pri uvođenju kroz venu subklaviju; takvo curenje je ozbiljno, jer kemoterapijski lijekovi koji cure u okolno tkivo mogu izazvati obimnu nekrozu [18]. Propuštanje katetera može se potvrditi fluoroskopskom kontrastnom studijom portnog sustava [18].

Dislokacija vrha katetera može se dogoditi mjesecima nakon implantacije sustava. Pacijenti ponekad prijavljuju pritisak u vratnoj veni tijekom infuzije. Tromboza povezana s port kateterom može rezultirati okluzijom središnjih vena, pa čak i sindromom gornje šuplje vene [29]. Pogrešan položaj vrha katetera u medijastinumu predstavlja vrlo ozbiljnu komplikaciju koja može dovesti do ulaska infuzijskih otopina u medijastinum ili pleuralni prostor (poznat kao "infuzijski toraks") [18].



Slika 6.1.3 Stvaranje fibrinskog omotača oko port katetera

Izvor: <https://www.ncbi.nlm.nih.gov/pmc/articles/PMC3063378/figure/F4/>

Poštivanjem propisanih smjernica i provođenjem ispiranja sustava s 20 mL 0,9% fiziološke otopine prije svake infuzije, pacijent može biti osviješten o potencijalnim problemima kroz osjećaj pritiska i pečenja na razini implantiranog defekta [18]. Važno je napomenuti da injekcije volumena manjeg od 10 mL ne smiju biti administrirane kroz taj otvor, budući da povećani tlak generiran tijekom takvih injekcija može prouzročiti odvajanje ili pucanje katetera [18]. U slučaju takvih komplikacija, oštećeni kateterski sustav treba hitno ukloniti [18]. Trenutne znanstvene studije ne pružaju podršku tvrdnjama o redovitoj punkciji, ispiranju heparinom ili drugim tvarima između tretmana [18]. Bez obzira na to, ključno je dosljedno poštivati preporuke proizvođača u vezi s tlakovima, a kontrastne tvari trebaju se primjenjivati isključivo putem visokotlačnih portova [21]. Tromboza povezana s kateterom česta je komplikacija prilikom umetanja središnjeg venskog katetera. U primjeni središnjeg venskog katetera ustanovljena je široka upotreba u intenzivnoj njezi i često se koristi kod pacijenata koji imaju višestruke faktore rizika za razvoj venske tromboembolije. S rastućom popularnošću periferno umetnutih središnjih katetera, vjerojatno će se i dalje povećavati učestalost tromboze povezane s kateterom [32]. Unatoč rasprostranjenosti problema, nedostaje jasnih smjernica utemeljenih na znanstvenim dokazima za liječenje pacijenata s trombozom povezanom s kateterom, posebice u kritično bolesnih bolesnika. Razni faktori rizika za razvoj venske tromboze mogu se općenito kategorizirati kao rizike povezane s kateterom, procesom umetanja i čimbenicima pacijenta [32]. Važno je napomenuti da su ovi čimbenici često povezani s Virchowovim trijasom koji obuhvaća oštećenje endotela, stazu krvi i hiperkoagulabilnost te su opisani kao komponente u nastanku tromba.

Kao što se često ističe, prevencija je ključna u suzbijanju problema tromboze. Određeni faktori rizika, poput mjesta umetanja i vrste centralnog venskog katetera, mogu se prilagoditi kako bi se smanjio rizik od tromboze. Smjernice Međunarodnog društva za trombozu i hemostazu preporučuju umetanje centralnog venskog katetera, ako je moguće, s desne strane, u jugularnu venu, pri čemu je vrh katetera smješten na spoju gornje šuplje vene i desnog atrija, što smanjuje rizik od tromboze [32]. Važno je naglasiti da većina venskih tromboza (dvije trećine) često prolazi bez simptoma, što može otežati rano otkrivanje. Stoga je nužno zadržati visoku razinu sumnje [32]. Klinički znakovi mogu varirati od očitih, kao što su oticanje ruke ili vrata, do manje vidljivih

znakova nelagode ili distenzije vene. Ponekad pacijenti mogu doživjeti atipične simptome poput boli u čeljusti ili ramenu [32].

Posljedice venske tromboze ne smiju biti podcijenjene, budući da komplikacije mogu uključivati plućnu emboliju u 10-15% slučajeva, gubitak venskog pristupa u 10%, infekcije, razvoj posttrombotskog sindroma i kašnjenja u liječenju [32]. Tromboza venskih struktura predstavlja relativno čestu pojavu s potencijalom za značajan negativan utjecaj na pacijenta. S obzirom na to da se većina slučajeva tromboze odvija bez vidljivih simptoma, postavljanje ispravne dijagnoze zahtijeva izrazito visok stupanj sumnje. Dupleks skeniranje vena, kao neinvazivna metoda snimanja koja pruža visoku osjetljivost, često se koristi u dijagnostici ove patologije [32]. Do danas, nedostaju uvjerljivi dokazi koji bi podržali rutinsku profilaktičku antikoagulaciju kao mjeru prevencije venske tromboze. Ipak, pažljivo promišljanje o promjenjivim faktorima rizika prije umetanja venske linije može biti ključno za smanjenje potencijalnih komplikacija. Gdje god je to izvedivo, preporučuje se umetanje port katetera u desnu jugularnu venu s vrhom smještenim na spoju gornje šuplje vene i desnog atrija [32]. Osim u situacijama gdje je linija postala nepotrebna, neispravna, nije u pravilnom položaju ili postoji naznaka infekcije, trenutne smjernice sugeriraju da se kateter ne bi trebao odmah uklanjati. U većini slučajeva, osim u kategorijama s najnižim rizikom, preporučuje se tromjesečno sustavno antikoagulacijsko liječenje [32].

Nakon implantacije venskih portova, infekcije predstavljaju najčešću komplikaciju [33]. Infekcije uključuju celulitis džepova i/ili tunela te, češće, infekcije krvi povezane s kateterom. Dijagnoza potonjih postavlja se nakon što se isključe drugi mogući izvori infekcije ili putem hemokulture. Incidencija infekcija povezanih s portovima varira između 0,6% i 27% [9]. U istraživanju koje je proveo Shima i suradnici, 45 od 1747 implantiranih port sustava moralo je biti uklonjeno zbog infekcije [34]. Prema dostupnoj literaturi, stopa infekcija povezanih s kateterom u dugotrajnim kateterima središnjeg venskog pristupa varira ovisno o vrsti i mjestu katetera te stanju pacijenata, krećući se od 0,6% do 27% [38]. U pacijenata koji su imuno suprimirani i koriste port sustave, zabilježena je medijana od 0,2 infekcije na 1000 kateter-dana (raspon od 0 do 2,7 na 1000 kateter-dana) [38]. Infekcije krvi povezane s kateterima često se javljaju s učestalošću od 13-14%, čineći ih trećim najčešćim tipom nozokomijalnih infekcija u SAD-u i Europi [38]. Infekcije povezane s kateterima tako predstavljaju ozbiljan problem u bolničkom i izvanbolničkom okruženju, znatno doprinoseći povećanoj stopi obolijevanja i smrtnosti među pacijentima.

Najčešći uzročnici infekcija u ovim slučajevima uključuju različite vrste *Staphylococci*, *Candida* te ne tuberkulozne mikobakterije. U pacijenata s očuvanim općim stanjem, često se primjenjuje empirijska intravenska antibiotska terapija širokog spektra dok se ne identificiraju specifični mikroorganizmi i ne prilagodi se ciljana terapija. U većini situacija, primjena antibiotske terapije može spasiti port sustav. Međutim, složenije i teže za liječenje situacije uključuju ponavljajuće infekcije u imuno kompromitiranih pacijenata, infekcije uzrokovane gljivičnim vrstama te septičke komplikacije poput endokarditisa ili lokalnih apscesa [9]. Također treba napomenuti da neki faktori, kao što su visoka mikrobna kolonizacija mjesta umetanja, neutropenija i dugotrajna upotreba uređaja, mogu značajno utjecati na stopu infekcija. Port venski sustavi imaju tendenciju imati nižu stopu infekcija u usporedbi s ne umetnutim središnjim vodovima [33]. Važno je napomenuti da formiranje tromba ili fibrinske ovojnice može stvoriti povoljno okruženje za razvoj mikroorganizama, stvarajući time izravnu vezu između tromboze povezane s kateterom i infekcija povezanih s kateterom (vidi slika 6.1.3.) [9].

Prijavljeno je mnogo čimbenika rizika povezanih s razvojem infekcija nakon implantacije port katetera. Ti faktori uključuju hematološke malignosti, neutropeniju, kroničnu primjenu steroida, izostanak perioperativne primjene antibiotika, prisutnost raka gušterače, loš radni status, prethodne infekcije, parenteralnu prehranu i neposrednu palijativnu skrb nakon implantacije katetera [9]. Patogeneza infekcija povezanih s port kateterom usredotočena je na složene interakcije između bakterija, katetera i domaćina. Port kateter se sastoji od silikonskog polimera koji sadrži silicij, vodik, kisik i ugljik, a obično se koristi za dugotrajni vaskularni pristup, kao što je potreban za produljenu primjenu kemoterapije [36]. Poliuretani, s druge strane, predstavljaju svestrani polimer i koriste se u vaskularnim kateterima jer pruža dovoljnu vlačnu čvrstoću da omogući kateteru da prođe kroz kožu i potkožno tkivo bez savijanja. Poliuretanski kateteri često se koriste za kratkotrajnu vaskularnu kanilaciju, iako su zabilježene nešto veće stope kolonizacije/infekcije. Važno je napomenuti da se na oba tipa katetera može stvarati biofilm [36]. Bakterijski čimbenici vjerojatno igraju ključnu ulogu u patogenezi infekcija, dok se kateterski čimbenici mogu prilagoditi kako bi se smanjio rizik od infekcije [36]. Prijanjanje bakterija na kateterima može ovisiti o svojstvima biomaterijala, a tvari koje se oslobađaju iz katetera mogu utjecati na rast i preživljavanje različitih mikroorganizama [36]. U nekim in vitro studijama, primijećeno je da kateteri od silikona imaju tendenciju povećane stope infekcije u usporedbi s kateterima od poliuretana [36]. Međutim, važno je napomenuti da su ovi učinci potvrđeni samo u in vitro

uvjetima i tijekom kratkotrajnih studija koje su uključivale izravnu inokulaciju bakterija na kateter [36].

Dijagnoza infekcija povezanih s kateterom može biti izazovna, posebno ako nema lokalnih znakova upale [39]. Kada se pojavi povišena tjelesna temperatura, potrebno je isključiti sve druge moguće uzroke temeljitim kliničkim pregledom, laboratorijskim analizama krvi i općom procjenom stanja pacijenta kako bi se potvrdila dijagnoza infekcije povezane s kateterom. Preporučuje se uzimanje paralelnih hemokultura (aerobnih i anaerobnih) iz periferne vene i središnjeg katetera [39]. U slučaju da se kultura iz središnjeg katetera pozitivno razvije prije nego što periferni uzorak pokaže pozitivnost (s tzv. diferencijalnim vremenom do pozitivnosti manjim od 2 sata), to može biti od pomoći u postavljanju dijagnoze infekcije povezane s kateterom [39]. Kvantitativne hemokulture i brisevi iz kateterskog kraja nisu rutinske mjere prema trenutnim smjernicama, ali se mogu razmotriti ako se kateter mora ukloniti zbog sumnje na infekciju [39]. Istraživanja ukazuju na značajno veću incidenciju infekcija kod bolesnika s hematološkim malignitetima, pri čemu je ova vrsta bolesti posebno povezana s odgođenim infekcijama krvotoka u usporedbi s lokalnim infekcijama [37]. Razlika u intenzitetu primijenjene kemoterapije između hematoloških maligniteta i solidnih tumora može objasniti povećanu učestalost infekcija [37]. Kada su u pitanju kasne infekcije povezane s port kateterom koje se razvijaju unutar venskog ulaza, mikrobn flora kože ima ključnu ulogu, zbog čega se gram-pozitivni koki smatraju najčešćim organizmima u bolesnika s ovim uređajem [38]. No, kod pacijenata s rakom, bilježi se veća incidencija bakterijemije povezane s centralnim venskim portom uzrokovane gram-negativnim patogenima [37]. Konkretno, gram-negativni bacili, posebno oni koji ne fermentiraju glukozu, obično dominiraju u mikroorganizmima koji uzrokuju infekcije povezane s portom [37]. Zanimljivo je napomenuti da su u bolesnika s lokalnom upalom najčešće identificirane vrste *Staphylococcus*, dok su u bolesnika bez lokalnih upalnih znakova, do 91% slučajeva uključivali nozokomijalne gram-negativne bacile koji ne fermentiraju glukozu, pri čemu su *Acinetobacter baumannii* i *Enterobacter cloacae* bili najčešći [37]. Istraživanja dalje sugeriraju da pacijenti bez znakova infekcije na mjestu venskog porta imaju znatno višu incidenciju gram-negativnih bacila. S obzirom na ove podatke, medicinski stručnjaci zaključuju da bi empirijski antibiotici za infekcije povezane s venskim portovima trebali pokrivati i gram-pozitivne i gram-negativne bacile [37].

U pogledu higijene i dezinfekcije, istraživanja pokazuju da su se 2% klorheksidin temeljeni pripravci pokazali kao najučinkovitiji u smanjenju infekcija povezanih s kateterima. Alternativno,

možu se koristiti i 70% alkoholna otopina, jodofor ili tinktura joda [38]. Huberova igla bez jezgre može se koristiti za više od 2000 uboda [38]. Važno je napomenuti da se igla može ostaviti na mjestu tijekom 72 sata, osim kada se koristi za primjenu krvnih pripravaka ili lipidnih emulzija, u kojem slučaju ju je potrebno zamijeniti nakon 24 sata [38]. Što se tiče rutinskog uklanjanja uređaja, ne može se preporučiti za svakog bolesnika. Port sustavi trebaju se ukloniti u slučaju trajne sepse/bakteriemije ili ponovne infekcije nakon tretmana antibioticima, prisutnosti znakova infekcije na portu ili tunelu katetera, kod nestabilnih pacijenata, u slučaju sistemskih komplikacija (npr. septičke tromboze/embolije, osteomijelitisa, stvaranja apscesa ili endokarditisa) ili kada se otkriju specifični mikroorganizmi kao što su *S. aureus* ili vrste *Candida*, budući da su često povezani sa sistemskim komplikacijama i niskim stopama uspjeha kod spašavanja katetera [38].

7. Uloga medicinske sestre/tehničara

Intravenska terapija predstavlja ključnu komponentu modernog medicinskog pristupa i sestriinske skrbi. Dok je ranije periferna intravenska kanila bila dominantan način primjene terapije, danas su dostupne različite metode centralnog venskog pristupa za aplikaciju tekućina i terapije kod pacijenata. Medicinske sestre/tehničari igraju ključnu ulogu u postavljanju i skrbi pacijenata s port kateterom, a sve zdravstvene djelatnike koji rade u okruženju gdje je učestala uporaba centralnih venskih puteva trebalo bi redovito educirati i osposobljavati za brigu o pacijentima s centralnim kateterima [21]. Samo obučeno i kompetentno osoblje može pridonijeti unaprjeđenju zdravstvene skrbi te smanjenju učestalosti infekcija krvotoka povezanih s centralnim venskim putem. Nadalje, održavanje odgovarajućeg omjera pacijenata i osoblja u jedinicama intenzivnog liječenja može značajno smanjiti incidenciju infekcija krvotoka povezanih s kateterom.

Sestrinska skrb u kontekstu korištenja port katetera zahtijeva posebne vještine, uključujući umetanje specijalizirane igle u port kateter. Prije nego što se kateter uopće postavi, važno je pacijenta adekvatno pripremiti za postupak. Psihička priprema pacijenta uključuje detaljno objašnjavanje postupka, dobivanje potrebnih pristanka te pružanje emocionalne podrške. Pravovremeno pružene informacije o postupku, potencijalnim rizicima, komplikacijama i ishodima mogu značajno umiriti pacijenta i smanjiti njegove strahove. Fizička priprema obuhvaća provođenje svih potrebnih pretraga prije nego se kateter postavi. Pacijentima se mora jasno predočiti da ne smiju unositi hranu ili piće najmanje šest sati prije postupka kako bi se smanjila vjerojatnost komplikacija vezanih uz anesteziju. Dijabetičari trebaju dobiti precizne smjernice o uzimanju lijekova i inzulina. Nakon zahvata, pacijenti se mogu vratiti normalnom unosu hrane i tekućine, ali uz umjerene količine kako bi se spriječile dodatne komplikacije. Praćenje pravilne primjene redovite terapije iznimno je važno kako bi se izbjegao razvoj dodatnih problema.

Prije samog postupka, pacijent bi trebao skinuti suvišnu odjeću i nakit, poput šala i ogrlica. Ponekad će biti potrebno obrijati područje na kojem će se izvoditi postupak. Također, treba osigurati da pacijent isprazni mokraćni mjehur i obuče bolnički ogrtač. U nekim slučajevima može biti potrebno brijanje. Prije samog postupka, intravenska linija će biti postavljena u pacijentovu ruku kako bi se omogućila primjena lijekova i tekućina po potrebi. Pacijenti mogu dobiti lijekove

protiv tjeskobe i bolova putem intravenske primjene tijekom operacije. Tijekom zahvata, pacijenti će ležati na leđima i bit će povezani s uređajima koji prate otkucaje srca, krvni tlak i zasićenost kisikom. Elektrode se pričvršćuju na pacijentova prsa kako bi se pravilno pratili otkucaji srca prije i nakon postupka. Ako se koristi vratna vena za postupak, pacijentova glava će biti lagano pomjerena kako bi se liječniku olakšalo pronalaženje najprikladnijeg mjesta za umetanje katetera. Uobičajeno je prekriti prsa i vrat sterilnim krpama. Alternativa je postavljanje sterilnih ručnika na područje prepona ako se koristi vena u tom području. U pravilu, postavljanje port katetera ne zahtijeva opću anesteziju. Umjesto toga, primjenjuje se lokalni anestetik kako bi se umrtvila koža oko mjesta umetanja igle. Nakon anestezije, pacijenti mogu osjetiti blago peckanje ili pritisak tijekom umetanja katetera.

7.1. Uloga medicinske sestre/tehničara prilikom postavljanja port katetera

Medicinska sestra/tehničar imaju veliku ulogu kod postavljanja centralnih venskih katetera. Tijekom samog postupka medicinska sestra/tehničar sudjeluju u pripremi potrebnog pribora, asistiraju liječniku, te nakon postupka nadziru pacijenta i mjesto postavljanja samog katetera. Općenito govoreći, kod postavljanja centralnog venskog katetera osoblju je potreban ultrazvučni aparat s visokofrekventnim linearnim pretvaračem, sterilni proizvodi, maska i pokrivalo za glavu, pribor za uvođenje sa središnjim venskim kateterom, lidokain, razne sterilne štrcaljke, sterilne otopine za ispiranje u štrcaljkama od 10 cc i sterilni okluzivni zavoj i bio-flaster ako je dostupan.

Kako bi postupak kateterizacije mogao biti izveden potreban nam je pribor koji uključuje:

- Nesterilni proizvodi
 - Čista kolica, kirurška kapa, maska, antiseptik za dezinfekciju kože, trake,
- Sterilni proizvodi
 - Osobna zaštitna oprema: uključujući sterilne rukavice, ogrtač, gaze, sterilni omotač ultrazvučne sonde sa sterilnim ultrazvučnim gelom, bioflaster
 - Komplet za centralni venski kateter, koji općenito uključuje: port kateter, uvodnu iglu sa štrcaljkom, skalpele, žicu vodilicu, lijekove, anestetik, materijal za šavove, fiziološku, 2 x 2 mL štrcaljke koje sadrže 0,9% natrijevog klorida, jedna za ispiranje kanile i jedna za punjenje produžnog

seta, te sterilni okluzivni zavoj za pokrivanje mjesta umetanja kao što je Tegaderm

Kada se izvrši priprema pribora može se započeti sa postavljanjem centralnog venskog katetera gdje tehnika zavisi od mjesta gdje se on postavlja. Postoji nekoliko važnih koraka kod pristupa port kateteru kao i kod zdravstvene njege i održavanja [40]. Prilikom pristupa komorici port katetera važno je paziti na sterilnost. Port kateter je zatvoreni sustav, stoga je potrebno izbjegavati začepljenja zraka, infekcije i koristiti samo posebne igle za port sistem. Kako bi se osigurala prohodnost katetera, medicinske sestre/tehničari moraju ispirati port kateter s heparinom i natrijem svaki mjesec kada sustav nije u uporabi [40].

Za intravenski port kateter potreban je niz alata za toaletu i primjenu terapije [40]:

- štupaljke, gaza, vata, dva inox čepa, rupa s krpom i igla za citokan
- par sterilnih rukavica, jedna tuba i štrcaljka od 10 ml
- jedna bočica 0,9% natrij klorida, 100 ml kontrolne tekućine od 1 ml = 60kapi,
- sterilna kutija od vate, povidon jodid 10%, zajednički kontejner za otpad, spremnik za infektivni otpad, spremnik za oštre predmete
- posebna igla koja se koristi kod port katetera dizajnirana da spriječi oštećenje porta

Da bi medicinska sestra/tehničar mogli pristupiti port kateteru potrebno je da imaju sav pripremljen pribor, iglu, te da kod toalete i primjene lijekova ili tekućina primjene aseptičnu tehniku. Nadalje, medicinska sestra/tehničar trebaju umetnuti iglu okomito na port kateter, pritisnuti dok ne dosegne dno i oprati s 20 ml 0,9% otopine NaCl [40]. Važno je ne pumpati otopinu kada medicinska sestra/tehničar osjećju da je teško istisnuti otopinu. Zatim je potrebno staviti sterilnu gazu ispod igle i staviti zavoj. Kada je trenutna komora za ubrizgavanje spremna, potrebno je primijeniti lijek ili izvaditi krv [40]. Kod uklanjanja igle iz port katetera važno je pridržavati se nekolicine smjernica [40]:

- primijeniti aseptičnu tehniku,
- ukloniti gazu ispod igle,
- dezinficirati kožu oko igle,
- oprati s 20 ml NaCl 0,9%,
- ubrizgati 3 ml heparina (100- 500 IU/ml) u otvor,
- istisnuti pod tlakom (održavanje pozitivnog tlaka),

- ukloniti iglu,
- pritisnuti kožu oko dvije minute kako bi se spriječilo krvarenje i hematoma

7.2. Toaleta mjesta insercije i sprječavanje infekcije

U kontekstu zdravstvene njege, iznimno je važno provesti pravilne pripreme za postavljanje centralnog venskog puta, a nakon postupka pažljivo nadzirati pacijenta kako bi se spriječile potencijalne komplikacije. Prije umetanja port katetera, nužno je temeljito očistiti i dezinficirati mjesto insercije te ga potom prekriti sterilnim pokrovom. Tijekom cijelog procesa postavljanja port katetera, medicinska sestra/tehničar asistira liječniku i pažljivo prati vitalne znakove pacijenta. U svrhu smanjenja incidencije infekcija povezanih sa središnjom linijom, nedavno su preporučene bez šavne opcije za učvršćivanje katetera [21]. Važno je napomenuti da zavoje ili pokrivače središnje linije ne treba mijenjati svakodnevno, osim ako nisu onečišćeni ili labavi. Trenutačne smjernice sugeriraju zamjenu obloga od gaze svaka dva dana, dok prozirne, polupropusne obloge treba mijenjati svakih sedam dana, osim ako nisu onečišćeni ili u opuštenom stanju [21]. Centralni venski kateter uklanja se kada više nije potreban, no važno je napomenuti da rutinska zamjena centralnih venskih katetera nije nužna jer istraživanja sugeriraju da takva rutinska zamjena povećava rizik od infekcija na mjestima umetanja središnje linije [22].

S ciljem smanjenja incidencije bolničkih infekcija, setove za intravensku primjenu ne treba mijenjati češće od svakih 96 sati, ali ih je nužno zamijeniti najmanje svakih sedam dana [39]. Intravensku cijev za transfuziju krvi, krvnih proizvoda ili lipidnih emulzija potrebno je zamijeniti unutar 24 sata od početka primjene [39]. Prilikom održavanja pumpe, ključno je pridržavati se određenih smjernica za pristup igli i postupak uklanjanja igle kako bi se osigurala pacijentova sigurnost i produžio vijek trajanja port katetera. Port kateter treba redovito održavati pomoću otopine koja sadrži antikoagulans (heparin) u odgovarajućoj koncentraciji kako bi se spriječila formacija krvnih ugrušaka unutar katetera. Nakon svake uporabe, port kateter treba isprati s 10 do 20 ml 0,9% natrijeva klorida odmah nakon završetka injekcije i primjene heparinske brave (3 ml Heparin, 100 do 500 IU/ml.) [40]. Tijekom razdoblja kada port kateter nije u uporabi, pacijent treba redovito posjećivati bolnicu ili kliniku kako bi se obavila njega heparinske brave svaka četiri tjedna [40]. Pravilno održavanje pumpe i pravovremeno ispiranje katetera iznimno su važni kako bi se smanjio rizik od tromboze [40].

Kod postupka vađenja krvi na port kateter potrebno je pridržavati se slijedećih smjernica [41]:

- primijeniti aseptičnu tehniku,
- ukloniti plin,
- pronaći gornju stranu injekcijske komore, čvrsto ju držati,
- umetnuti iglu okomito na port kateter,
- pritisnuti iglu dok ne dosegne dno,
- pričvrstiti štrcaljku od 5 ml,
- izvući 3 ml krv,
- pričvrstiti novu štrcaljku od 5 ml,
- uzeti potrebnu količinu krvi,
- oprati kateter s 20ml NaCl 0,9 % i izvući iglu

7.3. Proces zdravstvene njege

Utjecaj njege središnje linije na pacijente izuzetno je značajan. Komplikacije koje se javljaju u vezi s centralnim venskim kateterima znatno povećavaju morbiditet, produžuju hospitalizaciju te usporavaju proces oporavka. Sestrinski proces zdravstvene njege predstavlja strukturirani sustav smjernica za pružanje individualizirane skrbi pacijentima, sastoji se od pet uzastopnih koraka: procjene, dijagnoze, planiranja, provedbe i evaluacije. Početni korak u sestrijskom procesu jest procjena, koji obuhvaća vještine kritičkog razmišljanja i sustavno prikupljanje različitih podataka, kako subjektivnih tako i objektivnih. Subjektivni podaci obuhvaćaju verbalne izjave pacijenta ili zdravstvenih djelatnika, dok su objektivni podaci mjerljive prirode, kao što su vitalni znakovi, unos i izlaz te antropometrijski podaci poput visine i tjelesne težine.

Formuliranje sestrijske dijagnoze na temelju kliničke prosudbe ključno je za daljnje planiranje i provedbu skrbi za pacijenta. Sestrijska dijagnoza usklađuje se s konceptom Maslowljeve hijerarhije potreba, pridonoseći tako identifikaciji prioriteta u skrbi i usmjeravanju planova prema dobrobiti pacijenta. Sestrijske dijagnoze kod port katetera uključuju:

- Visok rizik za infekciju
- Visok rizik za krvarenje
- Akutna bol

- Neupućenost
- Strah

SD Visok rizik za infekciju

Definicija - Stanje u kojem je pacijent izložen riziku nastanka infekcije uzrokovane patogenim mikroorganizmima koji potječu iz endogenog i/ili egzogenog izvora [43].

Cilj: Tijekom hospitalizacije pacijent neće pokazivati znakove infekcije [43]

Intervencije medicinske sestre/tehničara:

- Mjeriti vitalne znakove
- Pratiti promjene vrijednosti laboratorijskih nalaza i izvijestiti o njima
- Održavati higijenu ruku prema standardu
- Obučiti zaštitne rukavice prema standardu
- Uvoditi i održavati intravenozne / arterijske katetere prema standardu
- Aseptično previjati rane
- Pratiti pojavu simptoma i znakova infekcije
- Njega i.v. i arterijalnog katetera, urinarnih katetera, ET tubusa, trahealnih kanila, NG sonda i prema standardu

Evaluacija: Cilj postignut. Tijekom hospitalizacije nije došlo do razvoja infekcije.

SD Visok rizik za krvarenje

Cilj: Bolesnik tijekom hospitalizacije neće krvariti.

Intervencije medicinske sestre/tehničara:

- Pratiti stanje bolesnika
- Pratiti simptome i znakove krvarenja
- Promatrati stanje kože i sluznice bolesnika
- Kontrolirati vitalne funkcije svaka dva sata (puls, tlak, temperatura, disanje)
- Pratiti ulazno mjesto centralnog venskog katetera
- Pratiti operativno područje bolesnika ako je bolesnika operiran
- Izbjegavati primjenu intramuskularnih injekcija
- Kontrolirati laboratorijske nalaze (KKS, biokemijski nalazi, koagulogram)

- O svakoj promjeni obavijestiti liječnika
- U dogovoru s liječnikom primijeniti ordiniranu terapiju
- Sve postupke evidentirati

Evaluacija: Cilj postignut. Tijekom hospitalizacije nije došlo do krvarenja kod pacijenta.

SD Akutna bol u/sinsercijom port katetera

Definicija: Neugodan nagli ili usporeni osjetilni i čuvstveni doživljaj koji proizlazi iz stvarnih ili mogućih oštećenja tkiva s predvidljivim završetkom u trajanju kraćem od 6 mjeseci [44].

Cilj: Bolesnik će na skali boli iskazati nižu razinu boli od početne

Intervencije medicinske sestre/tehničara [44]:

- Procijeniti bol
- Mjeriti vitalne funkcije
- Ublažavati bol na način kako je bolesnik naučio
- Istražiti s bolesnikom različite metode kontrole boli
- Ukloniti iz bolesnikove okoline rizične čimbenike
- Primijeniti ne farmakološke i farmakološke postupke ublažavanja bolova prema odredbi liječnika
- Poticati bolesnika na fizički odmor raspoređivanjem razdoblja odmora, spavanja i dnevnih aktivnosti
- Poticati bolesnika na promjene u prehrani koje mogu smanjiti bol
- Educirati bolesnika o alternativnim intervencijama ili terapijama za smanjenje boli
- Tehnike relaksacije
- Primijeniti imuno modulacijsku terapiju prema odredbi liječnika
- Primijeniti kortikosteroide prema odredbi liječnika
- Ponovno procijeniti bol
- Dokumentirati razinu boli, provedene postupke

Evaluacija: Cilj postignut. Bolesnik na skali boli iskazuje nižu jačinu boli od početne [44]

SD Neupućenost u/s nedostatkom specifičnog iskustva vezanog uz port kateter

Definicija - Nedostatak znanja i vještina o specifičnom problemu

Cilj: Pacijent će razumjeti tijek i metode liječenja bolesti.

Intervencije medicinske sestre/tehničara:

- Poticati bolesnika na usvajanje novih znanja i vještina
- Procijeniti bolesnikovo razumijevanje i percepciju bolesti
- Procijeniti bolesnikovo znanje o bolesti
- Osigurati pomagala tijekom edukacije
- Poticati bolesnika i obitelj da postavljaju pitanja
- Osigurati vrijeme za verbalizaciju naučenog
- Omogućiti bolesniku demonstriranje specifične vještine
- Uputiti bolesnika u rad udruga
- Prema potrebi u liječenje uključiti i psihologa i/ili socijalnog radnika.

Evaluacija: Cilj postignut. Pacijent je tijekom hospitalizacije razumio tijek i metode liječenja bolesti [44].

8. Osvrt na temu

Upotreba port katetera značajno je porasla u posljednjim godinama, a to je posljedica razvoja dugotrajnih terapija raka, potrebe za čestim venskim pristupom, primjene hiperosmolarnih tvari i administracije značajnih količina tekućine. Portni kateteri izdvajaju se po svojim brojnim prednostima, uključujući niske stope infekcija, produljen životni vijek, te sposobnost da pacijenti obavljaju svoje svakodnevne aktivnosti bez ograničenja. Osim toga, pružaju povećanu udobnost i mogućnost dugotrajne upotrebe, što ih čini pouzdanim rješenjem u usporedbi s drugim središnjim venskim kateterima [1].

Umetanje port katetera provodi se u operacijskim dvoranama uz praćenje vitalnih znakova pacijenta. Nadgledanje tijekom ovog postupka značajno doprinosi smanjenju komplikacija, kao što su pneumotoraks, hemotoraks, oštećenje arterija i nepravilno pozicioniranje katetera [4]. Tijekom postupka postavljanja središnjeg venskog katetera, preporučuje se da se vrh katetera pozicionira u donju 1/3 vene cava superior ili na spoju vene cava superior i atrijske, prateći anatomiju svakog pojedinog pacijenta uz pomoć fluoroskopije [23]. Postavljanje vrha katetera na pogrešnom mjestu, poznato kao nepravilan položaj katetera, može rezultirati povećanim rizikom od venske tromboze ako je kateter postavljen u manju venu poput jugularne vene ili vene subklavije. Nadalje, postavljanje vrha katetera u desni atrij ili ventrikul može dovesti do razvoja srčanih aritmija, tromboze i, u rijetkim slučajevima, srčane tamponade [3]. Infekcija predstavlja čestu komplikaciju povezanu s port kateterima, a često može proći neopaženo. U slučaju infekcije, preporučuje se uklanjanje porta koji je izvor infekcije, uz primjenu oralnih antibiotika i posebnu zdravstvenu njegu mjesta kirurškog zahvata kako bi se ublažile komplikacije. Održavanje aseptičnog okoliša ključno je za sprječavanje infekcija u ovom kontekstu.

Analizom relevantne literature upotrijebljene u ovom istraživanju, zaključujemo kako portni kateteri predstavljaju koristan alat kako za pacijente tako i za liječnike. Njihova jednostavna upotreba olakšava održavanje pristupa venama pacijenata, posebno onih s teško dostupnim venama ili onih koji trebaju dugotrajnu terapiju [45]. Osim toga, portni kateteri znatno olakšavaju ambulantnu primjenu kemoterapije i drugih terapijskih tretmana. Za učestale bolesti, kao što je rak debelog crijeva, omogućuju kontinuiranu infuziju kemoterapije, smanjujući toksičnost u usporedbi s primjenom bolusa [45].

Prednost portnih katetera leži i u činjenici da pružaju spremni i praktični venski pristup, smanjujući nelagodu i tjeskobu pacijenata povezanu s čestim ubodima iglom [45]. Studije su također pokazale da ih pacijenti koji su ih koristili često dobro podnose, posebno kada nisu doživjeli komplikacije. Međutim, unatoč mnogim prednostima korištenja port katetera, liječnici moraju biti svjesni i potencijalnih nedostataka prilikom donošenja odluka. Glavni nedostatak uporabe portnih katetera leži u činjenici da su povezani s komplikacijama kao što su infekcije i tromboze, što može rezultirati odgodom kemoterapije, povećanim troškovima i povećanim rizikom za pacijente [46]. Implantacija portnog katetera također uključuje manji kirurški postupak koji nosi svoje rizike. Iako se portovi često uklanjaju nakon završetka kemoterapije, neki pacijenti razvijaju ožiljke na gornjem dijelu prsnog koša, što može uzrokovati emocionalni stres [46]. Važno je naglasiti da je temeljna edukacija pacijenata i komunikacija s njima ključna za razumijevanje potencijalnih koristi i rizika povezanih s portnim kateterima te za donošenje informiranih odluka o njihovoj upotrebi.

Kontinuirana usluga zdravstvene njege predstavlja proširenje sestrinskog pristupa koji obavlja bolničko medicinsko osoblje, ne samo za pacijente, već i za njihove obitelji. Ona pruža ne samo kontinuiranu zdravstvenu skrb pacijentima, već i mogućnost unapređenja njihove sposobnosti za samostalno brinuti o sebi, što rezultira smanjenjem komplikacija. Rezultati istraživanja ističu da je među pacijentima nakon otpusta iz bolnice, prioritet očuvanja portnog katetera, posebno kod onih koji se suočavaju s malignim oboljenjima [47]. Kontinuirana zdravstvena njega može znatno doprinijeti poboljšanju zdravstvenih ishoda pacijenata, smanjenju potrebe za hitnim postupcima i smanjenju vjerojatnosti ponovnog prijema pacijenata [47]. Izraz "samozbrinjavanje" odnosi se na sposobnost pacijenata da aktivno sudjeluju u procesu liječenja pod vodstvom medicinskog osoblja, što uključuje koordinaciju njihovih emocionalnih, fizioloških i socijalnih aspekata kako bi očuvali svoje zdravlje [47]. Brojna istraživanja su pokazala da poboljšanje samopomoći može znatno pridonijeti tome da pacijenti izbjegnu neželjene komplikacije, produlje vrijeme korištenja portnog katetera te se bolje educiraju o pravilnom održavanju katetera, čime se smanjuju potencijalne komplikacije i unapređuje kvaliteta njihovog života [47]. Rezultati također ukazuju da pacijenti koji su educirani tijekom boravka u bolnici razvijaju veću svijest o odgovornosti za vlastitu samozbrinjavanje, poboljšavaju svoje samopouzdanje, razvijaju vještine za brigu o sebi te stječu dublje razumijevanje održavanja katetera, u usporedbi s pacijentima iz kontrolnih skupina nakon završetka liječenja [47].

Kontinuirana usluga medicinske sestre/tehničara pokazala su se kao efikasan način unapređenja samozbrinjavanja pacijenata s malignim oboljenjima. Ovo je od iznimne važnosti u postizanju optimalnih ishoda liječenja i poboljšanja kvalitete života tih pacijenata.

9. Zaključak

Česta punktiranja perifernih vena i primjena lokalnih kemoterapijskih lijekova često rezultiraju oštećenjem, trombozom i sklerozom stijenke krvnih žila. Stoga su trajni središnji venski pristup sustavi ključna komponenta suvremene onkologije. Njihova prednost leži u mogućnosti uklanjanja igle nakon svake infuzije, dok koža koja prekriva port spremnik djeluje kao prirodna barijera protiv infekcija. Uspoređujući ih s otvorenim, tuneliranim središnjim venskim kateterskim sustavima poput Hickman ili Broviak katetera, možemo primijetiti da potonji imaju veću sklonost infekcijama budući da jedan kraj katetera ostaje izvan tijela, uzrokujući i estetske i funkcionalne komplikacije, ograničavajući tjelesnu aktivnost pacijenta. Port sustavi se danas često implantiraju minimalno invazivnim postupcima, provodeći ih kirurzi ili interventni radiolozi. Rizik od komplikacija ovisi o pacijentovom stanju, pristupu središnjem venskom pristupu, tehnikama implantacije i punkcije, te liječničkom iskustvu. Ključno je naglasiti da zadovoljstvo pacijenata nakon implantacije porta ovisi ne samo o stručnosti onkologa, već i o suradnji svih zdravstvenih profesionalaca, uključujući medicinske sestre/tehničare, u timu koji pruža skrb pacijentima. Pravilna upotreba i njega port sustava iznimno su važni za pacijente s karcinomom. Potencijalne komplikacije treba brzo prepoznati, tretirati i kad god je moguće spriječiti kako bi se osigurao stalni pristup središnjem venskom sustavu za infuzijsku terapiju.

Zdravstvena skrb za pacijente s port kateterom mora biti iznimno kvalitetna i kontinuirana kako bi podržala vitalne funkcije, smanjila komplikacije i spriječila invaliditet, s ciljem potpunog oporavka. To zahtijeva pažljivo promatranje, sustavno praćenje, razumijevanje pacijentovog stanja te predviđanje i rano otkrivanje mogućih komplikacija. Medicinsko osoblje mora posjedovati detaljno znanje o ugradnji portova, identifikaciji potencijalnih komplikacija, aseptičkim postupcima te pružanju odgovarajuće zdravstvene njege i edukacije pacijentima. Nadalje, važno je istaknuti kako zdravstvena njega predstavlja suštinski aspekt sestrinske skrbi te da bi se postigao njezin puni potencijal, potrebno je ostvariti suradnju između medicinskog osoblja i pacijenata. Ovo partnerstvo ima ključnu ulogu u prevenciji komplikacija te poboljšanju kvalitete života pacijenata s ovim medicinskim uređajem

10. Literatura

- [1] D. Camp-Sorrell. editor State of the science of oncology vascular access devices. Seminars in oncology nursing, Elsevier, 2010.
- [2] Y. Zhou, Y Lan, Q. Zhang, J. Song, J. He i sur. Totally implantable venous access ports: A systematic review and meta-analysis comparing subclavian and internal jugular vein punctures. Phlebology. br.37, svibanj 2022., str. 279-288
- [3] AM. Samad, YA. Ibrahim. Complication of port a cath implantation: A single institution experience. The Egyptian Journal of Radiology and Nuclear Medicine, br.46, lipanj 2015., str. 907-911.
- [4] NG. Mastoroudes, H. Paul, E. Davies, N. Tibballs i sur. A comparison of Hickman line- and Port-a-Cath-associated complications in patients with solid tumours undergoing chemotherapy. Clinical Oncology, br. 19, 2007., str. 551–556
- [5] E. Johansson, F. Hammarskjöld, D. Lundberg, MH. Arnlind. Advantages and disadvantages of peripherally inserted central venous catheters (PICC) compared to other central venous lines: A systematic review of the literature. Acta Oncol, br.52, 2013., str. 886–892
- [6] J. Kolikof, K. Peterson, AM. Baker. Central Venous Catheter. [Updated 2023 Jul 26]. In: StatPearls [Internet]. Treasure Island (FL): StatPearls Publishing; 2023.
- [7] B. Saugel, TWL. Scheeren, JL. Teboul. Ultrasound-guided central venous catheter placement: a structured review and recommendations for clinical practice. Crit Care, br.28, kolovoz 2017., str. 225
- [8] JJ. Parienti, N. Mongardon, B. Mégarbane, JP. Mira, P. Kalfoni i sur. Intravascular Complications of Central Venous Catheterization by Insertion Site. N Engl J Med, br. 373, rujun 2015., str. 1220-9
- [9] S. Machat, E. Eisenhuber, G. Pfarli i sur. Complications of central venous port systems: a pictorial review. Insights Imaging, br.10, kolovoz 2019., str. 86
- [10] M. Aziret, O. İrkörücü, C. Gökler, E. Reyhan, S. Çetinküner i sur. Performance of venous port catheter insertion by a general surgeon: a prospective study. Int Surg, br.5, svibanj 2015., str. 827-35

- [11] SL. Morris, PF. Jacques, MA. Mauro. Radiology-assisted placement of implantable subcutaneous infusion ports for long-term venous access. *Radiology*, br. 184., 1992, str. 149–151
- [12] B. Gil, B. Lo, GZ. Yang, S. Anastasova. Smart implanted access port catheter for therapy intervention with pH and lactate biosensors. *Mater Today Bio*, br. 15, svibanj 2022., str. 100298
- [13] D. Lebeaux, N.F. Hidalgo, A. Chauhan, S. Lee i sur. Management of infectious related to totally implantable venous-access ports: challenges and perspectives. *Lancet Infect. Dis.*, br.14, 2014., str. 146–159
- [14] Y. Inoue, M. Kusunoki. Advances and directions in chemotherapy using implantable port systems for colorectal cancer: a historical review. *Surg Today*, br. 44, kolovoz 2014., str. 1406-14.
- [15] H. Buchwald, TB. Grage, PP. Vassilopoulos, TD. Rohde, RL. Varco i sur. Intraarterial infusion chemotherapy for hepatic carcinoma using a totally implantable infusion pump. *Cancer*, br.45, 1980., str. 866–869
- [16] S. Vescia, AK. Baumgärtner, VR. Jacobs, M. Kiechle-Bahat, A. Rody, S. Loibl i sur. Management of venous port systems in oncology: a review of current evidence. *Ann Oncol*, br.19, 2008., str. 9–15
- [17] Hofmann HAF. Die Portimplantation. *Chirurgische Praxis*, br. 69, 2008., str. 695–708.
- [18] UK. Teichgräber, R. Pfitzmann, HA. Hofmann. Central venous port systems as an integral part of chemotherapy. *DtschArzteblInt*, br.108, ožujak 2011., str. 147-53
- [19] AB. Vélez. Cephalic Vein Cut Down for Total Implantable Venous Access Ports: A Retrospective Review of a Single Institution Series. *EJVES Vasc Forum.*, br. 59., travanj 2023., str. 2-7
- [20] TS. Seo, MG. Song., EY. Kang, CH. Lee, HS. Yong, K. Doo. A single-incision technique for placement of implantable venous access ports via the axillary vein, br.25, 2014., str. 1439–1446
- [21] B. Zabicki, N. Limphaibool, MJV. Holstad, K. Perkowska. Central venous access ports in the interventional radiology suite - one-centre experience. *Pol J Radiol.*, br.84, kolovoz 2019., str. 328-334

- [22] F. Yanık, YA. Karamustafaoğlu, A. Karataş, Y. Yörük. Experienceintotallyimplantablevenous port catheter: Analysisof 3,000 patientsin 12 years. Turk GogusKalpDamarCerrahisiDerg.,br 26., srpanj 2018., str. 422-428
- [23] L. Xu, W. Qin, W. Zheng, X. Sun. Ultrasound-guidedtollyimplantablevenousaccessports via therightinnominatevein: a newapproach for patientswithbreastcancer. World J SurgOncol., br.17, listopad 2019., str. 196
- [24] C. Wall, J. Moore, J. Thachil. Catheter-relatedthrombosis: a practicalapproach. J Intensive Care Soc., br. 17, 2017., str. 160–167
- [25] HJ. Wagner, U. Teichgräber, B. Gebauer, M. Kalinowski. [Transjugularimplantationofvenous port cathetersystems] RoFo., br. 175., listopad 2003., str. 1539–1544
- [26] R. Biffi, F. Orsi, S. Pozzietal. Best choiceofcentralvenousinsertion site for thepreventionofcatheter-relatedcomplicationsinadultpatientswhoneedcancertherapy: a randomizedtrial. Ann Oncol., br.20, rujana 2009., str. 935–940
- [27] V. Naik i sur. Long-termvenousaccessdevicesandanaesthesiologists. UpdateinAnaesthesia., br. 33, siječanj 2019., str. 62-9
- [28] DY. Keum, JB. Kim, MC. Chae. Safetyof a totallyimplantablecentralvenous port system withpercutaneoussubclavianveinaccess. Korean J ThoracCardiovascSurg, br. 46, 2013., str. 202–207
- [29] L. Fischer, P. Knebel, S. Schröder i sur. Reasons for explantationoftollyimplantableaccessports: a multivariateanalysisof 385 consecutivepatients. Ann SurgOncol., br.15, 2008., str. 1124–1129
- [30] NE. Colón-Casasnovas, H. Lugo-Vicente. Distalfragmented port catheter: casereportandreviewof literature. Bol Asoc Med PR., br.100., 2008., str. 70–75
- [31] CP. Semba, SR. Deitcher, X. Li, L. Resnansky i sur. Cardiovascularthrombolytic to Open Occluded Lines Investigators: Treatmentofoccludedcentralvenouscatheterswith -alte-plase: resultsin 1,064 patients. J VascIntervRadiol.,br. 13., 2002., str. 1199–1205
- [32] C. Wall, J. Moore, J. Thachil. Catheter-relatedthrombosis: A practicalapproach. J Intensive Care Soc, br. 17, svibanj 2016., str. 160-167

- [33] L. Chang, JS. Tsai, SJ. Huang, CC. Shih. Evaluation of infectious complications of the implantable venous access system in a general oncologic population. *Am J Infect Control.*, br. 31., str. 34–39
- [34] J. Shim, TS. Seo, MG. Song i sur. Incidence and risk factors of infectious complications related to implantable venous access ports. *Korean J Radiol.*, br.15, kolovoz 2014., str. 494-500
- [35] TY. Wang, KD. Lee, PT. Chen, MC. Chen i sur. Incidence and risk factors for central venous access port-related infection in Chinese cancer patients. *J Formos Med Assoc.*, br.114, listopad 2015., str. 1055-60
- [36] JF. Hsu, HL. Chang, MJ. Tsai i sur. Port type is a possible risk factor for implantable venous access port-related bloodstream infections and no sign of local infection predicts the growth of gram-negative bacilli. *World J Surg Onc*, br 13, lipanj 2015, str. 288
- [37] SJ. Ahn, HC. Kim, JW. Chung, SB. An, YH. Yin i sur. Ultrasound and fluoroscopy-guided placement of central venous ports via internal jugular vein: retrospective analysis of 1254 port implantations at a single center. *Korean J Radiol*, br.13, 2012, str. 314–23.
- [38] S. Vescia, AK. Baumgärtner, VR. Jacobs, M. Kiechle-Bahat M i sur. Management of venous port systems in oncology: a review of current evidence. *Ann Oncol*, br.19, siječanj 2008, str. 9-15
- [39] E. Bouza, A. Burillo, P. Muñoz. Catheter-related infections: diagnosis and intravascular treatment. *Clin Microbiol Infect*, br.8, svibanj 2002, str. 265-74
- [40] L. Dougherty. Implanted ports: Benefits, challenges, and guidance for use. *British Journal of Nursing*, br 20, 2011, str. S12-S19
- [41] BJ. Ackley, GB. Ladwig, MB. Makic, MR. Martinez-Kratz, M. Zanotti. *Nursing diagnoses handbook: An evidence-based guide to planning care*. St. Louis, MO: Elsevier. 2020.
- [42] N. Prlić. i suradnici. *Zdravstvena njega 4. Zdravstvena njega kirurških, onkoloških i psihijatrijskih bolesnika III. izdanje*. Zagreb: Školska knjiga; 2005.
- [43] S. Šepec, B. Kurtović, T. Munko i sur. *Sestrinske dijagnoze*. Zagreb: Hrvatska komora medicinskih sestara; 2011.

- [44] M. Kadović i sur. *Sestrinske dijagnoze 2*. Zagreb: Hrvatska komora medicinskih sestara; 2013.
- [45] A. Lipitz-Snyderman, EB. Elkin, CL. Atoria, CS. Simai sur. Provider Differences in Use of Implanted Ports in Older Adults With Cancer. *Med Care*, br. 53, lipanj 2015., str. 646-52.
- [46] A. Ignatov, O. Hoffman, B. Smith i sur. An 11-year retrospective study of totally implanted central venous access ports: complications and patient satisfaction. *Eur J Surg Oncol*, br.35, 2009., str. 241–6
- [47] G. Sanson, E. Vellone, M. Kangasniemi M, R. Alvaro, F. D'Agostino. Impact of nursing diagnoses on patient and organisational outcomes: a systematic literature review. *J Clin Nurs*, br. 26, prosinac 2017., str. 3764-3783

Popis slika

Slika 2.1. Anatomija krvožilnog sustava kod postavljanja port katetera

Izvor https://www.cirse.org/wp-content/uploads/2021/07/cirse_PIB_2021_venous_ports_HR.pdf.

Slika 3.1. Prikaz port katetera

Izvor: <https://siriusmedical.rs/port-a-ca>

Slika 3.1.1. Dijelovi port katetera

Izvor: <https://repositorij.unipu.hr/islandora/object/unipu%3A7807/datastream/PDF/view>

Slika 3.1.2. Port kateter s jednim ili dva priključka

Izvor: Izvor: Izvor: Izvor: <https://www.mskcc.org/cancer-care/patient-education/your-implanted-port>

Slika 3.1.3 „Moćno injektiranje“ uređaj

Izvor: <https://www.mskcc.org/cancer-care/patient-education/your-implanted-port>

Slika 4.1 Dijagram spremnika cerebrospinalne tekućine povezanog s lateralnom komorom

<https://www.ncbi.nlm.nih.gov/pmc/articles/PMC4097209/figure/Fig2/>

Slika 4.2 Infuzijska pumpa u obliku titanijskog diska

<https://www.ncbi.nlm.nih.gov/pmc/articles/PMC4097209/figure/Fig2/>

Slika 4.3 Infuzijska pumpa u obliku pak diska

<https://www.ncbi.nlm.nih.gov/pmc/articles/PMC4097209/figure/Fig2/>

Slika 4.4 Prikaz implantabilnog priključnog katetera koji se nalazi u prsima za dugotrajni venski pristup [Izvor: autor A.B.]

Slika 4.5 Prikaz implantabilnog priključnog katetera koji se nalazi u prsima za dugotrajni venski pristup

Izvor: <https://insightsimaging.springeropen.com/articles/10.1186/s13244-019-0770-2#Sec2>

Slika 5.1. Prikaz različitih vrsta port katetera

<https://www.ncbi.nlm.nih.gov/pmc/articles/PMC3063378/>.

Slika 5.1.1. Incizija za implantaciju Totally Implantable Access Port

https://www.researchgate.net/figure/a-d-Incision-for-Totally-Implantable-Access-Port-TIAP-implantation-according-to_fig2_321659444

Slika 5.2.1. Postupak implantacije port katetera metodom punkcije

https://www.researchgate.net/figure/TIVAP-implantation-procedure-US-guided-IJV-V-surgical-procedure-A-B-Lines-were_fig4_269413772

Slika 5.3.1. Ultrazvučno vođena uspješna punkcija desne bezimene vene s umetnutom iglom

<https://www.ncbi.nlm.nih.gov/pmc/articles/PMC8319684/>.

Slika 5.3.2. Ultrazvučno vođeno umetanje port katetera

<https://www.ncbi.nlm.nih.gov/pmc/articles/PMC8319684/>

Slika 6.1. Pomak port katetera u koronarni sinus

<https://insightsimaging.springeropen.com/articles/10.1186/s13244-019-0770-2#citeas>.

Slika 6.1.2. Arterijska nepravilna pozicija interventno postavljenog portnog sustava. DSA pokazuje položaj u subklavijalnoj arteriji blizu ishodišta vertebralne arterije

<https://insightsimaging.springeropen.com/articles/10.1186/s13244-019-0770-2/figures/5>

Popis tablica

Tablica 3.1.1 Komponente i karakteristike port katetera

Izvor:https://www.researchgate.net/publication/338923699_Anaesthesia_Long-term_venous_access_devices_and_anaesthesiologists.

Tablica 6.1. Komplikacije port katetera [Izvor: autor A.B]



SVEUČILIŠTE
SJEVER

IZJAVA O AUTORSTVU

Završni/diplomski rad isključivo je autorsko djelo studenta koji je isti izradio te student odgovara za istinitost, izvornost i ispravnost teksta rada. U radu se ne smiju koristiti dijelovi tuđih radova (knjiga, članaka, doktorskih disertacija, magistarskih radova, izvora s interneta, i drugih izvora) bez navođenja izvora i autora navedenih radova. Svi dijelovi tuđih radova moraju biti pravilno navedeni i citirani. Dijelovi tuđih radova koji nisu pravilno citirani, smatraju se plagijatom, odnosno nezakonitim prisvajanjem tuđeg znanstvenog ili stručnoga rada. Sukladno navedenom studenti su dužni potpisati izjavu o autorstvu rada.

Ja, ALEN BACAR (ime i prezime) pod punom moralnom, materijalnom i kaznenom odgovornošću, izjavljujem da sam isključivi autor/ica završnog/diplomskog (obrisati nepotrebno) rada pod naslovom ULOGA MEDICINSKE SESTRE KOD BRINJAVINJA (upisati naslov) te da u navedenom radu nisu na nedozvoljeni način (bez pravilnog citiranja) korišteni dijelovi tuđih radova.

Student/ica:

(upisati ime i prezime)

Bacar Alen

(vlastoručni potpis)

Sukladno čl. 83. Zakonu o znanstvenoj djelatnosti i visokom obrazovanju završne/diplomske radove sveučilišta su dužna trajno objaviti na javnoj internetskoj bazi sveučilišne knjižnice u sastavu sveučilišta te kopirati u javnu internetsku bazu završnih/diplomskih radova Nacionalne i sveučilišne knjižnice. Završni radovi istovrsnih umjetničkih studija koji se realiziraju kroz umjetnička ostvarenja objavljuju se na odgovarajući način.

Sukladno čl. 111. Zakona o autorskom pravu i srodnim pravima student se ne može protiviti da se njegov završni rad stvoren na bilo kojem studiju na visokom učilištu učini dostupnim javnosti na odgovarajućoj javnoj mrežnoj bazi sveučilišne knjižnice, knjižnice sastavnice sveučilišta, knjižnice veleučilišta ili visoke škole i/ili na javnoj mrežnoj bazi završnih radova Nacionalne i sveučilišne knjižnice, sukladno zakonu kojim se uređuje znanstvena i umjetnička djelatnost i visoko obrazovanje.