

# Fizioterapija kod ankilozantnog spondilitisa

---

Leskovar, Saša

Undergraduate thesis / Završni rad

2023

Degree Grantor / Ustanova koja je dodijelila akademski / stručni stupanj: **University North / Sveučilište Sjever**

Permanent link / Trajna poveznica: <https://um.nsk.hr/um:nbn:hr:122:618739>

Rights / Prava: [In copyright](#)/[Zaštićeno autorskim pravom.](#)

Download date / Datum preuzimanja: **2024-07-14**



Repository / Repozitorij:

[University North Digital Repository](#)





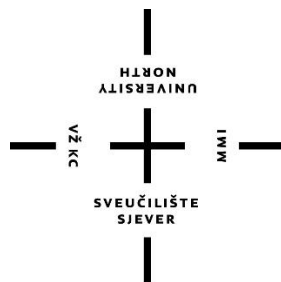
# Sveučilište Sjever

Završni rad br. 237/FIZ/2023

## Fizioterapija kod ankilozantnog spondilitisa

Saša Leskovar, 0336045734

Varaždin, rujan 2023. godine



**Sveučilište  
Sjever**

## **Fizioterapija kod ankilozantnog spondilitisa**

### **Student**

Saša Leskovar, 0336045734

### **Mentor**

Vesna Hodić, univ. mag. physioth. pred.

Varaždin, rujan 2023. godine

# Prijava diplomskog rada

## Definiranje teme diplomskog rada i povjerenstva

ODJEL: Odjel za fizioterapiju

STUPE: preddiplomski stručni studij Fizioterapija

PRESTUPNIK: Seta Leskovar

MAŠINSKI BROJ: 0336045734

DATA: 15.09.2023.

NAZIV: Osnove motoričkih transformacija

NASLOV RADA: Fizioterapija kod ankilozantnog spondilitisa

NASLOV RADA NA  
ENGL. JEZIKU: Physiotherapy in ankylosing spondylitis

MENTOR: Vesna Hodić, univ. mag. fiziološk.

PREDAVAČ

ČLANOVI POUČAVENSTVA

1. Marija Anđević, pred., predsjednik
2. Vesna Hodić, pred., mentor
3. Nikola Zapratić Degaš, pred., član
4. Anica Kuzmić, pred., zamjenski član
- 5.
- 6.

## Zadatak diplomskog rada

BR: 237/FIZ/2023

OPIS

Ankilozantni spondilitis je kronična sistemska reumatska bolest koju karakterizira upalni proces u području patoloških promjena nastalih na području kralježnice. Ponekad može zahvatiti i druge dijelove poput zglobova ramena ili kuka, a promjene mogu zahvatiti i visceralne organe (tridociklisa, promjene na zalistcima srca). Osnovni patološki anatomske proces je upala sakroilijakal koja se progresivnim karakterom širi čitavim područjem izazivajući bol i ukočenost kralježnice. Je važno simptome bolesti prepoznati u što ranijem stadiju i odmah započeti sa liječenjem. Liječenje se sastoji od fizikalne terapije, kinezoterapije i edukacije. Od fizikalnih modaliteta koriste se hidroterapija, ultrazvuk, diatermija, elektroterapija, fototerapija, magnetoterapija, podvodna masaža. Sve te procedure postjeću ishod liječenja tako što omogućuju smanjenje bolova u području kralježnice i kralježničkih zglobova, održavanje i obnavljanje funkcije mišića bolesnika, regulaciju cirkulacije i metaboličkih procesa organizma, povećanje snage mišića, opuštanje vezivnih struktura što postjeću smanjenju već nastalih kontrakture. Uz ove navedeno cjelokupnog procesa fizikalne terapije, kinezoterapije i edukacije jest izbjegavanje invaliditeta. pri završetku tretmana liječenja važno je educirati bolesnika o novo naučenim navikama i položajima koje bi trebao primjenjivati tokom profesionalnih aktivnosti i aktivnosti svakodnevnog života.

DATUM PRIJAVE: 14.09.2023.



## **Predgovor**

Veliku zahvalnost izrazila bih prema profesoricama sa Odjela fizioterapije koje su od početka pa do kraja razdoblja pisanja mog završnog rada pratila moj napredak te svojim stručnim prijedlozima i znanjem pomogla pri izradi ovog rada.

Također bih se zahvalila svim profesorima, djelatnicima i vanjskim suradnicima na svom znanju koje su mi pružili tokom cijelog mog školovanja.

Velike zahvale uputila bih mojoj obitelji, prijateljima i svim svojim bližnjima na pruženoj podršci i bilo kojem aspektu sudjelovanja u izradi ovog rada.

## Sažetak

Ankilozantni spondilitis je kronična sistemska reumatska bolest koju karakterizira upalni procesom u sklopu patoloških promjena nastalih na području kralježnice. Ponekad može zahvatiti i druge zglobove poput zgloba ramena ili kuka, a promjene mogu zahvatiti i viscerarne organe (iridociklitis, entezitis, promjene na zaliscima aorte). Osnovni patološko anatomske proces je upala sakroilijakalnih zglobova koja se progresivnim karakterom širi čitavim područjem izazivajući bol i ukočenost kralježnice. Izuzetno je važno simptome bolesti prepoznati u što ranijem stadiju i odmah započeti sa liječenjem. Tretman liječenja se sastoji od fizikalne terapije, kineziterapije i edukacije. Od fizikalnih modaliteta u liječenju ankilozantnog spondilitisa prvenstveno se koriste hidroterapija, ultrazvuk, dijatermija, elektroterapija, fototerapija, magnetoterapija, medicinska masaža i podvodna masaža. Sve te procedure pospješuju ishod liječenja tako što omogućuju smanjenje bolnog područja kralježnice i korijenskih zglobova, održavanje i obnavljanja funkcije mišića bolesnika, regulaciju cirkulacije i metaboličkih procesa organizma, povećanje snage mišića, opuštanje napetih vezivnih struktura što pospješuje smanjenju već nastalih kontraktura. Uz sve nabrojeno glavna zadaća cijelog procesa fizioterapijskog tretmana, kineziterapije i edukacije jest izbjegavanja invaliditeta pacijenta. Po završetku tretmana liječenja važno je educirati bolesnika o novo naučenim navikama i posturalnim položajima koje bi trebao primjenjivati tokom profesionalnih aktivnosti i aktivnosti svakodnevnog života. Također ga treba poticati na svakodnevno vježbanje fizioterapijskog programa kod kuće te bavljenje nekim sportom kao što je plivanje. Koliko će se bolesnik pridržavati uputa fizioterapeuta po završetku fizioterapijskog programa liječenja takav će biti i ishod bolesti ankilozantnog spondilitisa.

Ključne riječi: ankilozantni spondilitis, liječenje, fizikalna terapija, fizioterapija, invalidnost

## **Abstract**

Ankylosing spondylitis is a chronic systemic rheumatic disease characterized by an inflammatory process as part of pathological changes occurring in the spine. Sometimes it can also affect other joints, such as the shoulder or hip joint. Changes can also affect visceral organs (iritidocyclitis, enthesitis or changes in the aortic valves). The basic pathological anatomical process is inflammation of the sacroiliac joints, which, with its progressive character, spreads throughout the entire area, causing pain and stiffness of the spine. It is extremely important to recognize the symptoms of the disease as early as possible and start treatment immediately. Treatment consists of physical therapy, kinesitherapy and education. Of the physical modalities used in the treatment of ankylosing spondylitis, hydrotherapy, ultrasound, diathermy, electrotherapy, phototherapy, magnetotherapy, medical massage and underwater massage are primarily used. All these procedures improve the outcome of the treatment by reducing the painful area of the spine and root joints, maintaining and restoring the function of the patient's muscles, regulating the circulation and metabolic processes of the organism, increasing muscle strength, relaxing tense connective structures, which helps to reduce existing contractures. In addition to all the above, the main task of the entire process of physiotherapy treatment, kinesitherapy and education is to avoid the patient's disability. At the end of the treatment, it is important to educate the patient about the newly learned habits and postural positions that he should apply during professional activities and activities of daily life. He should also be encouraged to practice a physiotherapy program at home every day and to engage in some sports such as swimming. The outcome of the ankylosing spondylitis disease will depend on the patient's adherence to the physiotherapist's instructions at the end of the physiotherapy treatment program.

Key words: ankylosing spondylitis, treatment, physical therapy, physiotherapy, disability

## **Popis korištenih kratica**

- AS** Ankilozantni spondilitis
- ASŽ** Aktivnosti svakodnevnog života
- C** Cervikalni (dio kralježnice)
- L** Lumbalni (dio kralježnice)
- Lat.** Latinski jezik
- LMS** Lokomotorni sustav
- DDS** Dijadinamske struje
- IFS** Interferentne struje
- RTG** Rendgensko snimanje
- TENS** Transakutna električna neurostimulacija
- UV** Ultraljubičasto zračenje



# Sadržaj

<b>1. Uvod</b> .....	1
<b>2. Ankilozantni spondilitis</b> .....	3
2.1 Epidemiologija .....	3
2.2 Etiologija .....	3
2.3 Patološkoanatomske karakteristike .....	4
<b>3. Klinička slika</b> .....	6
<b>4. Dijagnoza</b> .....	8
<b>5. Liječenje</b> .....	9
<b>6. Fizikalna terapija</b> .....	10
<b>6.1 Hidroterapija</b> .....	10
6.1.1 Hidrogimnastika .....	11
6.1.2 Podvodna masaža .....	12
<b>6.2 Ultrazvučna terapija</b> .....	13
<b>6.3 Dijatermija</b> .....	15
6.3.1 Liječenje kratkovalnom dijatermijom .....	15
6.3.2 Liječenje mikrovalnom dijatermijom .....	16
<b>6.4 Elektroterapija</b> .....	17
6.4.1 Interferentne struje (IFS) .....	17
6.4.2 Dijadinamske struje (DDS) .....	18
6.4.3 Transakutna električna neurostimulacija (TENS) .....	20
6.4.4 Iontoforeza.....	21
<b>6.5 Fototerapija</b> .....	21
<b>6.6 Magnetoterapija</b> .....	23
<b>6.7 Medicinska masaža</b> .....	24
<b>7. Fizioterapija</b> .....	25
7.1 Vježbe disanja.....	25
7.2 Vježbe jačanja.....	27
7.3 Vježbe povećanja gibljivosti i istezanja mišića .....	30
<b>8. Edukacija</b> .....	32
<b>9. Zaključak</b> .....	33
<b>10. Literatura</b> .....	35

# 1. Uvod

Reumatske bolesti predstavljaju grupu bolesti koje prvenstveno ugrožavaju funkciju lokomotornog sustava. Ove bolesti postaju jedan od vodećih problema današnjice čija se problematika ističe u neraspodaganju uzročnim liječenjem te velikoj učestalosti i smanjenju radne sposobnosti pojedinca. Bolest ankilozantnog spondilitisa klasificirana je u kategoriji upalnih reumatskih bolesti [1].

Osnovni patološki proces ovog tipa bolesti je upala koja u bolesnika s ankilozantnim spondilitisom prvo zahvaća područje sakroilijakalnih zglobova. To je kronična bolest naznačena progresivnim karakterom čiji patološki proces nakon upale sakroilijakalnih zglobova prelazi na područje cijele kralježnice, a ponekad može djelovati i na druge zglobove tijela bolesnika. Prvi simptom koji bolesnici uočavaju je osjećaj jutarnje ukočenosti lumbalnog dijela kralježnice. U samom početku bolesti taj osjećaj ukočenosti moguće je uspješno ukloniti tako što čim bolesnici osjete tegobu ustanu te protegnu i razgibaju čitavu muskulaturu uz kralježnicu i same zglobove, kralježake. Bolest djeluje na proces okoštavanja mekih vezivno tkivnih struktura kralježnice te patologije na endogenim organima [2]. Ubrzo, progresijom bolesti i širenjem upalnoosificirajućeg procesa koji prvenstveno zahvaća područje kralježnice postepeno dolazi do ankiloze kralježnice gdje u kasnijem stadiju bolesni čitava kralješnica poprima izgled bambusovog štapa. Također ista ta faza bolesti uz konstantnu prisutnost boli i otežane mobilnosti kralježnice, posebice pokreta laterofleksije dovodi i do promjena prirodnih krivina kralježnice [1].

Bolest ankilozantnog spondilitisa dominantno zahvaća mušku populaciju u omjeru 3:1. Smatra se da postoji povezanost genske predispozicije te se bolest 40 do 50 puta češće javlja u rođaka. Prevalencija u Republici Hrvatskoj iznosi svega 1 % u Velikoj Britaniji 0,2 %, a u afričkih crnaca sama pojava bolesti bude jako rijetka [3].

Svrha liječenja je smanjiti bolesnikovu bol, održati pokretljivost kralježnice i spriječiti ili ublažiti razvoj deformiteta, a može se opredijeliti na konzervativnu ili/i operativnu metodu. Konzervativna se metoda sastoji od lijekova, fizikalne terapije i kineziterapije, a operativna od aloartoplastike, laminektomije i sinovijektomije. Fizikalna terapija u svijetu medicine prikazana je kao usluga koju obavlja, vodi ili nadgleda fizioterapeut koji je zadužen da kroz tretman liječenja oboljelima pruža usluge u smjeru smanjenja boli, razvijanja, održavanja i obnavljanja njihove pokretljivosti te na sposobnosti koje se odnose na profesionalne aktivnosti

i aktivnosti svakodnevnog života. Oblici fizikalne terapije koji se primjenjuju u liječenju ankilozantnog spondilitisa su: hidroterapija, ultrazvuk, dijatermija, elektroterapija, magnetoterapija, fototerapija, medicinska masaža i podvodna masaža. Glavna značajka svih navedenih procedura jest izbjegavanje ili smanjenje invaliditeta bolesnika u najvećoj mogućoj izvedivoj mjeri. Upravo iz tog razloga kroz cijeli proces fizikalne terapije zadaća fizioterapeuta je edukacija bolesnika o novo naučenim navikama i konceptu vježbanja po programima fizioterapije koje će morati nastaviti provoditi izvan ustanove u kojoj se trenutno lijeći. Fokus fizioterapije tokom i nakon tretmana liječenja jest prevencija deformacija zajedno sa patološkim promjena kralježnice koje dolaze uz progresivan karakter bolesti. Uz navedeno, bazira se na usavršavanju pravilne posture bolesnika, veće gibljivosti, tj. opsega pokreta zglobova i fleksibilnosti zahvaćene muskulature, a to se sve postiže svakodnevnim prakticiranjem vježba disanja, vježba gibljivosti i istežanja muskulature uz kralježnicu te vježbama jačanja ekstenzorne muskulature trupa i udova bolesnika. Po završetku tretmana fizioterapije zadnji zadatak fizioterapeuta se odnosi na edukaciju bolesnika. Izuzetno je važno da tokom edukacije bolesnik bude dobro upoznat s prirodom bolesti, navikama koje će mu olakšati izvođenje svakodnevnih životnih aktivnosti, posturalnim položajima koji su dobri za provođenje i one koje je potrebno izbjegavati, sportovima (prvenstveno plivanje) koji će usporiti tijek bolesti te svakodnevnim vježbanjem po fizioterapijskom programu kojeg je izuzetno važno nastaviti po završetku tretmana liječenja [2].

## 2. Ankilozantni spondilitis

Ankilozantni spondilitis ili spondylitis ankylosans predstavlja kroničnu upalnu reumatsku bolest koja je progresivnog i sistemskog karaktera [1]. Bolest primarno zahvaća kralježnicu zajedno sa sakroilijakalnim zglobovima, a sekundarno može zahvatiti i druge zglobove kao što su kuk, rame, hrskavični spoj među kostima (sinhondroze) te hvatišta tetiva i mišića za kost [2]. Progresivni karakter bolesti uzrokuje okoštavanje mekih vezivnih struktura poput prstenova diskova i ligamenta kralježnice, a same promjene mogu biti izazvane i na viscelarnim organima. Najčešće su to iridociklitis ili promjene na zaliscima aorte [3]. Ankilozantni spondilitis (AS) pripada kategoriji tzv. "sero-negativnih" artritisa, tj. spondilartritisa [4]. Razlog tome je što krvni serum oboljelog ne prikazuje reumatoidni faktor te ispitivanja njegovog dokazivanja ispadaju negativna [2].

### 2.1 Epidemiologija

Bolest dominantno zahvaća mušku populaciju čiji omjer varira između 2 : 1 i 3 : 1 u odnosu na žensku populaciju. Najčešća dob bolesnika u kojoj se počinju uočavati prvi znakovi ankilozantnog spondilitisa je između 18. i 35. godina života. Ukoliko se ukaže pojava ankilozantnog spondilitisa prije navršene 16. godine pojedinca tada će se on kategorizirati kao juvenilni ankilozantni spondilitis [5]. Istraživanja su pokazala da se na području sjeverne Europe nalazi najviše oboljelih čiji postotak iznosi svega 0,9 %. Prevalencija oboljelih u Republici Hrvatskoj iznosi 1 % u Velikoj Britaniji 0,2 %, a u afričkih crnaca sama pojava bolesti bude jako rijetka [1]. Jedna od jako važnih stavka za naglasiti je vrijeme potrebno za utvrđivanje AS od pojave prvih znakova bolesti. Smatra se da u bolesnika pozitivnih na test antigena HLA B27 period potreban za utvrđivanje bolesti iznosi oko 8 - 9 godina dok kod pojedinca čiji se test na antigen pokazao negativnim iznosi oko 11 godina [5].

### 2.2 Etiologija

Uzrok bolesti nije poznat, no dokazana je povezanost između AS i antigena tkivne podudarnosti B27, poznat pod nazivom HLA-B 27 [6]. Kod osoba oboljelih od AS ne izostavlja se važnost genetičkih faktora. Genetska predispozicija iznosi 40 - 50 puta veću učestalost u rođaka [7]. Razlog tome je prethodno ubrojeni antigen koji nosi karakteristiku nasljeđa [2]. Antigen je moguće pronaći u 12 % cjelokupne populacije, a od tog postotka oboli svega 20 % nositelja istog. Ova stavka upućuje da se uz nasljeđe vežu i egzogeni faktori poput

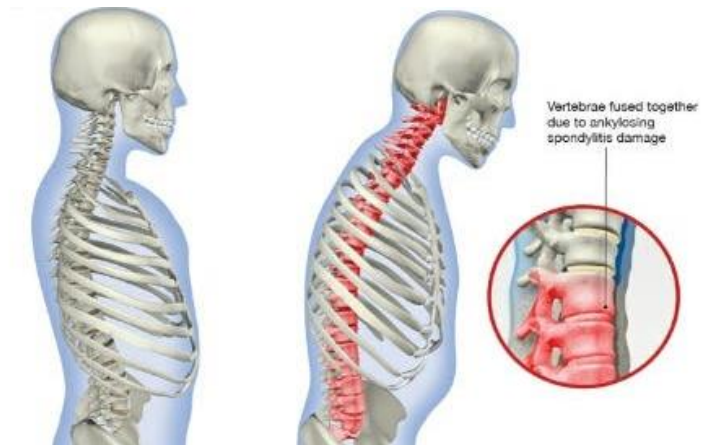
mikroorganizama ili fizičke aktivnosti, tj. naprezanja koji se mogu smatrati pokretačima bolesti [1]. Nedavna istraživanja ukazuju da su HLA (human leukocyte antigens) asocijacije vezane uz AS vrlo kompleksne i složene komponente uz koje je identificirana povezanost višestrukih HLA alela koji nisu samo B27. Sveukupno je otkriveno 113 genetskih veza gdje uz prethodno navedeni antigen drugo mjesto zauzimaju MHC (major histocompatibility complex) geni koji se pronalaze u svega 10 % oboljelih od AS. Ova istraživanja dovela su do velikih terapijskih inovacija od kojih su neki od novih tretmana već ušli u kliničku praksu dok se drugi još uvijek ispituju i razvijaju [4].

### 2.3 Patološkoanatomske karakteristike

Patološke promjene ankilozantnog spondilitisa započinju upalom simetričnog karaktera koje prvobitno zahvaćaju sakroilijakalne zglobove. U početku uz upalu koja se smatra osnovnim obilježjem bolesti nadovezuju se uzure, tj. nagrizanje tkiva koje najviše dolaze do izražaja na rubovima križne kosti (lat. *os sacrum*) i 1/3 djela zdjelične kosti, preciznije bočne kosti (lat. *os ilium*). Navedene promjene vremenom za sobom dovode do paraartikularne skleroze, odnosno zadebljanja prethodno navedenih kostiju koje u kasnijem stadiju bolesti dovode do ankiloze kralježnice [2].

U početnom stanju bolesti nastaju osifikacije na mekim vezivnim strukturama kralježnice. Postupnom progresijom bolesti okoštavanja nastala na ligamentima, čahurama zglobova i prstenovima diskova počinju poprimati oblik koštanog tkiva. U procesu preoblikovanja diskovi kralježnice bivaju prekriveni koštanim opnama koje se prikazuju kao sindezmozofiti [1].

Kasnija progresija AS-a vremenom uzrokuje fibrozu i ankilozu sakroilijakalnih zglobova u procesu gdje kralježnica počinje poprimati izgled poput "bambusovog štapa" [2]. Ukoliko dođe do toga da kralježnica poprimi ovakav specifični karakter, podrazumijeva se da će izgubiti svaku nit svoje elastičnosti [8]. Osim izgleda "bambusovog štapa" razvijaju se i promjene koje utječu na prirodne krivulje kralježnice. Pri tome, lumbalna se lordoza smanjuje. Do te mjere dok se prirodna krivulja posve ne izravna. Bolest AS djeluje na povećanje torakalne kifoze dok se cervikalna lordoza pojačava ili u nekim slučajevima ostaje kakva je bila i prije bolesti. Patološke promjene torakalne kifoze i cervikalne lordoze moguće je primijetiti na desnom prikazu (slike 2.3.1.) [2].



Slika 2.3.1. Usporedba normalnih i patoloških krivina u bolesnika oboljelih od AS

Izvor: <http://reha.hr/cms/ankilozantni-spondilitis/>

Ostale karakteristike koje se mogu manifestirati u završnom stadiju bolesti su okoštavanje zglobova i ligamenata kralježnice kao i okoštavanje kostotransverzalnih i kostovertebralnih zglobova. Okoštavanje navedenih zglobova dovodi do ukrućivanja čitavog prsnog koša, a ishod se očituje otežanim kostalnim disanjem radi čega je bolesnik primoran disati abdominalno [3]

### 3. Klinička slika

U početku bolesti prije same pojave patoloških izmjena na kralježnici, pojedini bolesnici mogu zamijetiti simptome predspondilitičkog stadija. Ti simptomi izgledaju poput gubitka apetita, loše opće spremnosti bolesnika koja može biti popraćena mučninom, poremećajem sna i sl. Tek nakon određenog razdoblja koje se ovisno o pacijentu može produžiti i na nekoliko godina bolesnici počinju zamjećivati prvi znak ankilozantnog spondilitisa, a to je bol i osjećaj rano jutarnje ukočenosti lumbalne kralježnice. Rano jutarnja bol u principu bude toliko intenzivna da bolesnika probudi iz sna. Tokom početnog stadija osjećaj ukočenosti bolesnici uspješno uklanjaju tako da čim osjete tegobu ustanu te protegnu i razgibaju zglobove kralježnice. Navedeni su simptomi izazvani upalnim procesom na oba sakroilijakalna zgloba, odnosno sakroileitisom. S vremenom upalnoosificirajući proces zahvaća cijelu kralježnicu, a to bude najčešće kaudalno – kranijalnim smjerom. Navedeni proces vrlo brzo dovodi do sraštavanja kralježnice, odnosno ankiloze gdje u kasnijem stadiju bolesni čitava kralješnica poprima izgled bambusovog štapa. Bolesnici bol karakteriziraju kao tupu, a lociraju ju duboko unutar mišića gluteusa (lat. *m. gluteus medius i maximus*) [1]. Ta se bol u početku širi kroz posteriornu i lateralnu stranu natkoljenice pa sve do koljena, no nikad dalje od njega. Bolest je poznata po svom epizodičnom karakteru. Fazi remisije kad simptomi miruju te fazi egzacerbacije kad su simptomi bolesti aktualni [9].

Kako bolest napreduje tako se i otežavaju tegobe bolesnika koje time postaju sve učestalije što znači da se ne pojavljuju više samo u jutarnjim satima, već tokom cijelog dana i noći. Također, ukočenost bolesnika ne prolazi više razgibavanjem zglobova kralježnice već je konstantno prisutna. Patološki proces fleksibilnosti kralježnice prvo zahvaća izvođenje pokreta laterofleksije kralježnice, a kasnije ograničuje i pokrete u sagitalnoj ravnini. Polako i postupno kralježnica mijenja svoj izgled [10].

Prirodne ravnine kralježnice se mijenjaju, a proces okoštavanja kostovertebralnih zglobova sve više otežava kostalno disanje [11]. Upravo iz tog razloga bolesnici se koriste abdominalnim disanjem. Osim zahvaćene kralježnice tijekom bolesti vodi do afekcije korijenskih zglobova, tj. kukova i ramena čime ujedno dolazi i do ograničenja njihove pokretljivosti [12].

Kukovi poprimaju fleksijski i adukcijski posturalni izgled, a kako bi bolesnik održao uspravan stav prilikom zahvaćene patologije, tj. fleksijske kontrakture kukova primoran je savinuti koljena. Pri afekciji ramena čitav se rameni obruč pomiče prema dolje i naprijed. U

kasnijoj fazi razvoja bolesti čitav taj izgled bolesnika, gleda li ga se iz profila nalikuje stavu skijaša, pa je tako i nazvan. Još neki od vrlo čestih simptoma AS su iridociklitis koji se javlja u ¼ bolesnika te entezitis koji je recidivirajućem karakteru, a najčešće zahvaća *kalkaneus* [5].



## 4. Dijagnoza

U dijagnostičke postupke uz RTG koji se smatra neizbježnim pri dijagnosticiranju oboljelih od AS-a ubrajamo i Manellov hvat, „znak tetive na luku”, indeks sagitalne gibljivosti kralježnice, indeks disanja te rimski kriteriji koji se u kliničkoj praksi koriste već više od 25 godina [2]. Manellov hvat izvodi liječnik već pri prvoj sumnji na upalni proces u sakroilijakalnim zglobovima. Izvodi se na način da je pacijent u ležećem proniranom položaju sa nogama flektiranim u koljenu. Liječnik jednu ruku drži kako bi fiksirao sakrum pacijenta, a drugom rukom izvodi nagli pasivan pokret ekstenzije kuka. Test se smatra pozitivnim ukoliko bolesnik u tom trenutku osjeti bol u predjelu sakroilijakalnih zglobova. Fenomen „znaka tetive na luku” očituje se pri kretanju laterofleksije trupa bolesnika. Test se smatra pozitivnim u slučaju napinjanja paravertebralne muskulature one strane na koju se pacijent nagnuo prilikom izvođenja pokreta laterofleksije. Mjerenje indeksa sagitalne gibljivosti kralježnice provodi se zasebno na cervikalnom, torakalnom i lumbalnom dijelu kralježnice [1]. Ta se mjerenja izvode pri maksimalnoj fleksiji (inklinaciji), maksimalnoj ekstenziji (reklinaciji) te u nultom položaju bolesnika. Kad se mjerenja provedu ukupan zbroj maksimalne fleksije i maksimalne ekstenzije daje indeks sagitalne gibljivosti. U zdrave osobe on na cervikalnom dijelu kralježnice iznosi 10 cm, torakalnom dijelu 5 cm, a na lumbalnom 6 cm. Svako odudaranje od navedenog pribraja se patološkoj promjeni. Zbog smanjene i ograničene respiratorne funkcije potrebno je izvesti mjerenje „indeksa disanja” prsnog koša. Traži se razlika između opsega maksimalnog inspirija i maksimalnog ekspirija pri čemu u zdrave muške osobe rezultat iznosi 7 cm, a u zdrave ženske osobe rezultat je nešto manji [13].

Rimski kriteriji temelje se na osnovnih 6 stavka. Ukoliko se 4 od ukupno 6 stavka pronađu pozitivnima dijagnoza da oboljeli obule od AS se smatra potvrđenom. Stavke su sljedeće [5];

1. Križobolja i ukočenost lumbalne kralježnice koja traje duže od 3 mjeseca te ne prestaje nakon razgibavanja ili odmaranja
2. Osjećaj boli i ukočenosti u području prsnog dijela kralježnice
3. Ograničeno izvođenje pokreta sagitalne i frontalne ravnine lumbalne kralježnice
4. Ograničeno širenje u području prsnog koša
5. Anamneza koja sadrži iridociklitis
6. RTG nalaz o patološkim promjenama na sakroilijakalnim zglobovima koje su specifične za AS [5].

## 5. Liječenje

Liječenje oboljelih od AS najvećim se dijelom sastoji od konzervativnih metode. U te metode spadaju lijekovi, fizikalna terapija, edukacija bolesnika te fizioterapija koja se ujedno smatra ključnom terapijskom mjerom [14]. Pošto je bolest kroničnog i progresivnog karaktera, a lijek specifičan za AS još nije otkriven cilj tretmana očituje se uklanjanjem boli bolesnika, održavanju opsega pokreta zahvaćenih zglobova i kralježnice te prevencijom deformiteta [1].

Pri samom liječenju izuzetno je važna uloga fizioterapeuta. Njenom se ulogom uspješno postiže vođenje fizioterapijskog tretmana liječenja, a ništa manje bitna i edukacija potrebna kako bi se bolesnik prilagodio aktivnostima svakodnevnog života [15]. Nakon što se bolesnika uvede u „prirodu“ i tijekom bolesti neophodno ga je podučiti sustavu svakodnevnog vježbanja te navikama specifičnim za AS [3].

Neke od navika su održavanje opsega pokreta kralježnice, odnosno njene gibljivosti, izbjegavanje uvijanja kralježnice pri specifičnim pokretima te prilagodba svakodnevnih i profesionalnih aktivnosti prema stanju bolesti. Bolesnicima se pri spavanju savjetuje ravan ležaj bez podloge ispod glave ili koljena. Zbog mogućeg nastanka ograničenja pokreta fleksije u području kuka bolesniku se preporuča potrbušni, tj. pronirani ležeći položaj tokom sna ili odmora. Poželjno je da bolesnik neke od novih navika primjenjuje i na radnom mjestu. Npr. ukoliko se bavi uredskim zanimanjem savjetuje mu se bar 2 - 3 puta da tokom radnog vremena ustane i razgiba kralježnicu s posebnim fokusom na reklinaciju kralježnice. Također, bilo bi dobro da sjedi na dovoljno visokoj stolici, s visokim i ravnim naslonom, a nogama oslonjenima na podlogu. Pri hodu bolesnik se treba fokusirati na izvođenje umjereno dugih koraka i sistem pravilnog disanja prilikom aktivnosti [1]. Pravilna postura pri hodu izgleda tako da je prsni koš izbačen prema naprijed, zategnutih ramena prema natrag te držanjem glave ravno. Posebno se izbjegavaju fizička naprezanja i rad u polusagnutom položaju [16].

Od lijekova se koriste samo nesteroidni antireumatici koji služe kao sredstvo ublažavanja boli i upale te kortikosteroidi koji pomažu kratkoročno pri iritisu ili jačoj upali zgloba, a koji se najčešće iniciraju u zglob [17].

Kirurški zahvat zgloba kuka ili koljena provodi se samo u izuzetnim trenucima intencijom rješavanja dugoročne boli i povratka funkcije jako oštećenog ili ukočenog zgloba [3].

## **6. Fizikalna terapija**

Fizikalna terapija je usluga koju obavlja, vodi ili nadgleda fizioterapeut, a obuhvaća fizioterapeutsku procjenu, funkcionalni status, planiranje, intervenciju i evaluaciju. Ona oboljelima pruža usluge u smjeru smanjenja boli, razvijanja, održavanja i obnavljanja njihove pokretljivosti te na sposobnosti koje se odnose na aktivnosti svakodnevnog života. Primarni zadatak fizikalnih procedura kod bolesnika koji boluju od AS jest izbjegavanje ili smanjenje invaliditeta u najvećoj mogućoj izvedivoj mjeri [3]. Upravo iz tog razloga kroz cijeli proces fizikalne terapije fizioterapeut provodi edukaciju bolesnika o novo naučenim navikama i konceptu vježbanja koje će on sam morati provoditi izvan ustanove u kojoj se trenutno lijeći [18]. Taj je princip moguće postići samo uz aktivnu suradnju pacijenta sa fizioterapeutom, bez toga ni najmodernija aparatura ili metodika ne dovode do željenog ishoda [19].

U konceptu liječenja fizikalnih modaliteta kod osoba koje boluju od ankilozantnog spondilitisa mogu se primijeniti: hidroterapija, ultrazvuk, dijatermija, elektroterapija, fototerapija, magnetoterapija, medicinska masaža i podvodna masaža [5].

### **6.1 Hidroterapija**

Hidroterapija je liječenje pomoću vode u rehabilitaciji oboljelih od bolesti lokomotornog sustava. Opći učinci liječenja vodom proizlaze kroz mehanička, terminalna, kemijska i psihološka svojstva koja kako su istraživanja pokazala, imaju posebno djelovanje na mišićno-koštani sustav, tj. pozitivan terapijski učinak u oboljelih od AS. Dokazalo se da ima dvosmjerno djelovanje, a to je kao medij kojim se postiže relaksacija bolesnika ili može služiti kao predmet prevencije deformiteta i invalidnosti. Gledajući u smislu poboljšanja snage mišića te veće pokretljivosti zglobova, tj. opsega pokreta dijelova tijela [3].

U fizikalnoj terapiji kod liječenja oboljelih od ankilozantnog spondilitisa učinak hidroterapije se postiže: podvodnom masažom, hidrogimnastikom koju je moguće provoditi u bazenu ili Hubbardovoj kadi te kroz oblik tuširanja toplom vodu. Topla voda kao medij liječenja djeluje kao tehnika opuštanja mišića cijelog tijela pacijenta, a koja ima veliki doprinos u

liječenju, posebno nakon faze egzacerbacije bolesnika. Osim relaksirajućeg svojstva ima pozitivan učinak i na samo psihičko stanje bolesnika [5].

### 6.1.1 Hidrogimnastika

Voda u stilu liječenja ima posebno važnu ulogu za provođenje medicinske gimnastike. Ukoliko se hidrogimnastika provodi u bazenu dubina vode ovisit će o željenom parcijalnom ili potpunom relaksirajućem ishodu. Tokom vježbanja preporuča se topla voda otprilike od 36 do 38 stupnjeva. Razlog tome je pozitivan učinak koji doprinosi boljoj cirkulaciji i prehrani mišića oboljelog. Djelovanjem sile uzgona i hidrostatskog tlaka, vježbanjem u vodi pospješuje se manje opterećenje zglobova koji se nalaze ispod razine vode te je pacijent u mogućnosti izvesti veći opseg pokreta. Također, kao i terapijski učinak tople vode u obliku tuširanja hidrogimnastika svrsishodno pospješuje relaksaciju i raspoloženje bolesnika, a pridržavajući se tretmana s vremenom djeluje i na povećanje snage mišića kao i skraćanja jutarnje ukočenosti u području križa. Poznato je kako vlažan medij pomaže u opuštanju napetih vezivnih struktura što pospješuje smanjenju već nastalih kontraktura [2].

U bolesnika koji boluju od AS u bazenu se provode grupne vježbe koje vodi stručno educirana osoba, tj. fizioterapeut. Provode se vježbe s fokusom na smanjenje ukočenosti i elastičnosti zglobova ramena, laktova, kukova i koljena te vježbe mobilizacije kralježnice. Vježbe su prvenstveno usmjerene na jačanje i istezanje mišića ramenog obruča i ruku, istezanje anteriornih mišića grudnog koša, povećanje gipkosti i opsega pokreta ramenih mišića, jačanje paraverebralne muskulature, istezanje muskulature zadužene za izvođenje fleksije kuka i koljena, vježbe jačanja skapularne muskulature i sl. [5].

Uloga fizioterapeuta osim u demonstraciji i edukaciji vježba u bazenu leži i u procjeni posture oboljelih od AS te iskorištavanju prednosti koje hidrogimnastika nudi. Fizioterapeut treba uvidjeti koliko je postura u oboljelog narušena te s tog stajališta vježbe prilagoditi istezanju skraćene muskulature. Uznepredovala torakalna kifoza dovodi do skraćanja i smanjene fleksibilnosti anteriorne muskulature grudnog koša gdje posebnu pažnju treba posvetiti pektoralnim mišićima. Kako napreduje torakalna kifoza tako se razvija i patološki proces smanjenja lumbalne lordoze koja se odražava patologijom u području kuka. Zbog skraćanja mišića (lat. *m. iliopsoasa*) kukovi zauzimaju fleksorni položaj zgloba iz kojeg se kasnije, progresijom bolesti razvija fleksorna kontraktura zgloba kuka, a prati ju i kompenzacijski položaj fleksije koljena [2].

Najčešće vježbe u hidrogimnastici koje je moguće provoditi u Hubbardovoj kadi su abdukcija i adukcija u zglobu kuka i ramenog obruča. Vježbe se provode na način da se bolesnik prvo postavi u relaksirani položaj koji se postiže pomoću djelovanja sile uzgona te zatim provodi navedene pokrete [2].

#### 6.1.2 Podvodna masaža

Podvodna masaža je terapijski postupak primjene masaže. Pomoću ovog postupka liječi se željeni dio tijela koristeći se mlazom vode jačine od 0,5 do 2 bara, ovisno o osjetljivosti pacijenta. Postupak je moguće primijeniti u Hubbardovoj kadi ili kadi namijenjenoj za tretman hidromasaže. Prije početka terapije potrebno je napuniti vodu u kadi. Kao i kod provođenja hidrogimnastike u bazenu temperatura vode mora iznositi 36 do 38 stupnjeva, a sama procedura traje od 15 do 20 minuta [20].

Kad se bolesnik smjesti u kadu, uključuje se mlaz koji se nalazi ispod površine vode te se započinje terapija. Kut pod kojim će mlaznica biti postavljena odrazit će se na terapijski učinak koji se želi postići. Ukoliko je mlaznica postavljena pod 90 stupnjeva, tj. okomito postići će se dubinsko djelovanje, a ako je mlaznica postavljena pod kutom od 40 – 45 stupnjeva djelovanje će biti površinsko. Masaža se započinje udaljenošću mlaza od tijela na 20 cm, a završava na udaljenosti od 10 cm ukoliko je to za pacijenta ugodno. Npr, primjenu podvodne masaže moguće je primijetiti kako je prikazano na Slici 6.1.2.1.

Indikacijska stanja bolesnika za primjenu podvodne masaže kao i hidroterapije u cjelini su bolesnici sa mišićnim spazmom, bolesnici sa ograničenim opsegom pokreta (u bolesnika koji boluju od AS kontraktura najčešće zahvaćaju korijenske zglobove i ukočenje lumbalnog dijela kralježnice), plegični i paretični bolesnici, bolesnici koji osjećaju psihičku napetost i sl. [3].

Stanja kod kojih je primjena podvodne masaže kontraindicirana su srčani bolesnici, bolesnici krvožilnog sustava, krvarenja, kožne bolesti, osobe koje boluju od poremećaja osjeta, vrijeme terapije s trajanjem tretmana duže od 45 min, inkontinencija, urogenitalne infekcije i sl. [3].

Konačni učinak primjene podvodne masaže u oboljelih od AS omogućuje bolji protok krvi, smanjenje mišićne napetosti paravertebralnog područja, veći opseg pokreta korijenskih zglobova (kuk i rame) i kralježnice, povećanje mišićne snage te pridodaje pozitivnom učinku raspoloženja oboljelih [3].



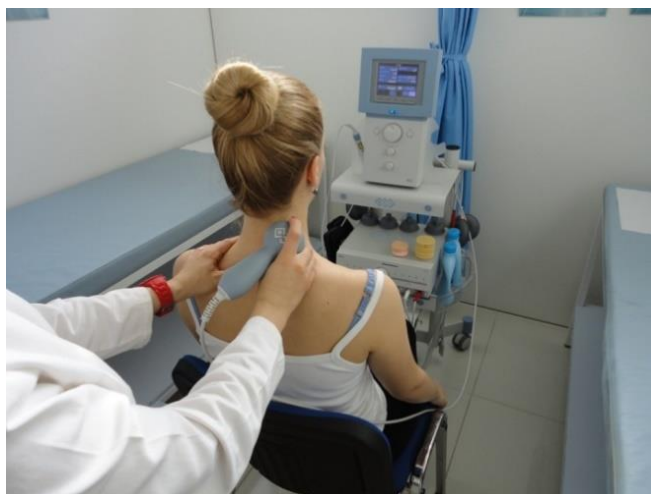Slika 6.1.2.1. Primjena podvodne masaže na lumbalnom dijelu kralježnice

Izvor: <https://banja-junakovic.rs/spa-wellness/masaze/podvodna-masaza>

## 6.2 Ultrazvučna terapija

Ultrazvuk u fizioterapiji označava primjenu zvuka u svrhu liječenja. U bolesnika koji boluju od AS najčešće je indiciran u slučajevima cirkulatornih problema, povišene mišićne napetosti, kontraktura ili boli. Može se uporabiti kao kontaktni medij ili primjenom ultrazvučnih signala putem vode. Sama procedura traje od 5 - 10 minuta neovisno radilo li se o primjeni UZV-a kao kontaktnog ili vlažnog medija. Ukoliko se radi o primjeni kontaktnog medija, taj će oblik liječenja na bolnom dijelu provesti fizioterapeut [3].

Prije početka terapije potrebno je pacijenta smjesti u odgovarajući položaj, a zatim osloboditi dio tijela odjeće koji se tretira. Nakon toga fizioterapeut stavlja gel na ultrazvučnu sondu ili područje tijela koji je prethodno oslobođen za primjenu terapije od strane pacijenta. U ovih bolesnika terapija se najčešće primjenjuje na području sakroilijakalnih zglobova ili/i paravertebralnim mišićima cervikalnog (C) ili lumbalnog (L) dijela kralježnice. Za razliku od područja sakroilijakalnih zglobova gdje se primjenjuje jači intenzitet ultrazvučne terapije, najčešće dozom od  $2/W\text{cm}^2$  u području C ili L dijela kralježnice primjena ultrazvučne energije je nešto slabija. Primjena ultrazvučne terapije na C dijelu kralježnice je prikazana na Slici 6.2.1. Vremenom, bolesnikova tolerancija na terapiju se povećava pa je isto tako i dozu primjene terapije moguće povećati na višu razinu, odnosno vrijednost. Kad se gel nanese na kožu pacijenta i započne s terapijom ultrazvučna sonda se više ne smije odizati od tretiranog područja sve do završetka terapije. Čak i najmanje odmicanje ultrazvučne sonde od tretiranog područja može rezultirati potpunim gubitkom UZV energije [5].



Slika 6.2.1. Primjena UZV-a na paravertebralnim mišićima vratnog dijela kralježnice

Izvor: <https://www.natus.hr/Terapijski%20ultrazvuk>

Kvalitetu ove terapije moguće je podići na višu razinu ukoliko se mjesto tretiranog područja prethodno zagrije putem toplinskih postupaka ili ako se primjena vrši u kombinaciji s nekom drugom fizikalnom metodom liječenja kao što je kineziterapija ili elektroterapija. U liječenju često se teži primjeni ultrazvučne energije ako je to moguće odraditi prije fizioterapijskog programa vježbanja. Razlog tome je analgetičko i relaksirajuće djelovanje koje svojim učinkom pridonosi većoj i bezbolnijoj pokretljivosti zglobova tokom vježbanja. U kombinaciji s elektroterapijom najčešće se uparuje s dijadinamskim strujama tako što se oba oblika primjenjuju istovremeno u malim dozama. Povezivanjem ta dva oblika terapije od kojih i jedan i drugi rezultiraju analgetičkim svojstvima na opuštanje mišića cjelokupni ishod terapije će se povećati. Kako se u bolesnika oboljelih od AS izaziva neprestana patologija odlaganja kalcija u tetive i zglobove u kliničkoj se praksi dokazao pozitivan učinak ultrazvučne terapije na smanjenje upalnog procesa odlaganja kalcijevih iona što ujedno izaziva efekt smanjenja boli i bolje funkcije oboljelog. Također, u usporedbi na terapiju diatermijom dokazan je dublji prodor ultrazvučne energije u tretiran dio tkiva bolesnika [1].

Istraživanja su utvrdila da se veći intenzitet ultrazvučne terapije još može primjenjivati u smjeru podizanja temperature tretiranog dijela tijela s ciljem postizanja pozitivnog učinka pri istezanju ukočenih mišićnih skupina ili lakšem razgibavanju zglobova koji nose problematiku smanjenog opsega kretnji. Za razliku od primjene većeg intenziteta, niži se intenzitet

primjenjuje ukoliko je namjera smanjiti bol ili ublažiti napetost u području paravertebralne muskulature oboljelog. Intenziteti ultrazvuka koji se primjenjuje u terapijske svrhe najčešće iznosi od 1 do 3/Wcm<sup>2</sup>, a rezultat podizanja temperature tretiranog područja rezultira zagrijanošću između 39 i 47° C [2].

Primjena ovog oblika terapije kontraindicirana je u bolesnika koji boluju od malignih bolesti, bolesnika s povišenom tjelesnom temperaturom, stanja tromboze, rane ili krvarenja na području primjene terapije te bolesnika koji boluju od poremećaja krvožilnog sustava [3].

Osim prethodno navedenih indikacijskih stanja za primjenu terapije ultrazvukom u bolesnika s AS, ovaj se oblik liječenja još može primjenjivati u bolesnika s nakupinama mliječne kiseline (miogeloze), bolesnika s problematikom burzitisa, tendinitisa, neuritisa, neuralgija, degenerativnih oboljenja lokomotornog sustava (LMS-a), ožiljkastog tkiva, periartritisa zglobova i sl. [3].

## **6.3 Dijatermija**

Dijatermija je terapijski postupak zagrijavanja željenog dijela tijela primjenom izmjeničnih struja visoke frekvencije. Ova metoda zagrijavanja tkiva djeluje na temelju apsorpcije i transmisije elektromagnetskih valova te njihove transformacije u terapijsku toplinu. U liječenju se koriste kratkovalna i mikrovalna dijatermija, a razlikuju se u jačini frekvencije stvaranja valova. Kod bolesnika s dijagnozom ankilozantnog spondilitisa dijatermija se uglavnom provodi na L ili C dijelu kralježnice. Cilj procedure pospješuje uklanjanje ili smanjenje boli i ukočenosti, opuštanje mišićnog tkiva, zagrijavanje i pripremanje tkiva za naredne procedure liječenja te pozitivan učinak na metaboličke procese. Vrijeme trajanja terapije za kronične bolesti kao što je AS je najčešće između 10 i 20 minuta [21].

### **6.3.1 Liječenje kratkovalnom dijatermijom**

Kratkovalna dijatermija (KV) čija frekvencija varira od 0 do 100 Mhz u terapijskom liječenju koristi 2 tipa elektroda, a to su induktivne ili kapacitivne. Zadaća kapacitivnih elektroda je prijenos energije električnog polja do kože ili potkožnog tkiva. One mogu biti krute ili fiksne, a načinjene su od dvije odvojene kovinske ploče koje uglavnom budu okružene plastičnim ili staklenim štitnikom kako bi prevenirale izravan kontakt ploče i tkiva pacijenta.



Važno je da ovu proceduru liječenja provodi stručno educirana osoba, tj. fizioterapeut iz razloga što jedna pogreška kao što je izravan kontakt kože i gole kovinske ploče na osobi može izazvati teške opekline. Slika 6.3.1.1. prikazuje pravilno postavljanje terapije kratkovalne dijatermije preventivnim postupkom kontakta tkiva pacijenta i gole kovinske ploče. Također, fizioterapeut prije početka terapije mora provjeriti da bolesnik na mjestu tretiranja nema metalni ili sintetski materijal. To može biti nešto od nakita ili bilo koji drugi dio odjeće koji sadrži metal izvan elektromagnetskog polja. Tokom cijelog provođenja terapije kratkovalne dijatermije pacijent mora osjećati ugodno zagrijavanje, tj. toplinu. Razlika između induktivnih elektroda jest prednost fleksibilnosti, tj. savitljivosti u odnosu na kapacitivne te to što induktivne elektrode djeluju po principu prijenosa energije putem magnetnog polja. Ove se elektrode sastoje od bakrene žice koja je izvana obložena gumom. Upravo zbog toga moguće ih je primjenjivati na neravnim dijelovima tijela. Prije početka ovog oblika terapije na tkivo zagrijavanja između elektroda i tkiva pacijenta potrebno je staviti otprilike 2 - 3 ručnika kako ne bi došlo do opekline tijekom terapije [21].



Slika 6.3.1.1. Primjena kratkovalne dijatermije u dijagnozi bolesnika s AS duž kralježnice

Izvor: <https://medihealgroup.com/procedures/shortwave-diathermy-swd/>

### 6.3.2 Liječenje mikrovalnom dijatermijom

Kasnijim napretkom medicine došlo je do razvoja mikrovalne dijatermije (MV) koja je većom frekvencijom (100 – 10 000 Mhz) omogućila direktno usmjeravanje snopa energije od elektroda do tretiranog tkiva bolesnika. Primjenom MV postiže se dubinsko zagrijavanje željenog tkiva, a ishodom pokazuje i uspješniji učinak lokalnog zagrijavanja željenog tkiva. U

terapiji bolesnika s AS najčešće se koriste reflektori s trima površinama zračenja upravo iz razloga što su namijenjeni za veće površine poput kralježnice. Primjena ovog oblika terapije na području kralježnice u bolesnika s AS djeluje na stvaranje hiperemije, smanjenje boli i ukočenja na mjestu primjene te kao procedura zagrijavanja kralježnice za naredne terapije poput fizioterapijskih programa vježbanja i relaksacije. Reflektori se postavljaju na razmaku od 10 - 15 cm od kralježnice, a tokom provođenja tretmana bolesnikovo će se tijelo adaptirati na toplinu proizvedenu MV te će osjećati manje topline u odnosu na početak terapije. Primjenom ovog oblika terapije doza se u odnosu na početnu nikako ne smije povećavati, upravo iz razloga njenog dubinskog djelovanja zagrijavanja tkiva te opasnosti od nastanka opekline [21].

Indikacijska stanja liječenja dijatermijom su kronični bolesnici, bolni sindromi LMS-a, smanjeni mišićni tonus te stanja poremećene cirkulacije. Kontraindikacijama se smatraju metalni predmeti na mjestu primjene terapije, primjena u male djece, osobe koje se sklone krvarenju, maligna oboljenja, upale akutnog karaktera, trudnoća ili menstruacija te osobe sa srčanim stimulatorima [21].

## **6.4 Elektroterapija**

Elektroterapija je jedan od modaliteta fizikalne terapije koji se koristi primjenom različitih vrsta električnih struja u svrhu liječenja bolesti. Kod bolesnika s AS u liječenju mogu se primjenjivati interferentne (IFS) i dijadinamske struje (DDS) te transakutna električna neurostimulacija (TENS) te iontoforeza. Svaka od fizioterapijskih struja ima specifično djelovanje po kojem se razlikuje od ostalih struja, npr. iontoforeza nema djelovanje usmjereno na poboljšanje mišićne kontrakcije kao što to ima elektrostimulacija već djeluje na poboljšanje prijenosa informacije unutar neuromuskularnog sustava [5].

### **6.4.1 Interferentne struje (IFS)**

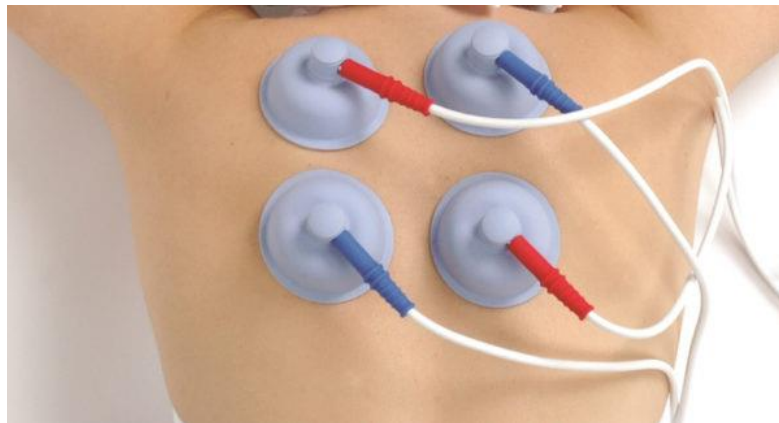
Liječenje interferentnim stujama je specifična po međusobnom križanju elektroda unutar dva strujna kruga. Učinak terapije nastaje u dubinskom dijelu tkiva bolesnika, tj. na mjestu zamišljenog križanja prvog i drugog strujnog kruga [5].

Kao i kod bilo koje fizikalne terapije, fizioterapeut je prije početka tretmana bolesniku objašnjava odnosno educira ga o procedui liječenja interferentnim strujama [5]. Pacijenta se postavi u odgovarajući položaj za primjenu terapije, tj. ležeći pronirani položaj. Zatim se oslobodi odjeća sa L ili C dijela kralježnice ili ukoliko se tretiraju korijenski zglobovi, oslobodi

se područje kuka ili ramena. Prvi strujni krug se sastoji od dvije katode koje se u dijagonali postavljaju na bolno područje. Drugi strujni krug čine dvije anode koje se također u dijagonali postavljaju na isto bolno mjesto. Na Slici 6.4.1.1. prikazano je pravilno križanje unutar dva strujna kruga s ciljem postizanja svrsishodne terapije interferentnih struja. Kad se dobije međusobno križanje unutar dva strujna kruga, fizioterapeut pričvrsti elektrode te započinje polako puštati terapijsku struju. Doziranje je individualno, struja se pušta do trenutka kad pacijent počne osjećati lagano mravinjanje ili ugodan osjećaj vibracije. Struja nikada ne smije izazvati osjećaj peckanja ili pečenja na području koje se tretira. Ukoliko bi došlo do te situacije, bolesnik mora odmah pozvati fizioterapeuta kako bi on smanjio ili zaustavio terapiju. Po protokolu trajanje jedne fizikalne terapije je od 10 do 30 minuta od ukupnih 10 do 15 tretmana [3].

Indikacije za primjenu IFS-a su osjećaj boli na području kralježnice, degenerativna stanja, ozljede tetiva ili mišićnog tkiva, reumatske bolesti upalnog karaktera i sl. [5].

Apsolutne kontraindikacije su trudnoća, patologija osjeta, maligna oboljenja, krvarenja, tromboflebitis te razne zarazne bolesti [5].



Slika 6.4.1.1. Prikaz križanja IFS-a na torakalnom području kralježnice

Izvor: <https://proxima-medical.rs/uvod-u-terapiju-interferentnim-i-ruskim-strujama/>

#### 6.4.2 Dijadinamske struje (DDS)

Dijadinamske struje spadaju u skupinu niskofrekventnih struja, a karakteristične su po punovalnom ili poluvalnom djelovanju ispravljenih struja. Frekvencija ovih struja varira od 50

– 100 Hz ovisno o modulaciji koja se primjenjuje. Sastoje se od 4 varijante modulacija od kojih svaka od modulacija ima specifično djelovanje koje ju oblikuje [5].

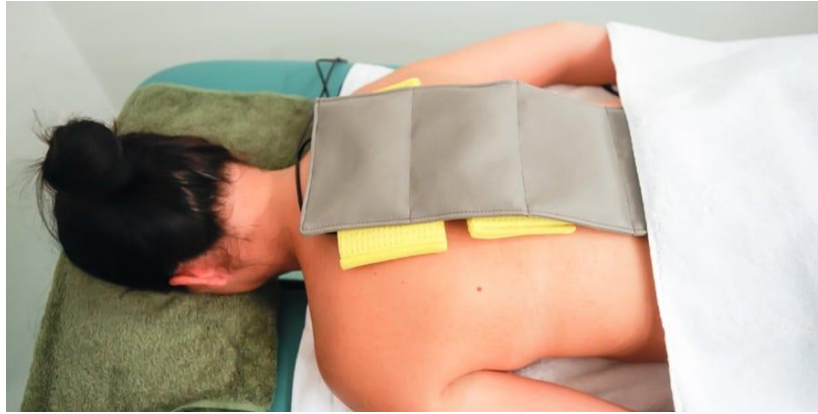Kod bolesti ankilozantnog spondilitisa najčešće se primjenjuje četvrti oblik modulacije, tj. LP modulacija. Specifičnost od ostalih je odjeljuje po snažnom analgetskom djelovanju na tretirano područje kralježnice zbog čega je poznata i pod nazivom elektroanalgezije [2].

Kako bi se primijenile dijadinamske struje na području kralježnice potrebno je smjestiti bolesnika u ležeći pronirani položaj, a zatim isto područje osloboditi od odjeće. U terapiji se mogu koristiti dvije vrste elektroda, a to su pločaste ili vakuumske elektrode. Ako se u tretmanu liječenja koriste pločaste elektrode potrebno ih je obložiti spužvastom ili hidrofilnom tkaninom. Ta se tkanina prije početka tretmana treba oprati u toploj vodi radi veće provodljivosti struje te kako tokom terapije na mjestu primjene ne bi došlo do opekline. Nakon što se elektrode pravilno postave na tretirano područje potrebno ih je pričvrstiti, na području kralježnice najčešće to bude vrećicom pijeska. Slika 6.4.2.1. prikazuje pravilno postavljanje i fiksaciju DDS-a pomoću primjene vrećice pijeska, tj. utega u kliničkoj praksi. Ukoliko se tretira područje korijenskih zglobova (ramena ili kuka) koje ujedno pripadaju sekundarno nastalim patološkim promjenama izazvane bolešću AS kao predmet pričvršćivanja se mogu koristiti i terapijske trake. Ukoliko se liječi samo lumbalni dio kralježnice elektrode se postavljaju na bolno mjesto, a ukoliko se tretira cijelo područje kralježnice fizioterapeut dvije elektrode postavlja na bolnu točku (negativnog naboja – potiče snažniji učinak tretmana), a druge dvije elektrode (pozitivnog naboja) postavlja distalno od prethodnih. Doziranje terapije je individualno pošto nemaju sve osobe isti prag tolerancije na liječenje terapijskom strujom. Minimalna doza DDS-a je 2 - 3 mA. Ako osoba dobro reagira na minimalnu dozu fizioterapeut pojačava struju do trenutka kad bolesnik na tretiranom području da do znanja da počinje osjećati lagano mravinjanje ili ugodan osjećaj prolaska trnci ili vibracija tog područja. Trajanje terapije DDS je maksimalno 10 - 12 minuta po tretmanu liječenja [2].

Osim osnovnog, analgetskog djelovanja DDS mogu se primjenjivati radi izazivanja hiperemije na području primjene, povećanja ili smanjenja mišićne napetosti (ovisno o modulaciji), regulacije vegetativnog živčanog sustava te u svrhu liječenja hematoma ili edema zahvaćenog područja [5].

Indicirana stanja za primjenu DDS-a su ograničenje opsega pokreta, poremećaji cirkulacije, bol u području kralježnice, izvanzglobni reumatizam, neuralgije, distorzije, kontuzije i edemi [5].

Kontraindiciranim se stanjima smatraju nedavni prijelomi ili krvarenja na mjestu aplikacije, infekcije, vaskularne bolesti, tromboza, trudnoća u žena, febrilna stanja, pacemaker, akutna upala te strani metalni predmeti na mjestu primjene terapije [5].



Slika 6.4.2.1. Primjena tretmana DDS-a na području kralježnice

Izvor: <https://www.fizioterapeut.hr/fizikalna-terapija/elektroterapija/dijadinamske-struje-elektroterapija/>

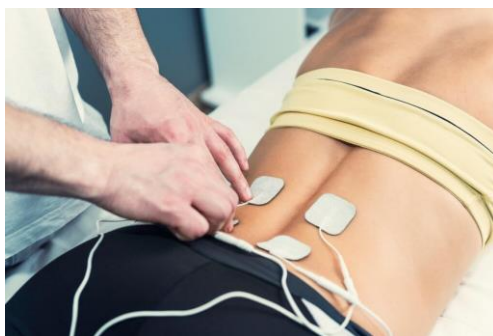### 6.4.3 Transakutna električna neurostimulacija (TENS)

U fizikalnoj terapiji TENS se prvenstveno koristi za liječenje akutnih i kroničnih bolesti, a ishod tretmana bazira se na analgetskom učinku [3].

Kod kroničnih bolesti kao što je ankilozantni spondilitis kako bi se postigao analgetski ishod, najbolji učinak ima primjena struje od 80 mA te frekvencija iste od 80 do 180 Hz. Ovaj oblik terapijske struje se u danu može primjenjivati maksimalno 30 – 60 minuta tokom jednog tretmana ili se može postaviti više puta tokom dana [5].

Početni položaj za terapiju TENS-om, prikazan na Slici 6.4.3.1. i objašnjenje postupka vrijedi kao i kod bilo koje druge fizikalne terapije strujom. U tretmanu križobolje bolesnika, fizioterapeut elektrode postavlja na paravertebralnu muskulaturu lumbalnog dijela kralježnice u kombinaciji sa vanjskim dijelom natkoljenice [5].

Indikacijskim stanjima za ovaj oblik terapije se još smatraju cirkulatorni problemi, glavobolja, vertebrogeni sindromi kralježnice, Sudecova distrofija, fantomska bol i sl. [5]. Stanja poput epilepsije, srčanog stimulatora ili dekompenziranog srca smatraju se apsolutnim kontraindikacijama za primjenu transakutne električne neurostimulacije [22].



Slika 6.4.3.1. Primjena TENS-a u liječenju elektroterapijom

Izvor: <https://www.ordinacije.me/mne/ordinacija/ordinacija-za-fizikalnu-terapiju-angela-podgorica/usluge/1091/tens-transkutana-elektro-neuro-stimulacija>

#### 6.4.4 Iontoforeza

Iontoforeza je proces unošenja lijeka ionskog oblika u tijelo bolesnika. Lijek se u organizam može unijeti putem sluznice ili bolnog dijela tkiva pacijenta. Prije početka primjene terapije bolesniku je potrebno objasniti sam postupak tretmana. Prvo je bolesnika potrebno smjestiti u početni položaj te mu osloboditi i očistiti dio tijela koji se tretira, a kako se u bolesnika s AS ovim načinom terapije tretira područje lumbalne kralježnice primjerenim se položajem smatra pronirani na leđima. Nakon toga fizioterapeut na tretirano područje postavlja gel pa zatim filtrirani papir, a tek na kraju preko svega toga se postave elektrode. Pozitivnom učinku tretmana, tj. većoj prohodnosti lijeka pridonosi prethodno izazivanje hiperemije lumbalnog dijela kralježnice koje se najčešće postiže tehnikom trljanja ili zagrijavanja terapijskom lampom istog područja [3].

Osim bolesti AS-a ostala indikacijska stanja za primjenu iontoforeze su poremećaji cirkulacije, razne bolesti kože, reumatoidni artritis te različita degenerativna stanja u bolesnika [5]. Kontraindikacije su stanja osteosinteze, metalni predmet u tkivu bolesnika, krvarenje, nedostatak osjeta ili akutne ozljede tretiranog dijela tkiva [5].

### 6.5 Fototerapija

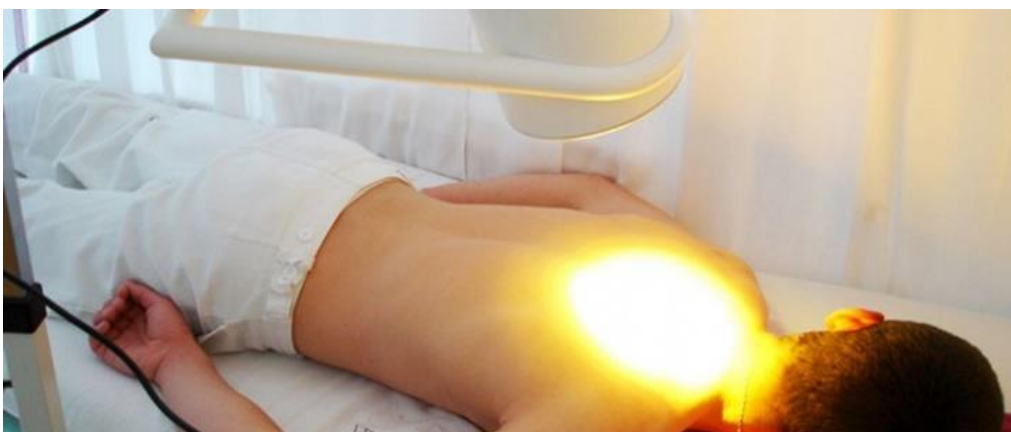Fototerapija je modalitet fizikalne terapije koji pomoću primjene svjetla postiže liječenje različitih bolesti i oboljenja. U liječenju se prvenstveno koriste tuneli sa svjetiljkama, solkus svjetiljke, helioterapija te vrsta ultraljubičastog zračenja (UVA i UVB). Helioterapija predstavlja tretman liječenja zrakama sunca te omogućuje regulaciju unutar neurovegetativnog

sustava, hormonskih stanica i bioritma. Uz navedeno, ove terapijske procedure fototerapije svoju karakterističnost ističu proizvodeći vitamin D, stvaranjem pigmentacije na tretiranom području dijela tijela, smanjenjem kontraktura zahvaćenog zgloba, boljim protokom krvi, pozitivnim učinkom smanjenja boli i relaksacije miškulature bolesnika [5].

Liječenje ankilozantnog spondilitisa UV zrakama započinje sa pripremom prostora u kojem se provodi tretman. Prostoriju je potrebno redovito prozračivati kako bi se svi štetni plinovi odstranili koji su nastali utjecajem UV zračenja prije početka terapije. Kod liječenja boli kralježnice bolesnik zauzima početan položaj ležeći na trbuhu, tj. ležeći pronirani položaj gdje fizioterapeut prije nego što postavi reflektor očisti tretirano područje tijela bolesnika medicinskim alkoholom. Zatim reflektor (koji sadrži izvor UV zračenja) postavlja okomito na udaljenosti od otprilike 75 cm prethodno očišćenog područja kralježnice. Slika 6.5.1. prikazuje primjenu i početan položaj bolesnika za primjenu tretmana fototerapije. Ostatak dio tijela (noge) prekriven je bijelom plahtom. U iznimnim slučajevima kada se kod bolesti AS-a tretira bolno područje ramena, pacijent će zauzeti ležeći supinirani položaj te nositi zaštitne naočale kako bi zaštitila oči od UV zračenja [5].

Indikacijama za primjenu fototerapije se smatraju bolna stanja i sindromi kralježnice, degenerativne bolesti i promjene na zglobovima, tendinitis, izvanzglobni reumatizam te slabost miškulature oboljelog [5].

Kontraindicirana stanja su tuberkuloza, različite bolesti kože, krvarenje, poremećaj osjeta u bolesnika, tumori zloćudnog karaktera, dekompenzacija srca i giht [5].



Slika 6.5.1. Primjena fototerapije na cervikalnom i torakalnom dijelu kralježnice

Izvor: <https://aktivfizikal.com/fototerapija/>

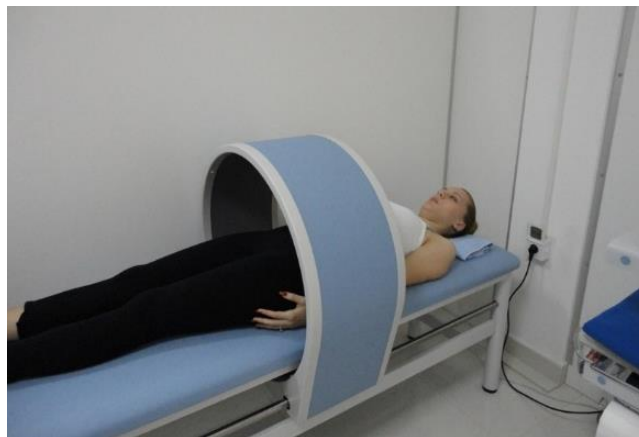
## 6.6 Magnetoterapija

Magnetoterapija spada u modalitete fizikalne terapije koja liječenje postiže medicinskim aparatom čiji se svrsishodan ishod očitava djelovanjem magnetskog polja. Jačina magnetskog polja djeluje na dubinskoj razini, a uključivanjem tretmana obuhvaća gotovo svaku stanicu organizma onog području koje se tretira. Također, pozitivan ishod se može pridobiti u regulaciji cirkulacije ili metaboličkih procesa te stabilizaciji patologije membranskog potencijala [5].

Osobe koje boluju od ankilozantnog spondilitisa ovaj oblik fizikalne terapije najčešće primjenjuju na području kralježnice, ramena ili kuka. Slika 6.6.1. prikazuje primjenu magnetoterapije na području lumbalnog dijela kralježnice u bolesnika s AS. Kako bi se prevenirale komplikacije prije početka terapije fizioterapeut pažljivo treba provjeriti da se na tretiranom području ne nalaze strani metalni predmeti poput prstenja ili ključeva kuće ili automobila bolesnika. Doziranje tretmana je individualno, no kod kroničnih bolesti kao što je ova program medicinskog aparata uglavnom bude postavljen na jačinu frekvencije od 300 – 600 Hz uz vrijeme trajanja terapije od 20 – 30 minuta [3].

Ostale indikacije za primjenu magnetoterapije su oboljenja LMS-a, degenerativna oboljenja, algodistrofije, oboljenja dišnih puteva u bolesnika, glavobolja, neurološke bolesti, rane akutnog karaktera te Raynaudov sindrom [5].

Kontraindikacijama se smatraju epilepsija, stanja trudnoće u žena, aritmija srca te ugrađeni pacemaker u bolesnika [5].



Slika 6.6.1. Primjena magneta u području kukova i lumbalnom dijela kralježnice bolesnika

Izvor: <https://www.natus.hr/Magnetoterapija>



## 6.7 Medicinska masaža

Klasična manualna medicinska masaža je postupak mehanoterapijskog načela u kojem se primjenjujući različite vrste pokreta na tkivu pacijenta. Pokreti u medicinskoj masaži koje fizioterapeut može primjenjivati na tkivu bolesnika su glađenje, trljanje, gnječenje, valjanje, perkusija i tehnike vibracije. Ove se tehnike manipulacije tkiva pokretom razlikuju po jačini snage pritiska na tkivo tretiranja, brzini i smjeru izvođenja pokreta rukama fizioterapeuta kod provođenja određenog pokreta [3].

Neovisno o području tijela koje se masira svaka masaža započinje i završava pokretom glađenja. Daljnji postupak medicinske masaže, odnosno redosljed i masažne tehnike već ovise o tretiranom području dijela tijela bolesnika. Prije početka tretmana medicinske masaže važno je pripremiti prostoriju u kojoj će se terapija provoditi. Prostorija mora biti osvijetljena, prozračena i ugodno zagrijana na otprilike 23° C. Za terapijski tretman se preporuča medicinski stol, podesive visine na kojem pacijent leži. Kod tretiranja cijelog područja kralježnice, pacijent zauzima ležeći pronirani položaj te oslobodi područje kralježnice od odjeće. Ostatak dijela tijela pacijenta koje se ne tretira fizioterapeut prekriva čistom plahtom. Fizioterapeut koji provodi tretman liječenja medicinskom masažom mora biti stručan i educiran za provođenje medicinske masaže, izvrsne kondicije, a ruke mu uvijek moraju biti uredne, podrezanih noktiju kako bi cijeli tretman medicinske masaže mogao biti ugodan i relaksirajući za pacijenta [23].

Kod bolesti ankilozantnog spondilitisa ovaj terapijski postupak pospješuje smanjenje boli i ukočenost cijele kralježnice, djeluje na opuštanje tonusa, odnosno napetosti paravertebralne muskulature u bolesnika, omogućuje bolji protok cirkulacije zajedno sa metaboličkim procesima, pospješuje san, smanjuje osjećaj anksioznosti ili depresije te doprinosi pozitivnim učinkom na psihu bolesnika [23].

Indikacije za primjenu medicinske masaže su patologija u području LMS-a, bol u području kralježnice ili nekog drugog dijela tijela, probavne smetnje u bolesnika, glavobolja, anksioznost, stres, depresija, tendinitis te stanja mišićne atrofije [5].

Kontraindikacije su strane promjene na tkivu pacijenta, procesi gnojnog karaktera, upalna stanja akutnog karaktera, maligni procesi, zarazne kožne bolesti, gripa, prehlada, visok i niski krvni tlak, osobe koje boluju od teških srčanih bolesti, povišena temperatura u bolesnika te sveži udarci ili prijelomi kostiju [24].

## 7. Fizioterapija

Fizioterapija je područje Biomedicine i zdravstva, polje kliničkih znanosti te grana fizikalne medicine i rehabilitacije, a u svom radu primjenjuje pokrete, odnosno kineziterapiju. Kineziterapija u medicini predstavlja disciplinu koja primjenom pokreta pospješuje ishod liječenja ili prevencije određene bolesti, deformiteta ili povrede [5]. Kod bolesnika oboljelih od ankilozantnog spondilitisa ovaj spektar liječenja pridonosi održavanju ili povećanju opsega pokreta kralježnice i korijenskih zglobova, jačanju mišićne aktivnosti i osteoplastične aktivnosti bolesnika te pospješuje rad prsnog koša [25].

Zadaća fizioterapije jest što više djelovati na prevenciji deformacija i patoloških promjena kralježnice koje dolaze zajedno sa progresivnim karakterom bolesti. Osim toga, fizioterapijski programi vježbanja se baziraju na usavršavanju pravilnog posturalnog stava bolesnika uz postizanje što je moguće veće gibljivosti, tj. opsega pokreta zglobova i elastičnosti zahvaćene mišićne aktivnosti. Ukoliko pacijent osjeti pojačan osjećaj bolnosti nakon vježbanja po programu tada je zadaća fizioterapeuta je smanjiti intenzitet i vrijeme trajanje vježbi do trenutka kad pacijent više neće osjećati simptome zamora zahvaćenih mišića [26].

U pravilu bolesnik bi trebao vježbati kada se osjeća odmoreno, a to je najčešće ujutro ili nakon dužeg odmora tokom dana. Vrijeme trajanja fizioterapijskog programa vježbanja ne bi smjelo biti kraće od 15 minuta, a bilo bi ju dobro provoditi par puta na dan. Kontraindicirana je u stanju egzacerbacije, prisutnosti lezija destruktivnog karaktera, upale šarenice oka te perifernog artritisa zglobova [27]. Fizioterapijski programi vježbanja kod bolesnika s AS sadrže tri osnovna elementa vježbanja. U to se ubrajaju vježbe disanja, vježbe jačanja mišićne aktivnosti oboljelog i vježbe povećanja mobilnosti i istezanja kralježnice [5].

### 7.1 Vježbe disanja

Kako patološki proces progresije bolesti AS-a izaziva abdominalni način disanja kod bolesnika, fizioterapija će se temeljiti na vježbama disanja torakalnog tipa. Kako bi se pacijentu pomoglo da lakše provodi tip torakalnog disanja, a pri tom je u položaju na leđima, fizioterapeut mu tokom provođenja vježbi na trbuh može staviti uteg od pijeska ili mu trbuh može zategnuti koristeći široku manžetu iz dvorane. Na taj način se postiže prevencija da ne dođe do pomicanja trbušno leđnog korzeta bolesnika i povećanja lumbalne lordoze. Temelj vježba disanja je na

održavanju i poboljšanju mobilnosti mišića rebra ili usporavanju procesa ankiloze kostotransverzalnih zglobova. Ovaj tip disanja potrebno je provoditi u gotovo svim položajima (sjedeći, ležeći supinirani i ležeći na boku). Svaka vježba disanja se izvodi na način da bolesnik tokom faze inspirija udahne što više zraka ako je to moguće, a tokom faze ekspirija zrak izdiše polako izgovarajući slovo s ili š [5].

Vježba 1. Početni položaj je ležeći supinirani. Tijekom faze inspirija bolesnik izvodi pokret antefleksije ramenog zgloba, a fazom ekspirija ih vraća u početni položaj. Tokom provođenja vježbe bolesnik mora udahnuti što više zraka kako bi se postigao svrsishodan ishod proširenja grudnog koša uz istodobno razvijanje kostalnog načina disanja. Pravilno izvođenje vježbe prikazuje Slika 7.1.1. [3].



Slika 7.1.1. Antefleksija u području ramenog zgloba kod dubokog udisanja

[Autor: S.L., 2023.]

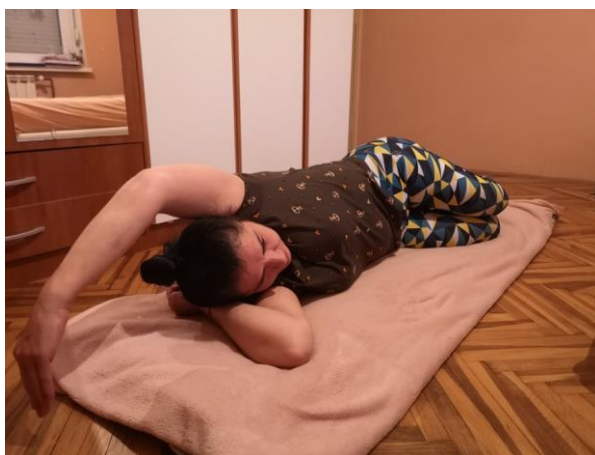Vježba 2. Vježba počinje početnim položajem koji je na ležećim na (ležeći supinirani) kako je prikazano na Slici 7.1.2. na način da su noge bolesnika flektirane u zglobu koljena. Pacijent početak vježbe započinje fazom ekspirija, a nakon nje prelazi na fazu maksimalnog inspirija koju prati voljnom kontrakcijom ravnog trbušnog mišića (lat. *m. rectusa abdominis*). Bolesnik zadržava naveden inspirij nekoliko sekundi te ponovno prelazi na fazu ekspirija relaksirajući isti mišić zadužen za kontrakciju fleksije trupa bolesnika [5].



Slika 7.1.2. Prikaz početnog položaja bolesnika u provođenju vježbe 2.

[Autor: S.L., 2023.]

Vježba 3. Početni položaj vježbe je ležeći na boku tako što je jedna ruka savinuta ispod glave, a druga ruka ispružena na bočnoj strani tijela pacijenta. Pacijent ispruženu ruku podiže prema glavi na način da ruka poprima oblik polukruga kako je prikazano na Slici 7.1.3. Ova vježba pospješuje tip torakalnog disanja te strane tijela bolesnika [5].



Slika 7.1.3. Vježba disanja koja pospješuje širenja grudnog koša bolesnika

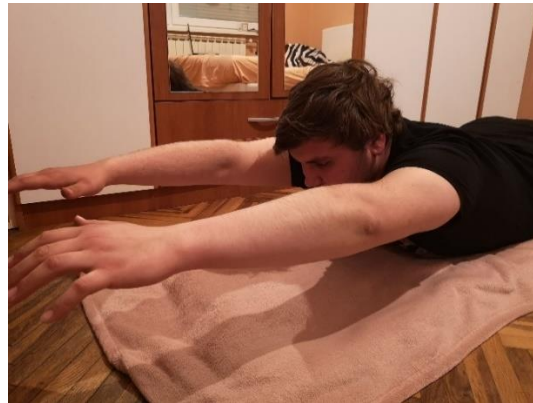[Autor: S.L., 2023.]

## 7.2 Vježbe jačanja

Zlatno pravilo kod bolesnika oboljelih od AS je da provode vježbe jačanja mišića ekstenzora trupa i udova, a mišiće fleksora istežu. U slučaju da je progresija bolesti utjecala na

promjene prirodnih krivina kralježnice, prvenstveno torakalne kifoze ili dolazi do fleksijske kontrakture zgloba kuka ovaj tip vježbi fokusiran na mišiće trbuha ili mišiće zadužene za fleksiju natkoljenice tokom tretmana fizioterapije potrebno je izbjegavati. Sa vježbama je najbolje početi rano ujutro kada je bolesnik najviše odmoran. Program vježbi za jačanje muskulature traje ukupno 20 minuta, a sve vježbe treba provoditi polako i ispravno prateći ritam disanja. Svrsishodan ishod terapije pospješuje topla kupka ili tuš kako bi se mišići prije samog vježbanja relaksirali [2].

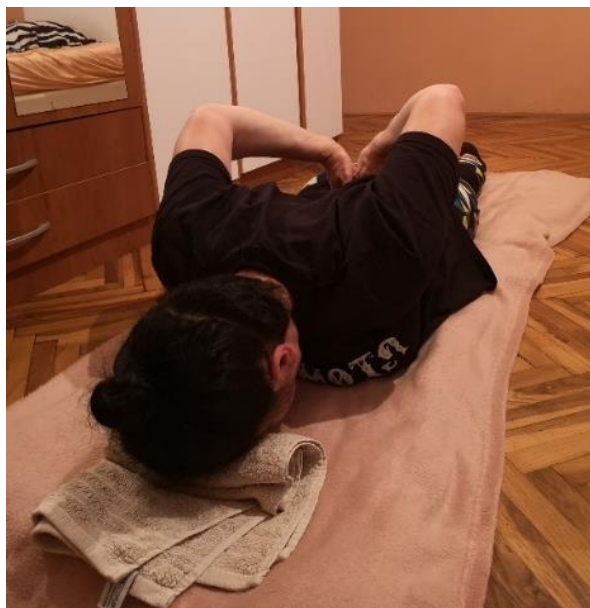Vježba 1. Početni položaj je ležeći pronirani. Pacijent ispruži ruke u ravnini glave i širini ramena te tokom provođenja vježbe istovremeno podiže ruke zajedno sa gornjim dijelom trupa (vježbu je moguće izvoditi i uz asistenciju fizioterapeuta). Vježbu prikazuje Slika 7.2.1. [3].



Slika 7.2.1. Vježba jačanja leđne muskulature

[Autor: S.L., 2023.]

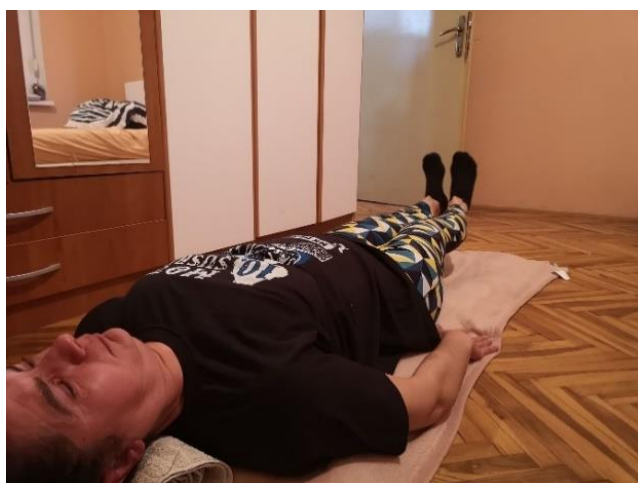Vježba 2. Pacijent zauzima početni ležeći pronirani položaj. Čelo oslanja o podlogu, tj. ručnik, a šake postavlja na lumbalni dio kralježnice. Zatim pokušava približiti laktove koliko je to moguće, a ujedno djeluje i na aktivaciju lopatične muskulature. Vježbu prikazuje Slika 7.2.2. Ovom vježbom pacijent izvodi pokret retrakcije lopatične muskulature aktivirajući srednja vlakna (lat. m. trapezius) te (lat. m. rhomboideus minor et major)[3].



Slika 7.2.2. Pokret retrakcije uz maksimalno približavanje lopatica

[Autor: S.L., 2023.]

Vježba 3. Početni položaj je ležeći supinirani sa nogama ispruženima u kukovima i koljenima. Pacijent istodobno podiže obje ispružene noge od podloge do nekih 10 cm, a zatim ih u zraku raširi te ponovo skupi i spusti natrag u početni položaj. Pri tom položaju leđa trebaju biti skroz priljubljena na podlogu. Ne smije se povećati lumbalna lordoza kod izvođenja vježbe. Izvođenje vježbe je prikazano na Slici 7.2.3 [3].



Slika 7.2.3. Vježba podizanja nogu od podloge

[Autor: S.L., 2023.]

### 7.3 Vježbe povećanja gibljivosti i istezanja mišića

Program vježbi za svaku oboljelu osobu od AS-a primjenjuje se na temelju individualnog pregleda od strane liječnika i fizioterapeuta, a nakon provedenih testova i mjerenja mobilnosti kralježnice i zahvaćenih zglobova. Program vježbi za mobilnost kralježnice mogu se provoditi kao dinamički potpomognuti ili aktivni tip provođenja određene vježbe. Asistencija fizioterapeuta prvenstveno se preporuča u bolesnika s problematikom vratnog dijela kralježnice, gdje asistira u provođenju pokreta trakcije ukočenog dijela kralježnice bolesnika. Njih je potrebno provoditi u sjedećem položaju bez naslona ili ležećem početnom položaju. Važno je još napomenuti da se pokreti izvođenja vježba trakcije uvijek provode do granice boli, nikad iznad nje [2].

Vježbama istezanja bolesnik pospješuje gibljivost skraćene ili ukočene muskulature toraksa, ramenog zgloba i mišića natkoljениčne muskulature. Takve vježbe bolesnik uz asistenciju fizioterapeuta provodi uz pomoć švedskih ljestvi ili u fizioterapijskim aparatima za suspenziju [28].

Vježba 1. Početni položaj je sjedeći na stolici ispred ogledala (pacijent mora sjediti uspravno bez naslanjanja). Pacijent uhom jedne strane glave pokušava dotaknuti rame iste strane (pokret laterofleksije glave i vrata), a zatim isto ponovi na drugoj strani. Vježbu prikazuje Slika 7.3.1. [3].



Slika 7.3.1 Pokret laterofleksije glave i vrata u desnu stranu

[Autor: S.L., 2023.]

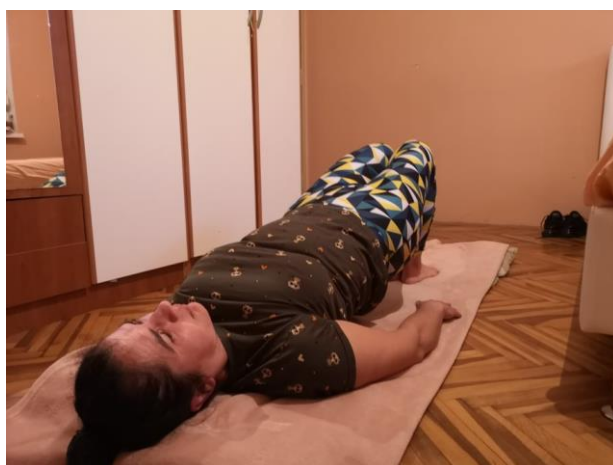Vježba 2. Početni položaj je ležeći na boku, koljenima flektiranima u zglobu koljena. Bolesnik jednu ruku flektira u zglobu lakta te dlan iste ruke postavi ispod glave, a drugom rukom pokušava dotaknuti koljeno koje se nalazi bliže podlozi. Vježbu prikazuje Slika 7.3.2. [3].



Slika 7.3.2. Vježba povećanja giblivosti kralježnice

[Autor: S.L., 2023.]

Vježba 3. Početni položaj je ležeći supinirani, ruke su ispružene uz tijelo, a koljena flektirana. Pacijent podiže kukove prema gore koliko je to najviše moguće, a zatim ih vraća u prvobitan položaj. Vježbu prikazuje Slika 7.3.3. [3].



Slika 7.3.3. Vježba podizanja kukova

[Autor: S.L., 2023.]



## 8. Edukacija

Po završetku plana i programa fizioterapije i fizikalne terapije te odlasku pacijenta iz ustanove u kojoj je boravio, posljednji zadatak fizioterapeuta se odnosi na samu edukacija bolesnika [3].

Fizioterapeut potiče pacijenta na usvajanje novih navika koje će mu olakšati izvođenje svakodnevnih aktivnosti, redovito vježbanje fizioterapijskog programa kod kuće (preporuča se vježbati barem dva puta na dan) te ga se upoznaje sa posturalnim položajima koje je važno prakticirati i one položaje koje je potrebno izbjegavati izvan ustanove liječenja bilo to kod kuće ili na radnom mjestu bolesnika [29]. Edukacijski dio fizikalne terapije nije ništa manje bitan od ostalih prethodno navedenih modaliteta. Edukacijom i savjetovanjem fizioterapeuta bolesnici pronalaze nove sportske aktivnosti i sportove koji im pomažu u održavanju opsega pokreta kralježnice, kralježaka i zglobova, održavanju optimalne tjelesne težine i kondicijske spremnosti, a pozitivan učinak očituje u smanjenju progresivnog napretka bolesti [5].

Aktivnosti koje se najčešće preporučaju po završetku fizioterapijskog tretmana u liječenju AS su: plivanje (leđno), lagano vježbanje atletike, jahanje, igre loptom, sportovi na vodi te svakodnevno vježbanje.

Uvjete u kojima bolesnik radi potrebno je prilagoditi prema njemu i njegovom zdravstvenom stanju. Ako se bolesnik bavi profesionalnom aktivnosti koja iziskuje sjedenje tada je važno da su stolica i radni stol prilagođeni po ergonomskim smjernicama pacijentu. Tim načinom kralježnica bolesnika je tokom cijelog radnog vremena poduprta. Također se tokom sjedenja preporuča staviti manji jastučić između stolice i lumbalnog dijela kralježnice kako bi se mogla očuvati prirodna krivina istog područja [2]. Bolesnik je primoran izbjegavati sjedeći položaje u fotelji, zajedno sa ležećim položajem na boku ili leđima pogotovo ako u ležećem položaju kompenzira fleksijski pokret nogu u području zgloba koljena. Po završetku fizioterapijskog tretmana fizioterapeut ujedno ukazuje i na prednosti ležećeg supiniranog položaja pošto se njime postiže istežanje skraćene prsne muskulature, a djeluje i na održavanje mišićne napetosti paravertebralne muskulature bolesnika. Još jedan od pozitivnih učinka omogućuje tip podneblja u kojem bolesnik živi, a to je blaža klima koja djeluje svrsishodnim ishodom na prevenciju ili bar smanjenje faze egzacerbacije u bolesnika. Također, važno je izbjegavati poslove koji zahtijevaju teški fizički napor ili boravak u vlažnim prostorijama koje uklanjaju pozitivne učinke te prethode vraćanju simptoma bolesti [30].

## 9. Zaključak

Ankilozantni spondilitis je sistemska upalna reumatska bolest, kroničnog karaktera koja patološkim procesom prvenstveno zahvaća područje kralježnice, a u manjoj mjeri i druge zglobove tijela bolesnika. Bolest započinje upalom sakroilijakalnih zglobova, a kako bolest napreduje ista se ta upala spojevima kalcija širi u područje diskova i ligamenata kralježnice. U kasnijem stadiju bolesti pretjerane nakupine kalcija proširene cijelom kralježnicom potiču proces ankiloze i ukočenost kralježnice gdje ona poprima izgled bambusovog štapa.

Simptomi bolesti ponekad zahvate područje unutarnjih organa bolesnika, najčešće te promjene budu u obliku iridociklitis, entezitisa ili promjena na zaliscima aorte. Tokom bolesti pacijenti se prvenstveno žale na bol paravertebralne muskulature i bol područja lumbalnog i cervikalnog dijela kralježnice. Kako bolest na svaku osobu djeluje individualno tako će se i tretman liječenja, fizikalne terapije i fizioterapije individualno prilagoditi za svakog pacijenta prema njegovim simptomima i karakteru bolesti.

Fizikalna terapija u liječenju bolesnika od AS pruža modalitete poput hidroterapije, ultrazvuka, kratkovalne i mikrovalne diatermije, raznovrsnog spektra elektroterapije, liječenje fototerapijom i magnetoterapijom te medicinske masaže i podvodne masaže. Svi navedeni fizikalni modaliteti imaju zajednički zadatak, a to je prevencija ili smanjenje mogućeg nastanka invaliditeta u najvećoj mogućoj izvedivoj mjeri.

Tretman fizikalne terapije bolesnicima pruža usluge liječenja u smjeru smanjenja boli i ukočenosti kralježnice, razvijanja, održavanja i obnavljanja pokretljivosti bolnog područja kralježnice i korijenskih zglobova, regulaciju cirkulacije i metaboličkih procesa organizma, povećanje snage mišića, opuštanje napetih vezivnih struktura što pospješuje smanjenju već nastalih kontraktura. Istraživanja su pokazala da se najbolji rezultati liječenja postižu kombinacijom fizikalnih modaliteta zajedno sa planom i programom vježbi fizioterapije. Ona je zadužena za vježbe disanja i jačanja muskulature bolesnika te povećanja gibljivosti i mobilnosti kralježnice kombinirajući ih i sa vježbama opsega pokreta korijenskih zglobova. Program fizioterapijskih vježbi kod bolesnika mora trajati najmanje 20 minuta, a poželjno ga je provoditi dva puta dnevno u vrijeme kad se bolesnik osjeća najviše odmornim. Kontinuirano vježbanje zadanog plana i programa fizioterapije bolesnicima će pružiti ishod u obliku održavanja ili povećanja opsega pokreta kralježnice i korijenskih zglobova, jačanja

paravertebralne i ekstenzorne muskulature trupa bolesnika te bolju funkciju prsnog koša i osteoblastične aktivnosti organizma.

Po završetku fizioterapeutskog tretmana liječenja izuzetno je važno potaknuti bolesnika na usvajanje novih navika koje će mu moći olakšati aktivnosti svakodnevnog života zajedno sa onim profesionalnim kojima se bolesnik bavi. Uloga fizioterapeuta je da fizioterapeut bolesnika upozna sa posturalnim položajima koje je važno prakticirati i one koje je potrebno izbjegavati izvan ustanove liječenja bilo to kod kuće ili na radnom mjestu bolesnika. Neki od kontraindiciranih položaja su sjedeći u fotelji ili ležeći na leđima jastukom ispod glave. Upravo iz tog razloga edukacija kao i aktivna suradnja fizioterapeuta i bolesnika tokom cijelog procesa liječenja ovisit će o završnom ishodu bolesti ankilozantnog spondilita.

## 10. Literatura

- [1] I. Jajić, Z. Jajić: Reumatologija, Beograd-Zagreb, 1987.
- [2] T. Durrigl, V. Vitulić: Reumatologija, Zagreb, 1982.
- [3] I. Jajić, Z. Jajić: Reumatske bolesti: Fizikalna terapija i rehabilitacija, Zagreb, 1997.
- [4] I. Jajić: Specijalna fizikalna medicina, Zagreb, 1991.
- [5] M. Francetić: Konzervativno liječenje ankilozantnog spondilitisa, Diplomski rad, KIF, Zagreb, 2016.
- [6] L. Grazia – Montoya, H. Gul, P. Emery: Recent advances in Ankylosing Spondylitis: understanding the disease and management. 2018 Sep 21;7:F1000 Faculty Rev-1512. Dostupno na: <https://pubmed.ncbi.nlm.nih.gov/30345001/>, dostupno 29.06.2023.
- [7] A. Hanson, M. A. Brown: Genetics and the causes of Ankylosing Spondylitis: Rheum. Dis Clin North Am, 2017 Aug; 43(3): 401-414. Dostupno na: <https://pubmed.ncbi.nlm.nih.gov/28711142/>, dostupno 29.06.2023
- [8] M. Znika, Đ. Mišković, V. Sršek Crkvenik: Učinak terapijskih vježbi na klinički i funkcijski status bolesnika s ankilozantnim spondilitisom: Reumatizam 2011, Vol 58 No. 2: str. 204-205.
- [9] I. Žagar, Đ. Babić – Naglič, B. Čurković, K. Kovač Durmiš: Depresija u reumatoidnom artritisu i ankilozantnom spondilitisu: Reumatizam 2011, Vol. 58 No. 2: str. 139.
- [10] V. Golder, L. Schachna: Ankylosing Spondylitis: an update, 2013 Nov;42(11):780-4. Dostupno na: <https://pubmed.ncbi.nlm.nih.gov/24217097/>, dostupno 05.07.2023.
- [11] N. Žura, L. Jakuš, K. Curiš, A. Matijević: Evaluacija učinka respiratorne fizioterapije na mobilnost u ankilozantnom spondilitisu: Reumatizam 2012, Vol 59. No. 2: str. 199-200.
- [12] F. Rocha, A. Pinto, J. Lopes, A. Deodhar: Tumor necrosis factor inhibitors prevent structural damage in hips in ankylosing spondylitis-time to reconsider treatment guidelines? A case series and review of literature: Clinical Rheumatology 2021, 40, 1881-1887. Dostupno na: <https://pubmed.ncbi.nlm.nih.gov/33230684/>, dostupno 05.07.2023.
- [13] D. Bond: Ankylosing spondylitis: diagnosis and management, 2013 Oct; 28, 16, 52-59. Dostupno na: <https://pubmed.ncbi.nlm.nih.gov/24345154/>, dostupno 06.07. 2023.

- [14] I. Sari, N. Akkoc: Treatment of ankylosing spondylitis, 2015;45(2):416-30. Dostupno na: <https://pubmed.ncbi.nlm.nih.gov/26084136/>, dostupno 10.07.2023.
- [16] L. Pontone Gravaldi, F. Bonetti, S. Lezzerini, F. De Maio: Effectiveness of Physiotherapy in Patients with Ankylosing Spondylitis: A Systematic Review and Meta-Analysis: Healthcare (Basel), 2022 Jan 10;10(1):132. Dostupno na: <https://pubmed.ncbi.nlm.nih.gov/35052296/>, dostupno 10.07.2023.
- [17] Y. Xi, T. Yiang, Y. Zhou: Advances in nanomedicine for the treatment of ankylosing spondylitis: Int J Nanomedicine, 2019 Oct 29;14:8521-8542. Dostupno na: <https://pubmed.ncbi.nlm.nih.gov/31806960/>, dostupno 10.07.2023.
- [18] D. Sharan, J. S. Rajkumar: Physiotherapy for Ankylosing Spondylitis: Systematic Review and a Proposed Rehabilitation Protocol: Curr Rheumatol Rev, 2017;13(2):121-125. Dostupno na: <https://pubmed.ncbi.nlm.nih.gov/27784233/>, dostupno 12.07.2023.
- [19] A. Zao, P. Cantista: The role of land and aquatic exercise in ankylosing spondylitis: a systematic review: Rheumatol Int. 2017 Dec;37(12):1979-1990. Dostupno na: <https://pubmed.ncbi.nlm.nih.gov/28983663/>, dostupno 15.07.2023.
- [20] M. Mirmoezzi, K. Irandoust, M. Taheri, K. Trabelsi, A. Ammar, N. Paryab, P. T. Nikolaidis, B. Knechtle, H. Chtourou: Efficacy of hydrotherapy treatment for the management of chronic low back pain, Ir J Med Sci. 2021 Nov;190(4):1413-1421. Dostupno na: <https://pubmed.ncbi.nlm.nih.gov/33409843/>, dostupno 20.07.2023
- [21] T. Markeš: Kratkovalna i mikrovalna dijatermija u liječenju reumatskih bolesti, Diplomski rad, Medicinski fakultet, Zagreb, 2016.
- [22] C. G. T. Vance, D. L. Dailey, R. L. Chimenti, B. J. Van Gorup, L. J. Crofford, K. A. Sluka: Using TENS for Pain Control: Update on the State of the Evidence: Medicina (Kaunas). 2022 Sep 22;58(10):1332. Dostupno na: <https://pubmed.ncbi.nlm.nih.gov/36295493/> - dostupno 12.08.2023.
- [23] I. M. Miake-Lye, S. Mak, J. Lee, T. Luger: Massage for Pain: An Evidence Map: J Altern Complement Med. 2019 May;25(5):475-502. Dostupno na: <https://pubmed.ncbi.nlm.nih.gov/30892910/>, dostupno 15.08.2023.

- [24] A. D. Furlan, M. Giraldo, A. Baskwill, E. Irvin, M. Imamura: Massage for low-back pain: Cochrane Database Syst Rev. 2015 Sep 1;2015(9):CD001929. Dostupno na: <https://pubmed.ncbi.nlm.nih.gov/26329399/>, dostupno 15.08.2023.
- [25] J. R. Millner, J. S. Barron, K. M. Beinke: Exercise for ankylosing spondylitis: An evidence-based consensus statement: Semin Arthritis Rheum. 2016 Feb;45(4):411-27. Dostupno na: <https://pubmed.ncbi.nlm.nih.gov/26493464/>, dostupno 15.08.2023.
- [26] N. A. Martins, G. E. Furtado, M. J. Campos, J. C. Leitao, E. Filaire, J. P. Ferreira: Exercise and ankylosing spondylitis with New York modified criteria: a systematic review of controlled trials with meta-analysis: Acta Reumatol Port. 2014 Oct-Dec;39(4):298-308. Dostupno na: <https://pubmed.ncbi.nlm.nih.gov/25351868/>, dostupno 15.08.2023.
- [27] V. Pecourneau, Y. Degboe, T. Barnetche, A. Cantagrel, A. Constantin, A. Ruysse-Witrand: Effectiveness of Exercise Programs in Ankylosing Spondylitis: A Meta-Analysis of Randomized Controlled Trials: Arch Phys Med Rehabil. 2018 Feb;99(2):383-389.e1. Dostupno na: <https://pubmed.ncbi.nlm.nih.gov/28860095/>, dostupno 15.08.2023.
- [28] B. Gurpinar, N. Ilcin, S. Savci, N. Akkoc: Do mobility exercises in different environments have different effects in ankylosing spondylitis? 2021 Oct-Dec;46(4):297-316. Dostupno na: <https://pubmed.ncbi.nlm.nih.gov/34962245/>, dostupno 20.08.2023.
- [29] J.-P. Regnaud, T. Devergne, C. Palazzo, A. Roren, F. Rannou: Exercise programmes for ankylosing spondylitis: Cochrane database Syst Rev. 2019 Oct 2;10(10):CD011321. Dostupno na: <https://pubmed.ncbi.nlm.nih.gov/31578051/>, dostupno 03.09.2023.
- [30] M. Škoro, D. Soldo-Jureša. M Škoro, M. Karadža, I. Škoro, LJ. Matijević – Mašić: Ankilozantni spondilitis – prikaz bolesnika: Reumatizam 2007, Vol. 54 No. 2: str. 108.

## 11. Popis slika

Slika 2.3.1. Usporedba normalnih i patoloških krivina u bolesnika oboljelih od AS, izvor: <a href="http://reha.hr/cms/ankilozantni-spondilitis/">http://reha.hr/cms/ankilozantni-spondilitis/</a> , dostupno 11.09.2023.....	5
Slika 6.1.2.1 Primjena podvodne masaže na lumbalnom dijelu kralježnice, izvor: <a href="https://banja-junakovic.rs/spa-wellness/masaze/podvodna-masaza">https://banja-junakovic.rs/spa-wellness/masaze/podvodna-masaza</a> , dostupno 11.09.2023.....	13
Slika 6.2.1. Primjena UZV-a na paravertebralnim mišićima vratnog dijela kralježnice, izvor: <a href="https://www.natus.hr/Terapijski%20ultrazvuk">https://www.natus.hr/Terapijski%20ultrazvuk</a> , dostupno 11.09.2023.....	14
Slika 6.3.1.1. Primjena kratkovalne dijatermije u dijagnozi bolesnika s AS duž kralježnice, izvor: <a href="https://medihealgroup.com/procedures/shortwave-diathermy-swd/">https://medihealgroup.com/procedures/shortwave-diathermy-swd/</a> , dostupno 11.09.2023.....	16
Slika 6.4.1.1. Prikaz križanja IFS-a na torakalnom području kralježnice, izvor: <a href="https://proxima-medical.rs/uvod-u-terapiju-intereferentnim-i-ruskim-strujama/">https://proxima-medical.rs/uvod-u-terapiju-intereferentnim-i-ruskim-strujama/</a> , dostupno 11.09.2023.....	18
Slika 6.4.2.1. Primjena tretmana DDS-a na području kralježnice, izvor: <a href="https://www.fizioterapeut.hr/fizikalna-terapija/elektroterapija/dijadinamske-struje-elektroterapija/">https://www.fizioterapeut.hr/fizikalna-terapija/elektroterapija/dijadinamske-struje-elektroterapija/</a> , dostupno 11.09.2023.....	20
Slika 6.4.3.1. Primjena TENS-a u liječenju elektroterapijom, izvor: <a href="https://www.ordinacije.me/mne/ordinacija/ordinacija-za-fizikalnu-terapiju-angela-podgorica/usluge/1091/tens-transkutana-elektro-neuro-stimulacija">https://www.ordinacije.me/mne/ordinacija/ordinacija-za-fizikalnu-terapiju-angela-podgorica/usluge/1091/tens-transkutana-elektro-neuro-stimulacija</a> , dostupno 11.09.2023.....	21
Slika 6.5.1. Primjena fototerapije na cervikalnom i torakalnom dijelu kralježnice, izvor: <a href="https://aktivfizikal.com/fototerapija/">https://aktivfizikal.com/fototerapija/</a> , dostupno 11.09.2023.....	22
Slika 6.6.1. primjena magneta u području kukova i lumbalnom dijela kralježnice bolesnika, izvor: <a href="https://www.natus.hr/Magnetoterapija">https://www.natus.hr/Magnetoterapija</a> , dostupno 11.09.2023.....	23
Slika 7.1.1. Antefleksija u području ramenog zgloba kod dubokog udisanja, [Autor: S.L., 2023.].....	26
Slika 7.1.2. Prikaz početnog položaja bolesnika u provođenju vježbe 2., [Autor: S.L., 2023.].....	27
Slika 7.1.3. Vježba disanja koja pospješuje širenja grudnog koša bolesnika, [Autor: S.L., 2023.].....	27

Slika 7.2.1.. Vježba jačanja leđne muskulature, [Autor: S.L., 2023.].....	28
Slika 7.2.2. Pokret retrakcije uz maksimalno približavanje lopatica,[Autor: S.L., 2023.] .....	29
Slika 7.2.3. Vježba podizanja nogu od podloge,[Autor: S.L., 2023.].....	29
Slika 7.3.1. Pokret laterofleksije glave i vrata u desnu stranu,[Autor: S.L., 2023.] .....	30
Slika 7.3.2. Vježba povećanja giblivosti kralježnice,[Autor: S.L., 2023.].....	31
Slika 7.3.3. Vježba podizanja kukova,[Autor: S.L., 2023.].....	31



# Sveučilište Sjever



## IZJAVA O AUTORSTVU

Završni/diplomski rad isključivo je autorsko djelo studenta koji je isti izradio te student odgovara za istinitost, izvornost i ispravnost teksta rada. U radu se ne smiju koristiti dijelovi tuđih radova (knjiga, članaka, doktorskih disertacija, magistarskih radova, izvora s interneta, i drugih izvora) bez navođenja izvora i autora navedenih radova. Svi dijelovi tuđih radova moraju biti pravilno navedeni i citirani. Dijelovi tuđih radova koji nisu pravilno citirani, smatraju se plagijatom, odnosno nezakonitim prisvajanjem tuđeg znanstvenog ili stručnoga rada. Sukladno navedenom studenti su dužni potpisati izjavu o autorstvu rada.

Ja, SASA LESKOVAR (ime i prezime) pod punom moralnom, materijalnom i kaznenom odgovornošću, izjavljujem da sam isključivi autor/ica završnog/diplomskog (obrisati nepotrebno) rada pod naslovom FIZIOTERAPIJA KOD ANKILOZANTNOG SPONDILITISA (upisati naslov) te da u navedenom radu nisu na nedozvoljeni način (bez pravilnog citiranja) korišteni dijelovi tuđih radova.

Student/ica:  
(upisati ime i prezime)

Sasa Leskovar  
(vlastoručni potpis)

Sukladno čl. 83. Zakonu o znanstvenoj djelatnosti i visokom obrazovanju završne/diplomske radove sveučilišta su dužna trajno objaviti na javnoj internetskoj bazi sveučilišne knjižnice u sastavu sveučilišta te kopirati u javnu internetsku bazu završnih/diplomskih radova Nacionalne i sveučilišne knjižnice. Završni radovi istovrsnih umjetničkih studija koji se realiziraju kroz umjetnička ostvarenja objavljuju se na odgovarajući način.

Sukladno čl. 111. Zakona o autorskom pravu i srodnim pravima student se ne može protiviti da se njegov završni rad stvoren na bilo kojem studiju na visokom učilištu učini dostupnim javnosti na odgovarajućoj javnoj mrežnoj bazi sveučilišne knjižnice, knjižnice sastavnice sveučilišta, knjižnice veleučilišta ili visoke škole i/ili na javnoj mrežnoj bazi završnih radova Nacionalne i sveučilišne knjižnice, sukladno zakonu kojim se uređuje znanstvena i umjetnička djelatnost i visoko obrazovanje.