

Fizioterapijski postupci kod dijastaze m. rectus abdominis

Gavranović, Ana

Undergraduate thesis / Završni rad

2024

Degree Grantor / Ustanova koja je dodijelila akademski / stručni stupanj: **University North / Sveučilište Sjever**

Permanent link / Trajna poveznica: <https://um.nsk.hr/um:nbn:hr:122:488332>

Rights / Prava: [In copyright](#) / [Zaštićeno autorskim pravom.](#)

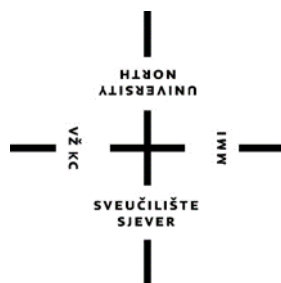Download date / Datum preuzimanja: **2024-11-22**



Repository / Repozitorij:

[University North Digital Repository](#)





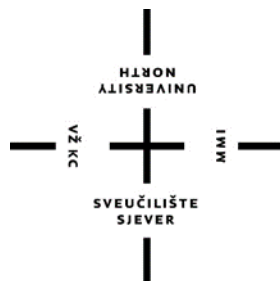**Sveučilište
Sjever**

Završni rad br. 316/FIZ/2024

Fizioterapijski postupci kod dijastaze m. rectus abdominis

Ana Gavranović, 0336055503

Varaždin, srpanj 2024. godine



Sveučilište Sjever

Odijel za fizioterapiju

Završni rad br. 316/FIZ/2024

Fizioterapijski postupci kod dijastaze m. rectus abdominis

Student

Ana Gavranović, 0336055503

Mentor

Anica Kuzmić, mag.physioth.

Varaždin, srpanj 2024. godine

Prijava završnog rada

Definiranje teme završnog rada i povjerenstva

ODJEL: Odjel za Fizioterapiju

STUDIJ: Prijediplomski stručni studij Fizioterapije

PRESTAVNIK: Ana Gavranović

MATIČNI BROJ: 0336055503

DATUM: 19.06.2024.

KOLEGIJ: Fizioterapijske vještine II

NASLOV RADA: Fizioterapijski postupci kod dijasaze m. rectus abdominis

NASLOV RADA NA ENGL. JEZIKU: Physiotherapy procedures for diastasis of the rectus abdominis muscle

MENTOR: Anica Kuzmić, mag.physioth.

ZVANJE: predavač

ČLANOVI POVJERENSTVA

1. doc.dr.sc. Manuša Filipac, predsjednik
2. Anica Kuzmić, mentor
3. Nikolina Zapletić Degač, pred., član
4. Marija Anapović, pred., zamjenski član
5. _____

Zadatak završnog rada

BR: 316/FIZ/2024

OPIS

Dijasaze m. rectus abdominis definira se kao razdvajanje m. rectus abdominis po sredini linie albe. Počinje se javljati u drugom tromjesečju trudnoće a najučestalija u trećem tromjesečju i može biti izražena i do šest mjeseci nakon porođaja. Najčešće je lokalizirana u području iznad pupka, dok je lokalizacija ispod pupka vrlo rijetka. Javlja se zbog povećanog intraabdominalnog tlaka, rasta samog ploda, povećane tjelesne težine kao i hormonskih promjena koje olakšavaju rastezanje trbušnog zida. Također, više plodna i višestruka trudnoća, starija dob trudnice i veći indeks tjelesne mase povećavaju rizik od razvoja dijasaze. Trudnoća je normalno fiziološko stanje žene u reproduktivnoj dobi života, i ima veliki utjecaj na njeno psihičko i fizičko zdravlje. Normalan proces je da se žene tijekom trudnoće udobijaju, a kod nekih taj višak dobivenih kilograma ostane i tijekom života. Stoga je važno trudnicu educirati o pravilnoj prehrani, tjelesnoj aktivnosti te pravilnom načinu izvođenja vježbi. U prevenciji nastanka dijasaze m. rectus abdominis jedan od načina učinkovitog pristupa je tjelovježba i briga o pravilnoj prehrani. Stoga je važno trudnicu poticati na tjelovježbu kako bi se obvela normalna funkcija trbušnih mišića koji imaju ključnu ulogu u podržavanju trbušnih organa i održavanju stabilnosti trupa. Cilj rada je specifično dijasazu ravnog trbušnog mišića, opisati vrste, metode procjene i samoprocjene kao i moguć fizioterapijski pristup za njen oporavak.

DATUM: _____

19.06.2024.



Predgovor

Željela bih se zahvaliti cijenjenoj mentorici Anici Kuzmić, mag. physioth. na pomoći oko odabira teme, te pomoći i savjetima pri izradi ovog završnog rada.

Također, htjela bih se zahvaliti članovima moje obitelji i prijateljima na pruženoj pomoći i podršci kad mi je ona bila najpotrebnija, kao i svima onima koji su mi pružili pomoć tijekom školovanja.

Sažetak

Dijastaza m. rectus abdominis definira se kao razdvajanje m. rectus abdominis po sredini lineae albae. Počinje se javljati u drugom tromjesečju trudnoće a najučestalija u trećem tromjesečju i može biti izražena i do šest mjeseci nakon porođaja. Najčešće je lokalizirana u području iznad pupka, dok je lokalizacija ispod pupka vrlo rijetka. Javlja se zbog povećanog intrabdominalnog tlaka, rasta samog ploda, povećane tjelesne težine kao i hormonskih promjena koje olakšavaju rastezanje trbušnog zida. Također, više plodna i višestruka trudnoća, starija dob trudnice i veći indeks tjelesne mase povećavaju rizik od razvoja dijastaze. Trudnoća je normalno fiziološko stanje žene u reproduktivnoj dobi života, i ima veliki utjecaj na njeno psihičko i fizičko zdravlje. Normalan proces je da se žene tijekom trudnoće udebljaju, a kod nekih taj višak dobivenih kilograma ostane i tijekom života. Stoga je važno trudnicu educirati o pravilnoj prehrani, tjelesnoj aktivnosti te pravilnom načinu izvođenja vježbi. U prevenciji nastanka dijastaze m. rectus abdominis jedan od načina učinkovitog pristupa je tjelovježba i briga o pravilnoj prehrani. Stoga je važno trudnicu poticati na tjelovježbu kako bi se očuvala normalna funkcija trbušnih mišića koji imaju ključnu ulogu u podržavanju trbušnih organa i održavanju stabilnosti trupa. Cilj rada je specificirati dijastazu ravnog trbušnog mišića, opisati vrste, metode procjene i samoprocjene kao i mogući fizioterapijski pristup za njen oporavak.

Ključne riječi: trudnoća, dijastaza, vježbanje, tjelesna aktivnost

Abstract

Diastasis of the rectus abdominis is defined as the separation of the rectus abdominis in the middle of the linea alba. It begins to appear in the second trimester of pregnancy is most common in the third trimester, and can be expressed up to six months after childbirth. It is most often localized in the area above the navel, while localization below the navel is very rare. It is caused by increased intra-abdominal pressure, the growth of the fetus itself, increased body weight, as well as hormonal changes that facilitate the stretching of the abdominal wall. Also, more fertile and multiple pregnancies, older age of the pregnant woman, and higher body mass index increase the risk of developing diastasis. Pregnancy is a normal physiological condition of a woman of reproductive age, and it has a great impact on her mental and physical health. It is normal for women to gain weight during pregnancy, and for some, the excess weight remains for life. Therefore, it is important to educate a pregnant woman about proper nutrition, physical activity, and the proper way to perform exercises. In the prevention of diastasis of the rectus abdominis muscle, one of the effective approaches is exercise and proper nutrition. Therefore, it is important to encourage a pregnant woman to exercise to preserve the normal function of the abdominal muscles, which play a key role in supporting the abdominal organs and maintaining the stability of the trunk. The work aims to specify diastasis recti, to describe the types, assessment, and self-assessment methods, as well as a possible physiotherapy approach to its recovery.

Keywords: pregnancy, diastasis, exercise, physical activity

Popis korištenih kratica

DMRA dijastaza musculus rectus abdominis

MV Minutni volumen srca

m. Musculus

mm. Musculorum

cm centimetar, mjerna jedinica dužine

m metar, mjerna jedinica dužine

Sadržaj

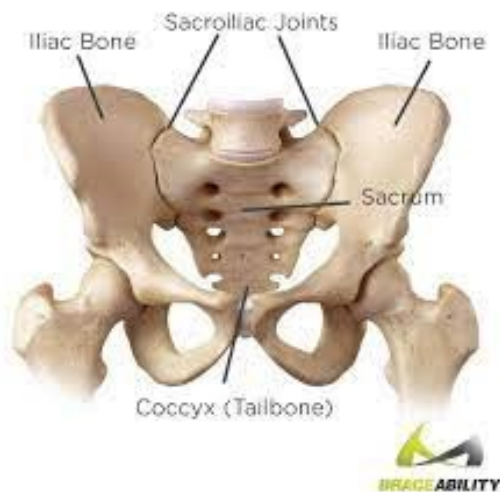1. Uvod.....	1
2. Anatomske i fiziološke promjene žene.....	2
2.1. Uzroci DMRA	3
2.2. Funkcija abdominalnih mišića kod DRMA.....	3
3. Fizioterapijski pristup kod DRMA.....	5
3.1 Fizioterapijska procjena trudnice.....	5
3.2. Testiranje i mjerenje razmaka DRMA	6
3.4. Dijagnosticiranje DMRA.....	8
3.4.1. Dijagnosticiranje	8
3.4.2. Palpacija trbuha.....	9
3.4.3. Ultrazvuk.....	9
3.4.4. Kompjuterizirana tomografija (CT).....	10
4. Ciljevi fizioterapije.....	11
5. Postupci fizioterapije.....	12
5.1. Aerobne vježbe	13
5.2. Vježbe snage.....	13
5.3. Vježbe u vodi.....	14
5.4. Pilates.....	14
6. Program vježbanja po tromjesečjima trudnoće	16
6.1. Prvo tromjesečje	16
6.2. Drugo tromjesečje.....	21
6.3. Treće tromjesečje.....	24
7. Prehrana u trudnoći	29
8. Zaključak.....	30
9. Literatura	31
Popis slika	33

1. Uvod

Dva trbuha mišića *rectusa abdominis* pružaju se cijelom dužimo prednjeg dijela trbuha i povezani su lineom albam ili bijela linija. Glavna funkcija je fleksija trupa sa fiksiranom zdjelicom. Izometričkom kontrakcijom doprinosi stabilnosti trupa kako bi se omogućilo kretanje udova [1]. Rastom ploda unutar maternice dolazi do vrlo velikog pritiska na stjenku abdominalnih mišića što često dovodi do odvajanja *m. rectus abdominis*. Također, trudnoća nije jedino stanje koje dovodi do odvajanja mišića, niti pogađa samo ženski rod. Može se manifestirati i kod muškaraca s vrlo izbočenim trbuhom, djece mlađe od dvije godine te kroničnih plućnih bolesnika. Prema *Diastasis Recti (2015) DMRA* se može javiti u oba spola i u svim dobnim skupinama, no uglavnom u trudnica. Najčešće se pojavljuje u trudnoći i postpartalnom periodu, a karakterizira je odvajanje *rectus abdominis* u predjelu *linea alba* koja nastaje kao posljedica istezanja i stanjivanja. Abdominalne operacije kao što je carski rez utječu na pojavu dijastaze zbog slabosti mišića. Postoje predispozicije za pojavu dijastaze a to su više plodna trudnoća, genetski uvjetovana struktura kolagena, operacije na predjelu abdomena itd. Incidencija u trudnoći kreće se od 30-70% u 21. tjednu, dok je u 35. gestacijskom tjednu 100 %. Lokalizacija dijastaze *m. rectus abdominis*-a (u daljnjem tekstu DMRA), najčešća je u području iznad pupka, ali se ponekad, iako rijetko može javiti i ispod pupka ili na oba mjesta. Zbog dijastaze je smanjena funkcija abdominalne stijenke tijekom trudnoće i nakon poroda. Često rezultira poteškoćama u svakodnevnim aktivnostima koje zahtijevaju povećanje intraabdominalnog tlaka kao što su defekacija, mokrenje, povraćanje i sl. [1,2,3]. Etiologija nastanka je nepoznata, pretpostavlja se da su uzroci konstantno mehaničko opterećenje na stijenkama abdomena zbog fetusa što je rezultat istezanja i slabosti mišića, hormoni te promjene funkcionalnih kapaciteta abdominalnih mišića. Pregledom literature ustanovljena je njena podjela prema dijelu trbuha u kojem se javlja, funkciji i težini. Većina DMRA se sastoji od potkožnog masnog tkiva, kože, peritoneuma i fascije. Neki blaži slučajevi mogu izazvati bolove u lumbalnom dijelu leđa, a teži mogu dovesti do hernije u abdominalnom zidu. Takva slabost trbušnih mišića nepovoljna je za zaštitu unutrašnjih organa, a naročito gravidnog uterusa. Patološki, DMRA ima negativan utjecaj na posturu, respiraciju i stabilnost trupa. Dijastaza *m. rectus abdominis*-a se može spriječiti vježbanjem u trudnoći, kao i prije i nakon trudnoće. Ubrzo nakon poroda se preporuča vježbanje s fokusom na lagani i postepeni proces te vježbe disanja [2].

2. Anatomske i fiziološke promjene žene

Tijekom trudnoće, žensko tijelo podložno je nizu promjena i prilagodbi. Anatomske promjene podrazumijevaju prilagodbu organizma na trudnoću, a započinju tijekom prvog tjedna od začeća te nestaju nakon poroda i rijetko ostavljaju posljedice na ženino tijelo. Najraniji znak trudnoće je izostanak menstruacije, a nakon 4-6 tjedana dolazi do osjetnog povećanja grudi. Kako maternica raste tako nastaju prilagodbe male zdjelice, vrata maternice te rodnice koji postaju sve mekši [4]. Kostur zdjelice (Slika 2.1.) čine dvije zdjelične kosti (lat. *ossa coxae*), trtična kost (lat. *os coccygis*) te križna kost (lat. *os sacrum*). Zdjelična kost ima tri dijela *os pubis*, *os ischii* i *os illium*. Mala zdjelica građena je od trtične i križne kosti, preponski i sjednih kosti te simfize, takvom građom stražnja zdjelica je triputa duža, što je vrlo bitno u mehanizmu poroda. U prostoru male zdjelice nalaze se organi probavnog sustava, mokraćnospolnog sustava te kod žena porođajni kanal. Zdjelica žene ima šira krila bočne kosti pa tako ona šira i plića, dok muškarac ima obrnuto. Kostu zdjelice su međusobno povezane sinhondrotičnim spojem, naziva preponska simfiza koja stabilizira zdjelicu prilikom stajanja i hodanja.



Slika 2.1. Anatomski prikaz kostiju zdjelice

Izvor: <https://shophr.sandeepackers.com/category?name=bolne%20kosti%20zdjelice>

Tijekom trudnoće dolazi do fiziološkom mijenjanja gotovo svakog organskog sustava, koje su bitni kriterij za dijagnosticiranje i liječenje određenih stanja i bolesti. Mnoge fiziološke prilagodbe koje žena doživljava tijekom trudnoće, mogle bi se smatrati vrlo ozbiljne kod žene koja nije trudna. Neke od promjena su promjene kardiovaskularnog sustava gdje se minutni volumen (MV) srca

poveća za 30-50% počevši već od 6 tjedna gestacije, povećava se frekvencija rada srca i potrošnja kisika. Navedene promjene u kardiovaskularnom sustavu prate funkciju bubrega na način da se glomerularna filtracija povećava za 30-50 %. Također, funkcija pluća se mijenja zbog povećanja maternice koja ometa širenje pluća i zbog povišenog estrogena [5].

2.1. Uzroci DMRA

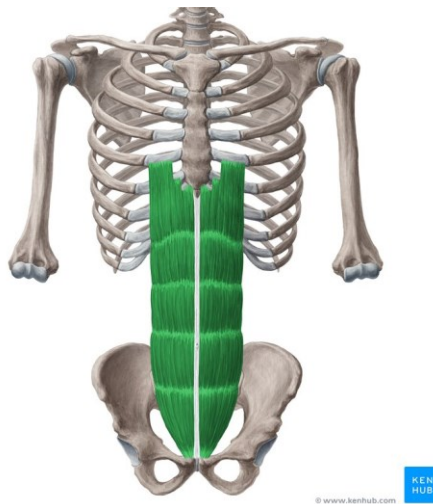
Brojni su uzroci DMRA. Jedan od uzroka može biti intenzivno vježbanje, nepravilna tehnika, viscelarna mast, prekomjerni intraabdominalni tlak, opstipacija, nagli porast tjelesne težine ili neželjeni traumatski događaji. Također, ostali razlozi mogu biti loša postura, nedostatak odmora nakon poroda i loši nepravilni obrazac disanja. Važno je naglasiti da pojavnost DMRA ne karakterizira bol kao poput istegnutog mišića zbog linea albe, već ju čini kolagen i fibrozna je. Međutim, ako se ne radi na smanjenju DMRA može doći do bolova u lumbalnoj kralježnici, pupčane kile, prolapsu organa, bolovima u zdjeličnom pojasu i abdomenu, urogenitalnoj disfunkciji i disfunkcije zdjeličnog dna [6].

Kod većine DMRA trbušni zid se sastoji od kože, peritoneuma, subkutane masnoće i fascije. Takva građa i slabost zida nepovoljna je za zaštitu unutarnjih organa, a posebno ploda unutar maternice. Teži slučajevi dijastaze mogu dovesti do hernije u abdominalnom zidu. Također zbog navedenih promjena narušena je i biomehanika tijela koja rezultira lošim držanju tijela, a kasnije i bolovima u donjem dijelu leđa. Rastom fetusa dolazi do povećanja abdomena, te samim tim i opterećenja na stjenku abdomena. Težina uterusu poraste od 50 g prije trudnoće do 1000 g do krajnjeg termina. Osim težine ploda koji se nalazi u maternici ona još sadrži posteljicu i oko 1000 ml plodne vode. Također, za nastanak DMRA bitno je ponašanje roditelja koja može svojim neodgovarajućim položajima povećati pritisak na stjenku abdomena [6].

2.2. Funkcija abdominalnih mišića kod DRMA

Trbušna i leđna muskulatura zajedno imaju funkciju djelovanja kao glavni stabilizatori trupa. Oni osiguravaju uspravan stav, sigurno izvođenje svake kretnje tako što drže trup čvrstim tokom izvedbe pokreta. Pravilna aktivnost svih dijelova trbušnog zida je vrlo bitan čimbenik u prevenciji ozljeda kralježnice, ali i ostalih dijelova tijela. Vrlo bitna funkcija trbušnih mišića je i tijekom disanja. Trbušna muskulatura sastoji se od više mišića koji se nalaze preko abdominalne šupljine u nekoliko slojeva. Mišić koji prolazi sredinom je ravni trbušni mišić, *m. rectus abdominis*. On polazi sa rebra u visini prsne kosti, a hvata se na prednjoj strani zdjelične kosti (Slika 2.2.1.). Osim što vrši kretnje gibanja trupa stabilizira rebra i potiskuje trbušne organe. Slabost spomenute

muskulature može dovesti do niza poteškoća sa posturom, držanjem tijela, probleme s disanjem i moguće upale ingvinalnog kanala u donjoj preponskoj regiji abdominalne šupljine. Donji dio mišića često se zapostavlja ili se jača na nepravilan način te predstavlja najčešći uzrok navedenih problema [7].



Slika 2.2.1. Shematski prikaz građe m. rectus abdominis

Izvor: <https://www.kenhub.com/en/library/anatomy/rectus-abdominis-muscle>

Istraživanje Ostgaard i Zetheratrom (1994), i istraživanje Wieder (1988), upućuju kako je funkcija trbušnih mišića drugačija kod trudnica i kod žena koje nisu trudne, ali je oskudan broj istraživanja koja u analizi funkcije abdominalnih mišića kod žena s DMRA koriste elektromiografski nalaz (8,9). U istraživanju koje je proveo Booth-a (1980), navodi se kako funkcija i snaga trbušnih mišića za vrijeme trudnoće se mijenja, no i dalje ostaje nejasno kako njihova izmjena utječe na razvoj DMRA. Također, klinička praksa je pokazala kako kod mnogih žena postoji slabost mišića tijekom trećeg tromjesečja i postpartalno [6].

3. Fizioterapijski pristup kod DRMA

U prevenciji nastanka DRMA, vrlo je bitna edukacija roditelja i trudnica. S obzirom na niz promjena koje se dešavaju tijekom trudnoće, preporuča se tjelesna aktivnost ukoliko ne postoji opasnost za dijete i majku, te redovne kontrole ginekologa. Tjelesne aktivnosti koje se preporučuju su: hodanje, plivanje, vožnja biciklom, trčanje, fitness i sve ono čime se trudnica bavila i prije trudnoće. Održavanjem kondicije neće se gubiti na kvaliteti te će mišići biti spremni za sve promjene i opterećenje koje se očekuje. Tijekom bavljenja aktivnosti bitno je paziti na pravilno držanje tijela. Time će se spriječiti eventualne ozljede koje nikako nisu poželjne. Kod aktivnosti svakodnevnog života važno je primijeniti zaštitne položaje a posebnu pozornost obratiti na prijenos težine, okretanje, rotaciju i postupak vertikalizacije [11].

Kada postoji granični DMRA potrebno je vrlo malo obratiti pozornost na zaštitne položaje te održavati m. rectus abdominis aktivnim. Zaštitni položaj je vrlo bitan u gotovo svim položajima. Tako npr. kod vertikalizacije je potrebno da se trudnica okrene na bok, spusti noge niz rub kreveta, pa tek onda odigne trup od podloge. Na takav način će se izbjeći rotacija trupa koja je bitna da se spriječi jer se aktivacijom m. obliquusa povećava nastanak dijastaze. Kada je prisutna patološka DMRA, i kada je mišić razdvojen više od 2 centimetra, potrebno je nositi abdominalni pojas. Pojas ima svrhu spriječiti DRMA na način da prebacuje tjelesnu težinu sa mišića i aponeuroze na kralježnicu. Neki stručnjaci upućuju kako nošenje pojasa nije nužno da bi se poboljšala funkcija trupa, ali nakon carskog reza njegovo nošenje može smanjiti bolove i olakšati izvedbu aktivnosti svakodnevnog života. Stoga se često pojas savjetuje ženama koje su imale carski rez. Bitno je da fizioterapeut educira roditelje kako se nosi pojas te kako pojas nije zamjena za vježbe jačanja mišića [3].

3.1. Fizioterapijska procjena trudnice

Tijekom prvog pregleda trudnice važno je uzeti detaljnu anamnezu i analizirati moguće rizike. Trudnice se usmjeravaju na poseban program vježbanja koji je njima prilagođen, a ovisi o kontraindikacijama. Važno je imati na umu da se kontraindikacije i komplikacije mogu razviti bez obzira na početnu dobru kliničku sliku i anamnezu. Tijekom anamneze poželjno je saznati razinu aktivnosti kojima se trudnica bavi i njen stil života. Za evidenciju podataka o tjelesnoj sposobnosti trudnice i njezine kondicije može se koristiti neki od validiranih upitnika. Upitnik daje dobar uvid o tjelesnom stanju trudnice, te su se pokazali pouzdanim. Jedan od njih je *Physical Activity*

Readiness Medical Examination for Pregnancy (PARmed-X), koji predstavlja vodič za procjenu zdravstvenoga stanja trudnice prije započinjanja vježbi, ali daje procjenu i o vrsti vježbi, zdravstvenim i prehrambenim navikama i sigurnosti vježbi za trudnice [3].

Također, postoji još i upitnik *Pregnancy Physical Activity Questionnaire (PPAQ)*, koji daje uvid u stanje trudnice u trenutnom tromjesečju. Njime se procjenjuje sedentarna, umjerena, lagana i teža aktivnost, a vezana je u sve dijelove života. Sastoji se od tri pitanja koja daju odgovor o datumu posljednje menstruacije, datumu ispunjavanja testa te datum poroda. Ostala 33 pitanja se odnose na vrstu tjelesne aktivnosti i napora provedenih u različitim situacijama. Tijekom fizioterapijske procjene provode se dodatno i različiti testovi kojima se procjenjuje lokomotorna funkcija, a jedan od testova je test za procjenu dijastaze ravnog trbušnog mišića [3].

3.2. Testiranje i mjerenje razmaka DRMA

Testiranje razmaka dijastaze provodi fizioterapeut kad osoba leži na leđima sa savinutim koljenima i stopalima ravno na podlozi prilikom laganog podizanja ramena i glave prema koljenima. Mjerenje se provodi na način da se palpira razmak između lijevog i desnog *rectusa* sa kažiprstom i srednjim prstom iznad i ispod pupka. Odvajanje koje je dva ili manje centimetara smatra se urednim, dok se odvajanje od dva centimetra smatra graničnim, a veće od dva centimetra smatra se patološkom [2]. Ukoliko je porod bio prirodan razdoblje babinja traje okvirno 6 tjedana, a ukoliko je bio carski rez, to razdoblje se produžava. Nakon što liječnik ginekolog odobri vježbanje, preporuča se otići kod fizioterapeuta na pregled. No, ukoliko to nije moguće žena može napraviti samopregled. Savjetuje se da to napravi ujutro natašte jer je onda trbuh najravniji, a vezivno tkivo nije prošireno. Mjerenje se izvodi na isti način kao što to radi i fizioterapeut u gore navedenom tekstu (Slika 3.2.1).



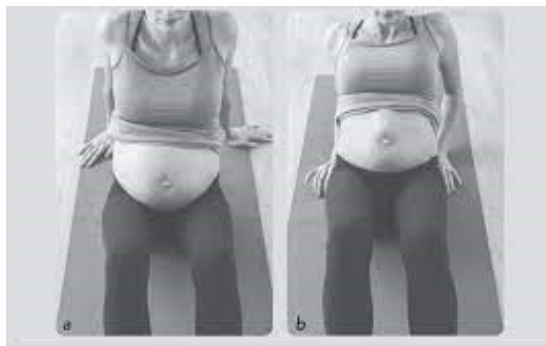Slika 3.2.1. Prikaz testiranja DMRA

Izvor: <https://eccentric.hr/blog/dijastaza-ravnog-trbusnog-misica-rectus-abdominis/>

Samopregled se može provesti i tijekom trudnoće kako bi se utvrdilo da li je došlo do gubitka sposobnosti stvaranja napetosti u abdominalnom zidu (Slika 3.2.2.). Trudnica sjedne na tvrdu podlogu s rukama položenima iza tijela. Polagano se spusti prema dolje, kao da će leći, ali i dalje se drži na rukama koje su iza tijela. Potrebno je obratiti pozornost na izgled trbuha i postaviti sljedeća pitanja:

1. Da li trbuh ostaje isti?
2. Može li se na trbuhu primijetiti izbočenje?
3. Javlja li se ispupčenje samo iznad pupka?

Nakon navedenoga potrebno je ponoviti test koristeći prsno disanje. Na udah se trbuh bude širio, a na izdah će se aktivirati mišići i započinje test spuštanja prema dolje. Ako je je još uvijek prisutno ispupčenje to je znak prisutnosti DMRA [2].

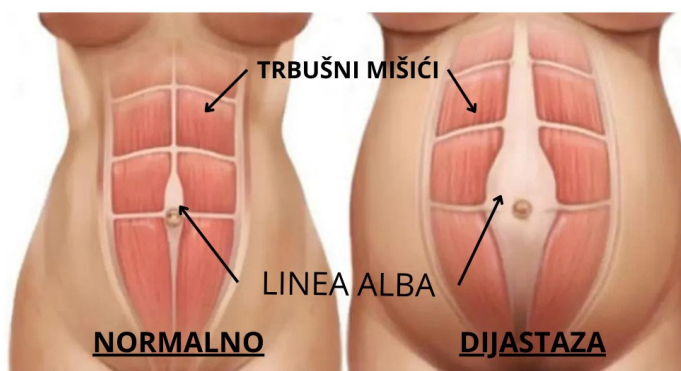


Slika 3.2.2. Samopregled dijastaze ravnog trbušnog mišića tijekom trudnoće

Izvor: Montpetit-Huynh i sur., 2019.

3.4. Dijagnosticiranje DMRA

Dijastaza se češće pojavljuje kod višerotkinja, višeplođnih trudnoća i fizički slabije aktivnih žena. Nastala dijastaza može uzrokovati: bolove u donjem dijelu leđa, bolove u zdjelici i trbuhu, umbilikalnu herniju, plućnu i urogenitalnu disfunkciju, spuštanje organa i neke druge smetnje. Dijastaza ne predstavlja samo estetski problem, već s sobom nosi i druge posljedice. Narušavanjem stanja trbušne muskulature, narušava se i trbušni tlak što može dovesti do spuštanja organa trbušne šupljine i dsfunkcije urogenitalnog sustava. Isto tako, zbog pritiska kojeg izazivaju unutarnji organi promjenom položaja mogu dovesti i do bolova u području trbuha i zdjelice. Prisutan tlak u trbušnoj šupljini je povezan s tlakom u prsnoj šupljini pa narušavanje jednog od njih uzrokuje poremećaj i drugog. Iz tog razloga promjene trbušnog tlaka mogu uzrokovati i pojavu plućnih problema. Slijedom navedenog, snažna i elastična leđna i trbušna muskulatura je neophodna za osiguravanje dobre posture tijela i samim time prevenciji nastanka dijastaze. Prikaz dijastaze na Slici 3.4.1.



Slika 3.4. 1. Prikaz dijastaze m. rectus abdominis

Izvor: <https://fizioprogress.rs/dijastaza-nakon-porodjaja/>

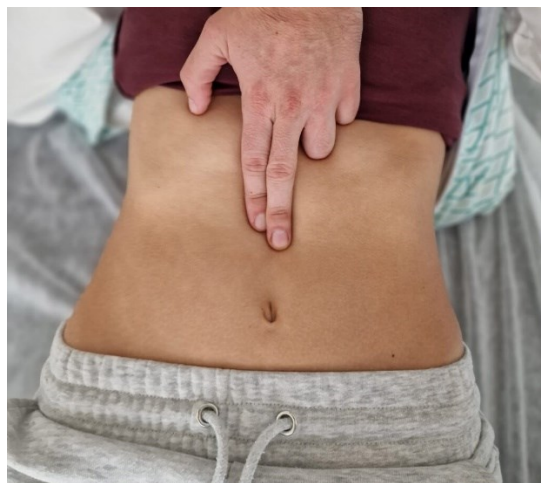3.4.1. Dijagnosticiranje

Fiziološki prostor između dva ravna trbušna mišića je prisutan kod svih osoba. Dijastazom se smatra kada taj prostor više nije „normalne“ širine. Trenutno ne postoji standardizirani test za dijastazu ravnog trbušnog mišića u trudnoći ili u postpartalnom razdoblju i postoje različite metode mjerenja koje se koriste u istraživanjima. Dijagnosticiranje dijastaze provode zdravstveni stručnjaci, liječnici, fizioterapeuti i/ili primalje. Postoji nekoliko metoda pomoću kojih se može

mjeriti ili dijagnosticirati dijastazu. Neke od njih su: palpacija trbuha, ultrazvuk (UZV), i kompjuterizirana tomografija (CT) [14].

3.4.2. Palpacija trbuha

Ispitivanje se provodi u supiniranom položaju tako da ispitanik leži na leđima, koljena su savijena u kuku i koljenu s ravnim stopalima na podlozi. Zamoli se pacijenta da lagano odigne glavu i ramena od podloge i tada se širina mjeri brojem vrhova prstiju koji mogu stati između desnog i lijevog rectusa (Slika 3.4.2.1.) [14]. Mjerenje se provodi u tri položaja, ispod, iznad i u razini pupka. Udaljenost između mišića bila je znatno veća u sjedećem i stojećem položaju iznad pupka i u razini s pupkom, u usporedbi s ležećim položajem. Razlike između stojećeg i sjedećeg položaja nema, ali istraživački podatci upućuju da je udaljenost veća kada se mjerenje provodi u sjedećem ili stojećem položaju [15].

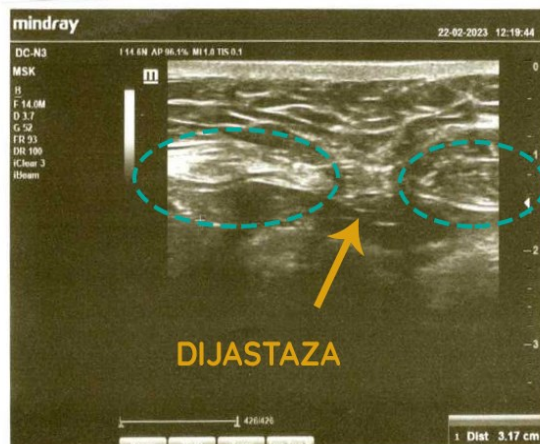


Slika 3.4.2.1.. Prikaz izvođenja testom palpacije

Izvor: <https://bodybalance.hr/dijastaza-ravnog-trubsnog-misica-m-rectus-abdominis/>

3.4.3. Ultrazvuk

Još jedna metoda koja se spominje u literaturi je primjena ultrazvučne dijagnostike (Slika 3.4.3.1.) koja ovisi o vještini ispitivača. Pojedina literatura navodi kako je ultrazvuk točnija i preciznija metoda, iako je palpacija dovoljno pouzdana te se može koristiti u kliničkoj praksi [16]. Položaj tijela i mjesto mjerenja mogu utjecati na rezultate testiranja, zbog čega se ultrazvukom pouzdanije može mjeriti bez obzira na položaj i mjesto.

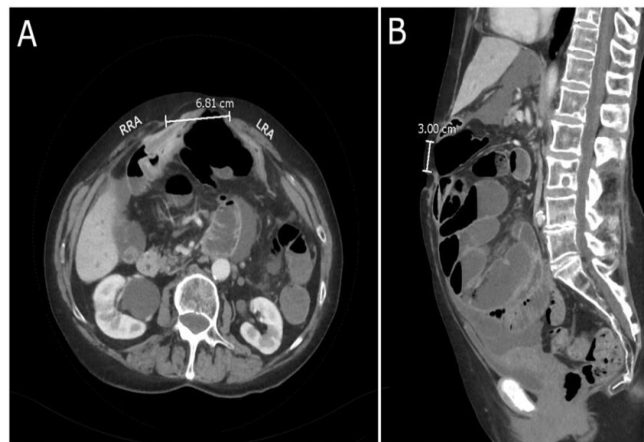


Slika 3.4.3.1. Prikaz UZV metode kod DMRA

Izvor: <https://bodybalance.hr/dijastaza-ravnog-trubnog-misica-m-rectus-abdominis/>

3.4.4. Kompjuterizirana tomografija (CT)

Kompjuterizirana tomografija (Slika 3.4.4.1.), je vrlo specifična metoda koja se može koristiti za radiološku procjenu širine DMRA. Međutim, problem koji se može pojaviti je da CT skeniranje najmedijalnije smještenih vlakana rectusa abdominis, može dovesti do krive procjene širine DMRA. Isto tako, idući problem je što je metoda dugotrajna, skupa te se pacijent mora izložiti zračenju [16].



Slika 3.4.4.1. Prikaz dijastaze metodom CT-a

Izvor: https://www.researchgate.net/figure/CT-estimation-of-rectus-diastasis-CT-image-showing-the-technique-of-measuring-the_fig1_365726276

4. Ciljevi fizioterapije

Glavni cilj fizioterapeuta je edukacija trudnice, pravilna procjena muskulature i stručna procjena dijastaze. Potrebno je dobiti što kvalitetniju sliku stanja trudnice i prema njoj individualno pristupiti. Pravilnim pristupom olakšava se trudnoća i porod a fizioterapijske intervencije je potrebno usmjeriti ciljevima smanjenja bolova, nelagode, anksioznosti ili depresije, te izravno utjecati na poboljšanje zdravlja majke i fetusa [3]. Iako je trudnoća normalno fiziološko stanje u životu žene, često dolazi do pojave određenih problema koji se mogu pojaviti kao posljedica životnih navika i općeg zdravstvenog stanja žene tijekom tog perioda. Kako bi vježbanje bilo sigurno za majku i dijete, potrebno je da fizioterapeut koji vodi program vježbanja ima potrebna znanja iz područja perinatologije. Važno je obratiti pozornost na indikacije, apsolutne i relativne kontraindikacije. Temeljem tih znanja fizioterapeut će procijeniti, preporučiti i planirati različite vrste tjelesnih aktivnosti u trudnoći i kod specifične populacije kao što su: profesionalne i rekreativne sportašice, žene s kroničnim bolestima (poput pretilosti, dijabetesa i sl.) [18]. Apsolutne kontraindikacije se odnose na neka stanja kao što su: restriktivne plućne bolesti, više plodna trudnoća, rizik preuranjenog poroda, inkompetentni cerviks/serklaž, placenta previa poslije 26 tjedna gestacije, abrupcija plodovih ovoja, prijeteći preuranjeni porod u sadašnjoj trudnoći, perzistentno krvarenje u drugom i trećem tromjesečju i hemodinamički značajne srčane bolesti. Relativne kontraindikacije se odnose na: tešku anemiju, nedefiniranu srčanu manu, kronični bronhitis, ekstremnu pretilost, sjedilački način života trudnice, zastoj rasta fetusa, slabo kontroliran dijabetes tipa 1, ortopedske smetnje, pušenje itd. Neophodno je da fizioterapeut prati osobe detektirajući njihove znakove upozorenja i nepoželjne simptome. Znakovi upozorenja koje je važno prepoznati ili na koje se trudnica neposredno žali, a ukazuju da se treba prekinuti s vježbanjem mogu biti: zaduha, glavobolja, vrtoglavica, mišićna slabost, bol u prsima, grčevi, vaginalno krvarenje, smanjeni pokreti fetusa i oticanje plodne vode. Za izradu programa važno je procijeniti sve elemente kao što su: tip, trajanje, učestalost i intenzitet vježbi. U početku je potrebno koristiti manji intenzitet, a s vremenom se može ali i ne mora povećavati, ovisno o zdravstvenom stanju trudnice. Zbog toga se ne preporuča da trudnice idu na ronjenje s bocama i/ili dugotrajno vježbaju u ležećem položaju na trbuhu [3].

5. Postupci fizioterapije

Važnost primjene fizioterapije u zdravstvenoj skrbi žena tijekom i nakon trudnoće pokazalo je pozitivan učinak. Osim umjerenih vježbi koje trudnica provodi sa fizioterapeutom još se mogu koristiti i neke elektroanalgetke procedure. Istraživanja su pokazala da transkutana elektroneurostimulacija (TENS) se može sigurno koristiti kod trudnica u svrhu analgezije, jer nema nuspojava. Osim što nema nuspojave, lako se koristi, jednostavan je i niske potrošnje te se zbog toga smatra efikasan. Trudnice osim bolova u donjem dijelu leđa mogu razviti depresiju i anksioznost, stoga se još može koristiti relaksirajuća manualna masaža, svjetlosna terapija i/ili alternativna metoda kao što je akupunktura. Jedan od još jednih oblika terapije koji se može koristiti je hidroterapija koja ima blagotvorne učinke na bolove u lumbalnom dijelu leđa [3].

Uz navedene postupke, ipak, glavna sastavnica fizioterapije je liječenje pokretom. Tako je i kod trudnica preporučena tjelesna aktivnost, a fizioterapeut u suradnji s liječnikom određuje vrstu i količinu tjelesne aktivnosti. Istraživanja su pokazala da i prethodno neaktivna zdrava trudnica, koja ima jednoplodnu trudnoću, može prakticirati tjelovježbu i trening umjerenog intenziteta do isteka gestacijske dobi, te da to neće uzrokovati štetne posljedice majci i fetusu [19].

Vježbanjem se prevenira pretilost što doprinosi boljoj kontroli razine šećera u krvi. Osim navedenog vježbanjem se smanjuju neke od komplikacija. Nužno je da program bude individualno prilagođen i da se kombinira sa pravilnom prehranom kako bi sam učinak vježbanja bio još bolji. Regulacija tjelesne težine omogućuje povećana potrošnja kalorija koja se dešava kada je osoba fizički aktivna. Potrebno je da fizioterapeut procjeni stanje trudnice, mišićnu slabost, slabiji osjet, neravnotežu, i/ili pretilost. Rezultati koji se dobiju tijekom procjene koriste se u izradi plana i programa vježbanja. Prije početka vježbanja bitno je pozicionirati trudnicu. Program počinje s vježbama za zagrijavanje, zatim slijede aerobne vježbe, vježbe snage te na kraju vježbe relaksacije [20]. Pozitivni učinci vježbanja u trudnoći su:

- ✚ snažniji leđni mišići
- ✚ veća otpornost na zamor
- ✚ bolje držanje tijela/posture
- ✚ manji stres
- ✚ manje nakupljanje masnog tkiva
- ✚ kvalitetnija priprema za porod
- ✚ brži oporavak nakon poroda

- ✚ brži povratak na tjelesnu težinu prije začeca
- ✚ efikasnije održavanje zdrave tjelesne težine
- ✚ smanjenje potkožnog masnog tkiva
- ✚ poboljšavanje kardiovaskularnih sposobnosti
- ✚ poboljšavanje snage i izdržljivosti
- ✚ održavanje psihičke ravnoteže i zadovoljstva trudne žene [20].

5.1. Aerobne vježbe

Vježbe koje traju dulje od 20 minuta smatraju se aerobnim. Ovaj oblik vježbanja obuhvaća tjelesne aktivnosti kao što su: hodanje, vrtlarjenje, veslanje, vožnja sobnog bicikla, vježbe s manjim utezima niskog intenziteta i većim brojem ponavljanja. Treening koji je umjerenog prema većem intenzitetu smatra se zahtjevnim, te je potrebno odobrenje liječnika. Ovaj način vježbanja preporučuje se trudnicama koje su i prije trudnoće se bavile redovnom aktivnosti kao što su rekreativni ili fitness programi. Ova vrsta vježbanja stimulira rad srca i pluća te aktivnosti mišića i zglobova. Stimulacija rada srca i pluća ima dobrobiti za plod i majku, utječe na prijenos kisika i hranjivih tvari za fetus, smanjuje se rizik od proširenih vena, zadržavanja vode i pojavu hemeroida. Aerobni način vježbanja poboljšava i jača snagu muskulature, može spriječiti bolove u lumbalnom dijelu kralježnice, olakšava porođaj na način da je tijelo spremno izdržati određeni fizički napor te utječe na samopouzdanje majke [21]. Prikaz nekih od aerobnih aktivnosti (Slika 5.1.1.).



Slika 5.1.1. Prikaz aerobnih aktivnosti

Izvor: <https://trudnicebebe.blogspot.com/p/vjezbe-u-trudnoci.html>

5.2. Vježbe snage

Poznato je da dizanje utega razvija snagu i jakost mišića, ali nije preporučljivo da trudnica diže velike težine. Težina utega koji se koristi ne bi trebala biti veća od težine koju trudnica može

dignuti od 20 do 25 puta. Trudnica bi trebala raditi trening sa maksimalnom težinom koju može dignuti bez značajnog napora, čime bi se osigurao učinak vježbanja te izbjegle moguće komplikacije. Prilikom dizanja težine trudnica ne smije zadržavati dah jer bi daljnja posljedica bila onemogućenost dotoka krvi do fetusa. Preporučeno je da radi sa manjim teretom te povećanim brojem ponavljanja. Bitno je trudnicu educirati da fokus treninga nije na gubitak težine već održavanje forme i poboljšanje funkcionalnosti uz sigurnost za fetus. Posebnu pozornost treba pridodati tehnici disanja i stabilizaciji zdjelice i kralježnice. Preporučeni trening je 20 – 40 minuta u trajanju od 2 do 4 puta tjedno. Važno je naglasiti da kod ovakvog načina treninga broj otkucaja srca u minuti ne smije prelaziti brojku od 140 [22].

5.3. Vježbe u vodi

Vježbe u vodi za trudnice su vrlo ugodne i djelotvorne. Djelovanjem sile uzgona, takav vid vježbanja mnogo manje umara tijelo. U vodi je manje opterećenje na zglobove, te je vjerojatnost ozljede manja. Dobra strana vježbanja u vodi je što se može vježbati sve do pojave trudova, ako ne postoje komplikacije trudnoće. Negativna strana korištenjem vode kao medija je povećani rizik od infekcije [23]. Vježbe koje se u vodi mogu provoditi su: plivanje, hodanje po bazenu, vježbe poput povlačenja nogu prema sebi, širenja i spajanja nogu, pokreti vožnje bicikla, suprotna ruka/ suprotna noga, i dr. Neke od vježbi prikazane su na Slici 5. 3.1.



Slika 5.3.1. Vježbe za trudnice u bazenu

Izvor: <https://www.fokus.ba/magazin/zivot-zdravlje/arkada-organizuje-besplatne-vjezbe-u-vodi-za-trudnice-i-majke/2452336/>

5.4. Pilates

Pilates je koncept gradijalnog i terapijskog djelovanja na mišiće. Može se podijeliti na fitness pilates i rehabilitacijski pilates. Pilates metoda poznata je kao sustav vježbanja u kojem se misli.

Pažnje se usmjerava na disanje, centriranje, kontrolu pokreta i pravilnoj tehnici izvedbe. Aktivira sve mišićne skupine istovremeno kroz kontinuirano i polagano kretanje, a naglašava se stabilizacijska komponenta. Popularan naziv pilatesa za trudnice je *Prenatal pilates* (Slika 5.4.1.), u kojem je program posebno osmišljen za trudnice. Program podrazumijeva korištenje raznih sprava i rekvizita koji povećavaju učinkovitost treninga. Izmjenjuju se vježbe mobilnosti i vježbe snage mišića [23]. Provedena istraživanja u literaturi navode kako je pilates imao pozitivne ishode na porodu kod trudnica prvorotkinja. Upućuju da pilates vježbe pozitivno utječu na jačinu porođajne boli koja je nezaobilazan dio poroda, kao i na povećano zadovoljstvo majke. Rodilje koje su vježbale pilates tijekom trudnoće imale su bolju kontrolu porođajne boli i bila je smanjena potreba za epiduralnom anestezijom [23]. Iz navedenoga, može se zaključiti da redovita tjelovježba korištenjem lopte jača mišiće zdjeličnog dna te je zbog toga smanjena potreba za epiduralnom anestezijom za vrijeme poroda.



Slika 5.4.1. Prikaz prenatalnog pilatesa

Izvor: <https://www.kenda.hr/je-li-pilates-siguran-za-trudnice>

6. Program vježbanja po tromjesečjima trudnoće

Neosporno je da tjelovježba ima mnogobrojne dobrobiti na zdravlje majke i djeteta tijekom trudnoće. Za svaku trudnicu program vježbanja se radi individualno prilagođen koji podrazumijeva stručni odabir trajanja, intenziteta i frekvencije svake tjelovježbe. Bitno je napomenuti da se prilikom izrade plana i programa fizioterapeut treba pridržavati klasificiranih smjernica za vježbanje u trudnoći. Preporučeno je da trudnice vježbaju 3-5 puta tjedno. Žene koje kreću vježbati tek kada zatrudne započet će se sa frekvencijom od tri puta tjedno. Ukoliko se pojave nuspojave kao što je pretjerani umor, potrebno je smanjiti frekvenciju na dva puta tjedno. Frekvencija srca kod trudnice u mirovanju je otprilike 90 otkucaja u minuti. Povećava se minutni volumen tijekom submaksimalnog opterećenja iznad vrijednosti koje nalazimo u negravidnih žena. Razlog tome je povećanje udarnog volumena i srčane frekvencije [24].

Kod izrade plana i programa treba imati na umu i vježbe cirkulacije. Vježbe cirkulacije povećavaju protok krvi kroz mišiće koji aktivno sudjeluju u vježbanju i na taj način dolazi do aktivne kapilarizacije. Vježbe cirkulacije imaju brojno dobrobiti, a neke od njih su povećavanje funkcionalne sposobnosti srca, dolazi do širenja arteriola, povećava se prokrvljenost mišića, u stjenkama vena poboljšava se kontrakcija glatkih mišića, u neadekvatnim područjima povećav se vazokonstriksijski tonus [24].

Pravila koje se trudnice moraju pridržavati u tom procesu su konzultacije s ginekologom ili liječnikom, ne jesti dva sata prije treninga, prije početka treninga isprazniti mokraćni mjehur, prikladno se odjenuti te ne vježbati dulje od 45 minuta. Trening započinje zagrijavanjem koje se može sastojati od umjerenog hodanja pet do deset minuta. Nakon toga slijede vježbe snage, istezanja te opuštanja u trajanju od dvadeset minuta. Vježbi se mogu izvoditi na pilates lopti većeg promjera, u sjedećem ili ležećem položaju. Trening se sastoji jednu do dvije serije, deset do dvanaest ponavljanja [24].

6.1. Prvo tromjesečje

U prvom tromjesečju nemamo vidljivih tjelesnih promjena. Ovaj period je najrizičniji zbog mogućnosti odbacivanja ploda. Stoga je važno tražili liječničko odobrenje o nastavku ili početku vježbanja, posebno ako žena prije trudnoće nije vježbala. Žene koje su vježbale prije trudnoće, te dobile odobrenje da smiju nastaviti vježbanje, nastavljaju sa smanjenim intenzitetom. Dozvoljeno je korištenje svih rekvizita i pomagala, a maksimalna frekvencija srca ne bi smjela prelaziti 140

otkucaja u minuti. U ovom periodu važno je poticati zdjelične rotacije, aktivaciju zdjeličnog dna, trbušnih mišića te raditi vježbe disanja kako bi se potaknula što bolja opskrbljenost kisikom [24].

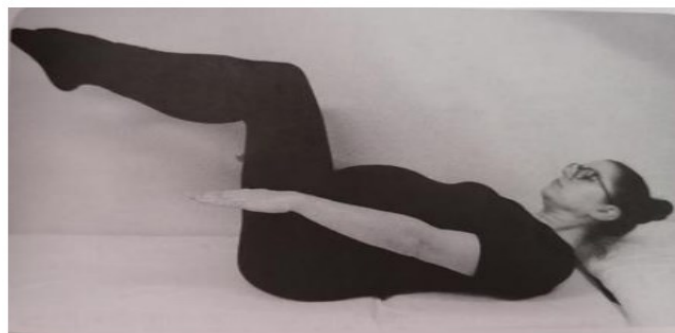Vježba br. 1. Početni položaj je na pilates lopti ili sjedeći na podu u turskom sjedu. Jedan dlan položi se na prsni koš, a drugi na abdomen. Tehnika disanja je udah na nos, a izdah na usta. Potrebno je ponavljanje 12 puta u jednoj seriji (Slika 6.1.1.).



Slika 6.1.1. Prikaz vježbe br. 1

Izvor: <https://anahitas.org/vezbe-i-tehnike-disanja-u-trudnoci-za-laksi-porodaj/>

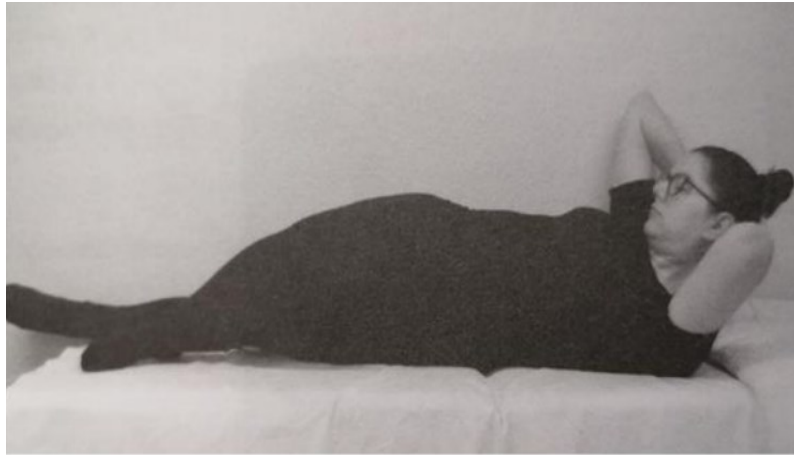Vježba br. 2. Početni položaj je na leđima odnosno supinirani položaj. Noge su flektirane u kukovima i koljenima te odignute od podloge po kutem od 90 stupnjeva. Gornji ekstremiteti su ispruženi u laktovima, dlanovi se nalaze uz tijelo te su okrenuti prema podu. Trudnica tijekom udaha odiže glavu, vrat, gornji dio trupa do donjih rubova lopatice (Slika 6.1.2.).



Slika 6.1.2. Prikaz vježbe br. 2

Izvor: M. Filipec, M. Jadanec Đurin: *Fizioterapija u perinatologiji*, Zagreb, 2020.

Vježba br. 3. Početni položaj trudnice je prvo na lijevom boku, zatim na desnom. Ruke su isprepletene na potiljku. Lijevi donji ekstremitet se nalazi u položaju ekstenzije u kuku i koljenu, a desni donji ekstremitet je u položaju fleksije u kuku i koljenu te je pozicioniran ispod lijevog donjeg ekstremiteta, stopalima se upire u podlogu. Trudnica prvo udahne, a zatim kroz izdah podiže glavu, vrat i gornji dio trupa (Slika 6.1.3.).



Slika 6.1.3. Prikaz vježbe br. 3

Izvor: M. Filipec, M. Jadanec Đurin: Fizioterapija u perinatologiji, Zagreb, 2020.


Vježba br 4. Početni položaj je sjedeći sa uspravnim trupom. Donji ekstremiteti su ispruženi, stopala povučena prema sebi. Za vježbu je potrebna elastična traka. Ruke su flektirane u laktovima. Na izdah trudnica spaja lopatice te podiže jednu nogu od podloge i zategne stopalo prema sebi (Slika 6.1.4.)



Slika 6.1.4. Prikaz vježbe br. 4

Izvor: M. Filipec, M. Jadanec Đurin: Fizioterapija u perinatologiji, Zagreb, 2020.

Vježba br. 5. Početni položaj je klečeći na koljenima. Donji ekstremiteti su u položaju fleksije u kukovima i koljenima, a oslonac je na potkoljenicama. Ruke su ispružene ispred tijela, u zglobu ramena od 90 stupnjeva, laktovi su ekstenzirani, a između dlanova se nalazi mala loptica. Trudnica udahne te uz ekspirij rola lopticu između nadlaktica, povlačeći jedno rame unatrag, a drugo gura prema naprijed (Slika 6.1.5.).



Slika 6.1.5. Prikaz vježbe br. 5

Izvor: M. Filipec, M. Jadanec Đurin: Fizioterapija u perinatologiji, Zagreb, 2020.


Vježba br. 6. Početni položaj, jedna noga je u iskoraku prema naprijed, a druga noga je flektirana u koljenu. Oslonac je na potkoljenicu lijeve strane, a desna noga je flektirana u kuku i koljenu sa stopalima na podlozi. Ruke su u položaju adukcije u ramenom zglobu, a u rukama se drži bučica težine od 1 kg do 1,5 kg. Trudnica tijekom udaha izvodi fleksiju desnog gornjeg ekstremiteta s time da lakatni zglob održava u položaju ekstenzije, a lijevi gornji ekstremitet postavlja u položaj ekstenzije u ramenom zglobu uz blagu fleksiju lakatnog zgloba (Slika 6.1.6).



Slika 6.1.6. Prikaz vježbe br. 6

Izvor: M. Filipec, M. Jadanec Đurin, Fizioterapija u perinatologiji, Zagreb, 2020.

Vježba br. 7. U početnom položaju trudnica zauzima raskoračni stav. Donji ekstremiteti su u laganoj fleksiji u kukovima i koljenima, a desna noga je u iskoraku prema naprijed sa stopalom položenim na balansnom jastučiću. Gornji ekstremiteti su u položaju abdukcije u ramenom zglobu i flektirani u laktu. Trudnica u rukama drži utege i tijekom izdaha izvodi fleksiju s elevacijom lijeve ruke (Slika 6.1.7.).




Slika 6.1.7. Prikaz vježbe br. 7

Izvor: M. Filipec, M. Jadanec Đurin. Fizioterapija u perinatologiji, Zagreb, 2020.

6.2. Drugo tromjesečje

U drugom tromjesečju dolazi do značajnog razvoja djeteta. Dijete se može okretati, savijati glavu i micati ustima što je bitno zbog sisanja. Posteljica je odgovorna za sve vitalne funkcije, a njena zadaća je prehrana, stvaranje hormona, transport otpadnih tvari i njihovo izlučivanje. Moždani živci se razvijaju krajem 15 -og tjedna trudnoće. Sa 17 tjedana dolazi do razvoja osjeta njuha, a sa 18 tjedana čuje i reagira na zvukove. Tijekom ovog razdoblja dolazi do drugačijeg držanja tijela majke, a te promjene se očituju povećanjem torakalne kifoze, pomicanjem kukova prema anteriorno, što dovodi do nepravilnog položaja zdjelice. U ovom razdoblju dolazi do razdvajanja mišića abdomena, a posljedica su bolovi u lumbalnom dijelu kralježnice. Ovo je period intenzivnosti rasta i razvoja fetusa, a posljedica je pritisak na pluća pa dolazi do otežanog disanja, povremenim kontrakcijama i slijedom toga bržeg umaranja. Kod trudnica početnica, maksimalan broj ponavljanja je šest puta tijekom jedne serije. Vježbe trebaju biti raznovrsne kako ne bi trudnici bile dosadne te zbog jednoličnosti izgubi motivaciju za vježbanje. Nakon početnog zagrijavanja od 10-15 minuta počinje se vježbanjem [25].

Vježba br. 1. Za rekvizit potrebna pilates lopta većeg promjera i jedna manja lopta. Donje ekstremitete trudnica položi na pilates loptu tako da su kukovi pod kutem od 90 stupnjeva, u rukama drži manju loptu sa ispruženim laktovima. Lopticu rola između podlaktica te tako radi protrakciju lijevog zatim desnog ramenog zgloba (Slika 6.2.1.).



Slika 6.2.1. Prikaz vježbe br. 1

Izvor: M. Filipec, M. Jadanec Đurin. Fizioterapija u perinatologiji, Zagreb, 2020.

Vježba br. 2. Početni položaj klečeći. Potkoljenice su postavljene šire od širine kukova kako bi se oslobodio prostor za abdomen. Donji ekstremiteti su flektirani u kukovima i koljenima, dok su gornji ekstremiteti položeni iznad glave sa ispruženim laktovima. Trudnica udahne te kroz izdah spušta zdjelicu prema petama te isteže gornje ekstremitete (Slika 6.2.2.).



Slika 6.2.2. Prikaz vježbe br. 2

Izvor: M. Filipec, M. Jadanec Đurin. Fizioterapija u perinatologiji, Zagreb, 2020.

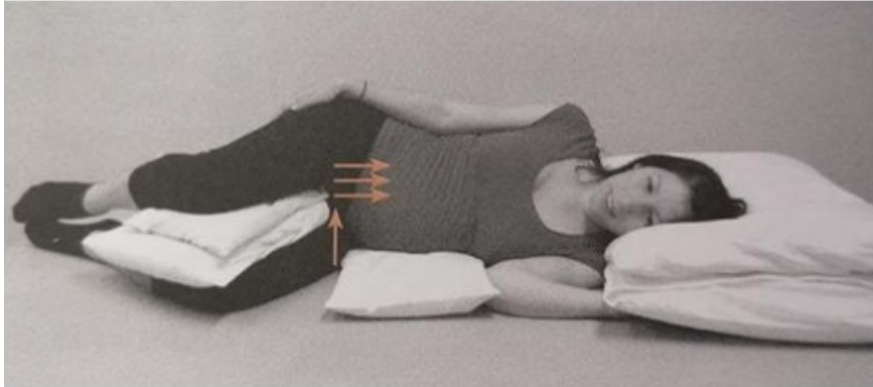Vježba br. 3. Početni položaj trudnice je stojeći, noge su raširene malo više od širine kukova, a koljena blago flektirana prema naprijed. Gornji ekstremiteti se nalaze uz tijelo te u svakoj ruci se drži po jedan uteg. Tijelo je blago naklonjeno prema naprijed a ramena su u ekstenziji. Trudnica na udah izvodi ekstenziju laktova (Slika 6.2.3.).



Slika 6.2.3. Prikaz vježbe br. 3

Izvor: M. Filipec, M. Jadanec Đurin. Fizioterapija u perinatologiji, Zagreb, 2020.

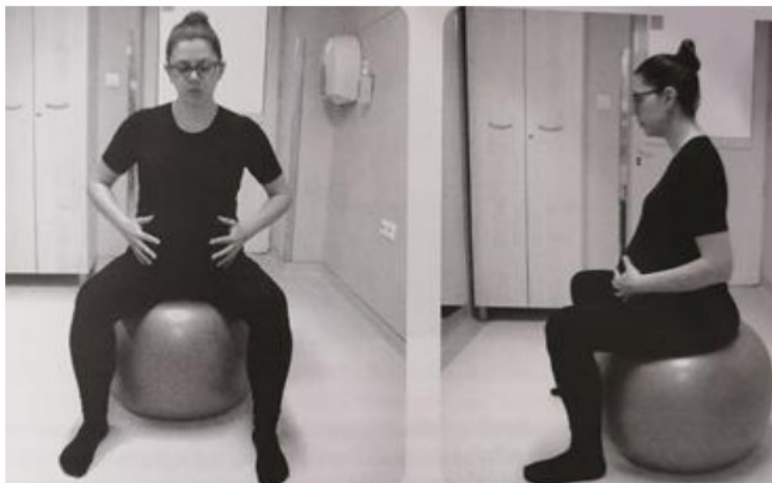Vježba br. 4. Početni položaj je ležanje na lijevom boku. Donji ekstremiteti su u blagoj fleksiji kukova i koljena. Između koljena postavljen jastuk zbog bolje potpore. Lijeva ruka je flektirana u laktu i ramenu, dok je desna ruka oslonjena na bočnu stranu trupa. Trudnica izvodi kontrakciju i relaksaciju uretralnog, vaginalnog i analnog otvora. Kontrakcije se mogu izvoditi zajedno, pojedinačno ili naizmjenično (Slika 6.2.4.).



Slika 6.2.4. Prikaz vježbe br. 4.

Izvor: M. Filipec, M. Jadanec Đurin. Fizioterapija u perinatologiji, Zagreb, 2020.

Vježba br. 5. Početni položaj je sjedeći na pilates lopti. Donji ekstremiteti su flektirani u kukovima i koljenima, dok su stopala razmaknuta za širinu kukova. Ruke su blago postavljene prema naprijed, flektirane u laktovima, dok su dlanovi na lateralnoj strani abdomena. Trudnica izvodi abdominalno disanje na način da udahne u trbuh, nakon čega će se doći do širenja i odizanja abdomena. Može si dati i lagani pritisak sa strane na bazu rebara (Slika 6.2.5.).



Slika 6.2.5. Prikaz vježbe broj 5

Izvor: M. Filipec, M. Jadanec Đurin. Fizioterapija u perinatologiji, Zagreb, 2020.

6.3. Treće tromjesečje

Početak trećeg tromjesečja dijete ima težinu oko 900 grama i dužinu od 37 cm. Od 28. tjedna trudnoće žena počinje osjećati razne senzacije poput bolova u lumbalnom dijelu kralježnice, pečenja, i bolova u donjim ekstremitetima. Također, dolazi do povećanja kuta kukova i zdjelice, sve izrazitije torakalne kifoze, te pojava bolova u lopaticama i vratu. Zbog spuštenih mišića zdjeličnog dna javlja se sve veća potreba za mokrenjem, te dolazi do pojave edema ruku i nogu. Navedeno nastaje kao tzv. venski reljef koji dodatno uzrokuje bolove u stopalima. Kako se trudnoća bliži kraju, mišići abdomena posebno ravni trbušni mišić je sve više napet i istegnut. U ovom razdoblju naglasak je na vježbe disanja, istezanja, vježbe na pilates lopti. Vježbe jačanja se smanjuju ili se uopće ne provode. Početni položaji koji se preporučuju su sjedeći ili ležeći, čime se prevenira bilo koja opasnost nastanka ozljeda u slučaju pada zbog gubitka svijesti. Tijekom vježbanja potrebo je pratiti tjelesnu temperaturu majke i djeteta [25]. U nastavku teksta biti će opisane i prikazane neke od vježbi.

Vježba br. 1. Početni položaj je sjedeći sa flektiranim koljenima te stopalima položenim na podlozi. Širina koljena postavljena je nešto šire od širine kukova ostavljajući prostor za povećani abdomen. Desna ruka položena je na potiljak glave, a lijeva ruka je položena malo iza tijela sa eksteniranim laktom i ramenom. Dlan je položen posteriorno od trupa na podlogu. Trudnica uz ekspirij flektira glavu, vrat i gornji dio trupa tako da desni lakat usmjerava prema lijevom koljenu. Vježba se izvodi i sa suprotnim gornjim ekstremitetom (Slika 6.3.1.).



Slika 6.3.1. Prikaz vježbe br. 1.

Izvor: M. Filipec, M. Jadanec Đurin. Fizioterapija u perinatologiji, Zagreb, 2020.

Vježba br. 2. Početni položaj trudnice je stojeći u raskoračnom stavu. Desni donji ekstremitet je blago flektiran u kuku i koljenu te stopalom postavljenim anteriorno u odnosu na trup. Lijevi donji ekstremitet je eksteniran u kuku i koljenu te je stopalom postavljen posteriorno u odnosu na trup. Gornji su ekstremiteti aducirani i ekstenirani u lakatnim zglobovima, a dlanovi su spojeni. Iz navedenog položaja trudnica udahne te uz izdisaj izvodi fleksiju gornjih ekstremiteta s elevacijom održavajući pri tome dlanove spojene (Slika 6.3.2.).



Slika 6.3.2. Prikaz vježbe br. 2.

Izvor: M. Filipec, M. Jadanec Đurin. Fizioterapija u perinatologiji, Zagreb, 2020.

Vježba br. 3. Početni položaj trudnice je raskoračni stav s eksteniranim donjim ekstremitetima u koljenima. Gornji ekstremiteti se nalaze ispred tijela u liniji ramena. Trudnica držeći elastičnu traku raširi ruke tako da na leđima spoja lopatice. Tijekom ekspirija izvodi horizontalnu abdukciju ruku, čime isteže elastičnu traku, te izvodi fleksiju u koljenu, dok su kukovi u blagoj vanjskoj rotaciji (Slika 6.3.3.).



Slika 6.3.3. Prikaz vježbe br. 3

Izvor: M. Filipec, M. Jadanec Đurin. Fizioterapija u perinatologiji, Zagreb, 2020.

Vježba br. 4. Za ovu vježbu koristi se veća pilates lopta. Početni položaj trudnice je sjedeći na lopti. Kukovi i koljena su flektirani, noge su raširene šire od širine kukova, zbog prostora za trbuh. Gornji ekstremiteti su u položaju adukcije, a u rukama se drži uteg. Ruke su opuštene na natkoljenicama. Tijekom izdaha trudnica ispruži jednu ruku prema naprijed uz blagu horizontalnu addukciju (Slika 6.3.4).



Slika 6.3.4. Prikaz vježbe br. 4

Izvor: M. Filipec, M. Jadanec Đurin. Fizioterapija u perinatologiji, Zagreb, 2020.

Vježba br. 5. Početni položaj trudnice je turski sijed, sjedeći na podu sa prekrštenim nogama. Ruke su ispružene ispred tijela sa ispruženim laktovima. U dlanovima trudnica drži senzomotorne loptice. Trudnica udahne, te uz izdah dlanovima stišće loptice (Slika 6.3.5.).



Slika 6.3.5. Prikaz vježbe br. 5

Izvor: M. Filipec, M. Jadanec Đurin. Fizioterapija u perinatologiji, Zagreb, 2020.


Vježba br. 6. Početni položaj je supinirani ležeći na krevetu. Donji ekstremiteti su flektirani u kukovima i koljenima, a stopala položena ravno na podlozi. Trudnica zamisli da ima nagon na mokrenje te aktivira izlaz uretre kao da želi zadržati mokrenje uz kontrakciju i elevaciju uretralnog izlaza. Aktivacija vaginalnog izlaza uključuje kontrakciju i elevaciju posteriorne stjenke vagine. Analni izlaz trudnica aktivira zamišljanjem nagona na stolicu ili vjetrove te izvodi kontrakciju i elevaciju analnog izlaza (Slika 6.3.6.).



Slika 6.3.6. Prikaz vježbe broj 6

Izvor: M. Filipec, M. Jadanec Đurin: Fizioterapija u perinatologiji, Zagreb, 2020.

Vježba br. 7. Početni položaj je ležeći na jednom boku, zatim na drugom. Donji ekstremiteti su u položaju fleksije i abdukcije kukova, a stopala su spojena sa medijalne strane. Gornji ekstremiteti su flektirani u ramenom zglobu te su ekstenzirane u zglobu lakta. Dlanovi su položeni na koljenima. Trudnica udahne te uz ekspirij flektira glavu, vrat i gornji dio trupa imitirajući na taj način tehniku istiskivanja ploda kroz porođajni kanal (Slika 6.3.7.).



Slika 6.3.6. Prikaz vježbe broj 7

Izvor: Filipec, Jadanec Đurin. Fizioterapija u perinatologiji, Zagreb, 2020.

7. Prehrana u trudnoći

Vrlo često se govori kako je dovoljan unos tekućine i uravnotežena prehrana bitan čimbenik za zdravu i uspješnu trudnoću. Trudnice koje su fizički aktivne mogu povećati broj kalorija na dan, a pravilnom prehranom moguće je utjecati na mogućnost smanjenja javljanja poremećaja kod djece. Tako na primjer, djeca koja su rođena od anemičnih majki su podložnija smanjenju željeza te imaju veće šanse i sama postati anemična [26]. Također, gestacijski dijabetes povećava rizik komplikacija tijekom trudnoće. Žene koje su u trudnoći imale dijabetes, povećana je šansa da ga dobiju i u narednim trudnoćama ili mogu razviti dijabetes mellitus tipa 2 u budućnosti. Prevalencija gestacijskog dijabetesa je različita i ovisi o čimbenicima kao što su: dob, težina, etnička skupina, rasa, prehrambene navike, itd. Osim navedenih problema s kojima se trudnice susreću, vrlo čest problem je pretilost ili debljina. Dokazano je i kako se stanica djeteta programira za sklonost debljanja već unutar maternice. Vježbanje omogućava snižavanje ili održavanje tjelesne težine, vježbe snage i vježbe s otporom imaju jednak učinak [27]. Trudnice s gestacijskim dijabetesom imaju povišene pokazatelje oksidativnog stresa i upalne markere. Prehrana temeljena na biljnom podrijetlu, kao što je mediteranski obrazac prehrane ima pozitivne učinke zbog svog protuupalnog/antioksidativnog djelovanja. Dobrobiti ovakvog načina prehrane su brojne. Osim što je bogata antioksidansima, ova prehrana ima visok udio vlakana, niski glikemijski indeks te visok udio jednostruko i višestruko nezasićenih masnih kiselina u odnosu na zasićene. Preporučeni referentni prehrambeni unos za trudnice uključuje minimalni unos od 175 g ugljikohidrata, 28 g vlakana i 71 g proteina. Izvor vlakana trebao bi uglavnom biti iz žitarica, voća i povrća. Ako se trudnicama s gestacijskim dijabetesom smanji unos ugljikohidrata, često dolazi do povećanja unosa masti, što se pokazalo negativnim za majku i plod u brojnim studijama, posebno zato što povećana serumaska koncentracija slobodnih masnih kiselina povećava inzulinsku rezistenciju. Općenite preporuke sugeriraju da unos masti treba činiti 20 do 35 % ukupnog energetskeg unosa, pri čemu bi udio zasićenih masnih kiselina trebao biti minimalan. Prednost treba dati unosu omega-3 i omega-6 masnih kiselina. Također, važan je odgovarajući unos proteina kao izvora esencijalnih aminokiselina, koje su ključne za fetalni rast i razvoj. Zbog osjetljivosti populacije i mogućih negativnih posljedica nepravilne prehrane za majku i dijete, preporuča se multidisciplinarno i redovito praćenje trudnica [28].

8. Zaključak

Najčešći uzrok nastanka DMRA je trudnoća. Može biti funkcionalna i nefunkcionalna, nije bolna ali znatno utječe na kvalitetu života trudnice i roditelja. Ukoliko se ne prepozna na vrijeme i ne liječi može dovesti do različitih komplikacija. Što se tiče mjesta nastanka, najčešće se javlja iznad pupka, a težina može varirati ovisno o širini dijastaze m. rectusa abdominis i integritetu linee albe. Pregled nakon trudnoće treba obaviti fizioterapeut, ali u slučaju da to nije moguće može se provesti i samopregled. U nekim slučajevima, nakon trudnoće prođe spontano. Međutim, ukoliko to nije slučaj potrebno je provesti različite metode fizioterapijskog vježbanja. Pregledom literature neka istraživanja su podijeljenih rezultata. Neka istraživanja upućuju da vježbe mogu, ali i ne moraju smanjiti DMRA povratkom normalnih vrijednosti funkcije abdominalnih mišića. Svaki program i plan vježbi treba obuhvaćati trenutno individualno stanje osobe, da li su žene jednorotke ili višerotke i na temelju toga ih podijeliti u različite skupine, da li su vježbale prije ili tijekom trudnoće. Trenutno stanje odnosi se na sposobnost generiranja napetosti duž trbušnog zida, sposobnost kontrole intraabdominalnog tlaka tijekom pokreta, jakost trbušnih mišića, mogućnost pravilne kontrakcije mišića zdjeličnog dna, pravilan obrazac disanja i pravilno držanje. Potrebno je više kvalitetnog istraživanja na ovu temu.

9. Literatura

- [1] Y. Coldron, M.Y. Stokes, Di J. Newham, K. Cook.: Postpartum characteristics of rectus abdominis on ultrasound imaging. *Man Ther.* 2008 May;13(2):112-21.
- [2] M. Filipec, M. Jadanec: Odabrana poglavlja u fizioterapiji- Fizioterapija u ginekologiji i porodništvu, Hrvatski zbor fizioterapeuta, Zagreb, 2017.
- [3] F. Petković, S. Iža, I. Ivanković: Važnost primjene fizikalne terapije u skrbi za trudnice. *Med Jad* 2022;52(2):135-142
- [4] J. Đelmiš, S. Orešković i sur.: Fetalna medicina i opstetricija, Medicinska naklada. Zagreb, 2014.
- [5] Ž. Ivančević, Z. Rumboldt, M., Bergovec, V., Silobrčić: MSD- priručnik dijagnostike i terapije, Placebo. Split, 2000.
- [6] A. Tica: Dijastaza m. rectus abdominis DMRA, *Fizio info*, Zagreb, br. 1, 2010., str. 17- 20
- [7] M. Nordin: Comments about “European guidelines for the diagnosis and treatment of pelvic girdle pain”, *Eur Spine J*, br. 17, 2008., str. 820.-821.
- [8] H.C. Ostgaard, G. Zetherström, E. Roos-Hansson, B. Svanberg. Reduction of back and posterior pelvic pain in pregnancy. *Spine (Phila Pa 1976)*. 1994 Apr 15;19(8):894-900.
- [9] E. Wieder.: *Obstetric and gynecologic physical therapy*. New York: Churchill Livingstone; 1988; 68-77.
- [10] A. Tica: Dijastaza m. rectus abdominis (DMRA). *Stručno informativni časopis Hrvatskog zbora fizioterapeuta. Fizio info*, Zagreb, 2010. br. 1, 2010. str. 17- 20
- [11] M. Mišigoj-Duraković: *Tjelesno vježbanje i zdravlje*. Zagreb: Znanje. 2018.
- [12] M.C. Rodas, HA. García-Perdomo: From Kegel exercises to pelvic floor rehabilitation: A physiotherapeutic perspective. *Rev Mex Urol*. 2018 septiembre-octubre;78(5):402-411
- [13] M. Filipec, M. Jadanec M: *Fizioterapija u ginekologiji i porodništvu. Odabrana poglavlja u fizioterapiji*. Zagreb: Hrvatski zbor fizioterapeuta. 2017.
- [14] M. Kocman.: *Učestalost pojave križobolje kod žena koje su rodile carskim rezom. Diplomski rad*. Sveučilište u Rijeci. Fakultet zdravstvenih studija. 2022.

- [15] S. Gillard, C.G. Ryan, M. Stokes, M. Warner, J Dixon: Effects of posture and anatomical location on inter-recti distance measured using ultrasound imaging in parous women. *Musculoskelet Sci Pract.* 2018 Apr;34:1-7.
- [16] K. R Howell, T. L Powell: Effects of maternal obesity on placental function and fetal development. *Reproduction.* 2017 Mar;153(3):R97-R108.
- [17] R. Ogurlić, A. Vukićević, Lj. Stijepović: Efekti vježbi za jačanje mišića poda karlice kod trudnica. *Medicinski časopis.* 2022, vol. 56, br. 3, str. 107-112
- [18] M. Grubišić.: *Kliničke smjernice u fizikalnoj terapiji.* Hrvatska komora fizioterapeuta. Zagreb. 2011
- [19] J. Dessardo: *Vježbanje tijekom i nakon trudnoće,* Diplomski rad, Sveučilište u Zagrebu, Kineziološki fakultet, 2018.
- [20] M. Babić, I. Čerkez Zovko, V. Tomić, O. Perić: Tjelovježba tijekom i poslije trudnoće. *Zdravstveni glasnik,* 2019;5(2):53-65
- [21] E. Heidi Murkoff, A. Eisenberg, E. Sande Hathaway: *Što očekivati u trudnoći.* V.B.Z. d.o.o. Zagreb, 2007.
- [22] S. Vojvodić-Schuster: *Vježbe za trudnice: cjeloviti program vježbanja kroz tromjesečja i priprema za porođaj.* Biovega, Zagreb, 2004.
- [23] C. Bolanthakodi, C. Raghunandan, A. Saili, S. Mondal, P. Saxena: Prenatal Yoga: Effects on Alleviation of Labor Pain and Birth Outcomes. *J Altern Complement Med.* 2018 Dec;24(12):1181-1188
- [24] N. Zaplatić Degač, A. Kuzmić: Motivacija, barijere i stavovi o vježbanju u trudnoći. *PHYSIOTHER. CROAT.* 2021;19:217-232
- [25] M. Filipec, M. Jadanec Đurin: *Fizioterapija u perinatologiji,* Zagreb, 2020.
- [26] I. Banjari: Unos željeza prehranom kao mjera prevencije anemije u trudnoći. *Hrana u zdravlju i bolesti: znanstveno-stručni časopis za nutricionizam i dijetetiku.* 2013;2 (2): 71-77
- [27] K. Erjavec, T. Poljičanin, R. Rodin, R. Matijević: Prevencija gestacijskog dijabetesa u Hrvatskoj. *Hrvatski časopis za javno zdravstvo. i časopis za javno zdravstvo* Vol 12, Broj 46, 7. travnja 2016.
- [28] D. Rahelić, R. Matijević: Mediteranska prehrana i gestacijski dijabetes. *Croatian Journal of Food Technology, Biotechnology and Nutrition.* 2023, vol.18 (1-2), 2023

Popis slika

Slika 2.1. Anatomski prikaz kostiju zdjelice	2
Slika 2.2.1. Shematski prikaz građe m. rectus abdominis	4
Slika 3.2.1. Prikaz testiranja DMRA	7
Slika 3.2.2. Samo pregled dijastaze ravnog trbušnog mišića tijekom trudnoće	7
Slika 3.4.1. Prikaz dijastaze m. rectus abdominis	8
Slika 3.4.2.1. Prikaz izvođenja testom palpacije	9
Slika 3.4.3.1. Prikaz UZV metode kod DMRA	10
Slika 3.4.4.1. Prikaz dijastaze metodom CT-a	10
Slika 5.1.1. Prikaz aerobnih aktivnosti	13
Slika 5.3.1. Vježbe za trudnice u bazenu	14
Slika 5.4. 1. Prikaz prenatalnog pilatesa	15
Slika 6.1.1. Prikaz vježbe br. 1	17
Slika 6.1.2. Prikaz vježbe br. 2	17
Slika 6.1.3. Prikaz vježbe br. 3	18
Slika 6.1.4. Prikaz vježbe br. 4	18
Slika 6.1.5. Prikaz vježbe br. 5	19
Slika 6.1.6. Prikaz vježbe br. 6	20
Slika 6.1.7. Prikaz vježbe br. 7	20
Slika 6.2.1. Prikaz vježbe br. 1	21
Slika 6.2.2. Prikaz vježbe br. 2	22
Slika 6.2.3. Prikaz vježbe br. 3	22
Slika 6.2.4. Prikaz vježbe br. 4	23
Slika 6.2.5. Prikaz vježbe br. 5	23
Slika 6.3.1. Prikaz vježbe br. 1	24
Slika 6.3.2. Prikaz vježbe br. 2	25
Slika 6.3.3. Prikaz vježbe br. 3	26
Slika 6.3.4. Prikaz vježbe br. 4	26
Slika 6.3.5. Prikaz vježbe br. 5	27
Slika 6.3.6. Prikaz vježbe br. 6	28
Slika 6.3.7. Prikaz vježbe br. 7	28

IZJAVU
AUTORSTVA

Sveučilište
Sjever



SVUČILIŠTE
SJEVER

IZJAVA O AUTORSTVU

Završni/diplomski rad isključivo je autorsko djelo studenta koji je isti izradio te student odgovara za istinitost, izvornost i ispravnost teksta rada. U radu se ne smiju koristiti dijelovi tuđih radova (knjiga, članaka, doktorskih disertacija, magistarskih radova, izvora s interneta, i drugih izvora) bez navođenja izvora i autora navedenih radova. Svi dijelovi tuđih radova moraju biti pravilno navedeni i citirani. Dijelovi tuđih radova koji nisu pravilno citirani, smatraju se plagijatom, odnosno nezakonitim prisvajanjem tuđeg znanstvenog ili stručnog rada. Sukladno navedenom studenti su dužni potpisati izjavu o autorstvu rada.

Ja, Ana Gavranović (ime i prezime) pod punom moralnom, materijalnom i kaznenom odgovornošću, izjavljujem da sam isključivi autor/ica završnog/diplomskog (obrisati nepotrebno) rada pod naslovom Faktorizacija polinoma nad poljima u kojima postoje automatski (upisati naslov) te da u navedenom radu nisu na bezozvoljeni način (bez pravilnog citiranja) korišteni dijelovi tuđih radova.

Student/ica:
(upisati ime i prezime)

Ana Gavranović
(vlastoručni potpis)

Sukladno čl. 83. Zakonu o znanstvenoj djelatnosti i visokom obrazovanju završne/diplomske radove sveučilišta su dužna trajno objaviti na javnoj internetskoj bazi sveučilišne knjižnice u sastavu sveučilišta te kopirati u javnu internetsku bazu završnih/diplomskih radova Nacionalne i sveučilišne knjižnice. Završni radovi istovrsnih umjetničkih studija koji se realiziraju kroz umjetnička ostvarenja objavljuju se na odgovarajući način.

Sukladno čl. 111. Zakona o autorskom pravu i srodnim pravima student se ne može protiviti da se njegov završni rad stvoren na bilo kojem studiju na visokom učilištu učini dostupnim javnosti na odgovarajućoj javnoj mrežnoj bazi sveučilišne knjižnice, knjižnice sastavnice sveučilišta, knjižnice veleučilišta ili visoke škole i/ili na javnoj mrežnoj bazi završnih radova Nacionalne i sveučilišne knjižnice, sukladno zakonu kojim se uređuje znanstvena i umjetnička djelatnost i visoko obrazovanje.