

Fizioterapijski pristup kod osoba s cervikobrahijalnim sindromom

Zagoršćak, Mihael

Undergraduate thesis / Završni rad

2024

Degree Grantor / Ustanova koja je dodijelila akademski / stručni stupanj: **University North / Sveučilište Sjever**

Permanent link / Trajna poveznica: <https://um.nsk.hr/um:nbn:hr:122:791000>

Rights / Prava: [In copyright](#) / [Zaštićeno autorskim pravom.](#)

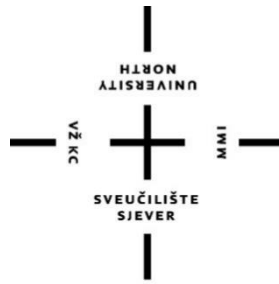Download date / Datum preuzimanja: **2024-07-19**



Repository / Repozitorij:

[University North Digital Repository](#)





**Sveučilište
Sjever**

Završni rad br. 331/FIZ/2024

**Fizioterapijski pristup kod osoba s cervikobrahijalnim
sindromom**

Mihael Zagorščak, 0336056131

Varaždin, srpanj 2024. godine



**Sveučilište
Sjever**

Odjel za Fizioterapiju

Fizioterapijski pristup kod osoba s cervikobrahijalnim sindromom

Student

Mihael Zagorščak, 0336056131

Mentor

Nikolina Zaplatić Degač, mag. physioth.

Varaždin, srpanj 2024. godine

Prijava završnog rada

Definiranje teme završnog rada i povjerenstva

ODJEL Odjel za Fizioterapiju

STUDIJ Prijediplomski stručni studij Fizioterapije

PRISTUPNIK Mihael Zagorščak

MATIČNI BROJ 0336056131

DATUM 1.7.2024.

KOLEGIJ Fizioterapijske vještine I

NASLOV RADA Fizioterapijski pristup kod osoba s cervikobrahijalnim sindromom

NASLOV RADA NA ENGL. JEZIKU Physiotherapy approach in people with cervicobrachial syndrome

MENTOR Nikolina Zaplatić Degač, mag.physioth.

ZVANJE predavač

ČLANOVI POVJERENSTVA

- Željka Kopjar, pred., predsjednica
- Nkolina Zaplatić Degač, pred., mentor
- Marija Arapović, pred., član
- dr.sc. Mateja Znika, v.pred., zamjenski član
-

Zadatak završnog rada

BROJ 331/FIZ/2024

OPIS

Degenerativna neurološka bolest koja za posljedicu ima neuravnoteženu funkciju korijena spinalnih živaca, čiji je izlazni put cervikalni dio leđne moždine, naziva se cervikobrahijalni sindrom ili poznatiji kao cervikalna radikulopatija. Hernija intervertebralnog diska je najčešći uzrok kojeg nastaje cervikobrahijalni sindrom. Najčešće se povezuje s nelagodnom, utrnulošću i trncima u gornjem dijelu leđa, gornjem dijelu prsa i rukama, često sa ili bez glavobolje. Također, važno je napomenuti da je često nastanak cervikobrahijalnog sindroma povezan sa reumatskim bolestima kao što su nastanak spondiloze, osteoartritisa, te osteofita. Detaljna anamneza pomaže da se dobije uvid u kakvom je stanju pacijent. Kod fizikalnog pregleda provodi se detaljna analiza hoda, držanja tijela, ispitivanje refleksa. Također, provodi se palpacija mišića i procjena boli koja je prisutna. Naravno, osim kliničkog pregleda pacijenta, pacijent se šalje na dodatne preglede radi dobivanja dodatne dijagnoze, pa tako pacijent obavlja preglede poput magnetske rezonance, elektromiografije i rendgena. Fizioterapijsku procjenu radi fizioterapeut i obavlja niz testova i mjerenja. Nakon provedenih svih postupaka dijagnostičke obrade i definiranja dijagnoze kreće se sa primjenom fizioterapijskih postupaka koje obavlja fizioterapeut, sa svrhom povećanja jakosti mišića, smanjenja boli, očuvanja pokretljivosti i izvođenja normalnih aktivnosti svakodnevnog života uz primjenu različitih fizioterapijskih modaliteta.

ZADATAK URUČEN

1.7. 2024.



N. Degač

Predgovor

Zahvaljujem se svojim roditeljima i obitelji na strpljenju, razumijevanju i potpori za vrijeme studiranja.

Posebne zahvale mentorici Nikolini Zaplatić Degač, mag. physioth. koja mi je svojim stručnim savjetima oblikovala ideju i pomogla oko izrade završnog rada, također na strpljenju i svim stručnim savjetima.

Sažetak

Degenerativna neurološka bolest koja za posljedicu ima neuravnoteženu funkciju korijena spinalnih živaca, čiji je izlazni put cervikalni dio leđne moždine, naziva se cervikobrahijalni sindrom ili poznatiji kao cervikalna radikulopatija. Hernija intervertebralnog diska je najčešći uzrok zbog kojeg nastaje cervikobrahijalni sindrom. Pojam koji definira ukočenost i bol u vratnom dijelu kralježnice naziva se cervikobrahijalni sindrom, uz pojavu simptoma u području gornjih ekstremiteta, ramenog obruča, te u vratu. Kao rezultat toga, cervikobrahijalni sindrom najčešće se povezuje s nelagodnom, utrnulošću i trncima u gornjem dijelu leđa, gornjem dijelu prsa i rukama, često sa ili bez glavobolje. Također, važno je napomenuti da je često nastanak cervikobrahijalnog sindroma povezan sa reumatskim bolestima kao što su nastanak spondiloze, osteoartritisa, te osteofita. Podjela cervikobrahijalnog sindroma obuhvaća nekoliko oblika: kronični, subakutni i akutni. Kronični oblik nastaje kada nisu liječene subakutna ili akutna radikulopatija. Subakutan oblik nastaje najčešće kod osoba koje imaju već dosadašnju cervikalnu spondilozu i imaju simptome poput kratkotrajnih bolova u vratnom području, a kada se govori o akutnom obliku cervikobrahijalnog sindroma, za njega se može reći da nastaje često kod mlađih pacijenata, te je često povezan sa pomicanjem intervertebralnog diska. Kada se uzima anamneza, tada se može reći da se kreće sa samom dijagnostikom. Detaljna anamneza pomaže da se dobije uvid u kakvom je stanju pacijent. Kod fizikalnog pregleda provodi se detaljna analiza hoda, držanja tijela, ispitivanje refleksa. Također, provodi se palpacija mišića i procjena boli koja je prisutna. Naravno, osim kliničkog pregleda pacijenta, pacijent se šalje na dodatne preglede radi dobivanja dodatne dijagnoze, pa tako pacijent obavlja preglede poput magnetske rezonance, elektromiografije i rendgena. Fizioterapijsku procjenu radi fizioterapeut i obavlja niz testova i mjerenja. Nakon provedenih svih postupaka dijagnostičke obrade i definiranja dijagnoze kreće se sa primjenom fizioterapijskih postupaka koje obavlja fizioterapeut, sa svrhom povećanja jakosti mišića, smanjenja boli, očuvanja pokretljivosti i izvođenja normalnih aktivnosti svakodnevnog života uz primjenu različitih fizioterapijskih modaliteta.

Ključne riječi: cervikobrahijalni sindrom, bol, fizioterapijska procjena, fizioterapijski postupci

Abstract

A degenerative neurological disease resulting in an unbalanced function of the spinal nerve roots, whose exit route is the cervical part of the spinal cord, is called cervicobrachial syndrome or better known as cervical radiculopathy. Intervertebral disc herniation is the most common cause of cervicobrachial syndrome. The term that defines stiffness and pain in the neck part of the spine is called cervicobrachial syndrome, with the appearance of symptoms in the area of the upper extremities, the shoulder girdle, and the neck. As a result, cervicobrachial syndrome is most commonly associated with discomfort, numbness, and tingling in the upper back, upper chest, and arms, often with or without headache. Also, it is important to note that the occurrence of cervicobrachial syndrome is often associated with rheumatic diseases such as the occurrence of spondylosis, osteoarthritis, and osteophytes. The classification of cervicobrachial syndrome includes several forms: chronic, subacute and acute. The chronic form occurs when subacute or acute radiculopathy has not been treated. The subacute form occurs most often in people who already have cervical spondylosis and have symptoms such as short-term pain in the neck area, and when talking about the acute form of cervicobrachial syndrome, it can be said that it often occurs in younger patients, and is often associated with moving intervertebral disc. When the anamnesis is taken, then it can be said that it starts with the diagnosis itself. A detailed anamnesis helps to gain insight into the patient's condition. During the physical examination, a detailed analysis of gait, body posture, and reflex testing is carried out. Also, palpation of the muscles and assessment of the pain that is present is carried out. Of course, in addition to the clinical examination of the patient, the patient is sent for additional examinations in order to obtain an additional diagnosis, so the patient performs examinations such as magnetic resonance imaging, electromyography and X-rays. Physiotherapy evaluation is done by a physiotherapist and performs a series of tests and measurements. After carrying out all the procedures of diagnostic processing and defining the diagnosis, it starts with the application of physiotherapy procedures performed by a physiotherapist, with the purpose of increasing muscle strength, reducing pain, preserving mobility and performing normal activities of everyday life with the application of various physiotherapy modalities.

Key words: cervicobrachial syndrome, pain, physiotherapy assessment, physiotherapy procedures

Popis korištenih kratica

M musculus

N nervus

ROM opseg pokreta

MR magnetska rezonanca

EMG elektromiografija

CT kompjutorizirana tomografija

KHz kiloherc

Hz herc

Sadržaj

1.	Uvod.....	1
2.	Anatomska građa kralježnice	3
2.1.	Mišići prednje strane vrata	5
2.2.	Mišići stražnje strane vrata	5
2.3.	Vratni živčani splet	6
3.	Cervikobrahijalni sindrom	8
3.1.	Klinička slika	8
3.2.	Faktori rizika	10
3.3.	Dijagnostički postupci	10
4.	Fizioterapijska procjena	11
4.1.	Subjektivna procjena.....	11
4.2.	Objektivna procjena	12
5.	Fizioterapijske intervencije	16
5.1.	Maitland koncept	16
5.2.	Trakcija	18
5.3.	Dekompresivna terapija	18
5.4.	Termoterapija.....	19
5.5.	Terapijske vježbe	20
5.5.1.	Vježbe istezanja.....	20
5.5.2.	Izometričke (statičke) vježbe	21
5.5.3.	Vježbe relaksacije	22
5.5.4.	Vježbe u vodi	22
5.6.	Elektroterapijske procedure kao mogućnost fizioterapijske intervencije.....	22
5.7.	Edukacija pacijenta.....	26
6.	Zaključak.....	28
	Literatura.....	29

1. Uvod

U današnje vrijeme sve veći broj ljudi svakodnevno osjeća bol i ukočenost u području vratne kralježnice. Ubrzan i moderan način života gdje ljudi veći dio svog slobodnog vremena, pa i vrijeme koje provode obavljajući poslove, provode sjedeći ispred računala u položaju koji nije pravilan. Također, važno je spomenuti da je dosta ljudi tjelesno neaktivno te zbog zauzimanja nepravilnog držanja tijela najčešće dolazi do nastanka degenerativnih promjena vratne kralježnice. Jedan od glavnih simptoma u vratnoj kralježnici koji se javlja jest bol. Bol je različitog vremena trajanja i intenziteta, a u većini slučajeva najčešće se širi duž jedne ruke i/ili obje ruke, no može se širiti i prema glavi. Upravo je i bol prvi simptom zbog kojeg se ljudi odluče potražiti stručnu pomoć. Uz bol javljaju se trnci duž ruke, smanjen osjet i snaga mišića u zahvaćenoj ruci. Navedeni simptomi javljaju se jednostrano uslijed kompresije korijena spinalnog živca. Glavni problemi koje pacijenti navode su poteškoće u obavljanju aktivnosti svakodnevnog života, te kao posljedica smanjene snage u mišićima dolazi do ispadanja predmeta i stvari iz ruku [1].

Cervikobrahijalni sindrom, drugim nazivom poznatiji kao cervikalna radikulopatija je degenerativni i neurološki poremećaj do kojeg najčešće dolazi zbog disfunkcije korijena spinalnih živaca koji izlaze u vratnom dijelu kralježnice iz leđne moždine. Nastaje kao rezultat upale korijena ili kompresije živca (lat. radiculitis). Jedan od najčešći uzroka cervikobrahijalnog sindroma je cervikalna spondiloza i hernija intervertebralnog diska u cervikalnom dijelu kralježnice. Uzroci koji su rjeđi, a odgovorni su za nastanak cervikobrahijalnog sindroma su meningealne ciste, zatim prijelom kostiju koji za posljedicu uzrokuje kompresiju na živac, otkidanje korijena živca koji nastaje uslijed raznih trauma, intraspinalni tumori, arterijske fisule, kompresija vertebralne arterije, koštani malignomi, kompresija vertebralne arterije. Motornom slabošću očitovat će se promjene na prednjem korijenu živca, dok će se ispadom osjeta očitovati na stražnjem korijenu živca. Gubitak ili smanjenje refleksnog odgovora može biti zahvaćeno na korijenu živca na bilo kojem dijelu. Slučaj u kojem je zahvaćena stražnja i prednja strana korijena je najčešći oblik, te se očituje raznolikom kliničkom slikom, te ga nije lako prepoznati [1].

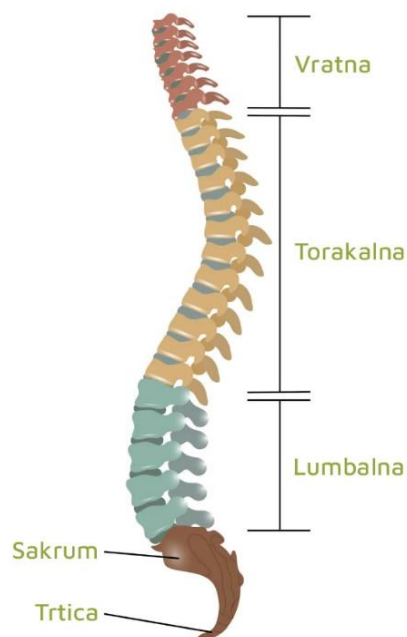
Bolno stanje u vratu, jedan je od najčešći uzroka cervikobrahijalnog sindroma. Također, može se reći da se javlja najčešće u ranijoj životnoj dobi, oko tridesetih godina života. Javlja se često na području kralježnice koje je najopterećenije, odnosno na mjestu gdje dolazi do segmenta koji je dobro gibljiv u segment koji je slabije gibljiv (dio kralježnice gdje cervikalni dio prelazi u torakalni dio). U današnje vrijeme cervikobrahijalni sindroma smatra se jednim od najčešćih

sindroma. Definira se kao splet simptoma među kojima jedno od osnovnih mjesta zauzima bol, a koji spada u skupinu degenerativnih bolesti. Nepravilni položaji vratne kralježnice dovode do preopterećenja što vremenskim napretkom dovodi do degenerativnih promjena. Kod mlađe populacije najčešće je to promjena na intervertebralnom disku koji je uz vezivno tkivo najizloženiji degenerativnim promjenama, a kod starije populacije dolazi do spondiloze. Naravno, što kvalitetnijom fizioterapijskom procjenom, fizioterapeut dobiva uvid u pacijentovo stanje, a to je jedan od uvjeta za kvalitetnu i ciljanu fizioterapijsku intervenciju, te što brži i kvalitetniji oporavak pacijenta i vraćanje aktivnostima svakodnevnog života. U ovome radu detaljno će biti opisane primjene fizioterapijskih metoda procjene i intervencije kod osoba s cervikobrahijalnim sindromom [2].

2. Anatomska građa kralježnice

Šupalj, koštani sklop koji tvori čvrstu, ali najvećim dijelom pokretljivu tjelesnu osovину naziva se kralježnica (*lat. columna vertebralis*), a u samom njezinom kanalu je dobro zaštićena kralježnična moždina. Kada se govori o kralješcima, važno je spomenuti da kralježnicu tvore 33-34 kralješka koji su spojeni ligamentima i zglobovima. Dakle, kralježnica se sastoji gledano od dolje prema gore, od četiri do pet trtičnih kralježaka, pet križnih, pet slabinskih, dvanaest prsnih, te sedam vratnih (Slika 2.1. Prikaz strukture kralježnice). Intervertebralni diskovi nalaze se između kralježaka, te osiguravaju gibanje dvaju kralježaka. Svaki kralježak građen je od vezivnog prstena (*anulus fibrosus*) i jezgre (*nucleus pulposus*) [3].

Jedna od glavnih zadaća kralježnice je da štiti leđnu moždinu, prenosi težinu gornjeg dijela trupa preko zdjeličnog obruča dalje na donje udove. Kralježnica ima svoje fiziološke krivine (sakralna kifoza, lumbalna lordoza, torakalna kifozola, cervikalna lordoza). Naravno, iako su pokreti između dvaju kralješka mali, zajednička pokretljivost kralježnice zbog intervertebralnih diskova i kralježaka je izuzetno velika [3].

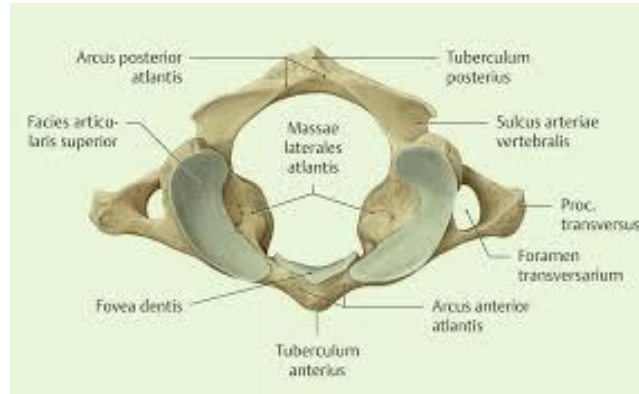


Slika 2.1. Prikaz strukture kralježnice

Izvor: <https://www.rekreativa-medical.com/kraljeznica.html>

Prvi vratni kralježak, poznatiji kao *atlas*, prepoznatljiv je po tome što mu manjka tijelo u odnosu na ostale kralješke. Dakle, *atlas* ima dva luka, stražnji (*arcus posterior*) i prednji (*arcus anterior*). Na određenom luku pojavljuje se kvržica (*tuberculum anterior et posterior*). Na svojoj stražnjoj strani prednji luk ima zglobnu plohu za zub aksisa (*fovea dentis*) (Slika 2.2.

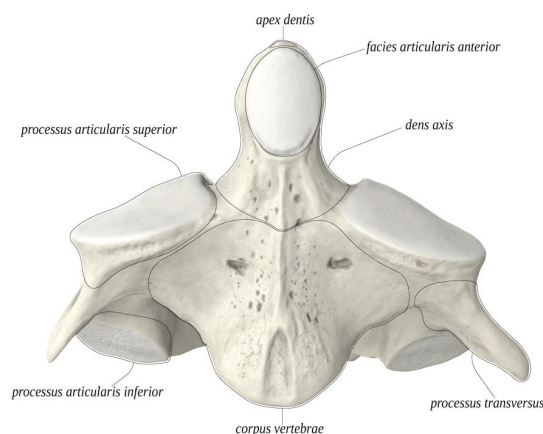
Prikaz prvog vratnog kralješka). Od stražnje kvržice lateralno i na gornjoj strani nalazi se kanal za vertebralnu arteriju (*canalis arteriae vertebralis*) [4]. Pokretanje glave naprijed-nazad omogućuje *canalis arteriae vertebralis* te zajedno sa osovinom oblikuje zglob koji veže kralježnicu i lubanju [4].



Slika 2.2. Prikaz prvog vratnog kralješka

Izvor: <https://www.thieme-connect.com/products/ejournals/abstract/10.1055/s-0030-1270407>

Drugi vratni kralježak, poznatiji kao *axis*, prepoznatljiv je po „zubu“ *dens axis* (slika 2.3. Prikaz drugog vratnog kralješka). Na prednjoj strani drugog vratnog kralješka nalazi se zglobna ploha (*facies articularis anterior*) za uzglobljenje s prvim vratnim kralješkom na odgovarajućem mjestu. Stražnja zglobna ploha (*facies articularis posterior*) nalazi se na stražnjoj strani. Njegov vrh (*apex dentis*) nalazi se na samom vrhu „zuba“. Trnasti nastavak, u odnosu na poprečne nastavke je rascijepljen. Zbog njegovog zubastog nastavka u koji sjeda atlas, doprinosi izvođenju pokreta poput: fleksije i ekstenzije, cirkumdukcije i lateralne devijacije glave [3].



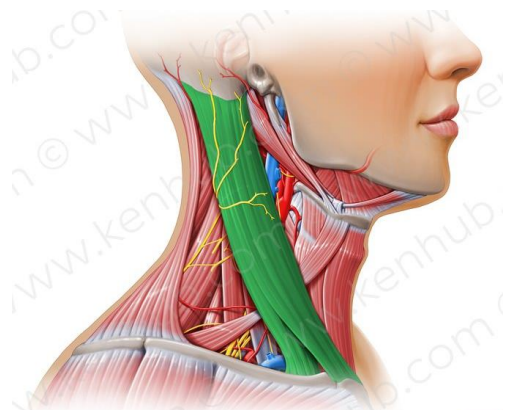
Slika 2.3. Prikaz drugog vratnog kralješka

Izvor: <https://www.anatomystandard.com/ossa-et-juncturae/columna-vertebralis/axis.html>

Iznimno veliki stražnji nastavak, *processus spinosus*, ima sedmi vratni kralježak, nazvan još i *vertebra prominens*. Navedena karakteristika omogućuje palpaciju istoimenog kralješka [3].

2.1. Mišići prednje strane vrata

Ispred vratnog dijela kralježnice nalaze se mišići prednje strane vrata koji se dijele na duboke mišiće, srednje mišiće, površinske i potkožne mišiće. Najvažniji mišići ovih skupina su: *m. sternocleidomastoideus* (Slika 2.1.1. Prikaz *m. sternocleidomastoideus*), *m. platysma*, *m. stylohyoideus*, *m. digastricus*, *m. mylohyoideus*, *m. sternohyoideus*, *m. geniohyoideus*, *m. omohyoideus* [5].

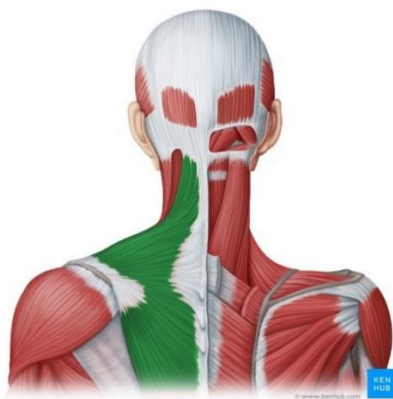

Slika 2.1.1. Prikaz *m. sternocleidomastoideus*

Izvor: <https://www.kenhub.com/en/library/anatomy/sternocleidomastoid-muscle>

2.2. Mišići stražnje strane vrata

Kada se govori o mišićima stražnje strane vrata, za njih se može reći da se nalaze iza vratnog dijela kralježnice. Također, neka od općih podjela mišića je na: *m. splenius capitis i cervicis*, *m. trapezius* (Slika 2.2.1. Prikaz *m. trapeziusa*), *m. iliocostalis cervicis*, *m. rectus capitis posterior minor i major*, *m. interspinales cervicis*, *m. obliquus capitis et inferior*, *m. rectus capitis lateralis*, *m. transversospinalis* [5].



Slika 2.2.1. Prikaz *m. trapeziusa*

Izvor: <https://www.kenhub.com/en/library/anatomy/trapezius-muscle>

2.3. Vratni živčani splet

Od prednje grane prva četiri cervikalna živca (C1-C4) sastoji se vratni živčani splet, poznatiji kao *lat. plexus cervicalis*. Svaki od tih živaca dijeli se na stražnja i prednja živčana vlakna. Prednja vlakna spinalnih živaca C1, C2, C3 i C4 počinju kao vratni pleksus. Također, važno je spomenuti da se gore navedena vlakna međusobno povezuju i tako oblikuju grane cervikalnog pleksusa [2].

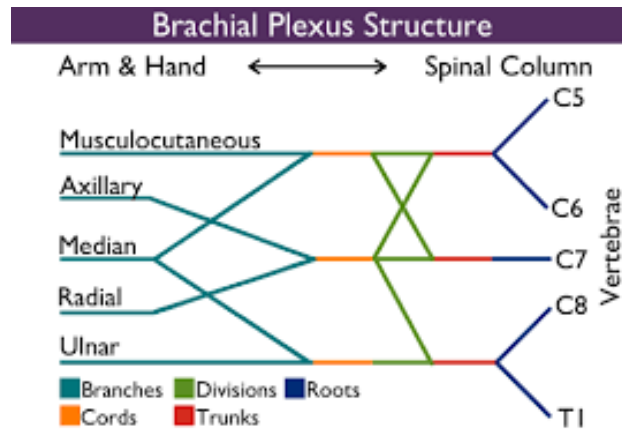
Mišići vrata, *m. sternocleidomastoideus* i *m. trapezius*, inervirani su od strane malih ograna vratnog živčanog spleta. *N. phrenicus*, polazi od prednje grane spinalnog živca C4, te prima živčana vlakna iz prednjih korjenova C3 i C5. Sadrži motorna i senzorna vlakna. Nastao je na gornjem dijelu lateralnog ruba prednjeg skeletnog mišića, u razini štitaste hrskavice. Živac ulazi u prsni koš, tako što putuje niz površinu prednjeg skeletnog mišića [5].

Infrahoidne mišiće inervira *ansa cervicalis*. *Ansa cervicalis* nastaje time da se grane C1 i C2 pridružuju podjezičnom živcu, koji je poznatiji kao *lat. n. hypoglossus* i kao *radix superior ansae cervicalis* inervira dio infrahoidnih mišića (*m. sternohyoideus* te *m. thyrohyoideus*) [2].

Brahijalni pleksus nastaje iz prednjih dijelova spinalnih živaca C5-Th1 koji se nekoliko puta povezuju i dijele se na debla, sve dok ne nastanu krajnje grane. Za senzornu i motornu inervaciju gornjih udova odgovorne su ove završne grane, a one obuhvaćaju mišićno-koštane, ulnarne, medijalne i radijalne živce [6].

Preterminalne grane, nazvane još i supraklavikularne grane stvaraju brahijalni pleksus (Slika 2.5.1. Cervikobrahijalni pleksus), te iz njega izlaze na različitim mjestima po svojoj dužini. Zajedno se udružuju u tri debla: C8 i Th1 u donje deblo (*truncus inferior*), srednje deblo u njega se nastavlja C7 (*truncus medius*), te gornje deblo koje tvore korjenovi C5 i C6 (*truncus superior*).

Svako od tih debla se dijeli na stražnji i prednji dio (*divisiones posteriores et anteriores*). Mišiće ekstenzore inervira stražnji dio, dok fleksore inervira prednji dio [2].



Slika br. 2.5.1. Cervikobrahijalni pleksus

Izvor: <https://www.hopkinsmedicine.org/>

3. Cervikobrahijalni sindrom

Neurološki i degenerativni poremećaj karakteriziran skupinom simptoma koji se javljaju skupno u području vratnog dijela kralježnice te se jednostrano šire duž gornjih ekstremiteta naziva se cervikobrahijalni sindrom. Simptomi se najčešće mogu prepoznati po tome što se javljaju u obliku trnca duž prstiju ili šake te duž ruke. Također, javljaju se poremećaji motorike i sensorike koji se najčešće manifestiraju u području miotoma i dermatoma koji su kontrahirani od zahvaćenog živca. Motoričkom slabošću rezultirat će zahvaćenost korijena prednjeg živca, dok će ispadom osjeta rezultirati zahvaćenost korijena stražnjeg živca [7].

Patofiziološki procesi koji izazivaju pojavu boli kod cervikobrahijalnog sindroma su:

1. Upalni procesi - uslijed hernijacije intervertebralnog diska dolazi do oslobođenja citokina i drugih kemijskih supstanci koje nadražuju živčano tkivo.
2. Periferna i centralna senzacija - prilikom pojave upale u području korijena živca ona ne utječe samo lokalno na zahvaćeni dio, već dovodi do stanja u kome se reakcije javljaju na više perifernih lokacija.
3. Inervacija rukava korijena živca - sinuvertebralni živci daju ogranke koji čine spletove oko krvnih žila te zajedno ulaze u tijelo kralješka. Inerviraju rukav korijena živca, ventralnu stranu duralne vrećice, stražnji longitudinalni ligament i stražnje dijelove *anulusa fibrisusa* te mogu biti izvor boli. Mogu izazvati promjene u smislu: povećanje ishemijske osjetljivosti, osjetljivosti na upalne medijatore, te osjetljivost na temperaturu [10].

3.1. Klinička slika

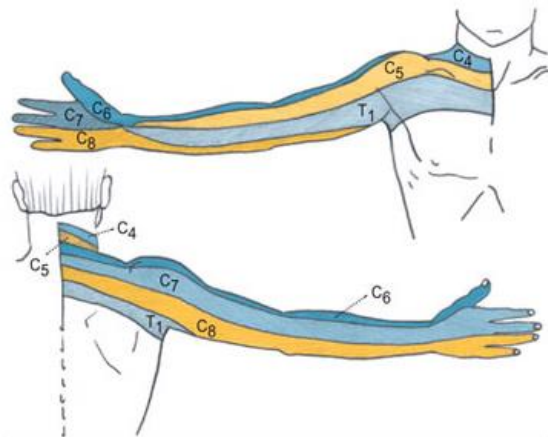
Cervikobrahijalni sindrom može se podijeliti u 3 faze: kronična, subakutna i akutna. Iz akutne ili subakutne faze koja ima loš odgovor na primjenu terapije ili koja nije liječena, razvija se kronična faza. Kod osoba koje imaju cervikalnu spondilozu javlja se subakutna faza, ali važno je spomenuti da nema dugoročnih simptoma izuzev bolova u vratu. Kod mlađih pacijenata javlja se najčešće akutna faza koja je najčešće povezana sa protuzijom intervertebralnog diska. Većinom je bol u kralježnici uzrokovana doticajem mekih i koštanih dijelova vratne kralježnice, a lokalizirana je u stražnjem i gornjem dijelu. Također, važno je spomenuti da posljedicom iritacije ili kompresije krvne žile, odnosno vertebralne arterije nastaje cervikobrahijalni sindrom [8].

Kada se govori o cervikobrahijalnom sindromu važno je spomenuti da je to degenerativna bolest kralježnice uslijed koje dolazi do degenerativnih promjena na unikovertebralnim i

intervertebralnim diskovima uz moguća oštećenja intervertebralnih diskova. Navedene promjene najčešće su prisutne na zglobovima kralježnice od kralješka C5-C7. Širenje boli duž cijele ruke glavni je simptom cervikobrahijalnog sindroma. Javljaju se i parestezije koje su najviše izražene u prstima šake. Navedene tegobe izraženije su tijekom jutra, a remete i pacijentov san. Palpacijom i istežanjem brahijalnog plexusa pojačavaju se same tegobe. Gruba snaga šake je smanjena, prisutni su ispad osjeta i ispad refleksa, te uslijed toga dolazi do nezgodnih motoričkih ispada [9].

Pokreti gornjih udova koji su ograničeni kod cervikobrahijalnog sindroma (Slika 3.1.1. Prikaz dermatoma gornjeg ekstremiteta) su:

- C1/C2- Fleksija/ekstenzija vrata
- C3- Laterofleksija vrata
- C4- Elevacija ramena
- C5- Abdukcija ramena
- C6- Ekstenzija/fleksija zgloba lakta
- C7- Fleksija/ekstenzija zgloba lakta
- C8- Ekstenzija palca
- T1- Abdukcija prsta [13].



Slika 3.1.1. Prikaz dermatoma gornjeg ekstremiteta

Izvor : <https://www.physio-pedia.com/File:Radicular-pain.png>

Simptomi se pojačavaju pokretima koji mogu biti jednosmjerni ili višesmjerni, smanjujući prostor dostupan korijenu živca za izlazak iz foramena uzrokujući udar [13].

To često uzrokuje pacijentovu ukočenost vrata i smanjen ROM vratne kralježnice, sekundarne mišićno-koštane probleme, smanjenje duljine mišića vratne kralježnice (gornja vlakna *trapeziusa*, *scaleni*, *levator scapulae*), slabost, ukočenost zglobova i posturalne nedostatke koji

možu utjecati na mehanizme kretanja ostatka tijela. Posebnosti koje nam ukazuju da je riječ o cervikalnoj radikulopatiji ili drugima nazivnom cervikobrahijalnom sindromu prije svega je lokalizacija osjetnih oštećenja povezanih sa simptomatskom kompresijom korijena živca C6 i C7, te se preklapa do te mjere da treba biti oprezan pri dijagnosticiranju kompresije bilo C6 ili C7 korijena živca na temelju mjesta oslabljenog osjeta. Zadnja specifičnost je poremećaj distalnog osjeta podlaktice, koji je češći kod radikulopatija C6 [30].

3.2. Faktori rizika

Prosječni život današnjeg čovjeka sastoji se velikim dijelom od sjedenja za računalom u najčešće nepravilnom položaju. Kod mlađih osoba sve češće se javljaju bolovi u području vrata koji se mogu prepisati svakodnevnim aktivnostima, te položajima koji su neprimjereni i nelagodni za vratni dio kralježnice. To su dugotrajno provođenje vremena ispred mobitela, rad na računalu, pisanje i čitanje, vožnja koja je dugotrajna, jastuk koji je najčešće nepravilan. S vremenom takvo opterećenje kralježnice dovodi do promjena koje su najčešće degenerativne, a nastaju na mišićima, tetivama, ligamentima, fasetnim zglobovima ili intravertebralnim diskovima [11].

Svako gibanje glave gledano biomehanički prema naprijed, povećava drastično težinu same glave. Otprilike oko 4,5 kilograma teži prosječna težina glave odrasle osobe, no pomakom glave 15° prema naprijed ona teži otprilike oko 12 kilograma [12].

Radnje poput rada za računalom, spavanje potrbuške, vožnja biciklom i čitanje opterećuju gornji dio vratne kralježnice, odnosno prostor od okcipitalne kosti do C3 kralješka. Radnje koje opterećuju donji i srednji dio vratne kralježnice (C4-T4) su čišćenje prozora, okretanje glave prilikom vožnje automobila, nošenje izrazito teških predmeta te nagli pokreti u vratu [13].

3.3. Dijagnostički postupci

Prilikom dijagnosticiranja cervikobrahijalnog sindroma koriste se postupci prikupljanja podataka (anamneza) i fizikalni pregled koji se po potrebi upotpunjuju rendgenskom snimkom vratne kralježnice u različitim smjerovima, elektromioneurografijom, kompjuteriziranom tomografijom, magnetnom rezonancom, ultrazvukom i laboratorijskim pretragama. Ako se tijekom fizikalnog pregleda posumnja na povredom korijena spinalnog živca, fizikalni pregled nadopunjuje se neurološkim pregledom kojim se ispituju refleksi, mišićna snaga i trofičke promjene miškulature. Svaka vaskularna ozljeda ili tromboza može se evaluirati konvencionalnom angiografijom, angiografijom magnetske rezonance ili venografijom [14].

4. Fizioterapijska procjena

Sam pojam fizioterapije temelji se na procjeni funkcionalnog zdravlja pacijenta. U procesu liječenja ona je početni dio, a nastala je u svrhu što kvalitetnijeg utvrđivanja etiologije oštećenja i njihovih posljedica, a time i njihovog što kvalitetnijeg procesa liječenja. Fizioterapijska dijagnoza, plan terapije, fizioterapijska intervencija i evaluacija čine dio fizioterapijskog procesa. Cjelokupnim procesom prikupljaju se informacije i uspoređuju s prijašnjima kako bi se mogao pratiti napredak pacijenta kao i uspješnost fizioterapijskog procesa. Fizioterapeut određuje kratkoročne i dugoročne ciljeve za svog pacijenta s obzirom na njegovu dob, spol i težinu ozljede [15].

Fizioterapeut se mora upoznati s bolesnikovim svakodnevnim životom, objasniti mu njegovo trenutno stanje i kako će teći proces fizioterapije. Fizioterapijska procjena započinje prvim dolaskom pacijenta na rehabilitaciju i tada fizioterapeut uspostavlja funkcionalnu dijagnozu. Fizioterapeut dobivene podatke razgovorom, mjerenjima i testovima upisuje u fizioterapijski karton čija je svrha praćenje progresije fizioterapijskog procesa [15].

4.1. Subjektivna procjena

Fizioterapijski pregled započinje saslušanjem pacijenta o njegovom subjektivnom doživljaju simptoma. Subjektivna procjena sastoji se od nekoliko kratkih smjernica koje vode prema lakšem razumijevanju pacijentovih simptoma. Neka od pitanja koja se postavljaju pacijentu su: koji je glavni problem, što vi mislite koji je vaš problem? Ograničava li vas taj problem u svakodnevnim aktivnostima? [31].

Uvid u pacijentovo stanje dobiva se postavljajući pitanja o glavnom problemu što daje detaljan uvid o pacijentovom subjektivnom doživljaju simptoma i kao takav mora biti opisan točnim riječima pacijenta. Procjenom simptoma saznaje se pojavljuju li se simptomi za vrijeme mirovanja ili aktivnosti kod funkcionalnih ograničenja i koje aktivnosti pojačavaju, a koje smanjuju pojavu simptoma. Pitanja koja se postavljaju pacijentu s problemima su: budi li se pacijent sa simptomima? Ovisi li pojava simptoma o duljoj aktivnosti ili pokretu? Može li pacijent normalno zaspati? [31].

Promjenom položaja vrata i ramena tijekom obavljanja aktivnosti svakodnevnog života mijenja se i intenzitet simptoma. Aktivnosti koje sužavaju intervertebralni prostor su ekstenzija i

rotacija vratne kralježnice (brijanje, parkiranje, pijenje). Pokreti koji pojačavaju napetost živca su depresija ramenog obruča (prilikom nošenja teškog tereta), okretanje glave na suprotnu stranu. Pacijent teško nalazi položaj koji mu odgovara i ne zadržava se dugo u istom položaju. Povišena glava je položaj koji najviše odgovara u ovakvoj situaciji, te se glava podlaže s dva do tri jastuka s rukom u abdukciji [32].

4.2. Objektivna procjena

Objektivni dio procjene podrazumijeva preispitivanje hipoteze dobivene subjektivnim ispitivanjem. Prikupljanjem novih informacija potvrđuju se neke hipoteze dobivene subjektivnom procjenom i/ili se dolazi do novih hipoteza. Prije početka provođenja procjene fizioterapeut mora imati jasni plan koje strukture želi preispitati te mora biti na oprezu i utvrditi ograničenja testiranja zbog patofiziologije i ozbiljnosti simptoma. Objektivni dio procjene sastoji se od mnogo testova koji služe za lakše i točnije otkivanje poremećaja, ograničenja i bolnih stanja [13].

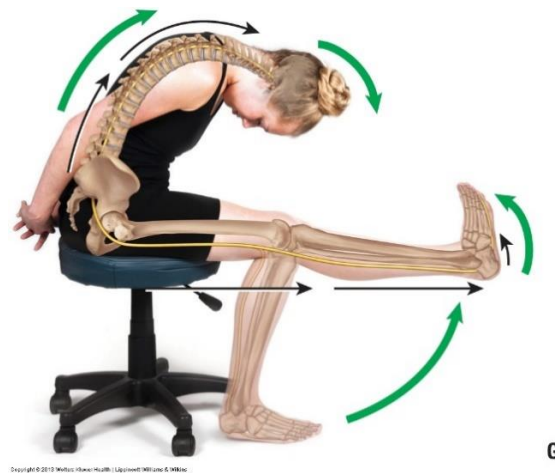
Objektivni dio procjene započinje opservacijom uzimajući u obzir trenutne simptome. Promatranjem pacijenta procjenjuje se njegova postura, položaji koje zauzima i izbjegava, položaji zglobova, stanje mišića, otekline i koža te se ista evidentiraju. Ukoliko novi položaj mijenja ili izaziva simptome može se uzeti u obzir da postoji povezanost između simptoma i posturalnog poremećaja [13].

Također vrlo je važno spomenuti da je početna procjena vrlo važna jer uključuje prikupljanje podataka, fizioterapijsko testiranje, planiranje, evidentiranje povijesti simptoma i početni tretman. Već samo testiranje ima terapijski učinak te se može provoditi i kroz nekoliko susreta kako bi fizioterapeut odredio što točniju sliku mogućih uzročnika i odredio čim precizniji terapijski pristup [10].

Po završetku liječenja također se provodi i završna analiza. Završna procjena je završna faza fizioterapeutskog procesa. Njome se procjenjuje efikasnost fizioterapijskog tretmana. Osim same procjene ishoda preispituje se pacijentovo razumijevanje svoje situacije i educira ga se o mogućnostima samopomoći [10].

Kod korijena spinalnog živca koji je oštećen provodi se neurološki pregled. Tijekom neurološkog pregleda se ispituje i provjerava refleks, osjet, trofičke promjene miškulature i mišićna snaga. Neurodinamički testovi koji se provode su: Spurlingov test, Slump test, test cervikalne distrakcije, indeks sagitalne gibljivosti vratne kralježnice, te Northwick Park Neck Pain Questionnaire [16].

Slump test provodi se kod hernije diska, neurodinamike koja je promjenjivog uzroka, te neuronske napetosti koja je uzrok pogoršanja simptoma kada ih se sve želi detaljno ispitati. Položaj koji pacijent mora zauzeti je sjedeći, dok ruke mora staviti iza leđa. Fizioterapeut navodi pacijenta da flektira kralježnicu, nakon koje slijedi fleksija vrata (Slika 4.2.1. Prikaz Slump testa). Fizioterapeut tada svoju ruku postavlja na tjeme pacijenta, a pacijentu govori da izvodi dorzalnu fleksiju stopala i ekstenziju koljena. Kada pacijent izvede sve u što ga je fizioterapeut uputio, vraća se u početni, odnosno neutralni položaj. Test je pozitivan ako se u flektiranom položaju simptomi povećavaju, a u neutralnom smanjuju [16].



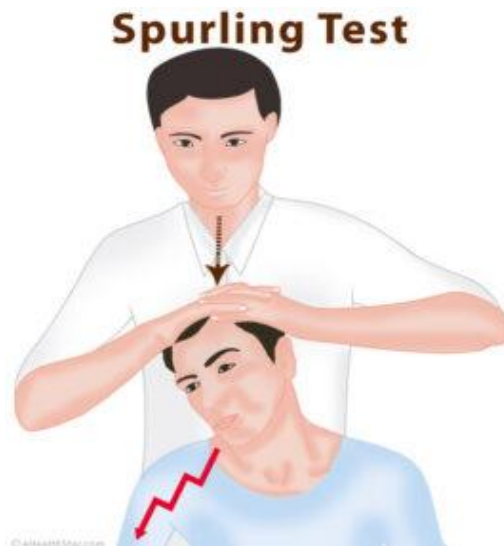
Slika 4.2.1. Prikaz Slump testa

Izvor: <https://learnmuscles.com/blog/2017/08/14/special-orthopedic-assessment-tests-space-occupying-conditions-slump-test/>

Test cervikalne distrakcije započinje tako da pacijent zauzme supinirani ležeći položaj. Fizioterapeut postavi svoje ruke na područje mastoidnih nastavaka i vrši pritisak glave prema tijelu. Ako se prilikom potiskivanja glave simptomi povećavaju, a smanjuju trakcijom, tada je test pozitivan [19].

Spurlingov test koristi se prilikom ispitivanja živaca. Početni položaj prilikom provođenja ovog testa je sjedeći položaj. Test se provodi tako da ispitanik pomiče glavu u stranu, odnosno radi laterofleksiju, koja simptomatski nije zahvaćena i pritom fizioterapeut vrši lagani pritisak prema dolje (Slika 4.2.2. Prikaz Spurlingov test). Kada se spomenuti postupci provedu, postupak se potom ponovi na suprotnoj strani [17].

Kada dolazi do povećanja simptoma, dakle kada se glava flektira i ako se bol širi duž ruke na toj strani, tada je Spurlingov test pozitivan. U više od 90% slučajeva Spurlingov test je pozitivan kod prolapsa cervikalnog diska [18].



Slika 4.2.2. Prikaz Spurlingov test

Izvor: <https://mantracare.org/physiotherapy/cervical/spurling-test/>

Northwick Park Neck Pain Questionnaire (NPQ) mjeri pacijentovu bol u vratu i posljedičnu invalidnost. Lako ga je ispuniti, jednostavno se ocjenjuje i daje objektivnu mjeru za procjenu ishoda i praćenje simptoma kod pacijenata s akutnom ili kroničnom boli u vratu. Razvijen je u bolnici Northwick Park u Middlesexu, UK. Upitnik je podijeljen u devet sekcija, a one su: 1) intenzitet boli u vratu, 2) bol u vratu i spavanje, 3) trnci ili utrnulost ruku noću, 4) trajanje simptoma, 5) nošenje, 6) čitanje i gledanje televizije, 7) rad i/ili kućanski poslovi, 8) društvene aktivnosti i 9) vožnja. Na kraju, tu je i deseto pitanje koje ima za cilj usporediti trenutno stanje sa stanjem kada je upitnik zadnji put popunjen. Ovo je valjana ljestvica koja se može koristiti kod ljudi koji pate od mehaničke ili nespecifične boli u vratu. Svrha ovog upitnika je razumjeti jačinu boli u vratu i kako ona utječe na svakodnevne aktivnosti [35].

Pacijenti moraju ispuniti upitnik. Svaki parametar podijeljen je u pet opcija odgovora, s rezultatima u rasponu od 0 do 4. 0 predstavlja bol, a 4 predstavlja najintenzivniju bol. Za svaki parametar može postojati samo jedan odgovor. Rezultat boli u vratu zbroj je rezultata iz prvih devet pitanja [35].

- Ako je pacijent lošeg zdravstvenog stanja, pitanje 9 (o vožnji) ne vrijedi.
- Ako se odgovori na devet pitanja: $NPQ \text{ Postotak} = (\text{Ocjena boli u vratu}) / 36 \times 100\%$.
- Ako se odgovori na prvih osam pitanja: $NPQ \text{ Postotak} = (\text{Ocjena boli u vratu}) / 32 \times 100\%$.

Tumačenje rezultata obavlja fizioterapeut. Najmanji rezultat je 0. Maksimalni rezultat je 36, ako se odgovori na svih devet pitanja i 32 ako se odgovori samo na prvih osam pitanja. Raspon postotaka je od 0% do 100%. Što je veći postotak, veća je invalidnost i bol [36].

Indeks sagitalne gibljivosti kralježnice je metoda za procjenu fleksibilnosti cervikalne kralježnice koja pruža informacije o stanju kralježnice prije i nakon terapije. Indeks sagitalne gibljivosti cervikalne kralježnice odražava razliku između inklinacijskog i reklinacijskog indeksa. Prilikom mjerenja, prvo se određuju referentne točke u neutralnom položaju: *protuberantia occipitalis externa* i *procesusa spinosusa vertebrae prominens*. Nakon što se izmjeri udaljenost između tih točaka u maksimalnom položaju fleksije, razlika u tim vrijednostima predstavlja inklinacijski indeks cervikalne kralježnice. Zatim se određuje udaljenost između istih točaka u maksimalnom položaju ekstenzije, a razlika između te vrijednosti i vrijednosti u neutralnom položaju naziva se reklinacijski indeks sagitalne gibljivosti. Indeks sagitalne gibljivosti cervikalne kralježnice je zbroj inklinacijskog i reklinacijskog indeksa [37].

5. Fizioterapijske intervencije

Kod cervikalnih sindroma liječenje se razlikuje u kroničnoj, subakutnoj i akutnoj fazi bolesti. Fizioterapijskim postupcima nastoji se spriječiti invalidnost, ukloniti ili smanjiti bol i vratiti funkcija [21].

Kod cervikobrahijalnog sindroma u akutnoj fazi želi se postići smanjenje mišićnog spazma, boli i upalne komponente tako što pacijent miruje. Kinesio Tapingom, primjenom krioterapije, procedurama elektroanalgezije (TENS), medikamentozno, analgetskim miofascijalnim mobilizacijama mekih struktura ubrzava se proces liječenja, opuštanje vrata i smanjenje boli [20].

Postupak rehabilitacije individualno se prilagođava svakom pacijentu, ovisno o fazi bolesti. Akutna faza traje do dvanaestog tjedna, dok kronična faza nastupa od 12 tjedna nadalje [21].

Fizikalna terapija i terapijske vježbe primjenjuju se u kroničnoj i subakutnoj fazi. Terapijsko vježbanje se započinje statičkim vježbama kojima se korigira držanje tijela i jačaju mišići. U kroničnom stadiju primjenjuje se fizikalna terapija s ciljem da se postigne relaksacija, analgezija i hiperemija. Fizioterapijski postupci koji se primjenjuju su interferentne struje, TENS, dijadinamske struje, te galvanizacija. Aktivne vježbe provode se u kroničnom stadiju s ciljem povećanja opseg pokreta u vratu, te jačanja mišića vratne kralježnice [20].

Pacijenti izvode vježbu retrakcije brade što je jedna od prvih vježba, zatim slijede vježbe fleksije i ekstenzije vrata. Većina pacijenata izvodi i pokrete rotacije, osim u situacijama kada uzrokuju povećanje boli [21].

Fizikalna terapija ima jednu od bitnijih uloga kod rehabilitacije cervikobrahijalnog sindroma, te se provodi s ciljem smanjenja ili potpunog otklona simptoma, smanjenja boli, te održavanja normalne pokretljivosti vratne kralježnice. Također, važno je spomenuti da se fizioterapijski postupci razlikuju, odnosno je li riječ o kroničnoj ili akutnoj fazi bolesti [22].


5.1. Maitland koncept

Karakteristika Maitland koncepta je da uz testiranje i provođenje radnje paralelno se provodi i terapija. Izbor liječenja i intenzitet pristupa odabiru se na temelju prikazane kliničke situacije, uz uvažavanje teorijskih aspekata i mogućih preventivnih mjera. Smjer kretanja, intenzitet i ritam tehnika pasivne mobilizacije značajno utječu na ishode liječenja (Slika 5.1.1. Diferencijacija pokreta cervikalne i torakalne kralježnice). Dva su moguća tretmana: mobilizacija i manipulacija. Prednost mobilizacije je u tome što pacijent može povratnom informacijom o svom stanju preuzeti kontrolu nad situacijom, dok kod manipulacije, agresivnije metode, to ne može. Na kraju tretmana pacijenti su upozoreni na moguće reakcije

te trebaju pratiti simptome. Pacijenti su također obaviješteni o mogućnostima dodatnog rasterećenja od nekih ergonomskih korekcija ili vježbi koje bi trebalo izvesti prije sljedećeg posjeta [31].

Mobilizacija je nježan ritmički, ponavljajući pasivni pokret, stupnjevane amplitude koji se provodi u dužem vremenskom periodu kroz cijeli opseg pokreta. Varijacije u pokretu označavaju se rimskim brojevima I, II, III i IV [23].

Manipulacija je vješt, pasivni, brz pokret male amplitude, primjerene sile na kraju opsega pokreta s ciljem ponovne uspostave mobilnosti i funkcije, smanjenja boli u ukočenom zglobu i pridruženom tkivu. Označava se rimskim brojem V [23].



Slika 5.1.1. Diferencijacija pokreta cervikalne i torakalne kralježnice

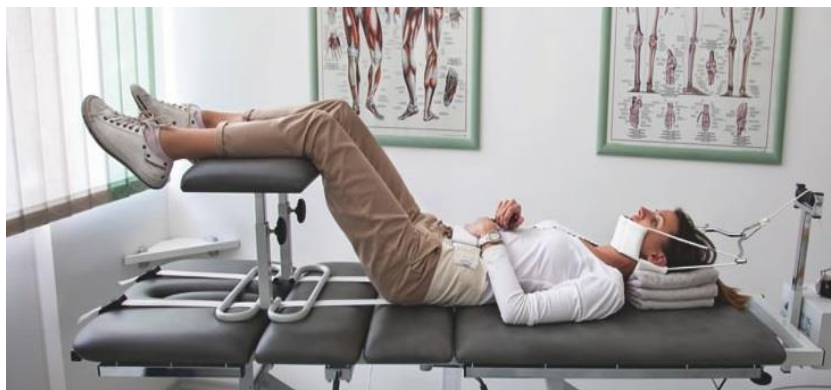
Izvor: P. Westerhuis, IMTA course handbook- Foundations of the manual therapy. New York: IMTA; Thieme 2009.

5.2. Trakcija

U liječenju bolnih sindroma trakcija ima bitnu ulogu. Zasnivanje učinka terapije trakcijom je u širenju intervertebralnih prostora, širenje intervertebralnih otvora, te istežanju ligamenata i paravertebralnih mišića. Smjer izvođenja trakcije je u smjeru uzdužne osi. Nakon što se provede rendgenološka obrada vratne kralježnice i trakcijski test, primjenjuje se sama terapija, odnosno trakcija. Jedan od jednostavnijih načina upotrebe je korištenjem Glissonove omče. Pacijent mora biti u ležećem položaju. Tijekom provođenja trakcije smanjuje se iritacija živčanih struktura i spazam na krvne žile, a sve to nastaje zbog povećanog tonusa paravertebralnih mišića. Trakcija se može provoditi u sjedećem ili ležećem položaju, sa napomenom da pacijent mora biti relaksiran. Zbog širenja intervertebralnog prostora povećava se i opseg intervertebralnog diska [24].

5.3. Dekompresivna terapija

U terapiji u kojoj se koristi uređaj koji vrši trakciju, a koji je sličan manualnoj trakciji naziva se dekompresivna terapija. Kod izvođenja terapije, pacijent se nalazi na podesivom stolu, a stol se mora namjestiti individualno po karakteristikama pacijenta (Slika 5.3.1 Prikaz dekompresivne terapije). Princip djelovanja dekompresivne terapije je nježno istežanje određenog područja kralježnice. Trajanje postupka je 15 minuta, a postupak se sastoji od serija relaksacije i trakcije kralježnice. Sama terapija započinje se tako da se bolno područje prvo zagrije infracrvenom lampom, a potom se kreće s terapijom, odnosno dekompresijom kralježnice [29].



Slika 5.3.1. Prikaz dekompresivne terapije

Izvor: <https://relaxcentar.com/dekompresijska-terapija/>

5.4. Termoterapija

Vrsta terapije koja se sastoji od primjene hladnoće ili topline u terapijske svrhe naziva se termoterapija. Često se koristi za postizanje željenih rezultata. Kada se govori o termoterapiji, tada se ona može podijeliti na površinsku i dubinsku. Najčešća primjena je primjena parafina u obliku obloga što spada u toplinsku termoterapiju. Toplina pozitivno djeluje na pacijenta jer dovodi do relaksacije, smanjuje bol, dovodi do širenja krvnih žila, te ubrzava metabolizam. Termoterapija se primjenjuje prije drugih fizikalnih procedura kao što su elektroterapija, UZV, masaže [25].

Kod akutne faze cervikobrahijalnog sindroma primjenjuje se površinska termoterapija, a izbjegava se dubinska jer može dovesti do egzacerbacije radikularne boli [38].

Terapija parafinom kod cervikobrahijalnog sindroma primjenjuje se u obliku parafinskog obloga. Primjena parafina započinje tako da se parafin zagrije do tekućeg stanja. Kada se parafin dovoljno zagrije, slijedi namakanje tkanine. Tkanina se umače, te mora biti čista i pamučna. Potom, tkanina se umače u kotao, te mora biti dovoljno natopljena parafinom kako bi učinak bio djelotvoran. Nakon što se tkanina dovoljno natopila, pažljivo se uzima iz kotla, lagano ocijedi kako bi se otklonio višak parafina. Također, važno je da se tkanina neko vrijeme rashladi kako se ne bi opekla koža pacijenta. Kako bi se toplina što duže zadržala, pacijent se omota gumiranim platnom, te ručnikom, što pomaže da zadrži dovoljno dugo toplinu. Vrijeme trajanja je dvadesetak minuta. Indikacije za tretman su: kontrakture zglobova nakon upala i degenerativne bolesti, a neke od kontraindikacija su: tumori, rane, kardiovaskularne bolesti i visok krvni tlak [28].

Parafin smanjuje napetost mišićne mase i poboljšava pokretljivost zbog svog toplinskog djelovanja. Pozitivna iskustva su ta da poboljšava cirkulaciju i relaksira mišiće zbog topline obloga. Parafin se ne primjenjuje na upale tkiva i otvorene ozljede [25].

Primjena hladnoće u terapijske svrhe naziva se krioterapija. Najčešća primjena je u obliku hladnih obloga. Koristi se najčešće u akutnoj fazi kod kompresije spinalnog živca kralježnice. Na početku terapije pacijent ima osjećaj intenzivne hladnoće, zatim bol, te na kraju osjeća utrućenje tretiranog dijela vratne kralježnice. Trajanje tretmana krioterapije je 1-2 minute. Najsigurniji krioblozi su oblozi punjeni gelom, a njihova primjena na koži je do 30 minuta, bez ikakve opasnosti od pojave ozeblina. Krioterapija primjenjuje se kod oteklina zgloba, trauma, kronične boli, te spasticiteta [24].

5.5. Terapijske vježbe

Proces u kojem sudjeluje pacijent, a primarni cilj uključuje izvođenje pokreta i unapređenje i održavanje funkcije oslabljenog ili ozlijeđenog tkiva naziva se terapijskim vježbama. Dobrobiti koje spadaju u terapijske vježbe su te da pozitivno utječe na disanje, rad srca, krvni tlak, te protok krvi kroz mišiće. Osim gore navedenih pozitivnih stvari, djeluju također na povećanje pokretljivosti, koordinaciju, mišićnu snagu, te izdržljivost. Terapijske vježbe se primjenjuju s ciljem jačanja mišića gornjih ekstremiteta i paravertebralni vratni mišići te da se isti istežu i relaksiraju [22].

5.5.1. Vježbe istezanja

Kod smanjenja opsega pokreta izvode se vježbe istezanja. Stalna sila koja isteže zglobne strukture tako da ide do ili minimalno preko granice boli karakteristična je za statičke vježbe istezanja. Položaj istezanja zadržava se do 10 sekundi nakon čega slijedi vraćanje u početni položaj. Vježbu je potrebno izvoditi uz veliki oprez i vrlo polako bez naglih trzaja kako se ne bi ozlijedio mišić. Moguća je primjena i manualnog istezanja prilikom kojeg fizioterapeut izvodi pokrete u svim ravninama zadržavajući krajnji opseg pokreta i na taj način utječe na fleksibilnost vratnih struktura [27].

Vježbe istezanja sastavni su dio svakog fizioterapijskog procesa pa tako i u rehabilitaciji cervikobrahijalnog sindroma te je preporuka izvoditi ih prije i nakon vježbi jačanja.



Slika 5.6.1.1. Prikaz vježbi istezanja vratne kralježnice

Izvor: [https://www.bloomsbury-](https://www.bloomsbury-osteopathy.co.uk/files/ugd/002059_3131fee76b4b4b24a062dc2c980d9367.pdf)

[osteopathy.co.uk/files/ugd/002059_3131fee76b4b4b24a062dc2c980d9367.pdf](https://www.bloomsbury-osteopathy.co.uk/files/ugd/002059_3131fee76b4b4b24a062dc2c980d9367.pdf)

Osim istezanja vratnog dijela kralježnice, istežu se i gornji ekstremiteti [27].



Slika 5.6.1.2. Prikaz vježbi istezanja gornjih ekstremiteta

Izvor: <https://www.bloomsbury-osteopathy.co.uk/shoulder-arm-stretching-exercises>

5.5.2. Izometričke (statičke) vježbe

Vježbe koje se provode s ciljem jačanja mišića, a da se pritom ne dešava pokret u zglobu nazivaju se izometričke ili statičke vježbe. Ove vježbe imaju za cilj statičkom kontrakcijom povećati snagu mišića. Statička kontrakcija traje 6 sekundi, nakon čega slijedi odmor od dvije sekunde, a zatim priprema za slijedeću statičku kontrakciju. Izometričke vježbe korisne su za očuvanje mišićnog tonusa, ne stvaraju promjene na hvatištima i polazištima mišića, te ne opterećuju organizam. Preporuka je da se izometričke vježbe provode nekoliko puta na dan. Kod bolesnika sa srčanim problemima mora se obratiti posebna pozornost jer prilikom vježbanja može doći do porasta krvnog tlaka. Stoga je važno napomenuti pacijentima da prilikom izvođenja statičkih vježbi ne zadržavaju dah, nego da dišu normalno: udah na nos, izdah kroz usta [27].



Slika 5.6.2.1. Prikaz izometričkih (statičkih) vježbi za cervikalnu kralježnicu

Izvor: <https://www.kbcm.hr/wp-content/uploads/2018/05/VJE%C5%BDBE-ZA-VRATNI-DIO-KRALJE%C5%A0NICE.pdf>

5.5.3. Vježbe relaksacije

Postizanje opuštanja mišićne napetosti postiže se vježbama relaksacije. Vježbe relaksacije dijele se na lokalne i opće. Na pojedinim mišićima i izazivanjem postupne relaksacije postiže se lokalna relaksacija. Cilj postizanja opuštanja čitavog mišićnog sustava postiže se uz opće vježbe relaksacije. Preporuka je da se vježbe izvode u ležećem supiniranom položaju kako bi se tijelo rasteretilo vlastite težine i povećao sam učinak vježbi relaksacije. Nužno je da pacijent prilikom vježbanja diše svojom fiziološkom dinamikom [27].

5.5.4. Vježbe u vodi

Definicija hidroterapije podrazumijeva primjenu vode u terapijske svrhe. Hidrostatski tlak, uzgon, te površinska napetost su svojstva vode koja se koriste u svrhu terapije. Svrha vježbe u vodi svodi se na povećanje mišićne snage, opsega pokreta i relaksacije. Izvođenje pokreta u vodi uz navedeni prisutan otpor vode pomaže pri snaženju mišića. Učinkovitost vode očituje se pozitivnim djelovanjem na kardiovaskularni, respiratorni, te mišićno-koštani sustav. Relaksaciju mišića, te smanjenje boli postiže se toplinskim djelovanjem vode kroz krvožilni sustav. Prilikom provođenja terapije visina vode doseže rame bolesnika kako bi određeni pokret unutar vode bili učinkoviti, a vježba imala pojačani učinak. Unutar bazena provode se vježbe za jačanje mišića ruke i ramenog obruča, što se najviše odnosi na cervikobrahijalni sindrom. Unatoč navedenim vježbama, također mogu se koristiti određena pomagala za otežavanje provođenja vježbi kao što su štap ili lopta. Provođenje vježbi unutar bazena može biti individualno ili grupno, u trajanju od 15 do 30 minuta [8].

5.6. Elektroterapijske procedure kao mogućnost fizioterapijske intervencije

Terapijska procedura koja ima dubinsko i toplinsko djelovanje je ultrazvuk. U svrhu liječenja terapija ultrazvukom primjenjuje ultrazvučnu energiju. Frekvencija koja je najprikladnija je u rasponu od 800 do 1000kHz. Dakle, spomenutim djelovanjem koje je dubinsko i toplinsko primjenjuje se kod liječenja spazma mišića, pokretljivosti koja je smanjena, boli koja je uzrokovana kroničnom atrofijom mekog tkiva. Termičko djelovanje ultrazvuka je najvažnije, uslijed kojeg dolazi do povišene temperature tkiva, što je rezultat povećanja cirkulacije, povećane rastezljivosti kolagena, povećanog praga tolerancije, bolje živčane provodljivosti. Kod stanja koja su bolna, odnosno bolne cervikalne kralježnice primjenjuje se ultrazvuk jačine 0.8 W/cm^2 u vremenskom trajanju od 5 minuta. Na prosječnoj dubini od približno 5 centimetara primjećuje se zagrijavanje mišića, cirkulacija je poboljšana, te se povećava temperatura tkiva. Također, prilikom primjene terapije ultrazvuka preporučuje se da se izbjegava primjena preko

koštanih dijelova, posebice prelazak preko kralježnice. Kontaktno sredstvo koje se primjenjuje je ultrazvučni gel. Ultrazvuk se preporučuje primjenjivati kod tendinitisa, atrofije mekog tkiva, mišićnog spazma, kronične bolesti krvnih žila periferije, te kod izvanzglobnog reumatizma. Kontraindikacije kod kojih ne preporučuje primjena ultrazvuka je osteoporoza, maligni procesi, srčane bolesti, trudnoća, te endoproteza [27].

Kod primjene ultrazvuka, odnosno kod kontaktne primjene, ultrazvučna glava na koži drži se pod kutom od 90°. U navedenom položaju postiže se najbolji učinak. Istraživanja primjene ultrazvuka, navode kako je najčešća primjena intenziteta od 1 MHz, 1,2 W/cm², te u vremenu trajanja od 5 minuta. Kod apliciranja ultrazvuka, prvo se odredi intenzitet i vrijeme trajanja terapije, zatim se nanese na kožu pacijenta ultrazvučni gel, te se laganim kružnim i uzdužnim pokretima ultrazvučnom glavom tretira područje vratne kralježnice i područje ramena. Terapijski ultrazvuk se primjenjuje, tako da se 2,5 minute tretira jedan dio cervikalne kralježnice, a 2,5 minute drugi dio, a područje ramena se tretira 5 minuta. Također, važno je spomenuti da se ne smije prelaziti ultrazvukom preko kralježnice i preko koštanih izbočina.

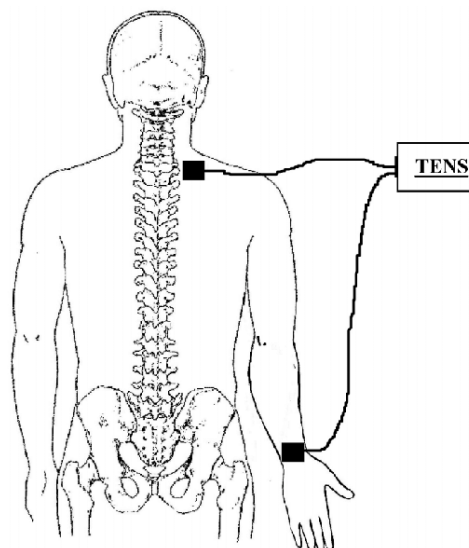
Učinci ultrazvuka na tkiva mogu biti netermički i termički, ovisno o načinu primjene i svojstvima tkiva. Termički učinci odnose se na povećanje krvnog tlaka, zagrijavanje tkiva, povećanje staničnog metabolizma i elasticiteta kolagenih struktura oko zglobova. Netermički učinci ultrazvuka ne mogu biti objašnjeni termičkim mehanizmom, a uključuju mehaničke i kemijske promjene. Također, važno je napomenuti da ultrazvuk smanjuje bolnost, čime se povećava prag boli, a zbog povećanog protoka bolja je lokalna cirkulacija krvi. Tako se brže izlučuju kiseli produkti nastali oštećenjem i radom, a lokalni spazam mišića se smanjuje [41].

Neinvazivna, praktična te jednostavna analgetska metoda odnosi se na transkutanu električnu neuromuskularnu stimulaciju (TENS). Preporučuje se u liječenju kronične i akutne boli. Primjenjuju se površinske elektrode, a one se postavljaju na niz načina, a to su: perkutano, transkutano, na područje talamusa, intraneuralno, spinalno-intraduralno, spinalno-epiduralno. Katoda je crne boje i ona inervira živac, dok je anoda crvene boje i ona inhibira podražaj hiperpolarizacijom. Zbog olakšanog prolaza prema središnjem živčanom sustavu, anoda se mora postaviti distalno od katode. Zbog dobre provodljivosti elektrode moraju biti dobro priljubljene uz kožu [23].

Kod primjene TENS-a, pacijent se najčešće nalazi u ležećem položaju. Mjesta na kojima se postavljaju elektrode očiste se sa 70% alkoholom. Kod apliciranja elektroda, ovisno o tome kakve se elektrode koriste, može se primijeniti sa samoljepljivim elektrodama ili mogu biti elektrode koje nalaze u spužvica koje se namoče u vodi, te se potom apliciraju na kožu. Nadalje,

elektrode se postavljaju tako da se jedna elektroda postavi distalno u dorzalnoj regiji zapešća, a druga se postavlja u proksimalnoj regiji, odnosno na cervikotorakalnu regiju (između C4 i T1) (Slika 5.6.1. Prikaz aplikacije elektroda kod cervikobrahijalnog sindroma). Kod apliciranja elektroda, pacijent mora osjećati mravinjanje i bockanje, a nikako ne smije osjećati žarenje ili pečenje. Prema subjektivnom osjećaju pacijenta određuje se intenzitet struje, a vrijeme trajanja je 15-20 minuta [39].

Pozitivan utjecaj koji TENS ima na pacijenta mogao bi se smanjiti s vremenom. Privikavanje na struju može dovesti do pogoršanja boli. Preporuke su da pacijenti uzimaju pauze u liječenju, povećavaju intenzitet TENS-a tijekom terapije i da se promijeni položaj elektroda tijekom vremena. Vrsta stimulacije koju pruža TENS ima za cilj stimulirati osjetne živce i na taj način aktivira specifične prirodne mehanizme za ublažavanje boli. Ako se uzme u obzir, postoje dva primarna mehanizma za ublažavanje boli koji se mogu aktivirati, a to su: endogeni opioidni sustav i mehanizam vrata boli [42].



Slika 5.6.1. Prikaz aplikacije elektroda kod cervikobrahijalnog sindroma

Izvor: https://www.researchgate.net/figure/Location-of-electrodes_fig4_262006200

Primjena interferentnih struja u terapijske svrhe uključuje primjenu struje jačine od 3900 do 4000 Hz ili 4000 do 4100 Hz. Njihov učinak temelji se na križanju dvaju tokova koji rezultiraju amplitudom koja je niskofrekventne modulacije s jačinom frekvencije 90 do 100Hz, te analgetskim učinkom. Terapijski učinak u dubini tkiva koji se postiže je najveći. Primjena interferentnih struja je u obliku vakuum elektrode, bipolarno koja koristi 2 elektrode, te kvadripolarno koja koristi 4 elektrode. Mogu se primijeniti i pločaste elektrode. Elektrode se spajaju sa četverostrukim kablom pri čemu dva kabla pripadaju jednom strujnom krugu, a druga

dva drugom strujnom krugu. Elektrode se postavljaju tako da se linije silnica dva strujna kruga križaju u području patološkog poremećaja. Najučinkovitija frekvencija je u rasponu od 50 do 100 Hz. Pacijent sa cervikobrahijalnim sindromom kod primjene IFS-a osjeća trnce, lagano peckanje, mravinjanje i vibracije. Mjesto primjene elektroda nakon tretmana ostaje crveno. Vrijeme trajanja terapije je od 10 do 30 min. Pozitivni učinci IFS-a su: bolja cirkulacija, smanjenje otekline, boli, bolje zacjeljivanje mekog i koštanog tkiva, te se smanjuje upala. Za primjenu IFS-a kontraindikacije su trudnoća, pacemaker, malignomi, odnosno oštećenja na koži [28].

Dijadinamske struje su punovalno ili poluvalne sinusoidne struje, nazvane niskofrekventnim impulsnim sinusoidnim strujama. Frekvencija je umjerena od 50 do 100 Hz. Dijadinamske struje podijeljene su na 4 modulacije:

1. Modulacija I – frekvencija struje 100 Hz, punovalno usmjerena. Pobuđuje smanjenu prilagodnu i jače vibracije.
2. Modulacija II – frekvencija struje 50 Hz, poluvalno usmjerena. Pobuđuje smanjenu prilagodbu i jače vibracije.
3. Modulacija III – spoj ili kombinacija prve i druge modulacije, te se one izmjenjuju međusobno.
4. Modulacija IV – struja u koju je uvedena galvanizacija, poluvalno usmjerena. Koristi se najčešće u terapiji.

Učinci koje terapijski možemo zabilježiti kod cervikobrahijalnog sindroma su smanjenje upale i boli, povećanje kontrakcije, brže cijeljenje tkiva i povećanje cirkulacije. Elektrode koje se koriste su negativne i površinske elektrode. Negativna elektroda ima podražajni učinak, a elektroda koja je pozitivna ima terapijski učinak. Postavljanje elektroda na bolne točke je vazotropno, transregionalno, miofacijalno, gangliotropno. Postupnim pojačavanjem struje određuje se intenzitet struje, sve dok pacijent ne osjeća bockanje i vibracije [29].

Konstantna istosmjerna struja koja se koristi u svrhu liječenja naziva se galvanska struja. Osnovna karakteristika galvanske struje je da ne mijenja smjer, a jakost joj je stalna. Galvanska struja od 50V primjenjuje se u svrhu terapije, a njezina jačina je 50Ma. Galvanizacija se može podijeliti na specijalnu, vlažnu i suhu. Galvanizacija koja se primjenjuje na više načina, poprečno i uzdužno naziva se suha. Galvanizacija koja izaziva površinsko prostrujavanje tkiva, naziva se uzdužnom. Kod takvog oblika galvanizacije u različitoj visini valova postavljaju se

elektrode. Opisanu galvanizaciju u literaturi može se uočiti kao silazu i uzlaznu. Kod silazne katoda je postavljena distalno, dok je kod uzlazne katoda postavljena proksimalno. Nadalje, kod podjednakog podudaranja tkiva, između anode i katode izaziva se poprečna galvanizacija i tako postižemo veću učinkovitost. Kod galvanske struje koja se primjenjuje kroz vodu, naziva se još i vlažna galvanizacija, a primjenjuje se kroz staničnu i galvansku kupku. Ukoliko se radi o vrsti struje koja se primjenjuje s pomoću dvije elektrode riječ je točkastoj galvanizaciji. Definirana je jednom elektrodom koja je pomična i ona je aktivna, te se aplicira na bolno mjesto, dok je druga elektroda opsegom veća i neaktivna. Kod cervikobrahijalnog sindroma galvanskom strujom djeluje se na povećavanje provodljivosti i podražljivosti živaca, bol se smanjuje i uzrokuje se vazodilatacija koja izaziva povećani dotok krvi odnosno hiperemiju kože [29].

Kod apliciranja elektroda, vrlo je važno da se elektrode omotaju spužvicom. Spužvica mora prije primjene biti natopljena vodom. Važnost pridodajemo elektrodama koje se ne smiju aplicirati direktno na kožu. Kod apliciranja struje elektrode se pričvrste čičkom, vrećicom pijeska ili elastičnom trakom. Kod provođenja terapije struju je potrebno provoditi polako i postepeno. Prilikom primjene galvanske struje pacijent osjeća mravinjanje i bockanje, a nikako ne smije osjećati bol i pečenje. Terapija vremenski traje od 15 do 20 minuta. Primjena galvanske struje ne preporučuje se kod osoba sklonih krvarenju, malignih bolesti, stranih metala u tijelu, te spastične kljenuti [27].

5.7. Edukacija pacijenta

Fizioterapeut, kao edukator, treba informirati pacijenata, također ponekad i njegovu obitelj o posljedicama, o daljnjem načinu života, te ga treba motivirati i poticati za provođenje vježbi kako bi rezultati terapije bio što kvalitetniji. Edukacija pacijenta obuhvaća 6 koraka, a to su: razumjeti, biti otvoren, moći, htjeti, činiti i ustrajati. Edukacijski program mora biti usmjeren na učenje zaštitnih položaja, pravilne uvjete rada te na korištenje medicinskih pomagala [26]. Komuniciranje i educiranje važno je tijekom liječenja, s ciljem održanja i unaprjeđenja odgovarajuće kvalitete života. Bolesnika najčešće interesiraju uzroci pojave same boli, uz to da otklanja sumnju da je u podlozi „neka teža bolest“, te interesiranje o odgovarajućim podacima, odnosno glavnim strategijama liječenja, a posebni osvrt se obraća na uspješnost i učinkovitost liječenja. Edukacijski pristupi koji se koriste uključuju savjete fizioterapeuta, prvenstveno kroz razgovore te pisane i/ili video edukacijske materijale. Oni su obično usmjereni na nefarmakološko i farmakološko otklanjanje boli, terapijske vježbe koje bolesnik može provoditi

kod kuće, razvijanje postupaka nošenja sa stresom, očuvanje zadovoljavajuće posture, postizanje optimalne prostranosti radnog mjesta te upoznavanje s tehnikama samopomoći [40]. Najčešći uzrok boli u vratu kod većine pacijenata s cervikobrahijalnim sindromom je loša postura tijela. Kako bi se ublažila i izbjegla bol u području vratne kralježnice, potrebne su male promjene u uobičajenim dnevnim aktivnostima.

1. Učinkovita mehanika postiže se dobrim održavanjem „cervikalne udarne zone“. Cervikalna udarna zona seže od očiju do vrhova prstiju, a niz bokove vise ramena. Ukoliko se želi pomaknuti cervikalna udarna zona prema gore, da bi obavljali nešto iznad glave, moramo se popeti na ljestve ili stolac. Nadalje, ako se želi obaviti zadatak koji je bliže zemlji, cervikalnu udarnu zonu savijamo u koljenima, tako da održimo lumbalnu lordozu [21].
2. Prilikom sjedenja prsa neka budu lagano podignuta, ramena lagano svijena prema naprijed, a lopatice primaknute jedna prema drugoj. Navedeni položaj olakšava i omogućuje udoban položaj glavi i vratu. Stoga, dobro držanje zahtijeva da držanje brade paralelno s podom povučenu prema natrag [33].
3. Kod sjedenja, radnu površinu stola podesiti tako da je glava uspravna sa vratom direktno iznad ramena, pogledom usmjerenim ravno, a glavom sagnutom prema naprijed. Bolove u vratu smanjiti će odgovarajući kut i visina radnog stola [34].
4. Nepravilno držanje slušalice telefona između ramena i uha dovodi do pojave ukočenosti u ramenima i vratu, što rezultira štetnim položajem vratne kralježnice [35].
5. Preporučljivo je istezanje prilikom dugotrajnog rada za stolom, osobito podizanje i spuštanje ramena, te rotiranje glave u lijevu i desnu stranu [21].

6. Zaključak

U fizioterapiji često se susrećemo s pojmom cervikobrahijalni sindrom. Cervikobrahijalni sindrom je problem većine populacije, a izaziva radnu nesposobnost, te ugrožava obavljanje svakodnevnih životnih aktivnosti.

U navedenoj literaturi se spominje kao degenerativni poremećaj koji zahvaća neurološke strukture, sa ciljem neinvazivnog načina liječenja. Važnost terapeuta, te profesionalnost i stručnost vidljiva je već u najvažnijoj, odnosno prvoj fazi procjene i rehabilitacije.

Učinkovitom fizioterapijskom procjenom svakom pacijentu omogućuje se što lakši i brži oporavak te vraćanje svakodnevnim životnim aktivnostima. Uspješnost procesa jest dobra procjena koja se provodi od početka do kraja fizioterapijskog procesa.

Važnu ulogu u liječenju cervikobrahijalnog sindroma ima fizioterapija koja obuhvaća terapijske vježbe i elektroterapijske metode, te su one neizostavan dio u procesu oporavka pacijenta. Cilj navedenih metoda je ublažiti simptome, ukloniti bol, poboljšati kvalitetu života, te povećati opseg pokreta pacijenta. Plan i program terapije ovisi isključivo o tome se radi li se o kroničnom ili akutnom stadiju cervikobrahijalnog sindroma.

Literatura

1. A. Lee Osterman, J. Fedorczyk, P. C. Amadio: Rehabilitation of the Hand and Upper Extremity, 2011.
2. W. Platzer: Priručni anatomski atlas, Medicinska naklada, Zagreb, 2011
3. Pristupljeno na: <http://msd-prirucnici.placebo.hr/msd-za-pacijente/bolesti-mozga-i-zivcanogsustava/neuroloski-pregled-i-pretrage/magnetska-rezonancija>, dostupno od 20.03.2024.
4. J. Krmpotić-Nemanić, A. Marušić: Anatomija čovjeka, Medicinska naklada, Zagreb 2001.
5. K. Rotim i suradnici: Anatomija, Zdravstveno veleučilište, Zagreb, 2017.
6. S. Solbakken Syversen: Cervicobrachial Syndrome, Prague, 2013.
7. T. Kaselj: Cervikobrahijalni sindrom, diplomski rad, Zagreb: Medicinski fakultet, 2018
8. I. Jajić, Z. Jajić i suradnici: Fizikalna i rehabilitacijska medicina: osnove i liječenje, Medicinska naklada, Zagreb 2008.
9. I. Jajić i Z. Jajić: Fizijatrijsko – reumatološka propedeutika, Medicinska naklada, Zagreb, 2004.
10. P. Westerhuis, R. Wiesner: Clinical patterns in manual therapy: Georg Thieme Publishing Company: New York, 2011.
11. Narodni zdravstveni list: Dostupno na <http://www.zzjzpgz.hr/nzl/6/kraljeznica.htm> pristupljeno 20.03.2024
12. K. Hansraj: Assessment of stresses in the cervical spine caused by posture and position of the head: New York; 2016. Dostupno na: <https://motamem.org/wp-content/uploads/2016/06/spine-study.pdf> (pristupljeno 20.03.2024)
13. G. Maitland, E. Hengeveld, K. Banks, K. English: Maitland's vertebral manipulation: China: Elsevier, 2005.
14. J. Krämer et al; Bolesti intervertebralnog diska, uzroci, dijagnoza, liječenje i profilaksa: Thieme 3. izdanje, 2009.
15. J.L. Thonnard: Functional assessment in physiotherapy, 2007.
16. DS. Davis, IB. Anderson, MG. Carson, CL. Elkins, LB. Stuckey: Upper limb neural tension and seated slump tests: the false positive rate among healthy young adults without cervical or lumbar symptoms: Journal of manual and manipulative therapy. 2008.

17. HC. Tong, AJ. Haig, K. Yamakawa: The Spurling test and cervical radiculopathy: Spine. 2002.
18. KC. Shah, V. Rajshekhar: Reliability of diagnosis of soft cervical disc prolapse using Spurling's test: British journal of neurosurgery. 2004
19. GA. Malanga, P. Landes, SF. Nadler: Provocative tests in cervical spine examination: historical basis and scientific analyses: Pain Physician. 2003.
20. I. Jajić, Z. Jajić: Reumatologija u praksi, Zagreb, 1999.
21. J. Schofferman, Što činiti s bolom u vratu: Veble commerce, Zagreb, 2004.
22. T. Durrigl, V. Vitulić: Reumatologija: Jugoslavenska medicinska naklada, Zagreb, 1982.
23. J.D. Garcia, S. Arnold, K. Tetley, K. Voight, R.A. Frank: Mobilization and Manipulation of the Cervical Spine in Patients with Cervicogenic Headache: Any Scientific Evidence?: *Frontiers in neurology*, 7, 40., 2016. <https://doi.org/10.3389/fneur.2016.00040>
24. I. Jajić, Z. Jajić: Izvanzglobni reumatizam i srodna stanja: Medicinska knjiga, Zagreb, 2005.
25. Đ. Babić-Naglić i suradnici: Fizikalna i rehabilitacijska medicina: Medicinska naklada, Zagreb, 2013.
26. M. Grubišić, G. Hofmann, A. Jurinić: Kliničke smjernice u fizikalnoj terapiji: Hrvatska komora fizioterapeuta, Zagreb, 2011.
27. M. Miko: Elektroterapija strujama srednje frekvencije - značajno liječenje u praksi: Fizikalna i rehabilitacijska medicina, 1(2), 1984., str. 83-84. Preuzeto s: <https://hrcak.srce.hr/143970> (Datum pristupa: 04.04.2024.)
28. I. Jajić, Z. Jajić i suradnici: Fizikalna i rehabilitacijska medicina: Medicinska naklada, Zagreb, 2008.
29. J. Rainville, E. Laxer, J. Keel, E. Pena, D. Kim, RA Milam, E. Carkner: Exploration of sensory impairments associated with C6 and C7 radiculopathies: The Spine Journal. 1. siječnja 2016.;16(1):49-54. Dostupno na: <https://pubmed.ncbi.nlm.nih.gov/26253986/> (pristupljeno 09.04.2024.)
30. JD. Eubanks: Cervical radiculopathy: nonoperative management of neck pain and radicular symptoms: American Family Physician, 2010.
31. P. Westerhuis: IMTA course handbook- Foundations of the manual therapy: New York: IMTA; Thieme 2009.

32. I. Sikka, C. Chawla, S. Seth, A. Alghadir, M. Khan: Effects of deep cervical flexor training on forward head posture, neck pain, and functional status in adolescents using computer regularly: *BioMed Research International*, 2020.
33. R. Ailneni, K. Reddy Syamala, I.S. Kim, J. Hwang: Influence of the wearable posture correction sensor on head and neck posture: sitting and standing workstations, 2019.
34. F. AlHadidi, I. Bsisu, S. AlRyalat, B. Alzubi, R. Bsisu, M. Hamdan, T. Kanaan, M. Yasin, O. Samarah: Association between mobile phone use and neck pain in university students: *Plos one*, 2019.
35. L. Joseph, M. Standen, A. Paungmali, R. Kuisma, P. Sitalertpisan, U. Pirunsan: Prevalence of musculoskeletal pain among professional drivers: *Journal of occupational health*, 2020.
36. AM. Leak, J. Cooper, S. Dyer, KA. Williams, L. Turner-Stokes, AO. Frank. Upitnik za bol u vratu Northwick Park, osmišljen za mjerenje boli u vratu i invaliditeta. *Reumatologija*. 1994. 1. svibnja;33(5):469-74.
37. V. Filipović, Lj. Vrcić-Kiseljak, L. Jakuš: *Osnove kliničke kineziologije*, Zagreb, 1998.
38. Pristupljeno na: [https://issuu.com/fizioterra/docs/fizikalna medicina](https://issuu.com/fizioterra/docs/fizikalna_medicina), dostupno od 17.06.2024.
39. O. Simões Franco, F. da Silva Paulitsch, A. De Oliveira Teixeira, A. Marcos Vargas da Silva: Effects of different frequencies of transcutaneous electrical nerve stimulation on venous vascular reactivity: *Article in Brazilian Journal of Medical and Biological Research*, May 2014
40. I. Ris, K. Sogaard, B. Gram, K. Agerbo, E. Boyle, B. Juul-Kristensen: Does a combination of physical training, specific exercises and pain education improve health-related quality of life in patients with chronic neck pain? A randomised control trial with a 4-month follow up: *Man Ther.* 2016;26:132–40.
41. GA. Rennie, SL. Michlovitz: *Biophysical principles of heating and superficial heating agents*. U: Michlovitz SL, (ur.) *Thermal agents in rehabilitation*. Philadelphia: Davis 1996.
42. Pristupljeno na: [https://www.physio-pedia.com/Transcutaneous Electrical Nerve Stimulation \(TENS\)?utm_source=physio-pedia&utm_medium=search&utm_campaign=ongoing_internal](https://www.physio-pedia.com/Transcutaneous_Electrical_Nerve_Stimulation_(TENS)?utm_source=physio-pedia&utm_medium=search&utm_campaign=ongoing_internal), dostupno od 25.06.2024.

Popis slika

Slika 2.1. Prikaz strukture kralježnice Izvor: https://www.rekreativa-medical.com/kraljeznica.html	3
Slika 2.2. Prikaz prvog vratnog kralješka Izvor: https://www.thieme-connect.com/products/ejournals/abstract/10.1055/s-00301270407	4
Slika 2.3. Prikaz drugog vratnog kralješka Izvor: https://www.anatomystandard.com/ossa-et-juncturae/columna-vertebralis/axis.html	4
Slika 2.1.1. Prikaz m. sternocleidomastoideus Izvor: https://www.kenhub.com/en/library/anatomy/sternocleidomastoid-muscle	5
Slika 2.2.1 Prikaz m. trapeziusa Izvor: https://www.kenhub.com/en/library/anatomy/trapezius-muscle	6
Slika 2.5.1. Cervikobrahijalni pleksus Izvor: https://www.hopkinsmedicine.org/	7
Slika 3.1.1. Prikaz dermatoma gornjeg ekstremiteta Izvor: https://www.physio-pedia.com/File:Radicular-pain.png	9
Slika 4.2.1. Prikaz Slump testa Izvor: https://learnmuscles.com/blog/2017/08/14/special-orthopedic-assessment-tests-space-occupying-conditions-slump-test/	13
Slika 4.2.2. Prikaz: Spurlingov test Izvor: https://mantracare.org/physiotherapy/cervical/spurling-test/	14
Slika 5.1.1. Diferencijacija pokreta cervikalne i torakalne kralježnice Izvor: Westerhuis P. IMTA course handbook- Foundations of the manual therapy. New York: IMTA; Thieme 2009.	17
Slika 5.3.1. Prikaz dekompresivne terapije Izvor: https://relaxcentar.com/dekompresijska-terapija/	18
Slika 5.6.1.1. Prikaz vježbi istezanja vratne kralježnice Izvor: https://www.bloomsbury-osteopathy.co.uk/_files/ugd/002059_3131fee76b4b4b24a062dc2c980d9367.pdf	20
Slika 5.6.1.2. Prikaz vježbi istezanja gornjih ekstremiteta Izvor: https://www.bloomsbury-osteopathy.co.uk/shoulder-arm-stretching-exercises	21

Slika 5.6.2.1. Prikaz izometričkih (statičkih) vježbi za cervikalnu kralježnicu Izvor: https://www.kbcm.hr/wp-content/uploads/2018/05/VJE%C5%BDBE-ZA-VRATNI-DIO-KRALJE%C5%A0NICE.pdf	21
Slika 5.6.1. Prikaz aplikacije elektroda kod cervikobrahijalnog sindroma Izvor: https://www.researchgate.net/figure/Location-of-electrodes_fig4_262006200	24



Sveučilište Sjever



IZJAVA O AUTORSTVU

I SUGLASNOST ZA JAVNU OBJAVU

Završni/diplomski rad isključivo je autorsko djelo studenta koji je isti izradio te student odgovara za istinitost, izvornost i ispravnost teksta rada. U radu se ne smiju koristiti dijelovi tuđih radova (knjiga, članaka, doktorskih disertacija, magistarskih radova, izvora s interneta, i drugih izvora) bez navođenja izvora i autora navedenih radova. Svi dijelovi tuđih radova moraju biti pravilno navedeni i citirani. Dijelovi tuđih radova koji nisu pravilno citirani, smatraju se plagijatom, odnosno nezakonitim prisvajanjem tuđeg znanstvenog ili stručnoga rada. Sukladno navedenom studenti su dužni potpisati izjavu o autorstvu rada.

Ja, Mihael Zagorščak pod punom moralnom, materijalnom i kaznenom odgovornošću, izjavljujem da sam isključivi autor/ica završnog/diplomskog rada pod naslovom „Fizioterapijski pristup kod osoba s cervikobrahijalnim sindromom“ te da u navedenom radu nisu na nedozvoljeni način (bez pravilnog citiranja) korišteni dijelovi tuđih radova.

Student/ica:

Mihael Zagorščak

(vlastoručni potpis)

Sukladno Zakonu o znanstvenoj djelatnosti i visokom obrazovanju završne/diplomske radove sveučilišta su dužna trajno objaviti na javnoj internetskoj bazi sveučilišne knjižnice u sastavu sveučilišta te kopirati u javnu internetsku bazu završnih/diplomskih radova Nacionalne i sveučilišne knjižnice. Završni radovi istovrsnih umjetničkih studija koji se realiziraju kroz umjetnička ostvarenja objavljuju se na odgovarajući način.

Ja, Mihael Zagorščak neopozivo izjavljujem da sam suglasan/na s javnom objavom završnog/diplomskog rada pod naslovom „Fizioterapijski pristup kod osoba s cervikobrahijalnim sindromom“ čiji sam autor/ica.

Student/ica:

Mihael Zagorščak

(vlastoručni potpis)