

Konzervativno liječenje poremećaja i ozljeda Ahilove tetive

Gajski, Mateja

Undergraduate thesis / Završni rad

2024

Degree Grantor / Ustanova koja je dodijelila akademski / stručni stupanj: **University North / Sveučilište Sjever**

Permanent link / Trajna poveznica: <https://um.nsk.hr/um:nbn:hr:122:277789>

Rights / Prava: [In copyright](#) / [Zaštićeno autorskim pravom.](#)

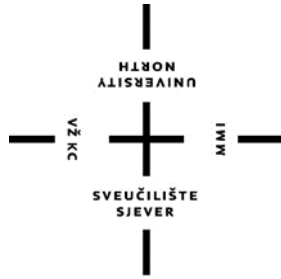Download date / Datum preuzimanja: **2024-10-03**



Repository / Repozitorij:

[University North Digital Repository](#)





**Sveučilište
Sjever**

Završni rad br. 335/FIZ/2024

**Konzervativno liječenje poremećaja i ozljeda Ahilove
tetine**

Mateja Gajski, 0336055678

Varaždin, lipanj 2024. godine



**Sveučilište
Sjever**

Odjel za Fizioterapiju

Završni rad br. 335/FIZ/2024

**Konzervativno liječenje poremećaja i ozljeda Ahilove
tetine**

Student

Mateja Gajski, 0336055678

Mentor

Doc. dr. sc. Željko Jeleč, dr. med.

Varaždin, lipanj 2024. godine

Prijava završnog rada

Definiranje teme završnog rada i povjerenstva

ODJEL Odjel za fizioterapiju

STUDIJ preddiplomski stručni studij Fizioterapija

PRISTUPNIK Mateja Gajski

MATIČNI BROJ 0336055678

DATUM 03.07.2024.

KOLEGIJ Klinička medicina I

NASLOV RADA Konzervativno liječenje poremećaja i ozljeda Ahilove tetive

NASLOV RADA NA ENGL. JEZIKU Conservative treatment of Achilles tendon disorders and injuries

MENTOR dr.sc. Željko Jeleč

ZVANJE docent

ČLANOVI POVJERENSTVA

- dr.sc. Mateja Znika, v.pred., predsjednik
- doc.dr.sc. Željko Jeleč, mentor
- Jasminka Potočnjak, v.pred., član
- Vesna Hodić, pred., zamjenski član
-

Zadatak završnog rada

BROJ 335/FIZ/2024

OPIS

Ahilova tetiva je najčvršća u ljudskom tijelu, ali često ozljeđivana, osobito kod muškaraca srednje dobi i sportaša. Ozljede nastaju kad istežanje tetive prelazi 8 %. Slaba vaskularizacija tetive jedna je od prepreka adekvatnom cijeljenju nakon ozljede. Haglundova bolest je bolno stanje pete uzrokovano upalom burzi i Ahilove tetive, dijagnosticira se klinički i radiografski. Može se liječiti korekcijom obuće, ekstrakorporalnom terapijom udarnim valom (ESWT) te iontoforezom. Tendinitis je upala Ahilove tetive, može biti akutni ili kronični, a uzrokovan je unutarnjim čimbenicima ili greškama u treningu. Liječenje akutnog oblika uključuje korekciju obuće, krioterapiju, terapijski ultrazvuk i laser, a kod kroničnog se oblika koristi iontoforeza, ESWT, vježbe istežanja i tehnika mobilizacije mekih tkiva. Kod sumnje na rupturu tetive najučestalija dijagnostička metoda je Thompsonov test. Kod konzervativnog je liječenja potrebno slijediti rehabilitacijski protokol. Entezopatije se javljaju na hvatištu tetive s petnom kosti, a liječe se ekscentričnim vježbama, injekcijama, ESWT te mobilizacijskim i manipulativnim tehnikama.

ZADATAK URUČEN

03.07.2024.



POTPIS MENTORA

Željko Jeleč

Sažetak

Ahilova tetiva (AT) najčvršća je tetiva u ljudskome tijelu, ali i često ozljeđivana. Zajednička je tetiva m. soleusa i m. gastrocnemiusa koji čine m. triceps surae. Njezine ozljede vežemo najviše uz populaciju srednje dobi, prvenstveno mušku, te ujedno uz sportaše i rekreativce. Kada fiziološko istežanje tetivnih vlakana prijeđe 8 % istežanja, dolazi do oštećenja. Razne aktivnosti i deformiteti mogu dovesti tetivu do nemogućnosti vraćanja u prvobitno stanje što na kraju dovodi do degeneracije i oštećenih tetivnih vlakana. Kvalitativne i kvantitativne analize pokazale su da je Ahilova tetiva loše vaskularizirana kroz svoju duljinu zbog malog broja krvnih žila u poprečnom presjeku. Zbog toga se smatra da i loša vaskulariziranost može biti prepreka u adekvatnom popravljivanju tkiva nakon traume i dovesti do daljnjeg slabljenja tetive. Haglundova bolest odnosno sindrom može se opisati kao bolno stanje pete uzrokovano mehanički izazvanom upalom retrokalkanealne burze, suprakalkanealne burze te Ahilove tetive. Dijagnoza se postavlja klinički, mjerenjem kretnji u gležanjnskom zglobu, palpacijom te uz pomoć radiografije. Neoperativno liječenje obuhvaća korekciju obuće, uloške za pete, oralne protuupalne lijekove, lokalnu injekciju za olakšavanje bolova te ekstrakorporalnu terapiju udarnim valom (ESWT) i iontoforezu. Tendinitis je upalna reakcija AT, a može biti kronični i akutni. Može nastati zbog djelovanja unutarnjih čimbenika kao što su deformiteti stopala i vanjskih od kojih su najčešće greške u treningu. Lokaliziran je 2 do 6 cm iznad hvatišta AT uz prisutnost edema i boli. Za tendinitis vežemo „zvuk škripanja snijega“. U konzervativno liječenje akutnog tendinitisa spada korekcija obuće, nošenje jastučića, primjena krioterapije te primjena terapijskog UZV i lasera, dok u liječenju kroničnog oblika pomažu vježbe istežanja, iontoforeza, ESWT i mobilizacije mekih tkiva. U slučaju sumnje na rupturu AT, fizioterapijskom procjenom uz pomoć Thompsonovog testa i testa pasivne dorzifleksije gležnja u proniranom položaju lako možemo potvrditi rupturu. Ako je potrebno, može se napraviti UZV i MRI. Ozlijeđena se tetiva kod neoperativnog liječenja mora imobilizirati u čizmi, udlazi ili gipsu te je važno da osoba slijedi rehabilitacijski protokol po tjednima. Entezopatije se nalaze na hvatištu Ahilove tetive na petnu kost, gdje postoji mogućnost formiranja koštanih ostruga i kalcifikacija unutar same tetive na mjestu hvatišta. Liječenje obuhvaća prvenstveno vježbe ekscentričnog tipa, injekcije po potrebi te se preporuča povišenje za pete. Dobre je rezultate pokazala ESWT te manipulacijske i mobilizacijske tehnike.

Ključne riječi:

Ahilova, tetiva, poremećaji, ruptura, konzervativno liječenje

Summary

The Achilles tendon (AT) is the strongest tendon in the human body, but it is also frequently injured. It is the common tendon of the m. soleus and m. gastrocnemius muscles, which together form the m. triceps surae. Injuries to the AT are most commonly associated with middle-aged individuals, primarily males, as well as athletes and recreational exercisers. When the physiological stretching of the tendon fibers exceeds 8%, damage occurs. Various activities and deformities can lead the tendon to the point where it cannot return to its original state, ultimately resulting in degeneration and damaged tendon fibers. Qualitative and quantitative analyses have shown that the Achilles tendon is poorly vascularized along its length due to a small number of blood vessels in the cross-section. Therefore, it is believed that poor vascularization may also be a hindrance to adequate tissue repair after trauma and may lead to further weakening of the tendon. Haglund's disease or syndrome can be described as a painful heel condition caused by mechanically induced inflammation of the retrocalcaneal bursa, supracalcaneal bursa, and the Achilles tendon. The diagnosis is made clinically by measuring the movements in the ankle joint, palpation, and with the help of radiography. Nonoperative treatment includes shoe correction, heel lifts, oral anti-inflammatory medications, local injection for pain relief, extracorporeal shock wave therapy (ESWT), and iontophoresis. Tendinitis is an inflammatory reaction of the AT, which can be chronic or acute. It can be caused by internal factors such as foot deformities and external factors, the most common of which are training errors. It is localized 2 to 6 cm above the AT insertion, with the presence of swelling and pain. Tendinitis is often associated with a "snow crunching" sound. Conservative treatment of acute tendinitis includes shoe correction, wearing pads, applying cryotherapy, and using therapeutic ultrasound and lasers, while stretching exercises, iontophoresis, ESWT, and soft tissue mobilizations help in treating the chronic form. In the case of suspected AT rupture, physiotherapy assessment with the help of the Thompson test and the passive dorsiflexion test of the ankle in a prone position can easily confirm the rupture. If necessary, ultrasound and MRI can be performed. In nonoperative treatment, the injured tendon must be immobilized in a boot, splint, or cast, and it is important for the individual to follow a weekly rehabilitation protocol. Enthesopathies are located at the insertion of the Achilles tendon on the heel bone, where there is a possibility of bone spur formation and calcifications within the tendon at the insertion site. Treatment primarily includes eccentric exercises, injections if necessary, and heel lifts are recommended. ESWT and manipulative and mobilization techniques have shown good results.

Keywords:

Achilles, tendon, disorders, rupture, conservative treatment

Popis korištenih kratica

m. - musculus

AT - Ahilova tetiva

art. - articulatio

lat. - lateralni

med. - medijalni

n. - nervus

tzv. - takozvane

UZV - ultrazvuk

IAT - insercijska Ahilova tendinopatija

ESWT - Extracorporeal shockwave therapy

- ekstrakorporalna terapija udarnim valom

VAS - vizualno - analogna skala

DEX - deksametazon natrijev fosfat

HVLA - High velocity low amplitude

Sadržaj

| | |
|---|----|
| 1. Uvod | 1 |
| 2. Anatomija | 3 |
| 2.1. Anatomija potkoljenice i gležnja..... | 3 |
| 2.2. Vaskularizacija Ahilove tetive | 4 |
| 2.3. Histološka građa tetive | 5 |
| 2.4. Biomehanika hoda i uloga Ahilove tetive | 5 |
| 2.5. Mjerenje opsega pokreta u gležnju..... | 7 |
| 3. Haglundov sindrom | 9 |
| 3.1. Dijagnostika Haglundovog sindroma..... | 9 |
| 3.2. Konzervativno liječenje Haglundovog sindroma..... | 9 |
| 4. Akutni i kronični tendinitis Ahilove tetive | 12 |
| 4.1. Dijagnostika tendinitisa Ahilove tetive | 13 |
| 4.2. Konzervativno liječenje tendinitisa Ahilove tetive | 14 |
| 5. Ruptura Ahilove tetive | 17 |
| 5.1. Dijagnostika ruptуре Ahilove tetive | 18 |
| 5.2. Neoperativno liječenje ruptуре Ahilove tetive | 20 |
| 6. Entezopatija Ahilove tetive | 24 |
| 6.2. Dijagnostika entezopatije Ahilove tetive..... | 24 |
| 6.3. Konzervativno liječenje entezopatije Ahilove tetive..... | 24 |
| 7. Zaključak | 31 |
| 8. Literatura | 32 |

1. Uvod

Ahilova tetiva (AT) predstavlja najjaču i najdeblju tetivu ljudskog tijela. Osim toga, tetiva je za koju najčešće vežemo puknuće odnosno rupturu. Proteže se od sredine potkoljenice, te je zajednička tetiva *musculus gastrocnemius* i *m. soleus*. Poznati naziv tetiva je dobila prema starogrčkom junaku Trojanskog rata, Ahileju. Njegova majka, nimfa Tetida, pokušala ga je učiniti besmrtnim kada ga je umočila u rijeku Styx. Unatoč tome, ostao je ranjiv upravo tamo gdje ga je držala, a to je peta. Trojanski princ Paris ubio je Ahileja otrovnom strijelom koju je ispalio u njegov jedini ranjivi dio, njegovu petu. Time se najslabija točka osobe naziva „Ahilova peta“, što je zanimljivo s obzirom na već spomenutu činjenicu o velikoj jačini Ahilove tetive. Osim poznatog naziva, još od davnina bila je poznata i ozljeda same tetive. Pravi je primjer najraniji opis Ahilove tetive Hipokrata koji je uz oštećenje ili posjekotinu tetive povezo akutnu groznicu, gušenje, poremećenje uma te završno, moguće uzrokovanje smrti. Arapski su liječnici pokušavali operativne zahvate Ahilove tetive koristeći se, vjerojatno, prijevodima starogrčkih tekstova [1].

U jedne od najčešćih ozljeda tetiva odrasle populacije spada ruptura Ahilove tetive. Prethodna istraživanja pokazala su da je najveća incidencija kod osoba od 30 do 40 godina starosti. Kod ozljeđivanja prednjači muški spol te su ozljede često povezane sa sportom, posebice rekreativnim koji uključuju iznenadne pokrete skakanja i ubrzavanja. Sportovi i igre s loptom povezuju se s preko 60 % ruptura, ali postoje znatne nacionalne razlike u distribuciji vrste sportova povezane s rupturama Ahilove tetive [2].

Patologije AT mogu biti posljedica akutne ozljede, koja se najčešće javlja u sportu, dok s druge strane mogu imati kroničnu pozadinu te se nazivaju tendinopatije. Tendinopatija Ahilove tetive spada u najčešće patologije tetiva, a uzrokovana je prenaprežanjem ili preopterećenjem. Konačno, dolazi do ponavljajućih mikrotrauma. Za ovaj poremećaj karakteristična je pojava otoka, boli i smanjene funkcije što zapravo predstavlja neuspjeli odgovor cijeljenja tetive [3]. Osim tendinopatija, za Ahilovu tetivu vežemo i Haglundov sindrom, akutne i kronične tendinitise te upale hvatišta tetive, odnosno entezopatije. Cilj ovog rada je objasniti moguće poremećaje Ahilove tetive kao i njezine ozljede gdje je naglasak na samom konzervativnom liječenju tih sindroma ili ozljeda. U nastavku će se prikazati anatomija područja koje okružuje Ahilovu tetivu, spomenuti na koji je način ona vaskularno opskrbljena te kako je inervirana. Zatim će biti opisana histološka građa tetive kao i neizostavna biomehanika hoda i uloga same AT u istome. Važnost u fizioterapijskoj procjeni imaju opsezi normalnih kretnji u gležnju koje će također biti objašnjene. Osim toga bit će detaljnije objašnjeni poremećaji i ozljede same

tetive, koja ih klinička slika karakterizira te na koji se način dijagnosticiraju. U ovom radu bit će prikazano konzervativno liječenje i fizioterapijski modaliteti koji se mogu koristiti u liječenju s ciljem rehabilitacije same ozljede i poremećaja navedene problematike. Cilj je prikazati moguće načine neoperativnog liječenja i njihovu efikasnost, ali i edukaciju oboljelih.

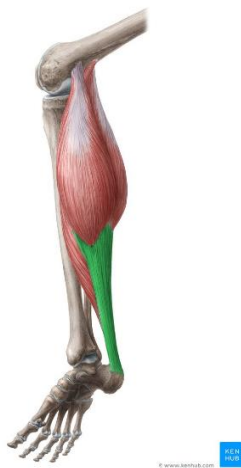2. Anatomija

2.1. Anatomija potkoljenice i gležnja

Potkoljenica se sastoji od cjevastih kostiju goljenične kosti, tibie, koja se nalazi anteriorno i medijalno te fibule, lisne kosti, koja se nalazi više lateralno. U koljenskom zglobu sudjeluje tibia, dok fibula nije dio zgloba i njezina se glava može palpirati distalno i lateralno u odnosu na sam zglob. Kada govorimo o kostima stopala, najizbočeniji dijelovi područja gležnja su malleolus lateralis et medialis. Medijalni maleol uvijek je više smješten gledajući i uspoređujući s lateralnim maleolom. Veoma blizu, posteriorno i kaudalno s obzirom na medijalni maleol silazi snop samih tetiva, živaca i krvnih žila koje prelaze na područje tabana sa stražnjeg dijela potkoljenice. Lat. i med. maleol zajedno se uzglobljuju u articulatio talocruralis sa kosti talus. A. talocruralis u ljudskom tijelu zaslužan je za pokrete fleksije i ekstenzije stopala, a nazivamo ga još i gornji gležanjski zglob. Gledajući stopalo, ono se sastoji od kostiju tarsusa, metatarsusa i falangi koje čine nožne prste. Ispod kosti talusa nalazi se calcaneus, kost pete. Na stražnji se dio petne kosti hvata sama Ahilova tetiva čiji je latinski naziv tendo calcaneus. Medijalno se nalazi os naviculare ispred kosti talusa. Spomenute tri kosti zajednički čine art. talocalcaneonavicularis u kojemu se zbivaju pokreti inverzije i everzije stopala [4].

Promatrajući mišiće potkoljenice, možemo zamisliti poprečnu os zgloba gležnja. Sva muskulatura koja prolazi s njezine prednje strane ima funkciju ekstenzije, a ona koja prolazi sa stražnje strane, suprotnu funkciju, fleksije. Gledajući a. talocalcaneonavicularis i njegovu kosu os, muskulatura koja prolazi medijalno ima funkciju supinacije, odnosno podizanja medijalnog ruba stopala. Suprotno, funkciju pronacije i podizanja lateralnog ruba imaju svi mišići koji prolaze lateralno gledano na os. Mišići koji se nalaze s prednje strane potkoljenice ekstenzori su te ekstendiraju talokalkaneonavikularni zglob i zglob gležnja kao i ostale zglobove stopala. Glavni ekstenzor gležnja je m. tibialis anterior. Mišići s lateralne strane potkoljenice, mm. fibularis longus et brevis, rade pronaciju i plantarnu fleksiju u gležnju zbog toga što im tetive prolaze iza fleksijsko – ekstenzijske osi. Sa stražnje strane te osi nalaze se plantarni fleksori. U površinski dio stražnje muskulature spada m. triceps surae. Taj mišić najjači je plantarni fleksor, a osim te funkcije, glavni je u supinaciji stopala. Dijeli se na m. gastrocnemius koji ima dvije glave i m. soleus koji je smješteni ispod njega. U površinski dio također spada m. plantaris čija je funkcionalna uloga uglavnom nevažna. Sva spomenuta površinska dorzalna muskulatura ima hvatište na os calcanei i to upravo preko Ahilove tetive (Slika 2.1.1.). Dubokoj muskulaturi dorzalne

strane potkoljenice pripada m. tibialis posterior koji je plantarni fleksor i supinator. Fleksiju interfalangealnih zglobova vrše m. flexor digitorum longus i m. flexor hallucis longus, dok m. popliteus ima stabilizacijsku ulogu koljenskog zgloba. Važno je spomenuti kako je m. triceps surae najjači u funkciji plantarne fleksije i supinacije te je jači i od m. tibialis posterior. Kod nekih slučajeva kao što su hernijacije diska koje rezultiraju oštećenjem S1 dijela u kralježničnoj moždini ili sama ozljeda n. tibialisa dolazi do nemogućnosti stajanja na prstima [4].



Slika 2.1.1. M. triceps surae i njegovo hvatište na calcaneus putem Ahilove tetive

<https://www.kenhub.com/en/library/anatomy/gastrocnemius-muscle>, dostupno 17.03.2024.

2.2. Vaskularizacija Ahilove tetive

Prokrvljenost samih tetiva promjenjiva je te se obično dijeli na tri regije: mišićno – tetivni spoj, duljina same tetive i spoj tetiva – kost. Krvne žile izlaze iz žila koje opskrbljuju perimizij i periost, odnosno pokosnicu. Ahilova je tetiva opskrbljena na mjestu svog mišićno – tetivnog spoja, kroz cijelu dužinu tetive i na svojem završetku gdje se spaja s kosti. Opskrba žilama većinom se obavlja preko uzdužnih arterija koje prolaze duž tetive. Mjesto najslabije vaskularizacije nalazi se od 2 do oko 6 cm iznad hvatišta tetive na petnu kost. Mišićno – tetivni spoj dobiva opskrbu iz površinskih žila u okolnim tkivima. Male se arterije granaju i opskrbljuju mišiće i tetivu. Glavni dotok krvi u srednji dio tetive je kroz paratenon. Male krvne žile u paratenonu kreću se poprečno i granaju par puta prije nego produže paralelno kroz os tetive. Krvne žile ulaze u tetivu kroz endotenon. Putevi kapilara petljaju se sa arteriolama i venulama. Opskrba krvlju AT uglavnom dolazi iz paratenona sa anteriorne strane tetive gdje žile ulaze u tetivu. Grana posteriorne tibijalne arterije opskrbljuje proksimalni dio tetive, dok je distalni dio vaskulariziran mrežom arterija kalkaneusa te opskrbljen fibularnom i

posteriornom tibijalnom arterijom. Kod same se tetive avaskularno područje može primijetiti blizu hvatišta tetive na kalkaneus. Krvne žile koje opskrbljuju mišićno – tetivni spoj opskrbljuju donju trećinu tetive. Nema međusobnih komunikacija između krvnih žila zbog fibrozno – hrskavičnog sloja između tetive i kosti, ali postoji neka neizravna anastomoza između krvnih žila. U patogenezu rupture može se uključiti i tetivna opskrba krvlju. Kvalitativne i kvantitativne analize pokazale su da je Ahilova tetiva loše vaskularizirana kroz svoju duljinu što je određeno malim brojem krvnih žila u poprečnom presjeku. Važno je napomenuti kako se opskrba tetiva krvlju smanjuje s godinama i starosti. Gledajući ove analize, pretpostavlja se da loša vaskulariziranost može biti prepreka u adekvatnom popravljanju tkiva nakon traume i dovesti do daljnjeg slabljenja tetive. [5]

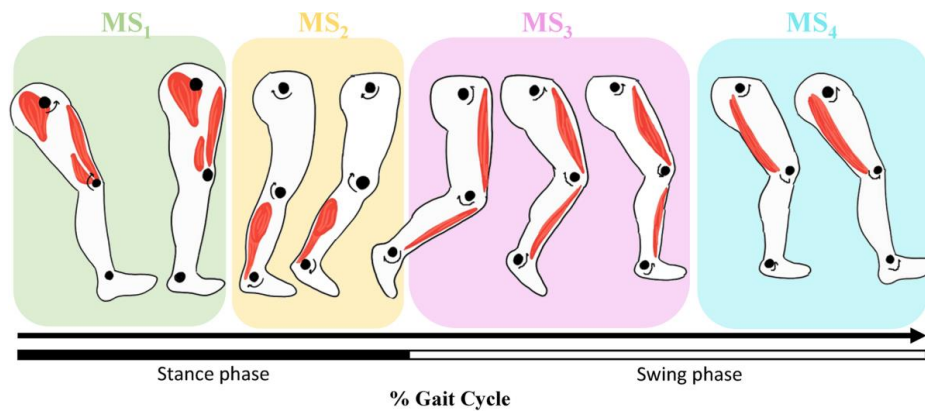
2.3. Histološka građa tetive

Sama građa Ahilove tetive slična je kao i drugih tetiva. Ona je građena od usporednih snopova vlakana kolagena tipa 1. Vlakna kolagena prosječnog su promjera 60 mikrometara. Ta su vlakna posložena u fibrile koje su veličine od 30 do 130 nanometara i stvaraju valoviti izgled. Mikrofibrile su grupirane u fibrile, a fibrile u vlakna. Nadalje, grupe vlakana grupirane su u snopiće koji nakon toga prelaze u snopove. Pojedinačne se fibrile ne pružaju cijelom dužinom tetive, nego su povezane u nizu, što zahtijeva prijenos naprežanja između povezanih fibrilnih jedinica. Unutar srednje tvari tetive nalaze se fibroblasti koji su raspoređeni u uzdužne dijelove. Svaki kolagenski snop okružuje endotenon, omotač vezivnog tkiva bogat elastinom koji održava cjelovitost snopa i omogućuje neovisno klizanje snopa u odnosu na druge snopove. Endotenon sadrži živce, krvne žile i limfne puteve. Na kraju, fini omotač vezivnog tkiva, epitenon, okružuje cijelu tetivu zajedno sa mezotenonom i paratenonom koji se nalaze iznad njega [6].

2.4. Biomehanika hoda i uloga Ahilove tetive

M. gastrocnemius i m. soleus zajedno sudjeluju kao glavni plantarni fleksori stopala u talokruralnom zglobu prilikom hoda. Oba mišića su aktivni tijekom zadnjih 80 % faze oslonca te su bitni u održavanju ravnoteže i propulzije. Mišići stražnjeg dijela potkoljenice, posebno m. soleus, imaju ulogu stabilizacije i ključnu ulogu u ravnoteži, opirući se otporu reaktivne sile tla na oslonjenu nogu dok se druga noga u fazi njihanja pomiče prema naprijed, stvarajući dorzifleksorni moment u skočnom gležanjskom zglobu. Sile stabilizacije pretvaraju se u silu odgurivanja u fazi oslonca na stopalo, s početkom od točke hoda u ciklusu odmah nakon što je postignuta maksimalna dorzifleksija gležnja s tibijom koja se kreće prema naprijed stvarajući

plantarnu fleksiju. Stražnji mišići potkoljenice neaktivni su odmah nakon podizanja palca s podloge i kroz cijelu fazu njihanja (Slika 2.4.1.). Stanja koja doprinose slabosti spomenutih mišića rezultiraju značajnim promjenama normalnog hoda i lošijoj ravnoteži [6].



Slika 2.4.1. Prikaz aktivnosti Ahilove tetive tijekom faze oslonca

<https://jfootankleres.biomedcentral.com/articles/10.1186/s13047-022-00570-3>, dostupno 27.06.2024.

Veličina i jedinstvena struktura AT omogućuju joj da funkcionira pod velikim opterećenjem. Njezina svojstva otpornosti na naprezanje slična su svim tetivama. Fiziološko istežanje kolagenih vlakana javlja se od 2 do 4 %, mikroskopskih vlakana od 6 do 8 %, a oštećenje makroskopskih vlakana događa se iznad 8 % istežanja. Ispod tih točaka naprezanja, tetivna vlakna imaju elastičnu sposobnost vraćanja i oslobađanja energije koja je bitna u funkciji. Razne aktivnosti i deformacije mogu opteretiti tetivu iznad njezine sposobnosti vraćanja u prvobitno stanje i rezultirati unutarnjim oštećenjem tetivnih vlakana i degeneracijom. Primjena subrupturne sile kroz tetivu je potrebna za biokemijsko signaliziranje fibroblasta da proizvode kolagen, što je ključno za normalno zdravlje tetiva i zacjeljivanje ozljeda. Ovaj mehanički stres je bitan za prevenciju i oporavak od ozljeda te dokazano povećava snagu oporavljene tetive. Ovim se načinom naglašava važnost kontinuirane aktivnosti tijekom oporavka, pri čemu su kretanje tetive i kontrolirani stres neophodni za poticanje pravilnog zacjeljivanja [6].

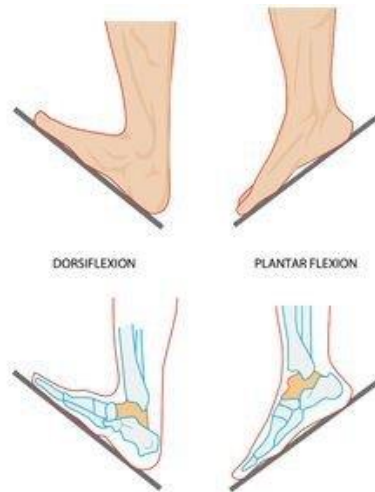Tetive su tvorbe veziva bjeličaste boje koje tvore „pasivni dio mišića“ zato što povezuju završetke samih mišićnih vlakana s kosti, dok im je funkcionalna zadaća prijenos kontrakcije mišića na mišićno hvatište. Za tetivu bi se moglo reći kako je nastavak perimizija jer se njegova kolagenska vlakna vrlo često nastavljaju u istom smjeru mišićnih vlakana. Kod prijelaza trbuha mišića u tetivu vidljiva je neravna granica koja se kod AT lako palpira. Zbog elastičnih vlakana koje tetiva sadrži kod naglih je pokreta omogućena elastičnost same tetive zato što istežanjem

na početku kontrakcije mišića dolazi do smanjenja silovitosti izvedenog pokreta i manji je rizik da se dogodi tetivni razdor [7].

2.5. Mjerenje opsega pokreta u gležnju

Kod promatranja gornjeg gležanjskog zgloba, talokruralnog zgloba, prije samog mjerenja, važno je odrediti neutralan, odnosno nulti položaj tog zgloba. Taj položaj jednak je položaju gležnja kod uspravnog stajanja kada je u odnosu na uzdužnu os stopala potkoljenica pod pravim kutom. Točke koje će služiti za orijentaciju, tzv. referentne točke, bit će med. i lat. maleol, prednji rub os talus, os calcaneus, peta metatarzalna kost, glava os talus te os naviculare. Prilikom mjerenja pokreta gornjeg gležanjskog zgloba, koljeno treba biti u položaju blage fleksije kako bi se smanjila napetost same Ahilove tetive. Kada bismo mjerili fleksiju i ekstenziju u gležnju sa stopalom koje slobodno visi, dobili bismo vrijednosti koje su veće, a povezane s malim kretanjama kod poprečnog tarzalnog zgloba i tarzometatarzalnog zgloba. Iz tog razloga prave su mjere točno određene samo kod stopala fiksiranog na podlozi koja je ravna. Mjereći plantarnu fleksiju, stopalo je čvrsto na podu dok je potkoljenica nagnuta unatrag. Mjerimo kut između osi potkoljenice i podloge. Suprotno tome ako mjerimo dorzalnu fleksiju potkoljenica je nagnuta naprijed, a mjerenje se odrađuje istim načinom. Završne mjere plantarne i dorzalne fleksije (Slika 2.5.1.) iznose $40^{\circ} - 50^{\circ} / 0^{\circ} / 20^{\circ} - 30^{\circ}$ [7].

U donjem gležanjskom zglobovi koji čine dva zasebna zgloba, art. talocalcaneonavicularis i art. subtalaris, mjerimo pokrete everzije i inverzije. Kod mjerenja opsega navedenih pokreta, ispitivač mora učvrstiti jednim dlanom distalni dio potkoljenice te drugom rukom rotirati cijelo stopalo oko kose osi zglobova. Prilikom mjerenja lijevog i desnog stopala, česte su veće razlike. Međutim, gledajući kliničke potrebe dovoljno je da se prepozna smanjenje opsega pokreta za polovinu, trećinu ili četvrtinu od standardnih mjera. Završne mjere everzije i inverzije u stopalu iznose $30^{\circ} / 0^{\circ} / 60^{\circ}$. Za preciznije mjere opsega inverzije i everzije potrebno je koristiti posebne instrumente. Osim navedenog, postoji također postupak u kojem se mjeri udaljenost od tuberositas pete metatarzalne kosti do vrha lat. maleola u nultom položaju kod maksimalne inverzije i everzije [7].



Slika 2.5.1. Prikaz krajnjih pokreta u gornjem gležanjnskom zglobu

<https://www.quora.com/What-is-plantar-flexion-and-dorsal-flexion-How-do-they-differ>,

dostupno 19.03.2024.

3. Haglundov sindrom

Haglundova bolest odnosno sindrom može se opisati kao bolno stanje pete uzrokovano mehanički izazvanom upalom retrokalkanealne burze, suprakalkanealne burze te Ahilove tetive. Budući da ga je Albert Haglund opisao 1928. godine, ovaj sindrom također nosi nazive Albertova bolest, „kvrjava peta“ i calcaneus altus. Međutim, Haglundova bolest odnosi se na osteohondrozu navikularnog dodatka, odnosno viška kosti. Haglundova je deformacija kronična i ponekad bolna distorzija posterosuperiornog i lateralnog dijela kalkaneusa. Naziv Haglundov sindrom prihvatljiviji je jer simptomi mogu biti prisutni čak i bez deformiteta te mogu uključivati retrokalkanealnu burzu kao i retro - Ahilovu burzu [8]. Klinička je dijagnoza Haglundovog sindroma često zbunjujuća zato što slični drugim uzrocima boli u stražnjem dijelu kao što je izolirani retrokalkanealni burzitis, Reiterov sindrom ili reumatoidni artritis [9].

3.1. Dijagnostika Haglundovog sindroma

Sve je veća učestalost korištenja sonografije kao dijagnostičkog alata za procjenu patologija stopala i samog gležnja. Isto je tako važno prepoznavanje sonografskog izgleda Haglundovog sindroma. Dijagnoza se često postavlja klinički i potvrđuje slikom što se postiže uočavanjem istaknutosti kalkanealne burzalne projekcije, kao i povećane gustoće u dubokim i površinskim pre - Ahilovim burzama na stojećoj lateralnoj radiografiji. U promatranom članku opisan je slučaj Haglundovog sindroma dijagnosticiranog klinički, potvrđenog radiografski te detaljnije procijenjenog sonografijom, dok je liječenje bilo sonografski vođenom injekcijom retrokalkanealne burze. Navedeni slučaj vezan je uz pacijenta koji se javlja zbog bolova palpatorno na najdistalnijem dijelu AT desnog gležnja [8, 9]. Fizioterapijskom procjenom pokretljivosti izmjerene su smanjene kretnje gležanjskog zgloba kod dorzalne fleksije, plantarne fleksije te everzije i inverzije. Kod konvencionalne lateralne stojeće radiografije desnog gležnja uočena je gustoća ovalnog oblika između kalkaneusa i hvatišta AT. Ovo je područje najnižeg dijela pre - Ahilovih masnih jastučića, a gustoća u tom dijelu ukazuje na retrokalkanealni burzitis. Također, prisutan je blagi konveksitet mekih tkiva površinski u odnosu na hvatište same AT što povezujemo s površinskim burzitisom Ahilove tetive. Na upalu se može posumnjati zbog zadebljane i nejasno definirane AT. Istaknuti konveksitet zajedno s ostalim navedenim promjenama odgovara radiografskoj dijagnozi Haglundovog sindroma [9].

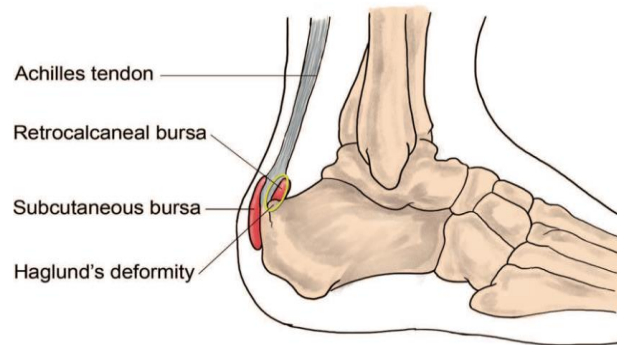
3.2. Konzervativno liječenje Haglundovog sindroma

Sonografska evaluacija pokazala je vretenasto povećanje i nehomogenost distalnog dijela Ahilove tetive gdje je izrazita nehomogenost bila prisutna kod njezinog hvatišta. Injekcija u

retrokalkanealnu burzu pod kontrolom ultrazvuka provedena je s pacijentom u ležećem proniranom položaju s maksimalnom dorzifleksijom stopala. Korištena je topikalna otopina povidon – joda, a za samo vođenje injekcije korišten je 13 - Mhz linearni pretvarač. Zbog same površinske smještenosti retrokalkanealne burze korištena je tanka i kratka igla. Ubrizgano je 0,5 mL 1 % lidokaina, 0,5 mL 0,5 % bupivakaina i 1,0 mL triamcinolona. Nekoliko minuta nakon injekcije, pacijent je prijavio značajno simptomatsko poboljšanje. Kako bi se smanjilo prekomjerno kretanje stražnjeg dijela stopala i opterećenje na mjestu hvatišta AT, pripisano mu je ortopedsko pomagalo [9]. Neki od ostalih konzervativnih načina liječenja uključuju procjenu obuće koju pacijent trenutačno i najčešće nosi. Također, ako je potrebno fizioterapeut može preporučiti nošenje uložaka za pete. Tijekom samog podizanja pete stvara se pozitivan učinak na odnos između retrokalkanealne burze, kalkanealne burzalne projekcije same AT. Veličina kalkanealne burzalne projekcije ista je i kod podignute pete, no ono što se mijenja jest kut plantarne kalkanealne nagibne linije smanjuje i pomiče koštanu kalkanealnu burzalnu projekciju dalje od retrokalkanealnih mekih tkiva, smanjujući na taj način trenje i nastalu iritaciju. Oralni protuupalni lijekovi mogu pomoći kod bolova ovog sindroma [8, 9].

Jedna alternativa injekcijama protuupalnih lijekova, kao što su kortikosteroidi, je uporaba iontoforeze, koja je postala češća posljednjih godina. Iontoforeza se u konzervativnom liječenju koristi za lokalizirani prijenos ionizirane tvari električnom strujom kroz kožu u tkivo. Ovo je vrsta liječenja u kojoj električna stimulacija stvara električno polje između dviju elektroda, a ioni iz korištenog lijeka mogu difundirati u tkivo. Liječenje iontoforezom smatra se sterilnim, neinvazivnim i bezbolnim. Istraživanje koje su proveli Neeter i suradnici procjenjivalo je učinke iontoforeze s deksametazonom koji je vodotopivi protuupalni kortikosteroid [10]. Rezultati su pokazali značajna poboljšanja u opsegu pokreta, bolovima tijekom aktivnosti, jutarnjoj ukočenosti i oticanju u usporedbi s kontrolnom skupinom koja je primala iontoforezu s fiziološkom otopinom. Deksametazon natrijev fosfat (DEX) koristi se zbog svojih protuupalnih svojstava. U ovom slučaju, ciljano tkivo liječenja bilo je hvatište Ahilove tetive i retrokalkanealna burza pacijenta [11]. Od ostalih procedura fizikalne terapije, ultrazvuk (UZV) je korišten za povećanje temperature tkiva s ciljem povećanja rastezljivosti tkiva kako bi se olakšalo njegovo produljenje nakon istezanja. Kombinacija ultrazvuka i statičkog istezanja pokazala je veće povećanje opsega pokreta dorzifleksije u usporedbi sa samim statičkim istezanjem. Ekstrakorporalna terapija udarnim valovima (ESWT) pokazala se kao dobar oblik konzervativnog liječenja. To je modalitet fizikalne terapije koji koristi tlačne valove za liječenje. Tlačni ili zvučni valovi su oscilirajući mehanički valovi koji mogu putovati kroz plin,

tekućine i čvrste tvari. Udarni val je posebna, nelinearna vrsta tlačnog vala koju karakterizira porast u kratkom vremenu. Ublažavanje boli s ESWT - om djeluje pomoću hiperstimulacijske analgezije. Pretjerana stimulacija tretiranog mjesta dovodi do smanjenog prijenosa signala do moždanog debla. Teške tjelesne aktivnosti najbolje je izbjegavati nakon terapije ESWT - om jer tetiva može podnijeti manje opterećenja [12].



Slika 3.2.1. Prikaz Haglundovog sindroma

<https://foot-ankle-surgeon.co.uk/superficial-calcaneal-bursitis/>, dostupno 20.05.2024.

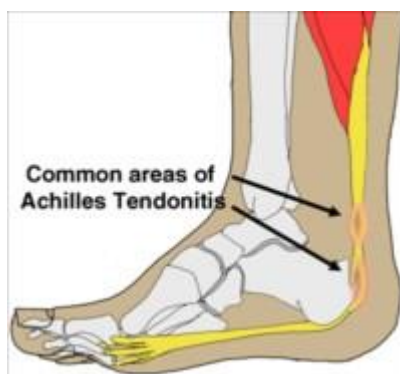4. Akutni i kronični tendinitis Ahilove tetive

Tendinitis predstavlja upalnu reakciju AT nastalu kada sposobnost reparacije tetive nadvlada preveliko i ponavljajuće opterećenje. To prekomjerno djelovanje sila povezujemo s hodom i trčanjem gdje je prisutna sila istezanja (aktivnost m. triceps surae), kompresijske sile (sila podloge) i sile gdje je prisutno uvrtnje (hodanje po neravnoj podlozi). Djelovanje više vanjskih i unutarnjih čimbenika zajedno uzrok je stvaranja same upale tetive. Gledajući unutarnje čimbenike nastanka najčešća su odstupanja donjih ekstremiteta u anatomskom pogledu kod kojih dolazi do duže i prejake pronacije stopala tijekom faze oslonca kod trčanja. Najčešća odstupanja jesu pes varus, pes planovalgus i genu valgum. Također, čest je uzrok napetost AT koja je pretjerana, a kod koje su fleksibilnost i snaga mišića koji tvore list nesrazmjerni. Pod unutarnje čimbenike ubrajamo i slabiju vaskularizaciju kao što je već spomenuto u ranijim poglavljima. Prema velikom broju autora, slaba vaskularizacija u srednjem području tetive, odnosno od 2 do 6 cm iznad samog hvatišta, glavni je razlog njezinoj podložnosti tendinitisu, ali i nastanku rupture koja krajnju upalu Ahilove tetive. Ako je u talokruralnom zglobu prisutna nestabilnost, postoje dokazi koji upućuju da ta nestabilnost uzrokuje prekomjerno naprezanje AT. Osim toga, samim procesom starenja dolazi do smanjenja elastičnosti AT te to također povećava šanse nastanka oštećenja i prenaprezanja. Masni jastučić koji se nalazi pod petnom kosti s vremenom doživljava degenerativne promjene te kao takav može pridonijeti samom nastanku tendinitisa. Ahilova se tetiva kod takvog slučaja previše napreže jer je tada ublažavanje petnog udarca u podlogu tijekom trčanja smanjeno [13].

No, od svih navedenih čimbenika, najčešći odgovoran za nastanak tendinitisa je greška u treningu. U greške treninga možemo svrstati velike promjene trajanja treninga, povećanje intenziteta treninga vrlo naglo, brzo vraćanje sportskim aktivnostima nakon duljeg odmora te trčanje po neravnom terenu ili strmom. Prema nekim je istraživanjima razlog za pojavu tendinitisa čak 75 % upravo zbog navedenih grešaka. Od ostalih potencijalnih razloga za nastanak ovih ozljeda je asfalt kao podloga koja nije prikladna, a osim toga je i tvrđa, dok s druge strane česte promjene podloga ne pogoduju prevenciji iste. Ako se osvrnemo na ulogu sportske obuće, moglo bi se reći kako ljudi često misle da je ona modni dodatak. Međutim, sama obuća kada je istrošena i neprikladna isto tako ima negativne posljedice. Za svaku bi se aktivnost, neovisno o tome je li osoba vrhunski sportaš ili se sportom bavi rekreativno, trebala osigurati prikladna obuća, te bi tenisice za trčanje trebale biti korištene samo u tu svrhu. Brojna se istraživanja za kvalitetnu obuću provode s ciljem prevencije ozljeda [13].

4.1. Dijagnostika tendinitisa Ahilove tetive

Kada govorimo o tendinitisu, upalu same AT možemo podijeliti na akutnu i kroničnu. Akutni tendinitis nastao je iznenada i naglo, dok je kroničan nastajao kroz određen period i češće se javlja u ljudi. Lokalizacija je upalnih promjena 2 – 6 cm iznad hvatišta AT na calcaneus (Slika 4.1.1.). Od simptomatologije osnovna je pojava bol na tom mjestu, a vezana je uz aktivnost gdje se na početku aktivnosti pojavi, u toku smanji te na kraju aktivnosti opet poveća. Nakon buđenja prisutna je ukočenost gornjeg gležanjanskog zgloba i boli sve do kada osoba ne napravi nekoliko koraka i tada iščezne. Normalan hod u uznapređovalom stadiju postaje bolan te osobe navode kako im je najlakše hodati u obući koja ima povišenu petu, dok im je bolan hod bez obuće. Pojedinci koji imaju akutni oblik navode zvuk škripanja snijega gdje zapravo čuju škripanje po dužini tetive koje ih podsjeća na hod po snijegu [13, 14]. Tijekom fizioterapijskog pregleda palpacijom se pronalazi bolna točka na tetivi te je prisutan edem lokalno ili difuzno oko tetive. Opseg pokreta u gornjem gležanjanskom zglobu često je smanjen i tijekom pasivnog se pregleda kretnji ponekad mogu primijetiti krepitacije. Ako se tetiva detaljnije palpira po dužini uz pomoć palca i kažiprsta sa svake strane tetive, može se pronaći jedno manje i vrlo osjetljivo područje. Također, jedan od dobrih testova koji upućuju na tendinitis jest pasivna dorzifleksija stopala s ispruženim koljenom i tada se pojavi bol. Ipak, još je bolji pokazatelj bolna plantarna ekstenzija uz pružanje otpora. Najlakši način za tu provjeru je da fizioterapeut zamoli osobu da stane na nožne prste jedne noge, a zatim druge. U manjem broju slučajeva bol se pojavljuje tek kada fizioterapeut pruži dodatan otpor na ramena osobe koja se podiže na prste [13, 14]. Razliku između akutnog i kroničnog oblika tendinitisa možemo uočiti jer je kod akutnog oblika prisutan lako vidljiv edem na točno određenom mjestu. Kod kroničnog se oblika može palpirati zadebljanje tetive koje je zapravo difuzni edem, a ustvari to su fibrozne priraslice. Kod samog je pregleda važno uočiti moguća anatomska odstupanja koja narušavaju prirodnu biomehaniku u hodu. Na obući se svakako može vidjeti jača istrošenost pojedine strane potplata te si fizioterapeut tako može olakšati zaključivanje o poremećenoj biomehanici i vrsti deformiteta. U dijagnostici se koristi radiološki prikaz prema kojemu se primjećuju koštane izrasline i osifikacija AT. U današnje je vrijeme ultrazvučni pregled AT uobičajeni dio dijagnostike. Njime se tetiva može sagledati uzdužno i poprečno, može se vidjeti tetivna ovojnica i različite strukturalne osobnosti. Osim ultrazvuka, moguće je procijeniti jačinu oštećenja putem MRI, odnosno magnetske rezonance [13, 14].



Slika 4.1.1. Prikaz najčešće lokalizacije tendinitisa Ahilove tetive

<https://videoreha.com/hr-hr/programi/qlrowvani021amlhqqrgoa/ozljede-i-ostecenja-ahilove-tetive--tendinoza-ahilove-tetive>, dostupno 08.06.2024.

4.2. Konzervativno liječenje tendinitisa Ahilove tetive

U samom liječenju glavni je cilj smanjiti bol, poboljšati proces cijeljenja, kontrolirati upalu te spriječiti daljnje moguće ozljede i zapravo provesti potpunu rehabilitaciju. Idealno je što prije dijagnosticirati tendinitis kako bi se što prije počelo s liječenjem istog. Iz tog je razloga važno poznavati simptomatologiju i spomenute metode dijagnostike. Liječenje je u velikoj većini ljudi neoperativno. Za početak konzervativnog liječenja potrebno je prilagoditi tjelesnu aktivnost. Za početni stadij tendinitisa nije potrebno prekinuti aktivnosti, nego je dovoljno smanjiti intenzitet vježbanja, a ponajviše trčanja kod ljudi koji su trkači ili se trčanjem bave rekreativno. Kod naprednog stadija ipak je potrebno odgoditi sportske aktivnosti na mjesec dana te za to vrijeme sportaši svoju kondiciju mogu održati nekom alternativnom vrstom treninga kao što je npr. plivanje. Nadalje, pomoć u liječenju može pružiti uložak za pete koji će petu podići za 1 do 2 cm. Samo podizanje rasteretit će AT. Osobe s tendinitisom trebale bi ovakvo povišenje nositi u svoj svojoj obući i svakodnevno, a po završetku liječenja postepeno smanjivati visinu podloška [13, 14]. Bitno smanjenje boli osoba će osjetiti primjenom kriomasaže na bolno mjesto tako da se masažom aplicira led. Od izuzetne je važnosti primjena krioterapije nakon vježbanja ili aktivnosti što pridonosi smanjenju upale. U naprednijim stadijima potrebno je aplikaciju leda provoditi do tri puta dnevno. Kasnije se uz druge fizikalne čimbenike poput ultrazvuka (UZV) želi povisiti temperatura tetive koja je oštećena. UZV je terapijska metoda koja koristi visoko frekventne zvučne valove za liječenje ozljeda mekih tkiva. Kod akutnog tendinitisa, UZV djeluje na nekoliko načina. Toplinskim učinkom povećava se temperatura tkiva. Ultrazvuk može generirati dubinsku toplinu unutar tkiva, što poboljšava cirkulaciju krvi, povećava elastičnost kolagenskih vlakana i smanjuje ukočenost zglobova.

Povećanjem metaboličke aktivnosti, povišena temperatura može ubrzati enzimske reakcije i metaboličke procese unutar stanica, čime se potiče brži oporavak i zacjeljivanje. Mikromasažnim učinkom uz mehaničku vibraciju ultrazvučnim valovima uzrokuju mikrovibracije unutar tkiva, što može smanjiti oticanje i poboljšati drenažu limfe. Vibracije mogu stimulirati stanične membrane, poboljšavajući propusnost i olakšavajući prijenos hranjivih tvari i otpadnih proizvoda. Protuupalnim učinkom smanjenjuje se upala. Ultrazvuk može smanjiti upalni odgovor kroz nekoliko mehanizama, uključujući smanjenje koncentracije upalnih medijatora i poboljšanje cirkulacije krvi koja uklanja upalne produkte. Osim toga UZV ima analgetički učinak. Poboljšanje iscjeljenja tkiva događa se stimulacijom fibroblasta. UZV može stimulirati fibroblaste, stanice odgovorne za proizvodnju kolagena i drugih elemenata vezivnog tkiva, čime se poboljšava regeneracija i jačanje tetiva. Također može potaknuti stvaranje novih krvnih žila, što poboljšava opskrbu ozlijeđenog područja kisikom i hranjivim tvarima [15, 16]. Od drugih fizioterapijskih modaliteta u liječenju akutnog tendinitisa koristi se laserska terapija, također poznata kao niskoenergetska laserska terapija koja koristi koncentrirane svjetlosne zrake za stimuliranje zacjeljivanja tkiva i smanjenje boli. Kod akutnog tendinitisa, laserska terapija djeluje stimulacijom mitohondrijske aktivnosti. Laserska svjetlost prodire u stanice te stimulira mitohondrije, što povećava proizvodnju adenzin trifosfata (ATP), glavnog izvora energije u stanicama. Tako se povećava energetska dostupnost za procese zacjeljivanja i regeneracije. Nadalje, laserska terapija potiče fibroblaste na povećanu proizvodnju kolagena koji je ključni strukturni protein u procesu oporavka tetive. Laser također ima protuupalni učinak. Smanjuju se razine upalnih medijatora kao što su prostaglandini i interleukini, a samim time smanjuje se upalni odgovor i edem u zahvaćenom području. Laserska svjetlost poboljšava mikrocirkulaciju i limfnu drenažu, što pomaže u uklanjanju upalnih produkata i smanjenju edema. Osim toga, smanjuje se osjetljivost perifernih živčanih vlakana na bol, što dovodi do njezina smanjenja. Laserska terapija može stimulirati oslobađanje endogenih opioda (prirodnih tjelesnih analgetika) što dodatno smanjuje percepciju boli. U korist tome, terapija laserom uzrokuje širenje krvnih žila, što poboljšava protok krvi u zahvaćenom području, omogućujući bržu dostavu kisika i hranjivih tvari te uklanjanje metaboličkih otpadnih produkata [17, 18]. Kod fizioterapijskog liječenja kroničnog tendinitisa radi se masaža i mobilizacija mekih tkiva korištenjem tehnika poput frikcijske masaže za smanjenje fibroze i poboljšanje cirkulacije. Također se koristi UZV kao i u akutnom stanju. Liječenje može biti iontoforezom gdje se pomoću električne struje primjenjuju protuupalni lijekovi za smanjenje upale. Prisutno je analgetsko djelovanje zbog primjene lijekova koji sprječavaju prijenos bolnih impulsa. Tretmani iontoforezom obično traju 10 - 20 minuta po

sesiji, a pacijenti mogu trebati nekoliko sesija tjedno kroz nekoliko tjedana. Količina lijeka i snaga električne struje podešavaju se prema specifičnim potrebama pacijenta i području koje se tretira. Istraživanja su pokazala da iontoforeza može biti učinkovita u smanjenju simptoma kroničnog tendinitisa, uključujući bol i upalu. Također, primjena ekstrakorporalne terapije udarnim valovima (ESWT) učinkovita je za stimuliranje procesa cijeljenja i smanjenje boli [11, 18]. Od ostalih načina konzervativnog liječenja, mogu se koristiti protuupalni nesteroidni lijekovi [19]. Jedan od najvažnijih načina liječenja je uvođenje vježbi istezanja koje su u početku pasivno provođene, a najvažnije je osobu informirati na koji ih način može izvoditi pravilno. Nakon tjedan dana mogu se uvesti vježbe za jačanje stražnjih mišića potkoljenice, odnosno m. tricepsa surae. Vrlo su učinkovite ekscentrične vježbe zato što se kod ekscentrike mišićna vlakna produljuju, a suprotno tome u koncentričnoj se kontrakciji skrate. Svrha ovih vježbi je kontrola pokreta i odupiranje opterećenju [19]. Primjer vježbe s naglaskom na ekscentričnu kontrakciju bio bi da osoba iz stojećeg položaja na povišenju i na prstima polagano i kontrolirano spušta stopalo natrag prema podu. Pritom je prednji dio stopala na povišenju, a stražnji dio, odnosno peta, spušta se prema podu i na taj se način maksimalno istegne na kraju pokreta. Ubrizgavanje kortikosteroida u tkivo ili u okolno područje AT nije preporučljivo zbog toga što povećava rizik od nastanka rupture. Ovakve su injekcije dopuštene samo kod peritenonitisa i to jedino u okolno područje tetive [20].

Na kraju, valja spomenuti kako se u suvremeno doba uz samu prevenciju sindroma prenaprezanja te imajući na umu greške u treningu, broj upala Ahilove tetive uvelike smanjio u odnosu na njegovu učestalost proteklih desetljeća. Tome možemo zahvaliti većem ulaganju u zagrijavanje sportaša, vođenju računa o intenzitetu treninga, kvalitetnom odmoru i odgovarajućoj obući [19, 17].

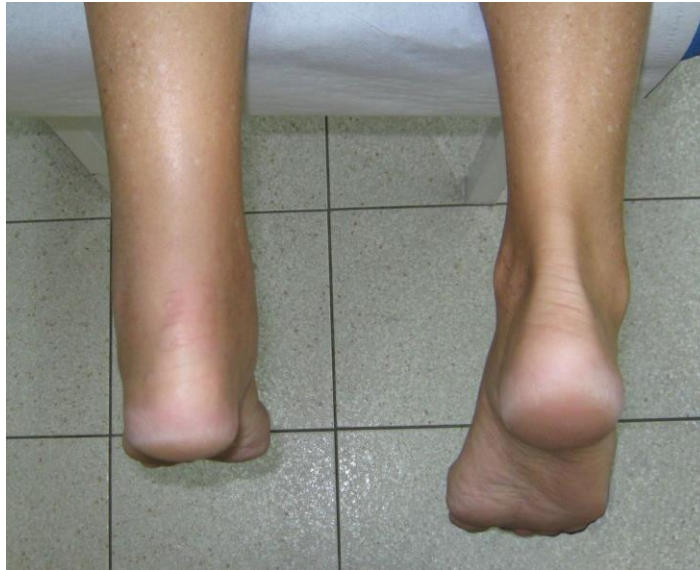5. Ruptura Ahilove tetive

Ruptura Ahilove tetive obično se javlja kod muškaraca srednje dobi koji rade uredske poslove, a rekreativno se bave sportskim aktivnostima. Incidencija je porasla tijekom proteklih desetljeća, barem u sjevernoj Europi i Škotskoj prema provedenim istraživanjima. Pacijenti s rupturom AT mogu se klasificirati u dvije skupine, mlade ili sportaše srednje dobi te starije nesportaše. Epidemiološki su podaci iz Švedske pokazali krivulju incidencije s dva vrha, većim u mladih ili sredovječnih osoba, i manjim kod osoba u sedamdesetim godinama. U usporedbi sa specifičnom dobnom incidencijom od 1950. do 1973. godine, zabilježen je značajan porast sportskih i nesportskih ozljeda. Povećanje u atletskoj skupini uglavnom se objašnjava povećanim sudjelovanjem u rekreativnim sportovima. Uzrok povećanja u starijoj skupini nije poznat, iako se 13 % ruptura javlja kod osoba starijih od 65 godina [20]. Potpuna je ruptura tetive zapravo zadnji stadij u razvoju sindroma prenaprezanja. Najčešći sportovi kod kojih dolazi do rupture su trčanje, košarka ili nogomet. U tijeku nastanka rupture, osoba često čuje prasak popraćen izrazitom boli i u području pete kao da osjeti udarac kamenom [20, 17]. Ruptura Ahilove tetive najčešće se događa 3 do 6 cm proksimalno od njezina hvatišta na calcaneus, pri čemu se većina ozljeda događa tijekom sportskih aktivnosti. Mehanizam ozljede klasificiran je u tri kategorije. Prvi je nošenje težine s prednjim dijelom stopala koji se odbija od tla i koljenom u ekstenziji. Drugi mehanizam je nepredviđena dorzifleksija gležnja, dok je treći snažna dorzifleksija stopala u plantarnoj fleksiji [21]. Iako je mehanizam rupture poznat, još uvijek nije jasno zašto dolazi do pucanja tetive, te je predloženo nekoliko teorija. Mjesto rupture djelomično se objašnjava vrlo visokim vršnim opterećenjima koja se javljaju u ovom srednjem dijelu. Ova opterećenja mogu dovesti do oštećenja u tetivama koje su inače bez degenerativnih promjena. Smatra se da neuspjeh inhibitornog mehanizma, koji bi inače štutio od pretjeranih mišićnih kontrakcija, može uzrokovati rupturu na mjestu maksimalnog stresa, te da su sportaši koji se vraćaju nakon razdoblja neaktivnosti posebno osjetljivi na navedeno [21, 22]. Tetiva može prenijeti sile iz kontrahirajućih mišića na kost i može se deformirati te vratiti svoju prvobitnu dužinu ako istezanje ne prelazi otprilike 4 % [23]. Na taj način tetiva apsorbira udarce i štiti mišiće od oštećenja. S druge strane, ako je istezanje između 4 % i 8 %, tetivna vlakna se oštećuju i kolagena vlakna počinju kliziti jedno preko drugoga jer intermolekularne veze popuštaju. Na razini istezanja od približno 8 %, Ahilova tetiva naposljetku puca. Ekscentrične mišićne akcije stavljaju tetivu pod najveći stres [24]. Najčešće veliko opterećenje te brze ekscentrične mišićne akcije koje uključuju mišiće lista i Ahilovu tetivu su prijelaz ka brzom odgurivanju tijekom trčanja ili nagloj dorzifleksiji u skočnom zglobo. Nadalje, Ahilova tetiva može biti podložna neujednačenim stresovima zbog modifikacija doprinosa pojedinih

mišića. Ozljeda isto tako može nastati zbog nesklada u silama pojedinih mišića koji su uzrokovani, na primjer, nekoordiniranom kontrakcijom agonističkih i antagonističkih mišića zbog narušene transmisije perifernih senzornih podražaja [25].

5.1. Dijagnostika ruptуре Ahilove tetive

Dijagnoza akutne ruptуре AT postavlja se uzimanjem anamneze, fizikalnim pregledom i dijagnostičkim pregledom ako je potrebno. Ključni doživljaj osobe obično uključuje pritužbe na iznenadni zvuk pucanja, akutnu jaku bol lokaliziranu na mjestu ruptуре i često poteškoće s nošenjem neke težine. Fizikalni pregled najbolje je obaviti tako da pacijenta zamolimo da legne u pronirani položaj na krevet, s nogama koje vise preko ruba kreveta. Ključne značajke fizikalnog pregleda koje potvrđuju akutnu rupturu AT uključuju opipljiv jaz u sredini tetive i nedostatak samog plantarno - fleksijskog odgovora pri stisku lista što nazivamo Thompsonov hvat [21, 24]. Pri samom Thompsonovom testu fizioterapeut ili ispitivač pritisne list. Stisak uzrokuje deformaciju m. soleusa s istovremenim povlačenjem AT od tibije. Ako dođe do plantarne fleksije stopala, test je negativan i tetiva je netaknuta. Ako stopalo ostane u neutralnom položaju ili je minimalna plantarna fleksija u usporedbi s neozlijeđenim stopalom, test je pozitivan i postoji ruptura AT. Osobe uz bolove prijavljuju slabost, lošu ravnotežu i promijenjen hod. Kada ozljeda nije povezana sa sportskom aktivnošću ili je ozljeda stara, postoji mogućnost da je ruptura AT propuštena od strane liječnika i pacijenta. Netočna dijagnoza može dovesti do kronične boli, oticanja, lošeg hoda i nemogućnosti povratka na prethodnu razinu aktivnosti. Zabrinjavajuće je da se propušta dijagnosticirati i do 25 % ruptura koje se obično dijagnosticiraju kao uganuća gležnja [22, 23]. Iako nije nužno, UZV ili MRI mogu pomoći u potvrđivanju ruptуре AT ako klinička anamneza i fizikalni pregled nisu konačni [21, 22, 23]. Fizikalni pregled ruptуре Ahilove tetive može predstavljati dijagnostičke probleme. Pacijent možda neće prijaviti bol kod samog pregleda tetive. Iako su mišići koji tvore AT glavni plantarni fleksor stopala, slabost plantarne fleksije zbog ruptуре može biti zamijenjena djelovanjem stražnjeg tibijalnog mišića te peronealnih i plantarnih mišića. Kod zanemarenih ruptura, vanjski i unutarnji mišići stopala mogu preuzeti ulogu plantarne fleksije stopala, omogućujući osobi da tijekom samog pregleda hoda u prostoriji bez promjene hoda. Edem okolnog tkiva i hernijacija masti u prostor jaza mogu otežati palpaciju deficita kod akutne ruptуре. Kod zanemarenih ruptura starijih od 4 tjedna, proces zamjene hematoma tkivom tetive koja zarasta može „izbrisati“ taj jaz [21, 22, 23].

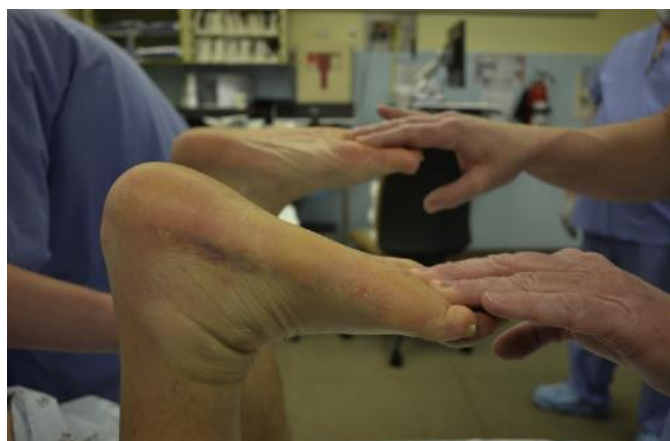

Slika 5.1.1. Ruptura Ahilove tetive (lijevo) u odnosu na neozlijeđenu tetivu (desno)

<https://www.natus.hr/O%C5%A1te%C4%87enja%20/%20ozljede%20Ahilove%20tetive>,

dostupno 08.06.2024.

Od ostalih dijagnostičkih testova, važno je spomenuti test fleksije koljena, također poznat kao test pasivne dorzifleksije gležnja, a koji je opisao Matles 1975. godine. Izvodi se tako da osobu zamolimo da legne u pronirani položaj. Pacijent aktivno savija koljeno do 90 stupnjeva. Pritom fizioterapeut promatra oba stopala i gležnjeve tijekom fleksije i pazi da je tibia u vertikalnom položaju. Kod netaknute tetive, trebala bi postojati lako uočljiva lagana plantarna fleksija. Oštećena će tetiva sa stopalom pasti u neutralni položaj ili dorzifleksiju. Ona ruptura koja nije na vrijeme dijagnosticirana trebala bi biti pozitivna i s testom fleksije koljena, jer će se tetiva produljiti stvaranjem hematoma [22, 25].



Slika 5.1.2. Izvođenje testa pasivne dorzifleksije gležnja

<https://www.sciencedirect.com/science/article/abs/pii/S0891842216301264?via%3Dihub>,

dostupno 09.06.2024.

5.2. Neoperativno liječenje rupture Ahilove tetive

Koje je liječenje učinkovitije za akutnu rupturu AT, konzervativno ili operativno, ostaje i danas pitanje. Kod konzervativnog liječenja pitanje je može li rupturirana tetiva zacijeliti bez izravnog kontakta s okolnim strukturama. Odgođeno zacjeljivanje može rezultirati slabošću mišića lista, a nepotpuno zacjeljivanje može povećati rizik od ponovnog pucanja [26]. Konzervativno liječenje uključuje imobilizaciju u gipsu tijekom 6 do 8 tjedana. Gležanj se postavlja u gips u položaju plantarne fleksije prvih 4 tjedna, a zatim u neutralnom položaju sljedećih 2 do 4 tjedna. Konzervativno je liječenje povezano s većom mogućnošću ponovnog pucanja u usporedbi s operativnim [27]. Međutim, nedavna istraživanja sugeriraju da se stopa ponovnog pucanja može smanjiti skraćivanjem perioda imobilizacije u gipsu i korištenjem rane funkcionalne rehabilitacije. Rehabilitacija je dio liječenja, bilo konzervativnog ili operativnog. Stoga se mnogo napora ulaže u razvoj optimalnih strategija rehabilitacije [28]. Jednako važna kao rana rehabilitacija nakon imobilizacije gipsom je pravovremena primjena funkcionalne ortoze za hodanje. U prospektivnom nasumičnom istraživanju, Saleh i suradnici usporedili su 8 - tjednu imobilizaciju gipsom s 3 - tjednom imobilizacijom gipsom nakon koje je slijedila rana mobilizacija u funkcionalnoj ortozi [29]. Otkrili su da upotreba funkcionalne ortoze dovodi do bržeg poboljšanja dorzifleksije gležnja i ranijeg povratka normalnim svakodnevnim aktivnostima. Različiti rehabilitacijski protokoli za konzervativno liječenje ruptura AT dobro su dokumentirani u literaturi. Konzervativno liječenje ne bi trebalo pogrešno shvatiti kao „ne liječenje“. Funkcionalni rehabilitacijski protokoli sastavni su dio konzervativnog liječenja akutne rupturu AT. Ovi protokoli trebaju biti učinkoviti kada se primjenjuju kod informiranih i kooperativnih pacijenata. Za nesuradljive pacijente, operativno liječenje treba razmotriti kao drugu opciju [30, 31, 32]. Tijekom prvih 8 tjedana nakon akutne ozljede AT, pacijenti su dužni nositi ortozu kako bi spriječili povećanu dorzifleksiju. Do 6 mjeseci nakon ozljede, slobodne aktivnosti se u svakodnevni život osobe uvode progresivno. Nakon 6 mjeseci dopuštene su naprednije sportske aktivnosti, poput nogometa i košarke [32, 28]. Kako bi se potaknulo vraćanje snage mišića lista na razinu prije ozljede, rehabilitacija bi trebala biti najzahtjevnija tijekom prve godine nakon ozljede, a posebno tijekom prvih 6 mjeseci. To je zato što oporavak snage mišića lista ne može biti osiguran ni konzervativnim ni operativnim liječenjem nakon što prođe 1 godina od ozljede. Prema istraživanju, snaga mišića lista kod pacijenata s akutnom rupturom AT nije se vratila na normalnu razinu čak ni nakon 11 godina praćenja, a izokinetička snaga minimalno se promijenila između 1. godine i 11. godine praćenja [33]. Pacijenti s potvrđenom dijagnozom akutne rupturu AT prikladni su kandidati za neoperativno liječenje ako su dijagnozu dobili unutar 2 dana od ozljede i imali minimalne aktivnosti opterećenja tijekom

tog razdoblja. Važno je da ispunjavaju kriterije. Nadalje, gledajući sastavljeni rehabilitacijski protokol za konzervativno liječenje AT, iz njega možemo očitati koliko osoba smije opteretiti nogu po tjednima od fizikalnog pregleda, odnosno ozljede, te kada je potrebna imobilizacija i koje aktivnosti su poželjne za postepen povratak u rutinu. U prva dva tjedna nakon ozljede osoba može opteretiti nogu koja je u plantarnoj fleksiji 20 – 30 stupnjeva, odnosno najvećoj mogućoj, a ozlijeđena tetiva je imobilizirana u gipsu, udlagi ili čizmi (Slika 5.2.1.) s približenim krajevima tetive [34, 21].



Slika 5.2.1. Čizma za Ahilovu tetivu za hodanje

<https://www.dme-direct.com/bledsoe-achilles-walking-boot>, dostupno 18.06.2024.

Treći i četvrti tjedan slobodno je potpuno opterećenje uz postupno smanjenje plantarne fleksije. Trebalo bi kontrolirati kretanje s nogama koje slobodno vise uz aktivnu dorzifleksiju do neutralnog položaja i pasivnu plantarnu fleksiju 5 minuta svakih sat vremena. U trećem i četvrtom tjednu također potrebno je uključiti modalitete za kontrolu oticanja kao što su UZV, interferentne struje s ledom te terapiju laserom. Od terapija strujom može se provoditi električna stimulacija mišića lista s podizanjem pete u sjedećem položaju, ali ovisno o stanju pacijenta. Ove fizikalne procedure pacijent može provoditi 2 puta tjedno ovisno o stupnju boli i oticanju gležnja i stopala, ali i o dostupnosti fizikalne terapije. Osim navedenog poželjno je izvoditi vježbe za koljeno i kuk bez uključivanja gležnja kao što je podizanje noge iz sjedećeg, ležećeg ili bočnog položaja. Indicirane su kardio vježbe bez oslanjanja na nogu, na primjer, vožnja bicikla s jednom nogom (s ortopedskom čizmom na nozi) ili trčanje u dubokoj vodi

koje obično ne započinje prije 3 - 4 tjedna. U ovom je stadiju potrebno naglasiti pacijentu da koristi bol kao smjernicu te ako se pojavi da smanji aktivnost i oslanjanje na nogu [35, 36]. Peti i šesti tjedan nastavlja se s punim opterećenjem noge koliko je podnošljivo i protokolom od prošla 2 tjedna. Postupno se smanjuje plantarna fleksija. Također, potrebno je nastaviti kontrolirati opseg pokreta aktivne dorzifleksije i pasivne plantarne fleksije. Cilj je napredovati s električnom stimulacijom mišića lista uz podizanje lista u ležećem položaju na spravi bez otpora koliko je podnošljivo, otprilike tijekom 5. i 6. tjedna. Potrebno je paziti da gležanj ne prelazi neutralan položaj tijekom vježbanja. Osim toga, pacijentu treba naglasiti važnost izvođenja kardio vježbi bez oslanjanja na nogu, koliko je podnošljivo, s ortopedskom čizmom na nozi. U sedmom i osmom tjednu noga se potpuno opterećuje u neutralnom položaju, bez podizanja pete ili plantarne fleksije. Tada postoji mogućnost skidanja ortoze noću. Potrebno je postupno uvođenje vježbi otpora otvorenog i zatvorenog kinetičkog lanca kao i funkcionalne aktivnosti. Može se započeti s vježbama otpora koristeći elastične trake. Kod vježbi s opterećenjem, ne prelazi se neutralan položaj gležnja. Reedukacija hoda provodi se sada kada je moguće potpuno oslanjanje na nogu kako bi osoba bila u potpunosti sigurna u svoj obrazac hoda. Osim toga, u terapiju treba uključiti kardio vježbe s opterećenjem koliko je podnošljivo, na primjer, uvesti bicikliranje [36]. Od osmog do dvanaestog tjedna potrebno je biti siguran da osoba, odnosno pacijent, razumije kako je tetiva još uvijek vrlo ranjiva i da treba biti pažljiv u aktivnostima svakodnevnog života i vježbama. Bilo kakvo naglo opterećenje AT od penjanja uz stepenice do slučajnog pada može dovesti do ponovnog pucanja. Ortoza se postupno prestaje koristiti danju i također noću. Potrebno je nositi kompresijsku čarapu za AT kako bi se osigurala dodatna stabilnost i kontrola oticanja nakon uklanjanja ortoze (Slika 5.2.2.). Fizioterapeut može predložiti ponovnu upotrebu štake po potrebi koju također treba što prije izbaciti iz korištenja. Važno je da pacijent nosi uvijek cipele te da vrijeme bez cipela ili u čarapama bude ograničeno. Ovisno o stanju pojedinca, mogu se uvesti vježbe vožnje sobnog bicikla, hodanje po traci za trčanje te vježbe na balansnoj dasci koje uključuju stajanje s blokom koji sprječava dorzalnu fleksiju iznad neutralnog položaja. Nadalje, potrebno je istezati listove u stojećem položaju, dodati vježbu stajanja na prstima obje noge te postupno napredovati do podizanja na prste jedne noge. Glavni je zadatak povratak osobe na prethodnu razinu aktivnosti i sporta prije same ozljede [35, 37, 38].



Slika 5.2.2. Kompresijska čarapa za Ahilovu tetivu nakon skidanja ortoze

<https://www.bauerfeind.hr/proizvod/achillotrain/9>, dostupno 19.06.2024.

Od dvanaestog do šesnaestog tjedna nastavlja se s vježbama za opseg pokreta, snagu i propriocepciju. Potrebno je i dalje trenirati izdržljivost. Fizioterapeut se treba pobrinuti da pacijent razumije kako je tetiva još uvijek vrlo osjetljiva i da treba biti oprezan s vježbama. Treba izbjegavati iskorake, čučnjeve i slične vježbe jer one previše opterećuju tetivu. Nakon šesnaestog tjedna povećati dinamične vježbe s opterećenjem, uključujući sportski specifičan trening (npr. preskakanje užeta, trčanje i vježbe s utezima). Kada prođe šest mjeseci, tada se osoba vraća normalnim sportskim aktivnostima koje ne uključuju sprintanje i skakanje ako je dosegla povratak 80 % snage. Nakon dvanaest mjeseci osoba se može vratiti sportovima koji uključuju trčanje i skakanje prema uputama stručnog medicinskog tima te je to moguće samo ako je pacijent povratio 100 % snage [35, 39].

6. Entezopatija Ahilove tetive

Insercijska tendinopatija Ahilove tetive (IAT) ili drugim nazivom entezopatija, nalazi se na hvatištu Ahilove tetive na petnu kost, uz mogućnost formiranja koštanih izraslina i kalcifikacija unutar same tetive na mjestu hvatišta. Incidencija boli u Ahilovoj tetivi je približno 6 % u općoj populaciji, a 24 % ljudi koji pate od bolova u peti dijagnosticirani su s insercijskom Ahilovom tendinopatijom (IAT) [40]. Incidencija IAT - a raste s dobi i značajno je viša kod pacijenata s metaboličkim bolestima od kojih su najčešće dijabetes melitus, hiperkolesterolemija i hipotireoza [41]. Međutim, patogeneza nije potpuno razumljiva, ali se smatra da je degenerativna i povezana sa starenjem i prekomjernom upotrebom. Ne smatra se da je to upalni tendinitis jer histopatologija pokazuje neorganizirani kolagen i abnormalnu neovaskularizaciju. S druge strane, može postojati kombinacija degenerativnih i upalnih promjena koje dovode do IAT [42, 43]. Nedavne studije su pokazale prisutnost upalnih stanica u područjima hvatišta. Biopsija 50 slučajeva IAT u usporedbi s 15 zdravih tetiva pokazala je veći broj makrofaga i endotelnih stanica u ispitivanoj skupini u usporedbi s kontrolom [44].

6.2. Dijagnostika entezopatije Ahilove tetive

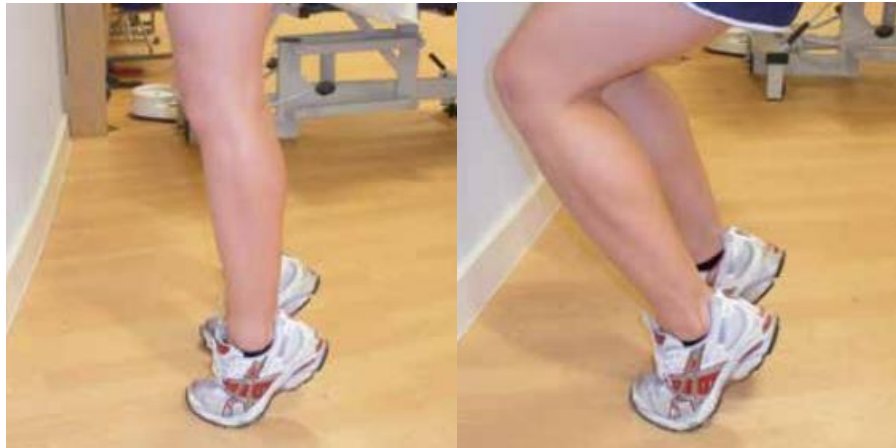Insercijsku tendinopatiju AT karakterizira jutarnja ukočenost i bol koja je lokalizirana na samom mjestu hvatišta Ahilove tetive i pogoršava se nakon vježbanja, penjanja stepenicama, trčanja po tvrdim površinama ili trčanja na petama. Bol može postati stalna. Moguće je da postoji povijest nedavnog povećanja treninga i loših navika zagrijavanja ili istezanja. Sam klinički pregled otkriva osjetljivost na inserciji Ahilove tetive, zadebljanje ili nodularnost insercije i ograničenu dorzifleksiju gležnja. Moglo bi se reći da je IAT lokalizirana manifestacija sistemskih stanja poput gihta, hiperlipidemije, sarkoidoze ili seronegativnih spondiloartropatija. Sistemski kortikosteroidi mogu inducirati IAT [45, 46]. Uz pomoć radiografske snimke može se otkriti osifikaciju na mjestu hvatanja Ahilove tetive ili koštani trn (osteofit u obliku riblje kuke) na gornjem dijelu kalkaneusa. U samoj dijagnostici koriste se još i MRI te dijagnostički UZV [46].

6.3. Konzervativno liječenje entezopatije Ahilove tetive

Opterećenje tetive potiče popravak i remodeliranje kolagenih vlakana. Stoga, potpuni odmor ozlijeđene tetive nije preporučljiv. Vježba je primarna strategija liječenja za sve pacijente s IAT, ali idealni parametri (vrsta, doza i kombinacija s dodatnim tretmanima) vježbe još uvijek nisu poznati. Osim ekscentrične vježbe, fizioterapeuti također koriste trening s teškim sporim otporom i izometričke vježbe, za koje je pokazano da pružaju olakšanje boli za

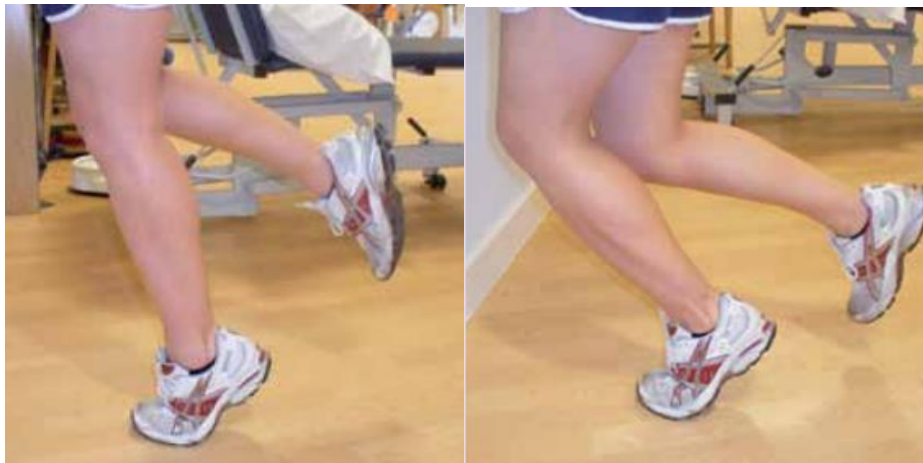druge vrste tendinopatija. Ekscentrične vježbe dugo su se smatrale zlatnim standardom kod intervencije za tendinopatiju, a testiranje ovih drugih vrsta vježbi još nije prevedeno na populaciji s IAT. Standardni protokol ekscentrične vježbe koji koristi puni raspon pokreta dorzifleksije gležnja ima određenu terapijsku korist. Međutim, nakon završetka programa vježbanja, prosječna bol je i dalje prisutna s ocjenom od 2 do 5. Štoviše, postoji visoka stopa neodgovora na ekscentričnu vježbu s krajnjim rasponom dorzifleksije, pri čemu 70 % sudionika izvještava o lošim rezultatima provedenog istraživanja [47]. Ekscentrične vježbe za pacijente s IAT mogu se modificirati smanjenjem raspona pokreta tijekom vježbe. Smanjivanjem količine dorzifleksije gležnja, ova modifikacija smanjuje kompresiju na meka tkiva na hvatištu tetive i, prema kliničkom iskustvu, također smanjuje razinu boli prijavljenu tijekom vježbe. Uz modificirani protokol ekscentričnih vježbi, pokazano je da se bol smanjuje s 5,4 na početku na 3,0 nakon 3 mjeseca i 1,0 nakon 1 godine. Slično, skupina slučajeva pacijenata s IAT izvijestila je o visokoj stopi zadovoljstva pacijenata, pri čemu je 67 % moglo nastaviti s razinama aktivnosti prije ozljede. Zaključno, sve studije pokazuju smanjenje boli s ekscentričnom vježbom, ali ovaj učinak može biti najveći kada je vježba modificirana za osobu koja boluje od IAT [48, 49]. Ako se osvrnemo na ekscentrični program vježbanja, može se zaključiti kako je osmišljen s ciljem postupnog povećanja opterećenja tetive na kontroliran način. Ekscentrične vježbe mogu trajati između 3 i 6 mjeseci, što naravno ovisi od osobe do osobe. Duže provođenje vježbi rezultira značajnijim poboljšanjem simptoma. Nažalost, za entezopatije nema brzih rješenja. Otprilike 70 % ljudi može se vratiti punim sportskim aktivnostima nakon 3 mjeseca liječenja. Smanjenje jutarnje ukočenosti obično je prvi simptom koji se poboljšava. Vrlo je važno napomenuti kako se prilikom ekscentričnog programa vježbanja može osjetiti povećanje boli, ali ona se smanjuje s nastavkom rehabilitacije. Obično je osjetljivost pri stisku tetive simptom koji najdulje traje i zadnji nestaje [40]. Prije početka izvođenja ekscentričnih vježbi potrebno je da fizioterapeut pacijenta upozori na vjerojatno povećanje boli, osobito tijekom prelaska u novu fazu programa vježbanja. Ta bol ne bi trebala prelaziti bol 4 od 10 na VAS skali gdje 0 predstavlja bezbolno stanje, a 10 najveću moguću bol. Tijekom samog izvođenja vježbi, treba očekivati da će bol biti između 3 i 4 od 10. Ako osoba osjeća manju bol, spremna je napredovati na sljedeću fazu vježbanja. U suprotnom, ako je bol veća od 4, potrebno je smanjiti broj ponavljanja do smanjenja boli te nakon toga nastaviti s programom. Program ekscentričnih vježbi treba provoditi svaki dan u trajanju od 12 tjedana. U slučaju da jutarnja ukočenost gležnja potraje dulje kao rezultat uvođenja vježbi, potrebno je smanjiti broj ponavljanja ili odmoriti 2 do 5 dana. Za svaku fazu vježbanja vježbe treba izvoditi svakodnevno. Za pomoć u stabilnosti može se koristiti zid ako je potrebno. U prvoj vježbi i

početnoj fazi pacijent stoji na obje noge koje su ispružene u koljenima. Koristeći zdravu nogu podiže se na prste. Kada su oba stopala na prstima i u kontaktu s podom, pacijent prenosi težinu na bolnu nogu i spušta se na pod, koristeći zdravu nogu ako je potrebno. Druga vježba izvodi se tako da pacijent stane na obje noge s blago savijenim koljenima te se također koristeći zdravu nogu podiže na prste (Slika 6.3.1.). Držeći obje noge u kontaktu s podlogom, težina se prenosi na bolnu nogu i osoba se spušta. Po potrebi može kod spuštanja koristiti zdravu nogu. Cilj obje vježbe je doći do 3 serije od 15 ponavljanja koje se izvode 2 puta dnevno. Kada vježbe postanu lakše i pacijent ne treba koristiti zdravu nogu za pomoć, napredujemo u drugu fazu vježbanja [47, 50]. U drugoj fazi prva vježba izvodi se na prstima jedne noge i ispruženim koljenom. Pacijent stoji uspravno na obje noge i koristi zdravu nogu da se podigne na prste. Napravi prijenos težine na bolnu nogu te podigne zdravu nogu od podloge i spusti se. Druga vježba izvodi se isto kao i prva samo sa savijenim koljenom. Pacijent stoji na obje noge i blago savine koljena. Koristeći zdravu nogu podiže se na prste, prenese težinu na bolnu nogu, podigne zdravu i spusti se (Slika 6.3.2.). Cilj je izvoditi vježbe 2 put dnevno po 3 serije od 15 ponavljanja. Kada vježbe postanu lakše slijedi treća faza. Prva vježba u trećoj fazi izvodi se tako da pacijent stane na obje noge preko ruba stepenice i ispruženim nogama u koljenima. Zatim koristi zdravu nogu da se podigne na prste, prenese težinu na bolnu nogu i spušta se tako se na kraju vježbe peta spusti preko ruba stepenice. Na ovaj način dolazi do istezanja AT u krajnjem položaju vježbe. Druga vježba izvodi se kao i prva osim što su ovdje koljena blago savinuta. Pacijent stane na obje noge s petama preko ruba stepenice i blago savine koljena. Uz snagu zdrave noge podiže se na prste, prenese težinu na bolnu nogu i spušta se na isti način kao u prethodnoj vježbi kako bi istegnuo AT (Slika 6.3.3.). Broj ponavljanja i serija je isti za treću fazu, a pacijent također treba provoditi vježbe 2 put dnevno [47, 50]. Odabir između potrebe za istezanjem i potrebe za podizanjem pete u konačnici ovisi o potrebama samog pacijenta. S jedne strane, postoje biomehanički dokazi koji sugeriraju da aktivnosti koje zahtijevaju veću dorzifleksiju gležnja povećavaju izduženje tetive, napetost i kompresiju na hvatištu tetive. Stoga se često preporučuje upotreba povišenja za pete, osobito tijekom aktivnosti višeg intenziteta [51].



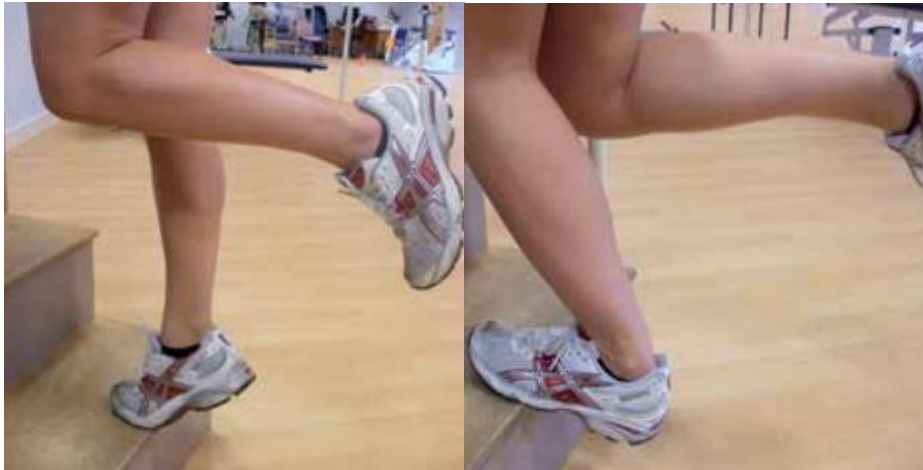Slika 6.3.1. Prikaz ekscentričnih vježbi za entezopatiju Ahilove tetive u prvoj fazi

<https://www.ouh.nhs.uk/patient-guide/leaflets/files/11924Ptendinopathy.pdf>, dostupno
25.06.2024.



Slika 6.3.2. Prikaz ekscentričnih vježbi za entezopatiju Ahilove tetive u drugoj fazi

<https://www.ouh.nhs.uk/patient-guide/leaflets/files/11924Ptendinopathy.pdf>, dostupno
25.06.2024.

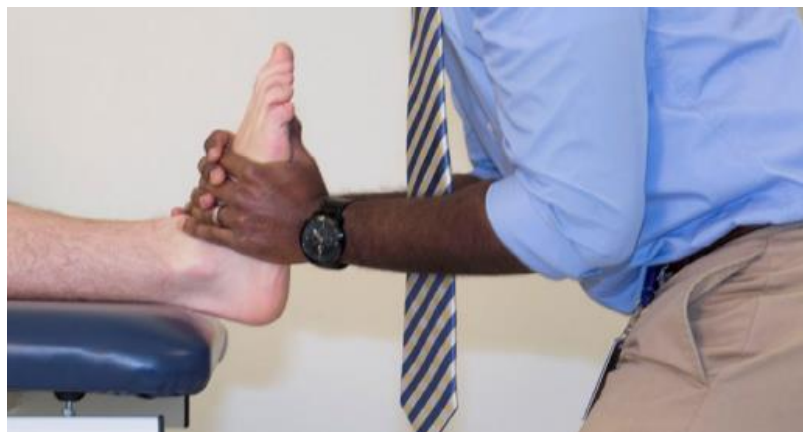

Slika 6.3.3. Prikaz ekscentričnih vježbi za entezopatiju Ahilove tetive u trećoj fazi

<https://www.ouh.nhs.uk/patient-guide/leaflets/files/11924Ptendinopathy.pdf>, dostupno
25.06.2024.

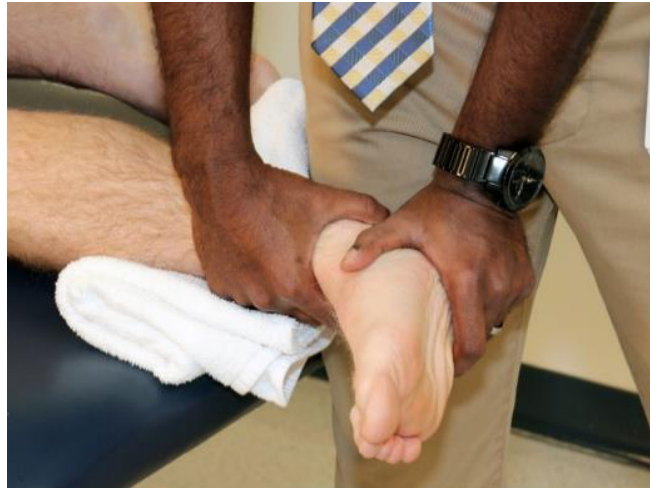Osim ekscentričnog programa vježbi, postoji ekstrakorporalna terapija udarnim valom (ESWT) koja se često koristi nakon što pacijenti nisu dobro reagirali na druge neoperativne tretmane, poput ekscentričnih vježbi ili injekcija. ESWT je predložena kao nekirurška alternativa za liječenje IAT i naširoko se koristi za razna ortopedska stanja. Na temelju rezultata mjera za procjenu boli i funkcije, jedna sustavna analiza sugerirala je da je kod pacijenata s tendinopatijom AT, ESWT usporediv s ekscentričnim treningom i superioran u odnosu na pristup čekanja i promatranja [52]. Prema istraživanju ESWT može poboljšati bol i funkcionalne ishode kod pacijenata s Ahilovom tendinopatijom u najmanje 3 mjeseca. Stoga ESWT treba razmotriti prije operacije kada tradicionalni tretmani ne uspiju. Utvrđeno je da ESWT dovodi do boljih VAS rezultata za bol u usporedbi s drugim tretmanima kako u kraćem (manje od 6 mjeseci) tako i u dužem (više od 6 mjeseci) praćenju. Time se potvrđuje da ESWT može dovesti do boljih kliničkih ishoda u usporedbi s drugim nekirurškim tretmanima u praćenju od najmanje 3 mjeseca i do 12 mjeseci [53]. Od drugih modaliteta u liječenju IAT koristi se tretman mekog tkiva koji uklanja neželjeno ožiljkasto tkivo koje može uzrokovati bol i ograničenja u kretanju te pomaže regeneraciji zdravih, mekih tkiva u mišićima i tetivama. Tretman mekog tkiva pokazao je značajne rezultate uz ekscentrične vježbe. Za pacijente s istodobnim retrokalkanealnim burzitisom ili paratendinitisom, drugi uobičajeni dodaci terapiji uključuju nesteroidne protuupalne lijekove, iontoforezu i krioterapiju. Edukacija o modificiranju aktivnosti i smanjenju pogoršanja simptoma IAT može biti od koristi [54]. U liječenju IAT koriste se mobilizacije zglobova sa i bez trzaja kako bi se poboljšala pokretljivost gležnja i smanjila bol. Pacijent radi podizanje na prstima na jednoj nozi neposredno prije i

poslije mobilizacije zgloba u svrhu procjene učinkovitosti tretmana. Dodatni klizni pokreti zgloba ponovno se procjenjuju na početku svakog tretmana. Kod blage ograničenosti pokretljivosti radi se High velocity low amplitude (HVLA) manipulacija odnosno manipulacija visokog brzinskog i niskog amplitudnog trzaja na talokruralnom zglob. Izvodi se s pacijentom u ležećem položaju. Terapeut hvata plantarnu stranu stopala palčevima, dok ostalim prstima hvata dorzalnu stranu stopala. Radi se distrakcija talokruralnog zgloba, uz istovremenu dorzifleksiju gležnja (Slika 6.3.4.). Inverzija i everzija gležnja dodaju se po potrebi kako bi se povećao otpor tkiva. Kod pacijenata s većim ograničenjem zgloba, a manjom iritabilnošću simptoma može se provoditi mobilizacija visokog stupnja, kao što su opisali Maitland i suradnici [55]. U istraživanju su provedene mobilizacija stupnja III+ u anteriorno - posteriornom smjeru na talokruralni zglob i lateralna klizna mobilizacija stupnja III+ na subtalarnom zglobu (Slika 6.3.5.) sve dok nije primijećeno manje ograničenje pokreta , što je trajalo otprilike 4 minute za svaki zglob. Mobilizacija lateralnog klizanja subtalarnog zgloba izvodi se s pacijentom koji leži na boku zahvaćene strane. Terapeut stabilizira distalnu tibiju i fibulu jednom rukom. Drugom rukom hvata kalkaneus distalno od talusa te pruža mobilizacijski pritisak okomito na tlo. Pacijenti na kojima su provođene manipulacije pokazali su poboljšanja u procjeni nakon terapije testom podizanja na prste [56].



Slika 6.3.4. Izvođenje HVLA manipulacije na talokruralnom zglobu

<https://pubmed.ncbi.nlm.nih.gov/28559670/>, dostupno 28.06.2024.



Slika 6.3.5. Mobilizacija lateralnog klizanja subtalarnog zgloba

<https://pubmed.ncbi.nlm.nih.gov/28559670/>, dostupno 28.06.2024.

7. Zaključak

Ahилова tetiva najčvršća je u ljudskom tijelu, no također je poznata po ozljedama. Većina problema nastaje u populaciji srednje dobi pretežito kod muškaraca. Ozljede su većinski vezane uz sport, bilo profesionalni ili rekreativni. Faktore koji utječu na učestalost ozljeđivanja dijelimo na vanjske i unutarnje. Unutarnji uključuju dob, zbog smanjenja elastičnosti tetive starenjem, te vaskularizaciju same tetive koja je od 2 do 6 cm iznad njezina hvatišta na kalkaneus slabo prokrvljena što dovodi do veće predispozicije za razvoj tendinitisa, a moguće i ruptura. Osim toga, pod unutarnje čimbenike spadaju anatomska odstupanja, odnosno deformiteti. Većina se poremećaja i ozljeda događa zbog vanjskih čimbenika na koje se može utjecati te se pacijente poziva na njihovu promjenu. Ovdje spadaju greške u treningu pod koje ubrajamo nagle promjene intenziteta treninga, preneglo vraćanje u aktivnost nakon odmora i neadekvatna obuča. Bilo da je riječ o prevenciji ili o konzervativnom liječenju, pacijentima se savjetuje da prilagode obuču za aktivnost. Kod kroničnog tendinitisa, Haglundovog sindroma i entezopatija savjetuje se postavljanje uloška za pete jer povišenje ima pozitivan učinak na anatomske strukture u području hvatišta tetive i donosi smanjenje boli. Kod akutnog tendinitisa i sličnih stanja koja nastaju naglo, potrebno je provoditi krioterapiju. Po potrebi se mogu uzimati oralni protuupalni lijekovi, a u liječenju se koriste modaliteti kao što je terapijski ultrazvuk (UZV) i laser. Također, za Haglundov sindrom i entezopatije može se primiti injekcija za smanjenje boli, no važno je naglasiti potrebu uključivanja i drugih oblika konzervativnog liječenja za bolje rezultate. Vrlo dobre rezultate liječenja pokazala je ekstrakorporalna terapija udarnim valom (ESWT). Kod entezopatija ekscentrične je vježbe potrebno provoditi svakodnevno, a dobre rezultate pokazuju uz liječenje mobilizacijskim tehnikama i ESWT. Za sve oblike poremećaja i ozljeda AT vrlo je važno uključiti vježbe jačanja muskulature potkoljenice, prvenstveno m. triceps surae te vježbe istezanja. Fizikalnim pregledom uvijek je potrebno usporediti zdravu i ozlijeđenu tetivu te liječenje prilagoditi pacijentovim mogućnostima uz progresivan napredak. Kod rupture AT potrebno je imobilizirati ozlijeđeno područje gipsom ili čizmom te slijediti protokol rehabilitacije prema tjednima. Kroz rehabilitaciju je poželjno koristiti fizikalne čimbenike kao što su UZV, interferentne struje s ledom, terapija laserom te električna stimulacija mišića lista. Za oporavak je važno da fizioterapeut educira pacijenta o svakodnevnim aktivnostima i povratku u sport kako bi povećali kvalitetu života pacijenta.

8. Literatura

- [1] M. N. Doral, M. Alam, M. Bozkurt, E. Turhan , O. A. Atay, G. Dönmez, N. Maffulli: Functional anatomy of the Achilles tendon, *Knee Surg Sports Traumatol Arthrosc*, 2010., doi: 10.1007/s00167-010-1083-7
- [2] I. Lantto, J. Heikkinen, T. Flinkkilä, P. Ohtonen, J. Leppilahti: Epidemiology of Achilles tendon ruptures: increasing incidence over a 33-year period, 2015. doi: 10.1111/sms.12253
- [3] F. Klatte-Schulz, S. Minkwitz, A. Schmock, N. Bormann, A. Kurtoglu, S. Tsitsilonis, S. Manegold, B. Wildemann: Different Achilles Tendon Pathologies Show Distinct Histological and Molecular Characteristics, 2018. doi: 10.3390/ijms19020404
- [4] F. Paulsen, J. Waschke, Sobotta, *Atlas anatomije čovjeka*, 2013., str. 244, 311 - 317
- [5] M. O'Brien: The anatomy of the Achilles tendon, *Foot Ankle Clin.*, 2005. doi: 10.1016/j.fcl.2005.01.011
- [6] P. Dayton: Anatomic, Vascular, and Mechanical Overview of the Achilles Tendon, 2016., doi: 10.1016/j.cpm.2016.10.002.
- [7] P. Keros, M. Pećina, *Funkcijska anatomija lokomotornog sustava*, 2020., str. 474 - 476
- [8] E. J. Sella, D. S Caminear, E. A. McLarney: Haglund's Syndrome, *The Journal of Foot & Ankle Surgery*, 1998. str. 110 – 114, dostupno na: [https://www.jfas.org/article/S1067-2516\(98\)80089-6/pdf](https://www.jfas.org/article/S1067-2516(98)80089-6/pdf)
- [9] C. M. Sofka, R. S. Adler, R. Positano, H. Pavlov, J. S. Luchs: Haglund's syndrome: diagnosis and treatment using sonography, 2006., doi: 10.1007/s11420-005-0129-8.
- [10] M. Herring: Multimodal Physical Therapy Management of a 24 Year - Old Male with Chronic Retrocalcaneal Pain: A Case Report, *Governos State University*, 2015.
- [11] C. Neeter, R. Thomeé, K. G. Silbernagel, P. Thomeé, J. Karlsson: Iontophoresis with or without dexamethazone in the treatment of acute Achilles tendon pain. *Scand J Med Sci Sports*, 2003., doi: 10.1046/j.1600-0838.2003.00305
- [12] H. van der Worp, I. van den Akker-Scheek, H. van Schie, J. Zwerver: ESWT for tendinopathy: technology and clinical implications. *Knee Surg Sports Traumatol Arthrosc*, 2013., doi: 10.1007/s00167-012-2009-3
- [13] M. Pećina: Sindromi prenaprezanja, *Globus*, Zagreb, 1992., 228 – 232

- [14] M. Pećina i suradnici: Športska medicina, Medicinska naklada, Zagreb, 2004., 104 – 105
- [15] S. J. Warden: A new direction for ultrasound therapy in sports medicine. *Sports Med.*, 2003., doi: 10.2165/00007256-200333020-00002
- [16] K. G. Baker, V. J. Robertson, F. A. Duck: A review of therapeutic ultrasound: biophysical effects. *Phys Ther.*, 2001.
- [17] J. M. Bjordal, M. I. Johnson, V. Iversen, F. Aimbire, R. A. Lopes – Martins: Low-level laser therapy in acute pain: a systematic review of possible mechanisms of action and clinical effects in randomized placebo-controlled trials. *Photomed Laser Surg.*, 2006.
- [18] A. Stergioulas: Low-level laser treatment can reduce edema in second degree ankle sprains. *J Clin Laser Med Surg.*, 2004. Apr;22(2):125-8. doi: 10.1089/104454704774076181
- [19] S. Janković: Fizioterapija u reumatologiji, Vukovar, 2023., 77 - 79
- [20] T. Movin, A. Ryberg, D. J. McBride, N. Maffulli: Acute rupture of the Achilles tendon 2005., doi: 10.1016/j.fcl.2005.01.003.
- [21] M. Glazebrook, D. Rubinger: Functional Rehabilitation for Nonsurgical Treatment of Acute Achilles Tendon Rupture 2019., doi: 10.1016/j.fcl.2019.05.001
- [22] M. Kauwe: Acute Achilles Tendon Rupture: Clinical Evaluation, Conservative Management, and Early Active Rehabilitation, 2017, doi: 10.1016/j.cpm.2016.10.009
- [23] D. Elliot: Structure and function of mammalian tendon, *Biol Rev Camb Philos Soc*, 1965., str. 392 - 421
- [24] P. V. Komi: Physiological and biomechanical correlates of muscle function: effects of muscle structure and stretch-shortening cycle on force and speed. *Exerc Sport Sci Rev*, 1984.
- [25] A. N. Arndt, P. V. Komi, G. P. Brüggemann, J. Lukkariniemi: Individual muscle contributions to the in vivo achilles tendon force, Bristol, 1998., doi: 10.1016/s0268-0033(98)00032-1
- [26] S. H. Bae, H. S. Lee, S. G. Seo, S. W. Kim, H. C. Gwak, S. Y. Bae, Debridement and functional rehabilitation for Achilles tendon infection following tendon repair, 2016., doi: 10.2106/JBJS.15.01117

- [27] R. J. Khan, D. Fick, A. Keogh, J. Crawford, T. Brammar, M. Parker: Treatment of acute achilles tendon ruptures: a metaanalysis of randomized, controlled trials, 2005., doi: 10.2106/JBJS.D.03049
- [28] K. Willits, A. Amendola, D. Bryant: Operative versus nonoperative treatment of acute Achilles tendon ruptures: a multicenter randomized trial using accelerated functional rehabilitation 2010., doi: 10.2106/JBJS.I.01401
- [29] M. Saleh, P. D. Marshall, R. Senior, A. MacFarlane: The Sheffield splint for controlled early mobilisation after rupture of the calcaneal tendon: a prospective, randomised comparison with plaster treatment, 1992., doi: 10.1302/0301-620X.74B2.1544953
- [30] A. M. Hutchison, C. Topliss, D. Beard, R. M. Evans, P. Williams: The treatment of a rupture of the Achilles tendon using a dedicated management programme, 2015., doi: 10.1302/0301-620X.97B4.35314
- [31] T. M. Ecker, A. K. Bremer, F. G. Krause, T. Muller, M. Weber: Prospective use of a standardized nonoperative early weightbearing protocol for achilles tendon rupture: 17 years of experience, 2016., doi: 10.1177/0363546515623501
- [32] K. W. Barfod, J. Bencke, H. B. Lauridsen, I. Ban, L. Ebskov, A. Troelsen: Nonoperative dynamic treatment of acute achilles tendon rupture: the influence of early weight-bearing on clinical outcome: a blinded, randomized controlled trial, 2014., doi: 10.2106/JBJS.M.01273. PMID: 25232073.
- [33] I. Lantto, J. Heikkinen, T. Flinkkila: Early functional treatment versus cast immobilization in tension after achilles rupture repair: results of a prospective randomized trial with 10 or more years of follow-up, 2015., doi: 10.1177/0363546515591267
- [34] A. M. Hutchison, C. Topliss, D. Beard: The treatment of a rupture of the Achilles tendon using a dedicated management programme, 2015., doi: 10.1302/0301-620X.97B4.35314
- [35] K. Nilsson-Helander, K. G. Silbernagel, R. Thomee': Acute achilles tendon rupture: a randomized, controlled study comparing surgical and nonsurgical treatments using validated outcome measures, 2010., doi: 10.1177/0363546510376052
- [36] A. A. Suchak, G. P. Bostick, L. A. Beaupre': The influence of early weight-bearing

compared with non-weight-bearing after surgical repair of the Achilles tendon, 2008., doi: 10.2106/JBJS.G.01242

[37] T. M. Ecker, A. K. Bremer, F. G. Krause: Prospective use of a standardized nonoperative early weightbearing protocol for Achilles tendon rupture, 17 years of experience, 2016., doi: 10.1177/0363546515623501

[38] K. W. Barfod, J. Bencke, H. B. Lauridsen HB: Nonoperative dynamic treatment of acute Achilles tendon rupture: the influence of early weight-bearing on clinical outcome, 2014., doi: 10.2106/JBJS.M.01273

[39] N. Olsson, K. G. Silbernagel, B. I. Eriksson: Stable surgical repair with accelerated rehabilitation versus nonsurgical treatment for acute Achilles tendon ruptures: a randomized controlled study, 2013., doi: 10.1177/0363546513503282

[40] C. N. van Dijk, M. N. van Sterkenburg, J. I. Wiegerinck, J. Karlsson, N. Maffulli: Terminology for Achilles tendon related disorders: *Knee Surg Sports Traumatol Arthrosc.* 2011.

[41] R. L. Chimenti, C. C. Cychosz, M. M. Hall, P. Phisitkul: Current concepts review update: insertional Achilles tendinopathy, *Foot Ankle Int.*, 2017.

[42] A. Rufai, J. R. Ralphs, M. Benjamin: Structure and histopathology of the insertional region of the human Achilles tendon, 1995.

[43] T. E. Schubert, C. Weidler, K. Lerch: Achilles tendinosis is associated with sprouting of substance P positive nerve fibres, 2005.

[44] M. S. Kraggsnaes, U. Fredberg, K. Stribolt: Stereological quantification of immune-competent cells in baseline biopsy specimens from Achilles tendons: results from patients with chronic tendinopathy followed for more than 4 years, 2014.

[45] A. M. Wilson, A. E. Goodship: Exercise-induced hyperthermia as a possible mechanism for tendon degeneration, *J Biomech*, 1994.

[46] K. L. Morris, J. A. Giacobelli, D. Granoff: Classification of radiopaque lesions of tendo Achillis, *J Foot Surg*, 1990.

[47] M. Kedia, M. Williams, L. Jain: The effects of conventional physical therapy and eccentric strengthening for insertional Achilles tendinopathy, *Int J Sports Phys Ther*, 2014.

- [48] V. Pavone, L. Cannavo, A. Di Stefano: Low-energy extracorporeal shock-wave therapy in the treatment of chronic insertional Achilles tendinopathy: a case series. *Biomed Res Int*, 2016.
- [49] Z. Wu, W. Yao, S. Chen: Outcome of extracorporeal shock wave therapy for insertional Achilles tendinopathy with and without Haglund's deformity. *Biomed Res Int*, 2016.
- [50] H. Reid, S. Wood: *Achilles Tendinopathy: Advice and Management*, Oxford University Hospitals NHS Foundation Trust, 2015.
- [51] R. L. Chimenti, M. Bucklin, M. Kelly: Insertional Achilles tendinopathy associated with altered transverse compressive and axial tensile strain during ankle dorsiflexion, *J Orthop Res*, 2016.
- [52] V. Korakakis, R. Whiteley, A. Tzavara, N. Malliaropoulos: The effectiveness of extracorporeal shockwave therapy in common lower limb conditions: a systematic review including quantification of patient-rated pain reduction. *Br J Sports Med.*, 2018.
- [53] S. Mani - Babu, D. Morrissey, C. Waugh, H. Screen, C. Barton: The effectiveness of extracorporeal shock wave therapy in lower limb tendinopathy: a systematic review. *Am J Sports Med.*, 2015.
- [54] Y. Fan, Z. Feng, J. Cao, W. Fu: Efficacy of Extracorporeal Shock Wave Therapy for Achilles Tendinopathy: A Meta-analysis. *Orthop J Sports Med.*, 2020., doi: 10.1177/2325967120903430
- [55] E. Hengeveld, K. Banks: *Maitland's peripheral manipulation*, Edinburgh, 2005.
- [56] D. J. Jayaseelan, M. Kecman, D. Alcorn, J. D. Sault: Manual therapy and eccentric exercise in the management of Achilles tendinopathy. *J Man Manip Ther.*, 2017., doi: 10.1080/10669817.2016.1183289

Popis slika

| | |
|---|----|
| Slika 2.1.1. M. triceps surae i njegovo hvatište na calcaneus putem Ahilove tetive Izvor: https://www.kenhub.com/en/library/anatomy/gastrocnemius-muscle | 4 |
| Slika 2.4.1. Prikaz aktivnosti Ahilove tetive tijekom faze oslonca Izvor: https://jfootankleres.biomedcentral.com/articles/10.1186/s13047-022-00570-3 | 6 |
| Slika 2.5.1. Prikaz krajnjih pokreta u gornjem gležanjnom zglobu Izvor: https://www.quora.com/What-is-plantar-flexion-and-dorsal-flexion-How-do-they-differ | 8 |
| Slika 3.2.1. Prikaz Haglundovog sindroma Izvor: https://foot-ankle-surgeon.co.uk/superficial-calcaneal-bursitis/ | 11 |
| Slika 4.1.1. Prikaz najčešće lokalizacije tendinitisa Ahilove tetive Izvor: https://videoreha.com/hr-hr/programi/qlrowvani021amlhqqrgoa/ozljede-i-ostecenja-ahilove-tetive--tendinoza-ahilove-tetive | 14 |
| Slika 5.1.1. Ruptura Ahilove tetive (lijevo) u odnosu na neozlijeđenu tetivu (desno) Izvor: https://www.natus.hr/O%C5%A1te%C4%87enja%20/%20ozljede%20Ahilove%20tetive | 19 |
| Slika 5.1.2. Izvođenje testa pasivne dorzifleksije gležnja Izvor: https://www.sciencedirect.com/science/article/abs/pii/S0891842216301264?via%3Dihub | 19 |
| Slika 5.2.1. Čizma za Ahilovu tetivu za hodanje Izvor: https://www.dme-direct.com/bledsoe-achilles-walking-boot | 21 |
| Slika 5.2.2. Kompresijska čarapa za Ahilovu tetivu nakon skidanja ortoze Izvor: https://www.bauerfeind.hr/proizvod/achillotrain/9 | 23 |
| Slika 6.3.1. Prikaz ekscentričnih vježbi za entezopatiju Ahilove tetive u prvoj fazi izvor: https://www.ouh.nhs.uk/patient-guide/leaflets/files/11924Ptendinopathy.pdf | 24 |
| Slika 6.3.2. Prikaz ekscentričnih vježbi za entezopatiju Ahilove tetive u drugoj fazi Izvor : https://www.ouh.nhs.uk/patient-guide/leaflets/files/11924Ptendinopathy.pdf | 24 |
| Slika 6.3.3. Prikaz ekscentričnih vježbi za entezopatiju Ahilove tetive u trećoj fazi Izvor: https://www.ouh.nhs.uk/patient-guide/leaflets/files/11924Ptendinopathy.pdf | 25 |
| Slika 6.3.4. Izvođenje HVLA manipulacije na talokruralnom zglobu Izvor: https://pubmed.ncbi.nlm.nih.gov/28559670/ | 27 |
| Slika 6.3.5. Mobilizacija lateralnog klizanja subtalarnog zgloba Izvor: https://pubmed.ncbi.nlm.nih.gov/28559670/ | 28 |



IZJAVA O AUTORSTVU

Završni/diplomski/specijalistički rad isključivo je autorsko djelo studenta koji je isti izradio te student odgovara za istinitost, izvornost i ispravnost teksta rada. U radu se ne smiju koristiti dijelovi tuđih radova (knjiga, članaka, doktorskih disertacija, magistarskih radova, izvora s interneta, i drugih izvora) bez navođenja izvora i autora navedenih radova. Svi dijelovi tuđih radova moraju biti pravilno navedeni i citirani. Dijelovi tuđih radova koji nisu pravilno citirani, smatraju se plagijatom, odnosno nezakonitim prisvajanjem tuđeg znanstvenog ili stručnoga rada. Sukladno navedenom studenti su dužni potpisati izjavu o autorstvu rada.

Ja, Mateja Gajski (ime i prezime) pod punom moralnom, materijalnom i kaznenom odgovornošću, izjavljujem da sam isključivi autor/ica završnog/diplomskog/specijalističkog (obrisati nepotrebno) rada pod naslovom Konzervativno liječenje poremećaja i ozljeda Ahilove tetive (upisati naslov) te da u navedenom radu nisu na nedozvoljeni način (bez pravilnog citiranja) korišteni dijelovi tuđih radova.

Student/ica:
(upisati ime i prezime)

Mateja Gajski
(vlastoručni potpis)

Sukladno članku 58., 59. i 61. Zakona o visokom obrazovanju i znanstvenoj djelatnosti završne/diplomske/specijalističke radove sveučilišta su dužna objaviti u roku od 30 dana od dana obrane na nacionalnom repozitoriju odnosno repozitoriju visokog učilišta.

Sukladno članku 111. Zakona o autorskom pravu i srodnim pravima student se ne može protiviti da se njegov završni rad stvoren na bilo kojem studiju na visokom učilištu učini dostupnim javnosti na odgovarajućoj javnoj mrežnoj bazi sveučilišne knjižnice, knjižnice sastavnice sveučilišta, knjižnice veleučilišta ili visoke škole i/ili na javnoj mrežnoj bazi završnih radova Nacionalne i sveučilišne knjižnice, sukladno zakonu kojim se uređuje umjetnička djelatnost i visoko obrazovanje.