

Fizikalna terapija nakon totalne endoproteze koljena

Grgurić, Antonija

Undergraduate thesis / Završni rad

2024

Degree Grantor / Ustanova koja je dodijelila akademski / stručni stupanj: **University North / Sveučilište Sjever**

Permanent link / Trajna poveznica: <https://um.nsk.hr/um:nbn:hr:122:154089>

Rights / Prava: [In copyright](#)/[Zaštićeno autorskim pravom.](#)

Download date / Datum preuzimanja: **2024-07-25**



Repository / Repozitorij:

[University North Digital Repository](#)





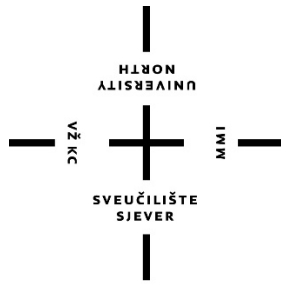
**Sveučilište
Sjever**

Završni rad br. 300/FIZ/2024

Fizikalna terapija nakon totalne endoproteze koljena

Antonija Grgurić, 0336055620

Varaždin, lipanj 2024. godine



Sveučilište Sjever

Odjel za fizioterapiju

Završni rad br. 300/FIZ/2024

Fizikalna terapija nakon totalne endoproteze koljena

Student

Antonija Grgurić, 0336055620

Mentor

doc.dr.sc. Željko Jeleč

Grad, lipanj 2024. godine

Prijava završnog rada

Definiranje teme završnog rada i povjerenstva

ODJEL Odjel za fizioterapiju

STUDIJ prediplomski stručni studij Fizioterapija

PRISTUPNIK Antonija Grgurić

MATIČNI BROJ 0336055620

DATUM 14.06.2024.

KOLEGIJ Klinička medicina I

NASLOV RADA Fizikalna terapija nakon totalne endoproteze koljena

NASLOV RADA NA ENGL. JEZIKU Physical therapy after total knee arthroplasty

MENTOR dr.sc. Željko Jeleč

ZVANJE docent

ČLANOVI POVJERENSTVA

1. Jasminka Potočnjak, v.pred. predsjednik

2. doc.dr.sc. Željko Jeleč, mentor

3. dr.sc. Mateja Znika, v.pred., član

4. Marija Arapović, zamjenski član

5.

Zadatak završnog rada

BROJ 300/FIZ/2024

OPIS

Ugradnjom totalne endoproteze koljena svi dijelovi zgloba zamjenjuju se protetskim nadomjestkom, uključujući distalni kraj bedrene kosti, iver i proksimalni kraj goljenične kosti. Operacija je indicirana kod osteoartritisa, osteonekroze, reumatoidnog artritisa i drugih degenerativnih promjena koje uzrokuju bol i smanjenje funkcije. Izvodi se kroz veliki rez iznad zgloba, a koristi se cementna, bescementna ili hibridna fiksacija. Fizioterapijska intervencija nastoji osposobiti pacijenta za ponovnu integraciju u svakodnevni život. Fizioterapijski pristup je utemeljen na SOAP modelu, uključuje preoperativnu pripremu za smanjenje komplikacija i postoperativnu rehabilitaciju podijeljenu u faze za smanjenje boli, poboljšanje pokretljivosti i funkcionalnosti. Postoje protokoli i smjernice koji fizioterapeutu pomažu prilikom formiranja individualnog terapijskog plana za pacijenta. U kontekstu rehabilitacijskih smjernica se uz druge modalitete, koji su također spomenuti kroz ovaj rad, posebno ističe terapijsko vježbanje. Terapijsko vježbanje je ključno za oporavak i poboljšanje

ZADATAK URUČEN

14.06.2024.



POTPIS MENTORA

Željko Jeleč

Čisti obrasci

Predgovor

Najiskrenije hvala mojoj obitelji i prijateljima čije su mi ohrabrenje i razumijevanje bili su neprocjenjivi oslonci u svakom koraku.

Također se želim zahvaliti svom mentoru dr.sc. Željku Jeleču na strpljenu i savjetima tijekom izrade završnog rada.

Sažetak

Ugradnja totalne endoproteze koljena odnosi se na zamjenu svih sastavnica zgloba koljena protetskim nadomjestkom. Zglob koljena čini distalni kraj bedrene kosti zajedno s iverom i proksimalnim krajem goljenične kosti. Za izvođenje pokreta u koljenu zadužena je bedrena ili natkoljenična muskulatura. Biomehanika zgloba koljena uključuje opterećenja, položaje, pokrete i sile koje utječu na njega. Oštećenja ili promjene u strukturama zgloba mogu dovesti do poremećaja ravnoteže i ozljeda. Opterećenje na zglobu varira ovisno o položaju tijela, a mišićna sila igra ključnu ulogu u održavanju ravnoteže i stabilnosti. Prva prava zamjena zgloba koljena izvedena je 1880. godine, a bitan napredak dogodio se 1973. godine s predloženim prototipom moderne proteze. Danas su u upotrebi različite vrste fiksacija za postavljanje proteze, uključujući cementnu, bescementnu i hibridnu fiksaciju. Indikacije za ugradnju totalne endoproteze koljena uključuju primarni i sekundarni osteoartritis, osteonekrozu, reumatoidni artritis i druge degenerativne promjene koje uzrokuju bol i smanjenje funkcije koljena. Operacija se obično izvodi kroz veliki otvoreni rez iznad zgloba koljena, a odluka o operaciji temelji se na težini boli i stupnju onesposobljenosti pacijenta. Fizioterapijski pristup temelji se na modelu SOAP (Subjective Objective Assessment Plan), koji obuhvaća subjektivni pregled, objektivni pregled, analizu i plan. Preoperativna rehabilitacija priprema pacijenta za kirurški zahvat kako bi se smanjila mogućnost postoperativnih komplikacija i ubrzao oporavak. Uključuje sveobuhvatan pregled, edukaciju pacijenta i sudjelovanje u preoperativnom programu vježbanja. Postoperativna rehabilitacija podijeljena je u faze koje uzimaju u obzir faze cijeljenja tkiva i specifičnosti kirurškog zahvata. Uključuje kontinuirano pasivno pokretanje i terapijsko vježbanje kako bi se smanjila bol, poboljšala pokretljivost i funkcionalnost te osigurao optimalan oporavak. Terapijsko vježbanje ključna je komponenta rehabilitacije koja pruža sustavnu i planiranu tjelovježbu za poboljšanje funkcije i kvalitete života pacijenta. Važno je pravovremeno prepoznati komplikacije i intervenirati u slučajevima poput duboke venske tromboze i plućne embolije.

Ključne riječi: endoproteza, koljeno, fizioterapija, rehabilitacija

Summary

The implantation of total knee endoprosthesis refers to the replacement of all components of the knee joint with a prosthetic replacement. The knee joint forms the distal end of the femur along with the splinter and the proximal end of the tibia. The femoral or thigh musculature is in charge of performing movements in the knee. The biomechanics of the knee joint involves loads, positions, movements and forces that affect it. Damage or changes in the structures of the joint can lead to disturbed balance and injury. The load on the joint varies depending on the position of the body, and muscle force plays a key role in maintaining balance and stability. The first real replacement of the knee joint was performed in 1880, and significant progress occurred in 1973 with a proposed prototype of a modern prosthesis. Today, various types of fixations are used for the placement of dentures, including cement, cementless and hybrid fixation. Indications for this procedure include primary and secondary osteoarthritis, osteonecrosis, rheumatoid arthritis and other degenerative changes that cause pain and decrease in knee function. This operation is usually performed through a large open incision above the knee joint, and the decision to undergo surgery is based on the severity of the pain and the degree of disability of the patient. The physiotherapy approach is based on the SOAP (Subjective Objective Assessment Plan) model, which includes subjective review, objective review, analysis and plan. Preoperative rehabilitation prepares the patient for surgery to reduce postoperative complications and speed up recovery. It includes a comprehensive examination, patient education and participation in a preoperative exercise program. Postoperative rehabilitation is divided into stages that take into account the stages of tissue healing and the specifics of the surgical procedure. It includes continuous passive start-up and therapeutic exercise to reduce pain, improve mobility and functionality, and ensure optimal recovery. Therapeutic exercise is a key component of rehabilitation that provides systematic and planned exercise to improve the function and quality of life of the patient. It is important to recognize and intervene on the risks of complications such as deep vein thrombosis and pulmonary embolism in a timely manner.

Keywords: endoprosthesis, knee, physiotherapy, rehabilitation

Popis korištenih kratica

TEP	Totalna endoproteza
SZO	Svjetska zdravstvena organizacija
CR	<i>Cruciate retaining</i> Proteza kod koje se zadržava stražnji križni ligament
PS	<i>Posterior stabilized</i> Proteza kod koje se žrtvuje stražnji križni ligament
CCK	<i>Constrained condylar knee</i> Proteza bez dodatne stabilizacije
DVT	Duboka venska tromboza
SOAP	<i>Subjective Objective Assessment Plan</i> Model na kojem je utemeljen fizioterapijski pristup
CPM	<i>Continuous Passive Motion</i> Kontinuirano pasivno pokretanje
DVT	Duboka venska tromboza
TENS	Transkutana električna nervna stimulacija
NMES	Neuromuskulturna električna stimulacija

SADRŽAJ

1.	Uvod	1
2.	Anatomija zgloba koljena	3
3.	Biomehanika zgloba koljena	8
4.	Totalna endoproteza koljena.....	12
4.1.	Povijest razvoja TEP-a koljena.....	12
4.2.	Indikacije i kontraindikacije	12
4.3.	Biomaterijali korišteni kod TEP-a koljena	13
4.4.	Operacijski zahvat	14
4.5.	Komplikacije	15
5.	Fizioterapijska intervencija.....	16
5.1.	Fizioterapijski pristup u rehabilitaciji.....	16
5.2.	Preoperativna rehabilitacija	16
5.3.	Postoperativna rehabilitacija.....	18
5.3.1.	Terapijsko vježbanje	20
5.3.2.	Smjernice za rehabilitaciju	28
6.	Zaključak	34
7.	Literatura	35

1. Uvod

U ovome radu obrađena je anatomska građa i biomehanika zgloba koljena te fizioterapijski pristup u rehabilitaciji nakon ugradnje endoproteze koljena. Totalna endoproteza koljena (TEP) operacijski je zahvat prilikom kojeg se dijelovi koljena zamjenjuju umjetnim dijelovima, tj. protezom. Koljenski zglob kompleksna je cjelina u čiji sastav ulazi bedrena kost zajedno s goljeničnom kosti i iverom. Površine tih kostiju mogu s vremenom postati istrošene, što je često posljedica artritisa ili neke druge bolesti i može prouzročiti bol i oticanje. Najčešća indikacija za ugradnju TEP-a koljena jest osteoartritis, što je slučaj za od 94 do 97 % operacija [1].

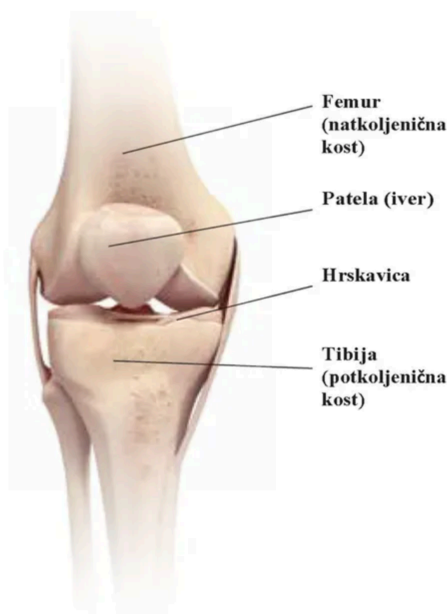Osteoartritis je jedan od najčešćih oblika bolesti mišićno-koštanog sustava. Prema procjenama Svjetske zdravstvene organizacije (SZO) kod 10 % svjetske populacije starije od 60 godina prisutni su simptomi osteoartritisa. Liječenje se obično sastoji od tretiranja simptoma, uz očekivanje poboljšanja pacijentovih funkcionalnih sposobnosti. Dostupne su farmakološke intervencije koje se uglavnom sastoje od analgetika i protuupalnih lijekova, ali je njihov učinak privremen i ograničen. Također se upotrebljavaju invazivnije, intraartikularne injekcije kortikosteroida, hijaluronske kiseline, plazme bogate trombocitima i mezenhimalnih matičnih stanica. Za pacijente koji ne reagiraju povoljno na te opcije konzervativnog liječenja, mogu se preporučiti kirurške intervencije, uključujući artroskopiju i osteotomiju u nekim pacijenata, a kao posljednje rješenje indicirana je zamjena zgloba koljena. Prisutnost rizika od buduće revizijske operacije velika je briga, posebno za mlade pacijente koji boluju od osteoartritisa koljena. Učestalost osteoartritisa raste kod mlade populacije, a posljedično i potreba za artroplastičnim zahvatima. Mlađi pacijenti imaju veću vjerojatnost da će doživjeti neuspjeh proteze i naknadno zahtijevati revizijski kirurški zahvat [2]. Istraživanja iz područja biomehanike, metoda fiksacije, implementacije materijala i postoperativnog zbrinjavanja dovela su do poboljšanja funkcije [1]. Postoje 4 osnovna tipa totalne endoproteze koljena: CR (*cruciate retaining*) kod koje se zadržava stražnji križni ligament, PS (*posterior stabilized*) kod kojeg se žrtvuje, tj. uklanja stražnji križni ligament te ograničene, tj. „sapete“ proteze (CCK – *constrained condylar knee*) s dodatnom stabilizacijom ili bez nje (*constrained hinged* i *constrained non-hinged* proteze). Koja će proteza biti korištena ovisi o mnogo čimbenika, prvenstveno o opsežnosti degenerativnih promjena i stupnju nestabilnosti koljena [3].

Fizioterapija je važna kod reduciranja postoperativnih morbiditeta. Iz tog razloga fizioterapeuti bi trebali biti upoznati s korištenim komponentama i njihovom kirurškom primjenom. Vrsta proteze koja se ugrađuje ovisi o dobi, tjelesnoj masi, spolu, anatomske građi, razini aktivnosti, povijesti bolesti i općem zdravlju. [1] Postoperativna rehabilitacija nakon ortopedskoga kirurškog zahvata često je dugotrajan proces. S obzirom na ograničeni broj

terapijskih intervencija dostupnih za postoperativno liječenje u kontekstu zdravstvene skrbi, malo je vjerojatno da će terapeut imati izravan, stalan kontakt s pacijentom kroz sve faze rehabilitacijskog programa. Iz tog je razloga ključ uspješnih postoperativnih ishoda učinkovita, dugotrajna uključenost pacijenta, što se odnosi na ranu postoperativnu edukaciju pacijenata pod vodstvom terapeuta nakon koje slijedi kućni program odabranih intervencija, posebice niz vježbi koje su pažljivo podučavane i koje terapeut prati i prema potrebi adaptira tijekom svake faze rehabilitacije [4]. Kao izvor podataka za pisanje rada korišteni su znanstveni članci iz baza PubMed i ScienceDirect te anatomske atlasi i knjige iz područja medicine, biomedicine i zdravstva.

2. Anatomija zgloba koljena

Zglob koljena (*articulatio genus*) formira bedrena kost s iverom i goljениčnom kosti [Slika 2.1.]. Bedrena kost uzglobljuje se s goljениčnom kosti na inferiornoj i posteriornoj strani te s iverom anteriorno. Koljeno je prema vrsti okretno-kutni zglob (*trochoidea/ginglymus*), što znači da su u njemu mogući pokreti fleksije i ekstenzije, a u položaju fleksije moguće je izvesti vanjsku i unutarnju rotaciju.



Slika 2.1. Prikaz koštanih struktura zgloba koljena

(izvor: https://www.cybermed.hr/centri_a_z/osteoarthritis/sto_je_potpuna_zamjena_zgloba)

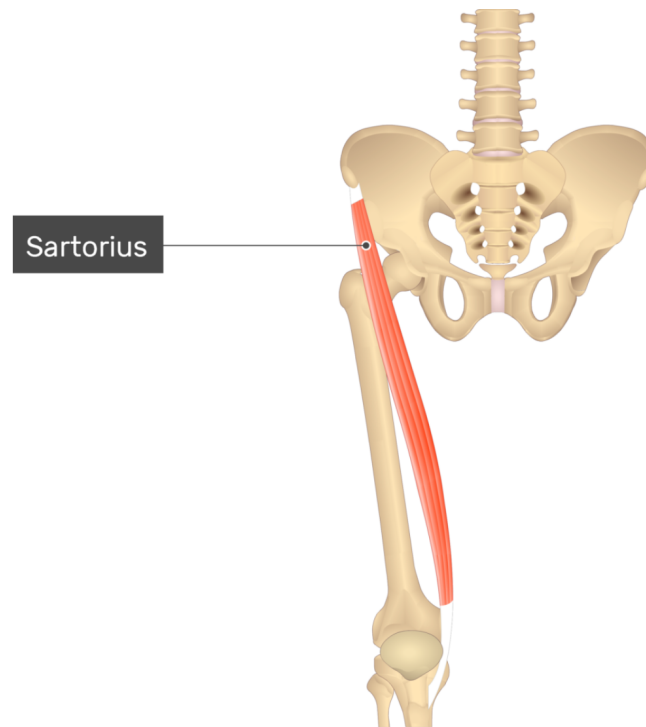
Bedrena kost (*femur*) najveća je kost u ljudskome tijelu. Ona se dijeli na proksimalni i distalni kraj (*extremitas proximalis et distalis*) te na tijelo (*corpus femoris*) i vrat (*collum femoris*). Najveći dio proksimalnog dijela bedrene kosti čini glava (*caput femoris*) koja ulazi u sastav zgloba kuka. Na distalnom kraju bedrene kosti nalaze se dva izbočenja, *condylus medialis* i *condylus lateralis*, koji ulaze u sastav zgloba koljena. Superiorno i medijalno u odnosu na medijalni kondil nalazi se *epicondylus medialis*, a lateralno je *epicondylus lateralis*. Njihova je uloga pripojenje ligamenata i mišića. Perihondralno okoštavanje bedrene kosti započinje u sedmom tjednu embrionalnog razvoja. Do srašćavanja proksimalnih epifiznih pukotina dolazi u periodu između sedamnaeste i dvadesete godine života, dok se srašćavanje distalnih epifiznih pukotina događa između devetnaeste i dvadesete godine života. Iver (*patella*) je najveća sezamska kost ljudskoga tijela. Trokutastog je oblika s vrhom usmjerenim inferiorno. Stražnja ploha kosti sastoji se od lateralnog ruba koji je veći i deblji u odnosu na medijalni rub. Koštane jezgre ivera nastaju u periodu treće i četvrte godine života. Goljениčna kost (*tibia*) podijeljena je na tijelo (*corpus tibiae*) oblikovano trokutasto te na proksimalni i distalni kraj. Na proksimalnom

kraju s koljenom se uzglobljuju *condylus medialis* i *condylus lateralis*. Kod odraslih proksimalni kraj goljenične kosti nalazi se u reklinaciji ili retroverziji, što znači da je nagnut prema natrag. Perihondralno okoštavanje goljenične kosti započinje tijekom sedmog tjedna embrionalnog razvoja. Epifizne pukotine proksimalnog kraja kosti zatvaraju se između devetnaeste i dvadesete godine, dok se pripoj epifiza distalnog dijela događa ranije, između sedamnaeste i devetnaeste godine života [5].

Kondili femura i tibije uzglobljuju se s iverom, a u zglob još ulaze sveze, menisci koji osiguravaju sukkladnost zglobnih tijela i pripadajuće burze. *Lig. patellae* nastavlja se na tetivu *m. quadriceps* i proteže se od ivera do *tuberositas tibiae*. Trokutastu svezu *lig. collaterale tibiale*, koja je srasla s medijalnim meniskom, čine tri vrste vlakana: prednja duga vlakna, stražnja površinska kratka vlakna i stražnja donja vlakna. Stalan doticaj zglobnih površina za vrijeme rotacije održavaju ukrižene sveze *lig. cruciatum anterius et posterius*, koje s pobočnim svezama *lig. collaterale mediale et laterale* igraju važnu ulogu u održavanju mehanike i stabilnosti koljena. Kolateralne sveze koče adukciju i abdukciju dok je koljeno ekstendirano. Za zglob koljena još su važne okrugla sveza *lig. collaterale fibulare*, *lig. popliteum obliquum* i *lig. popliteum arcuatum*. Dva meniska u zglobu koljena jesu *meniscus medialis* i *meniscus lateralis*, koje s anteriorne strane povezuje *lig. transversum genus*. Menisci funkcioniraju kao pokretljiva zglobna tijela i olakšavaju prijenos tereta na kondile tibije. Oni su aktivni kod svakog pokreta pri čemu ispravljaju inkongruenciju kondila femura te kondila tibije. Medijalni menisk oblikovan je polumjesečasto te je srastao s *lig. collaterale tibiale*. Najviše se napreže tijekom vanjske rotacije potkoljenice, dok je za vrijeme unutarnje rotacije u rasterećenju. Lateralni menisk oblikovan je okruglasto i više je gibljiv u odnosu na medijalni s obzirom na to da nije srastao s *lig. collaterale fibulare*. Njegov je stražnji rog s pojavnošću od 30 % polazište *lig. meniscofemorale anterius* i nešto češće *lig. meniscofemorale posterius*, a u nekim iznimnim slučajevima mogu postojati obje sveze. Tijekom fleksije oba se meniska pomiču unatrag preko stražnjeg kondila tibije. Moguće je zaključiti da je lateralni menisk manje podložan ozljedama uslijed većeg stupnja pokretljivosti [5, 6].

Funkcija je skeletne muskulature kreiranje pokreta, održavanje posture i položaja tijela, stabilizacija zglobova te stvaranje topline. Bedreni ili natkoljenični mišići odgovorni su za pokrete u zglobovima kuka i koljena. S obzirom na smještaj dijele se na prednju i stražnju skupinu te medijalnu ili aduktornu skupinu. Prednja i stražnja skupina mišića natkoljenice polazi sa zdjelice, a hvatište im je na kostima potkoljenice. Za razliku od prednje i stražnje skupine mišića natkoljenice, većina mišića aduktorene skupine djeluje isključivo u zglobu kuka [7, 8]. Kad je riječ o podjeli prema funkciji, razlikuju se fleksori koljena smješteni na posteriornoj strani natkoljenice i ekstenzori koljena smješteni na anteriornoj strani natkoljenice. Fleksori koljena

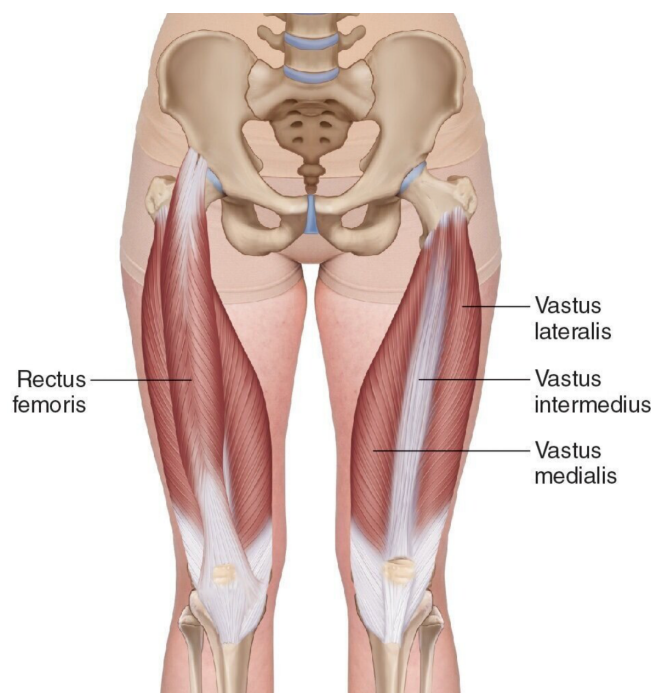
ujedno su ekstenzori kuka, a fleksori kuka jesu ekstenzori koljena [5, 7]. Mišići su prednje skupine natkoljenice krojački mišić (*m. sartorius*) i četveroglavi bedreni mišić (*m. quadriceps femoris*), koje inervira *n. femoralis*. Polazište je krojačkog mišića *spina iliaca anterior superior*, a hvatište mu je proksimalni dio medijalne površine tibije, *pes anserinus* [Slika 2.2.]. Svojom kontrakcijom sudjeluje u izvođenju fleksije, anteverzije i vanjske rotacije natkoljenice u zglobu kuka te fleksije i unutarnje rotacije potkoljenice u zglobu koljena.



Slika 2.2. Krojački mišić (*m. sartorius*)

(izvor: <https://www.getbodysmart.com/anterior-thigh-muscles/sartorius-muscle/>)

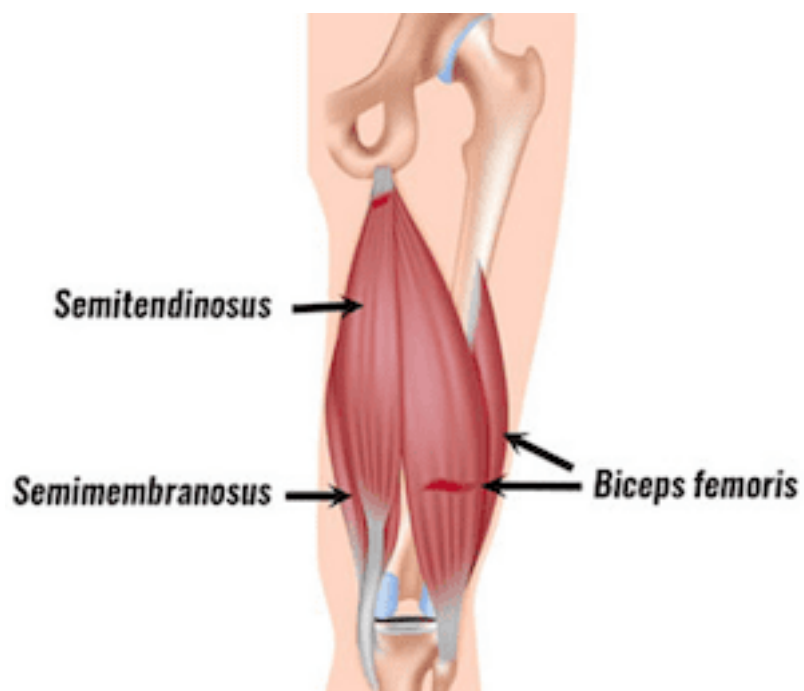
M. quadriceps femoris sastoji se od četiri mišića objedinjena u tetivu koja se veže za iver. *M. rectus femoris*, *m. vastus intermedius*, *m. vastus medialis* i *m. vastus lateralis* prekrivaju prednju stranu natkoljenice i nastavljaju se kao *lig. patellae* čije je hvatište na *tuberositas tibiae* [Slika 2.3.]. *M. rectus femoris* prekriva ostala tri mišića s anteriorne strane, a polazište mu je *spina iliaca anterior inferior*. Preostala tri mišića (*mm. vastus lateralis, intermedius et medialis*) ne polaze sa zdjelice, već s bedrene kosti. Uloga je četveroglavoga bedrenog mišića stabilizacija i ekstenzija koljena te fleksija u kuku. *M. quadriceps femoris* glavni je ekstenzor koljena bez kojega nije izvedivo aktivno ustajanje. Prilikom ekstenzije koljena pripomaže mu *m. tensor fasciae latae*, dok *m. articularis genus* onemogućuje uklještenje zglobne čahure. Djelovanje *m. quadriceps femoris* izraženije je dok je kuk ekstendiran, kada se posebno ističe učinak mišića vastusa te *m. rectus femoris* [5, 8].



Slika 2.3. Četveroglavi bedreni mišić (*m. quadriceps femoris*)

(izvor: <https://www.experiencept.rehab/blog/quadriceps>)

Stražnju skupinu mišića natkoljenice čine: *m. semitendinosus*, *m. semimembranosus* i *m. biceps femoris* koje inervira *n. ischiadicus*. [Slika 2.4.]. *M. biceps femoris* ima dvije glave, *caput longum et breve*, od kojih dugačka glava sa *m. semitendinosus* i *m. semimembranosus* polazi s *tuber ischiadicum*, dok je polazište kratke glave srednja trećina *labium laterale linea aspera*. *M. biceps femoris* jedini je vanjski rotator potkoljenice, a također sudjeluje prilikom fleksije potkoljenice u zglobu koljena. Njegova dugačka glava aktivna je prilikom retroverzije natkoljenice. Dvoglavi bedreni mišić od *lig. collaterale fibulare* odjeljuje *bursa subtendinea m. bicipitis femoris inferior*. *M. semitendinosus* udružen s *m. gracilis* i *m. sartorius* formira *pes anserinus superficialis* na medijalnoj plohi tibije. Njegova je funkcija fleksija i unutarnja rotacija potkoljenice, ali također sudjeluje prilikom izvođenja retroverzije u kuku. *M. semimembranosus* ima sličnu zadaću kao *m. semitendinosus* pa se također aktivira prilikom izvođenja retroverzije u zdjeličnom zglobu, a kod koljena sudjeluje u izvođenju fleksije i unutarnje rotacije potkoljenice. Njegovu tetivu i medijalnu glavu *m. gastrocnemiusa* razdjeljuje *bursa m. semimembranosi*. Nakon toga, tetiva mu se dijeli na tri dijela koji se nazivaju *pes anserinus profundus* [5].

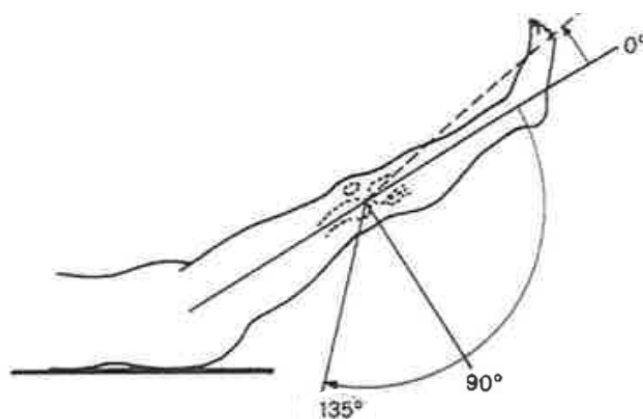


Slika 2.4. Stražnja skupina mišića natkoljenice

(izvor: <https://fysiotherapie4all.nl/spieren/musculus-biceps-femoris>)

3. Biomehanika zgloba koljena

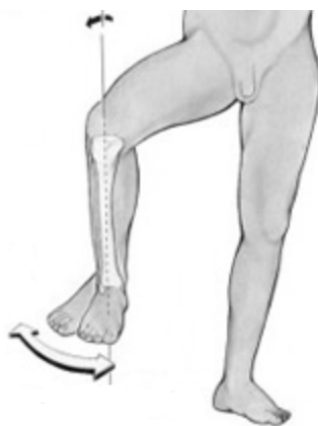Zglob koljena prenosi opterećenja, facilitira položaje i pokrete tijela te osigurava momente neophodne za izvođenje aktivnosti koje uključuju nogu. Koljeno podnosi velike sile i momente, a njegova ga pozicija između dva najduža kraka poluge u tijelu čini izuzetno podložnim ozljedama. Iako se pokreti koljena događaju istovremeno u tri ravnine, kretnje u sagitalnoj ravnini prevladavaju. Bilo koja smetnja opsegu pokreta ili pokretu površinskog zgloba poremetit će normalan obrazac opterećenja zgloba i rezultirati nepovoljnim posljedicama. Opseg pokreta koljena može se mjeriti u sve tri ravnine. Približna mjerenja mogu se izvršiti goniometrom, gdje su krakovi goniometra poravnati s procijenjenim dugim osima bedrene i goljenične kosti. Preciznija mjerenja zahtijevaju korištenje metoda poput elektrogoniometrije, rendgenografije, fluoroskopije, stereofotogrametrije ili fotografskih i videotehnika s pomoću kožnih markera. Os femura definirana je kao linija između središta glave bedrene kosti i središta kondila bedrene kosti. Os tibije povezuje središte proksimalne goljenične kosti sa središtem gležnja. Kretnje u sagitalnoj ravnini jesu ekstenzija i fleksija. Kontakt bedra i potkoljenice obično je glavni faktor u ograničavanju fleksije. Prilikom mjerenja kuta fleksije, važno je razlikovati aktivno kretanje od pasivnog kretanja. Aktivno je kretanje kada pacijent primjenjuje voljnu mišićnu kontrakciju kako bi dosegao krajnje kretnje. Pasivno je kretanje ono koje se postiže tako da mjeritelj na krajnjim granicama fleksije i ekstenzije dodaje silu. Pasivno je gibanje obično od 5° do 10° veće od aktivnog [9]. Ekstenziju u koljenu aktivno je moguće izvesti do položaja 0° , a pasivno je izvediva hiperekstenzija do 5° , dok se hiperekstenzija iznad 15° smatra patološkom [Slika 3.1.]. Za izvođenje ekstenzije potrebna je aktivacija: *m. rectus femoris*, *m. vastus medialis*, *m. vastus lateralis*, *m. vastus intermedius* i *m. tensor fasciae latae*. Završnih $10^\circ - 15^\circ$ ekstenzije potkoljenice obavlja *m. vastus medialis* koji također stabilizira koljeno vanjskom rotacijom potkoljenice, na temelju čega noga može funkcionirati kao poluga. Ako dođe do ozljede, koljeno zauzima zaštitnički stav fleksije između 10° i 15° , što znači da nije moguće dovesti koljeno do završne ekstenzije udružene s vanjskom rotacijom potkoljenice koju izvodi navedeni mišić, koji se također naziva „ključ koljenog zgloba“. Fleksiju u koljenu aktivno je moguće izvesti od 0° do 135° , dok je pasivno koljeno moguće dovesti do 160° fleksije. Interval od 135° do 160° naziva se „mrtvi mišićni prostor“. Fleksori koljena jesu: *m. semitendinosus*, *m. semimembranosus*, *m. biceps femoris*, *m. gastrocnemius*, *m. sartorius*, *m. plantaris* i *m. popliteus* [6, 10].



Slika 3.1. Opseg fleksije i ekstenzije u zglobu koljena

(izvor: M. Pećina i suradnici: Ortopedija, Naklada Ljevak, Zagreb, 2004.)

Gibanje u poprečnoj ravnini, tj. unutarnju i vanjsku rotaciju, moguće je izvesti tijekom fleksije [Slika 3.2.]. S koljenom u potpunoj ekstenziji (ili hiperekstenziji), rotacijska je komponenta ograničena isprepletenošću kondila bedrene i goljenične kosti. To se događa uglavnom zato što je medijalni kondil duži nego lateralni kondil. Pokret također ograničavaju zategnutost kolateralnih sveza, križnih sveza i zglobne kapsule. Dok je koljeno flektirano pod 90° , pobočne sveze olabave pa je izvediva unutarnja rotacija potkoljenice od 10° i vanjska rotacija potkoljenice od 40° [9]. Za izvođenje pokreta vanjske rotacije zadužen je *m. biceps femoris*, dok se prilikom unutarnje rotacije aktiviraju: *m. semitendinosus*, *m. semimembranosus*, *m. sartorius*, *m. gracilis* i *m. popliteus* [10].

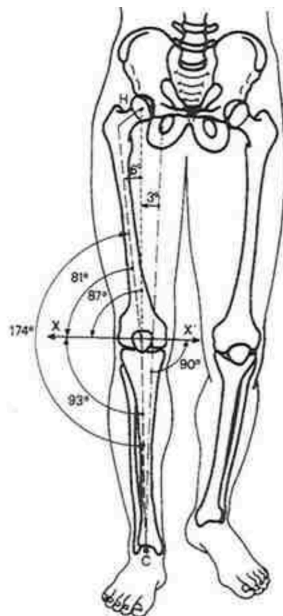


Slika 3.2. Prikaz unutarnje i vanjske rotacije potkoljenice

(Izvor: <https://mychirocare.sg/knee-anatomy-knee-structure-and-function/>)

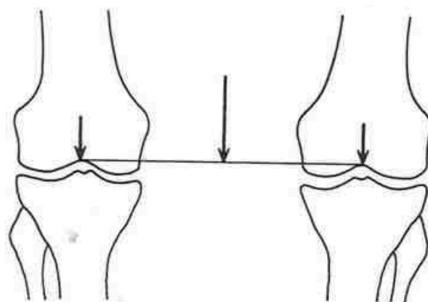
Za integraciju koljena u sustav kretanja i biomehaničku cjelinu noge nužno je da bude zadovoljen kriterij očuvanosti integriteta svih anatomskih struktura koljena te njihova funkcionalna usklađenost. Svaka ozljeda ili promjena na vanjskim ili unutarnjim strukturama zgloba dovodi do poremećaja ravnoteže u frontalnoj, sagitalnoj ili transverzalnoj ravnini. Statičko opterećenje koljena procjenjuje se stajanjem na jednoj nozi, na obje noge simetrično ili za vrijeme hoda te se pritom prati odnos osi koljena naspram opterećenja kroz sve tri ravnine.

Promatrani parametri u frontalnoj ravnini središta su triju zglobova: kuka (H), koljena (O) i talokruralnog zgloba (C), što se zajednički naziva mehanička os noge, koja s uzdužnom ili anatomskom osi femura tvori kut od 6° , a s vertikalnom osi kut od 3° [Slika 3.3.].



Slika 3.3. Odnos osovina donjeg ekstremiteta i koljena u frontalnoj ravnini
(izvor: M. Pećina i suradnici: Ortopedija, Naklada Ljevak, Zagreb, 2004.)

Neadekvatan položaj noge rezultira neravnomjernim opterećenjem koje dovodi do oštećenja [5]. Dok osoba stoji na obje noge simetrično, gravitacijska sila biva ravnomjerno raspoređena na oba koljena, pri čemu djeluje u vertikalnom smjeru prateći u frontalnoj ravnini mehaničku os zglobova kuka i koljena te talokruralnog zgloba [Slika 3.4.][6]. Ako uslijed oštećenja dođe do pomicanja opterećenja u lateralnom smjeru, kroz lateralni kondil femura te glavu goljenične kosti, nastaje stanje koje se naziva genu valgum ili X-noge. Ako se pak opterećenje pomakne tako da prolazi kroz medijalni kondil femura ili pak medijalnije, nastaje stanje koje se naziva genu varum ili O-noge. U tom slučaju neizvediva je ekstenzija u punom opsegu pokreta, kao i završna rotacijska kretanja [5].



Slika 3.4. Ravnomjerno raspoređenje opterećenja na oba koljena prilikom stajanja
(izvor: M. Pećina i suradnici: Ortopedija, Naklada Ljevak, Zagreb, 2004.)

Prilikom stajanja na jednoj nozi, veličina i raspodjela opterećenja koje djeluje u frontalnoj ravnini ovisi o sili gravitacije i mišićnoj sili. Djelovanje gravitacijske sile usmjereno je medijalno prema mehaničkoj osi koljena, pri čemu je prijeko potrebna usklađenost s radom muskulature na laterarnoj strani koljena kako ne bi došlo do medijalnog naginjanja femura prema tibiji. Zajednički naziv mišića *m. gluteus maximus*, *m. tensor fasciae latae* i *tractus tibialis* jest „zdjelčni deltoideus“, čija napetost ovisi o uvjetima ravnoteže u kuku i koljenu. Njegova je uloga pružanje lateralne protusile gravitacijskim silama te održavanje dinamičke ravnoteže u oba zgloba. Vertikalnim zbrojem sile gravitacije s mišićnom silom dobiva se rezultanta opterećenja koljena prilikom stajanja na jednoj nozi. Sila opterećenja ravnomjerno je raspoređena na medijalnu i lateralnu stranu zgloba. Opterećenje koljena u sagitalnoj ravnini također je uvjetovano silom gravitacije i mišićnom silom koja je rezultat aktivnosti mišićja potkoljenice i natkoljenice. Za sagitalnu ravninu važan je predmet analize femoropatelarni zglob. Povećanjem kuta fleksije koljena patela vrši pritisak na femur iz čega mogu proizaći promjene na hrskavici, što je slučaj kod aktivnosti kao što su čučanje, klečanje, hod stepenicama te višesatno sjedenje s flektiranim koljenima [6].

4. Totalna endoproteza koljena

4.1. Povijest razvoja TEP-a koljena

Počeci liječenja osteoartikularnih oboljenja koljena datiraju iz sredine devetnaestog stoljeća. Te su operacije uključivale umetanje mekog tkiva između zglobnih površina ili pak otklanjanje dijela kosti distalnog femura te proksimalne tibije. Kao prvi pravi primjer potpune zamjene zgloba koljena može se smatrati operacijski zahvat njemačkog kirurga Theophilusa Glucka 1880. godine, koji je kao fiksaciju protetskih komponenti od bjelokosti na koštane strukture upotrebljavao gips. Sljedeći značajan napredak dogodio se 1973. godine kada je John Install sa suradnicima predložio prototip moderne proteze koja se sastojala od metalne femoralne komponente i plastične tibijalne te patelarne komponente. Takva proteza omogućavala je stabilnost zgloba koljena čak i u slučaju gdje su oba križna ligamenta oštećena. U narednim godinama desio se napredak u pogledu korištenja metalne tibijalne komponente te retencije posteriornog križnog ligamenta. Značajno je postignuće ranoga dvadesetog stoljeća prva zamjena tibije, nakon čega se artroplastika koljena dijeli u dva smjera: stegnuta (ili zglobna) proteza i nadomjestak kondila. Kada je riječ o kondilarnoj nadomjesnoj protezi, nosive strukture proksimalnog dijela tibije te distalnog dijela femura zamijenjene su nepovezanim artificijelnim komponentama između kojih ne postoji neposredna mehanička povezanost. Takav prototip iziskivao je resekciju oba križna ligamenta. Kasnije se razvila jednokompartmentalna artroplastika koljena koja uključuje zamjenu samo jednoga tibiofemoralnog dijela, s ciljem očuvanja dijela kosti. Operacijski zahvat, kao i klinički ishod ugradnje TEP-a, svakodnevno se razvija te je prisutno nastojanje za poboljšanjem upotrebom različitih računalnih sustava koji asistiraju kirurgu u preciznijem pozicioniranju proteze.

4.2. Indikacije i kontraindikacije

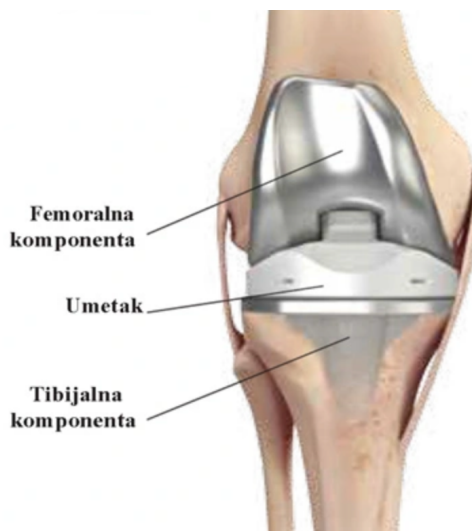Primarna je svrha TEP-a koljena ponovno uspostavljanje zglobne funkcije i olakšavanje boli. Odluka o potrebi za operacijskim zahvatom ugradnje TEP-a donosi se na temelju kliničkog pregleda pacijenta te proučavanjem rendgenskih slika zgloba. Vodeći uzrok oštećenja zgloba koljena uslijed kojega je potrebna ugradnja TEP-a jest primarni osteoartritis, koji predstavlja degenerativno stanje uslijed starenja. Drugo stanje koje zahtijeva TEP jest sekundarni osteoartritis koji se javlja kao posljedica neuravnotežene raspodjele opterećenja na zglobne strukture koljena, načelno uzrokovano posttraumatskim poremećajima (primjerice prijelom distalnog femura ili proksimalnog dijela tibije) ili kongenitalne anomalije koje stvaraju varus ili valgus [11]. Ostale indikacije za TEP su: osteonekroza femoralnih kondila, reumatoidni artritis,

hemofilična artropatija, metabolički artritis, pseudoartroza, umjerena do teška bol za vrijeme odmaranja koja može utjecati na spavanje, degenerativne promjene na zglobu koje dovode do nastanka deformiteta, kronično oticanje i upala koji ne mogu biti kontrolirani medikamentoznom terapijom ili odmorom, radiološki dokazano oštećenje zgloba, fizički značajna funkcionalna ograničenja koja rezultiraju smanjenom kvalitetom života [1]. Smanjenje kvalitete života ishod je gubitka stabilnosti zgloba te kronične i akutne boli. Korekcija značajnih deformiteta još je jedna važna indikacija, ali se malokad uzima kao glavni razlog operacijskog zahvata. Općenito, TEP je prikladan za starije pacijente čija je aktivnost u svakodnevnom životu minimalna, jer na njega nepovoljno utječu veće razine aktivnosti. Međutim, mladi pacijenti nisu isključeni prema dobi ako imaju ograničenu funkciju zbog sustavnog artritisa [11]. Relativne kontraindikacije za izvođenje zahvata uključuju: medicinska stanja koja sprječavaju uporabu anestezije, neadekvatnu pokrivenost mekim tkivom, morbidnu pretilost, neuropatsku artropatiju i prethodni zahvat osteotomije u području koljena. Apsolutne kontraindikacije jesu: sepsa koljena, kronična infekcija, disfunkcionalnost ekstenzorne komponente, duboka venska tromboza, artrodeza koljena i rekurvatum deformitet koljena [1].

4.3. Biomaterijali korišteni kod TEP-a koljena

Moderni TEP-ovi koljena načinjeni su od femoralne komponente, tibijalne komponente, tibijalnog umetka i patelarne komponente [Slika 4.3.1.]. Femoralne i tibijalne komponente uobičajeno su izrađene od legura kobalta i kroma ili od titanija. Međutim, tibijalni umetak i patelarna sastavnica načinjene su od polietilena. Femoralna komponenta ima asimetričan prednji dio kako bi se izbjegla lateralna dislokacija patele te se tako oponaša anatomija i funkcija distalnog femura. Tibijalnu komponentu stabilizira kratka drška koja oponaša tibijalnu bazu. Tibijalni umetak koji se uzgobljuje s tibijalnom komponentom, ima gornju površinu koja je usklađena s vanjskom površinom femoralne komponente, dok je patela polietilenska kupola [11]. Moguće je istaknuti tri vrste fiksacije totalnih endoproteza: cementna fiksacija, bescementna fiksacija i hibridna fiksacija. Kod cementne fiksacije proteza se pričvršćuje za kosti polimetilmetakrilatom. Cement omogućuje savršeno pristajanje proteze na kost, čak i ako postoje nepravilnosti kosti. Cementirani nadomjestak koljena brzo se stabilizira, tako da pacijenti mogu hodati odmah nakon operacije. Nedostatak je taj što, ako cement olabavi, dio kosti može se odlomiti kretanjem zgloba, što otežava naknadne revizije. Bescementna proteza koristi se grubom poroznom površinom koja je dizajnirana da omogući urastanje kosti, čime se eliminira potreba za cementom. Proteza se postavlja točno uz kost i fiksira na mjesto metalnim klinovima i vijcima dok kost raste i fiksira se na nadomjestak koljena. Kao što bi se moglo očekivati, potrebno je duže vrijeme za oporavak i ponovnu uspostavu hoda. Prednost je u tome što, ako

proteza s vremenom olabavi, gubi se manje koštane mase. Hibridna fiksacija predstavlja kombinirano korištenje cementne i bescementne fiksacije. Za femur se upotrebljava cementna fiksacija, a za tibiju bescementna. Hibridna i bescementna fiksacija relativno su nove tehnike te zbog toga nisu poznati dugoročni ishodi pacijenata koji su podvrgnuti operaciji takvim tehnikama [1]. Većina istraživanja o bescementnim protezama koljena pokazuje lošije rezultate u usporedbi s cementiranim implantatima. Posljedično, za razliku od totalne artroplastike kuka, cementirana fiksacija smatra se zlatnim standardom za TEP koljena [11].



Slika 4.3.1. Totalna endoproteza koljena

(izvor: https://www.cybermed.hr/centri_a_z/osteoartritis/sto_je_potpuna_zamjena_zgloba)

4.4. Operacijski zahvat

Ovisno o vrsti degenerativne bolesti koja zahvaća koljeno, nužno je razmotriti alternativne metode liječenja. U slučajevima kada degenerativna bolest blago zahvaća zglob, s mehaničkim simptomima i ponavljajućim trajnim nakupljanjem tekućine, ponekad je indiciran artroskopski debridman. Kada je pak riječ o bolesti medijalnoga tibio-femoralnog zgloba sa stabilnim kolateralnim ligamentima i korektibilnom varus deformacijom koljena, naznačena je proksimalna tibijalna valgus osteotomija. Vrsta proteze odabire se na temelju vrste bolesti, stanja zgloba i dobi pacijenta. Odluka o operaciji temelji se na težini boli i stupnju onesposobljenosti pacijenta, ali nužno je uzeti u obzir i druge čimbenike kao što su težina, spol i dob pacijenta [11]. Na dan operacije ortopedski kirurg identificira pacijenta te potvrđuje i označava koje će koljeno biti operirano. Preoperativna priprema pacijenta uključuje pripremu koljena u vidu odstranjivanja dlačica te čišćenje područja antiseptikom. Obično se provodi kateterizacija, osobito kod primjene spinalne anestezije koja se najčešće kombinira sa sedativima. Koljeno se prije operacije pozicionira u fleksiju od približno 90° [12]. Sama operacija obično se izvodi kroz veliki

otvoreni rez iznad zgloba koljena. Ortopedski kirurg uvodi duge intramedularne šipke u femur, a ponekad i u tibiju kako bi odredio preciznu ravninu za rezanje kosti [11]. Koljenu se uobičajeno pristupa kroz središnji rez, blago zakrivljen medijalno kako bi se izbjegla patela [13]. Kod najučestalije primjenjivane operacijske tehnike, nakon što izvrši rez, ortopedski kirurg kroz potkožno tkivo dolazi do zglobne kapsule koju otvara kako bi mogao pristupiti koštanim strukturama. Kako bi bilo moguće ugraditi protezu, potrebno je prilagoditi koštane strukture. Koliki će dio kosti biti reseciran za prilagodbu proteze ovisi o debljini komponente koja se implantira [12]. Tijekom operacije vodi se računa o pravilnom poravnanju zgloba u svim ravninama i osiguravanju uravnotežene napetosti mekog tkiva. Dren ostaje umetnut najmanje 24 sata. [13].

4.5. Komplikacije

Intraoperativne komplikacije tijekom artroplastike koljena, kao što je interkondilarni prijelom ili oštećenje perifernog živca, nisu česte. Povećana učestalost intraoperativnih komplikacija, koje mogu utjecati na ishode, povezana je s prekomjernom tjelesnom težinom bolesnika. Rane i kasne postoperativne komplikacije uključuju infekciju, nestabilnost zgloba, trošenje polietilena i labavljenje komponente. Kao i kod artroplastike drugih zglobova, postoji rizik od problema sa zacjeljivanjem rana i duboke venske tromboze tijekom prvih nekoliko mjeseci nakon operacije. Iako je incidencija duboke periprotetske infekcije niska, ona je najčešći razlog ranog labavljenja i potrebe za revizijskom artroplastikom. Polietilensko trošenje patelarne i tibijalne komponente najčešća je kasna komplikacija koja zahtijeva reviziju. Učestalost biomehaničkog labavljenja značajno je smanjena s novijim protetskim dizajnom i poboljšanim kirurškim tehnikama. Ako se mehaničko labavljenje razvije tijekom vremena, ono se najčešće događa na tibijalnoj komponenti i češće kod bescementnih ili hibridnih proteza nego kod cementiranih proteza. Ostale postoperativne komplikacije koje mogu ugroziti funkcionalni oporavak pacijenta uključuju ograničenu fleksiju koljena, nestabilnost zgloba koja dovodi do subluksacije i patelarnu nestabilnost [4].

5. Fizioterapijska intervencija

5.1. Fizioterapijski pristup u rehabilitaciji

Čitav fizioterapijski pristup utemeljen je na modelu SOAP (*Subjective Objective Assessment Plan*) koji uključuje: subjektivni pregled, objektivni pregled, analizu i plan. Subjektivni dio u modelu SOAP sastoji se od "subjektivnih" iskustava, osobnih stavova ili osjećaja pacijenta ili njemu bliske osobe. U stacionarnom okruženju, ovdje su uključene privremene informacije. Subjektivni pregled pruža kontekst za procjenu i plan. Objektivni pregled radi se na temelju objektivno mjerivih parametara, što uključuje vitalne znakove, nalaze fizikalnog pregleda, laboratorijske podatke, rezultate snimanja te ostale dijagnostičke podatke. Uobičajena je pogreška nerazlikovanje simptoma i znakova. Simptomi su subjektivni opis pacijenta i trebaju biti dokumentirani pod subjektivnim naslovom, dok je znak objektivni nalaz vezan uz pridruženi simptom koji je pacijent naveo. Primjer je za to pacijent koji navodi da ima "bol u koljenu", što je simptom, dokumentiran pod subjektivnim naslovom. S druge strane, "osjetljivosti na palpaciju koljena" jesu objektivni znak dokumentiran pod objektivnim naslovom. Analiza pruža uzajamno povezivanje "subjektivnoga" i "objektivnoga" s ciljem određivanja dijagnoze. To je procjena statusa pacijenta na temelju evaluacije njegovih tegoba, mogućeg međudjelovanja tegoba i promjene statusa tegoba. Plan precizno opisuje nužnost provedbe dodatnih testova i konzultacije s ostalim članovima medicinskog osoblja u svrhu rješavanja pacijentovih tegoba. Također se odnosi na sve dodatne etape kroz koje pacijent prolazi tijekom liječenja. Taj dio olakšava budućim članovima medicinskog osoblja razumijevanje koje je postupke potrebno provesti. U kontekstu plana postavljaju se dugoročni te kratkoročni ciljevi [14].

5.2. Preoperativna rehabilitacija

Fizioterapija je već niz godina ključna komponenta rehabilitacije nakon ugradnje zgloba koljena i drugih ortopedskih zahvata. Ako je pacijentu preporučena preoperativna rehabilitacija, to omogućuje terapeutu da obavi sveobuhvatan, sustavan pregled kako bi dokumentirao pacijentova oštećenja i funkcionalni status prije kirurškog zahvata. Procjenom nalaza fizioterapeut može identificirati potrebe pacijenta, saslušati njegove tegobe i očekivane ciljeve te odrediti očekivane funkcionalne ishode kao rezultat kirurškog zahvata [4]. Preoperativna rehabilitacija ili koncept pripreme tijela prije stresnog događaja, kao što je operacijski zahvat, ima za cilj umanjiti utjecaj stresa na pacijenata kako bi se maksimizirali postoperativni ishodi. Od pacijenata koji su bili uključeni u preoperativnu rehabilitaciju očekuje se da će imati kraće vrijeme oporavka, manju ovisnost o medicinskom osoblju i brži povratak aktivnostima

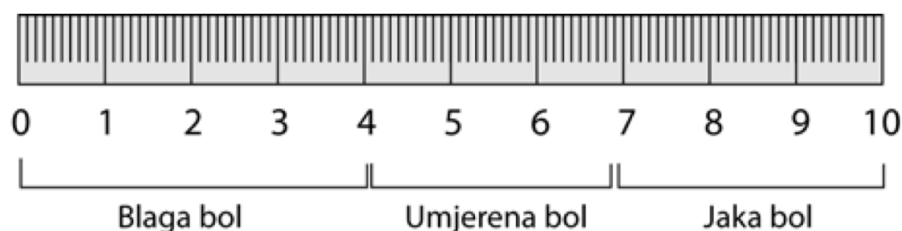
svakodnevnog života. Takva intervencija može biti izrazito značajna kod ugradnje zgloba koljena zbog snažne povezanosti preoperativnoga funkcionalnog statusa i očekivanih postoperativnih ishoda [15].

Moguće je istaknuti nekoliko elemenata preoperativne rehabilitacije:

- sveobuhvatan pregled i procjena pacijentova statusa
- edukacija pacijenata
- aktivno sudjelovanje pacijenta i postavljanje pitanja o zahvatu, postoperativnoj rehabilitaciji i očekivanim ishodima
- uključivanje pacijenta u preoperativni program vježbanja.

Preoperativni pregled omogućuje fizioterapeutu da obavi sveobuhvatan, sustavni pregled i dokumentira pacijentova oštećenja i funkcionalni status prije operacije. Na temelju pregleda fizioterapeut može identificirati pacijentove potrebe, saslušati njegove brige i očekivane ciljeve te odrediti očekivane funkcionalne ishode nakon operacije. Ispitivanje i mjerenje određenih područja od posebne je važnosti za određivanje realnih ciljeva i funkcionalno relevantnih ishoda operacije i postoperativne rehabilitacije. Ova područja ispitivanja također su komponente početnih i naknadnih postoperativnih evaluacija tijekom rehabilitacije:

- mjerenje opsega aktivnog i pasivnog pokreta
- pregled stanja kože
- procjena mišićne snage i izdržljivosti
- procjena posture
- analiza hoda
- procjena funkcionalnog statusa
- kvantitativno mjerenje boli korištenjem vizualno analogne skale [Slika 5.2.1.].



Slika 5.2.1. Vizualno-analogni skala boli

(Izvor: <https://hrcak.srce.hr/file/415137>)

Edukacija pacijenata može se započeti prije operacije. Neke velike ustanove izvijestile su o opisima programa za pacijente zakazane za operaciju zamjene zglobova koji su usredotočeni na grupnu preoperativnu edukaciju od strane članova medicinskog tima iz nekoliko disciplina, uključujući njegu, fizikalnu terapiju i radnu terapiju. Grupni program također može uključivati obilazak operacijskih sala i sala za oporavak. Vjeruje se da programi kao što su ovi pomažu

pacijentu razumjeti što očekivati na dan operacije i tijekom ranih postoperativnih dana te mogu ublažiti dio pacijentove tjeskobe u vezi s operacijom i iskustvom u bolnici. Preoperativna edukacija pruža pacijentu priliku da se upozna s vlastitim zdravstvenim stanjem, svim posebnim mjerama opreza kojih se mora pridržavati nakon operacije i korištenjem pomoćne ili potporne opreme, kao što su primjerice štake. Značaj preoperativne rehabilitacije također leži u tome da se pacijenta uči ranim postoperativnim vježbama bez postoperativnog bola ili nuspojava lijekova protiv bolova, kao što su dezorijentiranost i pospanost.

Tijekom edukacije pacijenta važno je obuhvatiti:

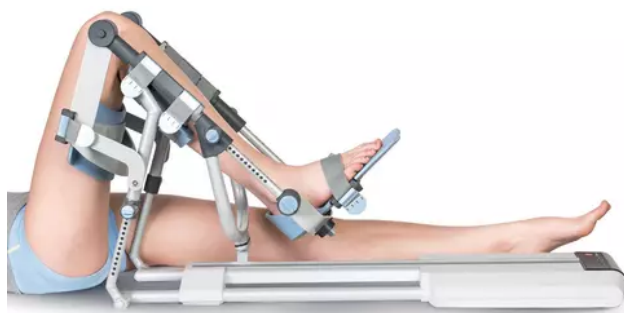
- upoznavanje pacijenta s postoperativnim planom terapije
- upoznavanje pacijenta s postojanjem kontraindikacija vezanih uz položaje, pokrete ili stupanj opterećenja noge
- edukacija pacijenta o transferima
- učenje inicijalnih postoperativnih vježbi
- edukacija korištenja pomagala za hodanje
- edukacija zbrinjavanja rane.

Svrha je provođenja programa vježbanja prije planiranoga kirurškog zahvata smanjenje oštećenja, kao što su dugotrajni nedostaci snage i smanjen opseg pokreta uslijed kroničnoga mišićno-koštanog stanja, kako bi se postigli optimalni postoperativni funkcionalni ishodi [4]. Prije operacije nužno je s pacijentom raspraviti postoperativne protokole. Stres povećava postoperativne komplikacije i produljuje boravak u bolnici te se smatra da doprinosi slabljenju funkcije mišića, odgođenom zacjeljivanju i imunosupresiji. Preoperativna edukacija ima za cilj smanjiti stres i poboljšati suradnju u postoperativnoj njezi. Pokazalo se da informiranost i educiranost pacijenta smanjuju postoperativne komplikacije, povećavaju sposobnost dubokog disanja, smanjuju potrebu za analgeticima za polovicu, što posljedično vodi k ranijem otpustu [16].

5.3. Postoperativna rehabilitacija

Postoperativna rehabilitacija obično je podijeljena u faze koje sadrže ciljeve i intervencijske postupke. Faze se identificiraju na nekoliko načina: prema fazi cijeljenja tkiva, po razini težine aktivnosti (početna, srednja, napredna) te prema stupnju zaštite tkiva koje cijeli. Kao i kod konzervativnog liječenja patologije mišićno-koštanog sustava, te faze odražavaju faze cijeljenja zahvaćenoga mekog tkiva i kosti. Osim toga, faze postoperativne rehabilitacije moraju uzeti u obzir specifičnost kirurškog zahvata, što obuhvaća vrstu kirurškog pristupa ili fiksacije tkiva. Tijekom svake faze postoperativne rehabilitacije mijenjaju se ciljevi i plan, uključujući

intervencije terapijskog vježbanja. Neposredno nakon operacije, naglasak je rehabilitacije na smanjenju boli, sprječavanju postoperativnih komplikacija i ponovnu uspostavljanju sigurne razine funkcionalne pokretljivosti uz zaštitu rane. Kasnije, kako tkiva zacjeljuju i pacijent se oporavlja od operacije, intervencije su usmjerene na vraćanje ili poboljšanje pokretljivosti, snage, neuromuskularne kontrole, stabilnosti, ravnoteže te mišićne i kardiopulmonalne izdržljivosti. Naposljetku je od iznimne važnosti funkcionalna rehabilitacija pacijenta. Faze postoperativne rehabilitacije ne uzimaju u obzir individualne kvalitete, potrebe i sposobnosti svakog pacijenta, već su namijenjeni kao opće smjernice za izradu rehabilitacijskog programa. Predložene smjernice za svaku fazu treba modificirati na temelju rezultata postoperativnog kliničkog pregleda pacijenta [4]. Unutar prvih postoperativnih 24 h dozvoljena je primjena terapije kontinuiranoga pasivnog pokretanja, tj. korištenje kineteka. Terapija kontinuiranoga pasivnog pokreta (CPM - *Continuous Passive Motion*) koristi se strojevima za pasivno pomicanje zgloba, tj. bez ikakva napora pacijenta [Slika 5.3.1.] Motorizirani uređaj pomiče zglob uzastopno do određenog stupnja, koji određuje fizioterapeut. Stupanj fleksijskog obrasca na uređaju progresivno se povećava tijekom procesa rehabilitacije tako da se pokret izvodi do granice boli. CPM strojevi najčešće se primjenjuju za koljeno, ali se mogu primjenjivati i za druge zglobove kao što su kuk, rame i lakat. CPM se najčešće upotrebljava nakon operacije zgloba kako bi se pospješio oporavak normalnog raspona pokreta zgloba i time spriječila komplikacije ukočenosti zgloba. Često se preporučuje nakon operacije zamjene zgloba koljena ili popravka hrskavice koljena. Primjena CPM-a također je zabilježena u pedijatrijskim ortopedskim operacijama ili kod ozljeda nakon kojih je cilj održavanje raspona pokreta kuka i koljena. Kinetek se uvodi u ranome postoperativnom razdoblju i kombiniran je s fizioterapijom za postizanje maksimalnih rezultata. Uređaj je dobro podnošljiv za pacijente, bez utjecaja na otvorene rane. Kinetek se također preporučuje za profilaksu protiv tromboze nakon potpune zamjene koljena, što je pokazano manjim brojem studija [17]. On će samo pasivno pomicati koljeno kroz željeni opseg kretnje, tako da od prvog dana na uređaju mora biti definirano trajanje vježbanja. Naglasak rehabilitacije mora biti usmjeren na stjecanje statičnih i kontroliranih kontrakcija *m. quadriceps femoris*. Stoga je potrebno izbjegavati aktivnu fleksiju koljena dok se ne postigne funkcija *m. quadriceps femoris*. Tehnike pasivne mobilizacije patele mogu biti potrebne u toj fazi kako bi se osigurao povratak fleksije. Aktivna potpomognuta fleksija koljena uvijek će se vratiti mnogo brže nego u slučajevima kada se kinetek ne primjenjuje. Nedostaci CPM-a u ranoj fazi odnose se na produženo pacijentovo vrijeme u krevetu, gubitak neovisnosti ako je na CPM-u dulje vrijeme, nelagodu, učestalost paralize peronealnog živca, vrijeme potrebno za održavanje stroja i nepridržavanje pacijenta [13].



Slika 5.3.1. Uređaj za pasivno pokretanje zgloba koljena

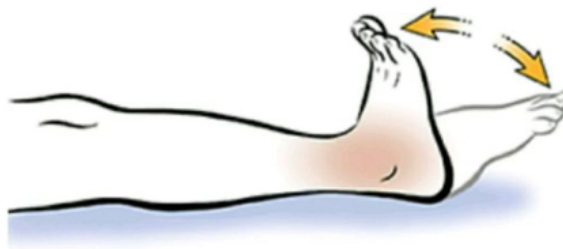(izvor: <https://www.btlnet.com/cpmotion>)

5.3.1. Terapijsko vježbanje

Terapijsko vježbanje jedna je od vještina na kojima se temelji profesija fizioterapije. Terapijsko vježbanje sadrži komponente tjelesne aktivnosti i vježbanja, pružajući pri tome sustavnu tjelovježbu kroz program sanacije oštećenja i poboljšanja funkcija. Tjelesna aktivnost jest svaki tjelesni pokret koji nastaje kao rezultat kontrakcije skeletnih mišića čemu je posljedica utrošak energije. Primjeri su tjelesne aktivnosti: kućanski poslovi, šetnja, ples, vrtlarjenje ili tjelovježba. Vježbanje je tjelesna aktivnost koja je planirana ili strukturirana. To uključuje ponavljajuće tjelesne pokrete s ciljem poboljšanja ili održavanja jedne ili više komponenti tjelesne sposobnosti poput kardiorespiratorne izdržljivosti, mišićne snage, mišićne izdržljivosti i fleksibilnosti. Terapijsko vježbanje sustavna je i planirana provedba fizičkih pokreta, položaja ili aktivnosti kojima je svrha: sanirati ili spriječiti oštećenja, poboljšati funkciju, kondiciju i opće tjelesno stanje. Rehabilitacijski program može uključivati različit spektar vježbi kao što su vježbe za poboljšanje ili sprječavanje pogoršanja aerobnog kapaciteta, mišićne snage i izdržljivosti, fleksibilnosti te opsega pokreta, ravnoteže, koordinacije i agilnosti. Iako se problematikom fizičke aktivnosti i tjelovježbe kod specifičnih populacijskih skupina bave različiti stručnjaci, fizioterapeuti su opremljeni posebnim vještinama za pružanje terapijskog programa vježbanja. Kako bi to mogao učiniti, fizioterapeutu je prijeko potrebno imati razumijevanje temeljnoga patološkog procesa, fiziologije vježbanja, biomehanike i fizikalnih principa te svijest o psihološkim i problemima vezanim uz sigurnost. Fizioterapeut mora biti sposoban identificirati adekvatne ciljeve rehabilitacije u dogovoru s pacijentom [18]. Svrha je ugradnje TEP-a koljena poboljšanje kvalitete života operiranog pacijenta. Kvaliteta života prema Svjetskoj zdravstvenoj organizaciji definirana je kao višedimenzionalni model koji uključuje fizičko, psihičko, emocionalno i socijalno blagostanje te individualni razvoj uključujući izvršavanje svakodnevnih aktivnosti. S obzirom na porast stanovništva starije populacije unazad protekla dva do tri desetljeća, u porastu je i učestalost toga operacijskog zahvata. Istraživanja

dokazuju učinkovitost zahvata u vidu ponovnog uspostavljanja funkcije koljena te posljedično kvalitete života pacijenata. U usporedbi s protetskim nadomjescima za zglob kuka koji su tehnički dobro razrađeni te se uspješno primjenjuju, TEP koljena i dalje nije dosegao taj nivo zbog biomehaničke kompleksnosti koljena. Kako bi se uspostavila kvaliteta života pacijenta, potrebno je realizirati pokretljivost zgloba bez bola. Određivanje stupnja kvalitete života potrebno je u svrhu donošenja adekvatne odluke o načinu liječenja kao i provedbi različitih mjera kojima je cilj očuvanje svih aspekata kvalitete života uz naglasak na tjelesnu funkciju. Ugradnja same proteze ne predstavlja kraj pacijentova liječenja jer velik značaj nosi postoperativna rehabilitacija. Ostvarenje optimalnog ishoda ovisi o utreniranosti i iskustvu kirurškog tima, ali isto tako rehabilitacijskog tima između kojih je prijeko potrebna obostrana komunikacija. Elementi koje uključuje uspješna rehabilitacija podrazumijevaju: bezbolnu pokretljivost, povećanje opsega pokreta, uspostavljanje pravilnog hoda koji je biomehanički i estetski prihvatljiv te omogućavanje samostalnosti prilikom izvršavanja aktivnosti svakodnevnog života. Najnovija istraživanja ukazuju da je za pacijente kojima je ugrađen TEP koljena najefikasniji postoperativni rehabilitacijski program visoka intenziteta, ali isto tako sugeriraju kako je potrebno provođenje daljnjih istraživanja u svrhu određivanja optimalnog početka i trajanja rehabilitacijskog programa [19].

Uobičajena praksa u posljednja dva desetljeća bila je započeti rano postoperativno terapijsko vježbanje, osim u nekim slučajevima složene revizijske artroplastike. Rizik za razvoj duboke venske tromboze i posljedične plućne embolije povećan je kod svih pacijenata koji su bili podvrgnuti kirurškom zahvatu. Taj je rizik posebno izražen nakon operacije zamjene zgloba kuka ili koljena. Fizioterapeut mora biti upoznat sa znakovima i simptomima te prepoznati čimbenike rizika za razvoj tih komplikacija, a u skladu s tim znanjem pravovremeno intervenirati. U praksi česta vježba kod početka rehabilitacije koja se primjenjuje u svrhu prevencije vaskularnih komplikacija jest da pacijent u ležećem položaju izvodi palmarnu i dorzalnu fleksiju stopala [Slika 5.3.1.1.] [4]. Ova vježba potiče mišiće potkoljenice da svojom kontrakcijom poboljšavaju dotok krvi u srce. Često se primjenjuje u svrhu ublažavanja edema i prevencije duboke venske tromboze koji su povezani s produljenim mirovanjem u krevetu [20].

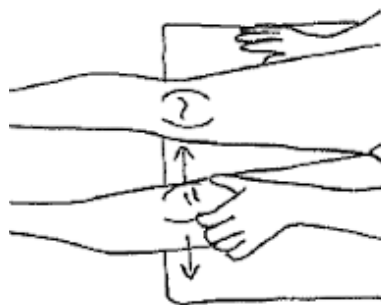


Slika 5.2.1.1. Vježba za prevenciju DVT

(izvor: <https://www.skimble.com/exercises/29448-ankle-pumps-how-to-do-exercise>)

Rano postoperativno razdoblje najrizičnije je za razvoj plućnih komplikacija. Anestezija i uporaba lijekova protiv bolova povećavaju rizik od te komplikacije, kao i produljenje vremena provedena u krevetu. Vježbe disanja uključuju se u rehabilitacijski program na dan operacije, a rana vertikalizacija i hodanje mogu smanjiti rizik od upale pluća ili atelektaze [4]. Svaki operirani pacijent bez sumnje bi mogao imati koristi od postupaka respiratorne fizioterapije, ali posebnu pozornost potrebno je usmjeriti prema pacijentima koji su imali neku plućnu bolest, kod kojih je prisutna povijest pušenja, starija dob, pretilost, pothranjenost, pretjerana tjeskoba, produženi preoperativni boravak ili dugotrajna anestezija. Neke od potencijalnih komplikacija koje zahvaćaju respiratorni sustav kao posljedica operacije jesu hipoksemija, infekcije respiratornog sustava te hipoventilacija [16]. Kada je riječ o prevenciji plućnih komplikacija, primjenjuju se vježbe dubokog disanja. Preporuča se provođenje vježbi na način da pacijent sjedi uspravno, ali ako to nije moguće, prihvatljivo je i izvođenje vježbi u ležećem položaju. Pacijent uzima nekoliko normalnih udisaja nakon čega udiše polako, kontrolirano i duboko na nos. Dah se zadržava 2 do 5 sekundi nakon čega se izdiše polako i kontrolirano na usta. [4].

Sljedeća je bitna etapa kontrola boli i oticanja. Tu je pacijentu, osim medikamentoznom terapijom, moguće pomoći i primjenom hladnih obloga, kompresivnim zavojima i elevacijom. [4]. Rana primjena terapije pokretom također pomaže kod olakšanja oticanja i boli te povratka opsega pokretljivosti. Dozvoljena je primjena patelarne mobilizacije 48 h nakon operacije [1]. Mobilizacija patele isteže zglobnu kapsulu u sagitalnoj ravnini i otpušta ograničenja normalne kretnje, pritom uzimajući u obzir pacijentovu toleranciju na bol. Posljedično dolazi do smanjenja bola u prednjem dijelu koljena, imajući izravan učinak na kompleksnu cjelinu zgloba koljena te na potpurnu muskulaturu. Ovaj postupak treba ponoviti nekoliko puta zaredom [Slika 5.3.1.2.] [21].



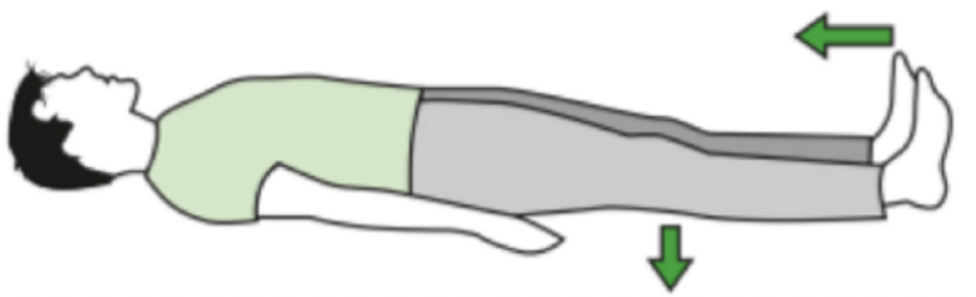
Slika 5.3.1.2. Prikaz mobilizacije patelle

(izvor: <https://www.melbournechiropractors.com.au/knee-stretches/>)

Početak rehabilitacije usmjeren je na sprječavanje plućnih i vaskularnih komplikacija, kontrolu bola i operacijskog ožiljka. Preporuka je da se s terapijskim vježbanjem započne što je prije moguće, uvažavajući individualno stanje operiranog pacijenta, kako bi se prevenirale komplikacije dugotrajnog ležanja te se povratila snaga muskulature i opseg pokretljivosti.

Program rehabilitacije mora biti individualno prilagođen svakom pacijentu uz progresivno pojačavanje intenziteta i trajanja vježbi. Vježbe za sprječavanje gubitka snage uključuju statičke vježbe na: *m. quadriceps femoris*, *m. hamstrings*, aduktornu muskulaturu te ekstenziju koljena. Nakon statičkih vježbi prelazi se na aktivno potpomognute vježbe koje je jedan do dva dana postoperativno dopušteno izvoditi u proniranom ili supiniranom položaju. Preporučuje se odgoda izvođenja vježbi na boku od 2 do 6 tjedana ovisno o vrsti proteze kako bi se izbjegao varus i valgus stres na operirano koljeno. Progresivno se počinju izvoditi aktivno potpomognute i aktivne vježbe u sjedećem položaju tako da se facilitira antigravitacijska ekstenzija koljena. Važno je održavati i poboljšavati rezultate postignute tijekom rehabilitacije. Povratak opsega pokreta operiranog koljena iznimno je važna etapa koja nikako ne smije biti zanemarena. Dok je pacijent u krevetu izvode se vježbe klizanja stopala operirane noge po podlozi, poštujući pritom granicu boli. U ovu svrhu također se provode tehnike neuromuskulatorne facilitacije i inhibicije poput tehnike kontrakcije agonista s ciljem smanjenja spazma. Fleksija koljena potpomognuta gravitacijom također je korisna za povećanje pokretljivosti. Izvodi se tako da pacijent sjedi, a njegove potkoljenice vise preko ruba kreveta. Ekstenzija koljena uz pomoć gravitacije u ležećem položaju može se facilitirati povremenim stavljanjem smotanog ručnika ispod gležnjeva, ostavljajući tako koljeno bez oslonca. Potrebno je izbjegavati stavljanje jastuka ispod koljena dok pacijent leži na leđima kako bi se smanjio rizik od razvoja fleksorne kontrakture koljena. Nakon što su prethodne etape rehabilitacije zadovoljene, prelazi se na poboljšanje stabilnosti i ravnoteže trupa. U tu svrhu provode se vježbe stabilizacije trupa i aktivnosti ravnoteže u sjedećem položaju te prebacivanje težine u stojećem položaju, poštujući ograničenja podnošenja opterećenja. Također je potrebno ponovno uspostaviti funkcionalnu mobilnost pa se provodi trening hodanja uz ograničeno opterećenje na operiranu nogu i korištenje adekvatnih pomagala, nakon čega se prelazi na funkcionalni trening [4]. Već prvi dan postoperativno nužno je započeti s izometričkim vježbama za *m. quadriceps femoris* i glutealnu muskulaturu te s izotoničkim vježbama kako bi se održala optimalna cirkulacija donjih ekstremiteta. Progresivni plan vježbanja trebao bi se provoditi barem dva puta dnevno u trajanju od minimalno 20 minuta, što može varirati ovisno o općoj snazi, izdržljivosti te postojanju postoperativnih komplikacija. Do sedmog postoperativnog dana pacijent će obično imati 50° – 70° aktivne fleksije koljena. Pacijenti bez postoperativnih komplikacija iz bolnice se otpuštaju 5. ili 6. dan nakon operacije [13].

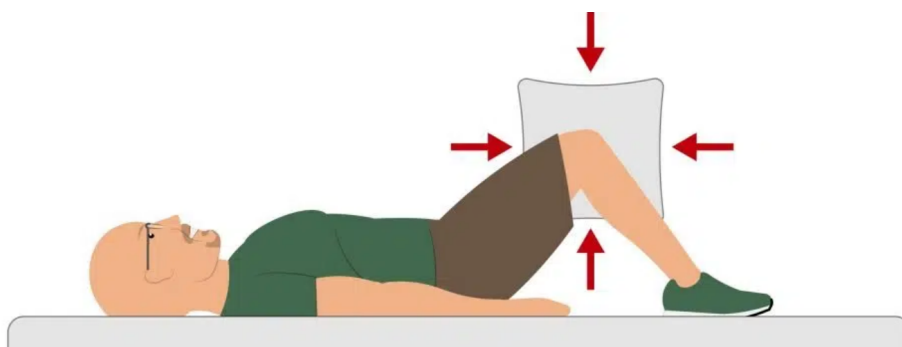
U nastavku su navedeni primjeri vježbi koji se primjenjuju u rehabilitacijskom programu.



Slika 5.3.1.3. Vježba za jačanje *m. quadriceps femoris*

(izvor: https://stsellov.xyz/product_details/2645647.html)

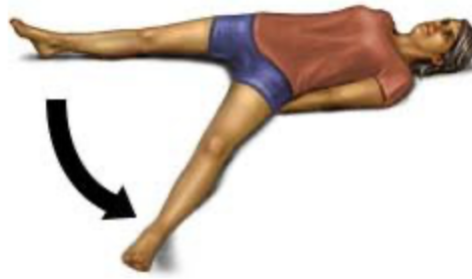
Na Slici 5.3.1.3. prikazana je vježba koju pacijent izvodi u ležećem položaju tako da zategne stopala prema sebi i potiskuje koljena prema podlozi napinjanjem muskulature natkoljenice. Postignutu kontrakciju pacijent zadržava oko 3 sekunde, pri čemu ima normalan obrazac disanja. Broj ponavljanja može varirati ovisno o stanju pacijenta. Ta vježba pridonosi jačanju *m. quadriceps femoris* i postizanju ekstenzije koljena ako je prisutna postoperativna kontraktura. Modifikacija vježbe tako da se aktivira i glutealna muskulatura, doprinosi njezinu jačanju.



Slika 5.3.1.4. Vježba za jačanje adduktora

(izvor: https://freekahov.xyz/product_details/48384573.html)

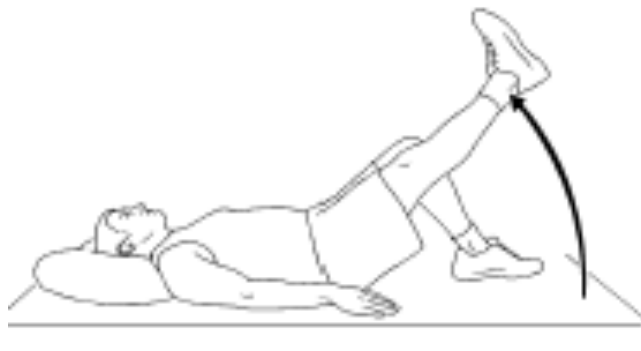Vježbu na Slici 5.3.1.4. pacijent izvodi u ležećem položaju na leđima s fleksijom u kuku. Između koljena pacijenta postavlja se jastučić, a pacijentov je zadatak nastojati skupljati koljena. Tom vježbom jača se adduktorna muskulatura: *m. adductor magnus*, *m. adductor longus*, *m. adductor brevis* te *m. gracilis* i *m. pectineus*. Ako pacijent ne može izvesti fleksiju u koljenu ili kuku, moguće je modificirati vježbu i izvoditi ju s ispruženim nogama.



Slika 5.3.1.5. Vježba za jačanje muskulature glutealne regije

(izvor: <https://www.drugs.com/cg/active-range-of-motion-exercises.html>)

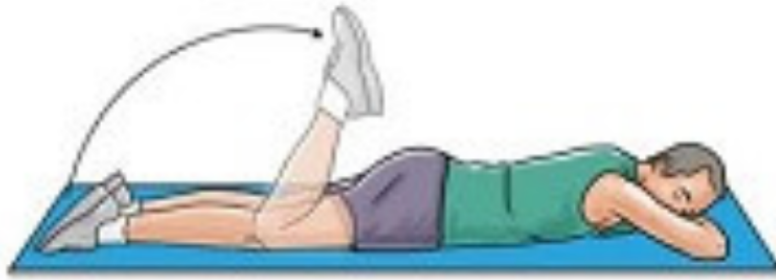Vježba na Slici 5.3.1.5. izvodi se u ležećem položaju na leđima. Pacijent izvodi dorzalnu fleksiju stopala, nakon čega ekstendiranom nogom izvodi pokret abdukcije, prilikom čega napinje muskulaturu natkoljenice i glutealnu muskulaturu. U krajnjem položaju pacijent zadržava kontrakciju 3 – 5 sekundi nakon čega nogu vraća u početni položaj i opušta muskulaturu. Vježba doprinosi jačanju *m. gluteus medius*, *m. gluteus minimus*, *m. gluteus maximus*, *m. tensor fasciae latae*, *m. sartorius* i *m. piriformis*. Opseg pokreta i broj ponavljanja ovisi o individualnom stanju pacijenta.



Slika 5.3.1.6. Vježba za jačanje *m. quadricepsa* i *m. hamstringsa*

(izvor: <https://mobilephysiotherapyclinic.in/straight-leg-raise-exercise/>)

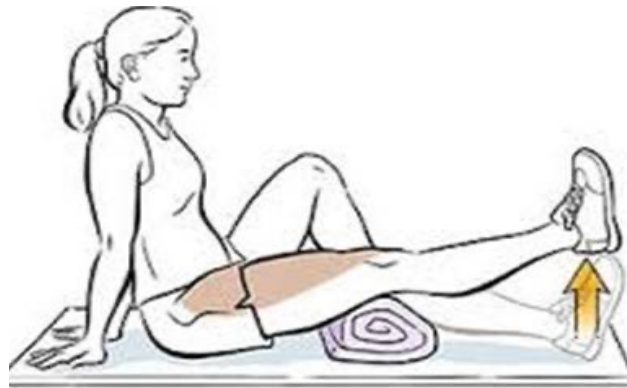Vježbu na Slici 5.3.1.6. pacijent izvodi u ležećem supiniranom položaju pri čemu je koljeno ekstenzirano, a suprotna noga nalazi se u položaju fleksije u kuku i koljenu. Pacijent zategne stopalo prema sebi i napne muskulaturu prednje strane natkoljenice nakon čega ekstenziranu nogu odiže od podloge. Položaj se zadržava 3 – 5 sekundi, što doprinosi jačanju *m. quadricepsa* i *m. hamstringsa*, nakon čega se noga kontrolirano vraća u početni položaj.



Slika 5.3.1.7. Vježba za jačanje *m. hamstringsa*

(izvor: <https://www.knee-pain-explained.com/knee-strengthening-exercises.html>)

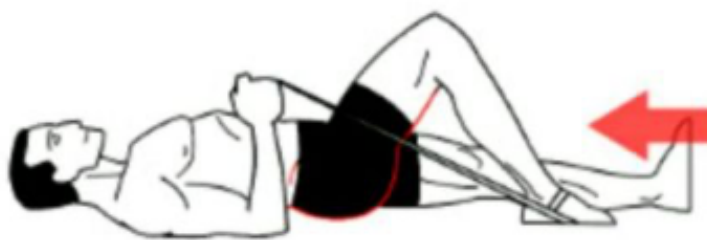Vježba na Slici 5.3.1.7. primarno se primjenjuje u svrhu jačanja *m. hamstringsa*, ali također doprinosi boljitku fleksije koljena. Pacijent leži u proniranom položaju na podlozi, pri čemu su noge ekstenzirane. Pacijent izvodi fleksiju u koljenu primičući potkoljenicu natkoljenici koliko može nakon čega potkoljenicu kontrolirano vraća u početni položaj. Sekundarni je utjecaj vježbe na *m. quadriceps* i *m. triceps surae*.



Slika 5.3.1.8. Vježba za jačanje *m. quadricepsa*

(izvor: https://saleroivs.live/product_details/13129572.html)

Za izvođenje vježbe na Slici 5.3.1.8. pacijentu se ispod koljena postavlja valjak, a pacijent iz položaja fleksije zateže stopalo prema sebi i izvodi ekstenziju u koljenu. Pritom stopalo polako i kontrolirano odiže od podloge, napinjući natkoljenu muskulaturu. Položaj ekstenziranog koljena zadržava se 3 – 5 sekundi, tako da se postiže jačanje *m. quadricepsa* bez korištenja velikog opsega pokreta, a još se aktiviraju *m. gluteus maximus* i *m. tensor fasciae latae*. Progresijom kroz rehabilitacijski proces vježbu je moguće otežati upotrebom valjka većeg promjera ili dodavanjem opterećenja, primjerice utega.



Slika 5.3.1.9. Vježba za jačanje *m. hamstringsa*

(izvor: <https://www.skimble.com/exercises/29610-heel-slides-how-to-do-exercise>)

Vježba na Slici 5.3.1.9. primarno je usmjerena na jačanje *m. hamstringsa* i povećanje opsega pokreta koljena, ali još aktivira *m. gastrocnemius*, *m. sartorius*, *m. gracilis*, *m. popliteus* i *m. plantaris*. Vježba se izvodi u ležećem položaju na leđima, gdje su na početku noge ekstenzirane. Na stopalo noge koja se vježba veže se središte elastične trake čiji se rubovi nalaze u pacijentovim rukama. Pacijent povlači stopalo po podlozi prema sebi, pri tome flektirajući koljeno i kuk, a svrha je trake davanje otpora. Pokret se izvodi do granice boli, a krajnji položaj zadržava se 3 – 5 sekundi nakon čega pacijent kontrolirano vraća nogu u početni položaj. Kao jednostavniji oblik vježbe moguća je njezina izvedba bez korištenja elastične trake [5, 4].

U kontekstu pacijentove mobilnosti u prostoru, hod je značajna etapa u rehabilitacijskom procesu. Pacijenta je potrebno educirati o ispravnom korištenju pomagala za kretanje, kao što su štake i hodalica, te kontroli opterećenja na operiranu nogu tijekom kretanja. Kod korištenja štaka važno je prilagoditi njihovu visinu individualno prema pacijentu. Prilikom hoda na štakama laktovi su flektirani $15^{\circ} - 30^{\circ}$, a gornji rub proksimalnog dijela štaka trebao bi biti 2,5 – 4 cm ispod olekranona. Dozvoljeno opterećenje na operiranu nogu ovisi o vrsti proteze, vrsti korištene fiksacije, pacijentovoj starosti i tjelesnoj masi. Kod cementnih proteza obično je dozvoljeno opterećenje do granice boli uz korištenje štaka ili hodalice. Kroz 6 tjedana postoperativno pacijent progresivno doseže puno opterećenje na operiranoj nozi. Kod bescementnih proteza opterećenje varira od toga da pacijent operiranom nogom samo dodiruje podlogu prilikom hoda do opterećivanja noge do granice bola, pri čemu je također indicirano korištenje štaka ili hodalice. Uporaba pomagala za hodanje indicirana je kroz progresiju od parcijalnog do potpunog opterećivanja noge. Prestanak uporabe pomagala za hodanje ne preporuča se dok pacijent ne dosegne punu ili približno punu aktivnu ekstenziju koljenja i adekvatnu snagu *m. quadriceps femoris* i muskulature kuka za kontrolirano izvođenje pokreta donjeg ekstremiteta. Kada je riječ o hodu po ravnome, pacijent iskorak radi istovremeno objema štakama. Nakon toga do razine štaka dolazi operiranom nogom, nakon čega neoperiranom nogom dolazi do operirane noge i štaka. Prilikom uspinjanja stepenicama pacijent bi prvo trebao zakoračiti neoperiranom nogom na stepenicu više, zatim učiniti sljedeći korak operiranom nogom i na kraju pomaknuti štaku na

istu tu stepenicu. Kod silaženja stepenicama, pacijent bi prvo trebao pomaknuti obje štake na stepenicu niže, a kada se osjeća sigurno i stabilno, na istu tu stepenicu učiniti korak operiranom nogom i na kraju neoperiranom nogom [4, 22].

5.3.2. Smjernice za rehabilitaciju

Tablica 5.3.2.1. Primjer rehabilitacijskog protokola


(izvor: C. Kisner, L. A. Colby: *Therapeutic Exercise: Foundations and Techniques*, F.A. Davis Company, Philadelphia, 2007.)

1. – 4. tjedan	<ul style="list-style-type: none"> · početak postoperativne rehabilitacije pacijenta dan nakon operacije · vježbe disanja, vježbe cirkulacije za smanjenje rizika od duboke venske tromboze · opterećenje tolerirano kod cementnih proteza, odgođeno kod bescementnih i hibridnih · kinetek · kontrola i liječenje boli · kontrola postoperativnog oticanja · kompresivni omot · aktivno potpomognuti i aktivni pokreti · jačanje <i>m. quadriceps</i>, tetive koljena i adduktora · elektrostimulacije · mobilizacija patele · trening hodanja · vježbe fleksibilnosti tetive koljena, potkoljenica, iliotibijalnog pojasa · vježbe stabilizacije trupa i zdjelice · edukacija provođenja vježbi nakon otpusta iz bolnice
4. – 8. tjedan	<ul style="list-style-type: none"> · puno opterećenje · mobilizacija patele · vježbe istezanja · vježbe balansa, stabilnosti, neuromuskulatorne kontrole i funkcionalne mobilnosti · vježbe zatvorenog kinetičkog lanca · mobilizacija tibiofemoralnog zgloba ako je indicirano · proprioceptivni trening · aerobne vježbe npr. plivanje, bicikliranje, hodanje
Nakon 8 tjedana	<ul style="list-style-type: none"> · razrada strategija održavanja postignutog napretka i zaštite zgloba · jačanje kardiopulmunalne izdržljivosti · adekvatna progresija komponenta iz prethodnih faza · progresivne vježbe balansa i funkcionalnih aktivnosti · uključivanje vježbi specifičnih za identificirani deficit koje su nužne za obavljanje očekivanih funkcionalnih zadataka

Fizioterapijska intervencija usmjerena je na osposobljavanje osoba za ponovnu integraciju u njihove uobičajene životne aktivnosti te se ovisno o dijagnozi ili specifičnosti zahvata kojemu je pacijent bio podvrgnut primjenjuju različiti fizioterapijski modaliteti [23]. Jedan primjer protokola koji uključuje ciljeve i intervencije tijekom progresivne postoperativne rehabilitacije nakon ugradnje TEP-a koljena sažet je u Tablici 5.3.2.1. Također je potrebno provesti preoperativnu i postoperativnu edukaciju pacijenata individualno ili grupno. Pacijent ne prelazi iz jedne faze rehabilitacije u drugu isključivo na temelju vremena protekla od operacijskog zahvata, već je važno provesti individualnu procjenu njegovih simptoma i odgovora na odabrane intervencijske postupke. Prema tome, vremenski okviri navedeni u tablici i opisani kroz rad služe samo kao opće smjernice. Nakon operacijskog zahvata, pacijenti prolaze obuku hoda i uče terapijske vježbe dok su u bolnici ili ustanovi za rehabilitaciju. Neki pacijenti također primaju kućnu ili izvanbolničku terapiju nakon otpusta iz bolnice [4]. Kao dodatak terapijskom programu moguće je uključiti i vožnju sobnog bicikla jer kružni pokreti pedaliranja poboljšavaju opseg pokreta koljena i doprinose jačanju *m. quadriceps femoris*, iziskujući pritom manje od polovice tibiofemoralne sile koja se osjeća tijekom hodanja. U postoperativnoj rehabilitaciji prijeko je potrebno usmjeriti se na slabost mišića, osobito *m. quadriceps femoris*, zbog povezanosti s funkcionalnim aktivnostima i raspodjelom opterećenja. Deficiti mišićne snage nakon ugradnje TEP-a koljena nose sa sobom i dugoročne posljedice, uključujući progresiju osteoartritisa kod neoperativnoga liječenja kontralateralnog koljena. Vježbe jačanja *m. quadriceps femoris* jedne su od najučinkovitijih intervencija za poboljšanje snage i funkcionalnosti mišića. Vježbe s otporom ili korištenje utega doprinosi većem napretku mišićnoj snazi i funkcionalnim aktivnostima. Bitna je posljedica osteoartritisa koljena instabilitet, što utječe na senzomotoričku i posturalnu kontrolu te posljedično umanjuje sposobnost pacijenata da obavljaju aktivnosti svakodnevnog života. Ugradnja TEP-a koljena može obnoviti neke senzomotoričke i funkcionalne sposobnosti, a u rehabilitacijskom programu potrebno je uključiti vježbe ravnoteže i senzomotoričke vježbe poput okretanja, promjena smjera, iznenadna stajanja i ponovna kretanja te svladavanje nestabilnih površina i prepreka s ciljem poboljšanja pacijentove ravnoteže i kontrole pokreta [24]. Rehabilitacija je sastavni dio u oporavku pacijenta nakon ugradnje TEP-a koljena. Osim terapijskog vježbanja treba istaknuti brojne modalitete usmjerene na vraćanje snage i funkcije, uključujući krioterapiju, transkutanu električnu nervnu stimulaciju (TENS), neuromuskularnu električnu stimulaciju (NMES) i hidroterapiju [25].

Krioterapija je oblik termoterapije i predstavlja apliciranje hladne vode ili leda na površinu kože [Slika 5.3.2.1.]. Ovaj modalitet moguće je primjenjivati na različite načine, kao što su: ledeni oblozi u vidu usitnjenog leda omotana tkaninom, kriomasaža koja se odnosi na masažu manjeg dijela tijela ledom u kraćem periodu te ledene kupke kod kojih se tretirani dio tijela

uranja u kupku čija je približna temperatura 5 °C. Također je moguće istaknuti kompleksniji vid krioterapije u vidu hladne manšete s komorama kojima cirkuliraju hipotermične otopine. Krioagensi doprinose usporavanju lokalnog krvotoka s pomoću vazokonstrikcije, zatim smanjenju provodljivosti živca, kožnih senzacija, osjetljivosti mišićnog vretena te upale i edema. Drugi fiziološki učinci krioterapije uključuju povećanje praga boli te kapilarne viskoznosti i viskoznosti krvi. Upotrebljava se u nekim zdravstvenim ustanovama kao terapijski modalitet za ublažavanje boli, otekline i upale tkiva koje okružuje zglob koljena nakon operacije. Krioterapija nudi kratkotrajnu analgeziju i može smanjiti potrebu za lijekovima protiv bolova i povećati rani opseg pokreta [22,23]. Kako bi se koljeno optimalno ohladilo, neovisno o obliku krioterapije koji se primjenjuje, potrebno je obuhvatiti čitav koljenski zglob. Prilikom odabira oblika primjene krioterapije treba uzeti u obzir praktičnost i jednostavnost primjene i dostupnost adekvatne opreme. Tako primjerice ledene kupke ne bi bile prikladne jer bi uranjanje cijeloga distalnog ekstremiteta prouzročilo dodatnu nelagodu za pacijenta. Bilo da je u uporabi hladni oblog, ledeni omot ili hladna manšeta s komorama, krioterapiju treba primjenjivati otprilike 15 minuta kako bi se osiguralo odgovarajuće hlađenje tkiva i smanjila mogućnost pretjerane primjene hladnoće [26]. Kod primjene ovog modaliteta potreban je oprez jer predugo izlaganje kože niskim temperaturama može potencijalno dovesti do ozeblina ili nekroze [24].

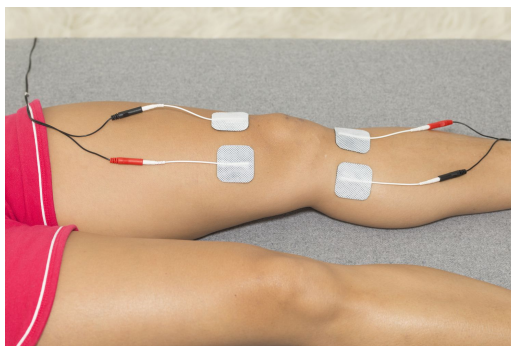


Slika 5.3.1. Krioterapija koljena

(izvor: https://superffmk.live/product_details/37429651.html)

Elektrostimulacija se upotrebljava kako bi se stvorila napetost mišićne mase u svrhu prevencije atrofije i u svrhu ponovne uspostave neuroloških puteva, povratka snage i inhibicije mišićne mase ili za jačanje mišićne mase. TENS je elektroterapijski modalitet koji se rabi za kontroliranje boli. Transkutana označava da se primjenjuje kroz kožu, a nervna stimulacija implicira da struja ima dostatan intenzitet koji uzrokuje depolarizaciju senzornih i motornih živaca te živaca zaduženih za bol [Slika 5.3.2.2.]. Indiciran je u svrhu kontrole akutne ili kronične boli, kontrole postoperativne boli i smanjenja posttraumatske akutne boli. Primjena TENS-a djeluje na

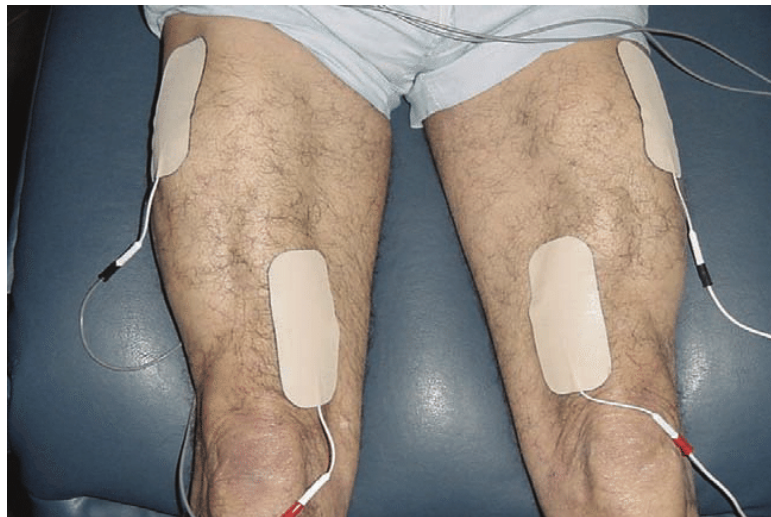smanjenje boli na temelju djelovanja na živčani sustav. Transkutana električna stimulacija živaca simptomatski je tretman. Nepravilna uporaba može uzrokovati opekline ili iritaciju kože. Intenzivna ili dugotrajna stimulacija može rezultirati grčenjem mišića i/ili upalom mišića. Upotreba kofeina i narkotika smanjuje učinkovitost TENS-a [27]. Kod primjene TENS-a na koljeno postavlja se tri do pet elektroda oko koljena pri čemu je potrebno obratiti pažnju da elektrode budu razmaknute minimalno 5 cm. Trajanje tretmana može varirati od 20 do 60 minuta ovisno o individualnom stanju pacijenta [26]. Kako bi bilo moguće maksimalno utjecati na percepciju boli s pomoću elektrostimulacije, potrebno je razumjeti percepciju boli. Kao podlogu za opisivanje smanjenja boli moguće je istaknuti tri teorije: *gate control theory* ili zatvaranje praga boli, teoriju endogenih opijata i teoriju kontrole silazne boli. Teorija zatvaranja praga boli utemeljena je na neurofiziološkim promjenama u stražnjim rogovima kraljeznične moždine. Električna stimulacija osjetilnih živaca potaknut će zatvaranje praga boli i umanjiti svijest o boli. Taj modalitet na koji se moguće referirati kao konvencionalan, visokofrekventni ili TENS na razini osjetilnih neurona ustvari je najprimjenjeniji oblik TENS-a. Intenzitet je dovoljno visok da izazove trnce ili mravinjanje, ali nedostatan da dovede do kontrakcije mišića. Teoriju kontrole silazne boli još se opisuje kao niskofrekventnu ili TENS na razini motornih neurona. U ovom slučaju intenzitet je dovoljno visok da izazove senzaciju mravinjanja, ali i kontrakciju mišića. Kod TENS-a na razini motornog neurona očekuje se da će biti potrebno duže vrijeme za postizanje olakšanja boli u odnosu na konvencionalnu primjenu TENS-a. Kada se govori o teoriji endogenih opijata, provodi se podraživanje inhibitornih sustava neurona stražnjeg roga kraljeznične moždine. Kod ovog pristupa elektroda se postavlja na odabrano mjesto, a intenzitet se pojačava dok ga pacijent ne osjeti. Zatim se sonda pomiče po području, a od pacijenta se traži povratna informacija o promjenama percepcije intenziteta. Nakon pronalaska područja percepcije maksimalnog intenziteta, trenutni se intenzitet povećava pri čemu se ostaje na podnošljivoj razini za pacijenta [28].



Slika 5.4.2.2. Primjena TENS-a za koljeno

(izvor: <https://smartravelpco4.rs/Electrical-Stimulation-in-Physical-Therapy-1428-130064.html>)

NMES je neinvazivni modalitet kod kojeg se dozirano primjenjuje električna struja kroz elektrode u svrhu stimulacije mišićne kontrakcije [Slika 5.3.2.3.] [25]. NMES se upotrebljava za smanjenje spasticiteta, prevenciju atrofije i jačanje mišića. Djeluje na principu promjene redoslijeda kontrakcije mišićnih vlakana. Indicirana je u svrhu održavanja opsega pokretljivosti, prevencije kontraktura, poboljšanja lokalne cirkulacije, prevencije mišićne atrofije i smanjenja spazma [27]. Moguće je istaknuti učinak na povećanje mišićne snage i funkcionalne izvedbe preko nadvladavanja deficita aktivacije mišića kojima je podloga oštećenje središnjeg živčanog sustava [25]. Elektrode za *m. quadriceps femoris* postavljaju se na distalni *m. vastus medialis oblique* i proksimalni *m. vastus lateralis*. Postavljanje elektroda na suprotne krajeve mišića trebalo bi rezultirati potpunom kontrakcijom i dubljom stimulacijom. Može doći do poboljšanja snage *m. quadriceps femoris* korištenjem pulsa u trajanju između 200 i 400 μ s i frekvencije pulsa od 30 do 50 Hz tijekom više NMES tretmana [29]. Kod primjene tog modaliteta potreban je oprez jer neadekvatna primjena može rezultirati opeklinama ili iritacijom kože. Preintenzivna ili prolongirana stimulacija može dovesti do pojave spazma i/ili upale mišića. Kontrakcija inducirana električnom stimulacijom može stvoriti previsok stupanj napetosti mišića [27].



Slika 5.3.2.3. Primjena NMES za *m. quadriceps femoris*

(izvor: https://www.researchgate.net/figure/Neuromuscular-stimulation-of-the-quadriceps-femoris-muscles_fig1_308701873)

Hidroterapija se odnosi na uporabu vodenih medija u terapijske svrhe. Ako se u kontekst hidroterapije ukomponira i terapijsko vježbanje, govori se o hidrokineziterapiji. Hidrokineziterapija može biti osobito korisna kod pacijenata koji zbog velikih bolova ne mogu vježbati na suhom [23]. Fizikalna svojstva vode, uzgon, otpor i hidrostatski tlak, mogu se upotrebljavati kao potporni medij za provođenje aktivnih vježbi. Uzgon se u terapijske svrhe upotrebljava za smanjenje djelovanja kompresijskih sila na zglobove čime se olakšava izvođenje antigravitacijskih pokreta. Otpor kretanju rezultat je viskoznosti vode. Količina otpora ovisi o

brzini gibanja i proporcijama tijela (ili ekstremiteta) uronjena u vodu. Brži pokreti stvaraju veći otpor nego sporiji pokreti zbog čega je lakše hodati nego trčati kroz vodu. Otpor također ovisi o količini vode, tj. dubini pa se tako lakše kretati kroz vodu do gležnja nego ako je razina vode do struka. Hidrostatski tlak opisuje silu koja djeluje na dio tijela uronjen u tekućinu koja miruje. Kao što je opisano Pascalovim zakonom, tekućina će se prilagoditi nepravilnoj površini tijela i vršiti jednak pritisak sa svih strana. Količina pritiska raste s dubinom na kojoj se nalazi tijelo, stvarajući 0,73 mm Hg po centimetru uranjanja. Kombinacija hidrostatskog tlaka i uzgona pomaže pacijentu prilikom održavanja ravnoteže i stabilnosti [27]. Provođenje terapijskog vježbanja u vodi omogućuje zaštitu zglobova i jačanje mišića zahvaljujući viskoznosti vode koja je veća nego viskoznost zraka. Terapijske su dobrobiti hidroterapije jačanje muskulature, vraćanje pokretljivosti zglobova nakon ozljede te liječenje deformacija zglobova i boli. Fizikalna svojstva vode potiču brži oporavak nakon operacije [30]. Indikacije za primjenu hidroterapije jesu subakutne i kronične ozljede mekih tkiva, prijelomi, kontrakture tkiva, spazam ili slabost muskulature te artritis i artroze. Potreban je oprez u slučaju postojanja kontraindikacija kao što su respiratorna ili srčana disfunkcija, šećerna bolest, ateroskleroza, akutni reumatoidni artritis, inkontinencija, površinske infekcije, kožne bolesti te poremećaji osjeta topline [23].

6. Zaključak

Totalna endoproteza koljena operacijski je zahvat kojemu je cilj pacijentova samostalnost u aktivnostima svakodnevnog života. Kirurškom intervencijom ispravljaju se ili otklanjaju štetni učinci povezani s patologijom mišićno-koštanog sustava, ali je isto tako prijeko potreban pažljivo planiran rehabilitacijski program kako bi pacijent postigao optimalne funkcionalne rezultate nakon operacije. Rehabilitacija počinje od prvog susreta s pacijentom gdje fizioterapeut izvršava procjenu i uočava na što se potrebno usmjeriti, educira pacijenta i provodi intervenciju u kontekstu plana koji se sastoji od kratkoročnih i dugoročnih ciljeva. Plan rehabilitacije provodi se na temelju određenih smjernica i protokola koji rehabilitaciju dijele u određene etape, ali isto tako nužno je plan individualno prilagoditi svakom pacijentu ovisno o njegovim potrebama i mogućnostima. Dobro planiran program rehabilitacije čini niz intervencija koje se primjenjuju uz postupnu progresiju te uključuje terapijsko vježbanje, funkcionalni trening i stalnu edukaciju pacijenata. Početak terapijske intervencije čine vježbe za prevenciju plućne embolije i duboke venske tromboze nakon čega se prelazi na terapijske vježbe kojima je cilj povratak mišićne snage i funkcije te opsega pokreta koljena. Kako bi osmislio rehabilitacijski plan koji je za pacijenta siguran i djelotvoran, fizioterapeut kao član rehabilitacijskog tima mora razumjeti indikacije i specifičnost kirurškog zahvata, biti svjestan posebnih mjera opreza i biti u stalnoj komunikaciji s pacijentom, kirurgom i drugim članovima rehabilitacijskog tima.

7. Literatura

- [1] M. Pattnaik: *The Knee for Physiotherapists*, Jp Medical Ltd, London, 2019.
- [2] M. Brittberg, K. Slynarski: *Lower Extremity Joint Preservation: Techniques for Treating the Hip, Knee, and Ankle*, Springer, Cham, 2021.
- [3] M. Varacallo, T. D. Luo & N. A. Johanson: *Total Knee Arthroplasty Techniques*, StatPearls Publishing, svibanj 2023. [Internet] Dostupno na: <https://pubmed.ncbi.nlm.nih.gov/29763071/> [pristupljeno: 09.04.2024.]
- [4] C. Kisner, L. A. Colby: *Therapeutic Exercise: Foundations and Techniques*, F.A. Davis Company, Philadelphia, 2007.
- [5] W. Platzer: *Priručni anatomski atlas, Prvi svezak: Sustav organa za pokretanje*, Medicinska Naklada, Zagreb, 2011.
- [6] M. Pećina i suradnici: *Ortopedija, treće izmijenjeno i dopunjeno izdanje*, Naklada Ljevak, Zagreb, 2004.
- [7] S. Bajek i suradnici: *Sustavna anatomija čovjeka*, Digital point tiskara, Rijeka, 2007.
- [8] K. Rotim i suradnici: *Anatomija*, Zdravstveno veleučilište, Zagreb, 2017.
- [9] M. Nordin, V. H. Frankel: *Basic biomechanics of the musculoskeletal system*, Wolters Kluwer Health/Lippincott Williams & Wilkins, Philadelphia, 2012.
- [10] G. Amrohit: *The Pocketbook for Physiotherapists*, Jaypee Brothers Medical Pub, London, 2012.
- [11] S. Affatato: *Surgical Techniques in Total Knee Arthroplasty and Alternative Procedures*, Elsevier, United Kingdom, 2014.
- [12] E. C. Rodríguez-Merchán: *Total Knee Arthroplasty: A Comprehensive Guide*, Springer, New York, 2015.
- [13] K. Atkinson, F. J. Coutts, A. M. Hassenkamp: *Physiotherapy in Orthopaedics: A Problem-Solving Approach*, Churchill Livingstone, Edinburgh, 2005.
- [14] V. Podder, V. Lew, S. Ghassemzadeh: *SOAP notes*, StatPearls Publishing, kolovoz 2023, str. 10-13 [Internet] Dostupno na: <https://www.ncbi.nlm.nih.gov/books/NBK482263/> [pristupljeno: 01.03.2024.]
- [15] M.S. Mat Eil Ismail, M.A. Sharifudin, A.A. Shokri, S. Ab Rahman: *Preoperative physiotherapy and short-term functional outcomes of primary total knee arthroplasty*, Singapore Med J, br. 57, ožujak 2016, str. 138-43 [Internet] Dostupno na: <https://doi.org/10.11622/smedj.2016055> [pristupljeno: 04.03.2024.]

- [16] K.J. Guidera, R. Hontas, J.A. Ogden: Use of continuous passive motion in pediatric orthopedics, *Journal of pediatric orthopedics* br. 10, siječanj 1990, str.120-123. [Internet] Dostupno na: <https://pubmed.ncbi.nlm.nih.gov/22988887/> [pristupljeno: 04.03.2024.]
- [17] A. Hough: *Physiotherapy in Respiratory Care: A problem-solving approach to respiratory and cardiac management*, Springer, New York, 1996.
- [18] T. Nožica-Radulović, M. Lazović, G. Talić i S. Ristić: Kvalitet života pacijenata nakon implantacije totalne endoproteze koljena i medicinske rehabilitacije, *Biomedicinska istraživanja*, br. 7, srpanj 2016, str. 41-50 [Internet] Dostupno na: <https://pub.unibl.org/s/lat/item/40740> [pristupljeno: 04.03.2024.]
- [19] A. J. Glynn, H. Fiddler: *The Physiotherapist's Pocket Guide to Exercise: Assessment, Prescription and Training (Physiotherapy Pocketbooks)*, Churchill Livingstone, London, 2009.
- [20] K. Toya, K. Sasano, T. Takasoh, et al: Ankle positions and exercise intervals effect on the blood flow velocity in the common femoral vein during ankle pumping exercises, *J Phys Ther Sci.* br. 28, siječanj 2016, str.685-688. [Internet] Dostupno na: <https://doi.org/10.1589/jpts.28.685> [pristupljeno: 04.03.2024.]
- [21] R. W. S. Sit, K. K. W. Chan, B. H. K. Yip, D. D. Zhang, K. D. Reeves, Y. H. Chan, V. C. H. Chung, & S. Y. S. Wong: Clinical effectiveness of patella mobilisation therapy versus a waiting list control for knee osteoarthritis: a protocol for a pragmatic randomised clinical trial, *BMJ open*, br. 8, ožujak 2018, str. 2-7 [Internet] Dostupno na: <https://doi.org/10.1136/bmjopen-2017-019103> [pristupljeno: 04.03.2024.]
- [22] S. M. Bradley, C. R. Hernandez: Geriatric assistive devices, *American family physician*, br. 84, kolovoz 2011, str. 405–411. [Internet] Dostupno na: <https://pubmed.ncbi.nlm.nih.gov/21842786/> [pristupljeno: 15.03.2024.]
- [23] SIHZ fizioterapeuta: *Kliničke smjernice u fizikalnoj terapiji*, Printera grupa, Sveta Nedelja, 2021.
- [24] L. M. Fortier, Z. A. Rockov, A. F. Chen & S. S. Rajae: Activity Recommendations After Total Hip and Total Knee Arthroplasty. *The Journal of bone and joint surgery.* American volume, br.103, ožujak 2021, str. 446–455 Dostupno na: <https://doi.org/10.2106/JBJS.20.00983> [pristupljeno: 10.03.2024.]
- [25] J. B. Mistry, R. D. Elmallah, A. Bhave , et al.: Rehabilitative Guidelines after Total Knee Arthroplasty: A Review, *J Knee Surg*, br. 29, ožujak 2016, str. 201-217 [Internet] Dostupno na: <https://pubmed.ncbi.nlm.nih.gov/26963074/> [pristupljeno: 27.05.2024.]
- [26] M. H. Cameron: *Physical Agents in Rehabilitation: An Evidence-Based Approach to Practice*, Elsevier, St. Louis, Missouri, 2017.

- [27] C. Starkey: Therapeutic Modalities, F. A. Davis Company, Philadelphia, 2013.
- [28] W. E. Prentice: Therapeutic Modalities For Sports Medicine and Athletic Training, McGraw-Hill, New York, 2008.
- [29] N. R. Glaviano, S. Saliba: Can the Use of Neuromuscular Electrical Stimulation Be Improved to Optimize Quadriceps Strengthening?, Sports health, br. 8, veljača 2016, str. 79-85 [Internet] Dostupno na: <https://pubmed.ncbi.nlm.nih.gov/26582349/> [pristupljeno: 28.05.2024.]
- [30] S. Giaquinto, E. Ciotola, V. Dall'Armi, F. Margutti: Hydrotherapy after total knee arthroplasty. A follow-up study, Arch Gerontol Geriatr, br. 51, rujan 2010, str. 59-63 [Internet] Dostupno na: <https://pubmed.ncbi.nlm.nih.gov/19735951/> [pristupljeno: 26.05.2024.]

Popis slika

Slika 2.1. Prikaz koštanih struktura zgloba koljena.....	3
Slika 2.2. Krojački mišić (m. sartorius).....	5
Slika 2.3. Četveroglavi bedreni mišić (m. quadriceps femoris)	6
Slika 2.4. Stražnja skupina mišića natkoljenice	7
Slika 3.1. Opseg fleksije i ekstenzije u zglobu koljena	9
Slika 3.2. Prikaz unutarnje i vanjske rotacije potkoljenice.....	9
Slika 3.3. Odnos osovina donjeg ekstremiteta i koljena u frontalnoj ravnini.....	10
Slika 3.4. Ravnomjerno raspoređenje opterećenja na oba koljena prilikom stajanja	10
Slika 4.3.1. Totalna endoproteza koljena	14
Slika 5.2.1. Vizualno-analoga skala boli	17
Slika 5.3.1. Uređaj za pasivno pokretanje zgloba koljena.....	20
Slika 5.3.1.1. Vježba za prevenciju DVT	21
Slika 5.3.1.2. Prikaz mobilizacije patelle	22
Slika 5.3.1.3. Vježba za jačanje m. quadriceps femoris	24
Slika 5.3.1.4. Vježba za jačanje adduktora.....	24
Slika 5.3.1.5. Vježba za jačanje muskulature glutealne regije	25
Slika 5.3.1.6. Vježba za jačanje m. quadricepsa i m. hamstringsa	25
Slika 5.3.1.7. Vježba za jačanje m. hamstringsa	26
Slika 5.3.1.8. Vježba za jačanje m. quadricepsa.....	26
Slika 5.3.1.9. Vježba za jačanje m. hamstringsa	27
Slika 5.3.2.1. Krioterapija koljena.....	30
Slika 5.3.2.2. Primjena TENS-a za koljeno	31
Slika 5.3.2.3. Primjena NMES za m. quadriceps femoris	32

Popis tablica

Tablica 5.3.2.1. Primjer rehabilitacijskog protokola	28
------------------------------------------------------------	----

MARKON
ALISREBAINO

Sveučilište Sjever

VZ KC

SVEUČILIŠTE
SJEVER

IZJAVA O AUTORSTVU

Završni/diplomski rad isključivo je autorsko djelo studenta koji je isti izradio te student odgovara za istinitost, izvornost i ispravnost teksta rada. U radu se ne smiju koristiti dijelovi tuđih radova (knjiga, članaka, doktorskih disertacija, magistarskih radova, izvora s interneta, i drugih izvora) bez navođenja izvora i autora navedenih radova. Svi dijelovi tuđih radova moraju biti pravilno navedeni i citirani. Dijelovi tuđih radova koji nisu pravilno citirani, smatraju se plagijatom, odnosno nezakonitim prisvajanjem tuđeg znanstvenog ili stručnoga rada. Sukladno navedenom studenti su dužni potpisati izjavu o autorstvu rada.

Ja, Antonija Grgurić (*ime i prezime*) pod punom moralnom, materijalnom i kaznenom odgovornošću, izjavljujem da sam isključivi autor/ica završnog/diplomskog (*obrisati nepotrebno*) rada pod naslovom Fizikalna terapija nakon totalne endoproteze koljena (*upisati naslov*) te da u navedenom radu nisu na nedozvoljeni način (bez pravilnog citiranja) korišteni dijelovi tuđih radova.

Student/ica:
(*upisati ime i prezime*)

Antonija Grgurić
(*vlastoručni potpis*)

Sukladno čl. 83. Zakonu o znanstvenoj djelatnosti i visokom obrazovanju završne/diplomske radove sveučilišta su dužna trajno objaviti na javnoj internetskoj bazi sveučilišne knjižnice u sastavu sveučilišta te kopirati u javnu internetsku bazu završnih/diplomskih radova Nacionalne i sveučilišne knjižnice. Završni radovi istovrsnih umjetničkih studija koji se realiziraju kroz umjetnička ostvarenja objavljuju se na odgovarajući način.

Sukladno čl. 111. Zakona o autorskom pravu i srodnim pravima student se ne može protiviti da se njegov završni rad stvoren na bilo kojem studiju na visokom učilištu učini dostupnim javnosti na odgovarajućoj javnoj mrežnoj bazi sveučilišne knjižnice, knjižnice sastavnice sveučilišta, knjižnice veleučilišta ili visoke škole i/ili na javnoj mrežnoj bazi završnih radova Nacionalne i sveučilišne knjižnice, sukladno zakonu kojim se uređuje znanstvena i umjetnička djelatnost i visoko obrazovanje.