

# Rehabilitacija nakon rekonstrukcije prednjeg križnog ligamenta kod rukometašica

---

Pifar, Ines

Undergraduate thesis / Završni rad

2024

Degree Grantor / Ustanova koja je dodijelila akademski / stručni stupanj: **University North / Sveučilište Sjever**

Permanent link / Trajna poveznica: <https://um.nsk.hr/um:nbn:hr:122:306591>

Rights / Prava: [In copyright](#) / [Zaštićeno autorskim pravom.](#)

Download date / Datum preuzimanja: **2024-11-02**



Repository / Repozitorij:

[University North Digital Repository](#)





**Sveučilište  
Sjever**

**Završni rad br. 344/FIZ/2024**

**Rehabilitacija nakon rekonstrukcije prednjeg križnog  
ligamenta kod rukometašica**

**Ines Pifar, 0360001349**

Varaždin, rujan 2024. godine





# Sveučilište Sjever

Odjel za Fizioterapiju

Završni rad br. 344/FIZ/2024

## Rehabilitacija nakon rekonstrukcije prednjeg križnog ligamenta kod rukometašica

**Student**

Ines Pifar, 0360001349

**Mentor**

Vesna Hodić, univ. mag. physioth.

Varaždin, rujan 2024. godine

# Prijava završnog rada

## Definiranje teme završnog rada i povjerenstva

ODJEL	Odjel za Fizioterapiju		
STUDIJ	Preddiplomski stručni studij fizioterapije		
PRISTUPNIK	Ines Pifar	MATIČNI BROJ	0360001349
DATUM	15.07.2024.	KOLEGIJ	Fizioterapija u ortopediji
NASLOV RADA	Rehabilitacija nakon rekonstrukcije prednjeg križnog ligamenta kod rukometašica		
NASLOV RADA NA ENGL. JEZIKU	Rehabilitation after Anterior Cruciate Ligament reconstruction in female handball players		

MENTOR	Vesna Hodić univ. mag. physioth.	ZVANJE	predavač
ČLANOVI POVJERENSTVA	1. Jasminka Potočnjak, v. pred., predsjednik		
	2. Vesna Hodić, pred., mentor		
	3. Nikolina Zaplatić Degač pred. član		
	4. Anica Kuzmić, pred., zamjenski član		
	5.		

## Zadatak završnog rada

BROJ	344/FIZ/2024
OPIS	<p>Rukomet je timski kontaktni sport koji se igra na malom prostoru. Zbog brze promjene ritma kretanja, skokova i doskoka i kontakta između protivničkih igrača česte su ozljede. Ozljedama podliježu i mladi sportaši mlađih dobnih kategorija i to ne samo zbog grubih kontakata sa suparničkim igračem, već i zbog zahtjeva od samo sporta.</p> <p>Cilj rada je prikaz slučaja koji prikazuje proces sportske rehabilitacije 17-godišnje rukometašice nakon operativnog zahvata lateralnog meniskusa i prednjeg križnog ligamenta. U prikazu slučaja, opisan će se i prikazat je cjelokupni protokol pripreme i postoperativne rehabilitacije, s naglaskom na povratku mišićne snage, fleksibilnosti, ravnoteže i specifičnih motoričkih vještina potrebnih za rukomet.</p>

ZADATAK URUČEN

15.07.2024.



POTPIS MENTORA

Hodić



## **Predgovor**

*Izrada ovog završnog rada bila je izuzetno zahtjevna, ali i iznimno poučna. Prije svega, zahvaljujem se svojoj mentorici, Vesni Hodić univ. mag. physioth., koja je svojim znanjem, strpljenjem i korisnim savjetima značajno doprinijela kvaliteti ovog rada. Njezina stručnost i vodstvo bili su neprocjenjivi u svakom koraku pisanja. Zahvaljujem se i svim kolegama koji su dijelili svoje ideje i uljepšali mi vrijeme studiranja na Sveučilištu Sjever. Također, posebnu zahvalnost dugujem svojoj obitelji i prijateljima na ogromnoj podršci, razumijevanju i ohrabrenju. Bez njihove emocionalne podrške ovaj rad ne bi bio moguć, stoga ga posvećujem upravo njima.*

## Sažetak

Sportska rehabilitacija nakon rekonstrukcije prednjeg križnog ligamenta (ACL) ključno je područje fizioterapije koje zahtijeva multidisciplinarni pristup kako bi se sportašima omogućio siguran povratak na teren. Rukomet, kao jedan od najzahtjevnijih timskih sportova, uključuje intenzivna kretanja poput trčanja, skakanja i naglih promjena smjera, što povećava rizik od ozljeda, posebno ACL-a. Visoki fizički zahtjevi rukometa nose rizik od ozljeda koje su često ozbiljnije nego kod manje zahtjevnih sportova. Sportaši ne samo da trebaju potpuni oporavak ozlijeđenog dijela tijela, već i povratak na sportsku aktivnost na istu razinu kao prije ozljede. U procesu oporavka sudjeluje tim stručnjaka, od liječnika koji provodi operativni zahvat do fizioterapeuta koji prate sportaša kroz cijeli proces rehabilitacije. Fizioterapeuti usmjeravaju rehabilitaciju na dugoročni oporavak i sportski razvoj, a ne samo na kratkoročni oporavak. Oni također pomažu rukometašicama u očuvanju cjelokupnog tjelesnog zdravlja. Funkcionalna rehabilitacija usmjerena je na obnovu snage, fleksibilnosti, ravnoteže i specifičnih vještina potrebnih za rukomet kako bi se smanjio rizik od ponovnih ozljeda. Proces rehabilitacije uključuje progresivne faze, od ranih poslijeoperacijskih vježbi do naprednih pliometrijskih, sportske rehabilitacije i sportskih specifičnih treninga. Kroz strukturirane programe vježbanja, fizioterapeuti pomažu sportašima u vraćanju na prethodnu razinu fizičke izvedbe i smanjuju rizik od ponovnih ozljeda. Kvalitetna i sveobuhvatna rehabilitacija ne samo da osigurava fizički oporavak, već i doprinosi psihološkoj spremnosti sportaša za povratak u natjecateljski ritam, smanjujući pritom mogućnost dugotrajnih komplikacija i kroničnih problema. Cilj je povratiti sposobnost izvođenja specifičnih rukometnih pokreta uz podršku stručnjaka za optimalno zdravlje i uspjeh sportašica u karijeri. Ovim radom prikazan je proces pripreme i poslijeoperacijski protokol 17-godišnje rukometašice s ozljedom lateralnog meniskusa i prednjeg križnog ligamenta, liječenih operativnim zahvatom, ističući rehabilitacijski plan s ciljem povratka na teren.

Ključne riječi: koljeno, ACL, rukomet, rehabilitacija



## **Abstract**

Sports rehabilitation after the reconstruction of the anterior cruciate ligament (ACL) is a critical area of physiotherapy that requires a multidisciplinary approach to ensure a safe return to the field for athletes. Handball, as one of the most demanding team sports, involves intense movements such as running, jumping, and sudden changes of direction, increasing the risk of injuries, particularly to the ACL. The high physical demands of handball carry the risk of injuries that are often more severe than in less demanding sports. Athletes not only need to recover the injured part of their body fully but also return to sporting activities at the same level as before the injury. The recovery process involves a team of experts, from the surgeon operating to the physiotherapists who guide the athlete through the entire rehabilitation process. Physiotherapists focus on long-term recovery and athletic development, not just short-term recovery. They also help female handball players maintain overall physical health. Functional rehabilitation aims to restore strength, flexibility, balance, and specific skills needed for handball to reduce the risk of re-injury. The rehabilitation process includes progressive stages, from early postoperative exercises to advanced plyometric, sports rehabilitation, and sport-specific training. Through structured exercise programs, physiotherapists help athletes return to their previous level of physical performance and reduce the risk of re-injury. Quality and comprehensive rehabilitation not only ensures physical recovery but also contributes to the psychological readiness of athletes to return to competitive rhythm, thereby reducing the likelihood of long-term complications and chronic issues. The goal is to restore the ability to perform specific handball movements with the support of experts for optimal health and success in the athlete's career. This work presents the process of preparation and postoperative protocol for a 17-year-old female handball player with an injury to the lateral meniscus and anterior cruciate ligament, treated surgically, highlighting the rehabilitation plan aimed at returning to the field.

**Key words:** knee, ACL, handball, rehabilitation

## **Popis korištenih kratica**

**ACL** - prednji križni ligament (engl. anterior cruciate ligament)

**MCL** – medijalni kolateralni ligament (engl. medial collateral ligament )

**LCL** – lateralni kolateralni ligament (engl. lateral collateral ligament)

**PCL** – stražnji križni ligament (engl. posterior cruciate ligament)

**MR** – magnetska rezonanca (engl. magnetic resonance)

**RTG** – radiografija ili rendgen (engl. radioisotope thermoelectric generator)

**UZV** – ultrazvuk (engl. ultrasound)

**TENS** – transkutana električna nervna stimulacija (engl. transcutaneous electrical nerve stimulation)

**ROM** – puni opseg pokreta (engl. range of motion)

**IFS** – interferentne struje (engl. interference currents)

**RICE** - odmor, led, kompresija, elevacija (engl. rest, ice, compression, elevation)

# Sadržaj

1.	Uvod.....	1
2.	Funkcionalna anatomija koljena .....	3
2.1.	Zglob koljena.....	3
2.2.	Mišići donjih ekstremiteta .....	5
2.3.	Prednji križni ligament .....	7
3.	Ozljeda prednjeg križnog ligamenta .....	8
3.1.	Epidemiologija i mehanizam nastanka ozljede ACL .....	8
3.2.	Dijagnostika .....	9
3.3.	Liječenje .....	10
4.	Prikaz pacijenta.....	12
5.	Rehabilitacija .....	18
5.1.	Prijeoperacijski protokol .....	18
5.2.	Rana faza rehabilitacije (0 – 6 tjedana) .....	21
5.3.	Srednja faza rehabilitacije (6 – 12 tjedana) .....	26
5.4.	Kasna faza rehabilitacije (3 - 6 mjeseci i kasnije).....	33
6.	Zaključak.....	38
7.	Literatura.....	39
	Popis slika i tablica .....	41

# 1. Uvod

Rukomet je ekipni sport u kojem dva tima nastoje ostvariti pobjedu što predstavlja krajnji cilj ove igre. Igrači moraju poštivati sportska pravila i propise kako bi osigurali poštenu igru. Pogodak se ostvaruje ubacivanjem lopte u gol što predstavlja krajnji cilj svih prethodnih napora ekipe u obrani i napadu. Rukomet je jedinstven među sportovima jer uključuje sve prirodne oblike kretanja, poput trčanja, skakanja, padanja, kotrljanja i bacanja. Zahvaljujući takvom bogatstvu i raznovrsnosti kretanja, rukomet se smatra jednom od najsloženijih sportskih igara. U posljednja dva desetljeća rukomet se dinamično razvija, ubrzava u svim elementima igre te taktički obogaćuje čime je rukomet postao iznimno atraktivan ekipni sport u kojem dominiraju agilni, snažni i brzi igrači i igralice [1, 2].

Zbog svih fizičkih napora koje igrači i igralice prolaze, u rukometu kao i u svakom drugom sportu, postoji rizik od ozljeđivanja. Ozljede nastaju zbog raznih čimbenika kao što su kontakt s drugim igračima, skakanje, doskoci i nagle promjene smjera kretanja, to uglavnom pokazuje da su ozljede sportaša često opsežnije i teže za razliku kod ozljeda neaktivnih osoba. Ozlijeđeni sportaši ne zahtijevaju samo potpuni oporavak ozlijeđenog dijela tijela, već i povratak na punu sportsku aktivnost na jednaku razinu kao prije ozljede. U tome zajedno sa sportašem sudjeluje njegov tim, od samog liječnika koji provodi operativni zahvat, sve do fizioterapeuta i trenera koji prate sportaša kroz pripremu za operaciju te kroz cijeli protokol rehabilitacije [3].

U današnje vrijeme ozljeda prednjeg križnog ligamenta je sve češća kod mladih igračica, premda se zglob koljena navodi kao jedan od najjačih zglobova u ljudskome tijelu, posebice kada je u ekstenziji. Kao najvažniji mišić stabilizator koljena navodi se četveroglavi mišić natkoljenice (lat. *m. quadriceps*), stoga je potrebno održavati i poboljšavati njegovu snagu, posebice donji *m. vastus medialis* i *m. vastus lateralis* koji je vrlo bitan za prednji križni ligament. Uz četveroglavi mišić natkoljenice, važnu ulogu igraju i ostali mišići natkoljenice, ali i potkoljenice. Svi zajedno čine ključnu podršku potrebnu svakom sportašu jer svojom snagom sprječavaju ozljede tetiva i ligamenata. Prednji križni ligament, lat. *ligamentum cruciatum anterius* (ACL), jedna je od najvažnijih struktura unutar koljenog zgloba, ključna za stabilnost i funkcionalnost koljena. Smješten unutar zgloba, ACL se proteže od stražnjeg dijela lateralnog kondila bedrene kosti do prednjeg dijela tibijalnog platoa. Njegova anatomska konfiguracija omogućuje da se različiti dijelovi ligamenta zatežu u različitim fazama pokreta koljena, čime se osigurava stalna stabilnost zgloba. ACL sprječava pretjerano pomicanje tibije prema naprijed i hiperekstenziju koljena, što ga čini ključnim za normalno hodanje, trčanje i druge fizičke aktivnosti. Još jednu od važnih uloga ima u proprioceptiji zgloba koljena, pružajući senzorne informacije koje su važne za koordinaciju i stabilnost pokreta u različitim smjerovima [3].

Sportska rehabilitacija kod ozljeda ACL kod rukometašica usmjerena je na vraćanje snage, fleksibilnosti, ravnoteže i specifičnih rukometnih vještina kako bi se smanjio rizik od ponovnih ozljeda. Prevencija ozljeda ključan je čimbenik u funkcionalnoj rehabilitaciji rukometašica, jer sveobuhvatna rehabilitacija pomaže ispraviti biomehaničke neravnoteže, mišićne slabosti i pogrešne obrasce kretanja koji mogu pridonijeti ozljedama. Jačanjem određenih mišićnih skupina i poboljšanjem stabilnosti zglobova smanjuje se vjerojatnost budućih ozljeda. Cilj sportske rehabilitacije kod ozljeda ACL kod rukometašica uz pomoć fizioterapeuta jest vratiti sposobnost rukometašica da izvode specifične pokrete potrebne u rukometu. Također, pomažu rukometašicama da održe svoje cjelokupno tjelesno zdravlje i postižu najbolje rezultate tijekom svoje karijere. Pravilno provedena rehabilitacija može spriječiti da se manje ozljede pretvore u kronične probleme. Zanemarivanje rehabilitacije ili prerano vraćanje u igru može dovesti do ponovljenih ozljeda ili dugoročnih komplikacija.

U ovom radu prikazat će se proces prijeoperacijske pripreme te poslijeoperacijski protokol pacijentice P. I., 17. godišnje rukometašice sa rupturom lateralnog meniska i prednjeg križnog ligamenta lijeve noge. Ozljeda je nastala tijekom rukometne utakmice nakon čega je prvo, provedeno artroskopsko čišćenje lateralnog meniska, a zatim rekonstrukcija prednjeg križnog ligamenta pomoću grafta *tetive m. semitendinosusa*.

Cilj rada je opisati rehabilitacijski protokol kod rukometašica nakon ozljede prednjeg križnog ligamenta i sportsku rehabilitaciju, a krajnji cilj je povratka u rukomet.

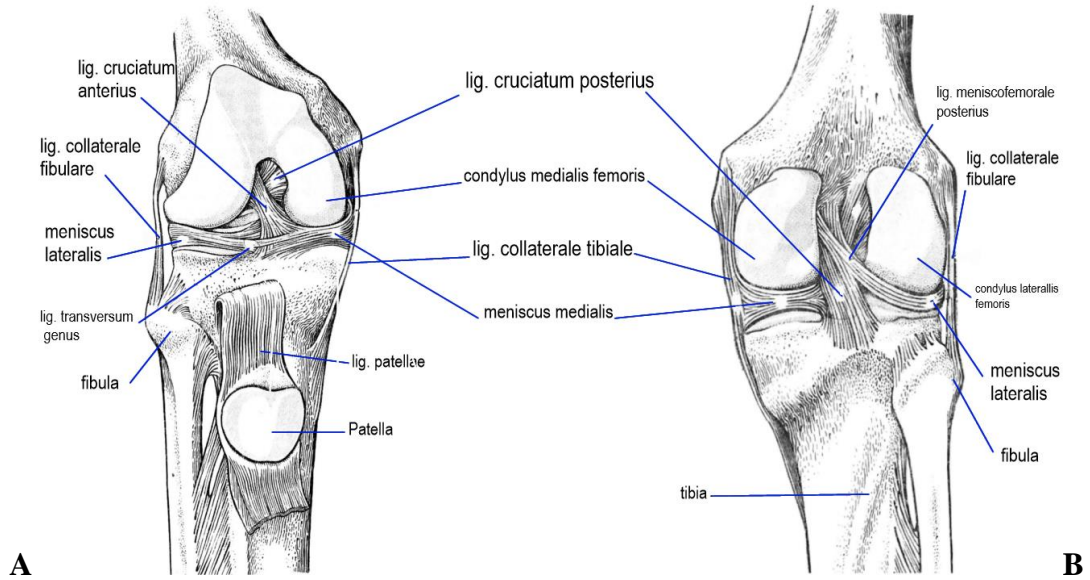
## 2. Funkcionalna anatomija koljena

### 2.1. Zglob koljena

Zglob koljena (*lat. articulatio genus*), najveći i jedan od najsloženijih zglobova u ljudskom tijelu, sastoji se od tri kosti: bedrena kost (*lat. femur*), goljenica (*lat. tibia*) i iver ili čašica (*lat. patella*). Ove kosti formiraju dva zgloba: *tibiofemoralni* i *femoropatelni* zglob. Unutar zglobne kapsule, konveksno zglobno tijelo čine *kondili femura*, dok konkavno zglobno tijelo čine *kondili tibije*. *Kondili femura* klize po zglobnoj površini tibije, tvoreći tibiofemoralni zglob koji nosi najveći dio tjelesne težine. Bedrena kost je najduža ljudska kost, s glavom na proksimalnom kraju koja se povezuje s *acetabulumom*, te vratom koji se spaja s trupom. Na distalnom kraju *femura* nalaze se kondili s međučvornom udubinom, gdje se vežu ukrižene sveze koljenog zgloba. On je također povezan s patelom, trokutastom sezamskom kosti uloženoj u tetivu četveroglavog mišića natkoljenice. Ova veza tvori *femoropatelni* zglob. Kontrakcije četveroglavog mišića natkoljenice prenose sile na ovaj zglob, omogućujući glatke pokrete koljena bez trenja, dok patela povećava snagu četveroglavog mišića natkoljenice. Zglobna tijela *femura* i *tibije* nisu potpuno usklađena jer su *kondili tibije* ravne plohe. Na *tibijalnom* platou nalaze se dvije polumjesečaste tvorbe od vezivne hrskavice, medijalni i lateralni *meniskus*. Menisci su djelomično pomične strukture koje omogućuju da konkavno zglobno tijelo prati konveksno tijekom pokreta koljena. Ugrađeni su u sinovijalnu membranu pružajući stabilnost i podupirući ravnomjerno raspoređivanje tereta tijekom pokreta koljena. Lateralni meniskus je pokretniji od medijalnog jer je vanjski rub medijalnog meniskusa povezan sa zglobnom kapsulom i dubokim dijelom medijalnog kolateralnog ligamenta [4, 5].

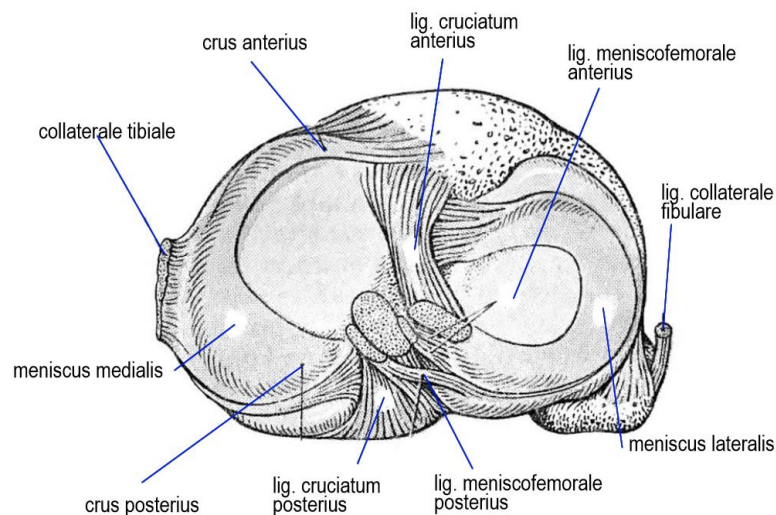
Dodatnu ulogu u stabilnosti koljena imaju ligamenti koji određuju vrstu i opseg pokreta u zglobovima. Postoje vanjski ligamenti koji jačaju zglobnu ovojnici i ligamenti tetiva mišića oko koljena. Prednju stranu ovojnice jačaju *lig. patellae* (tetiva kvadricepsa) i *retinaculum patellae* (tetiva vastusa medijalisa i lateralis). Stražnju stranu zglobne ovojnice pojačavaju *lig. popliteum obliquum* (tetiva semimembranosusa) i *lig. popliteum arcuatum* (tetiva popliteusa). Kolateralni (pobočni) ligamenti su također izvanzglobne strukture koje zajedno s lateralnim i medijalnim tetivama *hamstringsa* i *tractusom iliotibialisom* pojačavaju zglobnu ovojnici s bočnih strana. Medijalni kolateralni ligament nalazi se na unutarnjoj strani zgloba i čvrsto je srasla s medijalnim meniskom, osiguravajući stabilnost medijalnog dijela koljena. Medijalni kolateralni ligament (MCL) sprječava pretjerani *valgus* koljena tijekom vanjske rotacije. Lateralni kolateralni ligament (LCL) nalazi se na vanjskoj strani koljena i nije srasla ni s čahurom ni s lateralnim meniskom. LCL osigurava stabilnost lateralnog dijela koljena, sprječava pretjerani *varus* i vanjsku rotaciju

koljena u svim položajima fleksije. Kolateralni ligamenti su napeti pri ekstenziji i labavi pri fleksiji, čime sprječavaju prekomjernu ekstenziju koljena. Ukriženi ligamenti, koji se nalaze unutar kapsule ali izvan sinovijalne membrane, uključuju prednji križni ligament (ACL) i stražnji križni ligament (PCL). ACL sprječava pomicanje *tibije* prema naprijed i rotaciju u odnosu na *femur*, čime sprječava hiperekstenziju koljena. PCL sprječava pomicanje *tibije* prema natrag i hiperfleksiju koljena [4, 6]. Slika 2.1.1. prikazuje otvoreni zglob koljena sprijeda i straga sa označenim mekim strukturama koljena i kostima, dok je na slici 2.1.2. prikazana gornja ploština meniska koljena.



Slika 2.1.1. Otvoreni zglob koljena, prikaz sprijeda (A) i straga (B)

(Preuzeto i izmijenjeno iz Priručni anatomski atlas: W. Kahle, H. Leonhardt, W. Platzer)

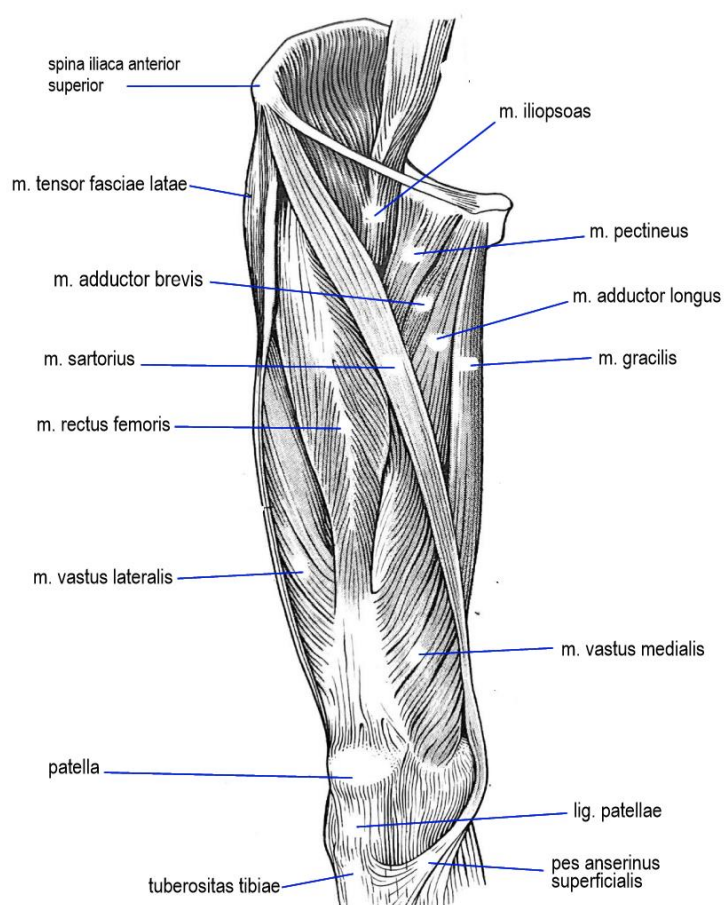


Slika 2.1.2. Prikaz gornjih ploština meniska

(Preuzeto i izmijenjeno iz Priručni anatomski atlas: W. Kahle, H. Leonhardt, W. Platzer)

## 2.2. Mišići donjih ekstremiteta

Stabilnost zgloba koljena ovisi o čvrstini okolnih mišića, tetiva i ligamenata. Mišići koljena su ključni za izvođenje svakodnevnih aktivnosti poput hodanja, trčanja i skakanja. Njihova koordinacija i funkcionalnost omogućuju stabilnost, fleksibilnost i snagu koljenog zgloba, osiguravajući optimalne performanse i smanjenje rizika od ozljeda. Mišići koji su ključni za pokretanje i stabilizaciju koljena djeluju u različitim smjerovima i funkcijama, a možemo ih podijeliti u prednju, stražnju, medijalnu i lateralnu skupinu. Na prednjoj strani natkoljenice nalazi se četveroglavi bedreni mišić (*lat. m. quadriceps femoris*) koji se sastoji od četiri glave: *m. rectus femoris*, *vastus medialis*, *vastus lateralis* i *vastus intermedius*. *M. rectus femoris* polazi sa zdjelice te uz ekstenziju koljena sudjeluje i u fleksiji kuka, dok ostale glave polaze s bedrene kosti i sudjeluju isključivo u ekstenziji koljena. Sve četiri glave formiraju zajedničku tetivu koja obuhvaća patelu i pridonosi stabilnosti i snazi ekstenzije koljena [4, 5, 6]. Na slici 2.2.1. prikazana je prednja skupina mišića natkoljenice.



Slika 2.2.1. Prednja skupina mišića natkoljenice

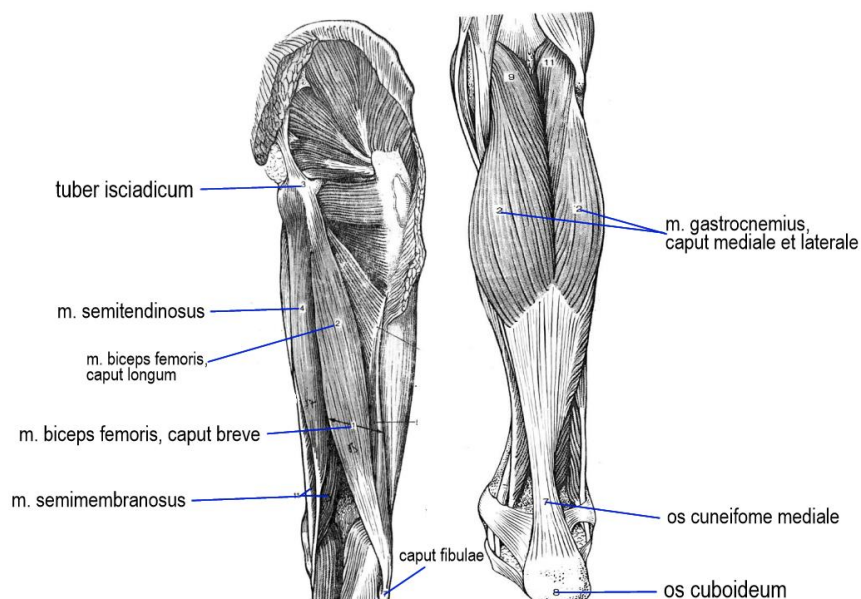
(Preuzeto i izmijenjeno iz Priručni anatomski atlas: W. Kahle, H. Leonhardt, W. Platzer)



Stražnja skupina mišića, koja uključuje *m. biceps femoris*, *m. semitendinosus* i *m. semimembranosus*, zadužena je za fleksiju koljena. Ovi mišići tvore stražnju ložu (*hamstrings*) i također sudjeluju u ekstenziji kuka [4, 5, 6].

*M. biceps femoris* vrši vanjsku rotaciju koljena, dok *m. semitendinosus* i *m. semimembranosus* vrše unutarnju rotaciju koljena zajedno s medijalnom skupinom mišića. *M. semimembranosus* je posebno važan za stabilizaciju stražnjeg i posteromedijalnog dijela koljena jer pruža pet tetiva koje ojačavaju ovojnici koljena [4, 5, 6].

Distalni dio stražnje skupine čine *m. plantaris* te medijalna i lateralna glava *m. gastrocnemiusa*. *M. soleus* i *m. gastrocnemius* tvore *m. triceps surae*, koji se opire prednjem pomaku koljena i primarno djeluju kao plantarni fleksori. Medijalna skupina mišića uključuje *m. sartorius* i *m. gracilis*. Zajedno sa *m. semitendinosusom*, hvataju se na *tibiju*, što se naziva *pes anserinus*. Ovi mišići primarno djeluju kao fleksori koljena te vrše unutarnju rotaciju koljena. Lateralnu skupinu čine *tractus iliotibialis* i *m. popliteus*, koji sudjeluju u fleksiji koljena. *Tractus iliotibialis* pruža lateralnu stabilizaciju koljena, dok *m. popliteus* sudjeluje u vanjskoj i unutarnjoj rotaciji potkoljenice, ovisno o tome je li *tibija* ili *femur* fiksiran. *M. popliteus* je ključan za dorzolateralnu stabilnost koljena i stabilizaciju lateralnog meniskusa. Koljeno također sadrži brojne burze smještene na područjima s puno pokreta, omogućujući glatke pokrete bez trenja. Inervacija koljena dolazi od grana *opturatornog*, *femoralnog*, *tibijalnog* i zajedničkog *fibularnog* živca, dok krvnu opskrbu osiguravaju žile koje tvore površinski i duboki splet, uključujući pet ogranaka poplitealne arterije, *a. descendens genus* iz *femoralne* arterije i *a. recurrens tibialis anterior* iz prednje *tibijalne* arterije [4, 5, 6]. Slika 2.2.2. prikazuje stražnju skupinu mišića natkoljenice te stražnju skupinu mišića potkoljenice.



Slika 2.2.2. Stražnja skupina mišića natkoljenice i potkoljenice  
(preuzeto i izmijenjeno iz Priručni anatomski atlas: W. Kahle, H. Leonhardt, W. Platzer)

### 2.3. Prednji križni ligament

Križni ligamenti (*lat. ligg. cruciata genus*) predstavljaju dvije ključne i snažne ligamentarne strukture unutar koljenog zgloba, a sastoje se od prednjeg križnog ligamenta (*lat. ligamentum cruciatum anterius*) i stražnjeg križnog ligamenta (*lat. ligamentum cruciatum posterius*). Ove sveze se međusobno križaju te je svaka uvijena oko svoje osi, čime se osigurava da je barem jedan dio svake sveze uvijek napet. Ova jedinstvena konfiguracija je esencijalna za održavanje stalnog kontakta zglobnih površina u svim položajima potkoljenice [4].

Prednji križni ligament polazi sa stražnjeg dijela lateralnog kondila bedrene kosti i proteže se prema naprijed, dolje i medijalno, hvatajući se na goljeničnu kost ispred izbočine *eminentia intercondylaris*, odnosno *kondilarnog tuberkuluma*, na području između prednjih hvatišta oba meniska. Ova intraartikularna, ali ekstrasinovijalna struktura sastavljena je od gustih snopova kolagenih vlakana, pružajući izvanrednu otpornost na vlačne sile i sile smicanja. Struktura prednjeg križnog ligamenta omogućava da se njezin prednji dio napinje pri ekstenziji koljena, dok se stražnji dio napinje pri fleksiji koljena. Ima ulogu sprječavanja pomicanja *femura* unazad na *tibiji* i hiperekstenziju zgloba [4].

Kada je koljeno savijeno pod pravim kutom, *tibija* se ne može pomicati naprijed zbog prisutnosti prednjeg križnog ligamenta. Oba križna ligamenta igraju ključnu ulogu u stabilnosti koljenog zgloba. Njihova funkcija je usklađena s djelovanjem bočnih sveza, čime se omogućava koordinirani rad cijelog zgloba. Kada je potkoljenica savijena pod kutom od 90° u odnosu na natkoljenicu, proksimalni dio potkoljenice može se pasivno pomicati naprijed ili nazad, ovisno o tome koja je sveza oštećena. U slučaju prekida križnih ligamenata, pojavljuje se tzv. simptom ladice. Ozljede prednjeg križnog ligamenta, koja je relativno slabija u usporedbi sa stražnjim križnim ligamentom, često su povezane s rupturom *tibijalnog* kolateralnog ligamenta i medijalnog meniska. Takve ozljede se obično događaju kod udarca u lateralnu stranu zgloba. Također, do ozljede može doći kada se *tibija* pomiče naprijed u odnosu na *femur*, kada se *femur* pomiče unazad na *tibiji* ili kada je koljeno hiperekstendirano. Tada koljeni zglob postaje vrlo nestabilan, omogućujući *tibiji* da se pomiče naprijed u odnosu na *femur*, što je poznato kao simptom ladice, odnosno pozitivan *Lachman test* kada je riječ o potpunoj rupturi prednjeg križnog ligamenta [4].

### 3. Ozljeda prednjeg križnog ligamenta

#### 3.1. Epidemiologija i mehanizam nastanka ozljede ACL

Za bolje razumijevanje te odgovor na pitanje „Zašto je došlo do ozljede?“, važno je poznavati mehanizme ozljeda i čimbenike rizika čime je potrebno proučiti samu epidemiologiju. Povezanost različitih unutarnjih i vanjskih čimbenika dovodi sportaša u rizičnu situaciju u kojoj može doći do ozljede. Unutarnji čimbenici rizika, osim spola, dobi i tjelesne težine, također obuhvaćaju i različite anatomske abnormalnosti. Tu se ubrajaju visok svod stopala, pretjerana everzija stopala, *genu varum* ili *genu valgum*, slabost mišića, mišićnu neravnotežu, mišićnu ukočenost, smanjenu fleksibilnost i neuromuskularnu koordinaciju i opću slabost zglobova. Unatoč tome danas, kao najvažniji čimbenik rizika, navodi se prethodna ozljeda, neadekvatna rehabilitacija i preuranjeni povratak sportu. Iako spol i dob općenito nisu ključni za predviđanje sportskih ozljeda, postoje razlike u mišićno-koštanom sustavu između muškaraca i žena. Dokazano je da žene imaju 25 % manje mišićne mase po kilogramu tjelesne težine, nižu gustoću kostiju, širu zdjelicu i pokretljivije zglobove za razliku od muškaraca zbog čega su žene sklonije određenim ozljedama. S druge strane, s godinama dolazi do raznih promjena ljudskog organizma. Starije osobe imaju više degenerativnih promjena u tkivima, što smanjuje apsorpciju udarca i povećava rizik od ozljeda [3].

Nekontaktne ozljede prednjeg križnog ligamenta predstavljaju značajan dio svih ozljeda ACL-a u timskim sportovima s loptom, kao što su nogomet, košarka i odbojka. Prema sustavnom pregledu literature, nekontaktne ozljede ACL-a čine više od polovice svih ACL ozljeda u tim sportovima. Učestalost ovih ozljeda je veća kod sportašica nego kod sportaša, s najvećim brojem ozljeda koje se događaju tijekom natjecanja u odnosu na trening. Sportaši srednje razine, bilo muški ili ženski, imaju veću vjerojatnost da dožive nekontaktne ozljede ACL-a u usporedbi s amaterskim sportašima [7].

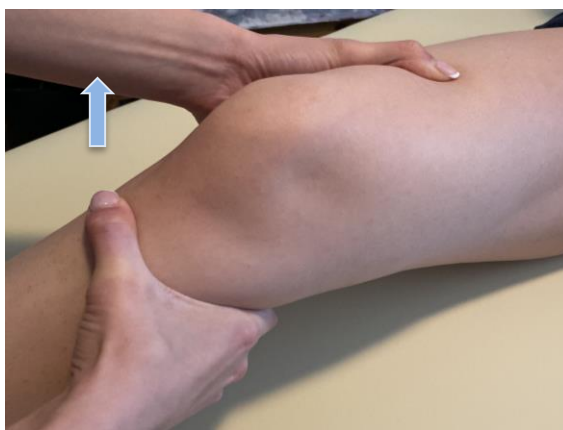Heterogenost među studijama je visoka, što ukazuje na varijabilnost u metodologijama i nalazima istraživanja. Mehanizam nastanka nekontaktne ozljede ACL-a uključuje pokrete poput doskoka, naglog zaustavljanja i promjena smjera. Specifični rizici uključuju ekscentričnu kontrakciju kvadricepsa pri čvrstom doskoku, ukopano stopalo s unutarnjom rotacijom kuka i *valgus* poziciju koljena u gotovo potpunoj ekstenziji. Dominacija kvadricepsa, gdje postoji neravnoteža između snage ekstenzora koljena i fleksora, također doprinosi većem opterećenju na ACL. Nedostatak koaktivacije hamstrings mišića smanjuje zaštitu ligamenta, što povećava rizik od ozljede. Dodatno, unutarnja rotacija kuka i pretjerana pronacija stopala uzrokuju značajno povećanje napetosti na ACL [7].

Dobiveni podaci pregledom literature naglašavaju potrebu za ciljanim preventivnim programima koji uključuju vježbe za jačanje *hamstringsa* i *glutealnih* mišića, optimizaciju tehnike doskoka i kontrolu *valga* koljena. Uvođenjem tih vježbi u ranoj fazi razvoja sportaša moguće je smanjiti incidenciju nekontaktne ozljede ACL-a i dugoročno očuvati zdravlje sportaša [7].

### 3.2. Dijagnostika

Klinički pregled obuhvaća detaljnu anamnezu, fizički pregled i testove stabilnosti zgloba koljena. Pacijenti s akutnom rupturom prednjeg križnog ligamenta obično imaju simptome kao što su bol, prisutnost edema koljena, smanjenje pokretljivosti i poteškoće u opterećenju noge. S druge strane, pacijenti s kroničnom rupturom ACL-a često se žale na ponavljajuće nakupljanje tekućine u koljenu i osjećaj da im koljeno "popušta" ili je nestabilno prilikom aktivnosti kao što su skakanje ili promjene smjera. U slučajevima kod sportaša, često se navodi „pucketanje“ u trenutku ozljede. Specifični testovi kao što su *Lachman test*, *Anterior drawer test*, *Pivot shift test* i drugi mogu pomoći u procjeni stabilnosti ACL-a [8].

Lachmanov test izvodi se dok je pacijent u ležećem položaju. Ozlijeđeno koljeno savija se pod kutom od 30°. Ispitivač stavlja jednu ruku iza potkoljenice s palcem na *tibijalnom tuberkulu*, dok drugom rukom drži stražnju stranu natkoljenice. Nakon pravilnog postavljanja šake ispitivača, slijedi povlačenje *tibije* prema naprijed. Tijekom testiranja važno je pregledati te usporediti oba koljena. Povećano *anteriorno* pomicanje *tibije* u odnosu na *femur* bez čvrstog kraja u usporedbi s nepovrijeđenim koljenom sugerira rupturu ACL-a [8]. Pored Lachman testa često se izvodi i *Pivot shift test*. Pacijent je u ležećem položaju s potpuno ispruženim koljenom. Ispitivač tresse lateralnu stranu koljena dok postupno savija pacijentovo koljeno. Osjeća se "klunck" senzacija kada djelomično subluksirana tibija povratu normalan položaj u odnosu na femur, što ukazuje na rupturu ACL-a [8]. Slika 3.2.1. prikazuje pravilan način postavljanja ruku ispitivača prilikom izvođenja Lachman testa na pacijentici.



Slika 3.2.1. Izvođenje Lachman testa (osobni izvor I. P. 2024.)

Magnetska rezonanca (MR) jedna je od ključnih dijagnostičkih metoda za identifikaciju rupture prednjeg križnog ligamenta u koljenu. MR omogućuje detaljan pregled mekih tkiva i struktura unutar zgloba, uključujući ligamente poput ACL-a, te pruža detaljne informacije potrebne za donošenje dijagnoze od strane liječnika i rehabilitacijski protokol. Znakovi indirektno ruptore ACL-a zahtijevaju detaljnu procjenu ozljede i temeljitu anamnezu. Obično se primjećuje kontuzija bočnog dijela koljena [8].

Kod potpune ruptore ACL-a često se opaža promjena položaja stražnjeg dijela stražnjeg križnog ligamenta, koja se spušta niže i prema naprijed. Važno je uzeti u obzir labavost ligamenta i preciznost odabranih presjeka prilikom snimanja MR. Na sagitalnim presjecima, mjerljivi su prednja subluksacija i translacija lateralne *tibije* u odnosu na *femur* uz posteriorni pomak stražnjeg roga lateralnog meniska. Procjena akutne faze ruptore ACL-a tijekom prvih tjedana nakon traume često je otežana zbog uobičajenog intraartikularnog krvarenja. Subakutno stanje, koje nastupa drugi mjesec nakon traume, karakterizira rezolucija krvarenja i retrakcija ligamenta, što uzrokuje da mjesto ruptore bude ispunjeno sinovijalnom tekućinom i lako uočljivo. U kroničnoj fazi nakon ruptore, ligament se može jasno uočiti kao paralelan s *tibijalnom* pločom ili povezan s srednjim dijelom PCL-a. Funkcionalni status u takvim slučajevima može biti zadovoljavajući, što utječe na procjenu kroničnih oštećenja ACL-a i donošenje odluka o kirurškom zahvatu [9].

Uz način dijagnostike pomoću MR-a, često liječnici operateri zahtijevaju rendgenske snimke (RTG) radi isključenja prijeloma, dislokacije, osteohondralnih ozljeda ili umjesto sumnje na rupturu prednjeg križnog ligamenta [8].

### 3.3. Liječenje

Liječenje ozljeda prednjeg križnog ligamenta može biti konzervativno ili liječenje operativnim zahvatom. Rekonstrukcija ligamenta je najčešći oblik operativnog zahvata koji se koristi u današnje vrijeme. Ovakav operativni zahvat se može izvesti različitim tehnikama, uključujući korištenje autolognih transplantata poput tetive *kvadricepsa* ili *patelarnog* ligamenta, što je bilo uobičajeno u prošlosti poznato kao *engl. single bundle* tehnika. Ovakva morfologija se očekuje u analizama putem klasične radiografije i magnetske rezonancije [9].

U današnje vrijeme češće se primjenjuje rekonstrukcija s vlastitim tetivama *m. semitendinosus* i *m. gracilis*, poznata kao *engl. hamstrings harvesting*. Cilj ovakvih operativnih zahvata je vratiti anatomske i fiziološke strukture oba snopa prednjeg križnog ligamenta kako bi se postigla stabilnost zgloba i odgodio razvoj degenerativnih promjena nakon ozljede. Odluka o vrsti fiksacije ligamenta u jedan ili dva tunela (*engl. double bundle*) ovisi o tehničkim vještinama operatera i specifičnoj procjeni za svakog pacijenta. Planiranje operacije uključuje određivanje smjera i kuta

*Blumensaatove* linije kao anatomskog orijentira, evaluaciju operativnog pristupa, identifikaciju eventualnih morfoloških varijacija i prethodno postojećih degenerativnih promjena [9].

Nakon operacije, poslijeoperacijske procjene se provode prema zahtjevima operativnog kirurga ili u slučaju subjektivnih poteškoća povezanih ili nevezanih uz operaciju. Procjenjuje se stanje rekonstruiranog ligamenta u oba koštana tunela (*tibijalnom* i *femoralnom*), širina tunela na razini intraartikularne plohe *tibije*, te ulaz u *femoralni* tunel, kao i intraartikularni put. Osim toga, bitno je dokumentirati eventualnu degenerativnu osteofitozu tijekom ligamenta, ponovnu rupturu ili prisustvo intraartikularnih slobodnih tijela. Također je važno imati na umu koji su materijali i vijci korišteni tijekom operacije jer mogu utjecati na dijagnostičku analizu. Artefakti od vijaka mogu značajno ograničiti interpretaciju, dok se biorazgradivi materijali mogu vidjeti putem magnetske rezonancije, pa je važno navesti vrijeme proteklo od operacije. Primjerice, vijak u *tibijalnom* tunelu možda nije jasno vidljiv na rendgenskoj snimci, ali će biti uočljiv na magnetskoj rezonanciji. Položaj fiksacije na *femuru* također se opisuje kako bi se identificirali eventualni odstupanja od očekivanog mjesta, poput pozicije blizu distalne dijafize koja je priljubljena uz kost na rendgenu ili prisutnosti reaktivnog tekućeg sadržaja intraartikularno ili ekstraartikularno. Također se naglašava kako je potrebno morfološki pretražiti znakove eventualne upale [9].

## 4. Prikaz pacijenta

Pacijentica P. I. rođena u Slavanskom Brodu 14.11.2002. godine, zaprimljena je 11.8.2019. godine u KBC Sestre Milosrdnice, Klinika za traumatologiju u Zagrebu radi bolnosti te prisutnog edema i nemogućnosti potpune fleksije i ekstenzije lijevog koljena.

Tijekom dijagnostičke obrade, pacijentica navodi kako se trenutak ozljede dogodio 9.8.2019. prilikom doskoka na rukometnoj utakmici u Celju, Slovenija kada se dogodio kontakt „koljeno o koljeno“ između pacijentice i protivničke igračice. Pacijentica se spustila na pod, a bol je bila prisutna istog trenutka kada se dogodio udarac.

Prvu pomoć na terenu je pružio klupski fizioterapeut te, zajedno sa glavnim liječnikom službene rukometne utakmice, proveli su inicijalnu procjenu i testove zbog sumnje na rupturu ACL-a. Pacijentica navodi kako joj je u tome trenutku rečeno da je teško sa sigurnošću reći točan problem, ali joj se savjetuje pregled stručne medicinske osobe kao i medicinska dijagnostika. Edem koljena bio je vidljiv uvečer tog istog dana, a pacijentici su uručene dvije lakatne štake zbog otežanog hoda i nemogućnosti oslonca na lijevu nogu.

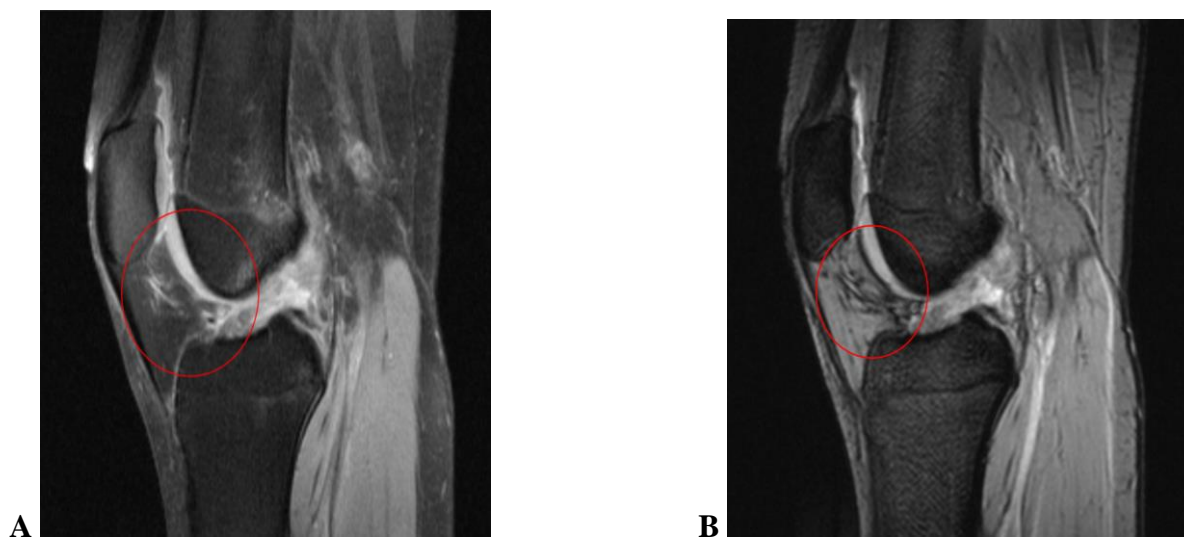
Tijekom preostala tri dana boravka u Sloveniji, pacijentica je mirovala i koristila hladne obloge tri puta na dan po 20 minuta. Pri povratku u Hrvatsku odlazi na medicinsku obradu i dijagnostiku u KBC u pratnji roditelja i klupskog fizioterapeuta. Zaprimljena je od strane dr. T. Č. koji bilježi: „Prisutan manji izljev, Lachman +, Valgus stres test negativan, varus +, testovi za leziju meniskusa pozitivni lateralno, bolnost na palpaciju u projekciji m. popliteusa te tetive m. biceps femoris lijevo.“

Nakon prikupljene anamneze, pacijenticu se šalje na ultrazvuk (UZV) i RTG isti dan dolaska. Prema nalazima RTG-a očitanim od strane dr. med. M. P. postavlja liječničku dijagnozu koja glasi: „Na snimkama lijevog koljena nema koštane traume.“ dok nalaz UZV-a prikazuje: „Ultrazvučnim pregledom lijevog koljena nađe se signifikantan intraartikularni izljev u području femoropatelnog i femorotibijalnog zgloba. Inhomogen UZV prikaz lateralnog kolateralnog ligamenta uz koji se prati minimalan izljev. Nalaz upućuje na distenziju. Manji izljev uz m. popliteusa, nema znakova rupture. Primjeren prikaz m. bicepsa, medijalnog koletarnog ligamenta, patelarne tetive i tetive kvadricepsa.“

Nakon završetka pregleda, pacijentici je savjetovano nošenje elastičnog zavoja, primjena hladnih obloga, ekstremitet na povišenom te mirovanje, a preporučen je MR lijevog koljena. Pacijentica je zatim zaprimljena zbog radiološke obrade, tj. MR, 4.9.2019. u KBC-u Sestre Milosrdnice. Nakon obavljenog MRI-a, prema očitanom nalazu i tvrdnji dr. med. M. P.: „Na seriji sagitalnih, transverzalnih i koronarnih presjeka primjenom standardnih sekvenci i postprocesingom dobivenih podataka se vidi kompletna ruptura prednjeg križnog ligamenta na

prijelazu proksimalne u srednju trećinu.“ i „Linearna zona visokog signala u STIR (engl. *short tau inversion recovery*) sekvenci u području stražnjeg roga lateralnog meniska koja seže do meniskokapsularnog spoja odgovara intrasupstancijelnoj leziji meniska“ te podatak o izljevu navodeći „Intraartikularno se vidi izljev koji seže u suprapatelarni, medijalni i osobito lateralni parapatelarni recezus.“

Što se tiče ostalih mekih struktura u koljenu, sve su bile održanog i urednog kontinuiteta. Slika 4.1. prikazuje nalaz MR kod rupture ACL-a kod pacijentice P. I. provedenog 4.9.2019. godine.



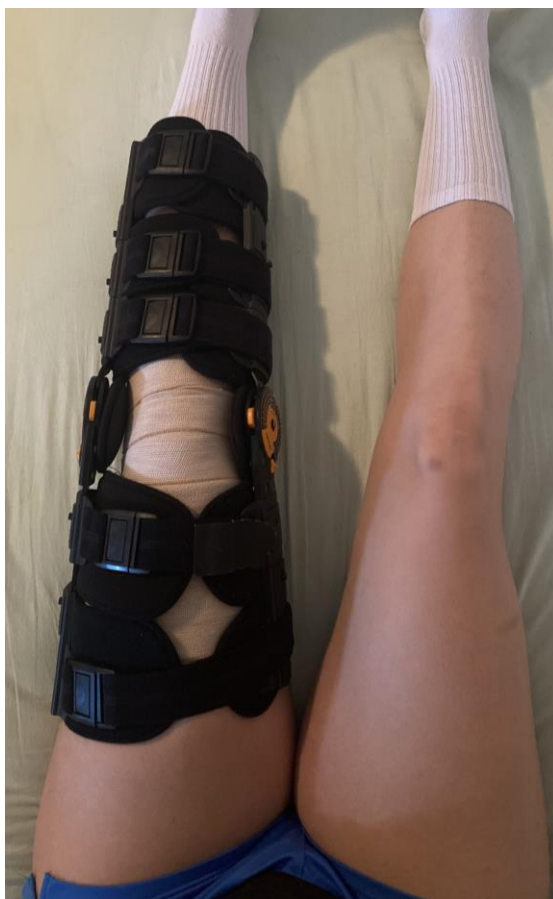Slika 4.1. Prikaz MR kod rupture ACL-a pacijentice (A,B)  
(osobni izvor I. P. 2024.)

Pacijentici su do daljnjega preporučene vježbe jačanja muskulature natkoljenice te je informirana o operativnom zahvatu. Rekonstrukcija ACL-a izvršena je 19.12.2019. godine u jutarnjim satima od strane operatera dr. med. T. Č. u KBC Sestre Milosrdnice u Zagrebu.

Tijekom boravka u bolnici, pacijenticu se vertikaliziralo uz pomoć fizioterapeuta te osposobilo za samostalno kretanje uz dvije lakatne štake i koljenu ortoza koja je pružala pacijentici stabilnost i sigurnost pri hodu koju prikazuje slika 4.2. Provodile su se statičke vježbe u krevetu i vježbe disanja.

Prema uputi liječnika operatera, za vrijeme boravka u bolnici nakon operativnog zahvata te nakon izvađenog drena, pacijentici se daje na korištenje CPM uređaj, odnosno Kinetek.



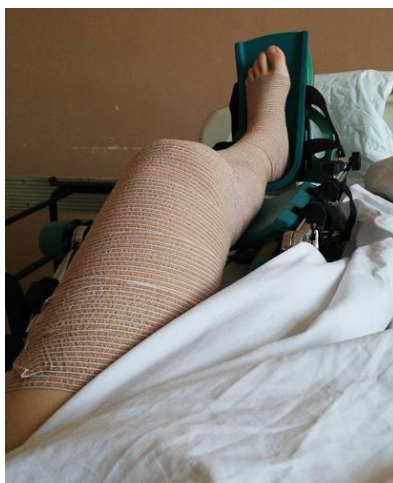

*Slika 4.2. Prikaz ortoze na lijevom koljenu pacijentice (osobni izvor I. P. 2024.)*

Operater određuje na koliko stupnjeva se postavlja kinetek, što je u slučaju P. I., prvi dan nakon operacije  $30^\circ$ . Što se tiče samog uređaja, *Kinetek* je uređaj koji se koristi u ortopedskoj rehabilitaciji s primarnim ciljem poboljšanja fleksije koljena nakon operacije. Terapija traje 30 – 45 minuta. Brojna istraživanja pokazuju da pacijenti koji koriste *Kinetek* u ranoj fazi rehabilitacije često postižu veći opseg pokreta (ROM) koljena pri otpustu [10].

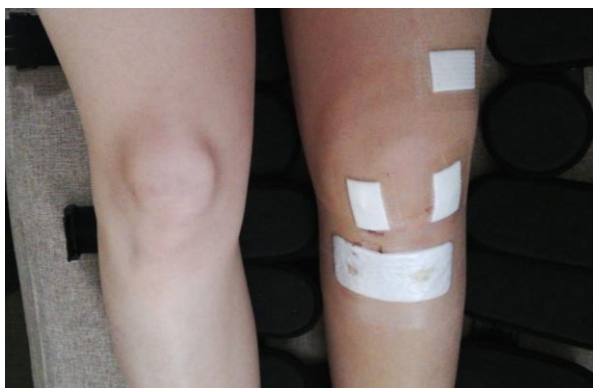Glavna njegove karakteristike obuhvaćaju smanjenje boli, vraćanje ROM-a koljena te poboljšanje funkcionalnog oporavka, neovisno o trajanju praćenja. Dodatno, istraživanja ukazuju na pozitivne biološke učinke *Kineteka* na procese zacjeljivanja tkiva i smanjenje edema, potvrđujući tako njegovu važnost u rehabilitaciji [10].

Ova tehnologija pruža stručnjacima sredstvo za prilagodbu individualiziranih rehabilitacijskih planova, što doprinosi bržem i učinkovitijem oporavku pacijenata nakon kirurškog zahvata [10]. Slika 4.3. prikazuje *Kinetek* uređaj postavljen na lijevo koljeno pacijentice.



*Slika 4.3. Kinetek (osobni izvor I. P. 2024.)*

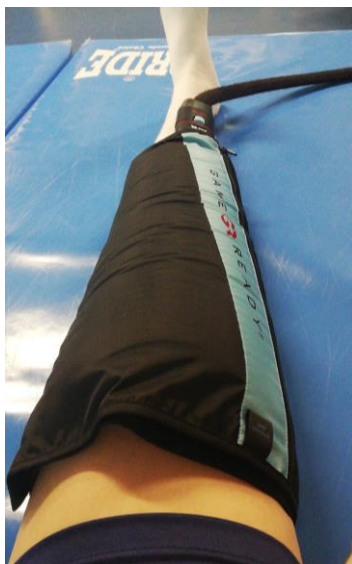Nakon 5 dana provedenih u bolnici nakon operativnog zahvata, pacijenticu se otpušta kući dobrog općeg stanja i urednog lokalnog nalaza s daljnjim uputama. Pacijentica kod kuće odrađuje pasivne vježbe prema uputama fizioterapeuta, poput pasivnog savijanja i ispružanja koljena i vježbe blagog istezanja mišića oko koljena, te primjenjuje hladne obloge 3 – 4 puta dnevno po 15 minuta. Kontrolni pregled i previjanje je provedeno kod nadležnog liječnika svaka 3 dana. Slika 4.4. prikazuje zdravo koljeno pacijentice u usporedbi sa operiranim koljenom kod kojeg je prisutan edem.



*Slika 4.4. Usporedba desnog i lijevog koljena pacijentice 3. dan nakon operacije uz prisutnost edema (osobni izvor I. P. 2024.)*

Prvi kontrolni pregled liječnika operatera dr. med. T. Č. proveden je nakon zahvata rekonstrukcije prednjeg križnog ligamenta dana 1.1.2020. godine tijekom kojeg su izvađeni šavovi. Ortoza se, prema uputi dr. med. T. Č., postavlja na 60° uz nastavak korištenja dvije lakatne štake. Pacijentici se uručio rehabilitacijski protokol. Na dan 16.1.2020. pacijentica dolazi u Specijalnu bolnicu za medicinsku rehabilitaciju Daruvarske toplice gdje se provodi stacionarna rehabilitacija do 6.2.2020.

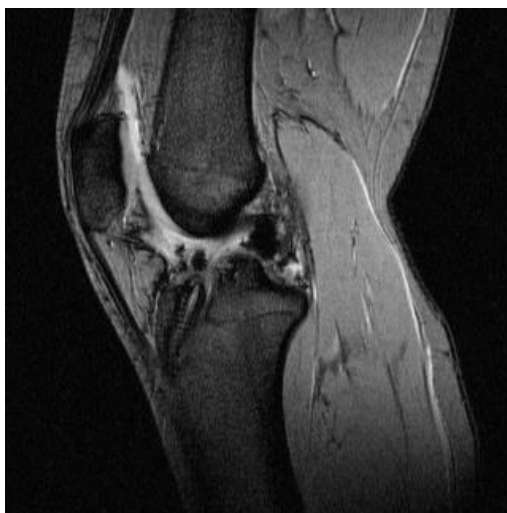Tijekom boravka u Specijalnoj bolnici za medicinsku rehabilitaciju Daruvarske toplice, pacijentica je po prvi put koristila *Game Ready* uređaj. Manšeta za bedreni mišić i koljeno koja je na čičak prekriva veći dio noge pacijentice. *Game Ready* se koristi nakon odrađenih treninga, u vremenskom periodu od 15 min. Njegova primarna svrha je smanjenje edema, bolova i upale nakon ozljeda ili kirurških zahvata, poput rekonstrukcije ACL-a. *Game Ready* uređaj radi na principu kombinirane krioterapije i kompresije. Krioterapija se postiže hlađenjem područja tijela pomoću leda ili hladne vode, što smanjuje bol i upalu. Kompresija se ostvaruje kroz zračne jastučice koji obavijaju zahvaćeno područje, stvarajući pritisak koji potiče cirkulaciju i smanjuje oticanje. Ova kombinacija nadmašuje konvencionalne metode odmora, leda, kompresije i elevacije (RICE). Takva sinergijska metoda pomaže u bržem oporavku tkiva i vraćanju funkcionalnosti, što je ključno u rehabilitaciji nakon ozljeda ili operacija [11]. Slika 4.5. prikazuje *Game Ready Straight Knee* uređaj postavljen na lijevu nogu pacijentice.



Slika 4.5. *Game Ready Straight Knee* uređaj  
(osobni izvor I. P. 2024.)

Po otpusnom pismu iz Daruvarskih toplica, pacijentici dolaskom u Daruvarske toplice nedostaje hod s potpunim osloncem na lijevu operiranu nogu, a pokretna je uz protekciju dvije lakatne štake te apliciranom koljenom ortozom lijevo, ožiljci su uredno epitelizirani, kretnje limitirane 20° / 90° te s prisutnom hipotrofijom natkoljene muskulature. Terapija se sastojala od krioterapije, kineteka, magnetoterapije, manualne terapije i interferentne struje (IFS). Posljednjih 10 dana boravka pacijentici je dozvoljen dodatna sportska rehabilitacija na sportskom odjelu uz plaćanje. Završnom fizioterapijskom procjenom utvrđen je napredak pacijentice i zadovoljavajuće fizičko stanje. Zabilježen je hod bez pomagala i bez koljene ortoze, kretnje u operiranom koljenu 10° / 120°, prisutna blaža oteklina i hipotrofija natkoljene muskulature.

Kod druge kontrole kod liječnika operatera dana 5.3.2020. godine ordiniran je nastavak rehabilitacije s fizikalnom terapijom te kako nije bilo prisutnih komplikacija i potrebe za ponovnom kontrolom, 20.9.2020. pacijentica je zaprimljena na posljednji pregled sa zatraženim novim nalazom MRI-a od strane liječnika operatera. Doktor med. T. Č., ortoped ističe urednu napetost ligamenta, negativan Lachman test, te odobrava postepeno vraćanje sportskoj aktivnosti, odnosno povratak na rukometni teren. Na slici 4.6. prikazan je nalaz MR pacijentice P. I. 9 mjeseci nakon operativnog zahvata rekonstrukcije ACL-a lijevog koljena.



*Slika 4.6. Nalaz MR 9 mjeseci nakon rekonstrukcije ACL-a  
(osobni izvor I. P. 2024.)*

## 5. Rehabilitacija

Najduži i najvažniji dio kod oporavka sportaša je proces rehabilitacije, odnosno period od operacije pa sve do povratka na teren. Rehabilitacijski protokol nakon ozljede ACL-a uključuje niz specifičnih vježbi i intervencija osmišljenih kako bi se ponovno uspostavila snaga, fleksibilnost i stabilnost koljena. U ovom procesu ključna je suradnja između liječnika, fizioterapeuta i sportaša. Glavni ciljevi rehabilitacije su smanjenje boli i otekline, povratak normalnog opsega pokreta, povećanje mišićne snage te postupno vraćanje funkcionalnih sposobnosti potrebnih za specifične sportske aktivnosti [12].

Osim fizičke pripreme, izuzetno je važna i psihička priprema, osobito kod mladih sportašica. Psihološki aspekt oporavka uključuje suočavanje s anksioznošću, strahom od ponovne ozljede i motivacijom za dugotrajan rehabilitacijski proces. Stručna psihička priprema može pomoći sportašicama u održavanju pozitivnog stava, što je ključno za uspješan oporavak i povratak na natjecateljsku razinu [12].

Osim toga, važnu ulogu ima prijeoperacijski protokol koji se pokazao kao vrlo bitan dio kod sportaša. Rehabilitacijski protokol kod rukometašica možemo podijeliti u tri osnovne faze, od kojih svaka ima specifične ciljeve i metode rehabilitacije, a to su: rana, srednja i kasna faza. S vježbama se napreduje iz tjedna u tjedan [12].

### 5.1. Prijeoperacijski protokol




Važnost vježbanja u prijeoperacijskoj pripremi je ključna za poboljšanje ishoda zahvata. Prijeoperacijska priprema obuhvaća edukaciju pacijenta o svim fazama operacije, uključujući očekivanja nakon operacije i moguće komplikacije. Poseban naglasak stavlja se na procjenu i korekciju fizioloških i psiholoških problema koji mogu povećati rizik od operativnog zahvata [13].

Naime, fizioterapijska procjena pruža ključne informacije o funkcionalnom stanju pacijenta, uključujući opseg pokreta, snagu, ravnotežu i stabilnost koljena. Pomaže u prepoznavanju i postavljanju fizioterapijske dijagnoze i procesa rehabilitacije uz terapijsku intervenciju, čime se omogućuje prilagodba rehabilitacijskog plana prema individualnim potrebama. Također, služi za praćenje napretka tijekom rehabilitacije i procjene učinkovitosti primijenjenih terapijskih metoda. S druge strane, vježbanjem se poboljšava izdržljivost mišića potrebnih za disanje, funkcionalnu pokretljivost, smanjuje se poslijeoperacijska bol i tjeskoba te poboljšava opća kvaliteta života. U konačnici, prijeoperacijsko vježbanje nije samo priprema za operaciju već i investicija za bolji ishod zahvata i brži oporavak pacijenta [13].

Jedan od ključnih elemenata prijeoperacijske pripreme je uvođenje vježbi koje su korisne kako prije, tako i nakon operacije. U slučaju pacijentice P. I. posebna pažnja usmjerena je na povećanje

mišićne mase i snage četveroglavog mišića natkoljenice te stražnje lože ozlijeđene noge. Istovremeno, važno je bilo održavanje optimalne fizičke kondicije i snage ostatka tijela, kako bi poslijeoperacijska rehabilitacija bila što učinkovitija i manje zahtjevna za pacijenticu.

Zbog prisutnosti nestabilnosti lijevog koljena, u pripremnom djelu rehabilitacije uključena je aktivnost „kontroliranog hodanja“ a razne kretnje ubrzanja i rotacija u koljenu automatski su bile isključene zbog nastojanja smanjenja bolova te nelagode kod pacijentice. Tijekom prijeoperacijske pripreme važna je komunikacija između pacijentice i fizioterapeuta kako bi se što bolje složio individualni program koji bi najbolje odgovarao sportašici. Primjer vježbi u prijeoperacijskom protokolu kod sportašica prikazuje Tablica 5.1.1

CILJANA USMJERENOST	OPIS VJEŽBE	SLIKA
Jačanje mišića adduktora	Pacijentica je na boku. Ozlijeđena noga je ekstenzirana sa zategnutim stopalom prema sebi, dok je druga noga flektirana preko ozlijeđene noge kako je prikazano na slici. Pacijentica odiže ozlijeđenu nogu od podloge, nakon toga ju spušta natrag na podlogu. Vježbu ponavlja 15 puta sa svakom nogom. Noga s kojom se izvodi vježba mora biti ekstenzirana tijekom izvođenja vježbe.	
Jačanje mišića trupa i natkoljenice.	Pacijentica je u supiniranom sjedećem položaju, rukama ispruženim uz tijelo te koljenima flektiranim pod 90°. Zdjelica se odiže od podloge te se zadržava položaj prikazan na slici 30 sekundi. Postepeno povećava duljinu zadržavanja pozicije.	
Jačanje mišića trupa i natkoljenice.	Sličan primjer vježbe kao na prošloj slici, ali je zadržavanje s jednom nogom ekstenziranom i podignutom u zrak. Koljeno druge noge je flektirano pod 90°, a oba koljena su u istoj ravnini. Zglob ramena, kuka i stopala su u jednoj ravnini. Pozicija se zadržava po 20 sekundi svaka noga.	

Tablica 5.1.1. Prikaz vježbi koje se izvode u pripremi za rekonstrukciju ACL-a kod rukometašica  
(Izvor: sistematizacija autora I. P. 2024.)

## 5.2. Rana faza rehabilitacije (0 – 6 tjedana)

Cilj rane faze rehabilitacije nakon rekonstrukcije ACL-a je postići puni opseg pokreta u koljenom zglobu, osigurati pravilan obrazac hoda i razviti zadovoljavajuću snagu muskulature natkoljenice operirane noge u usporedbi sa zdravom nogom.

Neposredno nakon operacije prednjeg križnog ligamenta i otpusta iz bolnice, sportašica odmah započinje s rehabilitacijom. Uz pomoć fizioterapeuta provodi pasivne vježbe raspona pokreta kako bi povratila pokretljivost u koljenu. Izvode se cirkulatorne vježbe za stopalo i potkoljenicu, a fizioterapeut vrši mobilizaciju patele na početku svakog pregleda. Pacijentica nastavlja koristiti *Kinetec* uređaj prema dogovoru s liječnikom i fizioterapeutom, ovisno o stanju zgloba koljena.


Nakon pasivnog razgibavanja koljena slijede vježbe jačanja muskulature, s naglaskom na jačanje četveroglavih mišića natkoljenice, a pritom se izbjegava opterećivanje operiranog ACL-a kako bi se omogućilo pravilno zacjeljivanje. Vježbe se baziraju na većem broju ponavljanja uz postupno uvođenje utega za gležnjeve (*engl. ankle weights*) sa težinom od 0,5 kg i postepeno se povećava težina utega u rehabilitacijskom protokolu.

U ranoj fazi rehabilitacije koristi se i terapija elektrostimulacijom. Pacijentica svakodnevno koristi transkutanu električnu nervnu stimulaciju (TENS), uređaj postavljen na kvadriiceps, što dodatno pomaže u vraćanju tonusa atrofiranog mišića operirane noge. Krioterapija i kompresija također imaju važnu ulogu u ranoj fazi rehabilitacije te manualna terapija.

Postupno se uvode vježbe ravnoteže uz korištenje različitih pomagala, kao što su balans daska ili bosu lopta. Za vrijeme boravka u Daruvarskim toplicama, pacijentica je na sportskom odjelu imala trening hodanja u 5. tjednu nakon operacije, koji se izvodio pred ogledalom kako bi lakše prešla s hoda na štakama na normalan obrazac hod.

Po završetku 6. tjedna, pacijentica je postigla pravilan obrazac hoda bez upotrebe štaka i ortoze, puni opseg pokreta u koljenom zglobu, a natkoljena i potkoljena muskulatura bile su očuvane u usporedbi sa zdravom nogom. Također je razvila vrlo dobru ravnotežu i sigurnost pri osloncu na operiranu nogu. U nastavku slijedi prikaz primjera vježbi koje su se postepeno izvodile u ranoj fazi sportske rehabilitacije.

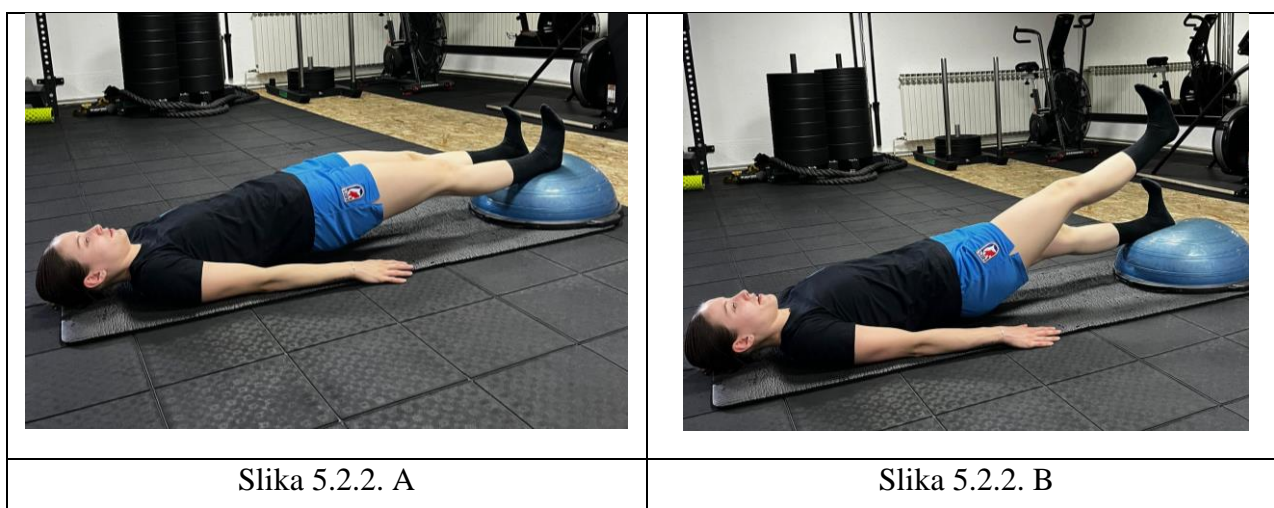




Slika 5.2.1. A, B, C: Statičko jačanje *m. rectus femoris* (Izvor: sistematizacija autora I. P. 2024.)

Slika 5.2.1. A prikazuje početni položaj vježbe. Pacijentica je u sjedećem položaju te vježbu započinje sa dlanovima na podlozi, zdravom nogom flektiranom u koljenu, a operirana je maksimalno ekstenzirana. Na Slici 5.2.1. B pacijentica stopalo zategne prema sebi, mišići natkoljenice se tada kontrahiraju odnosno stisnu i pacijentica nogu podiže prema gore. Zadrži se položaj s ekstenziranom nogom u zraku 3 – 4 sekunde, te se spusti na podlogu. Vježba se ponovi 15 – 20 puta, a potom se mišići otpuste i pacijentica promjeni nogu te sve isto ponavlja sa zdravom nogom, ali manji broj ponavljanja, do 10 puta.

Slika 5.2.1. C prikazuje istu vježbu, ali razlika je kod odmicanja noge, točnije vrši se pokret abdukcije kuka sa ekstenziranom nogom. Tijekom izvođenja vježbe, noga se ne spušta na podlogu.



Slika 5.2.2. A, B: Jačanje mišića stražnje strane natkoljenice uz bosu loptu (Izvor: sistematizacija autora I. P. 2024.)

Slika 5.2.2. A prikazuje vježbu u kojoj je pacijentica u supiniranom položaju na leđima s rukama ispruženim uz tijelo i petama smještenim na bosu loptu (engl. *BOSU ball*). Pacijentica zategne stopala prema sebi, podiže trup i zdjelicu od podloge te zadržava položaj 15 – 20 sekundi. Spusti tijelo na podlogu i ponovi vježbu.

Slika 5.2.2. B prikazuje istu vježbu, ali sa zadržavanjem na jednoj nozi dok je druga noga lagano odignuta od bosu lopte. Vježbu izvodimo naizmjenično s obje noge, ali sa operiranom nogom napravimo jedno ponavljanje, tj. seriju više.




*Slika 5.2.3. A, B, C: Vježbe za ravnotežu (Izvor: sistematizacija autora I. P. 2024.)*

Vježbe prikazane Slikama 5.2.3. A, B, C imaju za cilj poboljšati ravnotežu pacijentice stajanjem na jednoj nozi. Slika 5.2.3. A prikazuje vježbu održavanja pacijentice na jednoj nozi stojeći na bosu lopti. Pacijentica pokušava što duže zadržati ravnotežu na operiranoj nozi.


Slika 5.2.3. B prikazuje vježbu u kojoj pacijentica stoji na ravnoj podlozi održavajući ravnotežu na jednoj nozi uz zatvorene oči. Na taj joj je način ravnoteža dodatno otežana. S progresijom vježbi, pacijentica može izvoditi vježbu tako što naizmjenično kažiprstom jedne i druge ruke dotiče vrh nosa.

Slika 5.2.3. C je također prikaz vježbe održavanja pacijentice na jednoj nozi stojeći na ravnoj podlozi uz igru balonom. Cilj pacijentice je udarati balon rukama te ga na taj način što duže održavati u zraku, ne dopuštajući balonu da padne na tlo. Nakon nekog vremena dodaje se još 1 ili 2 balona, a cilj vježbe ostaje isti.



*Slika 5.2.4. A, B: Čučanj na bosu lopti (Izvor: sistematizacija autora I. P. 2024.)*

Slika 5.2.4. A prikazuje početni položaj izvođenja vježbe čučnja na bosu lopti. Pacijentica stoji punim stopalima na bosu lopti sa rukama ispruženim ispred sebe radi lakšeg održavanja ravnoteže. Slika 5.2.4. B prikazuje nastavak vježbe u kojem pacijentica radi čučanj do maksimalne fleksije u koljenima do 90°. Tijekom izvođenja vježbe, fizioterapeut obraća pozornost da koljena prilikom čučnja ne idu prema unutra, da koljena ne prijeđu zamišljenu liniju od vrhova nožnih prstiju te da pacijentica ne odiže stopala od lopte prilikom izvođenja vježbe čučnja. Nakon što pacijentica izvede 15 čučnjeva, slijedi odmor.




*Slika 5.2.5. A, B: Čučnjevi uz pilates loptu (Izvor: sistematizacija autora I. P. 2024.)*

Slika 5.2.5. A je prikaz početnog položaja vježbe čučnja uz korištenje pilates lopte u kojemu pacijentica sa objema nogama stoji u raskoračenom stavu širine kukova, leđima oslonjenim na pilates loptu.



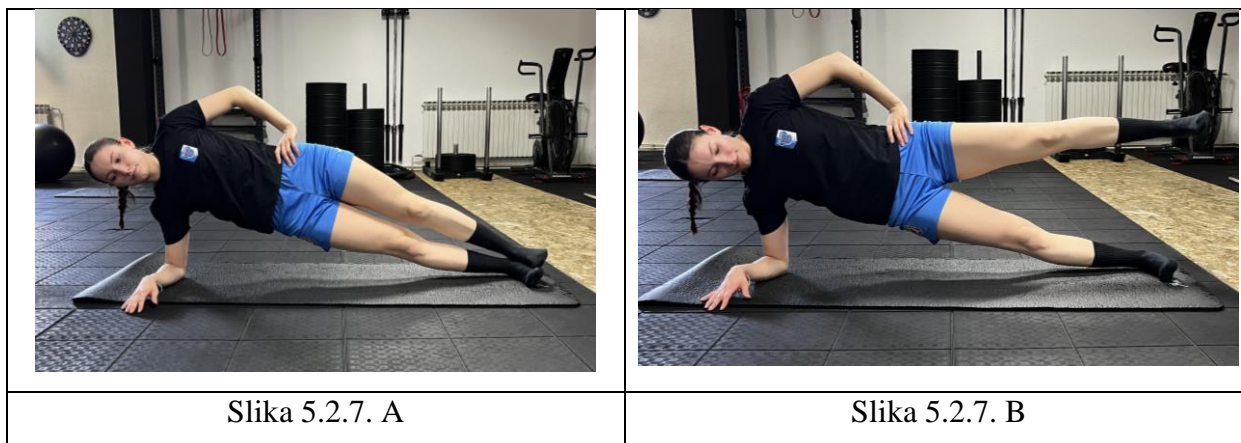
Slika 5.2.5. B prikazuje pacijenticu kako se spušta u čučanj oslanjajući se leđima na pilates loptu. Zatim se pacijentica vraća u početni položaj, te vježbu ponavlja 15 puta. Važno je da pilates lopta ne padne na tlo tijekom izvođenja vježbe, a da se pacijentica sigurno oslanja na nju. Fizioterapeut obraća pozornost da oslonac pacijentice bude jednak na obje noge, odnosno da nema kompenzacije te da koljena ne idu prema unutra prilikom izvođenja vježbe čučnja.



*Slika 5.2.6. A, B: Vježba stabilnosti koljena uz pomoć gume (Izvor: sistematizacija autora I. P. 2024.)*

Slika 5.2.6. A prikazuje izvođenje vježbe u kojoj je jedna strana otporne elastične trake (*engl. power band*) zavezana za čvrsti nepomični predmet dok druga strana otporne elastične trake prolazi oko stražnje strane operiranog koljena pacijentice. Razmak prilikom izvođenja vježbe mora biti dovoljan toliko da otporna elastična traka ne bude opuštena. Pacijentica stoji sa oba stopala ravno na podlozi i opuštenim operiranim koljenom oko kojeg prolazi elastična otporna traka.

Slika 5.2.6. B potom prikazuje nastavak vježbe u kojemu pacijentica polako pomiče operirano koljeno prema unatrag ekstenzirajući nogu maksimalno koliko je moguće, dok joj otporna elastična traka pruža otpor. Zatim pacijentica lagano vraća operiranu nogu u početni položaj te ponavlja vježbu 12 – 15 puta. Tijekom izvođenja vježbe, fizioterapeut obraća pozornost da koljeno tijekom pokreta ekstenzije ide ravno prema unatrag kako bi se održao pravilan obrazac pokreta.



*Slika 5.2.7. A, B: Bočni plenk (Izvor sistematizacija autora I. P. 2024.)*

Uz običan pravilan plenk u ranoj fazi rehabilitacije, pacijentica izvodi i vježbu bočnog plenk. Slika 5.2.7. A prikazuje početni položaj pacijentice, noge su ekstenzirane jedna uz drugu, stopala zategnuta, oslonac je na lakat koji se postavlja u istu ravninu kao zglob ramena, pogled pacijentice je prema naprijed. Pacijentica poziciju zadržava 30 – 45 sekundi nakon čega slijedi pauza. Slika 5.2.7. B prikazuje napredniji način izvođenja vježbe bočnog plenk koji se izvodi s progresijom vježbe. Pacijentica izvodi vježbu na način da podiže nogu koja se nalazi na gornjoj strani u zrak do ravnine zgloba kuka. Stopalo pacijentice i dalje mora biti zategnuto. Tu poziciju zadržava 15 – 20 sekundi zbog same zahtjevnosti vježbe.

### **5.3. Srednja faza rehabilitacije (6 – 12 tjedana)**


Održavanje kardiovaskularne kondicije ključno je tijekom srednje faze rehabilitacije. Aktivnosti s malim opterećenjem, poput plivanja ili vožnje sobnog bicikla, mogu poboljšati kardiovaskularnu izdržljivost bez prekomjernog opterećenja koljena. U srednjoj fazi rehabilitacije pacijentica započinje sa vožnjom bicikla što pridonosi dodatnom povećanju opsega pokreta te fleksibilnosti samog koljena, ali i jačanju natkoljenih mišića. Rad na ravnoteži i dalje je dio rehabilitacije pacijentice, ali sa izmijenjenim i zahtjevnijim vježbama. Pacijentica u ovoj fazi započinje prvo sa hodom na pokretnoj traci, zatim koristi orbitrek, uređaj koji najbliže simulira trčanje, a potom započinje i samo trčanje na pokretnoj traci. Što se tiče jačanja mišića donjih ekstremiteta, pacijentica započinje sa treningom u teretani na spravama. Uz nadzor kondicijskog trenera i fizioterapeuta, postepeno se dodaju utezi za sprave i utežni diskovi za šipke. Važno je ne zaboraviti jačati rameni pojas koji igra važnu ulogu kod rukometašica. Zbog jačeg intenziteta treninga u ovoj fazi rehabilitacije, pacijentici je omogućena sportska masaža na tjednoj bazi radi bolje regeneracije i lakšeg oporavka te podnošenja dolazećih treninga. Pred kraj srednje faze rehabilitacije može se započeti s treningom specifičnim za sport i pripremom za siguran povratak

željenim aktivnostima. To može uključivati vježbe agilnosti, pliometrijske vježbe te postupno povećavanje intenziteta treninga. Cilj srednje faze rehabilitacije ACL-a kod rukometašica je poboljšanje mišićne snage i izdržljivosti, postizanje punog opsega pokreta u koljenu te razvoj funkcionalne stabilnosti koljena. Primjeri vježbi u ovoj fazi prikazani su kroz sljedeće tablice i slike.




*Slika 5.3.1. A, B: Izvođenje vježbe za ravnotežu na trampolinu (Izvor: sistematizacija autora I. P. 2024.)*

Slika 5.3.1. A i Slika 5.3.1. B prikazuju pacijenticu dok izvodi vježbu „vage“ na trampolinu kojom poboljšava ravnotežu održavanja na jednoj nozi te dodatno radi i na poboljšavanju stabilnosti samog koljena usprkos neravnoj podlozi na kojoj stoji, odnosno trampolinu. Fizioterapeut obraća pozornost da koljeno na kojemu je oslonac bude ravno tijekom izvođenja vježbe, odnosno da koljeno pacijentice ne ide prema unutra. Pacijentica vježbu izvodi 10 puta sa svakom nogom, ali s jednom serijom ponavljanja više na operiranoj nozi.



*Slika 5.3.2. A, B: Vježbe za stabilnost koljena (Izvor: sistematizacija autora I. P. 2024.)*

Slika 5.3.2. A prikazuje vježbu na bosu lopti uz uvođenje rukometnih elemenata. Pacijentica je u uspravnom položaju stojeći jednom nogom na bosu lopti dok u ruci drži loptu. Dok održava ravnotežu na jednoj nozi, pacijentica rukom dodaje loptu fizioterapeutu koji je udaljen otprilike 3 metra ispred nje. Fizioterapeut joj vraća loptu, pacijentica ju hvata s obje ruke ne spuštajući drugu nogu na pod. Kod pacijentice P. I. operirana noga je bila lijeva, odnosno odskočna noga dok igra rukomet, a ruka s kojom dodaje loptu je desna. Svakako, nakon odrađene vježbe za operiranu nogu, vježba se ponavlja sa zdravom nogom i drugom rukom. Slika 5.3.2. B prikazuje drugi oblik vježbe u kojemu pacijentica održava ravnotežu na jednoj nozi stojeći na bodljikavoj balansnoj lopti, koja predstavlja različitu podlogu za održavanje od bosu lopte



Slika 5.3.3. A, B, C: Jačanje *m. gastrocnemius* i *m. soleus* (Izvor: sistematizacija autora I. P. 2024.)

Slika 5.3.3. A prikazuje početni položaj u kojemu pacijentica stoji operiranom nogom na povišenju uz pridržavanje rukama uz zid. Vrh stopala pacijentice je na povišenju, dok pacijentica spušta *calcaneus* što niže zbog istezanja stražnjih mišića potkoljenice.


Slika 5.3.3. B prikazuje sljedeći pokret izvođenja vježbe, odnosno pacijentica izvodi pokret plantarne fleksije stopala koje se nalazi na povišenju, a zatim se vraća u početni položaj. Vježba se radi 10 – 12 ponavljanja sa svakom nogom, radeći jednu seriju više sa operiranom nogom. Slika 5.3.3. C prikazuje istu vježbu, ali sa progresijom vježbe, pacijentici se prije izvođenja vježbe dodaje uteg girja (*engl. kettlebell*) u suprotnu ruku od noge s kojom se izvodi vježba.





*Slika 5.3.4. A, B, C: Jačanje stražnje strane mišića natkoljenice (Izvor: sistematizacija autora I. P. 2024.)*

Slika 5.3.4. A i Slika 5.3.4. B prikazuju izvođenje vježbe s kojom pacijentica podiže zdjelicu s osloncem na jednoj nozi, dok je suprotna noga odignuta od podloge. Pacijentica vježbu ponavlja 10 – 12 puta sa svakom nogom, radeći jednu seriju više sa operiranom nogom. Podlaktice pacijentice su u zraku tijekom izvođenja ove vježbe kako si pacijentica ne bi pomagala rukama. S progresijom vježbe, vježba se izvodi uz pomoć utega kako je prikazano na Slici 5.3.4. C.



*Slika 5.3.5. A, B, C: Vježbe za stabilizaciju i jačanje trupa (Izvor: sistematizacija autora I. P. 2024.)*



Početni položaj pacijentice prikazan je na Slici 5.3.5. A. Dlanovi pacijentice su u širini ramena, trup je zategnut i ravan, gornjom stranom stopala pacijentica se oslanja na pilates loptu.

Slika 5.3.5. B prikazuje nastavak izvođenja vježbe u kojemu pacijentica flektira koljena privlačeći obje noge prema sebi, održavajući se i dalje na rukama. Nakon toga, pacijentica se vraća u početni položaj. Vježbu izvodi 10 – 12 ponavljanja. S vremenom pacijentica izvodi zahtjevniji način vježbe prikazan na Slici 5.3.5. C. Fizioterapeut prati i obraća pozornost da noge pacijentice budu što manje flektirane, a trup što ravniji, s ciljem podizanja zdjelice što je više moguće u zrak.









*Slika 5.3.6. A, B: Vježba za stabilnost koljena koristeći medicinku (Izvor: sistematizacija autora I. P. 2024.)*

Slika 5.3.6. A prikazuje pacijenticu kako stoji uspravno na operiranoj nozi držeći loptu medicinku od 5kg s obje ruke iznad glave. Kada pacijentica uhvati ravnotežu, svom snagom baca loptu medicinku u pod ispred sebe. U tom trenutku izbačaja lopte, koljeno vrši pokret fleksije, odnosno pacijentica amortizira pokret u koljenu kako bi održala stabilnost, što je prikazano na Slici 5.3.6. B. Pacijentica ponavlja vježbu 10 – 12 puta sa svakom nogom, radeći jednu seriju ponavljanja više sa operiranom nogom.

Kao što je navedeno, pred kraj srednje faze rehabilitacije ACL-a kod pacijentice, uvodi se trening u teretani koristeći sprave te utege za sprave i utežne diskove za šipke. Pacijentica prema dogovoru sa fizioterapeutom koristi početnu težinu utega. Težine utega se u završnoj fazi rehabilitacije povećavaju do maksimuma pacijentice, koji može ovisiti o fizičkoj spremnosti pacijentice, ciljevima same rehabilitacije, ali i reakciji tijela na opterećenje te preporuci

fizioterapeuta. Takvi oblici treninga su važni sa pacijenticu upravo zbog sporta kojim se bavi te kako bi kasnije mogla nastaviti sa daljnjim treninzima na rukometnom terenu. Tablica 5.3.7. i 5.3.8. prikazuju primjere vježbi koje je pacijentica izvodila tijekom treninga u teretani za jačanje mišićnog tonusa.

CILJANA USMJERENOST	OPIS VJEŽBE	POČETNA POZICIJA	ZAVRŠNA POZICIJA
Jačanje prednjih mišića natkoljenice.	Stopala pacijentice su postavljena ravno na podlozi u visini kukova. Pacijentica se spušta u čučanj do fleksije u koljenu od 90°. Pacijentica se lagano podiže gore u početni položaj.		
Jačanje prednjih mišića natkoljenice.	Pacijentica izvodi <i>Goblet čučanj</i> . U početnom položaju pete pacijentice su na povišenju, uteg prima s obje ruke te se spušta u duboki čučanj. Zatim se lagano vraća u početni položaj.		
Jačanje stražnjih mišića natkoljenice.	Pacijentica izvodi vježbu Rumunjskog mrtvog dizanja. Stojeći uspravno s rukama u razini ramena držeći šipku, lagano spušta šipku do sredine potkoljenica spuštajući trup prema dole, a zdjelicu lagano gurajući prema nazad.		

Tablica 5.3.1. Primjer vježbi jačanja muskulature u teretani nakon rekonstrukcije ACL-a kod rukometašica (Izvor: sistematizacija autora I. P. 2024.)

CILJANA USMJERENOST	OPIS VJEŽBE	POČETNA POZICIJA	ZAVRŠNA POZICIJA
Izolirano jačanje prednjih mišića natkoljenice	Pacijentica izvodi vježbu tako što iz položaja fleksije koljena radi pokret kako bi ekstendirala koljeno dok joj sprava pruža otpor na prednjoj strani potkoljenice.		
Jačanje prednje i stražnje strane mišića natkoljenice	Pacijentica izvodi vježbu Bugarskog čučnja s osloncem na jednu nogu. Utezi su u obje ruke, a pacijentica suprotno koljeno spušta prema tlu.		
Jačanje prednje i stražnje strane mišića natkoljenice	Pacijentica izvodi vježbu <i>Single leg press</i> . Punim stopalom odguruje dio sprave te ispruža koljeno. Važno je obratiti pozornost da pacijentica ne napravi potpunu ekstenziju koljena.		

Tablica 5.3.2. Primjer jednonožnih vježbi jačanja muskulature u teretani nakon rekonstrukcije ACL-a kod rukometašica (Izvor: sistematizacija autora I. P. 2024.)



#### 5.4. Kasna faza rehabilitacije (3 - 6 mjeseci i kasnije)

Nakon što je pacijentica svladala ciljeve rane i srednje faze rehabilitacijskog protokola za rukometašice koje su operirale ACL, započinje se sa završnom fazom. Ciljevi ove faze su postizanje pune funkcionalne snage i izdržljivosti, priprema za specifične sportske aktivnosti te siguran povratak na sport uz smanjen rizik od ponovnih ozljeda.

Kada se postigne odgovarajuća razina snage i stabilnosti, pliometrijske vježbe poput *jumping jacksa*, *box jumpova* i bočnih skokova mogu se uvesti u rehabilitacijski program. Ove vježbe služe za poboljšanje snage, koordinacije i neuromuskularne kontrole.

U sportu poput rukometa promjene smjera kretanja su vrlo česte, zbog čega ih je važno dobro savladati u završnoj sportskoj fazi rehabilitacije. Kod takvih vježbi pacijentica je usmjerila svoju koncentraciju i pažnju na kontrolu pokreta tijekom izvođenja vježbi promjene smjera kretanja kako ne bi došlo do rerupture operiranog ligamenta. Iako je u ovoj fazi rehabilitacije ligament većim dijelom zacijeljen, pacijent svakako treba biti oprezan.


Promjene smjera kretanja uključuju vježbe koje zahtijevaju promjene smjera prema naprijed i unatrag ili cik-cak kretanje. U ovoj fazi sportske rehabilitacije prije svakog treninga pacijentica odrađuje vožnju sobnog bicikla 15 minuta, dok svaki trening završava sa trčanjem na pokretnoj traci 20 – 30 minuta. Postupno se uvode specifične sportske vježbe kao što su kratki intervalni sprintevi, skokovi i doskoci, različite vježbe na ljestvicama, te izvođenje rukometnog trokoraka i finti i šutiranje, uključujući i šutiranje preko prepreka. U kasnoj fazi rehabilitacije se dodaju rukometne vježbe za obranu koje sadržavaju razne bočne kretanje.

Napredovanje kroz ove vježbe ovisi o individualnom napretku, ciljevima i posebnim zahtjevima rukometa. Programi za prevenciju ozljeda, koji uključuju vježbe za stabilnost koljena i jačanje mišića, također su bitni za pacijenticu. Postupno uvođenje sportskih aktivnosti pod nadzorom fizioterapeuta ključno je za razvoj funkcionalnog treninga s vježbama prilagođenim potrebama pacijentice, što osigurava siguran povratak sportskim aktivnostima.

U nastavku su prikazani primjeri raznih vježbi koje se izvode u kasnoj fazi rehabilitacije nakon rekonstrukcije ACL-a kod rukometašica.


OPIS VJEŽBE	PRIKAZ IZVOĐENJA VJEŽBE		
<p>Pacijentica stoji na rubu povišenja jednom nogom. Zatim doskače na obje noge ravno ispred sebe, te u trenutku doskoka, objema nogama skače što više u vis. Važno je obratiti pozornost na rad ruku pri izvođenju ovakvih vježbi.</p>			
<p>Pacijentica stoji na rubu povišenja jednom nogom, te doskače ravno ispred sebe na drugu nogu. U trenutku doskoka na tu nogu, s istom nogom skače što više u vis. Važno je obratiti pozornost na rad ruku pri izvođenju ovakvih vježbi.</p>			
<p>Pacijentica stoji na rubu povišenja jednom nogom, a na drugu nogu doskače bočno. U trenutku doskoka na tu nogu, s istom nogom skače što više u vis. Važno je obratiti pozornost na rad ruku pri izvođenju ovih vježbi.</p>			

Tablica 5.4.1. Primjer vježbi proprioceptivnog treninga kod rukometašica. (Izvor: sistematizacija autora I. P. 2024.)



*Slika 5.4.1. A, B, C: Prikaz vježbi za skočnost (Izvor: sistematizacija autora I. P. 2024.)*

Slika 5.4.1. A prikazuje početni položaj u kojemu pacijentica stoji ispred kutije, stopalima u ravnini ramena i uzima zamah rukama, nakon čega skače u vis obje nogama na kutiju što je prikazano na Slici 5.4.1. B. Pacijentica izvodi vježbu 12 – 15 puta, a pozornost se stavlja na doskok gdje oslonac mora biti jednak na obje noge. Slika 5.4.1. C prikazuje izvođenje vježbe s progresijom skoka tako što pacijentica skače sa obje noge, ali doskok na kutiju radi jednom nogom.



*Slika 5.4.2. A, B: Prikaz vježbe bočnog skoka u dalj (Izvor: sistematizacija autora I. P. 2024.)*



Postavljena su dva čunjića koji služe pacijentici kao mjerilo mjesta za doskok. Slika 5.4.2. A i Slika 5.4.2. B prikazuju izvođenje vježbe na način da pacijentica skače bočno s jedne noge na drugu nogu u ravnini postavljenih čunjića. Pacijentici se daje naputak kako nije važno samo skočiti u dalj što je više moguće, nego i u vis. Vježba se radi po 8 – 10 skokova sa svake noge.



*Slika 5.4.3. A, B: Vježbe bočnog kretanja (Izvor: sistematizacija autora I. P. 2024.)*

Slika 5.4.3. A i Slika 5.4.3. B prikazuju izvođenje vježbe bočnog kretanja pacijentice od čunja do čunja. U trenutku kada pacijentica dođe do čunja ona ga mora dotaknuti prstima kako je prikazano na Slici 5.4.3. B, pa onda krenuti bočnim kretanjem natrag do drugog čunja. Ovakvu vježbu pacijentica radi na vrijeme, po 30 sekundi. Cilj joj je što ispravnije izvoditi vježbu te što više puta dotaknuti čunjeve tijekom trajanja vježbe.



*Slika 5.4.4. A, B: Vježba kreni – stani (Izvor: sistematizacija autora I. P. 2024.)*

Vježba kreni – stani izvodi se na način da pacijentica u početku trči pravocrtno laganim tempom što prikazuje Slika 5.4.4. A. Slika 5.4.4. B prikazuje način zaustavljanja pacijentice na operiranoj nozi nakon što je fizioterapeut dao znak zviždaljkom. Pacijentica se zatim zadržava na toj nozi 2 – 3 sekunde pa nastavlja dalje sa trčanjem. Kasnije se vježba izvodi trčanjem bržim tempom.



## 6. Zaključak

Ozljede su sastavni dio sporta, predstavljaju jedan od rizika ukoliko se pojedinac odluči baviti istim. Rehabilitacija nakon rekonstrukcije prednjeg križnog ligamenta kod rukometašica predstavlja kompleksan i višefazni proces koji zahtijeva multidisciplinarni pristup i individualizirani plan oporavka. Ključni ciljevi rehabilitacije uključuju postizanje pune funkcionalne snage i izdržljivosti, vraćanje pravilnog obrasca hoda, te osiguravanje stabilnosti i mobilnosti koljenog zgloba. Proces rehabilitacije predstavljen je kroz faze, od inicijalnog smanjenja boli i upale, preko vraćanja opsega pokreta i osnovne snage, do naprednih vježbi koje uključuju pliometrijske i specifične sportske aktivnosti. Sustavni pristup rehabilitaciji, uz primjenu fizikalnih čimbenika kao što su krioterapija, elektroterapija, kinetika, magnetoterapija, sportska masaža i kineziterapija, osigurava uspješan oporavak i smanjenje rizika od ponovnih ozljeda. Bliska suradnja s liječnicima i fizioterapeutima ključna je za prilagodbu programa rehabilitacije specifičnim potrebama svake sportašice, čime se omogućuje povratak na visoku razinu sportske izvedbe. Smatram kako je za sportašice vrlo važno ne odustajanje u teškim trenucima i rješavanje prepreka koje im ozljeda donese uz pozitivno razmišljanje, upornost i strpljenje.

## 7. Literatura

- [1] N. Rogulj: Teorija i metodika rukometa, Sveučilište u Splitu, 2019.
- [2] J. Czerwinski, F. Taborsky: Basic Handball, Methods/Tactics/Technique, European Handball Federation, 1997.
- [3] L. Peterson, P. Renström: Sports Injuries, Prevention, Treatment and Rehabilitation, 2017.
- [4] J. Krmpotić-Nemanić, A. Marušić: Anatomija čovjeka, Medicinska naklada, 2004.
- [5] Z. Križan, V. Bačić: Opća anatomija I.dio, Zagreb – Školska knjiga, 1991.
- [6] W. Kahle, H. Leonhardt, W. Platzer: Priručni anatomski atlas, Werner Platzer: Sustav organa za pokretanje, Jugoslovenska medicinska naklada Zagreb, 1989.
- [7] Chia, L., De Oliveira Silva, D., Whalan, M., McKay, M.J., Sullivan, J., Fuller, C.W., and Pappas, E., 2022. Non-contact anterior cruciate ligament injury epidemiology in team-ball sports: a systematic review with meta-analysis by sex, age, sport, participation level, and exposure type. *Sports Medicine*, 52, pp.2447–2467. Dostupno na : <https://doi.org/10.1007/s40279-022-01697-w>. [Pristupljeno 5. srpnja 2024.].
- [8] LaBella, C.R., Hennrikus, W., Hewett, T.E., Council on Sports Medicine and Fitness, and Section on Orthopaedics. (2014). Anterior Cruciate Ligament Injuries: Diagnosis, Treatment, and Prevention. Guidance for the Clinician in Rendering Pediatric Care: Clinical Report. *Pediatrics*, 14, pp.4-8 Dostupno na: [www.pediatrics.org/cgi/doi/10.1542/peds.2014-0623](http://www.pediatrics.org/cgi/doi/10.1542/peds.2014-0623). [Pristupljeno 5. srpnja 2024.].
- [9] Jelavić-Kojić, F., Šarić, G., Rudman, N., Pavlović, T., Beck, N., Baršić Ostojić, S., Janković, S. & Sučić, Z., 2016. Magnetska rezonancija koljenoga zgloba - naša iskustva. *Med Vjesn*, [online] 48(1-2), str. 77-94. Dostupno na: <https://hrcak.srce.hr/123456> [Pristupljeno 5. srpnja 2024.].
- [10] Kuroda, Y., Young, M., Shoman, H., Punnoose, A., Norrish, A.R. & Khanduja, V., 2021. Advanced rehabilitation technology in orthopaedics—a narrative review. *International Orthopaedics*, [online] 45, str. 1933-1940. Dostupno na: <https://doi.org/10.1007/s00264-020-04814-4> [Pristupljeno 5. srpnja 2024.].
- [11] Game Ready, n.d., Clinical Evidence. Dostupno na: <https://gameready.com/clinical-evidence/> [Pristupljeno 5. srpnja 2024.].
- [12] Grle, I. and Grle, M., 2019. Rehabilitacija pacijenata nakon rekonstrukcije prednje križne sveze. *Zdravstveni glasnik*, 5(1), pp. 12-20, Dostupno na: <https://hrcak.srce.hr/file/331473> [Pristupljeno 7. srpnja 2024.].

- [13] Milošević, M., n.d. Važnost vježbanja u preoperativnoj pripremi i ranoj rehabilitaciji nakon operacije. [online] Poliklinika Ribnjak. Dostupno na: <https://www.rekreativa-medical.com/preoperativna-priprema-i-rana-rehabilitacija.html> [Pristupljeno 7. srpnja 2024].

## Popis slika

Slika 2.1.1. Otvoreni zglob koljena, prikaz sprijeda (A) i straga (B) .....	4
(Preuzeto i izmijenjeno iz Priručni anatomske atlas: W. Kahle, H. Leonhardt, W. Platzer) .....	4
Slika 2.1.2. Prikaz gornjih ploština meniska .....	4
(Preuzeto i izmijenjeno iz Priručni anatomske atlas: W. Kahle, H. Leonhardt, W. Platzer) .....	4
Slika 2.2.1. Prednja skupina mišića natkoljenice .....	5
(Preuzeto i izmijenjeno iz Priručni anatomske atlas: W. Kahle, H. Leonhardt, W. Platzer) .....	5
Slika 2.2.2. Stražnja skupina mišića natkoljenice i potkoljenice.....	6
(preuzeto i izmijenjeno iz Priručni anatomske atlas: W. Kahle, H. Leonhardt, W. Platzer).....	6
Slika 3.2.1. Izvođenje Lachman testa (osobni izvor I. P. 2024.).....	9
Slika 4.1. Prikaz MR kod rupture ACL-a pacijentice (A,B) .....	13
(osobni izvor I. P. 2024.) .....	13
Slika 4.2. Prikaz ortoze na lijevom koljenu pacijentice (osobni izvor I. P. 2024.) .....	14
Slika 4.3. Kinetek (osobni izvor I. P. 2024.) .....	15
Slika 4.4. Usporedba desnog i lijevog koljena pacijentice 3. dan nakon operacije uz prisutnost edema (osobni izvor I. P. 2024.).....	15
Slika 4.5. Game Ready Straight Knee uređaj .....	16
(osobni izvor I. P. 2024.) .....	16
Slika 4.6. Nalaz MR 9 mjeseci nakon rekonstrukcije ACL-a .....	17
(osobni izvor I. P. 2024.) .....	17
Slika 5.2.1. A, B, C: Statičko jačanje m. rectus femoris (Izvor: sistematizacija autora I. P. 2024.) .....	22
Slika 5.2.2. A, B: Jačanje mišića stražnje strane natkoljenice uz bosu loptu (Izvor: sistematizacija autora I. P. 2024.) .....	22
Slika 5.2.3. A, B, C: Vježbe za ravnotežu (Izvor: sistematizacija autora I. P. 2024.).....	23
Slika 5.2.4. A, B: Čučanj na bosu lopti (Izvor: sistematizacija autora I. P. 2024.) .....	24
Slika 5.2.5. A, B: Čučnjevi uz pilates loptu (Izvor: sistematizacija autora I. P. 2024.) .....	24
Slika 5.2.6. A, B: Vježba stabilnosti koljena uz pomoć gume (Izvor: sistematizacija autora I. P. 2024.).....	25
Slika 5.2.7. A, B: Bočni plenk (Izvor sistematizacija autora I. P. 2024.).....	26
Slika 5.3.1. A, B: Izvođenje vježbe za ravnotežu na trampolinu (Izvor: sistematizacija autora I. P. 2024.).....	27
Slika 5.3.2. A, B: Vježbe za stabilnost koljena (Izvor: sistematizacija autora I. P. 2024.) .....	27

Slika 5.3.3. A, B, C: Jačanje m. gastrocnemius i m. soleus (Izvor: sistematizacija autora I. P. 2024.)	28
Slika 5.3.4. A, B, C: Jačanje stražnje strane mišića natkoljenice (Izvor: sistematizacija autora I. P. 2024.)	29
Slika 5.3.5. A, B, C: Vježbe za stabilizaciju i jačanje trupa (Izvor: sistematizacija autora I. P. 2024.)	29
Slika 5.3.6. A, B: Vježba za stabilnost koljena koristeći medicinku (Izvor: sistematizacija autora I. P. 2024.)	30
Slika 5.4.1. A, B, C: Prikaz vježbi za skočnost (Izvor: sistematizacija autora I. P. 2024.)	35
Slika 5.4.2. A, B: Prikaz vježbe bočnog skoka u dalj (Izvor: sistematizacija autora I. P. 2024.)	35
Slika 5.4.3. A, B: Vježbe bočnog kretanja (Izvor: sistematizacija autora I. P. 2024.)	36
Slika 5.4.4. A, B: Vježba kreni – stani (Izvor: sistematizacija autora I. P. 2024.)	36

## Popis tablica

Tablica 5.3.1. Primjer vježbi jačanja muskulature u teretani nakon rekonstrukcije ACL-a kod rukometašica (Izvor: sistematizacija autora I. P. 2024.)	31
Tablica 5.3.2. Primjer jednonožnih vježbi jačanja muskulature u teretani nakon rekonstrukcije ACL-a kod rukometašica (Izvor: sistematizacija autora I. P. 2024.)	32
Tablica 5.4.1. Primjer vježbi proprioceptivnog treninga kod rukometašica. (Izvor: sistematizacija autora I. P. 2024.)	34



### IZJAVA O AUTORSTVU

Završni/diplomski/specijalistički rad isključivo je autorsko djelo studenta koji je isti izradio te student odgovara za istinitost, izvornost i ispravnost teksta rada. U radu se ne smiju koristiti dijelovi tuđih radova (knjiga, članaka, doktorskih disertacija, magistarskih radova, izvora s interneta, i drugih izvora) bez navođenja izvora i autora navedenih radova. Svi dijelovi tuđih radova moraju biti pravilno navedeni i citirani. Dijelovi tuđih radova koji nisu pravilno citirani, smatraju se plagijatom, odnosno nezakonitim prisvajanjem tuđeg znanstvenog ili stručnoga rada. Sukladno navedenom studenti su dužni potpisati izjavu o autorstvu rada.

Ja, Ines Pifar (*ime i prezime*) pod punom moralnom, materijalnom i kaznenom odgovornošću, izjavljujem da sam isključivi autor/ica završnog/diplomskog/specijalističkog (*obrisati nepotrebno*) rada pod naslovom Rehabilitacija nakon rekonstrukcije prednjeg križnog ligamenta kod rukometašica (*upisati naslov*) te da u navedenom radu nisu na nedozvoljeni način (bez pravilnog citiranja) korišteni dijelovi tuđih radova.

Student/ica:

(*upisati ime i prezime*)

*Ines Pifar*

(*vlastoručni potpis*)

Sukladno članku 58., 59. i 61. Zakona o visokom obrazovanju i znanstvenoj djelatnosti završne/diplomske/specijalističke radove sveučilišta su dužna objaviti u roku od 30 dana od dana obrane na nacionalnom repozitoriju odnosno repozitoriju visokog učilišta.

Sukladno članku 111. Zakona o autorskom pravu i srodnim pravima student se ne može protiviti da se njegov završni rad stvoren na bilo kojem studiju na visokom učilištu učini dostupnim javnosti na odgovarajućoj javnoj mrežnoj bazi sveučilišne knjižnice, knjižnice sastavnice sveučilišta, knjižnice veleučilišta ili visoke škole i/ili na javnoj mrežnoj bazi završnih radova Nacionalne i sveučilišne knjižnice, sukladno zakonu kojim se uređuje umjetnička djelatnost i visoko obrazovanje.