

# Fizioterapijski pristup nakon potpune rupture tetive m.supraspinatusa

---

**Podsečki, Silvio**

**Undergraduate thesis / Završni rad**

**2024**

*Degree Grantor / Ustanova koja je dodijelila akademski / stručni stupanj:* **University North / Sveučilište Sjever**

*Permanent link / Trajna poveznica:* <https://um.nsk.hr/um:nbn:hr:122:137947>

*Rights / Prava:* [In copyright](#)/[Zaštićeno autorskim pravom.](#)

*Download date / Datum preuzimanja:* **2024-11-29**



*Repository / Repozitorij:*

[University North Digital Repository](#)





**Sveučilište  
Sjever**

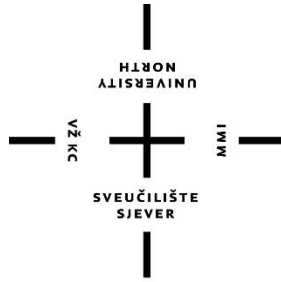
**Završni rad br. 328/FIZ/2024**

**Fizioterapijski pristup nakon potpune rupture tetive m.  
supraspinatusa**

**Silvio Podsečki 0336056009**

Varaždin, rujan 2024. godine





# Sveučilište Sjever

**Fizioterapija**

**Završni rad br. 328/FIZ/2024**

## **Fizioterapijski pristup nakon potpune rupture tetive m. supraspinatusa**

**Student**

Silvio Podsečki 0336056009

**Mentor**

Zaplatic Degač Nikolina, mag. physioth.

Varaždin, rujan 2024. godine

# Prijava završnog rada

## Definiranje teme završnog rada i povjerenstva

ODJEL	Odjel za Fizioterapiju		
STUDIJ	Prijediplomski stručni studij Fizioterapije		
PRISTUPNIK	Silvio Podsečki	MATIČNI BROJ	0336056009
DATUM	28.6.2024.	KOLEGIJ	Fizioterapija u traumatologiji
NASLOV RADA	Fizioterapijski pristup nakon potpune rupture tetive m.supraspinatusa		

NASLOV RADA NA ENGL. JEZIKU: Physiotherapy approach after complete rupture of the supraspinatus tendon

MENTOR	Nikolina Zaplatić Degač, mag.physioth.	ZVANJE	predavač
--------	--	--------	----------

ČLANOVI POVJERENSTVA	doc.dr.sc. Željko Jeleč, predsjednik
1.	Nikolina Zaplatić Degač, pred.,mentor
2.	dr.sc. Mateja Znika, v. pred.,član
3.	Marija Arapović, pred.,zamjenski član
4.	
5.	

## Zadatak završnog rada

BROJ: 328/FIZ/2024

OPIS  
Potpuna ruptura tetive m. supraspinatusa predstavlja složenu ozljedu ramenog zgloba koja zahtijeva temeljitu dijagnozu i individualiziran pristup u rehabilitaciji. Ovaj rad istražuje fizioterapijski pristup nakon operativne rekonstrukcije ove ozljede, obuhvaćajući sve faze oporavka. Analizom uzroka potpune ruptur m. supraspinatusa identificiraju se predisponirajući faktori i mehanizmi ozljedi. Klinička slika ruptur m. supraspinatusa varira, ali se najčešće očituje bolom i ograničenjem pokreta. Dijagnostička obrada, uključujući fizikalni pregled i slikovne pretrage, ključna je za preciznu dijagnozu. Fizioterapijska procjena obuhvaća subjektivni i objektivni pregled, kao i analizu prikupljenih podataka plana terapije. Operativna rekonstrukcija tetive m. supraspinatusa često je potrebna i zahtijeva strukturiranu rehabilitaciju. Fizioterapijska intervencija podijeljena je u nekoliko faza oporavka, počevši od faze koja se fokusira na kontrolu boli i održavanje pokretljivosti, pa sve do faze koja se bavi jačanjem i povratkom funkcionalnosti ramena. Ovaj rad pruža temeljit pregled fizioterapijskog pristupa nakon operativne rekonstrukcije potpune ruptur tetive m. supraspinatusa, naglašavajući važnost individualiziranog pristupa i strukturirane rehabilitacije za postizanje optimalnih rezultata oporavka.

ZADATAK URUČEN

3.7.2024.



NZDegač

## **Predgovor**

Iskreno zahvaljujem svojoj mentorici Zaplatić Degač Nikolini, mag. physioth., na njenim stručnim savjetima, nesebičnoj potpori i izdvojenom vremenu. Također, želim izraziti svoju zahvalnost svim osobama koje su mi na bilo koji način pružile pomoć i podršku tijekom cijelog mog školovanja. Vaša pomoć, savjeti i ohrabrenje igrali su ključnu ulogu u mom uspjehu.

## Sažetak

Potpuna ruptura tetive *m. supraspinatusa* predstavlja složenu ozljedu ramenog zgloba koja zahtijeva temeljitu dijagnozu i individualiziran pristup u rehabilitaciji. Ovaj rad istražuje fizioterapijski pristup nakon operativne rekonstrukcije ove ozljede, obuhvaćajući sve faze oporavka. U uvodu se naglašava važnost rehabilitacije nakon potpune ruptуре tetive *m. supraspinatusa* te se ističe cilj rada - pružiti sveobuhvatan pregled fizioterapijskog pristupa kroz različite faze oporavka. Anatomija *m. supraspinatusa*, uključujući gornje i donje komponente, ključna je za razumijevanje biomehanike pokreta ramena i mehanizama ozljede. Kroz detaljan pregled *m. supraspinatusa*, istražuje se stabilnost i funkcionalnost ramena. Analizom uzroka potpune ruptуре *m. supraspinatusa* identificiraju se predisponirajući faktori i mehanizmi ozljedi. Klinička slika ruptуре *m. supraspinatusa* varira, ali se najčešće očituje bolom i ograničenjem pokreta. Dijagnostička obrada, uključujući fizikalni pregled i slikovne pretrage, ključna je za preciznu dijagnozu. Fizioterapijska procjena obuhvaća subjektivni i objektivni pregled, kao i analizu prikupljenih podataka plana terapije. Operativna rekonstrukcija tetive *m. supraspinatusa* često je potrebna i zahtijeva strukturiranu rehabilitaciju. Fizioterapijska intervencija podijeljena je u nekoliko faza oporavka, počevši od faze koja se fokusira na kontrolu boli i održavanje pokretljivosti, pa sve do faze koja se bavi jačanjem i povratkom funkcionalnosti ramena. U zaključku se ističe važnost integriranog pristupa u rehabilitaciji potpune ruptуре tetive *m. supraspinatusa* te se naglašava ključna uloga pacijenta, kirurga i fizioterapeuta u postizanju optimalnih rezultata oporavka. Ukupno, ovaj rad pruža temeljit pregled fizioterapijskog pristupa nakon operativne rekonstrukcije potpune ruptуре tetive *m. supraspinatusa*, naglašavajući važnost individualiziranog pristupa i strukturirane rehabilitacije za postizanje optimalnih rezultata oporavka.

**Ključne riječi:** potpuna ruptura, *m. supraspinatus*, fizioterapijski pristup, rehabilitacija, procjena

## Abstract

Complete rupture of the supraspinatus tendon is a complex shoulder joint injury that requires a thorough diagnosis and an individualized approach to rehabilitation. This paper explores the physiotherapy approach after operative reconstruction of this injury, covering all phases of recovery. In the introduction, the importance of rehabilitation after a complete rupture of the supraspinatus tendon is emphasized, and the goal of the paper is highlighted to provide a comprehensive overview of the physiotherapy approach through the various stages of recovery. The anatomy of the supraspinatus muscle, including the superior and inferior components, is critical to understanding the biomechanics of shoulder motion and mechanisms of injury. Through a detailed examination of the supraspinatus muscle, the stability and functionality of the shoulder is investigated. Analyzing the causes of complete rupture of the supraspinatus muscle, predisposing factors and injury mechanisms are identified. The clinical picture of supraspinatus muscle rupture varies, but is most often manifested by pain and limitation of movement. Diagnostic workup, including physical examination and imaging tests, is essential for an accurate diagnosis. Physiotherapy assessment includes a subjective and objective examination, as well as an analysis of the collected data of the therapy plan. Operative reconstruction of the supraspinatus tendon is often necessary and requires structured rehabilitation. Physiotherapy intervention is divided into several phases of recovery, starting with the phase that focuses on pain control and maintaining mobility, and ending with the phase that deals with strengthening and restoring the functionality of the shoulder. In conclusion, the importance of an integrated approach in the rehabilitation of a complete rupture of the supraspinatus tendon is highlighted, and the key role of the patient, surgeon and physiotherapist in achieving optimal recovery results is emphasized. Overall, this paper provides a thorough review of the physiotherapy approach after operative reconstruction of a complete rupture of the supraspinatus tendon, emphasizing the importance of an individualized approach and structured rehabilitation to achieve optimal recovery results.

**Keywords:** complete rupture, *m. supraspinatus*, physiotherapeutic approach, rehabilitation, assessment



## **Popis korištenih kratica**

**M.** mišić

**MRI** magnetska rezonanca

**UZV** ultrazvuk

**AAROM** aktivno potpomognutog opsega pokreta

**AROM** aktivnog opsega pokreta

**PROM** pasivnog opsega pokreta

# Sadržaj

1.	Uvod .....	1
2.	Anatomija i biomehanika m. supraspinatusa .....	2
3.	Uzroci i patofiziologija ruptur m. supraspinatusa .....	4
4.	Fizioterapijska procjena .....	5
4.1.	Subjektivni pregled .....	5
4.2.	Objektivni pregled .....	6
4.2.1.	Klinički testovi .....	9
4.3.	Analiza i plan fizioterapije .....	15
5.	Fizioterapijska intervencija .....	16
5.1.	Faza I: Neposredno poslije operacije: Faza pasivnog raspona pokreta (1-6 tjedana nakon operacije) .....	16
5.2.	Faza II: Srednje razdoblje nakon operacije: Pasivni raspon pokreta (6-10 tjedana nakon operacije) .....	18
5.3.	Faza III: Aktivno potpomognuto (10-14 tjedana) i aktivni opseg pokreta (14-18 tjedana nakon operacije) .....	20
5.4.	Faza IV: Početna faza jačanja (18-22 tjedna nakon operacije) .....	22
5.5.	Faza V: Napredno jačanje (22-26 tjedana nakon operacije) .....	24
5.6.	Faza VI: Povratak sportu (26-30 tjedana nakon operacije) .....	25
6.	Zaključak .....	27
7.	Literatura .....	28

# 1. Uvod

Potpuna ruptura tetive *m. supraspinatus* predstavlja značajnu ozljedu ramenog zgloba koja može biti izazvana različitim faktorima i često zahtijeva kompleksan i dugotrajan proces rehabilitacije. Rameni zglob, kao jedan od najpokretljivijih zglobova u tijelu, ima vitalnu ulogu u izvođenju različitih svakodnevnih aktivnosti i sportskih pokreta. Stoga, ozljeda rotatorne manšete može značajno ograničiti funkcionalnost i kvalitetu života pacijenata, osobito ako se nepravilno tretira i rehabilitira. Anatomija rotatorne manšete je ključna za razumijevanje mehanizama ozljeda i rehabilitacijskih strategija. Rotatorna manšeta sastoji se od četiri mišića: *m. supraspinatus*, *m. infraspinatus*, *m. teres minor* i *m. subscapularis*. Mišić *supraspinatus* smješten je na gornjem dijelu lopatice te ima važnu ulogu u podizanju ruke u visinu, posebice u početnoj fazi pokreta. Biomehanika pokreta ramena kompleksna je i uključuje interakciju između različitih mišića, tetiva i ligamenata, što čini razumijevanje ovih procesa ključnim za pravilno vođenje rehabilitacije nakon ozljeda rotatorne manšete. Ruptura tetive *m. supraspinatus* može biti posljedica akutne traume, prekomjernog opterećenja ili degenerativnih promjena u tkivu. Klinička slika rupture rotatorne manšete obično uključuje bol u ramenu, posebno tijekom podizanja ruke ili izvođenja određenih pokreta. Dijagnoza se postavlja temeljem detaljne anamneze, fizikalnog pregleda i dodatnih dijagnostičkih testova poput magnetske rezonancije (MRI) ili ultrazvuka (UZV). Fizioterapijska procjena pacijenata s potpunom rupturom tetive *m. supraspinatus* ključna je za postavljanje individualiziranog rehabilitacijskog plana. Subjektivni pregled uključuje detaljno ispitivanje simptoma, prethodnih ozljeda i funkcionalne sposobnosti pacijenta, dok se objektivni pregled fokusira se na goniometrijska mjerenja pokreta *m. supraspinatus*, kliničke testove kao što su test *supraspinatusa*, test Yocum, test Bear Hug, test Neer, test Hawkins-Kennedy, Drop Arm test, Muscle Manual Testing (MMT) i DASH upitnik za procjenu funkcionalne sposobnosti ramena. Uz pravilnu dijagnozu i procjenu, operativna rekonstrukcija tetive *m. supraspinatus* može biti neophodna za vraćanje stabilnosti i funkcionalnosti ramenog zgloba. Međutim, uspješnost operativnog zahvata često ovisi o adekvatnoj rehabilitaciji u poslijeoperacijskom razdoblju. Fizioterapijska intervencija nakon operativne rekonstrukcije tetive *m. supraspinatus* podijeljena je u nekoliko faza, s ciljem postupnog vraćanja funkcionalnosti i snage ramenog zgloba [1, 4, 12, 13, 14, 24].

## 2. Anatomija i biomehanika *m. supraspinatus*

*M. supraspinatus* je najaktivniji mišić rotatorne manšete. Polazi iz supraspinatne jame lopatice (lat. *fossa supraspinata scapulae*), koja se nalazi iznad lat. *spina scapulae* (grebena lopatice). Mišić se proteže lateralno, prolazeći ispod akromiona lopatice (lat. *acromion scapulae*), te se pripaja na gornji dio velike kvržice nadlaktične kosti (lat. *tuberculum majus humeri*). Njegov prednji dio je jači i voluminozniji, što rezultira većim opterećenjem na prednjem dijelu tetive supraspinatusa tijekom aktivnosti mišića što je povezano s čestom pojavom rupture upravo na tom dijelu. Inervacija *m. supraspinatus* osigurava neuromuskularnu kontrolu koja omogućuje njegovu kontrakciju i sudjelovanje u pokretima ramena, osobito u abdukciji nadlaktice u ramenom zglobu. *M. supraspinatus* inervira supraskapularni živac (lat. *nervus supra scapularis*). Ovaj živac potječe iz gornjeg trupa brahijalnog pleksusa (lat. *plexus brachialis*), iz korijena C5 i C6 kralježničnih živaca. Nakon izlaska iz brahijalnog pleksusa, supraskapularni živac prolazi kroz nekoliko važnih anatomske značajnih točaka:

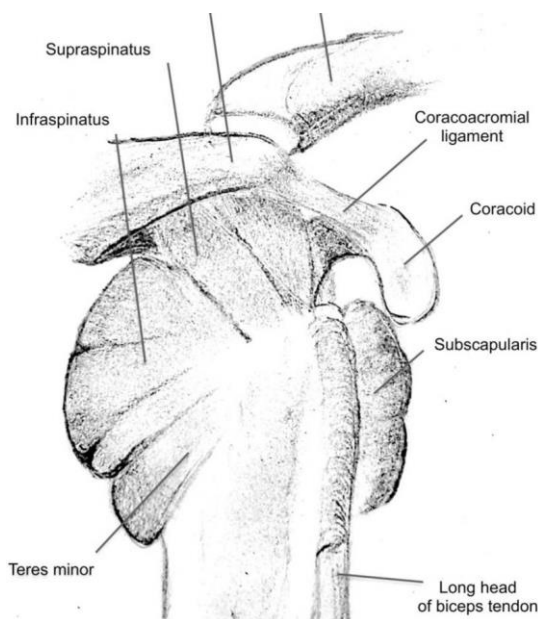
1. *N. suprascapularis* se odvaja od gornjeg trupa brahijalnog pleksusa, gdje se spajaju vlakna petog (C5) i šestog (C6) cervikalnog spinalnog živca.

2. Živac putuje lateralno i dolje kroz stražnji trokut vrata, u smjeru prema lopatici.

3. *N. suprascapularis* prolazi kroz supraskapularni urez (lat. *incisura scapulae*) na gornjem rubu lopatice, koji je prekriven supraskapularnim ligamentom (lat. *ligamentum transversum scapulae superius*). Ovaj anatomske prolaz često je mjesto kompresije živca, što može dovesti do neuropatije.

4. Nakon prolaska kroz supraskapularni urez, živac ulazi u supraspinatusnu jamu (lat. *fossa supraspinata*) i inervira *m. supraspinatus* omogućujući njegovu kontrakciju. *M. supraspinatus* započinje inicijalnu fazu abdukcije nadlaktice u ramenom zglobu, no ključni mišić koji preuzima ovu funkciju je deltoidni mišić (lat. *m. deltoideus*). Deltoidni mišić ima tri dijela: prednji, srednji i stražnji. Prednji dio deltoidnog mišića sudjeluje u fleksiji i unutarnjoj rotaciji ramena, dok srednji dio preuzima glavni zadatak abdukcije ramena nakon što supraspinatus započne pokret. Srednji dio deltoidnog mišića najvažniji je agonist za abdukciju ramena, djelujući posebno snažno nakon inicijalnih 15-30 stupnjeva podizanja ruke. Stražnji dio deltoidnog mišića pomaže u ekstenziji i vanjskoj rotaciji ramena. Pored deltoidnog mišića, ostali mišići rotatorne manšete također igraju važnu ulogu. *M. infraspinatus* sudjeluje u vanjskoj rotaciji ramena, što može pomoći u stabilizaciji tijekom abdukcije. *M. teres minor* također sudjeluje u vanjskoj rotaciji i stabilizaciji ramena. *M. subscapularis* pomaže u unutarnjoj rotaciji i stabilizaciji ramena.

Ovi mišići zajedno omogućuju koordiniranu abdukciju ramena, podržavajući i stabilizirajući zglob kako bi se osigurala fluidnost i sigurnost pokreta [1,2,3].



Slika 2.1 Anatomske strukture oko ramena, posebno prikazujući umetke tetiva rotatorne manšete

(Izvor:[https://www.ncbi.nlm.nih.gov/core/lw/2.0/html/tileshop\\_pmc/tileshop\\_pmc\\_inline.html?title=Click%20on%20image%20to%20zoom&p=PMC3&id=8111677\\_gr1.jpg](https://www.ncbi.nlm.nih.gov/core/lw/2.0/html/tileshop_pmc/tileshop_pmc_inline.html?title=Click%20on%20image%20to%20zoom&p=PMC3&id=8111677_gr1.jpg))

Pokreti ramena zahtijevaju koordinirano kretanje svih komponenti rotatorne manšete. Nadlaktična kost se rotira u glenohumeralnom zglobu, lopatica u akromioklavikularnom zglobu, a ključna kost u sternoklavikularnom zglobu. Za postizanje 180° elevacije nadlaktične kosti, potrebna je kombinacija ovih pokreta. Glenohumeralni zglob omogućava 120° elevacije, nakon čega se lopatica rotira prema gore, omogućujući dodatnih 60° elevacije. Ovaj proces poznat je kao skapulohumeralni ritam. Lopatica se tijekom pokreta pozicionira i rotira, omogućujući stabilnost i mobilnost ramena. U normalnom kretanju, lopatica se rotira prema gore za 50°, naginje prema leđima za 30° i rotira prema van za 24° tijekom aktivne elevacije. Protrakcija i retrakcija lopatice kombiniraju translaciju i rotaciju, omogućujući složene pokrete ramena. Glenohumeralni zglob pokazuje visok stupanj usklađenosti, omogućujući glavi humerusa translaciju do 0,35 mm u zdravom ramenu tijekom elevacije. Anteriorno-posteriorna translacija može doseći 3,8 mm prema naprijed i 4,9 mm prema natrag, što je uzrokovano zatezanjem kapsulo-ligamentnih struktura [4, 5, 6].

### 3. Uzroci i patofiziologija rupture *m. supraspinatus*

*M. supraspinatus*, ključan dio rotatorne manžete ramena, često je pogođen različitim patološkim stanjima koja značajno utječu na funkcionalnost ramena. Tendinitis, koji je čest, uzrokuje upalu tetive *m. supraspinatusa* zbog prekomjernog opterećenja, traume ili degenerativnih promjena. Ova stanja rezultiraju bolom prilikom podizanja ruke iznad glave, smanjenom snagom u ramenu te otežanim obavljanjem svakodnevnih aktivnosti [7,8]. Degenerativne promjene poput tendinoze ili parcijalnih ruptura također su uobičajene, posebice kod starijih osoba, što može dovesti do slabljenja mišića, smanjena stabilnosti ramena te povećanog rizika od potpune ruptуре tetive *m. supraspinatusa*. Potpuna ruptura *m. supraspinatusa* predstavlja ozbiljnu ozljedu koja obično uzrokuje naglu bol, smanjenje snage i pokretljivosti ramena te može zahtijevati kirurški zahvat za obnovu funkcije tetive i mišića [9]. Impingement sindrom, koji je česta komplikacija, nastaje kompresijom tetive *m. supraspinatusa* između kostiju ramena, što rezultira upalom, bolom i ograničenim pokretima. Ovaj sindrom često je povezan s nepravilnim položajem ili biomehankom ramena te može zahtijevati fizioterapiju i rehabilitaciju radi smanjenja simptoma i poboljšanja funkcionalnosti [10]. Patogeneza ruptуре *m. supraspinatus* kompleksna je i uključuje intrinzične faktore poput starenja vezivnog tkiva, smanjenog protoka krvi u tetivi i genetskih predispozicija koje mogu utjecati na strukturu i funkciju tetive. Degenerativne promjene u tetivi, kao što su mikrotraume, upala, fibroza i tendinoza, postupno slabe strukturu tetive i čine je osjetljivijom na ozljede [11]. Ekstrinzični faktori, poput prekomjernog opterećenja tetive kroz ponavljajuće pokrete s visokim opterećenjem ili traumatske ozljede, kao što su izravni padovi na rame, također mogu pridonijeti rupturi *m. supraspinatus*. Disbalansi u mišićnoj snazi i biomehanici ramena dodatno povećavaju rizik od ovih ozljeda, posebno kod aktivnosti koje zahtijevaju ponavljajuće pokrete ili nepravilnu tehniku [12].

## **4. Fizioterapijska procjena**

Problemski orijentirana procjena označava početak fizioterapijskog procesa. Procjena obuhvaća pregled pojedinca kod kojeg su prisutna ili se mogu pojaviti oštećenja ili ograničenja u izvedbi aktivnosti, teškoće u participaciji i/ili onesposobljenje. Također, uključuje evaluaciju rezultata pregleda pojedinca i/ili okoline kroz analizu i sintezu unutar procesa kliničkog zaključivanja. Fizioterapijski pregled sastoji se od anamneze, opservacije te standardiziranih postupaka mjerenja i testiranja. Ovim se postupcima identificiraju postojeća ili potencijalna oštećenja i/ili ograničenja u funkciji i/ili participaciji. Anamneza obuhvaća strukturirani intervju u kojem fizioterapeut prikuplja informacije potrebne za generiranje dijagnostičkih hipoteza i odabir specifičnih postupaka procjene. Opservacija omogućava identifikaciju simptoma i rizika od tjelesne disfunkcije, dok se postupcima mjerenja i testiranja utvrđuje razina prisutnog ograničenja u funkciji i participaciji. Sintezom prikupljenih podataka i rezultata testiranja i mjerenja postavlja se specifična fizioterapijska dijagnoza, prognoza i plan intervencije. Osim toga, provjerava se mogu li se postojeći poremećaji tretirati fizioterapijskim intervencijama. Fizioterapijska dijagnoza naglašava oštećenja koja uzrokuju funkcionalni deficit i na koja je moguće utjecati fizioterapijskim intervencijama. Utvrđuje se primarna disfunkcija, fokusirajući se na funkcionalni status osobe, funkciju tjelesnog sustava ili dijela tijela. Fizioterapijska prognoza prikazuje razinu optimalnog poboljšanja koje se može postići terapijom i potrebno vrijeme za postizanje te razine. Svrha fizioterapijske procjene je prepoznati uzroke disfunkcije, dokumentirati subjektivne i objektivne nalaze te utvrditi glavne probleme i ciljeve, na temelju kojih se izrađuje terapijski plan i program [13].

### **4.1. Subjektivni pregled**

Subjektivni pregled pruža uvid u pacijentovo stajalište o problemu i kako taj problem utječe na njegov svakodnevni život. Pacijent iznosi svoje mišljenje i doživljaj problema, te opisuje njegovu ozbiljnost i učinak na dnevne aktivnosti. Početne informacije prikupljene subjektivnim pregledom uključuju osobne podatke pacijenta, poput imena, prezimena, dobi, spola, dijagnoze, mjera opreza te datum prvog pregleda. Također se bilježe tegobe, dominantna strana tijela te stanje zahvaćenog područja prije ozljede. Nakon prikupljanja osnovnih identifikacijskih podataka, fokus se prebacuje na trenutno stanje bolesti. Pacijent opisuje svoje trenutno stanje, pri

čemu se bol najčešće ističe kao glavni simptom. Osim lokalizacije boli, pacijent prijavljuje i eventualna utrnuća, te opisuje intenzitet, prirodu i trajanje boli, kao i eventualne smetnje u kretanju te karakteristike zahvaćenog zgloba. VAS skala boli je linearna skala označena brojevima od 1 do 10 na kojoj bolesnik označava mjesto koje prema njegovoj procjeni odgovara intenzitetu boli. VAS 0 odgovara stanju bez boli, a VAS 10 odgovara najjačoj boli. VAS od 0-3 označava slabi intenzitet boli i ne zahtijeva analgetsku terapiju, VAS 4-7 ukazuje na bol srednje jakog intenziteta, a VAS 7-10 označava jaku bol koja zahtijeva neodgodivo liječenje jakim analgeticima, najčešće opijatima. Nadalje, pacijent pruža informacije o prethodnom tijeku bolesti, uključujući prvu pojavu simptoma te mehanizam nastanka bolesti. Također se uzima u obzir obiteljska anamneza i prisutnost drugih povezanih poremećaja ili bolesti. Pacijent daje općenite informacije o svom načinu života, što uključuje zanimanje, svakodnevne aktivnosti te fizičke aktivnosti. Kada je riječ o oštećenjima *m. supraspinatus*, bitno je uzeti u obzir dob pacijenta. Sindrom sraza, edem i krvarenje su češći kod osoba mlađih od 25 godina, dok su tendinitis i fibrozne promjene karakterističnije za osobe između 25 i 40 godina. Rupture su učestalije kod osoba starijih od 40 godina. Karakteristične pritužbe pacijenata uključuju bol, oteklinu, smanjenu pokretljivost, deformitet, slabost mišića i umor [13, 14].

## 4.2. Objektivni pregled

Objektivnim pregledom fizioterapeut prikuplja podatke kroz opservaciju, palpaciju te kliničke funkcionalne testove i postupke. Opservacija pacijenata s oštećenjima *m. supraspinatus* uključuje promatranja simetrije ramena i prisutnost eventualnih edema između klavikule i akromiona, kao i supraspinoznu i infraspinoznu jamu. Također, obraća se pažnja na položaj lopatice i ključne kosti te inspekcija kože radi prisutnosti ožiljaka, oštećenja i promjene boje [13, 14].

Goniometrija je metoda kojom se mjeri kut zglobnog pokreta pomoću goniometra. U kontekstu ruptur *m. supraspinatus*, goniometrija pomaže u objektivnom ocjenjivanju opsega pokreta ramena te u praćenju napretka tijekom rehabilitacije. Prije početka mjerenja, pacijent se postavlja u sjedeći položaj s uspravljenim leđima, a ruka koja se mjeri postavlja se u neutralni položaj. Za mjerenje abdukcije, početna pozicija je s pacijentovom rukom uz tijelo i dlanom okrenutim prema tijelu. Pacijent zatim podiže ruku lateralno od tijela do maksimalnog opsega pokreta. Centar goniometra postavlja se na vrh glave nadlaktične kosti s prednje strane. Pomični krak goniometra prati pomak ruke, dok fiksni krak ostaje paralelni s trupom. Kod mjerenja



vanjske rotacije pacijent zauzima ležeći položaj na trbuhu s rukom odmaknutom od tijela pod 90° te podlakticom savijenom u laktu preko ruba kreveta. Centar goniometra postavlja se na vrh lakta (lat. *olecranon*), pomični krak goniometra prati os podlaktice, dok fiksni ostaje okomit na podlogu. Važno je napomenuti da mjerenje opsega pokreta vanjske rotacije izvodi tek kada pacijent može zauzeti navedeni početni položaj nadlaktice. Rezultati mjerenja uspoređuju se s referentnim vrijednostima opsega pokreta za rame. Smanjen opseg pokreta ukazuje na ograničenju funkcionalnosti, koje može biti posljedica ruptur *m. supraspinatus*. Redovitim mjerenjem tijekom rehabilitacije, moguće je pratiti napredak i prilagoditi terapijske intervencije [13, 15].

Manual Muscle Testing (MMT) je metoda koja se koristi za procjenu snage pojedinih mišića ili mišićnih skupina. U kontekstu procjene *m. supraspinatus*, MMT pomaže u objektivnoj procjeni snage mišića, omogućujući fizioterapeutima da kvantificiraju stupanj ozljede i prate napredak tijekom rehabilitacije. Prije početka ispitivanja, pacijent se postavlja u sjedeći položaj s uspravljenim leđima, a ruka koja se ispituje postavlja se u neutralni položaj. Za ispitivanje snage abdukcije, početna pozicija je s pacijentovom rukom uz tijelo i dlanom okrenutim prema tijelu. Pacijent podiže ruku lateralno od tijela do otprilike 30 stupnjeva abdukcije, dok fizioterapeut postavlja svoju ruku na vanjsku stranu pacijentovog lakta i primjenjuje pritisak prema dolje. Kod ispitivanja snage mišića agonista za vanjsku rotaciju, početna pozicija podrazumijeva pacijentovu ruku savijenu u laktu pod kutom od 90 stupnjeva, s nadlakticom uz tijelo. Pacijent pomiče podlakticu u stranu dok nadlaktica ostaje uz tijelo, a fizioterapeut postavlja svoju ruku na stražnju stranu pacijentovog zapešća i primjenjuje pritisak prema tijelu ispitanika. Rezultati ispitivanja snage ocjenjuju se na skali od 0 do 5, pri čemu 0 označava potpunu odsutnost mišićne aktivnosti, 1 označava mišićnu kontrakciju bez pokreta, 2 označava pokret uz eliminaciju gravitacije, 3 označava pokret protiv gravitacije, 4 označava pokret protiv djelomičnog otpora, a 5 označava normalnu mišićnu snagu. Testiranje započinje akcijom za ocjenu 3, što znači pokret protiv gravitacije. Osim manualnog mišićnog testa, postoji i dinamometrija koja je puno preciznija i objektivnija mjera procjene mišićne snage. Smanjena snaga može ukazivati na djelomičnu ili potpunu rupturu *m. supraspinatus*. Redovitim ispitivanjem tijekom rehabilitacije moguće je pratiti napredak i prilagoditi terapijske intervencije [16].

DASH upitnik je validirani alat dizajniran za procjenu invaliditeta i simptoma u gornjim udovima, a posebno je koristan za kvantifikaciju stupnja funkcionalnog oštećenja kod pacijenata s rupturom *m. supraspinatusa*. Upitnik se sastoji od 30 pitanja koja pokrivaju različite aspekte svakodnevnih aktivnosti, radne sposobnosti i sportskih ili rekreativnih aktivnosti. Primjena DASH upitnika za *m. supraspinatus* uključuje procjenu dnevnih aktivnosti, simptoma te radne

sposobnosti i rekreacije. Pitanja su usmjerena na sposobnost pacijenta da obavlja svakodnevne aktivnosti obuhvaćaju oblačenje, osobnu higijenu, kućanske poslove i nošenje predmeta. Primjeri pitanja uključuju: "Koliko ste teškoća imali pri oblačenju ili svlačenju košulje ili majice?" i "Koliko vam je teško podići predmet iznad glave (npr. staviti knjigu na policu)?" Procjena simptoma odnosi se na bol, trnce, slabost i ukočenost u zahvaćenom gornjem udu, s pitanjima kao što su: "Koliko često osjećate bol u ramenu tijekom dana?" i "Koliko vam bol utječe na kvalitetu sna?" Radna sposobnost i rekreacija procjenjuju se kroz pitanja usmjerena na sposobnost pacijenta da obavlja svoje radne zadatke i sudjeluje u sportskim ili rekreativnim aktivnostima, primjerice: "Koliko vam je teško obavljati radne zadatke koji zahtijevaju podizanje ruke iznad glave?" i "Koliko vam je teško sudjelovati u sportskim aktivnostima poput plivanja ili tenisa?" Pacijenti ispunjavaju upitnik ocjenjujući stupanj teškoće u izvođenju aktivnosti na skali od 1 do 5, gdje 1 znači "bez teškoća", a 5 "ne mogu obaviti". Ukupni rezultat dobiva se zbrajanjem bodova i pretvaranjem u skalu od 0 do 100, gdje veći rezultat ukazuje na veći stupanj invaliditeta. Prednosti DASH upitnika za *m. supraspinatus* uključuju specifičnost, sveobuhvatnost, jednostavnost korištenja i osjetljivost na promjene. Pitanja su prilagođena specifičnim izazovima s kojima se suočavaju pacijenti s rupturom *m. supraspinatus*, pokrivajući širok raspon aktivnosti i simptoma te pružajući detaljan uvid u pacijentovu funkcionalnost. Upitnik je lako ispuniti i interpretirati, čineći ga pogodnim za redovitu upotrebu u kliničkoj praksi. Osim toga, koristan je za praćenje napretka tijekom rehabilitacije, omogućujući prilagodbu terapijskih intervencija. Integracija DASH upitnika u kliničku praksu doprinosi boljoj dijagnostici i učinkovitijoj terapiji pacijenata s ozljedama rotatorne manšete, omogućujući preciznu evaluaciju i praćenje funkcionalnog statusa te optimizaciju plana liječenja [17].

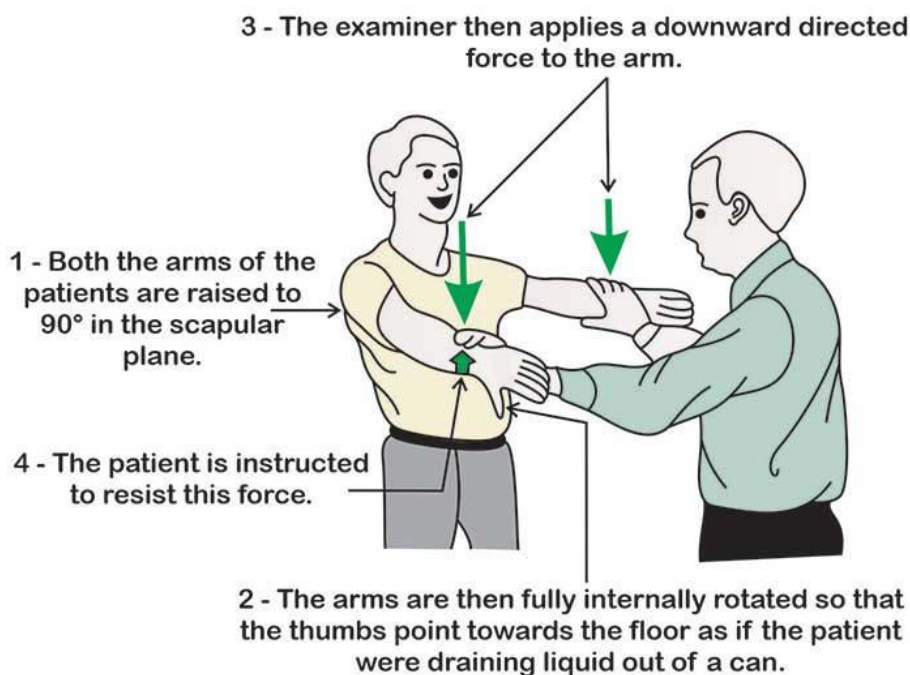
Quick DASH Score	NO DIFFICULTY	MILD DIFFICULTY	MODERATE DIFFICULTY	SEVERE DIFFICULTY	UNABLE
1. Open a tight or new jar.	1	2	3	4	5
2. Do heavy household chores (e.g., wash walls, floors).	1	2	3	4	5
3. Carry a shopping bag or briefcase.	1	2	3	4	5
4. Wash your back.	1	2	3	4	5
5. Use a knife to cut food.	1	2	3	4	5
6. Recreational activities in which you take some force or impact through your arm, shoulder or hand (e.g., golf, hammering, tennis, etc.).	1	2	3	4	5
7. During the past week, to what extent has your arm, shoulder or hand problem interfered with your normal social activities with family, friends, neighbours or groups?	1	2	3	4	5
8. During the past week, were you limited in your work or other regular daily activities as a result of your arm, shoulder or hand problem?	1	2	3	4	5
9. Arm, shoulder or hand pain.	1	2	3	4	5
10. Tingling (pins and needles) in your arm, shoulder or hand.	1	2	3	4	5
11. During the past week, how much difficulty have you had sleeping because of the pain in your arm, shoulder or hand? (circle number)	1	2	3	4	5

Slika 4.2.1 DASH upitnik (izvor: <https://orthofixar.com/special-test/dash-score/>)

#### 4.2.1. Klinički testovi

Test supraspinatusa, poznat i kao engl. *Empty Can Test* ili Jobeov test, dijagnostički je postupak koji se koristi za procjenu funkcionalnosti *m. supraspinatus*. Test supraspinatusa indiciran je kod pacijenata koji se žale na bol u ramenu, osobito pri podizanju ruke iznad glave, te kod sumnje na ozljedu rotatorne manšete. Specifične indikacije uključuju: bol i slabost prilikom abdukcije ramena, ograničena pokretljivost ramena i sumnja na tendinopatiju. Test supraspinatusa izvodi se na sljedeći način: pacijent sjedi ili stoji s rukama u neutralnom položaju uz tijelo, zatim ispitivač podiže ruke pacijenta do 90 stupnjeva abdukcije i 30 stupnjeva fleksije ispred frontalne ravnine tijela, s palčevima okrenutima prema dolje (kao da pacijent drži praznu limenku, otuda naziv *Empty Can Test*), te pruža otpor prema dolje dok pacijent pokušava održati ovaj položaj (Slika 4.2.1.1). Pozitivan test je kada pacijent osjeća bol ili slabost prilikom održavanja ruke u ovom položaju, što može ukazivati na ozljedu *m. supraspinatus* [18].

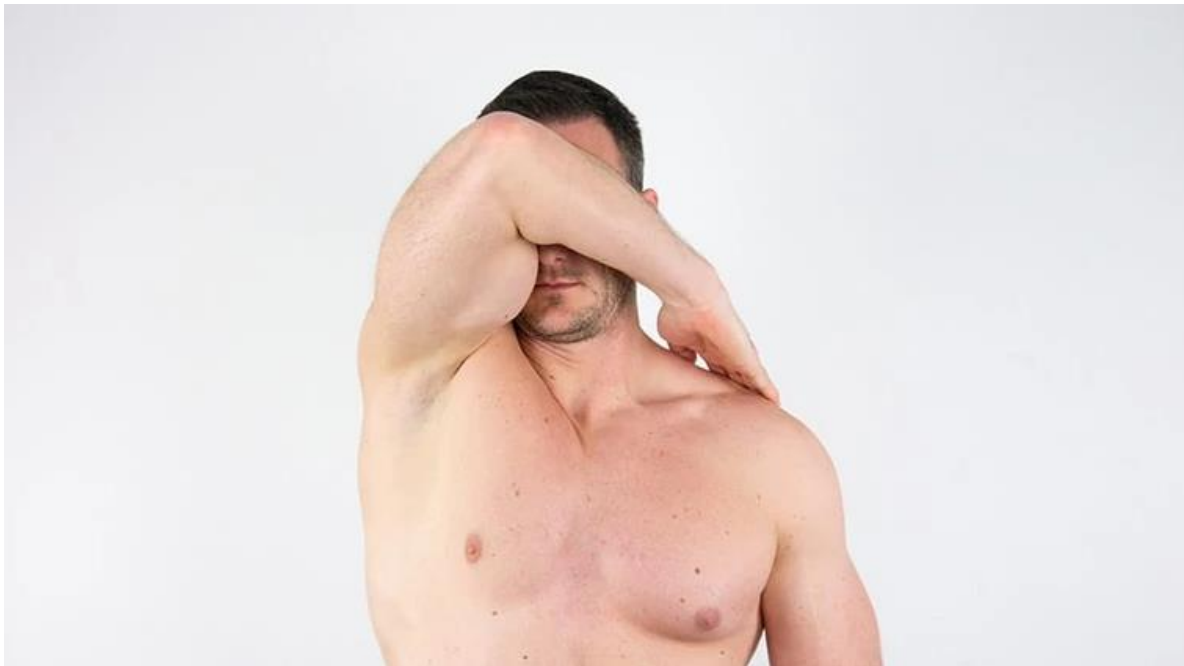# Empty Can Test



Slika 4.2.1.1 Test supraspinatusa

(Izvor: <https://www.deviantart.com/austinsilva/art/What-Is-Empty-Can-Test-892032529>)

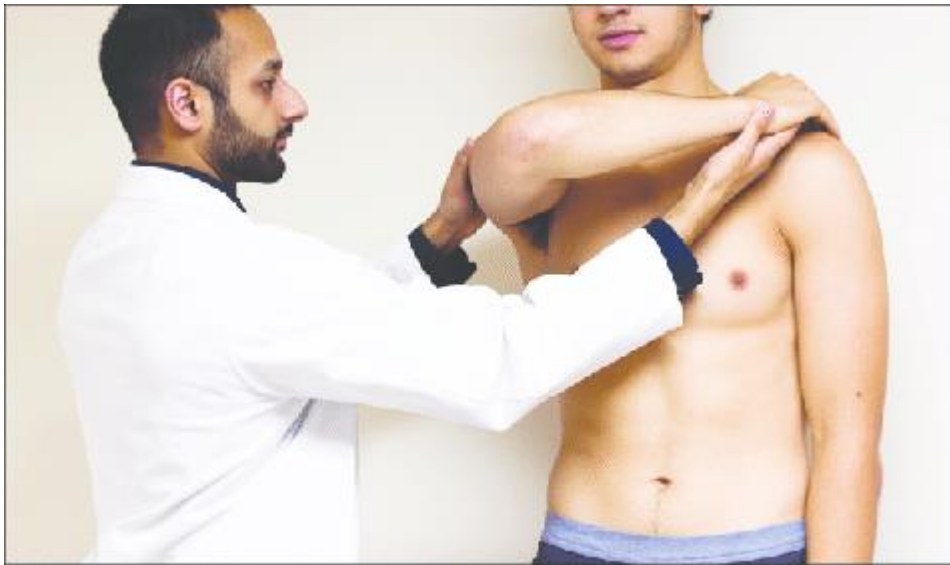Test Yocum je klinički test koji se koristi za procjenu prisutnosti sindroma sraza ramena, poznatog i kao impingement sindrom. Ovaj test je jednostavan, brz i neinvazivan, te pomaže u dijagnostici problema povezanih s tetivama rotatorne manšete, osobito *m. supraspinatusa*, kao i subakromijalne burze. Test Yocum se koristi kod pacijenata koji imaju simptome sindroma sraza ramena, uključujući: bol pri podizanju ruke iznad glave, ograničena pokretljivost ramena i bol u ramenu pri određenim pokretima. Test Yocum izvodi se na sljedeći način: pacijent sjedi ili stoji s rukom u neutralnom položaju uz tijelo, zatim pacijent podiže ruku i stavlja dlan na suprotno rame, tako da je lakat u visini ramena, te ispitivač traži od pacijenta da podigne lakat prema gore bez pomicanja dlana s ramena (Slika 4.2.1.2). Test je pozitivan ako pacijent osjeća bol u ramenu prilikom podizanja lakta, što ukazuje na prisutnost sindroma sraza [19].



Slika 4.2.1.2 Test Yocum

(Izvor: <https://www.physiotutors.com/wiki/yocum-test/>)

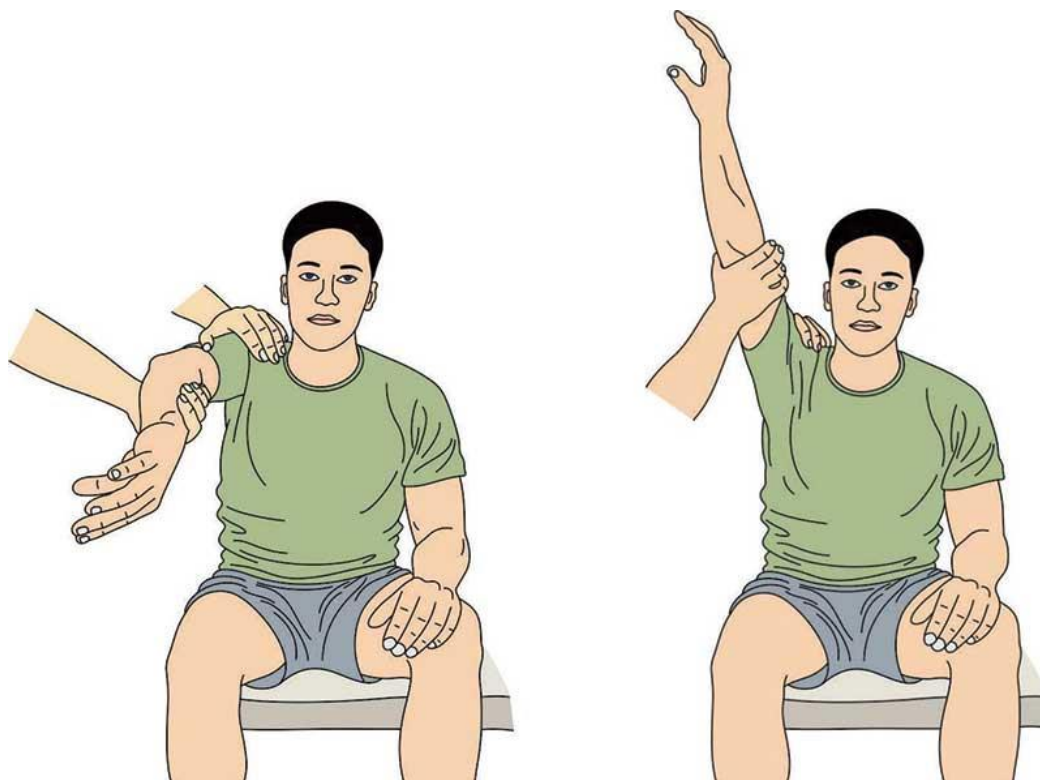
Test engl. *Bear Hug* je klinički test koji se koristi za procjenu funkcije *m. supraspinatus* i *m. subscapularis*, ključnih komponenti rotatorne manšete ramena. *M. supraspinatus* ima važnu ulogu u abdukciji i stabilizaciji ramena, dok *m. subscapularis* ima glavnu funkciju u unutarljivoj rotaciji ramena. Ovaj test pomaže u dijagnostici ozljeda ili disfunkcije ovih mišića. Test *Bear Hug* indiciran je kod pacijenata koji se žale na bol u ramenu, posebno pri abdukciji i unutarljivoj rotaciji, te kod sumnje na ozljedu *m. supraspinatus* ili *m. subscapularis*. Specifične indikacije uključuju: bol pri abdukciji ili unutarljivoj rotaciji ramena, slabost pri pritisku rukom prema tijelu i ograničena pokretljivost ramena. Test *Bear Hug* izvodi se tako da pacijent sjedi ili stoji, postavlja dlan ozlijeđene ruke na suprotno rame, stvarajući poziciju kao da se grli otuda naziv *Bear Hug* (Slika 4.2.1.3). Ispitivač postavlja svoju ruku ispod pacijentove podlaktice i pruža otpor dok pacijent pokušava održati položaj. Test je pozitivan kada pacijent osjeća slabost ili bol pri pokušaju održavanja položaja, što može ukazivati na ozljedu ili disfunkciju *m. supraspinatus* ili *m. subscapularis* [20].



Slika 4.2.1.3 Test Bear Hug

(Izvor: [https://www.researchgate.net/figure/Photograph-of-the-bear-hug-test-The-patient-has-placed-his-right-hand-on-the\\_fig2\\_261253065](https://www.researchgate.net/figure/Photograph-of-the-bear-hug-test-The-patient-has-placed-his-right-hand-on-the_fig2_261253065))

Neer test je klinički test koji se koristi za dijagnosticiranje sindroma sraza ramena (impingement sindroma). Ovaj test pomaže u procjeni subakromijalnog prostora i identificiranju kompresije tetiva rotatorne manšete, osobito *m. supraspinatus* kao i subakromijalne burze. Neer test je jednostavan i neinvazivan postupak koji omogućuje procjenu prisutnosti bolnih stanja u ramenu. Indiciran je kod pacijenata koji imaju simptome sindroma sraza ramena, uključujući: bol pri podizanju ruke iznad glave, ograničenu pokretljivost ramena i bol u ramenu pri određenim pokretima. Ovaj test je posebno koristan u procjeni stanja *m. supraspinatus* jer njegova tetiva prolazi ispod akromiona, gdje može biti komprimirana i uzrokovati bol. Pacijent sjedi ili stoji, a ispitivač stoji iza ili pored pacijenta i stabilizira lopaticu pacijenta kako bi spriječio njezino pokretanje. Držeći ruku pacijenta, ispitivač ju pasivno podiže prema naprijed (fleksija ramena) dok je u unutarnjoj rotaciji (Slika 4.2.1.4). Test je pozitivan ako pacijent osjeća bol u prednjem dijelu ramena tijekom podizanja ruke. Ova bol može ukazivati na sindrom sraza ramena, osobito na kompresiju tetive *m. supraspinatus* ili subakromijalne burze [21].

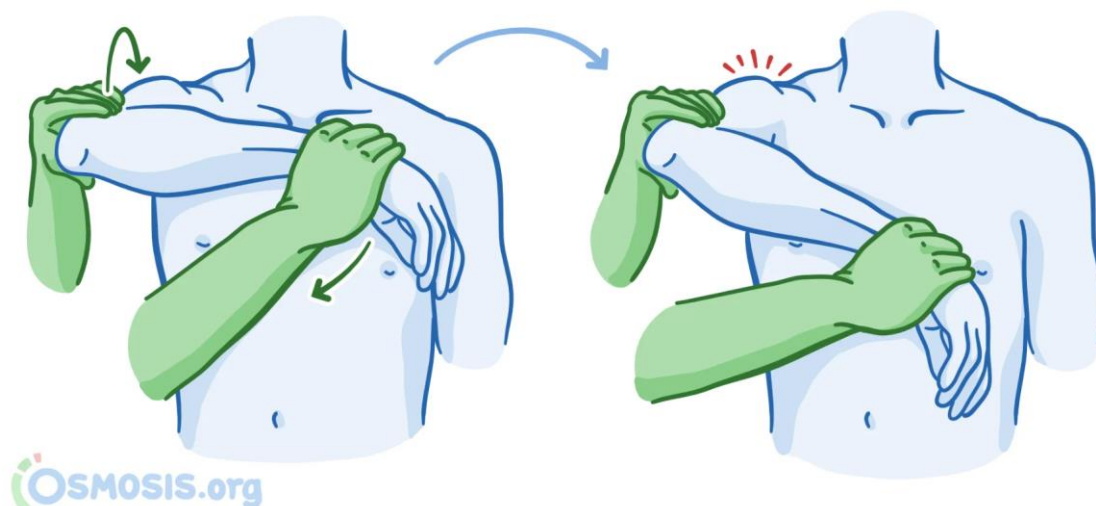

Slika 4.2.1.4 Test Neer

(Izvor: [https://wikism.org/Neers\\_Test](https://wikism.org/Neers_Test))

Test Hawkins-Kennedy je klinički test koji se koristi za dijagnosticiranje sindroma sraza ramena (impingement sindroma). Ovaj test pomaže u procjeni subakromijalnog prostora i identificiranju kompresije tetiva rotatorne manšete, osobito *m. supraspinatusa*, kao i subakromijalne burze. Test Hawkins-Kennedy je jednostavan i neinvazivan postupak koji omogućuje procjenu prisutnosti bolnih stanja u ramenu. Test Hawkins-Kennedy indiciran je kod pacijenata koji imaju simptome sindroma sraza ramena, uključujući: bol pri podizanju ruke iznad glave, ograničenu pokretljivost ramena i bol u ramenu pri određenim pokretima. Ovaj test je posebno koristan u procjeni stanja *m. supraspinatus* jer njegova tetiva prolazi ispod akromiona, gdje može biti komprimirana i uzrokovati bol. Test Hawkins-Kennedy izvodi se na sljedeći način: pacijent sjedi ili stoji, a ispitivač stoji ispred pacijenta. Ispitivač podiže ruku pacijenta prema naprijed do 90 stupnjeva fleksije. Dok drži ruku pacijenta u ovoj poziciji, ispitivač savija lakat pacijenta do 90 stupnjeva i rotira rame prema unutra (unutarnja rotacija) (Slika 4.2.1.5). Test je pozitivan ako pacijent osjeća bol u prednjem dijelu ramena tijekom unutarnje rotacije. Ova bol može ukazivati na sindrom sraza ramena, osobito na kompresiju tetive *m. supraspinatus* ili subakromijalne burze [22].

## HAWKINS-KENNEDY TEST



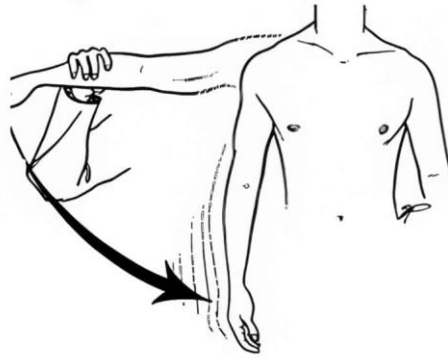
Slika 4.2.1.5 Test Hawkins-Kennedy

(izvor:[https://www.osmosis.org/learn/Special\\_tests\\_for\\_the\\_upper\\_limb](https://www.osmosis.org/learn/Special_tests_for_the_upper_limb))

Test engl. *Drop arm* je klinički test koji se koristi za provjeru funkcije *m. supraspinatus*. Ovaj test je posebno koristan u dijagnosticiranju ozljeda *m. supraspinatus* kao što su ruptura ili čak tendinitis. Test se izvodi na način da pacijent stoji uspravno ili sjedi, s rukom uz tijelo. Fizioterapeut pasivno podiže pacijentovu ruku do 90 stupnjeva abdukcije, a zatim traži od pacijenta da polako spusti ruku natrag prema tijelu do 30 stupnjeva abdukcije pod kontroliranim uvjetima (Slika 4.2.1.6). Pozitivan rezultat testa nastaje kada pacijent nije u mogućnosti održati kontroliran pokret spuštanja ruke, već je prisutan nagli pad ili potreba za podrškom. Ova reakcija ukazuje na slabost ili nemogućnost *m. supraspinatusa* da podnese opterećenje i izvrši kontrolirani pokret. Interpretacija rezultata testa drop arm pokazuje da pozitivan rezultat obično ukazuje na ozbiljnu slabost ili čak potpunu rupturu *m. supraspinatusa*, često uzrokovanu ozljedom. S druge strane, negativan rezultat može značiti normalnu funkciju *m. supraspinatusa* ili blagu slabost koja možda nije klinički značajna. Klinička primjena *Drop arm* testa često se vidi kao važan dio ispitivanja pacijenata s bolovima u ramenu ili sumnjom na ozljedu rotatorne manžete. Njegova jednostavnost izvođenja i specifičnost za *m. supraspinatus* čine ga korisnim alatom u postavljanju dijagnoze i planiranju daljnjeg liječenja i rehabilitacije [23].



## Drop Arm Test



ORTHOFIXAR.COM

Slika 4.2.1.6 Drop arm test (izvor: <https://orthofixar.com/special-test/drop-arm-test/>)

### 4.3. Analiza i plan fizioterapije

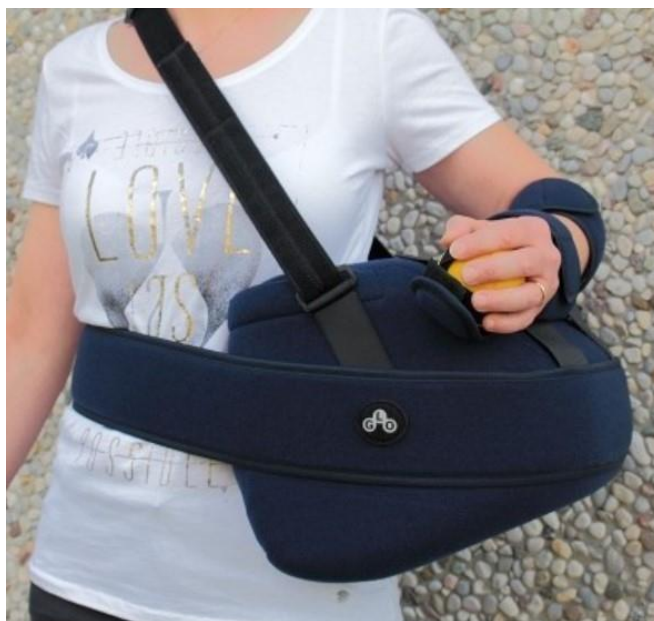Nakon detaljnog uzimanja anamneze, opservacije pacijenta te provedenih mjerenja i testova, postavljaju se ciljevi i definira plan fizioterapijskog postupka. Ciljevi se dijele na dugoročne i kratkoročne. Dugoročni ciljevi uključuju povratak pacijenta normalnim svakodnevnim aktivnostima koje je obavljao prije ozljede, dok su kratkoročni ciljevi usmjereni na postupno rješavanje problema kako bi se konačno postiglo razrješenje problema. Fizioterapijska intervencija podijeljena je na rehabilitaciju lakših ozljeda *m. supraspinatus* koje nisu prethodno operativno sanirane i postoperativnu rehabilitaciju nakon kirurške rekonstrukcije tetive *m. supraspinatus*. Ciljevi fizioterapije nakon oštećenja *m. supraspinatus*, bez operativnog zahvata, uključuju smanjenje ili uklanjanje boli, povratak normalnog opsega pokreta, jačanje stabilnosti ramenog obruča, te poboljšanje snage i funkcije *m. supraspinatus*. Za postizanje ciljeva koriste se različiti fizioterapijski postupci koji se provode kroz tri faze. Prva faza uključuje mobilizaciju, pasivne pokrete i vježbe jačanja. Druga faza obuhvaća aktivne vježbe za povećanje opsega pokreta i jačanja *m. supraspinatus*, dok se treća faza fokusira na aktivno povećanje opsega pokreta i daljnje jačanje mišića. Ciljevi fizioterapije nakon operativnog zahvata slični su kao kod manjih ozljeda, ali se razlikuje samo tijekom postizanja tih ciljeva. Priprema pacijenta prije operacije ima za cilj održavanje pokretljivosti, tonusa mišića te smanjenje boli i upale. Poslijeoperacijska fizioterapija podijeljena je na četiri faze, a neki od ciljeva uključuju rasterećenje zgloba, smanjenje edema i boli, održavanje pokretljivosti i snage te postupnu mobilizaciju ramena. Konačni cilj terapije je omogućiti pacijentu bezbolne pokrete u najvećem mogućem opsegu te izvršavanje svakodnevnih funkcionalnih aktivnosti bez pojave boli, kao što je to bilo prije ozljede *m. supraspinatus* [13, 14].

## 5. Fizioterapijska intervencija

Fizioterapija ima ključnu ulogu u poslijeoperacijskoj rehabilitaciji ruptura rotatorne manšete ramena. Terapijske vježbe su osnova terapije, dok se krioterapija koristi za smanjenje boli i otoka. Elektroterapijske metode poput ultrazvuka, TENS-a, magnetoterapije i laserske terapije također se primjenjuju kako bi se poboljšala regeneracija tkiva i smanjila bol. Terapijske vježbe započinju nakon što se smiri akutna reakcija na oštećenje, a rehabilitacija se provodi kroz nekoliko faza. Nakon operacije ruptore rotatorne manšete, pacijentova ruka se postavlja u specijaliziranu abdukcijsku ortožu za rame kako bi se osigurala imobilizacija i rasterećenje zgloba i same tetive. Početak fizikalne terapije započinje dan nakon operacije kako bi se spriječio razvoj kontrakture ramenog zgloba. U prvih šest tjedana, ruka se aktivno potpomognuto odmiče od tijela, te se pokušava postići puna pokretljivost uz pomoć fizioterapeuta. Dinamičko jačanje mišića započinje oko osmog tjedna, dok se puno opterećenje ruke dozvoljava otprilike četiri mjeseca nakon operacije. Radi jasnijeg razumijevanja rehabilitacijskog programa, moguće ga je podijeliti u četiri faze [24].

### 5.1. Faza I: Neposredno poslije operacije: Faza pasivnog raspona pokreta (1-6 tjedana nakon operacije)

Nakon operacije ruptore *m. supraspinatus*, pacijenti prolaze kroz ranu poslijeoperacijsku fazu rehabilitacije koja traje od 1 do 6 tjedana. Glavni cilj ove faze je zaštita kirurškog popravka tetive i poticanje njenog zacjeljivanja na kost. Preporučuje se imobilizacija ramena tijekom prvih 6 tjedana uz nošenje ortože za rame, što uključuje primjenu jastuka za abdukciju ramena u rasponu od 30 do 45 stupnjeva. Osim toga, preporučuje se odgođeni početak pasivnih pokreta za velike poderotine kako bi se minimizirala mogućnost oštećenja.



Slika 5.1.1 Abdukcijska ortoza za rame

(Izvor: <https://www.omc.hr/ortopedija/ortoze-i-steznici-za-rame-nadlakticu-i-lakat/abdukcijska-ortoza-za-rame-od-45-do-70-detail>)

U ovoj fazi je ključno smanjiti upalu i kontrolirati bol. Za to se koriste krioterapija i transkutana električna neuromuskularna stimulacija, što pomaže u smanjenju postoperativne boli i ublažavanju oticanja okolnog tkiva. Postupci rehabilitacije uključuju aktivnosti koje su usmjerene na očuvanje pokretljivosti distalnih dijelova ekstremiteta, kao što su vježbe za prste (Slika 5.1.2), šake te lakat i podlakticu kroz fleksiju, ekstenziju, supinaciju i pronaciju radi jačanja mišića i sprečavanja atrofije. Također se preporučuju vježbe mobilnosti lopatice s ortozom za rame kako bi se održala funkcionalnost ramena. Važno je pridržavati se preventivnih mjera poput izbjegavanja aktivnog pomicanja operirane ruke, ne opterećivati težinom operiranu ruku te izbjegavati bilo kakav pasivan ili aktivan pokret ramenog zgloba. Također je važno izbjegavati dosezanje iznad glave ili iza leđa, kao i guranje i povlačenje. Kriteriji za napredak u rehabilitaciji uključuju adekvatno zacjeljenje kirurškog popravka, dobru usklađenost s mjerama opreza i smjernicama za imobilizaciju te kontrolu upale i boli na razini manjoj ili jednako 3 na vizualnoj analognoj skali (VAS). Integrirani pristup rehabilitaciji omogućuje pacijentima uspješan oporavak i povratak funkcionalnosti ramena nakon operacije [25].



Slika 5.1.2 Vježbe za šaku

(Izvor: <https://mojaortopedija.hr/proizvod/mvs-jaje/>)

## 5.2. Faza II: Srednje razdoblje nakon operacije: Pasivni raspon pokreta (6-10 tjedana nakon operacije)

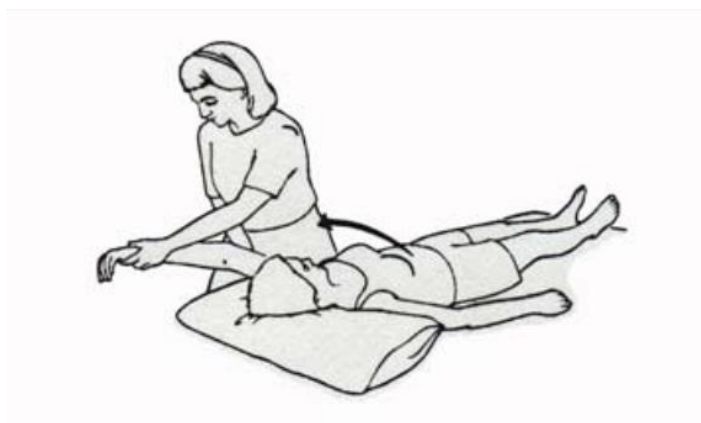Faza II rehabilitacije nakon operacije za rupturu tetive *m. supraspinatus* obuhvaća razdoblje od 6 do 10 tjedana nakon operacije. Glavni cilj ove faze je postupno vraćanje pokretljivosti ramena uz istovremenu zaštitu kirurškog popravka. Pacijenti mogu postupno smanjivati korištenje potpore za rame uz odobrenje kirurga kako bi se omogućilo početak pasivnog raspona pokreta. Početak pasivnih vježbi pokreta ramena pod vodstvom fizioterapeuta ključan je korak, uz uvjet prethodne preporuke kirurga (Slika 5.2.1) [25].



Slika 5.2.1 Pasivna rotacija ramena prema unutra i prema van

(Izvor:[https://www.youtube.com/watch?app=desktop&v=KdpqSmcvtwE&ab\\_channel=RehabMyPatient](https://www.youtube.com/watch?app=desktop&v=KdpqSmcvtwE&ab_channel=RehabMyPatient))

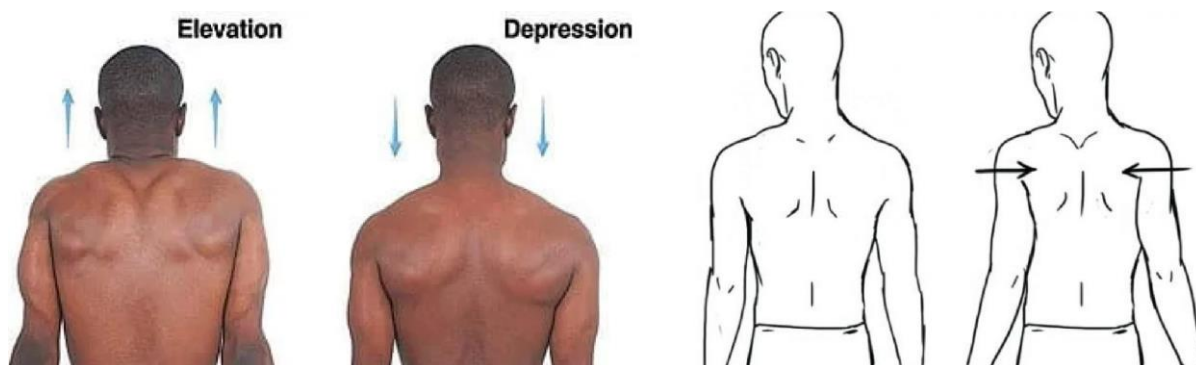
Važno je kontinuirano smanjivati upalu i kontrolirati bol nakon operacije. Krioterapija i transkutana električna neuromišićna stimulacija su važni alati u postizanju tog cilja. Pacijenti se također educiraju o važnosti pridržavanja postoperativnih ograničenja kako bi se osiguralo uspješno zacjeljivanje i izbjegle komplikacije. U ovoj fazi, preporučuje se izbjegavanje aktivnih pokreta ramenog zgloba i bilo kakvog opterećenja operiranog ramena. Također je važno izbjegavati bolne i agresivne pasivne pokrete kako bi se spriječile potencijalne ozljede ili oštećenja kirurškog popravka. Unutarnja rotacija ramena i doseganje rukom iza leđa su također zabranjeni u ovom trenutku rehabilitacije [25].



Slika 5.2.2 Prikaz izvođenja elevacije u ramenom zglobu

(Izvor:[https://medicine.uiowa.edu/orthopedics/sites/medicine.uiowa.edu.orthopedics/files/wysiwyg\\_uploads/MOON%20Post-Operative%20Rotator%20Cuff%20Repair%20Immediate%20Therapy%20Protocol.pdf](https://medicine.uiowa.edu/orthopedics/sites/medicine.uiowa.edu.orthopedics/files/wysiwyg_uploads/MOON%20Post-Operative%20Rotator%20Cuff%20Repair%20Immediate%20Therapy%20Protocol.pdf))

Fizioterapijske intervencije uključuju pasivne vježbe kao što su elevacija i vanjska rotacija u ramenom zglobu, provođene pod nadzorom stručnjaka (Slika 5.2.3). Također se preporučuju vježbe za jačanje lopatice bez upotrebe potpore kako bi se održala stabilnost i funkcija ramenog zgloba. Kriteriji za napredak uključuju dobro zacjeljivanje kirurške reparacije, poštivanje sigurnosnih mjera opreza, postizanje zadovoljavajućeg raspona pokreta koji odgovara preporukama fizioterapeuta i kirurga te kontrola upale i boli. Redovito provođenje vježbi kod kuće također je ključno za uspješan oporavak i povratak funkcionalnosti ramena nakon operacije [25].



Slika 5.2.3 Vježbe elevacije i depresije lopatice i vježba retrakcije lopatice

(Izvori:<https://samarpanphysioclinic.com/scapular-depression-exercise/>

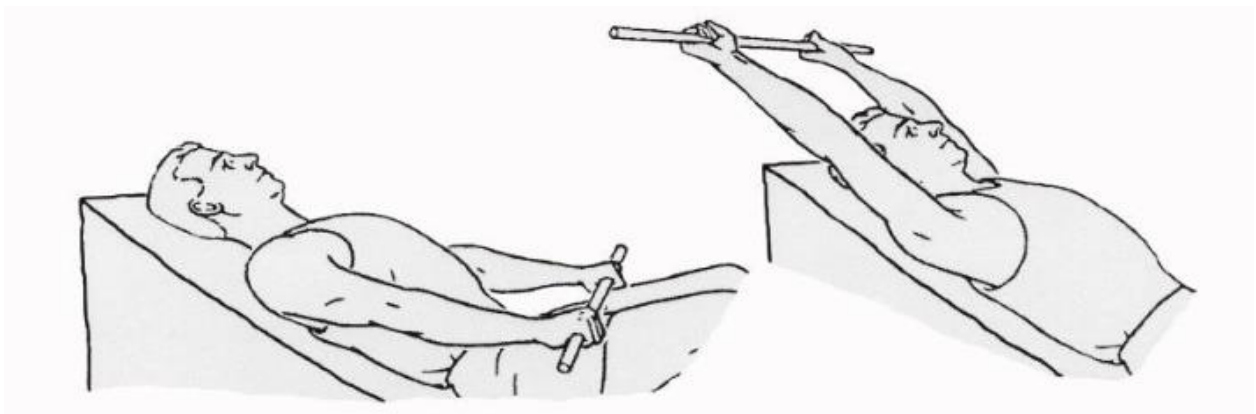
<https://www.healthpages.org/workouts-exercises/scapular-retraction-exercises-benefits-form/>)

### **5.3. Faza III: Aktivno potpomognuti (10-14 tjedana) i aktivni opseg pokreta (14-18 tjedana nakon operacije)**

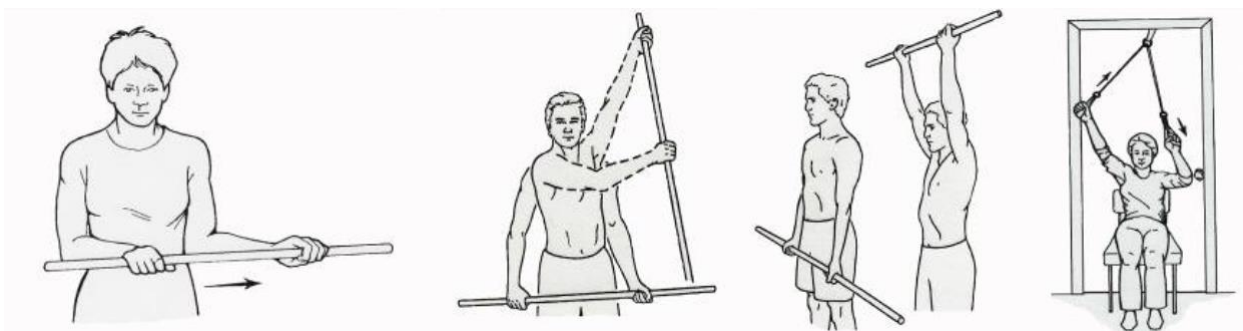
Primarni ciljevi u ovoj fazi rehabilitacije su započeti vježbe aktivno potpomognutog opsega pokreta (AAROM), a potom i aktivnog opsega pokreta (AROM). Izometrijske vježbe jačanja mogu započeti 14-18 tjedana nakon operacije, no treba primjenjivati samo submaksimalnu aktivaciju, jer maksimalni napori mogu preopteretiti oporavljenu tetivu. Dodatno, cilj je normalizirati pokrete i aktivnosti svakodnevnog života tijekom ovog razdoblja. Tijekom ove faze rehabilitacije potrebno je pridržavati se određenih mjera opreza kako bi se osigurao siguran oporavak. To uključuje izbjegavanje podizanja ili aktivnosti koje uzrokuju bol, opterećenje ruke vlastitom tjelesnom težinom, izbjegavanje pretjeranih pokreta iza leđa, izbjegavanje naglih ili trzajnih pokreta [25].

Terapijske intervencije u fazi III rehabilitacije uključuju kontinuitet s aktivnostima iz prethodnih faza, uz dodatak specifičnih vježbi za poboljšanje opsega pokreta i jačanje mišića.

Aktivno potpomognuti opseg pokreta (AAROM) obuhvaća supinirani ležeći položaj s elevacijom ramena s kratkom polugom unutar raspona pokreta. Vježbe AAROM-a s pomoću štapa (počevši deset tjedana nakon operacije) uključuju fleksiju ramena, abdukciju ramena te vanjsku rotaciju ramena, započinjući u neutralnom položaju i postupno napredujući do abdukcije ruke. Postupno napredovanje iz supiniranog položaja u položaj s nagibom od 45 stupnjeva (jedanaestog tjedna) (Slika 5.3.1), a zatim u uspravan položaj (dvanaestog tjedna) (Slika 5.3.2). Potpomognuta vanjska rotacija može se izvoditi stajanjem s rukom oslonjenom na jastuk, laktom pod kutem od 90 stupnjeva i laganim okretanjem tijela u stranu. Klizanje i hodanje po zidu mogu započeti u dvanaestom tjednu. Aktivni opseg pokreta (AROM) uključuje vanjsku rotaciju ramena iz stojećeg položaja, koja može započeti u dvanaestom tjednu, vanjsku rotaciju ramena iz ležećeg položaja na suprotnom boku, koja može započeti u četrnaestom tjednu, te aktivno dosezanje naprijed i aktivnu elevaciju ramena, koje mogu započeti također u četrnaestom tjednu [25].

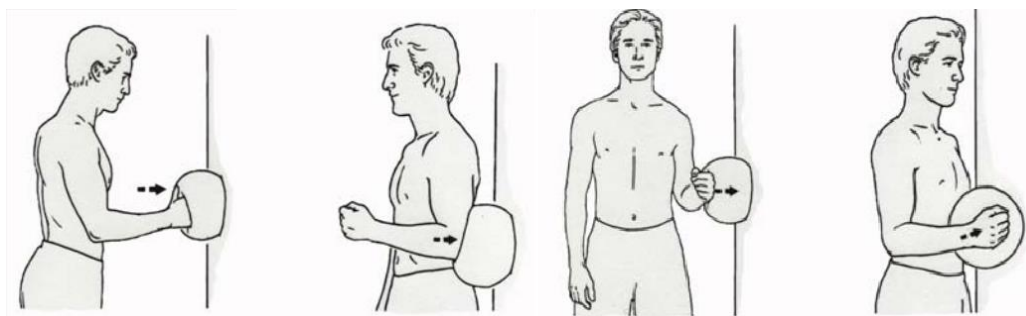


Slika 5.3.1 Vježbe štapićem za 45 stupnjeva aktivno potpomognutog opsega pokreta  
(izvor:[https://medicine.uiowa.edu/orthopedics/sites/medicine.uiowa.edu.orthopedics/files/wysiwyg\\_uploads/MOON%20Post](https://medicine.uiowa.edu/orthopedics/sites/medicine.uiowa.edu.orthopedics/files/wysiwyg_uploads/MOON%20Post))



Slika 5.3.2 Vježbe za uspravni aktivno potpomognuti opseg pokreta  
(Izvor:[https://medicine.uiowa.edu/orthopedics/sites/medicine.uiowa.edu.orthopedics/files/wysiwyg\\_uploads/MOON%20Post](https://medicine.uiowa.edu/orthopedics/sites/medicine.uiowa.edu.orthopedics/files/wysiwyg_uploads/MOON%20Post))

Izometričke vježbe jačanja ramena obuhvaćaju izometričku kontrakciju agonista za fleksiju i ekstenziju ramena te vanjsku i unutarnju rotaciju ramena s nadlakticom fiksiranom uz tijelo (Slika 5.3.3). Potrebno je primijeniti samo submaksimalni napor i izbjegavati snažno guranje. Stojeće veslanje započinje u stojećem položaju, s napredovanjem do savijenog veslanja [25].



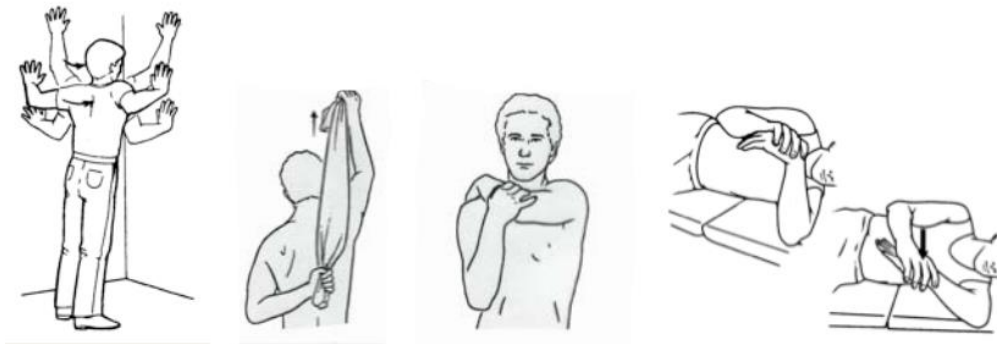
Slika 5.3.3 Izometrijske vježbe s loptom

(Izvor:[https://medicine.uiowa.edu/orthopedics/sites/medicine.uiowa.edu.orthopedics/files/wysiwyg\\_uploads/MOON%20Post](https://medicine.uiowa.edu/orthopedics/sites/medicine.uiowa.edu.orthopedics/files/wysiwyg_uploads/MOON%20Post))

#### **5.4. Faza IV: Početna faza jačanja (18-22 tjedna nakon operacije)**

U četvrtoj fazi rehabilitacije (18-22 tjedna nakon operacije), glavni ciljevi uključuju postupno napredovanje otpora u vježbama s ciljem postizanja potpune pokretljivosti ramena. Pacijenti koji još nisu postigli ciljeve u opsegu pokreta ili još uvijek osjećaju bol ne bi trebali napredovati u ovu fazu. Tijekom ove faze također se postupno obnavlja snaga i izdržljivost ramena uzimajući u obzir sposobnosti pacijenta, razinu udobnosti i dugoročne ciljeve. Cilj je povratak u normalne funkcionalne aktivnosti svakodnevnog života, puni rad i modificirane rekreacijske aktivnosti. U ovoj fazi važno je pridržavati se određenih mjera opreza. To uključuje izbjegavanje podizanja predmeta težih od 2.5 kile, izbjegavanje naglih pokreta podizanja, guranja ili bacanja, kao i izbjegavanje nekontroliranih pokreta. Također treba izbjegavati vježbe jačanja poput podizanja ruke u stranu sa ispruženom rukom (abdukcija s dugom polugom) jer to može preopteretiti popravljeno tkivo. Dodatne intervencije uključuju nastavak vježbi iz prethodnih faza rehabilitacije, kao što su istezanje i jačanje (Slika 5.4.1) [25].

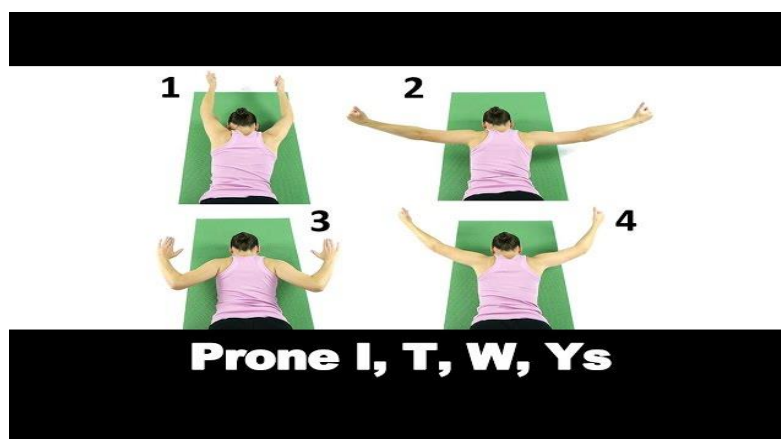




Slika 5.4.1 Vježbe istežanja

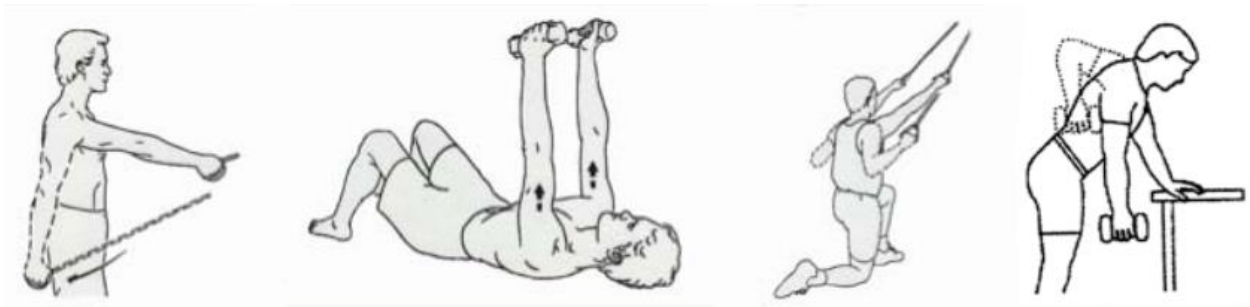
(Izvor: [https://medicine.uiowa.edu/orthopedics/sites/medicine.uiowa.edu.orthopedics/files/wy\\_siwyg\\_uploads/MOON%20Post](https://medicine.uiowa.edu/orthopedics/sites/medicine.uiowa.edu.orthopedics/files/wy_siwyg_uploads/MOON%20Post))

Za jačanje se preporučuju vježbe iz ležećeg proniranog položaja simulirajući rukama slova W, Y, T, I (Slika 5.4.2), protrakcija ramena, veslanja, vanjske rotacije ramena uz otpor, unutarnje rotacije ramena, vanjske rotacije ramena iz ležećeg bočnog položaja, vježbe s elastičnom trakom (Slika 5.4.3), fleksije i ekstenzije u laktu. Manualna terapija može uključivati mobilizaciju zglobova razine 3-4 ako je potrebno. Ova vrsta terapije mora biti bezbolna i ne smije dovesti rameni zglob u kompromitirajući položaj. Kriteriji za napredovanje uključuju postizanje potpune pokretljivosti u svim smjerovima s normalnom mehanikom pokreta te odsutnost boli tijekom aktivnosti svakodnevnog života i vježbi jačanja [25].



Slika 5.4.2 Ležeće vježbe I, T, W i Y

(Izvor: <https://www.skimble.com/exercises/81666-prone-i-t-w-y-how-to-do-exercise>)




Slika 5.4.3 Vježbe jačanja ramena koristeći utege i gume

(Izvor: [https://medicine.uiowa.edu/orthopedics/sites/medicine.uiowa.edu.orthopedics/files/wysiwyg\\_uploads/MOON%20Post](https://medicine.uiowa.edu/orthopedics/sites/medicine.uiowa.edu.orthopedics/files/wysiwyg_uploads/MOON%20Post))

## 5.5. Faza V: Napredno jačanje (22-26 tjedana nakon operacije)


Rehabilitacijski ciljevi nakon 22 tjedna uključuju mogućnost korištenja agresivnijeg istezanja ramena ako je potrebno, kako bi se osiguralo maksimalno vraćanje snage, moći i izdržljivosti te omogućilo sudjelovanje u aktivnostima višeg nivoa. Također je cilj održavati bezbolan opseg pokreta ramena. Preventivne mjere uključuju zabranu podizanja predmeta težih od 5 kila, izbjegavanje podizanja ruku iznad glave te iznenadnih pokreta i aktivnosti koje uključuju podizanje. Također se ne preporučuje napredovanje u aktivnosti koje uzrokuju bol. Dodatne intervencije uključuju nastavak intervencija iz faza II-IV, kao što su vanjska rotacija ramena pod kutem od 45 i 90 stupnjeva abdukcije, počevši s potporom na stolu pa postupno prelazeći na nepodržanu površinu.



Slika 5.5.1 Zidni potisak

(Izvor: [https://www.researchgate.net/figure/The-standing-wall-push-exercise-used-for-the-proprioceptive-neuromuscular-facilitation\\_fig3\\_354562215](https://www.researchgate.net/figure/The-standing-wall-push-exercise-used-for-the-proprioceptive-neuromuscular-facilitation_fig3_354562215))

Također se provodi unutarnja rotacija ramena pod kutem od 90 stupnjeva abdukcije, izvođenje "Full can" vježbe u ravnini lopatice s opterećenjem ograničenim na 0.5 do 1 kilu te izvođenje dijagonalnih vježbi s otporom prema PNF-u (Slika 5.5.2). Uključuje se i napredak u vježbama potiska, uključujući zidni potisak, pulzni potisak i podnu vježbu potiska. Kriteriji za napredak obuhvaćaju potpuni, bezbolan opseg pokreta bez kompenzacijskih mehanizama, ocjenu snage ramena od 4+/5 bez boli, normaliziranu skapulotorakalnu kinematiku te bezbolnost pri osnovnim aktivnostima svakodnevnog života i vježbama jačanja [25].



Slika 5.5.2 Full Can dizanja (izvor: <https://www.rehabhero.ca/exercise/full-can-raises>)

## 5.6. Faza VI: Povratak sportu (26-30 tjedana nakon operacije)

Rehabilitacijski ciljevi u ovoj fazi uključuju kontinuiranu provedbu programa za održavanje opsega pokreta i istezanja, kako bi se osigurala pokretljivost i napredak u jačanju mišića ramena. Submaksimalna izvedba mišića može se procijeniti korištenjem ručnog dinamometra počevši od petog mjeseca nakon operacije, dok se maksimalno testiranje mišića odgađa do 10-12 mjeseci nakon zahvata. Cilj je postizanje 85-90% snage ramena u odnosu na zdravu stranu, također mjereno ručnim dinamometrom. Tijekom ove faze, također se radi na pripremi za siguran povratak na posao, aktivnosti rekreacije ili sportske aktivnosti, uz naglasak na kondicijskim vježbama radi poboljšanja funkcionalne upotrebe ruke. Kao preventivne mjere, važno je izbjegavati silovito ili teško dizanje, nagla guranja ili aktivnosti koje uključuju podizanje te napredovanje u bilo kojoj aktivnosti koja uzrokuje bol. Dodatne intervencije obuhvaćaju nastavak programa intervencija iz faza II-V, što uključuje dnevni kućni program istezanja te

kućni program jačanja tri puta tjedno uz kardiovaskularno zagrijavanje od 5-10 minuta. Također se nastavlja s napredovanjem u jačanju ramena, prelaskom na program jačanja gornjih ekstremiteta s postupnim povratkom u program podizanja utega i naglaskom na veće, primarne mišiće gornjih ekstremiteta. Aktivnosti se također postupno prilagođavaju specifičnim zahtjevima sporta, posla ili hobija. Za povratak sportu, važno je individualizirati odluku o povratku, osobito za sportaše, uz uzimanje u obzir čimbenike poput zahtjevnosti aktivnosti za gornje ekstremitete, vrste sporta koje imaju kontakta ili nemaju, te učestalosti sudjelovanja [25].

## 6. Zaključak

Potpuna ruptura tetive *m. supraspinatus* predstavlja kompleksnu ozljedu ramenog zgloba koja zahtijeva sveobuhvatan i individualiziran pristup u rehabilitaciji. Kroz ovaj rad detaljno se analizirala anatomiju *m. supraspinatus*, patologija, dijagnostika i fizioterapijski pristup nakon operativne rekonstrukcije tetive *m. supraspinatusa*. Anatomija *m. supraspinatus*, uključujući i biomehaniku pokreta ramena, ključna je za razumijevanje uzroka ozljeda i odabir odgovarajućih terapijskih strategija. Kroz prikaz patologije i patoloških mehanizama, identificirali su se čimbenici koji doprinose rupturi *m. supraspinatus* te važnost pravovremene dijagnoze i rehabilitacije. Fizioterapijska procjena, uključujući subjektivni i objektivni pregled te analizu i plan terapije, omogućuje individualiziran pristup svakom pacijentu. Operativna rekonstrukcija tetive *m. supraspinatus* često je neophodna za obnovu funkcionalnosti i stabilnosti ramenog zgloba, ali uspjeh operacije ovisi o kvaliteti rehabilitacije. Na samom početku cilj je kontrola boli, smanjenje edema i održavanje pokretljivosti ramena. Postupnim napredovanjem kroz sve navedene faze, fizioterapijska intervencija usmjerena je na jačanje mišića, povećanje opsega pokreta i povratak funkcionalnosti ramena. Ključ uspješnog oporavka nakon potpune rupture tetive *m. supraspinatus* leži u suradnji između pacijenta, kirurga i fizioterapeuta. Kroz strukturirani i prilagođeni rehabilitacijski program, pacijenti mogu postići povratak u svakodnevne aktivnosti i poboljšati kvalitetu života. Važnost kontinuirane edukacije, motivacije i podrške tijekom cijelog procesa oporavka ne smije biti zanemarena. U konačnici, integrirani pristup koji obuhvaća dijagnostiku, kirurški zahvat i rehabilitaciju ključan je za postizanje optimalnih rezultata u liječenju potpune rupture tetive *m. supraspinatus* te osiguranje dugoročne funkcionalnosti i zadovoljstva pacijenata.

## 7. Literatura

- [1] Akhtar A, Richards J, Monga P. The biomechanics of the rotator cuff health and disease – A narrative review. *J ClinOrthop Trauma*. 26. travanj 2021.;18:150–6.
- [2] Maruvada S, Madrazo-Ibarra A, Varacallo M. *Anatomy, Rotator Cuff*. U: StatPearls [Internet]. Treasure Island (FL): StatPearlsPublishing; 2024 [citirano 03. travanj 2024.]. Dostupno na: <http://www.ncbi.nlm.nih.gov/books/NBK441844/>
- [3] Putz R, Pabst R, editors. *Sobotta Atlas of Human Anatomy*. 16th ed. Munich: Elsevier; 2020.
- [4] Gumina S. *Rotator Cuff Tear*. Springer International Publishing; 2021.
- [5] Schenkman M, Rugo de Cartaya V. Kinesiology of the Shoulder Complex. *Journal of Orthopaedic & Sports Physical Therapy*. ožujak 1987.;8(9):438–50.
- [6] McClure PW, Michener LA, Sennett BJ, Karduna AR. Direct 3-dimensional measurement of scapular kinematics during dynamic movements in vivo. *Journal of Shoulder and Elbow Surgery*. 01. svibanj 2001.;10(3):269–77.
- [7] Lewis JS. Rotator cuff tendinopathy/subacromial impingement syndrome: is it time for a new method of assessment? *British Journal of Sports Medicine*. 01. travanj 2009.;43(4):259–64.
- [8] Yamamoto A, Takagishi K, Osawa T, Yanagawa T, Nakajima D, Shitara H, i ostali. Prevalence and risk factors of a rotator cuff tear in the general population. *Journal of Shoulder and Elbow Surgery*. 01. siječanj 2010.;19(1):116–20.
- [9] Baumgarten KM, Vidal AF, Wright RW. Rotator Cuff Repair Rehabilitation. *Sports Health*. ožujak 2009.;1(2):125–30.
- [10] Beaudreuil J, Nizard R, Thomas T, Peyre M, Liotard JP, Boileau P, i ostali. Contribution of clinical tests to the diagnosis of rotator cuff disease: A systematic literature review. *Joint Bone Spine*. 01. siječanj 2009.;76(1):15–9.
- [11] Khazzam M, Sager B, Box HN, Wallace SB. The effect of age on risk of retear after rotator cuff repair: a systematic review and meta - analysis. *JSES Int*. 10. lipanj 2020.;4(3):625–31.
- [12] Teunis T, Lubberts B, Reilly BT, Ring D. A systematic review and pooled analysis of the prevalence of rotator cuff disease within increasing age. *Journal of Shoulder and Elbow Surgery*. 01. prosinac 2014.;23(12):1913–21.
- [13] Klaić I, Jakuš L. *Fizioterapijska procjena*. Zagreb: Zdravstveno veleučilište; 2017.

- [14] Vidić D. Fizioterapijski pristup kod rupture tetiva rotatorne manšete [Internet] [info: eu - repo / semantics / bachelor Thesis]. University North. University centre Varaždin. Department of Physiotherapy; 2022 [citirano 09. travanj 2024.]. Dostupno na: <https://urn.nsk.hr/urn:nbn:hr:122:475208>
- [15] Lilek H. Ruptura rotatorne manšete i fizioterapijski proces [Internet] [info:eu – repo / semantics / bachelor Thesis]. University North. University centre Varaždin. Department of Physiotherapy; 2021 [citirano 9. travanj 2024.]. Dostupno na: <https://urn.nsk.hr/urn:nbn:hr:122:804690>
- [16] ResearchGate [Internet]. [citirano 18. lipanj 2024.]. Fig. 5. Manual muscle testing of the rotator cuff muscles: (A)... Dostupno na: [https://www.researchgate.net/figure/Manual-muscle-testing-of-the-rotator-cuff-muscles-A-supraspinatus-B-infraspinatus\\_fig17\\_11258745](https://www.researchgate.net/figure/Manual-muscle-testing-of-the-rotator-cuff-muscles-A-supraspinatus-B-infraspinatus_fig17_11258745)
- [17] Hudak PL, Amadio PC, Bombardier C, Beaton D, Cole D, Davis A, i ostali. Development of an upper extremity outcome measure: The DASH (disabilities of the arm, shoulder, and hand). *American Journal of Industrial Medicine*. 1996.;29(6):602–8.
- [18] Rowlands LK, Wertsch JJ, Primack SJ, Spreitzer AM, Roberts mm. kinesiology of the empty can test. *American Journal of Physical Medicine & Rehabilitation*. kolovoz 1995.;74(4):302.
- [19] Yocum Test | Subacromial Shoulder Pain | Shoulder Assessment [Internet]. Physiotutors. [citirano 18. lipanj 2024.]. Dostupno na: <https://www.physiotutors.com/wiki/yocum-test/>
- [20] Barth JR, Burkhart SS, De Beer JF. The bear - hug test: a new and sensitive test for diagnosing a subscapularis tear. *Arthroscopy: The Journal of Arthroscopic & Related Surgery*. 2006 Oct 1;22(10):1076-84.
- [21] Çalış M, Akgün K, Birtane M, Karacan I, Çalış H, Tüzün F. Diagnostic values of clinical diagnostic tests in subacromial impingement syndrome. *Annals of the Rheumatic Diseases*. 01. siječanj 2000.;59(1):44–7.
- [22] Sgroi M, Loitsch T, Reichel H, Kappe T. Diagnostic Value of Clinical Tests for Supraspinatus Tendon Tears. *Arthroscopy*. 01. kolovoz 2018.;34(8):2326–33.
- [23] Out patient post-operative physio therapy guide lines - rotator cuff repair. 2019.;
- [24] Massachusetts General Hospital. Rehabilitation Protocol for Rotator Cuff Tear: Large to Massive Tear [Internet]. Massachusetts General Hospital; [citirano 18. lipnja 2024.]. Dostupno na:

<https://www.massgeneral.org/assets/mgh/pdf/orthopaedics/sports-medicine/physical-therapy/rehabilitation-protocol-for-rotator-cuff-tear-large-to-massive-tear.pdf>



## Popis slika

Slika 2.1 Anatomske strukture oko ramena, posebno prikazujući umetke tetiva rotatorne manšete.....	3
Slika 4.2.1 DASH upitnik.....	9
Slika 4.2.1.1 Test supraspinatusa.....	10
Slika 4.2.1.2 Test Yocum.....	11
Slika 4.2.1.3 Test Bear Hug.....	12
Slika 4.2.1.4 Test Neer.....	13
Slika 4.2.1.5 Test Hawkins-Kennedy.....	14
Slika 4.2.1.6 Drop arm test.....	15
Slika 5.1.1 Abdukcijska ortoza za rame.....	17
Slika 5.1.2 Vježbe za šaku.....	18
Slika 5.2.1 Pasivna rotacija ramena prema unutra i prema van.....	19
Slika 5.2.2 Supinirana pasivna elevacija ramena.....	19
Slika 5.2.3 Vježbe elevacije i depresije lopatice i vježba retrakcije lopatice.....	20
Slika 5.3.1 Vježbe štapom za 45 stupnjeva aktivno potpomognutog opsega pokreta.....	21
Slika 5.3.2 Vježbe za uspravni aktivno potpomognuti opseg pokreta.....	21
Slika 5.3.3 Izometrijske vježbe s loptom.....	22
Slika 5.4.1 Vježbe istezanja.....	23
Slika 5.4.2 Ležeće vježbe I, T, W i Y.....	23
Slika 5.4.3 Vježbe jačanja ramena koristeći utege i gume.....	24
Slika 5.5.1 Zidni potisak.....	24
Slika 5.5.2 FullCan dizanja.....	25

# Sveučilište Sjever



## IZJAVA O AUTORSTVU

### I SUGLASNOST ZA JAVNU OBJAVU

Završni/diplomski rad isključivo je autorsko djelo studenta koji je isti izradio te student odgovara za istinitost, izvornost i ispravnost teksta rada. U radu se ne smiju koristiti dijelovi tuđih radova (knjiga, članaka, doktorskih disertacija, magistarskih radova, izvora s interneta, i drugih izvora) bez navođenja izvora i autora navedenih radova. Svi dijelovi tuđih radova moraju biti pravilno navedeni i citirani. Dijelovi tuđih radova koji nisu pravilno citirani, smatraju se plagijatom, odnosno nezakonitim prisvajanjem tuđeg znanstvenog ili stručnoga rada. Sukladno navedenom studenti su dužni potpisati izjavu o autorstvu rada.

Ja, Silvio Podsečki pod punom moralnom, materijalnom i kaznenom odgovornošću, izjavljujem da sam isključivi autor završnog rada pod naslovom **Fizioterapijski pristup nakon potpune rupture tetive m. supraspinatusa** te da u navedenom radu nisu na nedozvoljeni način (bez pravilnog citiranja) korišteni dijelovi tuđih radova.

Student:  
*Silvio Podsečki*

*Podsečki*

(vlastoručni potpis)

Sukladno Zakonu o znanstvenoj djelatnosti i visokom obrazovanju završne/diplomske radove sveučilišta su dužna trajno objaviti na javnoj internetskoj bazi sveučilišne knjižnice u sastavu sveučilišta te kopirati u javnu internetsku bazu završnih/diplomskih radova Nacionalne i sveučilišne knjižnice. Završni radovi istovrsnih umjetničkih studija koji se realiziraju kroz umjetnička ostvarenja objavljuju se na odgovarajući način.

Ja, Silvio Podsečki neopozivo izjavljujem da sam suglasan s javnom objavom završnog rada pod naslovom **Fizioterapijski pristup nakon potpune rupture tetive m. supraspinatusa** čiji sam autor.

Student:  
*Silvio Podsečki*

*Podsečki*

(vlastoručni potpis)