

Perioperacijska skrb za pacijenta kod ugradnje totalne endoproteze kuka

Štrukelj, Valerija

Undergraduate thesis / Završni rad

2024

Degree Grantor / Ustanova koja je dodijelila akademski / stručni stupanj: **University North / Sveučilište Sjever**

Permanent link / Trajna poveznica: <https://um.nsk.hr/um:nbn:hr:122:374404>

Rights / Prava: [In copyright](#) / [Zaštićeno autorskim pravom.](#)

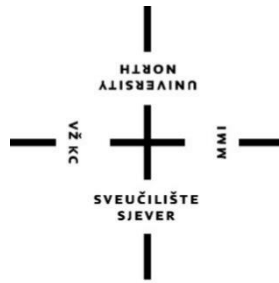Download date / Datum preuzimanja: **2025-01-27**



Repository / Repozitorij:

[University North Digital Repository](#)



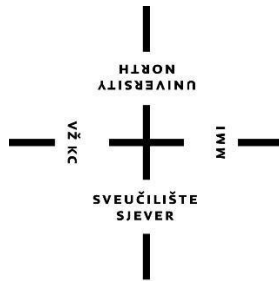


**Sveučilište
Sjever**

Završni rad br. 1800/SS/2024

**Perioperacijska skrb za pacijenta kod ugradnje totalne
endoproteze kuka**

Valerija Štrukelj



Sveučilište Sjever

Odjel za Sestrinstvo

Završni rad br. 1800/SS/2024

Perioperacijska skrb za pacijenta kod ugradnje totalne endoproteze kuka

Student:

Valerija Štrukelj, 0336057485

Mentor:

Ivana Herak mag. med. techn.

Varaždin, srpanj, 2024. godine

Prijava završnog rada

Definiranje teme završnog rada i povjerenstva

ODJEL	Odjel za Sestrinstvo		
STUDIJ	Stručni prijediplomski studij Sestrinstva		
PRISTUPNIK	Valerija Štrukelj	MATUČNI BROJ	0336057485
DATUM	19.06.2024.	KOLEGIJ	Zdravstvena njega odraslih II
NASLOV RADA	Perioperacijska skrb za pacijenta kod ugradnje totalne endoproteze kuka		
NASLOV RADA NA ENGL. JEZIKU	Perioperative patient care during the installation of a total hip endoprosthesis		
MENTOR	Ivana Herak mag.med.techn.	ZVANJE	predavač
ČLANOVI POVJERENSTVA	1. izv.prof.dr.sc. Marijana Neuberg, predsjednica		
	2. Ivana Herak, mag.med.techn. mentorica		
	3. doc.dr.sc. Željko Jeleč, član		
	4. Valentina Vincek, mag.med.techn, zamjenska članica		
	5.		

Zadatak završnog rada

BROJ	1800/SS/2024
OPIS	

Zglob kuka, zbog svojih funkcija, jedan je od najvažnijih zglobova u ljudskome tijelu. Oštećenja kuka uzrokuju bol, invalidnost te druge smetnje što smanjuje kvalitetu života i otežava obavljanje svakodnevnih radnji. Razvojem endoprotetike kuka takvim se pacijentima vraća sposobnost i kontrola nad vlastitim životom. Ugradnja totalne endoproteze kuka jedna je od najuspješnijih intervencija u ortopediji. Kirurški postupak u kojem se zamjenjuju oštećeni dijelovi ili cijeli zglob kuka, odnosno ugradnja parcijalne ili totalne endoproteze, naziva se artroplastika kuka. Ključnu ulogu u uspješnosti i sigurnosti zahvata imaju medicinske sestre/tehničari koji provode perioperacijsku skrb pacijenta. Perioperacijska skrb podrazumijeva postupke provedene prije, tijekom i nakon kirurškog zahvata, a cilj jest ublažavanje stresa kod pacijenta, smanjenje rizika od raznih komplikacija, osiguravanje brzog i uspješnog oporavka pacijenta...

Ciljevi rada:

- opisati anatomiju i fiziologiju kuka
- opisati zahvat ugradnje totalne endoproteze kuka
- opisati proces perioperacijske skrbi

ZADATAK URUČEN

28.6.2024.



Predgovor

Najprije bih se zahvalila mentorici Ivani Herak, mag. med. techn., na savjetima i prenesenom znanju tijekom izrade ovog rada, ali i tijekom cjelokupnog studiranja.

Također se zahvaljujem i svim ostalim profesorima, doktorima, asistentima i mentorima na dobroj volji i prenesenom znanju tijekom studiranja.

Posebne zahvale, mojoj obitelji i prijateljima na strpljenju, podršci, motivaciji, razumijevanju i pomoći, tijekom cijelog života, a posebice tijekom ovih 3 godina studiranja.

Velika hvala svima!

Sažetak

Ugradnja endoproteze kuka, složen je postupak kod kojeg se zamjenjuju oštećeni dijelovi ili cijeli zglob kuka, a indiciran je kod raznih bolesti i stanja, od kojih su najčešće degenerativne bolesti. Osnovna podjela endoproteza jest na parcijalne i totalne, a mogu se podijeliti i prema načinu fiksacije endoproteze. Kako bi se izbjegle moguće komplikacije, važna je perioperacijska skrb koju provodi medicinski tim sastavljen od: medicinske sestre/tehničara, liječnika, anesteziologa, anestezioloških tehničara, psihologa, instrumentara, fizioterapeuta i mnogih drugih. Perioperacijska skrb provodi se u tri faze: prije, tijekom i nakon zahvata. Prijeoperacijska faza započinje u trenutku odluke za operacijski zahvat, a cilj je utvrditi zdravstveno stanje pacijenta, eventualne probleme i promjene koje mogu utjecati na zahvat te educirati pacijenta o očekivanom tijeku i mogućim ishodima operacije. Zatim, slijedi neposredna priprema u kojoj se priprema operacijsko polje, probavni trakt te posebne pripreme. Potrebno je umiriti pacijenta i pružiti mu potporu, prije odlaska u operacijsku salu, gdje započinje sljedeća faza. Tijekom intraoperacijske faze o pacijentu brine kirurški tim, koji osigurava siguran tijek operacije. Posljednja faza započinje premještajem pacijenta u sobu za buđenje. U ovoj fazi glavnu ulogu ima medicinska sestra/tehničar koja prati pacijentovo stanje i reagira na eventualne poteškoće i komplikacije. Uloga medicinske sestre/tehničara od velike je važnosti tijekom cijelog perioperacijskog perioda. U poslijeoperacijskom periodu posebno je potrebno pružiti podršku pacijentu tijekom procesa rehabilitacije te mu ukazati na važnost pridržavanja svih dobivenih uputa.

Ključne riječi: totalna endoproteza kuka, perioperacijska skrb, uloga medicinske sestre/tehničara

Abstract

The installation of a hip endoprosthesis is a complex procedure in which damaged parts or the entire hip joint are replaced, and it is indicated for various diseases and conditions, the most common of which are degenerative diseases. The basic division of endoprostheses is partial and total, and they can be divided according to the indication for installation and the method of fixation of the endoprosthesis. In order to avoid possible complications, perioperative care is carried out by a medical team composed of: nurses/technicians, doctors, anesthesiologists, anesthesiology technicians, psychologists, instrument operators, physiotherapists and many others is important. Perioperative care is carried out in three phases: before, during and after the procedure. The pre-operative phase begins at the moment of the decision for the operation, and the goal is to determine the patient's health condition, possible problems and changes that may affect the operation, and to educate the patient about the expected course and possible outcomes of the operation. Then, there is an immediate preparation in which the surgical field, digestive tract and special preparations are prepared. The patient needs to be reassured and supported before going to the operating room where the next phase begins. During the intraoperative phase, the patient is cared for by the surgical team, which ensures a safe course of the operation. The last phase begins with moving the patient to the recovery room. In this phase, the main role is played by the nurse/technician who monitors the patient's condition and reacts to possible difficulties and complications. The role of the nurse/technician is of great importance during the entire perioperative period. In the postoperative period, it is especially necessary to provide support to the patient during the rehabilitation process and to show him the importance of following all the instructions that are given.

Key word: total hip arthroplasty, perioperative care, role of the nurse/technician

Popis korištenih kratica

NPR Na primjer

TZV Takozvani

GUK Glukoza u krvi

PV Protrombinsko vrijeme

RTG Rentgenografija

EKG Elektrokardiografija

TT Tjelesna temperatura

MIN Minuta

CM Centimetar

KG Kilogram

GR Gram

U/S U svezi s

Sadržaj

1. Uvod	1
2. Anatomija i fiziologija zgloba kuka.....	2
3. Patološke promjene na zglobu kuka	4
4. Povijest ugradnje endoproteze kuka	5
5. Operacijski zahvat ugradnje endoproteze kuka	6
5.1. Indikacije za operacijski zahvat.....	6
5.2. Kontraindikacije za operacijski zahvat ugradnje endoproteze kuka.....	6
5.3. Vrste endoproteza kuka.....	7
5.4. Komponentne endoproteza i materijali izrade	8
5.5. Vrste pristupa na kuk prilikom ugradnje endoproteze kuka	10
5.6. Komplikacije ugradnje endoproteze kuka	10
5.6.1. Intraoperacijske komplikacije.....	10
5.6.2. Poslijeoperacijske komplikacije	11
6. Perioperacijska priprema	12
6.1. Prijeoperacijska faza.....	12
6.1.1. Opća priprema pacijenta prije operacijskog zahvata	12
6.1.2. Neposredna priprema prije operacijskog zahvata.....	14
6.2. Intraoperacijska faza.....	15
6.3. Poslijeoperacijska faza nakon ugradnje endoproteze kuka	16
6.3.1. Prva poslijeoperacijska faza	16
6.3.2. Druga poslijeoperacijska faza.....	16
6.4. Važnost medicinske sestre/tehničara u perioperacijskom razdoblju.....	17
6.4.1. Holistički pristup i komunikacijske vještine	17
7. Rehabilitacija pacijenta nakon ugradnje totalne endoproteze kuka.....	19
7.1. Upute pacijentima za obavljanje svakodnevnih aktivnosti nakon ugradnje totalne endoproteze kuka.....	20
8. Prikaz slučaja.....	22
8.1. Akutni bol	23
8.2. Visok rizik za infekciju.....	24
8.3. Visok rizik za pad	24
9. Zaključak	26
10. Literatura	27
11. Popis slika.....	30

1. Uvod

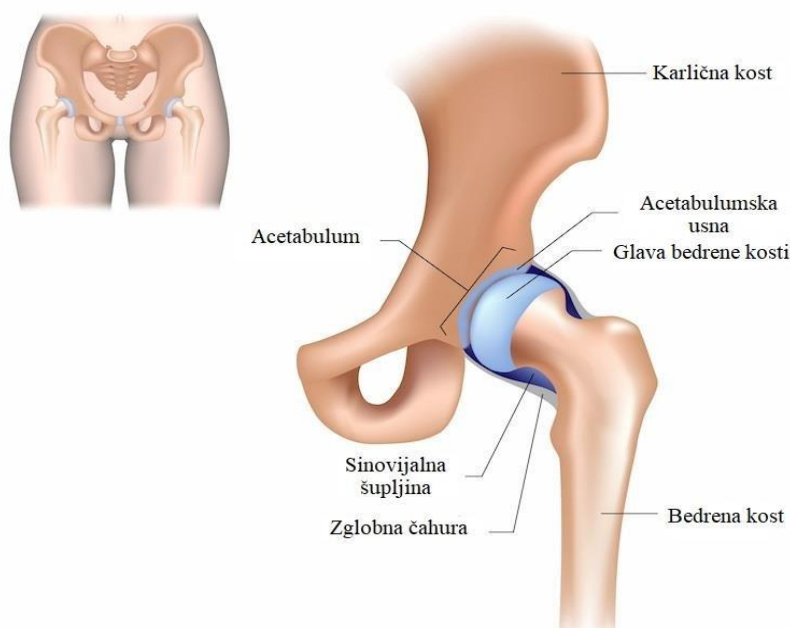
Operacijski zahvat u kojem se ugrađuje endoproteza kuka naziva se aloartroplastika kuka te predstavlja jednu od najuspješnijih zahvata u ortopediji. Osnovna podjela endoproteza kuka jest na parcijalne, kojima se zamjenjuje samo oštećeni dio zgloba i na totalne, kojima se zamjenjuje cijeli zglob kuka, uključujući femoralni i acetabularni dio. O vrsti endoproteze koja će se ugraditi ovisi opseg oštećenja zgloba [1]. Osim osnovne podjele, endoproteze se mogu podijeliti prema načinu fiksacije i prema indikaciji za ugradnju. Savršen implantat ne postoji, stoga je vrlo važno odabrati za svakog pacijenta njemu idealni implantat. Najpoznatiji pristupi kroz koje se provodi operacija ugradnje endoproteze kuka su: stražnji, direktni prednji te anterolateralni pristup. Najviše aloartroplastike primjenjuje se kao parcijalna endoproteza proksimalnog dijela femura ili kao totalna endoproteza kuka [2].

Kvalitetna i sigurna perioperacijska skrb pacijenta ključna je za uspješan ishod operacije i zadovoljstvo pacijenta. Perioperacijska skrb podijeljena je u tri faze: prijeoperacijsku, intraoperacijsku i poslijeoperacijsku fazu. Svaka od navedenih faza sadrži specifične zahtjeve i izazove za zdravstveni tim, posebice za medicinske sestre/tehničare koji provode najviše vremena uz pacijenta. Prijeoperacijska faza uključuje niz dijagnostičkih pretraga s ciljem procjene općeg zdravstvenog stanja i identifikacije potencijalnih rizika. Kako bi smanjila razinu anksioznosti i straha kod pacijenta, medicinska sestra/tehničar provodi edukaciju o samom postupku, ishodu i eventualnim komplikacijama. U intraoperacijskoj fazi o pacijentu brine kirurški tim, dok je u poslijeoperacijskoj fazi ponovno potrebna kontinuirana sestrinska skrb [3]. Edukacija pacijenta provodi se tijekom cijele hospitalizacije, a posebice je važna nakon zahvata, kada je potrebno pacijentu dati upute o pravilnom načinu obavljanja svakodnevnih aktivnosti, o ograničenjima u pokretljivosti te uporabi posebnih pomagala [2].

Medicinska sestra/tehničar kontinuirano brine o pacijentu te rješava sestrinske dijagnoze i sudjeluje u radu multidisciplinarnog tima, čije su aktivnosti u perioperacijskoj skrbi od iznimne važnosti za uspješan ishod liječenja i zadovoljstvo pacijenta pruženom skrbi [1].

2. Anatomija i fiziologija zgloba kuka

Zglob kuka, lat. *articulatio coxae*, je kuglasti zglob koji povezuje donje ekstremitete s aksijalnim kosturom [4]. Odnosno, povezuje gornji kraj bedrene kosti (lat. *femur*) i zdjeličnu kost (lat. *acetabulum*) [5]. Acetabulum jest zdjelična čašica koja nastaje spajanjem triju kostiju, bočne, stidne te sjedne, u jednu hrskavicu. U acetabulum se spaja glava bedrene kosti te je acetabulum pokriva oko 40% u bilo kakvom položaju kretanja zgloba kuka što ga čini vrlo stabilnim zglobom. Hrskavični prsten (lat. *labrum acetabulare*) okružuje acetabulum te mu pruža dodatnu stabilnost. Labrum acetabuluma jest rub građen od kolagenih vlakana. Zglob kuka stabiliziran je ligamentnim i koštanim svezama [6].



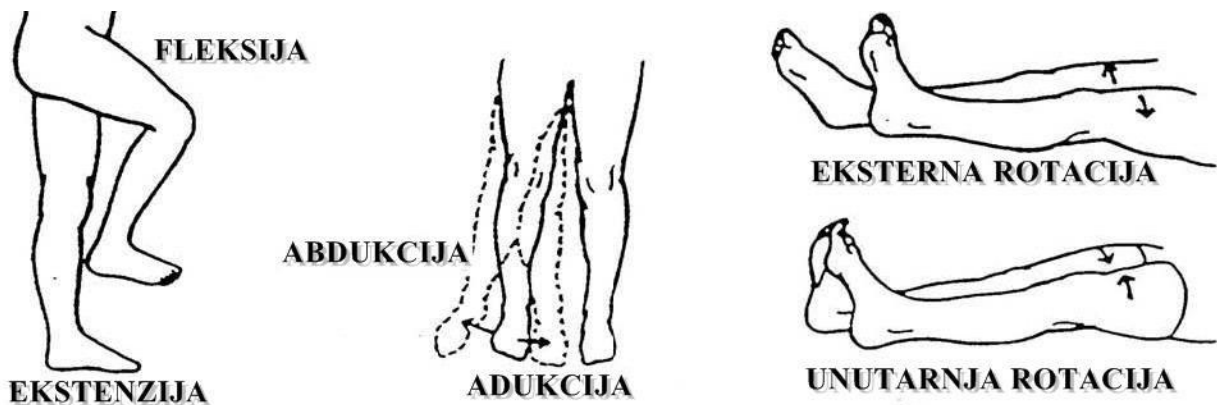
Slika 2.1 Anatomija zgloba kuka

Izvor: <https://santabarbarasportsorthopedic.com/hip-anatomy-joint-santa-barbara-santamaria-ventura-ca>

Zglobnu čašicu pojačavaju tri ligamenta: iliofemoralni, pubofemoralni i ishiofemoralni ligament. Ilio-femoralni ligament je najjača sveza u ljudskome tijelu te preuzima velik dio opterećenja na sebe, rasterećujući okolne strukture. Osnovna funkcija pubofemoralnog ligamenta jest ograničiti prekomjernu abdukciju, dok ishiofemoralni ligament ograničava unutarnju rotaciju.

Ipak, između ligamenata postoje tri slabe točke kod kojih može doći do ozljede i iščašenja. Odnosno, može doći do pubične, ishijadične i opturatorne luksacije. Ligament glave femura nema neku veću ulogu u stabilnosti zgloba kuka, no uz njega ide i arterija koja je važna u dječjoj dobi. Glava femura opskrbljuje se krvlju putem lateralne i medijalne cirkumfleksne arterije te putem arterije *capitis femoris*. U regiji kuka možemo pronaći i razne neurovaskularne strukture, poput *n. gluteus superior*, *n. femoralis*, *n. ischiadicus*, *n. obturatorius* i ostale. Također, u području zgloba kuka nalazi se i dvadesetak mišića koji omogućavaju pokretljivost i poboljšavaju stabilnost zgloba kuka [1].

Primarna funkcija zgloba kuka jest pružanje dinamičke potpore tijelu te olakšavanje prijenosa opterećenja i sile s gornjeg dijela tijela na donje ekstremitete. Zglob kuka omogućuje mobilnost, odnosno omogućuje kretanje u tri osi. Kretnje koje zglob kuka omogućava su fleksija i ekstenzija, unutarnja i vanjska rotacija te abdukcija i adukcija [4]. Opseg aktivnih kretnji, kad pacijent leži na leđima, iznosi: ekstenzija do 10°, fleksija do 140°, unutarnja rotacija do 40°, vanjska do 50°, abdukcija do 45° te adukcija do 30° [1].



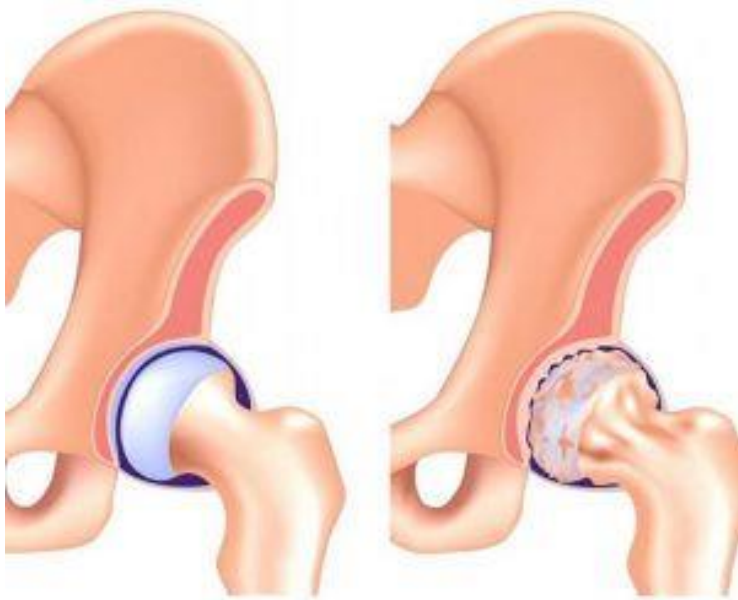
Slika 2.2. Kretnje u zglobu kuka

Izvor:

https://brooksidepress.org/basic_patient_care/wpcontent/uploads/2015/04/MD0556_img_34.jpg

3. Patološke promjene na zglobu kuka

Na funkcioniranje zgloba kuka utječu mnoga stanja i bolesti [7]. Jedno od najčešćih stanja kuka, koje remeti njegovu funkciju, jest osteoartritis. Osteoartritis je stanje u kojem dolazi do oštećenja, promjene, odnosno gubitka zglobne hrskavice, što uzrokuje bol, ograničenu funkciju ili gubitak funkcije, ukočenost i deformitet zgloba [8,1]. Reumatoidni artritis je autoimuna bolest koja zahvaća zglobove, također uzrokuje bol, zakučenost, oteklinu [9]. Nadalje, može doći do razvoja tumora, npr. tumor zdjelice ili tumor proksimalnog femura [1]. Traumatska ozljeda, u području kuka, koja se najčešće javlja jest prijelom vrata bedrene kosti [10]. U području zgloba kuka može doći do razvoja infekcije. Dvije vrste infekcije koje se mogu javiti jesu septički artritis kuka te periprotetičke infekcije kuka. Još neka od stanja koja se mogu javiti su: nekroza glave bedrene kosti, razvojni poremećaji i ostalo [1].



Slika 3.1. Usporedba zdravog i osteoartritisa zgloba kuka

Izvor: <https://poliklinika-lokrum.hr/novosti/bol-u-kuku-osteoartritis-kuka/>

4. Povijest ugradnje endoproteze kuka

Pitanje o zamjeni bolesnog organa, liječnike muči još od pamtivijeka. Ortopede diljem svijeta zanimalo je kako kirurški uspostaviti gibljivost bolesnog zgloba. Još je davne 1826. godine John Rea Barton s ciljem da postigne pokretljivost zgloba, pokušao ostvariti pseudoartrozu bedrene kosti u slučaju ankiloze kuka. Ovi pokušaji bili su kratkotrajnog vijeka, stoga rezultatima nisu bili zadovoljni ni liječnici, ni pacijenti. Prvi pokušaj koji se smatra pretečom artroplastike jest tzv. *modul arthroplasty* kojeg 1923. izvodi Smith-Petersen. Materijal se postavljao u pripremljenu šupljinu glave bedrene kosti s ciljem da se stvori glatka artikulacijska ploha. U početku se zbog svoje biokompatibilnosti koristilo staklo, međutim liječnici ga zamjenjuju drugim materijalima, budući da nije izdržalo naprezanje. Kasnije se počeo koristiti čelik, a 1936. pronađena je slitina kobalta i kroma, koja je imala odlična svojstva. Veliki pomak donosi otkriće Edwarda J. Habousha koji upotrebljava brzopolimerizirajući zubarski akrilat kao lijepilo za proteze koji je protezu učvrstio uz kost. Sredinom 50-ih godina 20. stoljeća Austin Moore i Frederick Thompson zamjenjuju cijelu glavu bedrene kosti, koju s tijelom proteze postavljaju u priređeni medularni kanal. Godine 1958. rađaju se uvjeti za totalnu protezu kuka, kada John Charnlev za fiksaciju komponenata proteze koristi polimetilmetakrilat čime je u umjetnom zglobu postignuto povoljnije trenje te bolja fiksacija endoproteze s koštanim ležištem s pomoću koštanog cementa [11].

Danas su u upotrebi različiti modeli endoproteza sa sve boljim konstrukcijskim rješenjima i prihvatljivijim biomaterijalima. Zbog ranog uočavanja pojave mehaničkog zakazivanja koštanog cementa, kvaliteta istog, pokušala se ojačati ugljičnim nitima, a već je ranije pokušan i povratak bescementne endoproteze. Tako je kasnije Judet konstruirao porometalnu endoprotezu, Mittelmeier režnjastu, a Lord madreporičnu endoprotezu. Zahvat endoproteze razvija se još i danas, prateći nova tehnička dostignuća i empirijske spoznaje iz kliničke prakse [2].

5. Operacijski zahvat ugradnje endoproteze kuka

5.1. Indikacije za operacijski zahvat

Zahvat je indiciran tada kada očekivani pozitivni učinci ugradnje endoproteze opravdavaju, u dovoljnoj mjeri, izlaganje mogućim komplikacijama [1]. Indikacije ovise o više čimbenika, neki od njih su: pacijentove subjektivne tegobe, dob pacijenta, morfološke promjene, funkcionalno stanje zgloba i trama [12]. Glavna indikacija za ugradnju totalne endoproteze kuka jesu degenerativne bolesti [2].

Neke od najčešćih indikacija:

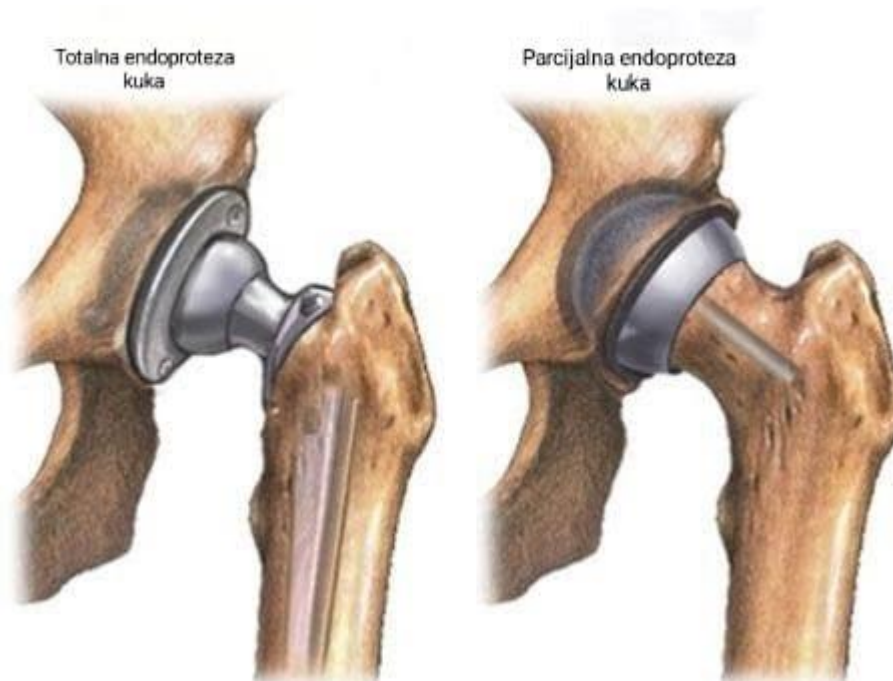
- primarni i sekundarni osteoartritis,
- reumatoidni artritis,
- koksartroza,
- tumori,
- aseptička nekroza glave bedrene kosti,
- trauma,
- razvojni poremećaji kuka u mlađoj životnoj dobi,
- prethodno izvršeni neuspjeli operacijski zahvat [12].

5.2. Kontraindikacije za operacijski zahvat ugradnje endoproteze kuka

Akutno septičko stanje te septički artritis kuka sa sigurnošću bi doveli do razvoja duboke infekcije te odbacivanja implantanta, samim time smatraju se apsolutnim kontraindikacijama. Ranija akutna ili kronična infekcija istog kuka nalažu velik oprez te provođenje pretraga poput ispitivanja laboratorijskih parametara, mikrobiološke analize i ostalo. Određena stanja povećavaju rizik za nastanak infektivne komplikacije stoga je vrlo važno raspraviti o koristi i mogućoj šteti operacijskog zahvata. To su stanja poput: kronične renalne insuficijencije, uroinfekcije, intravenske narkomanije, akutne virusne imunodeficijencije. Oprezniji pristup također je potreban kod zračenih pacijenata, pacijenata koji se nalaze na imunosupresivnoj terapiji, pacijenata s ovisnošću o konzumaciji alkohola te kod postojanja psihičkih, neuroloških i neuromuskularnih bolesti [1].

5.3. Vrste endoproteza kuka

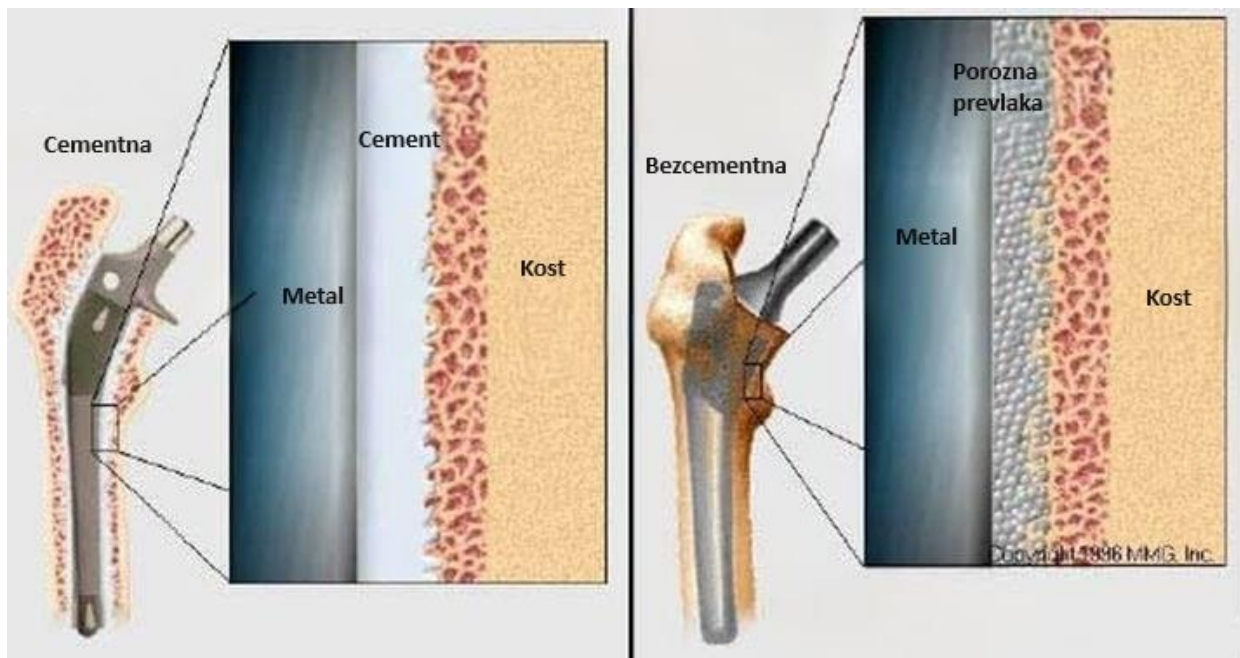
Osnovna podjela endoproteza jest na parcijalne i na totalne endoproteze. Parcijalne endoproteze kuka zamjenjuju samo oštećeni dio zgloba kuka. U totalnim endoprotezama kuka zamjenjuju se oba zglobna tijela kuka, odnosno i femoralni i acetabularni dio zgloba kuka te se danas najčešće i primjenjuju. Ugradnja totalne endoproteze kuka provodi se s ciljem smanjenja bolnosti, povećanja opsega pokretljivosti i funkcionalnosti [1,12].



Slika 5.3.1. Totalna i parcijalna endoproteza kuka

Izvor: <https://www.talktomira.com/post/how-much-do-hip-replacements-cost>

Druga temeljna podjela endoproteza jest prema načinu fiksacije za kosti. Ovdje razlikujemo bescementne, cementne i hibridne endoproteze. Temeljna razlika između cementnih i bescementnih endoproteza jest u njihovu obliku i teksturi. Cementne endoproteze imaju glatko obrađene površine te se kod njih koristi koštani cement kao sredstvo fiksacije. Bescementne endoproteze imaju hrapavu površinu s mikro i makroporama u koje urasta kost ili navoje koji se uvrtaju u ležište. Hibridne endoproteze su kombinirane proteze, kada je jedno zglobno tijelo bescementno, a drugo cementno [12,1].



Slika 5.3.2. Cementna i bescementna endoproteza kuka

Izvor: <https://www.healthpages.org/surgical-care/hip-joint-replacement-surgery/>

Treća temeljna podjela jest prema indikaciji za ugradnju. Ovdje razlikujemo endoproteze za primarnu ugradnju, revizijske endoproteze te tumorske endoproteze [1].

5.4. Komponentne endoproteza i materijali izrade

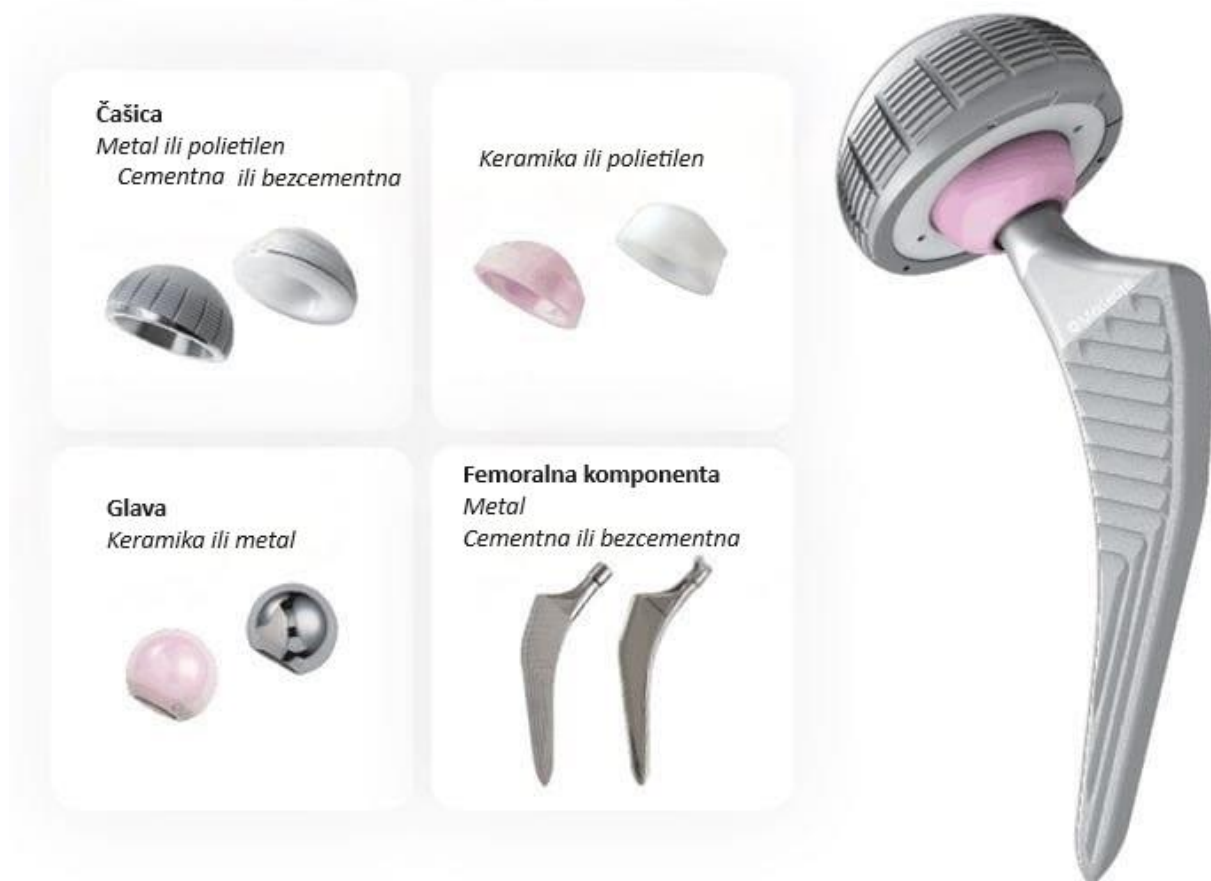Totalnu endoprotezu kuka čine dvije komponente; femoralna i acetabularna komponenta. Svaka od njih se sastoji od tri dijela:

- zglobni dio, odnosno glavica femoralne te čašica acetabularne komponente,
- fiksacijski dio, teksture ovisno o vrsti proteze,
- strukturni dio, koji spaja prethodna dva dijela i utječe na biomehaniku zgloba [1].

Navedeni dijelovi mogu doći u jednom komadu, odnosno sva tri dijela zajedno, ili pak mogu biti posebno te ih se tijekom operacije spaja u implantat [1].

Od materijala izrade očekuje se da imaju odgovarajuću čvrstoću, toleranciju na trošenje, na koroziju, mogućnost sterilizacije, dobru biološku podnošljivost. Svi implantacijski materijali podvrgavaju se raznim testiranjima. Materijali koji se danas koriste u izradi endoproteza su metali, plastika, keramika, aluminij i tako dalje [2]. Između navedenih materijala postoje razne

kombinacije. Keramika na keramici pokazuje najmanju razinu trošenja, ali ima visoku cijenu te rizik od loma i škripanja, za razliku od metala na plastici, koji ima najnižu cijenu, ali i najvišu stopu trošenja [13].



Slika 5.4.1. Kombinacija materijala za izradu totalne endoproteze kuka

Izvor: <https://www.medacta.com/EN/hip-replacement>

Savršen implantat ne postoji, već se za svakog pacijenta bira odgovarajući implantat. Odabir idealnog implantata težak je zadatak te utječe na uspješnost zahvata i posljedično tome na zadovoljstvo pacijenta [13].

5.5. Vrste pristupa na kuk prilikom ugradnje endoproteze kuka

Razlikujemo nekoliko pristupa na kuk koje možemo podijeliti na tradicionalne i minimalnoinvazivne pristupe. I jedan i drugi pristup se dalje dijeli na prednji, stražnji i lateralni [1].

Najpoznatiji pristupi kroz koje se izvodi operacija ugradnje endoproteze kuka su: stražnji pristup, anterolateralni te direktni prednji pristup. Stražnji ili južni pristup se danas često koristi i dobar je kod ugradnje umjetnog kuka. Zahvat se provodi direktno na mišiće, a preporučuje se kod revizijskog zahvata. Tijekom zahvata pacijent leži na boku. Prednost direktnog prednjeg pristupa jest što se ne presijecaju mišići, odnosno pristupa se između njih, pa je samim time i oporavak uspješniji. Rez je u ovom pristupu znatno manji, stoga se, ako dođe do komplikacije, mora promijeniti pristup. Anterolateralni pristup je modifikacija direktnog prednjeg pristupa i najčešće se primjenjuje kod ugradnje endoproteze kuka. Jednako kao i kod direktnog prednjeg pristupa, ne dolazi do oštećenja mišića i tetiva [1]. Nevezano uz pristup, kojeg kirurg odabere, uvijek postoji mogućnost razvoja komplikacija.

5.6. Komplikacije ugradnje endoproteze kuka

Ugradnja endoproteze kuka povezana je s određenim brojem komplikacija koje više ili manje ugrožavaju uspješnost operacijskog zahvata. Komplikacije možemo podijeliti u tri skupine:

- intraoperacijske,
- rane,
- kasne komplikacije [2].

Također ih možemo podijeliti u opće, komplikacije koje se mogu javiti kod svake operacije, i u specifične, komplikacije koje su vezane uz aloartoplastiku [2].

5.6.1. Intraoperacijske komplikacije

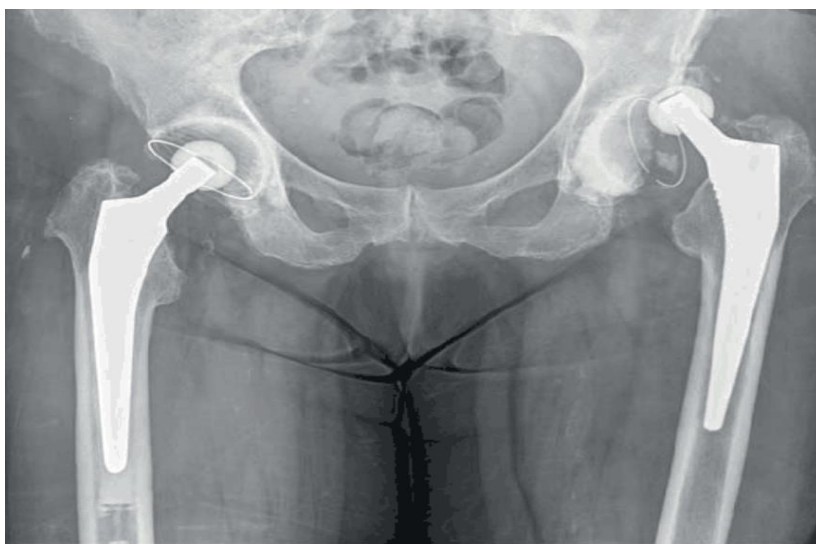
S prvom vrstom intraoperacijskih komplikacija najčešće se susreću anesteziolozi, to su anesteziološke i metaboličke komplikacije. Kako ne bi došlo do komplikacija vrlo je važna prijeoperacijska priprema. Za vrijeme zahvata važno je pratiti količinu izgubljene krvi, krvni tlak, kardiovaskularni sustav [14].

Sljedeće su neurovaskularne komplikacije. Oštećenja krvnih žila i živaca mogu nastati izravno radom instrumentima, stoga se pažljivim radom prilikom ugradnje endoproteze, mogu izbjeći [14].

Nadalje, može doći do komplikacija na bedrenoj kosti ili na zdjelici. Koštani cement također može uzrokovati komplikacije. Ukoliko koštani cement izađe iz koštanog ležišta može oštetiti susjedne strukture. Zaostali komadići mogu uvjetovati luksaciju endoproteze [14].

5.6.2. Poslijeoperacijske komplikacije

Jedna od najtežih komplikacija koja se može javiti kod pacijenta jest infekcija. Infekcija može biti površinska ili duboka te se može razviti tijekom operacijskog zahvata ili poslijeoperacijskom periodu. Infekcija u području endoproteze predstavlja veliki problem. Ukoliko se infekcija ne uspije izliječiti konzervativno te infekcija napreduje ili traje dulje vrijeme, potrebno je kirurško liječenje. Kirurško liječenje podrazumijeva: reviziju inficirane rane, trajno vađenje endoproteze ili izmjenu inficirane endoproteze. Infekcija se može javiti kod operacijske rane, ali i kao infekcija drugog sustava. S obzirom na to da pojava infekcije uzrokuje velike probleme, važno ju je prevenirati. Pod komplikacije operacijske rane uvrštavamo još dehiscenciju rane i krvarenje, kako bi se spriječio nastanak hematoma koristi se drenaža [2]. Najčešća mehanička komplikacija u poslijeoperacijskom periodu jest luksacija endoproteze. Luksacija može biti rana, do 5 tjedana nakon operacije, i kasna, nakon pet tjedana od operacije. Učestalost luksacija smanjuje se poboljšanjem tehnike i povećanjem broja izvršenih zahvata. Jednom kada luksacija nastane potrebno je izvršiti reviziju te se nakon revizije stavlja sadrena imobilizacija. Neke od komplikacija koje se mogu javiti su: prijelom bedrene kosti s ugrađenom endoprotezom, rasklimavanje endoproteze, prijelomi endoproteze, sistemske komplikacije, preosjetljivost na materijale. Prijelom trupa endoproteze jedna je od najtežih komplikacija u kasnom poslijeoperacijskom periodu. Srećom, vrlo su rijetki [2].



Slika 5.6.2.1. Usporedba luksacije i pravilnog položaja endoproteze kuka

Izvor: <https://www.aerzteblatt.de/int/archive/article/166748>

6. Perioperacijska priprema

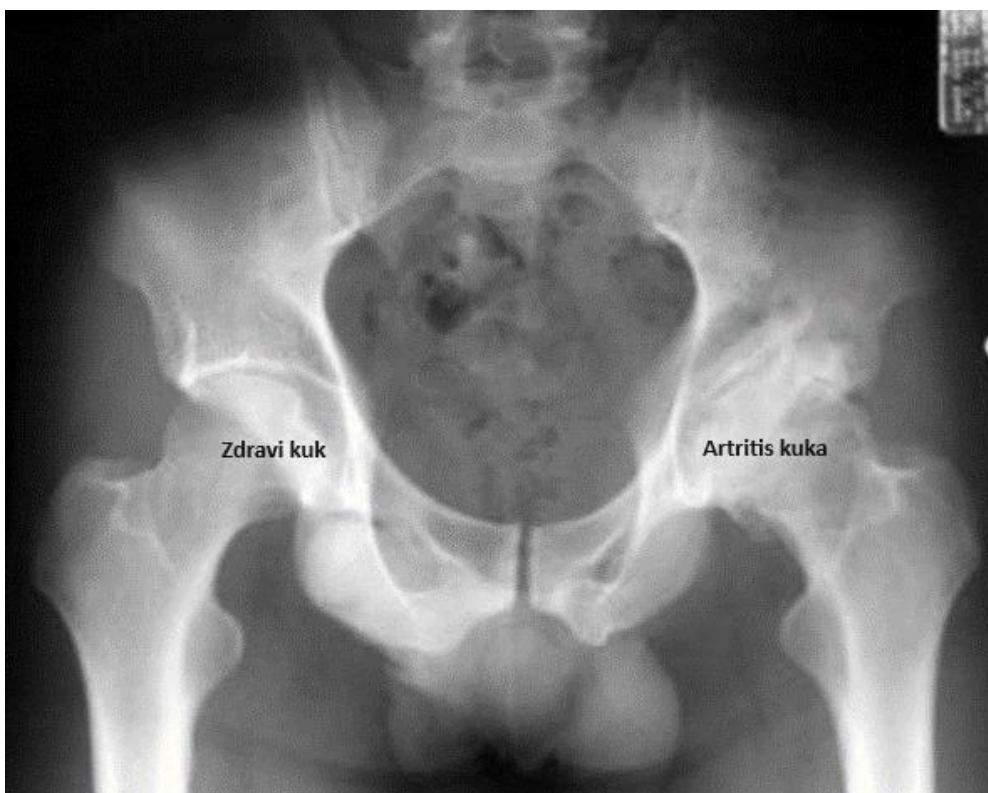
Perioperacijska njega, odnosno skrb, jest proces koji se provodi kroz tri faze; prije, tijekom i nakon operacijskog zahvata. Kako bi medicinska sestra/tehničar mogla provoditi aktivnosti koje se provode u određenoj fazi, mora imati širok spektar kompetencija i znanja. Pacijenti koji su pravilno pripremljeni imaju manji rizik za komplikacije, nižu razinu poslijeoperacijskog bola, zadovoljniji su te se uspješnije i brže vraćaju u obavljanje svakodnevnih aktivnosti. Sestrinstvo je profesija koja je poticala i potiče unaprjeđenje perioperacijske skrbi i pripreme, ali zahtjeva i predanost drugih profesija. Perioperacijsku skrb za pacijenta provode liječnici, medicinske sestre/tehničari, anesteziolozi, anesteziološki tehničari, psiholozi, instrumentari, fizioterapeuti ali i mnogi drugi. Svaka od navedenih faza provodi se planirano, individualno za svakog pojedinog pacijenta [15].

6.1. Prijeoperacijska faza

Prijeoperacijska faza je prva faza u perioperacijskoj skrbi te započinje u trenutku kada se pacijent, u dogovoru s liječnikom, odluči za operacijski zahvat te završava u trenutku premještanja u kiruršku salu [15]. Prijeoperacijsku fazu možemo podijeliti na dvije nove faze, to su opća te neposredna priprema pacijenta [3].

6.1.1. Opća priprema pacijenta prije operacijskog zahvata

Cilj opće pripreme pacijenta jest provesti određene dijagnostičke pretrage, usmjerene na otkrivanje uzroka bolesti, te kliničke pretrage koje imaju za cilj utvrditi zdravstveno stanje pacijenta i eventualne probleme i promjene koje mogu negativno utjecati na operacijski zahvat. Opće zdravstveno stanje provjerava se uvidom u povijest bolesti te na temelju fizičkog pregleda. Nadalje, provodi se analiza kompletne krvne slike, određivanje krvne grupe te Rh faktora, GUK, PV, mikrobiološka analiza mokraće. Potrebno je još obaviti EKG, RTG pluća te po potrebi specijalne pretrage. Kod ugradnje totalne endoproteze kuka obavlja se radiološka snimka kuka, najčešće oba kako bi se usporedio zdrav i bolestan zglob kuka [3, 16].



Slika 6.1.1.1. Specijalna pretraga kod ugradnje endoproteze kuka

Izvor: <https://www.kneeandhip.co.uk/hip-pain/osteoarthritis-of-the-hip/>

Nakon obavljenih navedenih pretraga pacijent odlazi na anesteziološki pregled. Anesteziolog vrši pregled, uzima anamnezu i pregledava nalaze kako bi donio odluku može li se operacija provesti [16]. Anesteziolog zatim donosi odluku o vrsti anestezije, lijeku i dozi, koja se kasnije primjenjuje. Pacijent, nakon dogovora s anesteziologom, potpisuje pristanak o anesteziji [15].

Nadalje, u ovoj je fazi potrebno je djelovati na određene kritične čimbenike, poput poremećaja prehrane, pušenja, neliječnog dijabetesa. Kod poremećaja prehrane i pothranjenost i pretilost predstavljaju rizik od poslijeoperacijskih poteškoća, stoga je važno obaviti nutritivni status pacijenta. Kod ugradnje endoproteze kuka, posebno je potrebno obratiti pozornost na pretile pacijente. Često se operacijski zahvati odgađaju dok pacijenti ne skinu određeni postotak kilaže, zbog poslijeoperacijskog perioda i rehabilitacije [17].

Zadatak cijelog zdravstvenog tima jest educirati pacijenta o vrsti zahvata, prednostima tog zahvata, koje se komplikacije mogu javiti, što pacijent može očekivati u narednom periodu.

6.1.2. Neposredna priprema prije operacijskog zahvata

Neposredna priprema pacijenta odnosi se na dan prije operacije, kada pacijent dolazi na odjel, i na dan operacije do odlaska u salu. Medicinska sestra/tehničar zaprima pacijenta, uzima anamnezu te ga smješta u slobodnu sobu gdje mu mjeri vitalne znakove. Kod dolaska na odjel pacijent potpisuje dva pristanka. Jedan je pristanak na operacijski zahvat, koji sadrži objašnjenje cijelog postupka, i drugi pristanak na hospitalizaciju.

INFORMIRANI PRISTANAK NA OPERATIVNI ZAHVAT

U Matulijima, dana _____.

Ime i prezime pacijenta: _____

Datum i mjesto rođenja: _____

Adresa prebivališta: _____

- PRISTAJEM** na predloženi operativni zahvat:

- Upoznat(a) sam s prirodom i vrstom svoje bolesti, s drugim mogućnostima liječenja, prednostima i nedostacima raznih vrsta liječenja, te posljedicama neliječenja.
- Upoznat(a) sam s postupkom operativnog zahvata, te rizicima i mogućim komplikacijama istog.
- Upoznat(a) sam da u moguće komplikacije spadaju krvarenja, oštećenja žilava, infekcije, prijelomi, te tromboze i embolije, srčani udar, smrt.
- Pristajem da mi se u slučaju potrebe i/ili nakon operativnog zahvata obavlja transfuzija krvi.
DA NE
- Pristajem na mogućnost da se tkiva koja se uzmu tijekom zahvata šalju na patohistološke i druge analize, te da se mogu slati u druge ustanove u ili izvan RH.
- Pristajem da u slučaju potrebe ili izvanrednih okolnosti moju operaciju može izvesti i neki drugi kvalificirani liječnik, umjesto liječnika koji me naručio na operaciju.
DA NE
- Upoznat(a) sam s postoperativnim tijekom bolesti, te mogućim postoperativnim komplikacijama.
- Bolnica ima moj pristanak za korištenje fotografija ili videosnimke učinjenih tijekom operativnog zahvata u znanstvene i edukacijske svrhe ukoliko na istima nisam prepoznatljiv(a).
DA NE
- U slučaju nastupa određenih objektivnih promjena koje odstupaju od ranije utvrđenih ili očekivanih činjenica u svezi predloženog operativnog zahvata pristajem na promjenu planiranog operativnog zahvata sukladno pravilima struke.
- Svjestan(a) sam da će sva hitna, životno ugrožena stanja koja se događaju tijekom operacije biti primjereno sanirana. Razumijem da nema garancije da će mi operativni zahvat poboljšati stanje.

Tijekom temeljitog razgovora s liječnikom specijalistom Specijalne bolnice «Dr. Nemeč» imao(la) sam prilike postaviti pitanja i dobiti sve zadovoljavajuće odgovore. Razumijem da operativni zahvat ima rizike i da je moguć neočekivani ishod istog.
Svjestan(na) sam mogućnosti odbijanja operativnog zahvata.

Potpisom na ovom dokumentu potvrđujem da sam pročitao(la) i razumio(la) ovaj pristanak na operativni zahvat, te potvrđujem sve gore navedene izjave.

potpis pacijenta

Zakonski zastupnik

Ime i prezime: _____ Datum rođenja: _____

Adresa prebivališta: _____ Osnova zastupanja: _____

Pročitao(la) sam ovaj dokument, te u potpunosti razumijem tekst istog.

Potpisujem ovaj dokument kao zakonski zastupnik, te pristajem na sve njegove odredbe i uvjete.

potpis zakonskog zastupnika

Potvrđujem da sam pacijentu / zakonskom zastupniku objasnio prirodu, svrhu, prednosti, rizike, komplikacije i alternative predloženog operativnog zahvata. Odgovorio sam na sva postavljena pitanja u potpunosti, te vjerujem da pacijent / zakonski zastupnik u potpunosti razumije ono što mu je objašnjeno.

potpis liječnika

ODBIJANJE PRISTANKA NA OPERATIVNI ZAHVAT

Upoznat(a) sam s rizicima operativnog zahvata i svjestan(a) sam dobrobiti provođenja istog.

Potpisom na ovom dokumentu potvrđujem da **ODBIJAM** dati **PRISTANAK** na predloženi operativni zahvat.

potpis pacijenta

potpis zakonskog zastupnika

Slika 6.1.2.1. Pristanak na operacijski zahvat

Izvor: <https://www.bolnica-nemec.hr/upload/pdf/pristanak-za-operaciju.pdf>

Vrlo je važno mjeriti vitalne znakove kako bi se provjerilo da nema odstupanja od normalnih vrijednosti. Često puls i krvni tlak mogu biti povišeni od straha i uzbuđenosti pacijenta, tada se vitalni znakovi češće provjeravaju. Prehrana je dan prije operacije lagana i lako probavljiva, dok se nakon ponoći ne smije uzimati ništa na usta kako bi se izbjegla aspiracija želučanog sadržaja. Iako, prema novim smjernicama preporučuje se izbjegavanje gladovanja, jer može nepovoljno utjecati na pacijenta i njegov oporavak. Večer prije zahvata pacijent se tušira antiseptikom i ukoliko je propisano, dobiva premedikaciju [17].

Na dan operacije medicinska sestra/tehničar provjerava vitalne znakove. Zatim priprema operacijsko polje na način da šiša dlake, posebnim šišaćem s jednokratnim nastavcima. Iako se nekad brijalno, danas se preporučuje šišanje kako bi se izbjegle infekcije te urastanje dlaka. Nakon toga, pacijent se upućuje na tuširanje antiseptikom te nakon tuširanja odijeva bolničku tuniku. Pacijentu se nakon tuširanja najčešće markerom označava koja noga, odnosno kuk se operira radi provjere. Na drugu nogu se stavljaju elastični zavoji ili čarapa. Nakon toga pacijent se smješta u krevet te ukoliko još nije postavljena, postavlja se intravenska kanila. Nakon toga daju se lijekovi i premedikacija prema anesteziološkoj listi. Potrebno je pacijentu napomenuti neka više ne ustaje iz kreveta bez nadzora i pomoći medicinske sestre/tehničara. Ukoliko je potrebno pripremaju se i posebne pripreme, ovisno o zahvatu; npr. uvođenje nazogastrične sonde, urinarnog katetera, venskog katetera, priprema krvnih pripravaka [16, 15, 3].

Neposredno prije zahvata pacijent obavlja fiziološke potrebe. Potrebno je provjeriti je li pacijent skinuo nakit, zubnu protezu, slušni aparat. Vrijedne stvari pacijenta mogu se pohraniti u sefu na odjelu ili ih preuzima obitelj [16].

Prijeoperacijska priprema, odnosno, skrb za pacijenta prestaje u trenutku predaje pacijenta i njegove dokumentacije zdravstvenom timu u operacijskoj sali.

6.2. Intraoperacijska faza

Kirurška sala priprema se prije dolaska pacijenta. Potrebno je dezinficirati prostor, pripremiti sterilan pribor, lijekove, provjeriti ispravnost svih aparata. Pacijenta u operacijski blok dovoze odjelne medicinske sestre/tehničari te ga predaju kirurškom timu. O pacijentu tijekom zahvata skrbi kirurški tim koji se sastoji od raznih stručnjaka, koji zajedno rade na izvođenju kirurškog zahvata i optimizaciji stanja pacijenta. Prije samog početka zahvata potrebno je provjeriti identitet pacijenta, zahvat i stranu na kojoj se zahvat provodi, ima li pacijent kakve alergije, kada je posljednji put konzumirao hranu i piće. Osim pripreme prostorije i pribora, priprema se i osoblje. Operater i asistenti provode kirurško pranje ruku, sterilno se oblače. Operacijsko polje pokriva se sterilnom kompresom. Kada je sve spremno i pacijent u odgovarajućem položaju, zahvat može početi. Skrb je usmjerena na pacijenta i treba paziti na njegovo dostojanstvo. Najvažnija uloga zdravstvenog tima svakako je praćenje vitalnih znakova i brzo djelovanje na promjene. Potrebno je promatrati pacijenta, pratiti njegovo stanje i potrebe i reagirati na eventualne poteškoće i komplikacije. Operacijski zahvat završava zatvaranjem po slojevima i sterilnim previjanjem operacijske rane. Nakon završetka operacijskog zahvata, pacijent se premješta u sobu za buđenje gdje započinje sljedeća faza [15,18].

6.3. Poslijeoperacijska faza nakon ugradnje endoproteze kuka

Brigu, skrb o pacijentu nakon operacije možemo podijeliti na dvije faze: prva faza neposredno nakon operacije i anestezije, u sobi za buđenje i druga faza nakon potpunog oporavka od anestezije, na odjelu [3].

6.3.1. Prva poslijeoperacijska faza

Prvu fazu možemo nazvati postanestetičkom fazom ili fazom oporavka. Glavnu ulogu ima medicinska sestra/tehničar koja prati stanje pacijenta nakon operacije i reagira na eventualne poteškoće ili komplikacije. U ovoj fazi potrebno je redovito pratiti vitalne znakove svakih 15 – 30 minuta, pratiti EKG promjene, kontrolirati respiraciju, prohodnost dišnih puteva. Nadalje, potrebno je pratiti položaj pacijenta, nadoknaditi tekućinu i elektrolite s obzirom na to da nakon opće anestezije pacijent ne uzima ništa na usta prvih 6 – 8 sati. Pratiti diurezu, primjenjivati propisane lijekove, najčešće antibiotike, sedative i analgetike. Provjeravati ranu i drenažu rane, kontinuirano procjenjivati bol [3].

Kako bi se pacijent premjestio na odjel, trebaju biti zadovoljeni navedeni uvjeti:

- stabilni vitalni znakovi,
- uredna svijest, orijentiranost u vremenu i prostoru,
- kontrolirani bol,
- uredna diureza te
- mučnina i povraćanje pod kontrolom [15].

6.3.2. Druga poslijeoperacijska faza

Premještajem pacijenta na odjel započinje druga faza poslijeoperacijskog perioda. U ovoj se fazi nastavljaju postupci započeti u prijašnjoj fazi, ali su potrebne i nove mjere. U poslijeoperacijskom periodu mogu se razviti razne komplikacije koje možemo podijeliti na opće i lokalne, stoga je izrazito važno pratiti stanje pacijenta i prevenirati komplikacije. Medicinska sestra/tehničar provodi edukaciju pacijenta, pruža psihološku podršku pacijentu, provodi proces zdravstvene njege. U poslijeoperacijsku skrb uključeni su razni stručnjaci, npr. fizioterapeuti koji su vrlo važni u rehabilitaciji i edukaciji pacijenata [3].

6.4. Važnost medicinske sestre/tehničara u perioperacijskom razdoblju

Medicinska sestra/tehničar vrijedan je član medicinskog tima i ima ključnu ulogu u perioperacijskom razdoblju, posebno kod pacijenata koji prolaze kroz operaciju ugradnje endoproteze kuka. Medicinska sestra/tehničar ima najviše kontakta s pacijentom. U početku je potrebno uzeti detaljnu anamnezu, kako bi se saznale karakteristike pacijenta, zatim se provode sve navedene pretrage. Ove pretrage uključuju laboratorijske analize, radiološke pretrage i procjenu općeg zdravstvenog stanja pacijenta. Medicinska sestra/tehničar također igra ključnu ulogu kao edukator. Edukacija pacijenta obuhvaća svrhu operacije, očekivanja tijekom i nakon operacije, rehabilitacijski proces i prilagodbu životu nakon operacije. Prema istraživanju, adekvatna prijeoperacijska edukacija može značajno smanjiti anksioznost pacijenata i poboljšati poslijeoperacijske rezultate [19]. Osim svih dosad navedenih funkcija medicinske sestre/tehničara, ona odgovara na pitanja, pruža pacijentu utjehu, stvara povjerenje, pruža emocionalnu podršku i pozitivnu atmosferu. Medicinske sestre/tehničari su često prva linija komunikacije između pacijenta i ostatka medicinskog tima, stoga su potrebne izvanredne komunikacijske vještine za prijenos informacija između liječnika i pacijenta ili između članova tima. Prema istraživanju objavljenom u *Journal of Orthopaedic Nursing*, dobra komunikacija između pacijenata i medicinskog osoblja može poboljšati zadovoljstvo pacijenata i ishode liječenja [20]. Medicinske sestre/tehničari također brinu za obitelj pacijenta, pružajući im informacije i podršku. Obitelj često igra ključnu ulogu u poslijeoperacijskom oporavku pacijenta, te je stoga važno da i oni budu dobro informirani i educirani. Studije su pokazale da uključivanje obitelji u proces zdravstvene njege može poboljšati rezultate oporavka pacijenta [21]. Medicinske sestre/tehničari provode puno vremena uz pacijenta pa ga mogu i upoznati, stoga prve uočavaju i najsitnije promjene i mogu reagirati u kratkom vremenu. One postavljaju vlastite, sestrinske dijagnoze kojima prate stanje pacijenta i djeluju sukladno dijagnozama. Također brinu za sigurnost pacijenta, njegovu udobnost, želeći pružiti što bezbolniji, kraći boravak u bolnici te što uspješniji i brži oporavak. Prema istraživanju iz *International Journal of Orthopaedic and Trauma Nursing*, učinkovit poslijeoperacijski nadzor medicinskih sestara/tehničara može smanjiti rizik od komplikacija i skratiti vrijeme oporavka [22].

6.4.1. Holistički pristup i komunikacijske vještine

Holistički pristup u njezi pacijenata znači gledanje na pacijenta kao na cjelovitu osobu, uključujući fizičke, emocionalne, socijalne i duhovne potrebe. Medicinske sestre/tehničari koriste holistički pristup kako bi osigurali sveobuhvatnu njegu koja ne samo da liječi bolest, nego i promiče opće zdravlje i dobrobit pacijenta. Prema istraživanju, holistička njega može poboljšati pacijentovo zadovoljstvo i ishode liječenja, posebno kod kroničnih bolesti [23].

Dobre komunikacijske vještine su esencijalne za medicinske sestre/tehničare, posebno u perioperacijskom razdoblju. Komunikacija mora biti jasna, učinkovita i empatična kako bi se osiguralo razumijevanje pacijenata i njihovih obitelji. Prema istraživanju, komunikacijske vještine medicinskih sestara/tehničara mogu značajno utjecati na sigurnost pacijenata i smanjiti učestalost medicinskih pogrešaka [24]. Sigurnost pacijenata je također ključna komponenta rada medicinskih sestara/tehničara. One su odgovorne za prepoznavanje i prevenciju potencijalnih rizika, kao i za promptno djelovanje u slučaju komplikacija. Istraživanje je pokazalo da medicinske sestre/tehničari koje su dobro obučene u sigurnosnim protokolima i koje imaju pristup kontinuiranom obrazovanju, mogu značajno poboljšati sigurnost pacijenata [25].

7. Rehabilitacija pacijenta nakon ugradnje totalne endoproteze kuka

Rehabilitaciju pacijenta nakon ugradnje totalne endoproteze kuka možemo podijeliti na tri faze: ranu, srednju i kasnu fazu. Svaka od navedenih faza provodi se individualno, stoga slijedi jedan primjer moguće rehabilitacije [1].

Rana faza započinje u bolnici nakon ugradnje totalne endoproteze. Cilj rane faze rehabilitacije jest smanjiti operacijsku traumu, ubrzati oporavak i zadovoljstvo pacijenta te smanjiti duljinu boravka pacijenta u bolnici. Najprije se započinje tromboprolifaktičkim vježbama – vježbama cirkulacije. Fizioterapeut procjenjuje stanje pacijenta te se nakon uvida u rendgensku snimku i razgovorom s kirurgom kreće u provođenje pasivnih i aktivno potpomognutih vježbi fleksije i abdukcije kuka s transferima, najčešće prvi poslijeoperacijski dan. Odnosno, pacijent najprije uči kako da iz ležeće pozicije sjedne, pa ustane, zatim hod sa štakama na ravnom, uz i niz stepenice i slično. Drugi poslijeoperacijski dan kreće se na aktivno-potpomognute vježbe. Treći dan se nastavljaju vježbe s drugog poslijeoperacijskog dana, povećavajući njihov intenzitet i dodajući nove vježbe. Svaki dan povećava se duljina vježbe hoda. Četvrti poslijeoperacijski dan radi se na samostalnosti pacijenta. Unutar 4 do 5 dana pacijent bi trebao samostalno hodati sa štakama po ravnom, uz i niz stepenice, samostalno provoditi vježbe. Nakon savladavanja rane rehabilitacije pacijent se otpušta na kućnu njegu [1].

U srednjoj fazi, pacijent bi trebao samostalno provoditi naučene vježbe te bi unutar šest tjedana trebao postići dopušteni opseg aktivnih i pasivnih kretnji, odnosno fleksija do 90°, abdukcija do punog opsega, minimalna unutarnja i vanjska rotacija, dok adukcija nije dopuštena [1].



Slika 7.1. Vježba podizanja zdjelice u zrak

Izvor: <https://cvf.efwab.top/products.aspx?cname=exercise+ball+between+knees&cid=108>

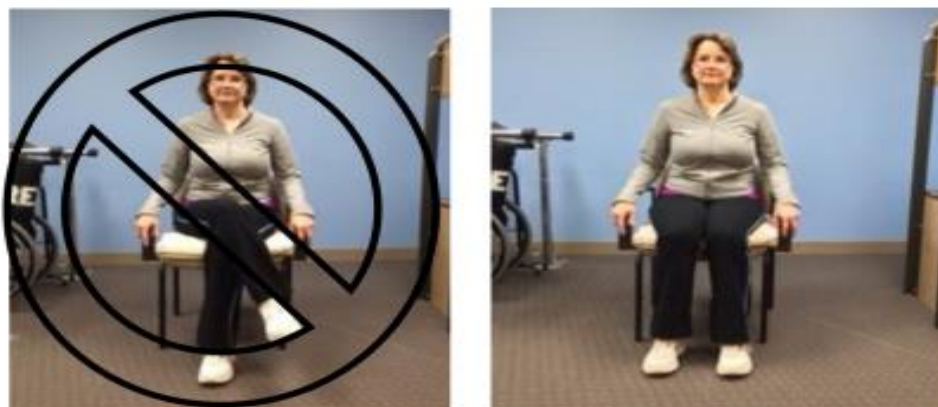U kasnoj fazi, nakon 6. tjedana od operacije pacijent hoda bez štaka, može ga se uputiti na fizikalnu terapiju uz kineziterapiju, hidroterapiju i elektroproceduru. Pacijent je dužan držati se dobivenih uputa o načinu obavljanja svakodnevnih aktivnosti, kako bi izbjegao kasne komplikacije ugradnje totalne endoproteze kuka [1].

7.1. Upute pacijentima za obavljanje svakodnevnih aktivnosti nakon ugradnje totalne endoproteze kuka

Kako bi se izbjegle komplikacije nakon ugradnje totalne endoproteze, pacijenti se educiraju o načinu obavljanja određenih aktivnosti.

Upute:

- nemojte se savijati više od 90°,
- nemojte rukama prelaziti preko koljena,
- nemojte podizati koljeno više od razine kuka dok sjedite,
- nemojte sjediti u niskim stolicama, stolicama bez ručkica,
- ne preporučuje se rotacija noge,
- u krevetu nemojte prelaziti operiranom nogom zdravu nogu,
- koristite dodatke za povišenje toaleta,
- nemojte križati noge,
- koristite jastuk između nogu, kod okretanja na bok,
- pazite na opterećenje nogu, nemojte nositi težak teret,
- redovito vježbajte [26,27].



Slika 7.1.1. Zabrana križanja nogu

Izvor: <https://www.ssmidatlantic.com/wp-content/uploads/2017/11/Mid-Atlantic-Pre-Operative-Hip-Replacement-Guide.pdf>



Slika 7.1.2. Zabrana savijanja preko 90°

Izvor: <https://www.ssmidatlantic.com/wp-content/uploads/2017/11/Mid-Atlantic-Pre-Operative-Hip-Replacement-Guide.pdf>

8. Prikaz slučaja

Pacijent N. N. rođen 1968. godine, od veljače 2018. godine redovito se kontrolira na Odjelu za ortopediju i traumatologiju, zbog bolova u lijevom kuku. Obavljena je RTG obrada te je ustanovljena teška artroza lijevog kuka. Iz tog razloga indicirana je ugradnja totalne endoproteze lijevog kuka.

Iz anamneze:

Pacijentu je urađena ugradnja totalne endoproteze desnog kuka 2003. godine u kombinaciji spinalne i opće anestezije, komplikacija nije bilo. Godine 2010. imao infarkt miokarda te je ugrađen stent, od tad se redovito kontrolira kod kardiologa. Pušač, puši kutiju cigareta dnevno, alkohol prigodno. Hiperlipidemija, arterijska hipertenzija. Alergije i preosjetljivost negira.

Pacijent se javlja na odjel dan prije planirane operacije. Pacijent orijentiran, pokretan, prilagođava se na zdravstveno stanje. Fizikalni pregled: TT 36,7 °C; puls 85; krvni tlak 135/85; disanje 16/min; visina 185 cm; težina 100 kg. Pacijent prilikom zaprimanja na odjel potpisuje pristanak na hospitalizaciju i pristanak na operacijski zahvat. Sa sobom donosi dokumentaciju potrebnih nalaza. Tromboprofilaksa započinje večer prije operacije. Pacijent ujutro pripremljen prema standardnoj operacijskoj pripremi, preoperativno dobiva 2 gr Zepilena.

Operacijski nalaz:

Operacija obavljena u spinalnoj anesteziji, u položaju na desnom boku. Anterolateralni pristup. Zahvat prošao uredno. Uvedena dva drena koja su priključena na Redax sistem.

Pacijent se uredno oporavlja. Tijekom poslijeoperacijskog perioda često procjenjivana bol. Pacijent bol ocjenjuje na skali 0-10, sa 7 ili 6. Primijenjena analgezija, rana uredna.

Od sestrinskih dijagnoza:

Akutni bol u/s poslijeoperacijskim periodom što se očituje izjavom pacijenta o postojanju, jačini i lokalizaciji bola. Visok rizik za infekciju u/s kirurškim zahvatom. Visok rizik za pad u/s operacijskim zahvatom na zglobu kuka.

Daljnji tijek oporavka:

Prvi dan nakon operacije pacijent pregledan od strane fizijatra te započinje rehabilitacija uz fizioterapeuta. Drugi dan nakon operacije vađeni drenovi. Rehabilitacijski tijek prolazi bez komplikacija, operacijsko polje uredno, pacijent je samostalno pokretan uz štake. Otpušta se na

kućnu njegu devetog poslijeoperacijskog dana. Preporuke kod kuće nastaviti s naučenih vježbama, u hodu se koristiti štakama. Pacijentu odobreno liječenje u toplicama.

Nastavak liječenja:

Liječenje u toplicama provodilo se kroz tri tjedana. Liječenje se provodilo individualnom medicinskom gimnastikom, interferentnim strujama, hidromasažom i hidrogimnastikom u bazenu. Po završenom liječenju pacijentovo stanje poboljšano, hod subjektivno lakši uz pomagalo, kretnje u kuku slobodnije, poboljšan tonus mišićne mase nogu. Preporuka nastaviti s naučenim vježbama uz povremeno fizikalno liječenje.

8.1. Akutni bol

Postavljena dijagnoza: Akutni bol u/s poslijeoperacijskim periodom što se očituje izjavom pacijenta o postojanju, jačini i lokalizaciji bola.

Cilj: Pacijent će na skali bola iskazati nižu razinu bola od početne.

Intervencije koje provode medicinske sestre/tehničari:

- procijeniti bol na skali za procjenu bola,
- prepoznati znakove bola kod pacijenta,
- primijeniti nefarmakološke načine ublažavanja bola,
- primijeniti propisanu terapiju,
- izbjegavati pritisak bolnog mjesta,
- ukloniti čimbenike koji pojačavaju bol,
- poticati pacijenta da primjenjuje naučene načine ublažavanja bola,
- ponovno procjenjivati razinu bola,
- razgovarati s pacijentom, ublažiti strah,
- odvrćati pažnju od bola,
- dokumentirati sve provedene postupke [28].

Evaluacija: Cilj je postignut. Pacijent na skali bola iskazuje nižu razinu bola od početne.

8.2. Visok rizik za infekciju

Postavljena dijagnoza: Visok rizik za infekciju u/s kirurškim zahvatom.

Cilj: Tijekom hospitalizacije neće biti znakova niti simptoma infekcije.

Intervencije koje provode medicinske sestre/tehničari:

- mjeriti vitalne znakove te obavijestiti liječnika kod eventualnih promjena,
- pratiti vrijednosti laboratorijskih nalaza,
- pratiti izgled, količinu izlučevina,
- podučiti pacijenta i posjetitelje o važnosti higijene ruku,
- održavati higijenu ruku prema standardima,
- aseptično previjati ranu,
- održavati čistoću prostora i optimalne mikroklimatske uvjete,
- održavati higijenu drenova prema standardu,
- primijeniti antibiotsku profilaksu i ostalu terapiju prema odredbi liječnika,
- uvoditi i mijenjati venske i arterijske kanile prema standard,
- zbrinuti infektivni otpad prema standardnoj proceduri,
- evidentirati sve provedene postupke [29].

Evaluacija: Cilj je postignut. Tijekom hospitalizacije nije bilo znakova niti simptoma infekcije.

8.3. Visok rizik za pad

Postavljena dijagnoza: Visok rizik za pad u/s operacijskim zahvatom na zglobu kuka.

Cilj: Pacijent tijekom hospitalizacije neće pasti.

Intervencije koje provode medicinske sestre/tehničari:

- objasniti pacijentu kako postoji rizik za pad,
- objasniti pacijentu da ne ustaje samostalno,
- staviti zvono i sve potrebne stvari pacijentu nadohvat ruke,
- pomoći pacijentu kod kretanja,
- uključiti fizioterapeuta u edukaciju pacijenta kod kretanja i okretanja,
- educirati pacijenta o pravilnom korištenju pomagala,
- preporučiti prikladnu obuću i odjeću,
- spustiti krevet na razinu prikladnu pacijentu,
- podučiti pacijenta da ne ustaje naglo,
- ukloniti prepreke s okoline,

- upaliti orijentacijsko svjetlo tijekom noći,
- provjeriti je li pacijent shvatio dobivene upute,
- evidentirati sve provedene postupke [28].

Evaluacija: Cilj je postignut. Tijekom hospitalizacije pacijent nije pao.

9. Zaključak

Razvojem endoproteza kuka, pacijentima koji su nekada mogli očekivati život u boli i uz štake ili invalidska kolica, danas je omogućeno da se brzo nakon operacije vrate samostalnom životu. U današnje vrijeme ugradnja totalne endoproteze kuka smatra se jednim od najuspješnijih zahvata u ortopediji. Ugradnja totalne endoproteze podrazumijeva zamjenu zgloba kuka, a omogućuje pacijentu redukciju bolova i poboljšanje njegovih funkcija. Uloga medicinske sestre/tehničara od iznimne je važnosti za uspješnu provedbu zahvata kao i brzi povratak pacijenta normalnom životu. Ugradnja totalne endoproteze vrlo je složena intervencija kod koje i najmanja neopreznost i greška u bilo kojoj fazi perioperacijske skrbi može dovesti do povećanja invaliditeta i drugih komplikacija, stoga je važno da medicinska sestra/tehničar djeluje u timu s ostalim stručnjacima te zajedno planiraju i provode intervencije u svim fazama skrbi.

Osim obavljanja fizičke skrbi, medicinska sestra/tehničar ima izrazitu važnost kod pružanja psihološke podrške. Medicinska sestra/tehničar, osoba je koja najviše vremena provodi s pacijentom te je bitno da uspostavi odnos povjerenja sa samim pacijentom, ali i njegovom obitelji. Ona pruža utjehu, odgovara na pitanja, daje savjete i sve ostalo što je u tom trenutku pacijentu potrebno, a sve u svrhu što bržeg i lakšeg oporavka.

Kako bi svoj posao obavljala savjesno i učinkovito, bitno je da svoje vještine i znanja unaprjeđuje kroz cjeloživotno učenje, pohađajući razne edukacije i čitanjem stručne literature.

10. Literatura

[1] A. Tudor, T. Mađarević: Kuk, Medicinska naklada, Zagreb 2018.

[2] I. Ruszkowski, D. Orlić, O. Mufrić: Endoproza zgloba kuka, Medicinski fakultet, Zagreb 1985.

[3] I. Prpić, i suradnici: Kirurgija za medicinare, Školska knjiga, Zagreb 2005.

[4] M. Gold, A. Munjal, M. Varacallo: Anatomy, Bony Pelvis and Lower Limb, Hip Joint. [Updated 2023 Jul 25]. In: StatPearls [Internet]. Treasure Island (FL): StatPearls Publishing; 2024 Jan-.

Dostupno na: <https://www.ncbi.nlm.nih.gov/books/NBK470555/>

[5] P. Keros, M. Pećina: Funkcijska anatomija lokomotornog sustava, Naklada Ljevak, Zagreb 2020.

[6] R. Glenister, S. Sharma: Anatomy, Bony Pelvis and Lower Limb, Hip. [Updated 2023 Jul 24]. In: StatPearls [Internet]. Treasure Island (FL): StatPearls Publishing; 2024 Jan-.

Dostupno na: <https://www.ncbi.nlm.nih.gov/books/NBK526019/>

[7] S. Gamulin, M. Marušić, Z. Kovač, i suradnici: Patofiziologija, Medicinska naklada 2005.

[8] N. Sandiford, D. Kendoff, S. Muirhead-Allwood: Osteoarthritis of the hip: aetiology, pathophysiology and current aspects of management, 2020.

Dostupno na: <https://aoj.amegroups.org/article/view/5539/html>

[9] R. Šunjić: Reumatoidni artritis [Završni rad]. Koprivnica: Sveučilište Sjever; 2016 [pristupljeno 10.07.2024.]

Dostupno na: <https://urn.nsk.hr/urn:nbn:hr:122:903189>

[10] M. Asotić, P. Grubor: Oboljenja kuka, 2020.

Dostupno na: http://www.pgrubor.org/wp-content/uploads/2020/08/Oboljenja-kuka_compressed.pdf

[11] V. Bilić: Povijest kirurgije, Medicinska naklada, Zagreb 2009.

[12] R. Kolundžić, D. Orlić: Četrdeset godina ugradnje totalne endoproteze zgloba kuka u hrvatskoj, u klinici za ortopediju zagreb – ortopedska operacija 20. stoljeća, Liječnički vjesnik [Internet]. 2011 [pristupljeno 16.07.2024.];133(9-10).

Dostupno na: <https://hrcak.srce.hr/171859>

[13] L. Savin, T. Pinteala, DN. Mihai, D. Mihailescu, SS. Miu, MT. Sirbu, B. Veliceasa, DC. Popescu, PD Sirbu, N. Forna: Updates on Biomaterials Used in Total Hip Arthroplasty (THA). *Polymers (Basel)*. 2023 Aug 2;15(15):3278.

Dostupno na: <https://pubmed.ncbi.nlm.nih.gov/37571172/>

[14] D. Orlić, i suradnici: Aloartroplastika kuka, , Medicinski fakultet, Zagreb 1986.

[15] Salazar Maya ÁM: Nursing Care during the Perioperative within the Surgical Context. *Invest Educ Enferm*. 2022 Jun;40(2):e02.

Dostupno na: <https://pubmed.ncbi.nlm.nih.gov/36264690/>

[16] A. Marjanović: Proces zdravstvene njege kod bolesnika s endoprotezom kuka [Završni rad]. Rijeka: Sveučilište u Rijeci, Fakultet zdravstvenih studija; 2020 [pristupljeno 27.02.2024.]

Dostupno na: <https://urn.nsk.hr/urn:nbn:hr:184:712102>

[17] HeMED: Prijeoperacijska procjena

Dostupno na: <https://hemed.hr/Default.aspx?sid=13923>

[18] B. Kozina: Sestrinstvo i posebnosti perioperacijske skrbi u operacijskoj dvorani [Diplomski rad]. Zagreb: Sveučilište u Zagrebu, Medicinski fakultet; 2015 [pristupljeno 12.07.2024.]

Dostupno na: <https://urn.nsk.hr/urn:nbn:hr:105:275866>

[19] Bucknall, T., Hutchinson, A., & Thoms, D. (2016). The impact of family presence on the quality of care in postoperative recovery. *International Journal of Nursing Studies*, 53, 158-167.

[20] Dossey, B. M., Keegan, L., & Barrere, C. (2020). *Holistic Nursing: A Handbook for Practice*. Jones & Bartlett Learning.

[21] Franke, T., Beckmann, M., & Schmid, M. (2020). Preoperative education and patient satisfaction in orthopaedic surgery. *Journal of Orthopaedic Surgery and Research*, 15(1), 102.

[22] Jones, A., Roberts, S., & Smith, L. (2019). Postoperative care and outcomes for hip replacement patients. *International Journal of Orthopaedic and Trauma Nursing*, 35, 45-52.

[23] Leonard, M., Graham, S., & Bonacum, D. (2004). The human factor: the critical importance of effective teamwork and communication in providing safe care. *Quality and Safety in Health Care*, 13(suppl_1), i85-i90.

[24] Pronovost, P., Needham, D., Berenholtz, S., Sinopoli, D., Chu, H., Cosgrove, S., ... & Goeschel, C. (2006). An intervention to decrease catheter-related bloodstream infections in the ICU. *New England Journal of Medicine*, 355(26), 2725-2732.

[25] Smith, J., Brown, P., & Wilson, K. (2018). Communication in orthopaedic nursing: Improving patient outcomes. *Journal of Orthopaedic Nursing*, 22(3), 145-152.

[26] Surgical specialty center od mid-atlantic: Pre-Operative Hip Replacement Guide

Dostupno na: <https://www.ssmidatlantic.com/wp-content/uploads/2017/11/Mid-Atlantic-Pre-Operative-Hip-Replacement-Guide.pdf>

[27] Akromion: Poslijeoperacijska rehabilitacija nakon ugradnje totalne proteze kuka

Dostupno na: <https://www.akromion.hr/wp-content/uploads/2023/09/Poslijeoperacijska-rehabilitacija-nakon-ugradnje-totalne-proteze-kuka.pdf>

[28] HKMS: Sestrinske dijagnoze 2, Zagreb, 2013. (monografija)

Dostupno na: <https://www.hkms.hr/wp-content/uploads/2019/05/Sestrinske-dijagnoze-2.pdf>

[29] HKMS: Sestrinske dijagnoze, Zagreb, 2011. (monografija)

Dostupno na: https://www.hkms.hr/data/1316431501_827_mala_sestrinske_dijagnoze_kopletno.pdf

11. Popis slika

[1] Slika 2.1 Anatomija zgloba kuka

Izvor: <https://santabarbarasportsorthopedic.com/hip-anatomy-joint-santa-barbara-santamaria-ventura-ca>

[2] Slika 2.2. Kretnje u zglobu kuka

Izvor: https://brooksidepress.org/basic_patient_care/wpcontent/uploads/2015/04/MD0556_img_34.jpg

[3] Slika 3.1. Usporedba zdravog i osteoartritisa zgloba kuka

Izvor: <https://poliklinika-lokrum.hr/novosti/bol-u-kuku-osteoartritis-kuka/>

[4] Slika 5.3.1. Totalna i parcijalna endoproteza kuka

Izvor: <https://www.talktomira.com/post/how-much-do-hip-replacements-cost>

[5] Slika 5.3.2. Cementna i bescementna endoproteza kuka

Izvor: <https://www.healthpages.org/surgical-care/hip-joint-replacement-surgery/>

[6] Slika 5.4.1. Kombinacija materijala za izradu totalne endoproteze kuka

Izvor: <https://www.medacta.com/EN/hip-replacement>

[7] Slika 5.6.2.1. Usporedba luksacije i pravilnog položaja endoproteze kuka

Izvor: <https://www.aerzteblatt.de/int/archive/article/166748>

[8] Slika 6.1.1.1. Specijalna pretraga kod ugradnje endoproteze kuka

Izvor: <https://www.kneeandhip.co.uk/hip-pain/osteoarthritis-of-the-hip/>

[9] Slika 6.1.2.1. Pristanak na operacijski zahvat

Izvor: <https://www.bolnica-nemec.hr/upload/pdf/pristanak-za-operaciju.pdf>

[10] Slika 7.1. Vježba podizanja zdjelice u zrak

Izvor: <https://cvf.efwab.top/products.aspx?cname=exercise+ball+between+knees&cid=108>

[11] Slika 7.1.1. Zabrana križanja nogu

Izvor: <https://www.ssmidatlantic.com/wp-content/uploads/2017/11/Mid-Atlantic-Pre-Operative-Hip-Replacement-Guide.pdf>

[12] Slika 7.1.2. Zabrana savijanja preko 90°

Izvor: <https://www.ssmidatlantic.com/wp-content/uploads/2017/11/Mid-Atlantic-Pre-Operative-Hip-Replacement-Guide.pdf>



IZJAVA O AUTORSTVU

Završni/diplomski/specijalistički rad isključivo je autorsko djelo studenta koji je isti izradio te student odgovara za istinitost, izvornost i ispravnost teksta rada. U radu se ne smiju koristiti dijelovi tuđih radova (knjiga, članaka, doktorskih disertacija, magistarskih radova, izvora s Interneta, i drugih izvora) bez navođenja izvora i autora navedenih radova. Svi dijelovi tuđih radova moraju biti pravilno navedeni i citirani. Dijelovi tuđih radova koji nisu pravilno citirani, smatraju se plagijatom, odnosno nezakonitim prisvajanjem tuđeg znanstvenog ili stručnoga rada. Sukladno navedenom studenti su dužni potpisati izjavu o autorstvu rada.

Ja, VALERIJA ŠTRUKELJ (ime i prezime) pod punom moralnom, materijalnom i kaznenom odgovornošću, izjavljujem da sam isključivi autor/ica završnog/diplomskog/specijalističkog (obrisati nepotrebno) rada pod naslovom PERIODIČNA SVRBA PACIJENATA KOD USPADNJE (upisati naslov) te da u navedenom radu nisu na nedozvoljeni način (bez pravilnog citiranja) korišteni dijelovi tuđih radova.

Student/ica:
(upisati ime i prezime)

Valerija Štrukelj
(vlastoručni potpis)

Sukladno članku 58., 59. i 61. Zakona o visokom obrazovanju i znanstvenoj djelatnosti završne/diplomske/specijalističke radove sveučilišta su dužna objaviti u roku od 30 dana od dana obrane na nacionalnom repozitoriju odnosno repozitoriju visokog učilišta.

Sukladno članku 111. Zakona o autorskom pravu i srodnim pravima student se ne može protiviti da se njegov završni rad stvoren na bilo kojem studiju na visokom učilištu učini dostupnim javnosti na odgovarajućoj javnoj mrežnoj bazi sveučilišne knjižnice, knjižnice sastavnice sveučilišta, knjižnice veleučilišta ili visoke škole i/ili na javnoj mrežnoj bazi završnih radova Nacionalne i sveučilišne knjižnice, sukladno zakonu kojim se uređuje umjetnička djelatnost i visoko obrazovanje.