

# Fizioterapijski pristup kod sindroma prenaprezanja u laktu

---

Premužić, Ilarija

Undergraduate thesis / Završni rad

2024

Degree Grantor / Ustanova koja je dodijelila akademski / stručni stupanj: **University North / Sveučilište Sjever**

Permanent link / Trajna poveznica: <https://um.nsk.hr/um:nbn:hr:122:379973>

Rights / Prava: [In copyright](#) / [Zaštićeno autorskim pravom.](#)

Download date / Datum preuzimanja: **2025-03-11**



Repository / Repozitorij:

[University North Digital Repository](#)





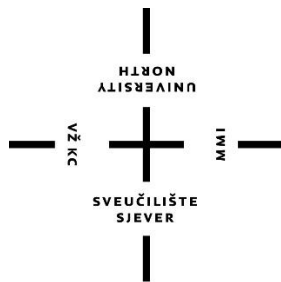
**Sveučilište  
Sjever**

**Završni rad br. 360/FIZ/2024**

# **Fizioterapijski pristup kod sindroma prenaprezanja u laktu**

**Ilarija Premužić, 0016149988**

Varaždin, rujan 2024. godine



# Sveučilište Sjever

**Odjel za fizioterapiju**

**Završni rad br. 360/FIZ/2024**

**Fizioterapijski pristup kod sindroma prenaprezanja u laktu**

**Student**

Ilarija Premužić

**Mentor**

Nikolina Zaplatic Degač, mag. physioth

Varaždin, rujan 2024. godine

## Prijava završnog rada

### Definiranje teme završnog rada i povjerenstva

ODJEL	Odjel za Fizioterapiju		
STUDIJ	Prijeodiplomski stručni studij fizioterapije		
PREDAVAČ	Ilarija Premužić	MATRIČNI BROJ	0016149968
DATA	03.09.2024.	KOI PRU	Fizioterapijske vještine I
NASLOV RADA	Fizioterapijski pristup kod sindroma prenaprezanja u laktu		

KLJUČNE RJEČI: Physiotherapy approach in elbow overstrain syndrome

PREDAVAČ: Nikola Zaplatić Degač univ. mag. physioth. | STATUS: predavač

ČLANOVI POVJERENSTVA	IMENA
1.	dr.sc. Mataja Znika, v. pred., predsjednik
2.	Nikolina Zaplatić Degač, pred., mentor
3.	Veana Hodić, pred., član
4.	Marija Arapović, pred., zamjenski član
5.	

### Zadatak završnog rada

BR. 360/FLZ/2024

OPIS

Lakat predstavlja složeni zglob u ljudskom tijelu koji služi kao poveznica između ramena i ruke, te kao takav funkcionalno sudjeluje u većini pokreta gornjih ekstremiteta. Sindromi prenaprezanja označuju skup simptoma nastalih zbog velikog broja repetitivnih pokreta koji oštećuju mioentelzijski aparat na mikrorazini. Imajući na umu ulogu lakta u svakodnevnom životu, nije iznenađenje da su sindromi prenaprezanja u području lakta česta pojava. Najčešći iz te skupine su lateralni i medialni epikondilitis. Ova oštećenja, zbog struktura koje zahvaćaju, stvaraju velike probleme pojedincu u normalnom funkcioniranju zbog čega je vrlo važno pravovremeno postaviti dijagnozu na temelju anamneze, kliničkih testova i pomoćnih dijagnostičkih metoda. Liječenje navedenih oštećenja je u prvom planu neoperativno, a uključuje počesto i primjenu individualnog programa fizikalne terapije. Fizikalna terapija podrazumijeva temeljitu fizioterapijsku procjenu, izradu plana terapije i primjenu indiciranih fizioterapijskih intervencija. Često primjenjivane fizioterapijske intervencije uključuju terapijske vježbe, terapijski ultrazvuk, TENS, manualna tehnika (Kaltenborn, Cyriax), a u novije vrijeme Dry needling, Kinesio taping i udarni val. Osim fizikalne terapije, rehabilitacija uključuje i specifičnu edukaciju bolesnika o mogućim ergonomskim prilagodbama radnog prostora. U slučaju sportaša, fokus se stavlja na metode prevencije oštećenja i moguća modifikacija treninškog procesa, a sve s ciljem smanjenja broja ozljeda.

ZADATAK U 1. ČEM

04.09.2024.



SOTPIS MENTORA  
N. Degač



## **Predgovor**

Prije svega zahvaljujem se svojoj mentorici Nikolini Zaplatic Degač, mag. physioth. na prihvaćenom mentorstvu, pružanim savjetima, trudu i uloženom vremenu prilikom izrade ovog završnog rada.

Veliko hvala mojoj obitelji, prije svega roditeljima, bratu i sestri, baki, te ostalim mojim bližnjima, koji su bili uz mene tijekom mog studiranja, pružali neizmjernu podršku i motivaciju da nikada ne posustanem u ostvarenju svojih ciljeva.

Isto tako zahvaljujem se svim profesorima i mentorima na prenesenom znanju i vještinama tijekom studiranja.

## SAŽETAK

Lakat predstavlja složeni zglob u ljudskome tijela koji služi kao poveznica između ramena i šake, te kao takav funkcionalno sudjeluje u većini pokreta gornjih ekstremiteta. Sindromi prenaprezanja označuju skup simptoma nastalih zbog velikog broja repetitivnih pokreta koji oštećuju mioentezijski aparat na mikrorazini. Imajući na umu ulogu lakta u svakodnevnom životu, nije iznenađenje da su sindromi prenaprezanja u području lakta česta pojava. Najčešći iz te skupine su lateralni i medijalni epikondilitis koji najčešće zahvaćaju radno sposobnu populaciju stariju od 40 godina (uredski poslovi, radnici na traci, električari...). Ova oštećenja, zbog struktura koje zahvaćaju, stvaraju velike probleme pojedincu u normalnom funkcioniranju zbog čega je vrlo važno pravovremeno postaviti dijagnozu na temelju anamneze, kliničkih testova i pomoćnih dijagnostičkih metoda. Liječenje navedenih oštećenja je u prvom planu neoperativno, a uključuje poštedu i primjenu individualnog programa fizikalne terapije. U fizikalnoj terapiji veliku ulogu ima fizioterapeut, a ono podrazumijeva temeljitu fizioterapijsku procjenu, izradu plana terapije i primjenu indiciranih fizioterapijskih intervencija. Često primjenjivane fizioterapijske intervencije uključuju terapijske vježbe, terapijski ultrazvuk, TENS, manualne tehnike (Kaltenborn, Cyriax), a u novije vrijeme Dry needling, Kinesio taping i udarni val. Osim fizikalne terapije, rehabilitacija uključuje i specifičnu edukaciju bolesnika o mogućim ergonomskim prilagodbama radnog prostora. U slučaju sportaša, fokus se stavlja na metode prevencije oštećenja i moguće modifikacije trenažnog procesa, a sve s ciljem smanjenja broja ozljeda.

**KLJUČNE RIJEČI:** sindrom prenaprezanja, fizikalna terapija, procjena

## **SUMMARY**

The elbow represents a complex joint that serves as a link between the shoulder and the hand, and as such functionally participates in the vast majority of upper limb movements. Stress syndrome indicates a set of symptoms due to a large number of repetitive movements that damage the micro-level myoenthesia machine. Bearing in mind the role of elbows in everyday life, it is not surprising that stress syndrome in the elbow area is common. The most common in this group are lateral and medial epicondylitis, handball elbow, and posterior impingement elbow syndrome. Lateral and medial epicondylitis most often affect the working age population over 40 years of age (office jobs, belt workers, electricians...), while handball elbow and posterior impingement elbow syndrome are more often associated with professional and recreational athletes due to the specificity of individual sports. This damage, due to the structures involved, causes major problems for the individual in normal functioning, which makes it very important to make a timely diagnosis based on the history, clinical tests and auxiliary diagnostic methods. The treatment of these defects is primarily non-operative, including sparing and the application of an individual physical therapy program. Physical therapy implies thorough physiotherapeutic evaluation, drafting of a therapy plan and the use of indicated physiotherapeutic interventions. Frequently used physiotherapeutic interventions include therapeutic exercises, therapeutic ultrasound, TENS, manual techniques (Kaltenborn, Cyriax), and more recently dry needling, kinesio taping and shock wave. In addition to physical therapy, rehabilitation includes specific education of patients on possible ergonomic adaptations of the workspace. In the case of athletes, focus is placed on methods of prevention of damage and possible modification of the training process, all with the aim of reducing the number of injuries.

**KEYWORDS:** stress syndrome, physical therapy, assessment



## Popis korištenih kratica

<b>lig.</b>	ligamentum
<b>ligg.</b>	ligamenta
<b>m.</b>	musculus
<b>mm.</b>	musculii
<b>MHz</b>	megaherc
<b>Ms</b>	milisekunda
<b>DASH</b>	disabilities of the arm, shoulder and hand
<b>PRTEE</b>	patient rated tennis elbow evaluation
<b>PSFS</b>	patient specific functional scale
<b>SOAP</b>	Subjective Objective Assessment Plan
<b>TENS</b>	transkutana električna nervna stimulacija
<b>UEFI</b>	upper extremity functional indeks
<b>Cm</b>	centimetar
<b>cm<sup>2</sup></b>	centimetar kvadratni
<b>kg</b>	kilogram

# Sadržaj

1.	Uvod.....	1
2.	Anatomija lakta.....	2
2.1.	Zglobovi i ligamenti .....	3
2.2.	Mišići.....	4
3.	Biomehanika zgloba lakta.....	6
4.	Patofiziologija teniskog i golferskog lakta .....	7
5.	Klinička slika i dijagnostičke metode .....	9
6.	Liječenje.....	11
6.1.	Konzervativno liječenje.....	11
6.2.	Operativno liječenje .....	11
7.	Fizioterapijska procjena .....	13
7.1.	Subjektivni pregled .....	13
7.2.	Objektivni pregled.....	14
7.3.	Antropometrijske mjere i manualna dinamometrija.....	14
7.4.	Goniometrija.....	15
7.5.	Testovi.....	16
7.5.1.	Cozenov test.....	16
7.5.2.	Millsov test .....	17
7.5.3.	Maudsleyov test .....	18
7.5.4.	Test s stolicom .....	18
7.5.5.	Stres-test .....	19
7.5.6.	Provokativni specijalni test.....	19
7.5.7.	Polks test.....	19
7.6.	Upitnici.....	20
7.6.1.	Upper Extremity Functional Indeks.....	20
7.6.2.	Disabilities of the Arm, Shoulder and Hand.....	20
7.6.3.	Patient-Rated Tennis Elbow Evaluation.....	20
7.6.4.	Patient Specific Functional Scale .....	21
8.	Fizioterapija .....	22
8.1.	Krioterapija.....	22
8.2.	Terapijske vježbe.....	22
8.2.1.	Vježbe istezanja .....	23
8.2.2.	Izometričke vježbe.....	23
8.2.3.	Izotoničke vježbe .....	24
8.3.	Elektroterapija .....	24
8.3.1.	Dijadinamske struje .....	24
8.3.2.	Interferentne struje.....	25
8.3.3.	TENS .....	25
8.4.	Ultrazvuk.....	26
8.5.	Udarni val.....	27
8.6.	Laseroterapija .....	27
8.7.	Magnetoterapija.....	28
8.8.	Ortoze .....	28

8.9. Kinesio taping .....	30
8.10. Edukacija pacijenta .....	30
9. Zaključak.....	32
10. Literatura.....	33
11. Popis slika .....	35

# 1. Uvod

U današnje vrijeme, sport i rekreacija postižu preinake u društvu. Naime, sve se više ljudi počinje baviti sportom, bilo rekreativno ili profesionalno. Najviše zasluga za to nose današnja informiranost populacije o preventivnom djelovanju sporta na zdravlje. No, sport koji je danas aktualan je sport sa visokim zahtjevima za sportaše. Dolazi do povećanja intenziteta, broja ponavljanja i trajanja treninga, a faze odmora traju kraće. Sportaši i rekreativci tako premašuju svoje mogućnosti te dolazi do oštećenja i nastanka sindroma prenaprezanja. Ozljedu karakterizira akutnost nastanka, odnosno nastaje iznenada i manifestira se u obliku oštre boli, dok je oštećenje kroničnog nastanka i nastaje kao posljedica ponavljajućih trauma koje dovode do sindroma prenaprezanja. Patološke promjene zbog sindroma prenaprezanja događaju se na mišićno-tetivnom prijelazu (miotendinitis), tetivi (tendinitis), tetivnom omotaču (paratenonitis) ili hvatištu tetive za kost (entezitis) koji spadaju u područje mišićno-koštane funkcionalne jedinice. Važno je istaknuti da se sindromi prenaprezanja, osim u sportu javljaju i kod raznih profesija. Do oštećenja lakta najčešće dolazi kod sportova i profesija u kojima se dominantno koriste ruke. Jedan od najpoznatijih i najčešćih sindroma prenaprezanja u laktu je epikondilitis [1].

Medijalni epikondilitis ili golferski lakat nastaje na polazištu zajedničke tetive fleksora šake i prstiju, dok lateralni epikondilitis ili teniski lakat nastaje na polazištu zajedničke tetive ekstenzora šake i prstiju [2].

## 2. Anatomija lakta

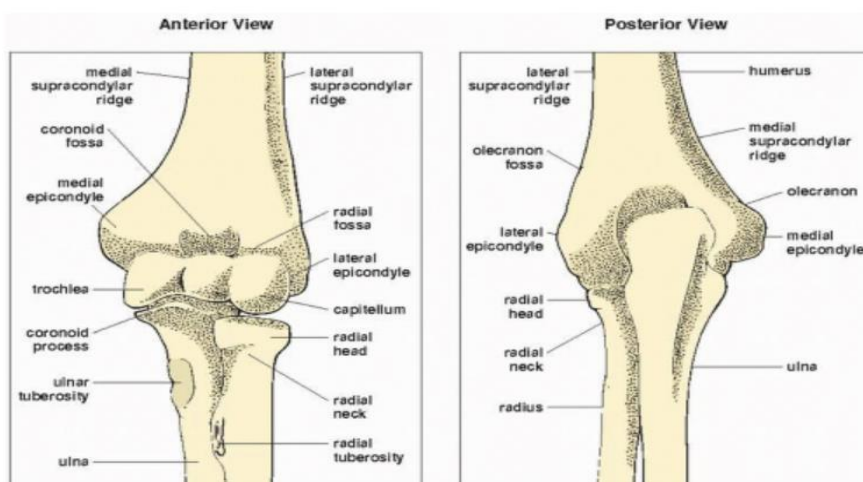
Lakat je kompleksan zglob koji povezuje nadlakticu sa kostima podlaktice. Lakatni zglob (lat. *articulatio cubiti*) je spoj između nadlaktične (lat. *os humerus*), palčane (lat. *os radius*) i lakatne (lat. *os ulnae*) kosti. Između te tri kosti u laktu se nalaze i tri zglobova i to između :

- nadlaktične i lakatne kosti (lat. *articulatio humeroulnaris*)
- nadlaktične i palčane kosti (lat. *articulatio humeroradialis*)
- lakatne i palčane kosti (lat. *articulatio radioulnaris*) [3].

Nadlaktična kost seže od ramena do lakta i ima dva zadebljana kraja. Na gornjem kraju nalazi se glava nadlaktične kosti (lat. *caput humeri*) koja se uzglobljuje s lopaticom. Na donjem kraju nalazi se zglobno tijelo (lat. *condylus humeri*) i dvije izbočine (lat. *epicondylus lateralis et medialis*). Zglobno tijelo ima dva dijela pa se na lateralnoj strani nalazi glavica nadlaktične kosti (lat. *capitulum humeri*), a na medijalnoj strani zglobni valjak (lat. *trochlea humeri*). Glavica nadlaktične kosti se u lakatnom zglobu uzglobljuje s palčanom, a zglobni valjak s lakatnom kosti.

Palčana kost (lat. *radius*) smještena je na lateralnoj strani, odnosno na strani palca. Na gornjem kraju kosti nalazi se glava palčane kosti (lat. *caput radii*) koja ima konkavnu zglobnu plohu za glavicu nadlaktične kosti. Također, glavu palčane kosti okružuje glatka zglobna ploha (lat. *circumferentia articularis*) koja dolazi u dodir s radijalnim urezom lakatne kosti [3, 4].

Lakatna kost (lat. *ulna*) smještena je na medijalnoj strani, odnosno na strani malog prsta. Na gornjem kraju kosti nalazi se stražnji izdanak (lat. *olecranon*) i prednji izdanak (lat. *processus coronoideus*) koji omeđuju udubinu (lat. *incisura trochlearis*). Udubina oblikuje plohu šupljeg valjka koji točno pristaje uz valjak nadlaktične kosti. Na prednjem izdanku s lateralne strane je urez (lat. *incisura radialis*) u kojem se ova kost uzglobljuje s palčanom kosti. Na slici 2.1. prikazane su kosti lakta [3,4,5].

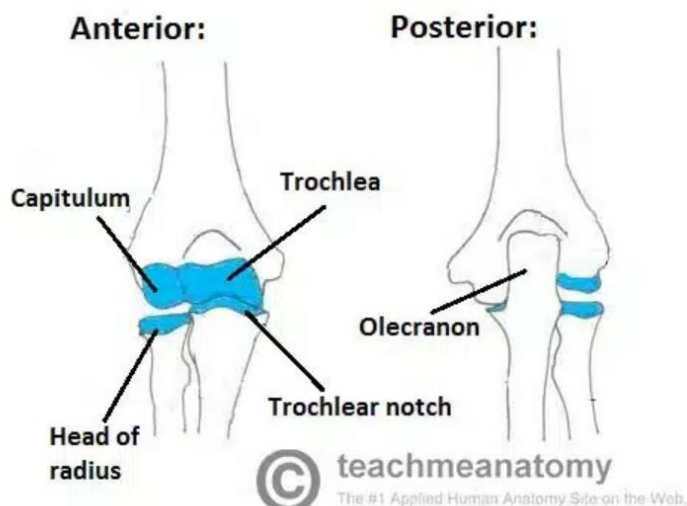


Slika 2.1. Kosti lakta

[Izvor: <https://radiologykey.com/upper-limb-ii-elbow/> ]

## 2.1. Zglobovi i ligamenti

Humeroulnarni zglob nalazi se između nadlaktične i lakatne kosti, a proksimalni radioulnarni zglob se nalazi između proksimalnih krajeva palčane i lakatne kosti. Na slici 2.1.1. prikazani su zglobovi lakta s anteriorne i posteriorne strane.



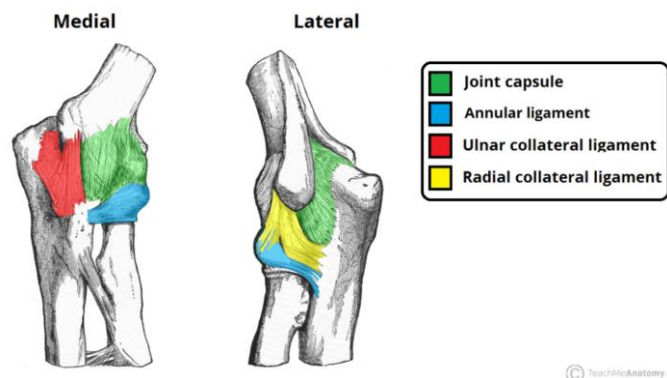
Slika 2.1.1. Zglobovi lakta (prikaz s prednje i stražnje strane)

[Izvor: <https://teachmeanatomy.info/upper-limb/joints/elbow-joint/> ]

Zglobna čahura jednaka je za sva tri zgloba, a pojačavaju je dva kolateralna ligamenta (lat. ligg. colaterale ulnare et. radiale) te jedan prstenasti ligament (lat. lig. anulare) koji se nalazi unutar zgloba. Lig.collaterale ulnare je medijalna sveza koja je razapeta između donjeg ruba medijalnog epikondila nadlaktične kosti i ruba udubine na lakatnoj kosti. Ovaj ligament je ključni ligament u laktu koji pruža stabilnost unutrašnjoj (medijalnoj) strani zgloba lakta.

Lig.collaterale radiale je lateralna sveza koja je razapeta između lateralnog epikondila nadlaktične kosti, lateralne strane olekranona lakatne kosti i prstenastog ligamenta. Ovaj ligament je ključni ligament lakta koji pruža stabilnost vanjskoj (lateralnoj) strani zgloba lakta. Njegova glavna funkcija je stabilizacija lakta, posebno u sprječavanju prekomjerne adukcije podlaktice [3, 4].

Lig. anulare radii je sveza koja obuhvaća glavu palčane kosti te upotpunjuje konkavno zglobno tijelo proksimalnog radioulnarnog zgloba. Glavna funkcija ovog zgloba je stabilizacija radijusa na mjestu u proksimalnom radioulnarnom zglobo, čime omogućava stabilnu rotaciju radijusa. Na slici 2.1.2. prikazani su ligamenti lakta.



Slika 2.1.2. Ligamenti lakta

[Izvor: <https://teachmeanatomy.info/upper-limb/joints/elbow-joint/> ]

## 2.2. Mišići

Mišići koji su zaslužni za fleksiju lakta jesu *m. biceps brachii*, *m. brachialis*, *m. brachioradialis*, *m. extensor carpi radialis longus*, *m. pronator teres*, *m. flexor carpi radialis*, *m. extensor carpi radialis brevis* i *m. palmaris longus*. *M. triceps brachii* i *m. anconeus* izvode ekstenziju lakta [4].

Kod supinacije sudjeluju *m. supinator*, *m. biceps brachii*, *m. abductor pollicis longus*, *m. extensor pollicis longus* te *m. brachioradialis*. *M. pronator quadratus*, *m. pronator teres*, *m. flexor carpi radialis*, *m. brachioradialis* i *m. palmaris longus* sudjeluju pri pronaciji. U nastavku su izdvojeni mišići koji izvode pokrete koji se smatraju važnim uzročnim čimbenicima teniskog lakta.

*M. Extensor carpi radialis brevis*, *m. extensor carpi ulnaris*, *m. extensor digiti minimi* i *m. extensor digitorum* čine zajedničku tetivu ekstenzora. Manji dio mišićnih vlakana *m. extensor carpi radialis longus* spaja se na tu tetivu, dok se proksimalno od nje nalazi polazište *m. anconeusa* [4].

*M. extensor carpi radialis longus* i *m. extensor carpi radialis brevis* polaze sa lateralnog epikondila nadlaktične kosti. *M. extensor carpi radialis longus* hvatište ima na dorzalnoj strani osnovice druge metakarpalne kosti, a *m. extensor carpi radialis brevis* na dorzalnoj strani osnovice treće metakarpalne kosti. Oba mišića izvode ekstenziju i radijalnu devijaciju šake, a u lakatnom zglobu pomažu fleksiju. Također, *m. extensor carpi radialis longus* djeluje kao pomoćni pronator ako je podlaktica flektirana, a ako je ekstenzirana djeluje kao pomoćni supinator [4].

*M. extensor digitorum* i *m. extensor digiti minimi* polaze sa stražnje strane lateralnog epikondila nadlaktične kosti. Hvatište *m. extensor digitorum* nalazi se na dorzalnoj strani srednjih i distalnih

članaka drugog do petog prsta, a mišić je zaslužan za ekstenziju prstiju te fleksiju i ulnarnu devijaciju šake [4].

*M. extensor digiti minimi* hvata se na dorzalnu stranu petog prsta gdje se pridružuje tetivi *m. extensor digitorum*. Izvodi ekstenziju petog prsta te ekstenziju i ulnarnu devijaciju šake.

*M. extensor carpi ulnaris* ima dvije glave na svojem proksimalnom kraju. *Caput humerale* polazi sa stražnje strane lateralnog epikondila nadlaktične kosti, a *caput ulnare* polazi s medijalnog ruba olekranona. Mišić se hvata na ulnarnoj strani dorzalne plohe osnovice pete metakarpalne kosti, a izvodi ekstenziju podlaktice te ekstenziju i ulnarnu devijaciju šake.

*M. anconeus* svoje polazište ima na lateralnom epikondilu, a hvatište ispod olekranona. Mišić pomaže tricepsu u ekstenziji podlaktice, a kontrahira se uvijek kada lakatni zglob treba učvrstiti tijekom fleksije [4, 6].

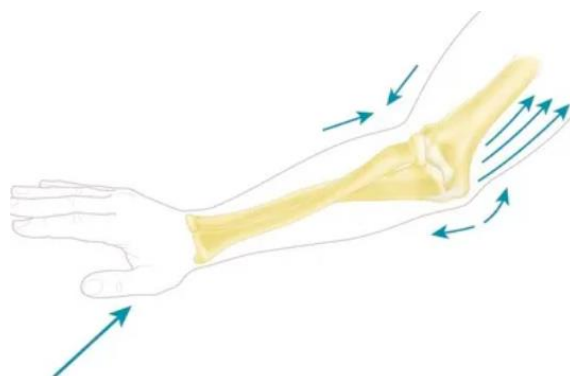


### 3. Biomehanika zgloba lakta

Lakat se ubraja među složenije zglobove, a njegova uloga je stvoriti mehaničku vezu između nadlaktice i podlaktice. Također omogućava šaci, uz funkciju ramena i lopatice, postizanje svih položaja u prostoru. Prema obliku i funkciji lakat ima karakteristike kutnog i obrnutog zgloba. Oko poprečne osi izvode se pokreti fleksije i ekstenzije u humeroulnarnom i humeroradijalnom zglobu, a pokreti pronacije i supinacije izvode se u proksimalnom radioulnarnom zglobu oko uzdužne osi (Slika 3.1.). Poprečna os prolazi kroz epikondile nadlaktične kosti. Aktivna fleksija u laktu iznosi  $145^\circ$  od nultog položaja, a pasivna oko  $160^\circ$ . Nadlaktica i podlaktica prilikom izvođenja najveće fleksije čine kut od  $35-40^\circ$  [7, 8].

Prilikom daljnjeg smanjivanja kuta prijeći se istezanje mišića ekstenzora podlaktice, napinjanje zglobne čahure i kolateralnih ligamenata kao i međusobno pritiskivanje podlaktice i nadlaktice. Za vrijeme izvođenja najveće ekstenzije podlaktica i nadlaktica čine kut između  $160^\circ$  i  $180^\circ$ . Kod žena i djece nailazimo na karakteristiku gdje slabija labavost zglobne čahure i ligamenata te manji olekranon omogućuju hiperekstenziju od  $5^\circ$  do  $10^\circ$ . Rotacije podlaktice ispituju se kada je lakat flektiran pod  $90^\circ$  i prislonjen uz trup. Iz srednjeg položaja, odnosno kada je dlan okrenut medijalno s palcem prema gore, supinacija iznosi  $90^\circ$ , a pronacija  $85^\circ$  [9].

Kad je ruka ispružena, uzdužna os podlaktice nije nastavak uzdužne osi nadlaktice nego tvore tupi kut otvoren prema lateralnoj strani. Taj položaj nadlaktice prema podlaktici biomehanički je vrlo važan jer olakšava nošenje tereta u ruci ispruženoj uz tijelo te se zbog toga naziva noseći kut ruke ili fiziološki valgus lakta. Zahvaljujući ovom kutu koji iznosi oko  $165^\circ$ , šaka se pri ekstenziranoj i proniranoj podlaktici i pri visećem položaju gornjeg ekstremiteta nalazi oko 15 cm lateralno od tijela. Kut se smanjuje ako je podlaktica flektira ili pronirana kako bi se omogućila učinkovitija uporaba obiju šaka, primjerice pri umivanju. Slika 3.1. prikazuje biomehaniku lakta [6, 7, 8, 10].



Slika 3.1. Slika biomehanike lakta

[ Izvor: <https://clinicalgate.com/biomechanics-of-the-elbow-2/>]

## 4. Patofiziologija teniskog i golferskog lakta

Mehanizam nastajanja teniskog lakta vezan je uz funkciju mišića koji imaju svoje hvatište na lateralnom epikondilu humerusa. To su sljedeći mišići: *m. extensor carpi radialis longus* i *brevis*, *m. extensor carpi ulnaris*, *m. extensor digitorum*, *m. extensor digiti minimi*, *m. supinator* i *m. anconeus*. U tenisu, posebno pri tzv. „backhand“ udarcima, najvažniju ulogu igraju *m. extensor carpi radialis longus et brevis*. Osim dorzalne fleksije šake ovi su mišići praktički u trajnoj aktivaciji u teniskoj igri, a njihova se uloga posebno pojačava pri tzv. „backhand“ udarcima. Pri tom udarcu ovi su mišići kontrahirani, kako bi zadržali stabilan odnos šake i podlaktice. U trenutku sudara lopte i mreže teniskog reketa, razvija se određena sila koju mreža dijelom amortizira, a dijelom se preko mreže, drške i šake prenosi na napete ekstenzore podlaktice. Svaki ovaj udarac u obliku mikrotraume završava na gornjem hvatištu tih mišića, te može s vremenom, kada se mikrotraumatski učinak kumulira, dovesti do entezitisa [11].

Prema navedenom, lateralni epikondilitis ili teniski lakat mogu razviti tenisači. Mehanizam nastanka ovog sindroma prenaprezanja kod tenisača ima dva moguća načina nastanka. Jedan od načina je ako tenisač izvodi „backhand“ udarac reketom s vodećim ramenom i laktom umjesto da taj udarac izvodi zadržavajući svoje rame i lakat paralelnima s mrežom. Drugi način nastanka jest da tenisač jače stišće, to jest da mu je povećana snaga hvata zbog igranja s reketom koji je tenisaču pretežak. Teniski lakat, osim tenisača, mogu razviti i drugi sportaši koji za svoje sportove također koriste određene rekete [12].

Sve aktivnosti koje podrazumijevaju značajnije korištenje mišića ekstenzora ili supinatora mogu biti potencijalni uzročnik teniskog lakta kod pacijenta. Iako se uglavnom povezuje s tenisom i tenisačima, lateralni epikondilitis, odnosno teniski lakat uzrokuju i mnogobrojne aktivnosti koje podrazumijevaju stalnu, ponavljajuću uporabu podlaktice. Aktivnosti poput tipkanja, sviranja instrumenata, poput klavira ili neki ručni radovi također mogu biti preduvjet za bol u lateralnom dijelu lakta. Veliki rizik za razvitak lateralnog epikondilitisa imaju radnici koji svoj posao obavljaju manualno pri čemu učestalo ponavljaju pokrete ruke i zapešća. Zanimanja koja su sklona razvoju lateralnog epikondilitisa su slikari, tesari, vodoinstalateri, kuhari, mesari, daktilografi te osobe koje učestalo koriste računalni miš [12].

S druge strane, golferski lakat se javlja zbog prenaprezanja, odnosno kao posljedica ponavljajućih aktivnosti rukom (savijanja šake, okretanja dlana prema dolje ili kombinaciji istih). Ovakvo stanje nastaje oštećenjem mišića i tetiva koji kontroliraju prste i zglobove, a ponekad nastaje upravo zbog postizanja nagle snage na području lakta i zgloba. Prilikom ispružanja ruke u laktu (ekstenzija) u kombinaciji sa savijanjem šake dolazi do snažnog povlačenja grupe mišića koji se hvataju na jedno malo područje, s unutarnje strane lakta. S vremenom, na mjestu prelaska

mišića u tetivu ili pak na hvatištu tetive za kost, razvija se stanje kronične upale karakterizirano bolnošću na dodir te bolovima kod pokretanja šake i podlaktice, naročito kod opisanih kretnji u sportskim aktivnostima ili svakodnevnom životu [2].

Golferski lakat se javlja rjeđe od teniskog lakta te podjednako kod muškaraca i žena iznad 35. godine života. No može se javiti i kod ostalih dobnih skupina kao posljedica pretjeranog korištenja zgloba ili izvođenja neke radnje u neprirodnom položaju [2, 11].

## 5. Klinička slika i dijagnostičke metode

Bol koja se kreće prema gore uz nadlakticu ili dolje niz podlakticu osnovni je simptom teniskog lakta. U rijetkim slučajevima ona doseže do trećeg ili četvrtog prsta, no bolnost je ipak najveća u području lateralnog (vanjskog) dijela lakta. Bolnost se može povećati određenim pokretima šake i stiskom. Ukoliko se nastavi s ponavljanjem provocirajući pokreta pojačava se do vrlo intenzivne boli koja pacijentu onemogućuje obavljanje radnih aktivnosti. Točka najjače boli kod teniskog lakta je hvatište ekstenzorne muskulature na lateralnom epikondilu.

Uzevši u obzir prisutnost simptoma razlikuju se četiri stupnja u razvoju teniskog lakta:

1. Razina boli nekoliko sati nakon uzročne aktivnosti
2. Bolovi na kraju ili neposredno nakon uzročne aktivnosti
3. Bol tijekom uzročne aktivnosti koja se pojačava nakon prestanka te aktivnosti
4. Stalna bol koja zabranjuje bilo kakvu aktivnost [5, 13, 14].

Kao što je to slučaj s lateralnim epikondilitisom, bol je glavni simptom i medijalnog epikondilitisa. Bol je prisutna s unutarnje strane lakta kod aktivnosti koje naliče izvođenju udarca tj. kod aktivnosti fleksije. Ista se može pojavljivati postupno ili naglo, a s vremenom se samo pogoršava, posebice ukoliko osoba izvodi pokrete ili aktivnosti koje uključuju fleksiju ručnog zgloba i prstiju uz otpor ili stiskanje šake [14].

Dijagnoza teniskog i golferskog lakta može se postaviti na temelju anamneze i kliničkog pregleda. Pri kliničkom pregledu mogu se ustanoviti bolna mjesta i funkcionalne promjene lakatnog zgloba, a ponekad se može konstatirati prisutnost izljeva kao i lokalni znaci upale. U dijagnostici se provode specifični testovi, a mogu se koristiti i termografija, ultrazvuk, rendgen, magnetska rezonancija te laboratorijske pretrage kako bi se isključila druga bolna stanja [15].

Termografija je snimanje pomoću infracrvenih kamera, koje omogućuje bezbolno analiziranje tijela. Prikladna je i za praćenje tijeka bolesti jer prikazuje aktiviranje ili smirivanje procesa. Ovaj postupak nam je od velike pomoći u dijagnostici teniskog i golferskog lakta jer prikazuje lokalizirano područje povećane topline blizu lateralnog epikondila s centrom koji je 1-3°C iznad normalne temperature [16].

Radiografija, rendgensko snimanje neinvazivna je dijagnostička pretraga koja pomaže u postavljanju dijagnoze i liječenju različitih bolesti. Kod teniskog lakta rutinske anteroposteriorne

i laterolateralne rendgenske snimke lakta obično su normalne, ali ukoliko se radi o ponovljenoj traumi u predjelu lakatnog zgloba, moguće je ponekad vidjeti prisutnost kalcifikata [16].

Jedna od vrlo značajnih metoda dijagnosticiranja lateralnog i medijalnog epikondilitisa jest ultrazvuk. S ultrazvukom je vidljivo postoje li kakve promjene na tetivama kao na primjer stanjivanje tetive ili zadebljanje te se može vidjeti, ukoliko je došlo do toga, kidanje tetive. Također, postoji li na kostima odlaganje kalcifikata ili bilo kakva odstupanja kosti od normalnog. [15, 16].

Dijagnostika magnetnom rezonancijom pokazuje postoje li kakve nestabilnosti u području lakatnog zgloba. Magnetna rezonancija općenito može dati više i bolje informacije o patologiji unutar zglobova, ako ona postoji.

Laboratorijske pretrage koriste se kako bi se isključila druga stanja kao što su infektivni artritis, reumatska i metabolička stanja [5, 15].

## 6. Liječenje

Za liječenje epikondilitisa lakta vrlo je važno da se započne što ranije, odnosno pri pojavi prvih simptoma, stoga je bitno pravilno dijagnosticirati oboljenje. Liječenje teniskog i golferskog lakta može se podijeliti na konzervativno i operativno [11, 17].

### 6.1. Konzervativno liječenje

U konzervativnom liječenju epikondilitisa lakta koristi se prvenstveno fizioterapija i medikamentna terapija, a vrlo je važno i educirati pacijenta o potrebi promjene uobičajenog korištenja ruke tijekom svakodnevnih aktivnosti. Neoperativno medicinsko upravljanje teniskim laktom početno se temelji na sljedećim principima: ublažavanju boli i kontroliranjem upale. Oslobađanje boli može se riješiti odmorom i izbjegavanjem bolnih aktivnosti. S druge strane, upala može biti spriječena u akutnim slučajevima. Preporučuje se i uporaba hladnih obloga koji mogu sadržavati kantarion, gavez ili slične pripravke, i to tri puta dnevno tijekom 15 minuta, jer smanjuje upalni odgovor smanjujući razinu kemijske aktivnosti i vazokonstrikcijom, što smanjuje oteklinu. Temelj fizioterapije kod teniskog i golferskog lakta jesu terapijske vježbe, osobito istezanje mišića gdje dolazi do njihovog opuštanja, a na taj se način smanjuje bol [17].

Kod medikamentne terapije koriste se nesteroidni protuupalni lijekovi te injekcije kortikosteroida koje pružaju privremeno olakšanje bola i smanjenje upale. Injekcija se daje direktno u bolno područje oko lateralnog ili medijalnog epikondila. Potencijalne nuspojave uključuju slabljenje tetiva i okolnog tkiva, povećan rizik od ruptur tetive, depigmentaciju kože i infekciju. Zbog ovih rizika, obično se ne preporučuje više od tri injekcije u isto područje tokom godine [17, 18].

### 6.2. Operativno liječenje

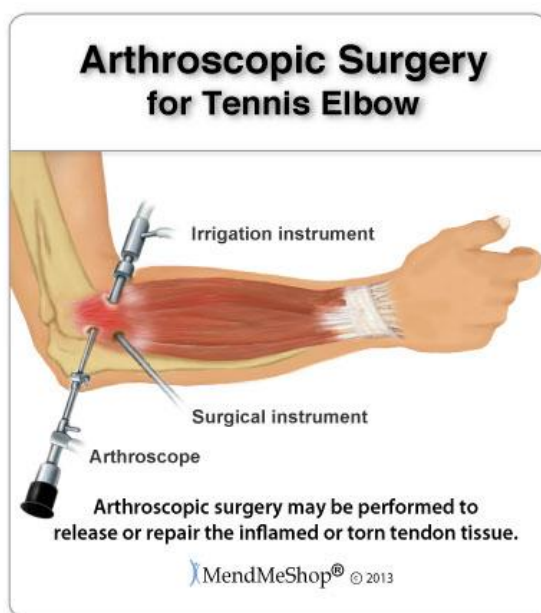
Operativno liječenje se razmatra kada konzervativne metode nisu uspješne nakon 6 do 12 mjeseci intenzivnog liječenja, s nemogućnošću povratka normalnim radnim i slobodnim aktivnostima te kod čestih recidiva s nepotpunim remisijama. Kod teniskog lakta primjenjuje se otvorena ili artroskopska operacija kod kojih se uklanja i sanira oštećeni dio tetive. Otvorena operacija najčešći je postupak koji se koristi za liječenje teniskog lakta. Tijekom postupka kirurg izrezuje oštećeno tkivo i može izvršiti manju korekciju tetiva i mišića. Kirurški postupci za

liječenje medijalnog epikondilitisa obuhvaćaju odstranjenje ožiljnog tkiva i pričvršćivanje oštećenih tkiva.

Artroskopska operacija izvodi se manjim incizijama u koži i korištenjem artroskopa ili endoskopa, malog instrumenta s kamerom koji omogućuje kirurgu da vidi unutar zgloba i ukloni uzrok boli. Metoda je manje invazivna od otvaranja vanjskog lakta, ali se obično koristi samo za lakše slučajeve. Tijekom artroskopske lateralne epikondilektomije, kirurg može obaviti sljedeće procedure:

1. ukloniti oštećeno tkivo koristeći specijalne instrumente kako bi se riješili oštećenog tkiva u području lakta koje uzrokuje bol
2. rekonstruirati tetive i mišiće koji su oštećeni ili upaljeni
3. ukloniti koštane izrasline koje uzrokuju bol

Postupak artroskopske operacije prikazan je na slici 6.2.1., a započinje jednim rezom na medijalnoj te jednim na lateralnoj strani lakta. Kroz te rezove ulaze mala kamera, zvana artroskop i kirurški instrument pomoću kojeg se uklanja oštećeni dio tetive [17, 19].



Slika 6.2.1. Artroskopska operacija teniskog lakta

[ Izvor: <https://m.aidmytenniseelbow.com/elbow-surgery/elbow-surgery-information.php> ]

## 7. Fizioterapijska procjena

Prije početka fizioterapije važno je provesti fizioterapijsku procjenu kako bi se definirali uzroci i posljedice funkcionalnog deficita. Fizioterapijska procjena uključuje detaljan pregled i procjenu simptoma, funkcionalnih ograničenja i biomehaničkih uzroka. Procjena se provodi po SOAP modelu koji se sastoji od subjektivnog i objektivnog pregleda, analize njihovog nalaza te se utvrđuju glavni problemi i ciljevi na čemu se temelji fizioterapijski plan i program liječenja [15].

### 7.1. Subjektivni pregled

Subjektivni pregled pacijenta odnosi se na dio anamneze trenutnog i prethodnog stanja pacijenta, prikupljanja osobnih podataka kao što su dob, spol, zanimanje, hobi u obliku sportskih aktivnosti kojima se svakodnevno bavi, simptomi i tegobe koje osjeća, ponašanje simptoma te opće zdravstveno stanje. Subjektivni pregled ključan je dio medicinskog intervjua koji daje pacijentu priliku da opiše vlastite probleme i funkcionalna ograničenja te da opiše kako oni utječu na njegov osobni stil života [15, 20, 21].

Na temelju subjektivnog pregleda dobivaju se opće podatke o pacijentu kao što su ime i prezime, dob, spol i zanimanje. Dob i zanimanje imaju važnu ulogu u identifikaciji problema, jer se epikondilitis lakta pojavljuje u srednjoj životnoj dobi između 30. i 50. godine života kod zanimanja gdje se pojavljuju kontrakcije mišića ekstenzora i supinatora. VAS skala boli jedna je od najčešće korištenih metoda za subjektivnu procjenu intenziteta boli kod pacijenata. Ova skala omogućuje pacijentu da subjektivno ocijeni svoju razinu boli na kontinuiranoj crti. Skala boli sastoji se od dužine pune linije gdje je njen početak označen sa iskazom „Potpuno odsustvo boli“, a kraj iskazom „Najjača moguća bol“. Od pacijenta se traži da označi mjesto na crti koje najbolje odražava njegov trenutni osjećaj boli. Vizualna skala sadržava slike ekspresije boli na licu, a upotrebljava se u slučajevima kada pacijent ne može riječima objasniti svoj osjećaj boli. Skala se sastoji od horizontalne crte duljine 10 cm na kojoj su označeni brojevi od 0 do 10 te pacijent brojčano ocjenjuje intenzitet boli. Nula (0) označava stanje bez boli, a 7 do 10 označavaju vrlo jaku bol. Pacijent također opisuje sve abnormalne karakteristike zahvaćenog zgloba. Nadalje od pacijenta se dobivaju podaci o prijašnjim epizodama bolesti, uključujući važne datume, prijašnja liječenja, lijekove i opće zdravstveno stanje. Prilikom procjene u obzir treba uzeti i obiteljsku anamnezu. Vrlo je važan način života pacijenta, uključujući zanimanje, sport, hobije, sve ovo može pomoći objašnjenju prirode patologije [15, 20, 22, 23].



## **7.2. Objektivni pregled**

Objektivni pregled odnosi se na dio kliničkog pregleda gdje fizioterapeut koristi fizičko mjerenje i dijagnostičke metode kako bi dobio mjerljive i provjerljive podatke o zdravstvenom stanju pacijenta, odnosno prikuplja podatke kroz opservaciju, palpaciju te primjenu objektivnih mjernih postupaka i testova. Kako bi se postavila funkcionalna fizioterapijska dijagnoza kao i prognoza fizioterapijskog procesa, fizioterapeut može koristiti jedan ili više postupaka mjerenja i testova u svrhu prepoznavanja oštećenja, funkcionalnog ograničenja ili onesposobljenja. Pod postupke mjerenja i testova koriste se: antropometrijske mjere, procjena pokreta, procjena funkcije mišića i procjena boli. Prilikom opservacije fizioterapeut promatra položaj ruke i opći izgled lakta kako bi utvrdio eventualnu prisutnost otekline i ožiljaka koji mogu ograničavati pokret. Palpacijom se identificira mjesto najveće osjetljivosti i bola, provjerava stanje kože i potkožnog tkiva, mišića i tetiva, tetivnih ovojnica te dostupnih dijelova kostiju i zglobova. Palpacija se provodi u sjedećem ili ležećem položaju na leđima. Zglob se najbolje palpira ako bolesnik savije lakat pod kutom od 70°. Terapeut palpira lakat da provjeri postoje li kakve abnormalnosti, bolne lezije i sl. Palpirajući kožu i potkožno tkivo može se otkriti napetost tkiva kod otekline i upale. Prominentne točke i zglobovi lakta su površinski i lagano ih je palpirati [15, 20, 21, 22].

## **7.3. Antropometrijske mjere i manualna dinamometrija**

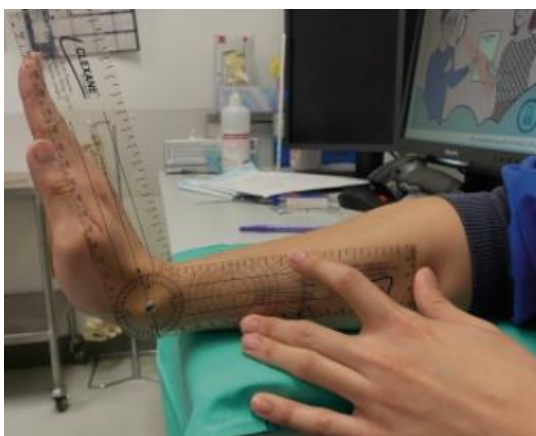Antropometrijska mjerenja kod pacijenata sa epikondilitisom laktom mogu pružiti korisne informacije za procjenu i planiranje tretmana, ona su potrebna kako bi se procijenila koštana, zglobna, mišićna ili neurološka funkcija. Za procjenu i praćenje ovog stanja koriste se različite mjere cirkularnosti, koje se odnose na mjerenje obima zahvaćenog područja lakta, tj. mjere cirkularnosti u slučaju prisutnosti edema. Mjeri se opseg lakatnog zgloba, a te mjere služe kao pokazatelj utjecaja intervencije na zglobnu funkciju kroz moguće smanjenje upalnih procesa i otekline zgloba. Konzistentna i precizna mjerenja su ključna za praćenje napretka i prilagodbu terapijskih planova [24, 25].

Manualna dinamometrija je metoda za mjerenje snage mišića koristeći uređaj poznat kao dinamometar. Ova tehnika se često koristi u kliničkoj praksi za procjenu funkcionalne snage mišića, posebno kod pacijenata s mišićno koštanim poremećajima, kao što su teniski i golferski lakat. U slučaju teniskog i golferskog lakta, dinamometrija se može koristiti za procjenu snage fleksora i ekstenzora šake i snage ekstenzora podlaktice [24].

## 7.4. Goniometrija

Goniometrija je metoda za mjerenje aktivnog i pasivnog pokreta u zglobovima tijela. Goniometar je instrument koji se koristi za ova mjerenja, a može biti jednostavan ručni uređaj ili sofisticiraniji digitalni uređaj. Procjenu opsega pokreta nužno je napraviti jer je kod teniskog lakta otežana aktivna ekstenzija šake. Također, može biti otežana i aktivna pronacija i supinacija podlaktice, a katkad je ograničena postupna ekstenzija lakta.

Ekstenzija šake mjeri se u sjedećem ili ležećem položaju, ruka se nalazi na stolu, abducirana do  $90^\circ$ , lakat je flektiran do  $90^\circ$  s podlakticom u pronaciji, a šaka se nalazi preko ruba stola, što je prikazano na slici 7.4.1. Os goniometra se stavlja na lateralni aspekt zgloba, stacionarni krak goniometra paralelan je s podlakticom, dok se pokretni krak postavlja duž dorzalne površine šake, prateći petu metakarpalnu kost. Normalni opseg ekstenzije zapešća obično je između 60 i 70 stupnjeva [25, 26, 27].

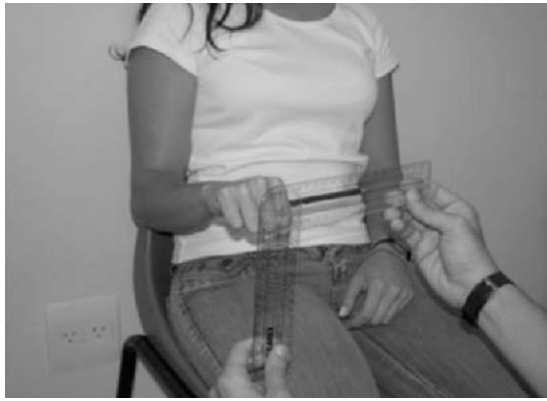

Slika 7.4.1. Mjerenje ekstenzije šake

[Izvor: <https://link.springer.com/book/10.1007/978-3-031-24404-9> ]

Kod mjerenja supinacije i pronacije podlaktice, pacijent sjedi s aduciranom rukom i savijenim laktom do  $90^\circ$ , dlan je okrenut prema medijalno, a palac prema gore. Os goniometra postavlja se na glavu radijusa, tj. na metakarpofalangealni zglob trećeg prsta, stacionarni krak je paralelan s nadlakticom, dok pokretni krak prati kretanje podlaktice. Normalni opseg supinacije podlaktice obično je oko 80-90 stupnjeva. Slika 7.4.2. prikazuje mjerenje pronacije podlaktice [25].

Kod medijalnog epikondilitisa goniometrija se koristi za procjenu opsega pokreta zgloba lakta, šake i prstiju, prati se fleksija šake i prstiju, kao i pronacija podlaktice. Kod ovog sindroma često dolazi do smanjenog pokreta i bola prilikom fleksije i pronacije, jer su ti pokreti najviše pogođeni upalom tetiva koje se pričvršćuju za medijalni epikondil [25].



Slika 7.4.2. Mjerenje pronacije podlaktice

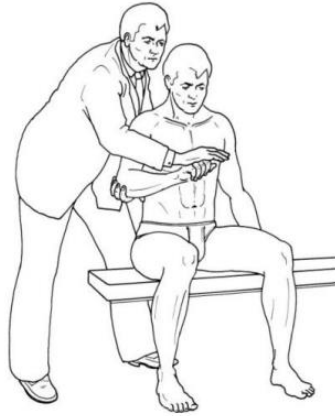[Izvor: <https://www.semanticscholar.org/paper/A-study-to-compare-two-goniometric-methods-for-and-Cimatti-Marcolino/f276c50a6118e3ad03ae3479bdc103acf471f35c> ]

## 7.5. Testovi

Za što kvalitetniju procjenu jačine boli i točniju lokalizaciju boli koriste se određeni testovi kojima se ta bolnost provocira nad lateralnim i medijalnim epikondilom. Testovi kojima se može potvrditi dijagnoza nazivaju se Cozenov test, Millsov test, Maudsleyov test, test s stolicom, stres – test, Provokativni specijalni test, te Polks test [11].

### 7.5.1. Cozenov test

Cozenov test se izvodi na način pacijent stoji ili sjedi, njegov lakat je ekstenziran, podlaktica maksimalno pronirana, a šaka je stisnuta i u radialnoj devijaciji, dok fizioterapeut pruža otpor pacijentu u izvođenju dorzalne fleksije te u potpunoj dorzalnoj fleksiji pritišće na šaku pacijenta dok pacijent zadržava položaj potpune dorzalne fleksija. Ako se na području lateralnog epikondila humerusa ili skupini mišića ekstenzora šake pojavi bol pacijentu se potvrđuje dijagnoza lateralnog epikondilitisa. Na slici 7.5.1.1. prikazan je Cozenov test [28].

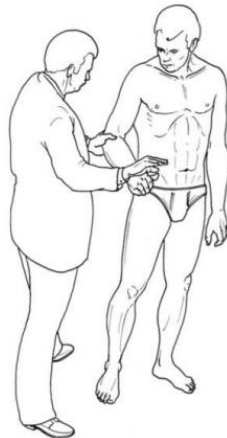

Slika 7.5.1.1. Cozenov test

[Izvor: K. Buckup, J. Buckup: Clinical tests for the Musculoskeletal System, Thieme, Third edition, 2008.]

### 7.5.2. Millsov test

Millsov test se provodi u stojećem položaju s flektiranom rukom u laktu, proniranom podlakticom te laganom ekstenzijom šake. Fizioterapeut jednom rukom drži lakat, a drugom pruža otpor pacijentu u izvođenju supinacije podlaktice. Ako se pojavi bol na mjestu lateralnog epikondila ili u mišićima ekstenzora šake pacijentu se potvrđuje lateralni epikondilitis. Način na koji se izvodi Millsov test prikazan je na slici 7.5.2.1. [28].

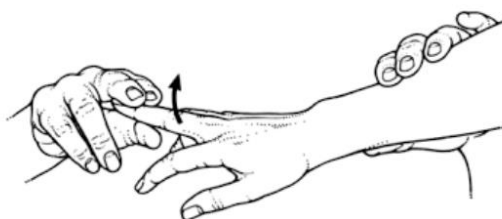


Slika 7.5.2.1. Millsov test

[Izvor: K. Buckup, J. Buckup: Clinical tests for the Musculoskeletal System, Thieme, Third edition, 2008.]

### 7.5.3. Maudsleyov test

Maudsleyov test izvodi se na način da pacijent sjedi ili stoji, njegov je lakat ekstendiran, a podlaktica pronirana. Terapeut jednom rukom palpira lateralni epikondil, a prst svoje druge ruke stavlja na treći prst na distalnom dijelu proksimalnog interfalangealnog zgloba, kao što je prikazano na slici 7.5.3.1. Od pacijenta se tada traži da ekstendira treći prst protiv otpora koji pruža fizioterapeut. Test je pozitivan ukoliko se javi bol u području lateralnog epikondila [28].

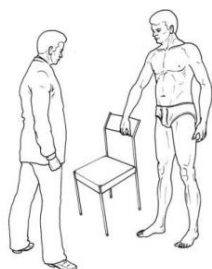


Slika 7.5.3.1. Maudsleyov test

[Izvor: K. Buckup, J. Buckup: Clinical tests for the Musculoskeletal System, Thieme, Third edition, 2008.]

### 7.5.4. Test s stolicom

Kod testa stolicom (Chair-test) koristi se mala stolicom, težine oko 4 kg koja na plohi za sjedenje ima otvor kroz koji pacijent provuče prste i drži stolicu. Od pacijenta se traži da podigne stolicu s ekstendiranim laktom i proniranom podlakticom. Bol se može pojaviti odmah pri podizanju stolice, a ako se ne pojavi, pacijent još dodatno ekstendira šaku. Tada se bol u području lateralnog epikondila pojača ili se tek pojavi pa se test smatra pozitivnim. Slika 7.5.4.1. prikazuje izvođenje testa s stolicom [28].

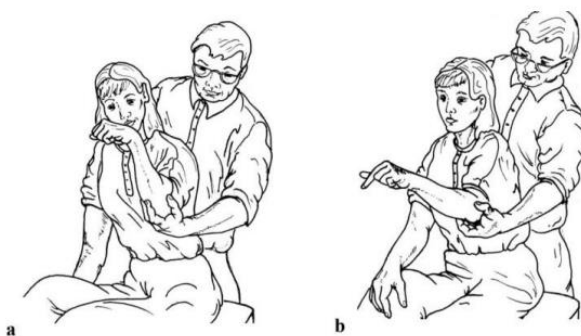

Slika 7.5.4.1. Test s stolicom

[Izvor: K. Buckup, J. Buckup: Clinical tests for the Musculoskeletal System, Thieme, Third edition, 2008.]

### 7.5.5. Stres-test

Stres-test prikazan je na slici 7.5.5.1. Izvodi se na način da je pacijent u sjedećem položaju. Ispitivač palpira lateralni epikondil u vrijeme kada pacijent flektira šaku i lakat te pronira podlakticu i nakon toga ravnomjerno ekstendira lakat. Fleksija ručnog zgloba i pronacija podlaktice postavljaju veliki stres na lateralni epikondil te ako se pojavi bol u tom području ili u području mišića ekstenzora šake sumnja se na lateralni epikondilitis. Osim toga bol se može pojaviti i zbog kompresije na n. medianus [28].



Slika 7.5.5.1. Stres-test

[Izvor: K. Buckup, J. Buckup: Clinical tests for the Musculoskeletal System, Thieme, Third edition, 2008.]

### 7.5.6. Provokativni specijalni test

Tijekom izvođenja testa pacijent može sjediti ili stajati. Terapeut jednom rukom palpira medijalni epikondil i podupire lakat, dok drugom rukom pasivno supinira pacijentovu podlakticu i potpuno ispruži lakat, ručni zglob i prste. Ako se iznenadna bol ili nelagoda reproducira duž medijalne epikondilarne regije, test se smatra pozitivnim [28].

### 7.5.7. Polks test

Test se izvodi na način da se pacijentu koji sjedi savijenim laktom daje uputa da podigne predmet, prikladno otežanu vreću s pijeskom, tešku torbicu ili debelu knjigu. Test se provodi u 2 odvojene faze. U slučaju dijagnosticiranja lateralnog epikondilitisa, pacijent hvata predmet dlanom okrenutim prema podu (pronacija podlaktice) i pokuša podići predmet. Bol koja se javlja u laktu, obično u području lateralnog epikondila ukazuje na lateralni epikondilitis. U drugoj fazi ispituje

se dijagnoza medijalnog epikondilitisa, na način da pacijent uhvati predmet s dlanom prema gore (supinacija podlaktice) i pokuša podići predmet. Ukoliko se pojavi bol u području medijalnog epikondila, ona ukazuje na medijalni epikondilitis [28].

## **7.6. Upitnici**

Specifični upitnici pomažu u objektivnoj procjeni epikondilitisa lakta, odnosno za procjenu simptoma, doživljaja boli, stupnja nesposobnosti te funkcionalnosti. Upitnici koji se koriste za procjenu problema u obavljanju aktivnosti svakodnevnog života kod osoba s teniskim i golferskim laktom su UEFI, DASH, PRTEE i PSFS [29, 30].

### **7.6.1. Upper Extremity Functional Indeks**

UEFI indeks je upitnik koji se koristi za procjenu funkcionalnosti gornjeg ekstremiteta, uključujući ruku, podlakticu i rameni pojas. Upitnik se sastoji od 20 pitanja koja pokrivaju različite aspekte funkcionalnosti gornjeg ekstremiteta, a pitanja se odnose na sposobnost obavljanja različitih svakodnevnih aktivnosti koje su povezane s rukom. Pacijent na svakom pitanju zaokružuje broj koji najbolje opisuje njegovu razinu poteškoće, na skali od 1 do 5, a rezultat se računa zbrojem bodova za svako pitanje, dok ukupan rezultat može varirati od 20 do 100 bodova [29, 30].

### **7.6.2. Disabilities of the Arm, Shoulder and Hand**

DASH upitnikom procjenjuje se onesposobljenost gornjih ekstremiteta, a sastoji se od 30 pitanja koja pokrivaju različite aspekte fizičke funkcije, simptoma i socijalnih aspekata povezanih s gornjim ekstremitetom. Pitanja se odnose na sposobnost obavljanja različitih svakodnevnih aktivnosti, kao što su oblačenje, higijena, korištenje ruke u radu i druge aktivnosti koje zahtijevaju upotrebu gornjeg ekstremiteta. Sva pitanja se boduju ocjenom od 1 do 5, a ukupna ocjena može varirati od 0 (nema nesposobnosti) do 100 (teška onesposobljenost) [29, 30].

### **7.6.3. Patient-Rated Tennis Elbow Evaluation**

PRTEE je specifičan upitnik koji se koristi za procjenu teniskog i golferskog lakta, a sastoji se od 15 pitanja, od kojih se 5 pitanja odnosi na intenzitet boli, dok ostalih 10 pitanja procjenjuju

poteškoće u obavljanju različitih svakodnevnih aktivnosti. Pitanja se boduju od 0 do 10, a rezultat se računa u rasponu od 0 (nema nesposobnosti) do 100 (teška onesposobljenost) [29, 30].

#### **7.6.4. Patient Specific Functional Scale**

PSFS je upitnik koji se koristi za procjenu funkcionalnosti pacijenta u kontekstu specifičnih aktivnosti koje su mu važne ili koje mu predstavljaju izazov. Upitnik je sastavljen od 3 do 5 aktivnosti koje pacijent odabire kao najvažnije za svoju svakodnevnu funkcionalnost ili koje mu predstavljaju poteškoće zbog njihovog izvođenja. Pacijent zatim boduje trenutnu razinu poteškoće povezanu sa svakom aktivnošću na ljestvici od 11 bodova (0 – nemoguće izvesti, 10 – izvodi se odlično). Nakon provedbe fizioterapije, od pacijenata se ponovno traži da boduje svaku aktivnost kako bi se procijenila promjena u izvršavanju aktivnosti, a pacijent na taj način dobiva potvrdu o učinkovitosti terapije [29, 30].



## **8. Fizioterapija**

Kada je pregled završen, fizioterapeut integrira i interpretira sve dobivene podatke i na temelju toga izrađuje plan terapije. Proces fizioterapije kod teniskog lakta različitih uzroka odvija se načelno u tri faze. Prva faza obuhvaća osnovne ciljeve fizioterapije, a to su: smanjenje ili potpuna redukcija boli, oslobađanje tetive od prekomjerne napetosti, smanjenje eventualnog edema i pospješivanje cijeljenja mioentezijskog aparata. Bolesnik se prati 14 dana, a kada se dijagnosticira značajno smanjenje boli, prelazi se na drugu fazu. Na tom stupnju ciljevi fizioterapije su: povećati fleksibilnost zahvaćene skupine mišića, povećanje mišićne snage i unapređivanje izdržljivosti. Ova faza traje 6-8 tjedana i onda počinje treća faza u kojoj se pacijent postupno vraća radnim ili sportskim aktivnostima uz izbjegavanje maksimalnih opterećenja. Težina ozljede, dob bolesnika, psihofizičko stanje, suradnja i zainteresiranost bolesnika, samo su neki od činitelja koji utječu na uspješnost provođenja ciljeva. U svim težim aktivnostima potrebno je nositi ortozu. Isto tako vrlo je bitno uključiti edukaciju pacijenta u sam program, koja znatno pridonosi uspješnosti rehabilitacije.

Kod teniskog i golferskog lakta koriste se različite procedure kako bi smanjili bol, poboljšali funkciju i ubrzali oporavak. Neke od uobičajenih procedura koje se koriste jesu krioterapija, laseroterapija, magnetoterapija, terapije udarnim valom te različite metode elektroterapije [21].

### **8.1. Krioterapija**

Krioterapija je terapijska tehnika koja se koristi u fizioterapiji za tretiranje različitih stanja, uključujući teniski i golferski lakat. Ova tehnika uključuje primjenu hladnoće radi smanjenja upale, ublažavanja boli i poticanja procesa ozdravljenja. Jedan od najčešćih načina primjene je kriomasaža koja je karakterizirana laganim, kružnim i ritmičnim trljanjem leda na bolno mjesto. Kod teniskog i golferskog lakta led se primjenjuje direktno na mioentezijsko područje 3 puta dnevno po 15 minuta. Na taj se način smanjuje oticanje, upala i bol, te dolazi do vazokonstrikcije kojom se smanjuje otok [32].

### **8.2. Terapijske vježbe**

Terapijske vježbe su aktivni oblik terapije koji koristi pokret u svrhu liječenja, a kod teniskog i golferskog lakta primjenjuju se vježbe istezanja, izometričke i izotoničke vježbe [11, 13].

### 8.2.1. Vježbe istezanja

Vježbe istezanja prikazane su na slici 8.2.1.1., a uključuju produživanje mišića gdje se mišići istežu preko svoje duljine koju imaju tijekom mirovanja tijela. Kod teniskog lakta istežu se ekstenzorni mišići šake i prstiju odnosno pacijent potpuno ekstendira lakat, flektira šaku, a zatim pritiskom druge ruke poveća fleksiju šake do pojave boli, dok se kod golferskog lakta prilikom izvođenja vježbe istežu fleksorni mišići (Slika 8.2.1.1.). Pacijent mora zadržati istezanje 15 do 30 sekundi u točki maksimalnog bezbolnog istezanja. Vježbu ponavlja 10 puta u 2 serije, 4 do 5 puta na dan [11].

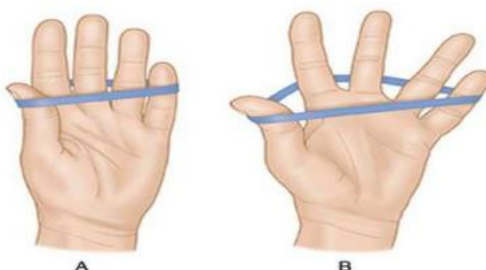


8.2.1.1. Vježba istezanja za teniski i golferski lakat

[Izvor: <https://www.yourphysio.org.uk/condition-directory/tennis-elbow/>]

### 8.2.2. Izometričke vježbe

Izometričke vježbe su vježbe u kojima dolazi do mišićne kontrakcije, ali se ne izvodi pokret te dužina mišića ostaje nepromijenjena. Vježba se izvodi na način da se pacijentu postavi elastična gumica oko prstiju i palca koji su skupljeni zajedno u obliku tornja. Pacijent zatim izvodi ekstenziju protiv otpora, zadržava kontrakciju 4 do 5 sekundi, a zatim opušta prste, što je prikazano na slici 8.2.2.1. [11].

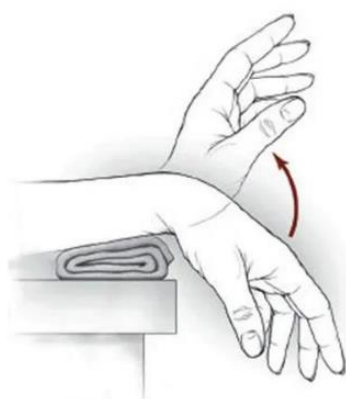

8.2.2.1. Izometrička vježba sa elastičnom gumicom

[Izvor: <https://www.yourphysio.org.uk/condition-directory/tennis-elbow/>]

### 8.2.3. Izotoničke vježbe

Kod izotoničkih vježbi dolazi do promjene dužine mišića, odnosno skraćivanja mišićnih vlakana. Glavni cilj izotoničkih vježbi je povećanje mišićne snage, a uz to dolazi i do povećanja mišićne izdržljivosti. Prilikom izvođenja vježbe dolazi do mišićne kontrakcije koja može biti koncentrična, gdje dolazi do skraćivanja mišića ili ekscentrična, gdje dolazi do mišićnog izduženja. Vježba je prikazana na slici 8.2.3.1., a izvodi se na način da pacijent svoju proniranu podlakticu stavlja na stol, lakat je flektiran, a šaka mu visi preko ruba. Iz tog položaja izvodi ekstenziju i fleksiju šake [11].



Slika 8.2.3.1. Vježba fleksije i ekstenzije šake

[Izvor: <https://www.yourphysio.org.uk/condition-directory/tennis-elbow/>]

## 8.3. Elektroterapija

Elektroterapija je terapijska tehnika koja podrazumijeva primjenu različitih struja, kako bi se ublažila bol i smanjila oteklina, te poboljšala cirkulacija i stimulacija mišića. Kod teniskog i golferskog lakta primjenjuju se dijadinamske struje, interferente struje i TENS [33].

### 8.3.1. Dijadinamske struje

Dijadinamske struje su vrsta elektroterapije koja koristi specifične oblike električnih struja za terapijske svrhe. Dijadinamske struje spadaju u niskofrekventne impulsne struje, punovalne ili poluvalne usmjerene frekvencije, a koriste se za ublažavanje boli, stimulaciju mišića i poboljšanje cirkulacije. Dijadinamske struje dovode se na mjesto primjene pločastim ili vakuum elektrodama. S obzirom na naboj postoji pozitivna elektroda (anoda) te negativna elektroda (katoda) koja ima najjači podražajni učinak. Kod epikondilitisa lakta katoda se stavlja na bolno mjesto, a anoda 2 do

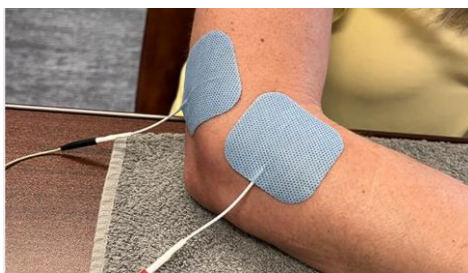3 cm proksimalno od nje. Ispod elektroda dolazi do širenja krvnih žila i crvenila kože uz prisutnu toplinu. Na taj način se poboljšava izmjena tvari u stanicama, smanjuje se podražljivost osjetilnih receptora (smanjuje se bol) te se ubrzava cijeljenje tkiva. Dijadinamske struje primjenjuju se kod svih bolnih sindroma (ne u akutnoj fazi), pareza i paraliza perifernih živaca, poremećaja cirkulacije te posttraumatskog edema, a ne smiju se primjenjivati kod prisutnosti infekcije, otvorene rane, maligne bolesti, sklonosti krvarenju, promjena ili gubitak osjeta, prisutnost pacemakera [34].

### **8.3.2. Interferentne struje**

Interferentne struje pripadaju srednje frekventnim strujama, čija ulazna frekvencija iznosi otprilike 4000 Hz. Interferencija se odvija u dubokom dijelu tkiva te zbog toga nose naziv endogene struje. Djelovanje interferentnih struja može se usporediti s dijadinamskim strujama, razlika su jedino lokacija i način djelovanja. Jedna od prednosti interferentnih struja jest da one ne mogu oštetiti kožu. Najvažniji terapijski učinak jest smanjenje boli. Nadalje, ono pridonosi povećanju kontrakcije mišića, redukciji upale i oteklina, poboljšanju cirkulacije, stimulaciji cijeljenja mekog i koštanog tkiva. Interferentne struje primjenjuju se pomoću dva para elektroda koje se stavljaju tako da se na bolnom mjestu križaju dvije struje. Uređaj za interferentne struje podešava se na odgovarajuću frekvenciju i intenzitet prema potrebama pacijenta. Kontraindikacije zbog kojih se ove struje se ne smiju primjenjivati jesu: krvarenja i sklonosti krvarenju, maligne i akutne upalne bolesti, bolesti srca, pacijenti s pacemakerom i pacijenti na terapiji antikoagulantima [34].

### **8.3.3. Transkutana električna živčana stimulacija (TENS)**

TENS je metoda elektroterapije koja koristi niskofrekventne električne impulse za ublažavanje boli. Ova metoda je popularna zbog svoje neinvazivnosti, jednostavnosti, upotrebe i efikasnosti u smanjenju različitih vrsta bolova. TENS uređaj generira električne impulse koji se putem elektroda postavljenih na kožu šalju do živčanih vlakana. Ovi impulsi blokiraju prijenos bolnih signala do mozga i potiču oslobađanje endorfina koji služi za ublažavanje boli. TENS se primjenjuje kod ortopedskih i reumatskih bolesti, trauma te akutnih i kroničnih bolova, a ova terapija se ne preporuča pacijentima sa pacemakerom te dekompenziranom srčanom funkcijom. Na slici 8.3.3.1. prikazana je primjena TENS-a kod teniskog lakta [34].

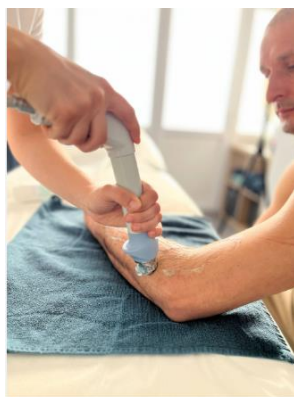

Slika 8.3.3.1. Primjena TENS-a kod teniskog lakta

[Izvor: <https://gabbertclinic.com/what-we-treat/tennis-elbow/>]

## 8.4. Ultrazvuk

Ultrazvuk se u fizikalnoj terapiji upotrebljava u prvom redu kao terapijsko sredstvo. Djelovanje mu je mehaničko, a radi se zapravo o mikro masaži, mehaničkom zbijanju i rastezanju tkiva i gibanju pojedinih čestica tkiva. Najvažnije djelovanje je toplinsko. Mehanička se energija u tkivima kroz koja prolazi pretvara u toplinu i to posebno na mjestima gdje dolazi do refleksije ultrazvuka, a to je granica između mekih tkiva i kosti. Terapijske frekvencije ultrazvuka kreću se u rasponu od 0,5 do 5 MHz dok se u praksi upotrebljavaju ultrazvučne glave od 1 do 3 MHz. Ultrazvučni snop se preko glave ultrazvuka usmjerava prema dijelu tijela koji se tretira, kao što je prikazano na slici 8.4.1. a može biti kontinuiran i isprekidan. Kod teniskog i golferskog lakta ultrazvuk djeluje na tkivo kao mikromasaža te se na taj način povećava elastičnost i sposobnost regeneracije tkiva. Također, dolazi do porasta temperature tkiva, a samim time i cirkulacija postaje bolja te se smanjuje bol. Prednosti ultrazvuka u liječenju teniskog i golferskog lakta jesu da se fokusira na ciljano područje bez utjecaja na okolno tkivo, postupak je obično bezbolan i dobro podnošljiv [33].

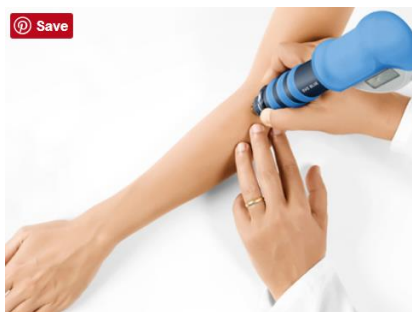

Slika 8.4.1. Primjena ultrazvuka kod epikondilitisa lakta

[Izvor: <https://gbbconcept.com/teniski-lakat-kako-ga-dugorocno-rijesiti/> ]

## 8.5. Udarni val

Terapija udarnim valom je neinvazivna, nekirurška procedura koja se koristi za liječenje raznih ozljeda i bolnih stanja, a njegova primjena prikazana je na slici 8.5.1. Udarni valovi su vrsta akustičnog vala koji nosi visoku energiju do bolnih područja i tkiva tijekom različitih faza ozljede, pomažući stimulirati reakciju zacjeljivanja tkiva. Kod pacijenata sa teniskim i golferskim laktom tretira se najbolnije mjesto u trajanju od 5 do 10 minuta. Za većinu dijagnoza preporuča se 3 do 5 terapija udarnim valom u razmaku od najmanje 5 dana. Energija proizvedena udarnim valom potiče regeneraciju i reparativne procese kostiju, tetiva i drugih mekih tkiva. Terapija udarnim valom kontraindicirana je kod infekcija u tretiranom području, tromboze, ugrađenog srčanog stimulatora, metalnih implantata te neurovaskularnih oštećenja [35].

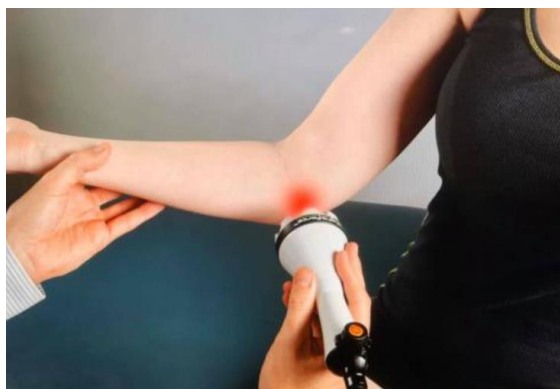

Slika 8.5.1. Primjena udarnog vala kod epikondilitisa lakta

[Izvor: <https://www.physioeffect.co.uk/resources/shockwave-therapy-tennis-elbow> ]

## 8.6. Laseroterapija

Laserska terapija koristi medicinski laser s određenim valnim duljinama svjetlosti za interakciju s ozlijeđenim ili oštećenim tkivima ispod kože bez zagrijavanja ili oštećenja kože ili okolnih tkiva. Snaga ovih lasera iznosi 10-500 mW, a njihovo doziranje ovisi o izlaznoj snazi lasera (mW), vremenskom izlaganju svjetlosnoj energiji (s) te površini svjetlosnoga snopa lasera (cm<sup>2</sup>). Prilikom primjene lasera fizioterapeut i pacijent moraju nositi zaštitne naočale, a prostorija mora biti bez ogledala i reflektirajućih površina. Laserska terapija ima snažan protuupalni učinak koji smanjuje ili uklanja bol. Može ubrzati proces zacjeljivanja pospješujući cirkulaciju u tom području. Laser se kod pacijenata sa teniskim i golferskim laktom primjenjuje na bolno mjesto, kao što je prikazano na slici 8.6.1. s ciljem smanjenja upale, boli, edema i stvaranja ožiljnog tkiva. U kontraindikacije spadaju: trudnoća, pacemaker, epilepsija, zone rasta kostiju, krvarenja i sklonost krvarenju [12, 36].

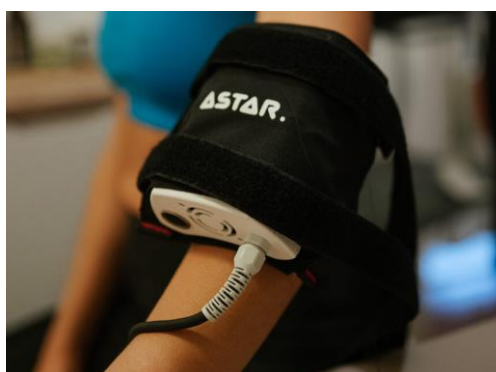


Slika 8.6.1. Primjena lasera kod epikondilitisa lakta

[Izvor: <https://www.bendlasermassage.com/Laser-Therapy-for-Elbow.htm?m=137&s=922>]

## 8.7. Magnetoterapija

Magnetoterapija je metoda liječenja koja koristi magnetska polja radi ublažavanja boli, smanjenja upale i poboljšanja procesa ozdravljenja, a njezin način primjene prikazan je na slici 8.7.1. Osnovni princip je primjena magnetskih polja na tijelo radi terapijskih efekata. Uređaji za magnetoterapiju proizvode pulsno magnetno polje čiji intenzitet iznosi između 0,5 i 10 mT, a frekvencija između 3 do 300 Hz. Magnetoterapija kod teniskog i golferskog lakta funkcionira na način da se pacijent izlaže magnetskim poljima različitih frekvencija i intenziteta, magnetska polja fokusiraju se na zahvaćeno područje, obično postavljanjem magnetnih aplikacija direktno na kožu. U kontraindikacije spadaju akutne upalne bolesti, maligne bolesti, dekompenzirano stanje srca, pacemaker, krvarenje i sklonost krvarenju [2, 33].



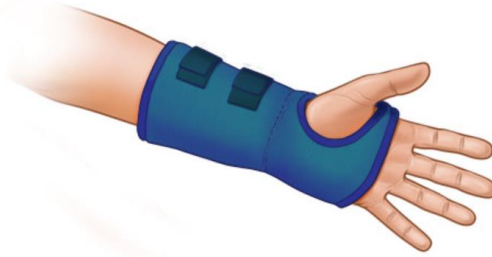
Slika 8.7.1. Primjena magneteta kod epikondilitisa lakta

[Izvor: <https://centar-miketa.hr/terapija/elektroterapija-ultrazvuk-magnet/>]

## 8. 8. Ortoze

Ortoze su ortopedska pomagala dizajnirana da pruže podršku i smanje stres na mišiće i tetive lakta. Upotrebljavaju se kako bi se kontrolirala i poboljšala funkcija pojedinih dijelova tijela,

a kod pacijenata s epikondilitisom lakta primjenjuje se ortoza za ručni zglob te neelastična podlaktična povjeska. Ortoza za ručni zglob je uređaj dizajniran da pruži podršku, stabilnost i olakša bol u ručnom zglobu, a prikazana je na slici 8.8.1. Njena uloga je da zadržava ručni zglob u neutralnom položaju, čime se smanjuje prekomjerno kretanje, te napetosti što omogućuje punu pokretljivost prstiju i lakta [5, 13].



Slika 8.8.1. Ortoza za ručni zglob

[Izvor: <https://myhealth.alberta.ca/Health/pages/conditions.aspx?hwid=zm6001&lang=en-ca>]

Neelastična podlaktična povjeska ili counterforce brace je vrsta pomagala koja se koristi za podršku i imobilizaciju podlaktice i zgloba. Njena glavna svrha je da stabilizira i ograničava pokrete u podlaktici kako bi se omogućio kvalitetan oporavak. Ima funkciju rasterećenja tetivnih hvatišta na lateralnom epikondilu. Stavlja se oko podlaktice, kao što je prikazano na slici 8.8.2. i zateže dovoljno da pruži potrebnu podršku i stabilizaciju, ali ne toliko da ometa cirkulaciju krvi ili izaziva nelagodnost [13].



Slika 8.8.2. Neelastična podlaktična povjeska

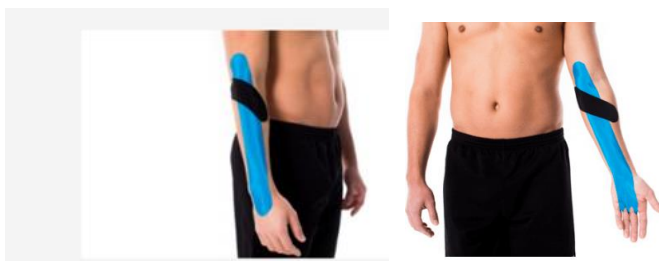[Izvor: <https://www.amazon.com/Counterforce-Brace-for-Tennis-Elbow/dp/B01A7PRWLM>]



## 8.9. Kinesio taping

Kinesiotaping jedna je od široko i često primjenjivanih metoda rehabilitacije kod problema na mišićno-koštanom sustavu. Tehnika kod koje se posebno dizajnirana elastična terapijska traka postavlja na kožu, kao što je prikazano na slici 8.9.1. iznad određenih mišića, ligamenata, tetiva ili fascija kako bi se smanjila boli i ubrao oporavak tkiva. Traka se postavlja iznad mišića ekstenzora i supinatora jer kod njih dolazi do čestih kontrakcija zbog čega dolazi do pojave teniskog lakta. Traka djeluje na mišiće tako da poboljšava njihovu sposobnost, te omogućava da se prekomjerno ne izdužuje ili skraćuje.

Traka se nanosi na način da pacijent ekstendira lakat, pronira podlakticu, a šaku flektira. Zatim terapeut jedan kraj trake zalijepi distalno od ručnog zgloba, a ostatak nanosi duž podlaktice preko ekstenzora. Drugi kraj trake se zalijepi proksimalno od lakta te se na taj način rasterećuju ekstenzori. Prilikom ljepljenja druge trake pacijent flektira lakat i pronira podlakticu. Terapeut zatim lijepi traku na lateralni epikondil, odnosno na polazište m. supinatora sve do proksimalnog dijela radijusa [5, 30, 37].



Slika 8.9.1. Primjena kinesio trake kod teniskog i golferskog lakta

[Izvor: <https://www.thysol.us/kinesiology-tape-instructions/tennis-elbow/>]

## 8.10. Edukacija pacijenta

Nijedna neoperativna ili kirurška metoda za bilo koju lokalizaciju sindroma prenaprezanja (u ovom slučaju epikondilitisa lakta) ne daje stopostotne rezultate i zato je od velike važnosti prevencija. Više od polovice ozljeda može se izbjeći pravilnim doziranjem opterećenja kako bi se spriječio umor i zamorenost mišića. Važno je pacijentu naglasiti kako prije bilo kakve teže ili sportske aktivnosti uvijek mora započeti vježbama istezanja, te kako se nakon provedene terapije moraju postepeno vraćati svojim aktivnostima. Uloga fizioterapeuta je edukacija pacijenta i njegove obitelji o prirodi i prognozi bolesti. Zatim edukacija o načinu i važnosti kontinuiranog provođenja terapijskih vježbi i edukacija o potrebi prilagođavanja na radne ili sportske aktivnosti. Kolika je značajnost fizioterapije u rehabilitaciji teniskog lakta najbolje govore mnoga istraživanja koja su provedena. I na kraju valja spomenuti opće poznatu medicinsku istinu: „Bolje spriječiti

nego liječiti“, i u tom smislu bitno je iznova naglasiti važnost prevencije u nastanku teniskog lakta i golferskog, jednih od najčešćih bolnih sindroma unutar skupine sindroma prenaprezanja sustava za kretanje. Većina istraživanja podržava konzervativne metode liječenja kao prvi korak u terapiji teniskog i golferskog lakta, s naglaskom na fizioterapiju i modifikaciju aktivnosti. Farmakološki tretmani i regenerativne terapije mogu pružiti dodatne opcije, dok se kirurgija razmatra samo u slučajevima gdje druge metode nisu bile uspješne. Edukacija pacijenata i njihova participacija u liječenju ključni su za postizanje najboljih rezultata [21].

## 9. Zaključak

Teniski i golferski lakat jedni su od najčešćih sindroma prenaprezanja sustava za kretanje koji se pojavljuju na mjestu gdje se tetive mišića koje dižu/ spuštaju dlan i prste hvataju za kost. Pacijentima su zbog boli bitno otežane svakodnevne aktivnosti te je zbog toga vrlo važno započeti sa liječenjem što ranije. Pojavljuju se podjednako u oba spola, najčešće u srednjoj životnoj dobi između 30. i 50. godine života i češće u dominantnoj ruci, a oboljenje obje ruke je vrlo rijetko. Terapijski proces je dugotrajan te se liječenje može protegnuti i do godinu dana do potpunog nestanka svih simptoma. Zahtijeva mnogo napora i strpljenja, ali unatoč tome često rezultira recidivom. Bol kao i „svjesnost ljudske nemoći“ dodatan je psihološki problem za pacijenta koji mora prihvatiti činjenicu da će u budućnosti sve svoje aktivnosti morati prilagoditi svom stanju bolesti. Zato je vrlo važno ne zanemariti bolove u predjelu lakta i ne očekivati da oni prođu sami od sebe, jer se to u većini slučajeva neće dogoditi. Uloga fizioterapeuta kao glavnog nositelja fizioterapijskog procesa sastoji se od kvalitetne procjene pacijenta kojoj je svrha uočiti sva odstupanja od normale te registrirati prisutnost boli kao i procijeniti njezinu jakost i učestalost. Od fizioterapijskih postupaka primjenjuju se terapijske vježbe: vježbe istezanja, izotoničke i izometričke vježbe; krioterapija, terapijski ultrazvuk, magnetoterapija, galvanizacija i laser. Također, važno je educirati pacijenta o prirodi i prognozi bolesti, o načinu i važnosti kontinuiranog provođenja terapijskih vježbi i edukacija o potrebi prilagođavanja na radne ili sportske aktivnosti.

## 10. Literatura

- [1] A. Jukić: Rehabilitacija sindroma prenaprezanja sa posebnim osvrtom na rehabilitaciju epikondilitisa lakta, Diplomski rad, Sveučilište u Splitu, Split, 2014.
- [2] <https://bodybalance.hr/kako-izlijeciti-teniski-lakat/>
- [3] P. Keros, M. Pećina, M. Ivančić-Košuta: Temelji anatomije čovjeka, Naprijed, Zagreb, 1999.
- [4] J. Krmpotić, A. Marušić: Anatomija čovjeka, Medicinska naklada, Zagreb, 2007.
- [5] L. Rakitić: Fizioterapijski postupci kod lateralnog epikondilitisa, Diplomski rad, Sveučilište u Osijeku, Osijek, 2021.
- [6] M. Pećina, S. Heimer: Športska medicina, Naprijed, Zagreb, 1995.
- [7] Anatomy and Biomechanics of the Elbow Chris D. Bryce, MD, April D. Armstrong, BSc(PT), MD, MSc, FRCSC\* Department of Orthopaedics and Rehabilitation, Penn State College of Medicine, Penn State Milton S. Hershey Medical Center, H089, 500 University Drive, P.O. Box 850, Hershey, PA 17033-0850, USA
- [8] R. Medved, V. Medved: Biomehanički i klinički aspekti teniskog lakta, Sveučilište u Zagrebu, Zagreb, 1983.
- [9] W. Platzer: Sustav organa za pokretanje, Medicinska naklada, Zagreb, 2011
- [10] E. Dodoja: Kineziterapija bolnih stanja lakta, Diplomski rad, Sveučilište u Splitu, Split, 2024.
- [11] I. Bojanić, M. Pećina, M. Bilić, G. Ribarić: Epicondylitis humeri, Košarkaški medicinski vjesnik, 1988.
- [12] <https://www.fizioterapeut.hr/bolesti/ortopedske-i-sportske-ozljede/teniski-lakat-lateralni-epicondylitis/>
- [13] I. Bojanić, M. Pećina, M. Bilić, G. Ribarić: Epicondylitis humeri, Košarkaški medicinski vjesnik, br. 3, 1988., str. 69-81
- [14] R. Bilić, R. Kolundžić i M. Jelić: Sindromi prenaprezanja u šaci, podlaktici i laktu, Klinika za ortopediju Medicinskog fakulteta Sveučilišta u Zagrebu, KBC Zagreb, Zagreb, 2001.
- [15] M. Akrap: Rehabilitacija teniskog lakta kod sportaša, Diplomski rad, Sveučilište u Splitu, Split, 2023.
- [16] <https://www.enciklopedija.hr/natuknica.aspx?id=60974>
- [17] <https://arither.hr/usluge/ortopedija/ortopedske-operacije/operacije-lakta/>
- [18] E. Zeisig: Tennis elbow : sonographic findings and intratendinous injection treatment, Diplomski rad, Umeå University, 2008.
- [19] <https://m.aidmytenniselbow.com/elbow-surgery/elbow-surgery-information.php>
- [20] John G. Lane, Alberto Gobbi, João Espregueira-Mendes, Camila Cohen Kaleka, Nobuo Adachi : The Art of the Musculoskeletal Physical Exam, 2023.

- [21] STRUČNO-INFORMATIVNI ČASOPIS HRVATSKOG ZBORA FIZIOTERAPEUTA broj 1-2, godina XII, 2011/12, HRVATSKI SAVEZ ZA REHABILITACIJU
- [22] B. K. Buchanan; M. Varacallo: Lateral Epicondylitis (Tennis Elbow), 2023.
- [23] I. Klaić, L. Jakuš: Fizioterapijska procjena, Zdravstveno veleučilište, Zagreb, 2017.  
Htm
- [24] P. Čuljak: Utjecaj metode treninga ekscentričnih kontrakcija i sporo izvedenih izotoničkih kontrakcija submaksimalnim opterećenjem u rehabilitaciji osoba sa lateralnim epikondilitiasom, Diplomski rad, Sveučilište u Zagrebu, Zagreb, 2019.
- [25] <https://at.uwa.edu/gon/wrist.htm>
- [26] M. Ivkošić: Fizioterapijski postupci u rehabilitaciji šake sa opeklinama, Diplomski rad, Sveučilište u Splitu, Split, 2017.
- [27] <https://onlinelibrary.wiley.com/doi/10.1155/2018/7906875>
- [28] K. Buckup, J. Buckup: Clinical tests for the Musculoskeletal System, Thieme, Third edition, 2008.
- [29] [https://www.physio-pedia.com/Lateral\\_Epicondylitis](https://www.physio-pedia.com/Lateral_Epicondylitis)
- [30] <https://www.thysol.us/kinesiology-tape-instructions/tennis-elbow/>
- [31] P. Čuljak: Utjecaj metode treninga ekscentričnih kontrakcija i sporo izvedenih izotoničkih kontrakcija submaksimalnim opterećenjem u rehabilitaciji osoba sa lateralnim epikondilitiasom, Diplomski rad, Sveučilište u Zagrebu, Zagreb, 2019.
- [32] I. Jukić: Fizioterapijski postupci u pacijenata sa medijalnim epikondilitisom, Diplomski rad, Sveučilište u Splitu, Split, 2017.
- [33] <https://centar-miketa.hr/terapija/elektroterapija-ultrazvuk-magnet/>
- [34] I. Jajić, Z. Jajić: Fizikalna i rehabilitacijska medicina: osnove i liječenje, Medicinska naklada, Zagreb, 2008.
- [35] <https://www.physioeffect.co.uk/resources/shockwave-therapy-tennis-elbow>
- [36] D. Mišura: Liječenje radijalnog epikondilitisa laserom visokog intenziteta, Diplomski rad, Sveučilište u Zagrebu, Zagreb, 2021.
- [37] <https://www.vivehealth.com/blogs/resources/kinesio-tape-for-tennis-elbow>

## 11. Popis slika

Slika 2.1. Kostii lakta.....	2
Slika 2.1.1. Zglobovi lakta (prikaz s prednje i stražnje strane) .....	3
Slika 2.1.2. Ligamenti lakta.....	4
Slika 3.1. Slika biomehanike lakta .....	6
Slika 6.2.1. Artoskopska operacija teniskog lakta.....	12
Slika 7.4.1. Mjerenje ekstenzije šake .....	15
Slika 7.4.2. Mjerenje pronacije podlaktice .....	16
Slika 7.5.1.1. Cozenov test .....	17
Slika 7.5.2.1. Millsov test.....	17
Slika 7.5.3.1. Maudsleyov test.....	18
Slika 7.5.4.1. Test s stolicom.....	18
Slika 7.5.5.1. Stres-test .....	19
Slika 8.2.1.1. Vježba istezanja za teniski i golferski lakat .....	23
Slika 8.2.2.1. Izometrička vježba sa elastičnom gumicom.....	23
Slika 8.2.3.1. Vježba fleksije i ekstenzije šake.....	24
Slika 8.3.3.1. Primjena TENS-a kod epikondilitisa lakta.....	26
Slika 8.4.1. Primjena ultrazvuka kod epikondilitisa lakta .....	26
Slika 8.5.1. Primjena udarnog vala kod epikondilitisa lakta .....	27
Slika 8.6.1. Primjena lasera kod epikondilitisa lakta.....	28
Slika 8.7.1. Primjena magneta kod epikondilitisa lakta .....	28
Slika 8.8.1. Ortoza za ručni zglob .....	29
Slika 8.8.2. Neelastična podlaktična poveska.....	29
Slika 8.9.1. Primjena kinesio trake kod teniskog i golferskog lakta .....	30



### IZJAVA O AUTORSTVU

Završni/diplomski/specijalistički rad isključivo je autorsko djelo studenta koji je isti izradio te student odgovara za istinitost, izvornost i ispravnost teksta rada. U radu se ne smiju koristiti dijelovi tuđih radova (knjiga, članaka, doktorskih disertacija, magistarskih radova, izvora s interneta, i drugih izvora) bez navođenja izvora i autora navedenih radova. Svi dijelovi tuđih radova moraju biti pravilno navedeni i citirani. Dijelovi tuđih radova koji nisu pravilno citirani, smatraju se plagijatom, odnosno nezakonitim prisvajanjem tuđeg znanstvenog ili stručnoga rada. Sukladno navedenom studenti su dužni potpisati izjavu o autorstvu rada.

Ja, ILARIJA PEROVIĆ (ime i prezime) pod punom moralnom, materijalnom i kaznenom odgovornošću, izjavljujem da sam isključivi autor/ica završnog/diplomskog/specijalističkog (obrisati nepotrebno) rada pod naslovom FINANCIJSKI PROSIP KOD SINOSKOG TRANSPARUCIJE U PRAKTI (upisati naslov) te da u navedenom radu nisu na nedozvoljeni način (bez pravilnog citiranja) korišteni dijelovi tuđih radova.

Student/ica:  
(upisati ime i prezime)

Ilarija Perović  
(vlastoručni potpis)

Sukladno članku 58., 59. i 61. Zakona o visokom obrazovanju i znanstvenoj djelatnosti završne/diplomske/specijalističke radove sveučilišta su dužna objaviti u roku od 30 dana od dana obrane na nacionalnom repozitoriju odnosno repozitoriju visokog učilišta.

Sukladno članku 111. Zakona o autorskom pravu i srodnim pravima student se ne može protiviti da se njegov završni rad stvoren na bilo kojem studiju na visokom učilištu učini dostupnim javnosti na odgovarajućoj javnoj mrežnoj bazi sveučilišne knjižnice, knjižnice sastavnice sveučilišta, knjižnice veleučilišta ili visoke škole i/ili na javnoj mrežnoj bazi završnih radova Nacionalne i sveučilišne knjižnice, sukladno zakonu kojim se uređuje umjetnička djelatnost i visoko obrazovanje.