

Zdravstvena njega bolesnika s potkoljeničnim ulkusom

Grubačević, Kristina

Undergraduate thesis / Završni rad

2024

Degree Grantor / Ustanova koja je dodijelila akademski / stručni stupanj: **University North / Sveučilište Sjever**

Permanent link / Trajna poveznica: <https://um.nsk.hr/um:nbn:hr:122:645585>

Rights / Prava: [In copyright](#)/[Zaštićeno autorskim pravom.](#)

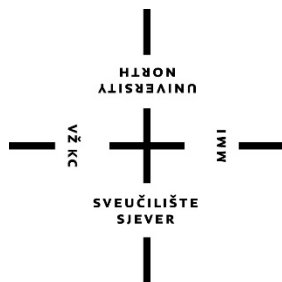
Download date / Datum preuzimanja: **2025-01-13**



Repository / Repozitorij:

[University North Digital Repository](#)



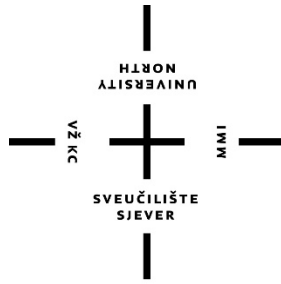


Sveučilište Sjever

Završni rad br. 1870/SS/2024

Zdravstvena njega bolesnika s potkoljениčnim ulkusom

Varaždin, rujan 2024.



Sveučilište Sjever

Odjel za sestrinstvo

Završni rad br. 1870/SS/2024

Zdravstvena njega bolesnika s potkoljениčnim ulkusom

Student

Kristina Grubačević, 0336056703

Mentor

Mag. med. tech. Valentina Vincek

Varaždin, rujan 2024.

Prijava završnog rada

Definiranje teme završnog rada i povjerenstva

ODJEL	Odjel za sestrinstvo		
STUDIJ	Sestrinstva		
PRISTUPNIK	Kristina Grubačević	MATIČNI BROJ	
DATUM	10.9.2024.	KOLEGIJ	Zdravstvena njega odraslih
NASLOV RADA	Zdravstvena njega bolesnika s potkoljeni nim ulkusom		

NASLOV RADA NA ENGL. JEZIKU Healthcare for Patients with Lower Leg Ulcers

MENTOR Valentina Vincek, mag.med.tech. ZVANJE predava

ČLANOVI POVJERENSTVA	
1.	izv.prof.dr.sc. Marijana Neuberg, predsjednica
2.	Valentina Vincek, mag.med.tech, mentorica
3.	Ivana Herak, mag.med.techn., lanica
4.	Zoran Žeželj, mag.med.techn., zamjenski lan
5.	

VZ KC

DESI

Zadatak završnog rada

BROJ 1870/SS/2024

OPIS

Potkoljensni ulkus predstavlja kompleksan klinički problem koji se javlja u različitim oblicima. Ovaj medicinski izazov značajno utječe na kvalitetu života pacijenata, zahtijevaju i sveobuhvatan, multidisciplinarni pristup za učinkovito upravljanje i liječenje. U završnom radu bit će opisani različiti tipovi potkoljensnih ulkusa: arterijski, venski i neuropatski. Ključni fokus bit će na razumijevanju etiologije, kliničke slike i dijagnostičkih metoda koje su od značaja za postavljanje točne dijagnoze. Također će se istražiti terapijske opcije, uključujući i konzervativne, tako i kirurške metode liječenja. Posebna pažnja bit će posvećena modernim terapijskim metodama, kao što su terapija kisikom, antiseptici, negativni tlak, obloge i kompresivna terapija. Osim toga, rad će obuhvatiti moguće komplikacije pri cijeljenju rana i uloge medicinske sestre/tehničara u procesu liječenja. Bit će prikazan i stvarni slučaj kako bi se ilustrirale praktične primjene navedenih terapijskih pristupa i strategija.

Cilj rada je pružiti sveobuhvatan pregled i preporuke za učinkovitu njegu i liječenje potkoljensnih ulkusa, s naglaskom na poboljšanje ishoda liječenja i prevenciju komplikacija.

ZADATAK URUČEN

11 09 2024



VZ

Predgovor

Želim iskreno zahvaliti svojoj mentorici, mag.med.tech. Valentini Vincek, za njeno izuzetno vodstvo, stručnost i podršku tijekom cijelog procesa izrade ovog rada.

Naravno, velika zahvalnost pripada mojoj obitelji koja je uvijek bila moj oslonac i bez kojih ništa ne bi bilo moguće. Veliko vam hvala.

SAŽETAK

Venski ulkus (lat. *ulcus cruris*), kronična rana na donjem dijelu potkoljenice, predstavlja ozbiljan zdravstveni problem, osobito među starijim osobama i kroničnim bolesnicima. Najčešći uzrok je kronična venska insuficijencija koja dovodi do zastoja krvi, oticanja i razvoja ulkusa. Pravovremena dijagnostika, poput Doppler ultrazvuka i Ankle-Brachial Pressure Indeks (ABPI) testa, ključna je za uspješno liječenje. Rad analizira kliničke karakteristike, dijagnostičke postupke i principe liječenja ulkusa crurisa, s naglaskom na individualizirani pristup. Sistemske liječenje uključuje poboljšanje cirkulacije, prehrane i kontrolu kroničnih bolesti, dok lokalna terapija obuhvaća čišćenje rane, sprječavanje infekcija i korištenje naprednih obloga. Konzervativne metode poput kompresivne terapije i terapije negativnim tlakom ubrzavaju zacjeljivanje, dok kisikoterapija i kirurški zahvati igraju važnu ulogu u težim slučajevima. Liječenje često zahtijeva multidisciplinarni pristup zbog složenosti i komplikacija, poput infekcija i gangrene, koje smanjuju kvalitetu života pacijenata. Uloga medicinskih sestara u skrbi za pacijente s kroničnim ranama je od presudne važnosti, jer osim fizičke njege pružaju psihološku podršku te prepoznaju i prilagođavaju intervencije kako bi poboljšale kvalitetu života pacijenata.

KLJUČNE RIJEČI : venski ulkus, cijeljenje rane, obloge, komplikacije, uloga medicinske sestre/tehničara

Summary

Ulcer cruris, a chronic wound on the lower leg, represents a serious health issue, particularly among the elderly and patients with chronic conditions. The most common cause is chronic venous insufficiency, which leads to blood stasis, swelling, and the development of ulcers. Timely diagnostics, such as Doppler ultrasound and the Ankle-Brachial Pressure Indeks (ABPI) test, are crucial for successful treatment. This paper analyzes the clinical characteristics, diagnostic procedures, and treatment principles of ulcer cruris, with an emphasis on an individualized approach. Systemic treatment includes improving circulation, nutrition, and managing chronic diseases, while local therapy involves wound cleaning, infection prevention, and the use of advanced dressings. Conservative methods like compression therapy and negative pressure therapy accelerate healing, while oxygen therapy and surgical interventions play a significant role in more severe cases. Treatment often requires a multidisciplinary approach due to the complexity and complications, such as infections and gangrene, which reduce patients' quality of life. The role of nurses in caring for patients with chronic wounds is crucial, as they not only provide physical care but also offer psychological support, recognize complications, and adjust interventions to improve patients' quality of life.

KEYWORDS : ulcer cruris, wound healing, dressings, complications, the role of nurse/technician

Sadržaj

1.	1	
2.	3	
2.1.	Arterijski ulkus	4
2.2.	5	
2.3.	7	
3.	8	
3.1.	Uzimanje anamneze	8
3.2.	Fizikalni pregled	8
3.3.	Dijagnostičke metode	8
3.4.	Laboratorijske pretrage	8
4.	9	
4.1.	Proces cijeljenja rane	9
4.2.	Sistemske i lokalne pristupe liječenja potkoljenničnog ulkusa	10
4.3.	Konzervativni pristup liječenju	10
4.3.1.	Terapija kisikom	11
4.3.2.	Primjena antiseptika	12
4.3.3.	Terapija negativnim tlakom	13
4.3.4.	Primjena obloga	13
4.3.5.	Kompresivna terapija	15
4.4.	Kirurško liječenje potkoljenničnog ulkusa	15
5.	17	
5.1.	17	
6.	19	
6.1.	Zbrinjavanje kroničnih rana	19
6.2.	Psihička podrška pacijentu	20
7.	21	
8.	24	
9.	ZAKLJUČAK	26
10.	LITERATURA	27

POPIS KRATICA

APBI test	Ankle-Brachial Pressure Indeks
KKS	kompletna krvna slika
CRP	C reaktivni protein
SMBS	smanjena mogućnost brige o sebi
HBOT	hiperbarična oksigenoterapija
VAC	Vacuum Assisted Closu
ITM	indeks tjelesne mase

1. UVOD

Venski ulkus (lat. *ulcus cruris*) predstavlja ozbiljan zdravstveni problem koji značajno pogađa mnoge pacijente, osobito starije osobe i one s kroničnim bolestima. Venski ulkus, smješten na donjem dijelu potkoljenice, najčešće je rezultat kronične venske insuficijencije. Kronična venska insuficijencija nastaje zbog neispravnog rada venskih zalistaka, što uzrokuje poremećaj u venskom protoku krvi i dovodi do zastoja, otoka, promjena na koži, a u težim slučajevima i do razvoja ulkusa. Razumijevanje uzroka i patofiziologije ulkusa crurisa ključno je za pravilan pristup dijagnostici i liječenju. Ulkus cruris može imati različite uzroke, uključujući venske poremećaje, kombinaciju venskih i arterijskih problema, ishemijska stanja, neuropatije i druge čimbenike. Identifikacija specifičnih uzroka zahtijeva detaljnu anamnezu, fizikalni pregled i niz dijagnostičkih pretraga, uključujući Doppler ultrazvuk i Ankle-Brachial Pressure Indeks (ABPI) test. Ovaj rad istražuje kliničke karakteristike ulkusa crurisa, metode dijagnostike i principe liječenja, s naglaskom na izazove u liječenju kroničnih rana. Bitno je razumjeti potrebu za individualiziranim i multidisciplinarnim pristupom.[1] Cilj je pružiti sveobuhvatan pregled trenutnih metoda liječenja, uključujući važnost edukacije pacijenata, pravilne prehrane i kontrole kroničnih bolesti. Sistemsko liječenje igra ključnu ulogu u rješavanju uzroka koji usporavaju proces zacjeljivanja, poput poboljšanja cirkulacije, ispravljanja nutritivnih deficita te praćenja i kontrole razine šećera kod dijabetičara. Osim toga, važno je adresirati metaboličke poremećaje te kontrolirati povišeni krvni tlak i kolesterol kako bi se spriječili dodatni problemi. Analgetici i antihistaminici koriste se za ublažavanje boli i svrbeža, dok se kortikosteroidi i antihistaminici primjenjuju u slučajevima egzantema povezanih s hematogenim širenjem antigena iz ulkusa. Lokalno liječenje fokusira se na direktnu njegu ulkusa, uključujući čišćenje i dezinfekciju rane, te poticanje rasta novog tkiva i sprječavanje infekcija. Primjena različitih vrsta obloga, poput alginatnih, hidrofiber, hidrogel i silikonskih obloga, pomaže u održavanju vlažnog okruženja koje je ključno za optimalno zacjeljivanje. U težim slučajevima može biti potrebno kirurško uklanjanje nekrotičnog tkiva. Konzervativni pristup liječenju uključuje lokalne obloge, antiseptike, nekirurški debridement, kompresivnu terapiju koja poboljšava cirkulaciju i smanjuje oticanje, te terapiju negativnim tlakom koja ubrzava zacjeljivanje. Terapije kisikom, uključujući hiperbaričnu oksigenoterapiju i ozonoterapiju, također doprinose poboljšanju opskrbe kisikom i smanjenju upala.[1]

S obzirom na složenost i dugotrajnost liječenja potkoljeničnih ulkusa, nužan je multidisciplinarni pristup i precizna strategija koja uključuje napredne obloge, kompresivnu terapiju, kirurške intervencije te pažljivo upravljanje komplikacijama. Moderni pristupi liječenju rana, poput različitih vrsta obloga, revolucionizirali su liječenje kroničnih ulkusa nudeći napredne mogućnosti za optimalne uvjete zacjeljivanja. Svaka vrsta obloge ima specifične prednosti i ograničenja koja se moraju uzeti u obzir prilikom odabira terapije.[1]

Kompresivna terapija, koja poboljšava vensku cirkulaciju i smanjuje edem, te kirurške metode, kao što su debridman, kožne transplantacije, venozna kirurgija, revaskularizacija arterija, pa čak i amputacija u ekstremnim slučajevima, predstavljaju ključne komponente liječenja. Unatoč napretku, liječenje potkoljeničnih ulkusa često se suočava s komplikacijama kao što su infekcije, osteomijelitis, gangrena, limfedem, bol i smanjena pokretljivost, što značajno utječe na kvalitetu života pacijenata. Ovaj završni rad analizira suvremene metode liječenja potkoljeničnih ulkusa, uključujući učinkovitost različitih vrsta obloga, značaj kompresivne terapije, kirurške intervencije te utjecaj komplikacija na kvalitetu života pacijenata. Posebna pažnja posvećena je ulozi medicinskih sestara u skrbi za pacijente s kroničnim ranama, naglašavajući važnost primjene teoretskih znanja, prilagodbe intervencija i pružanja psihičke podrške. Kroz analizu najboljih praksi i izazova, cilj je pružiti sveobuhvatan pregled načina na koje medicinske sestre mogu poboljšati kvalitetu skrbi i životne uvjete pacijenata s kroničnim ranama. [2]

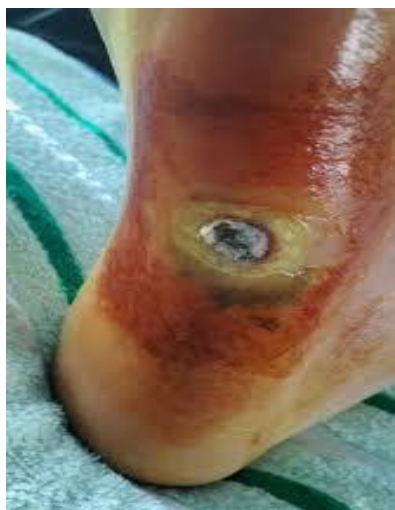2. KRONIČNI VENSKI ULKUS (lat. *ulcus cruris*)

Venski ulkus (lat. *ulcus cruris*) je rana koja se razvija na koži donjeg dijela potkoljenice, a najčešće je uzrokovana kroničnom venskom insuficijencijom. Kronična venska insuficijencija odnosi se na poremećaj u funkcioniranju venskog sustava, koji nastaje uslijed neispravnog rada venskih zalistaka. Ova disfunkcija može biti prisutna samostalno ili u kombinaciji s venskom opstrukcijom. Pojam kronične venske insuficijencije uključuje sve oblike primarnih i sekundarnih bolesti vena. Zbog kroničnog zastoja venske krvi, postupno se razvijaju otoci (edemi), promjene na koži, a u kasnijoj fazi dolazi i do nastanka ulkusa. Jedna od glavnih značajki ulkus crurisa je nedovoljna epitelizacija u središnjem dijelu rane, dok se epitelne stanice stvaraju samo uz rubove oštećenog tkiva. Ovaj proces je praćen formiranjem granulacijskog tkiva, no cijeljenje je izrazito usporeno, zbog čega ulkus cruris spada u kategoriju kroničnih rana. Kako bi se točno utvrdio uzrok nastanka ulceracije, važna je procjena kliničkih simptoma i detaljna anamneza pacijenta. U nekim slučajevima potrebna je i heteroanamneza, osobito ako pacijent nije u mogućnosti sam dati potpune informacije. Oko 90% slučajeva ulkusa crurisa nastaje zbog problema s cirkulacijom. Mogu biti uzrokovani [3]:

- venskim poremećajima,
- kombinacijom venskih i arterijskih problema,
- ishemijskim stanjima,
- neuropatijama,
- te ostalim čimbenicima.

2.1. Arterijski ulkus

Arterijski ulkus je vrsta kronične rane koja nastaje zbog smanjenog protoka krvi u arterijama donjih ekstremiteta, obično kao posljedica periferne arterijske bolesti. Glavni uzrok arterijskih ulkusa je ishemija – nedostatak kisika i hranjivih tvari u tkivima uzrokovan suženjem ili blokadom arterija, često uzrokovanih aterosklerozom. Ključne karakteristike arterijskih ulkusa prema lokalizaciji su javljanje na područjima s minimalnim mekim tkivom, poput prstiju stopala, pete ili gležnja. Mogu se pojaviti i na mjestima pritiska, primjerice na strani stopala ili na potkoljenici. Prema izgledu su duboki, s jasnim rubovima i nekrotičnim (mrtvim) tkivom unutar rane. Koža oko ulkusa može biti suha, sjajna i hladna zbog nedostatka cirkulacije. Ulkus je često bolan, osobito noću ili kad je noga podignuta, jer je protok krvi još više ograničen u tim uvjetima. Simptomi koji su prisutni kod pacijenata obično su bol, osobito tijekom aktivnosti, jer mišići nogu ne dobivaju dovoljno kisika. Bol može postati stalna i intenzivna kako se stanje pogoršava. Komplikacije koje mogu nastati kod arterijskih ulkusa su sporo ili nikako ne zacjeljivanje zbog loše prokrvljenosti, a visoki rizik od infekcija može dovesti do ozbiljnih komplikacija poput gangrene, kao što je prikazano na slici 2.1.1.[4]



Slika 2.1.1. prikaz gangrene koja se razvila kao komplikacija na mjestu venskog ulkusa na peti

(Izvor : http://www.moje-vene.com/venski_ulkus.htm , preuzeto 30.8. 2024.)

Istraživanje koje su proveli Šeremet, Laginja i Marinović 2012. godine, prikazuje liječenje 58-godišnjeg pacijenta s dijabetesom tipa II, hipertenzijom i visokim BMI-om (34), koji je imao ulceracije venskog podrijetla. Prvi put se javio zbog rana koje su započele 2009. godine, no pacijent nije odmah potražio medicinsku pomoć. Na početnom pregledu otkriveni su ulkusi na obje potkoljenice, s većom ranom na desnoj nozi (5x5 cm) i manjim ulceracijama na lijevoj. Liječenje je uključivalo biookluzivne obloge, kompresijske zavoje i terapiju ceftriaksonom zbog bakterijske infekcije. Pacijent se ponovno javlja 2012. godine s novom ranom na lijevoj nozi, koja je odgovarala arterijskom ulkusu. Liječenje je uključivalo terapiju negativnim tlakom i redovito previjanje, što je dovelo do potpune epitelizacije rane u roku od pet mjeseci. Ključni elementi uspješnog liječenja bili su pravovremena intervencija, pravilna terapija i edukacija pacijenta.[4]

2.2. Venski ulkus

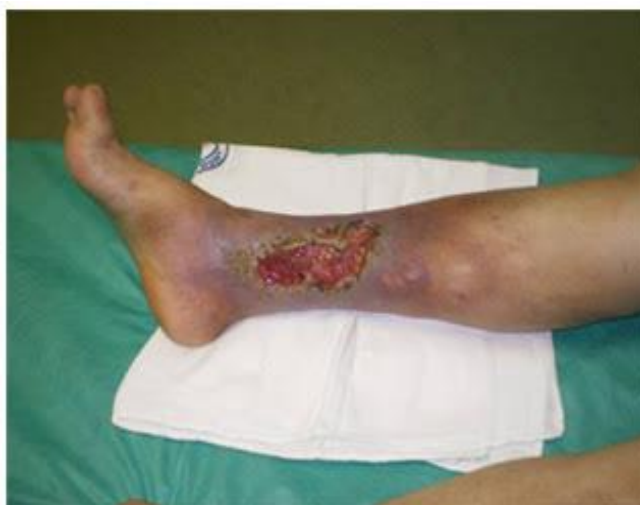Venske ulceracije čine najveći udio svih ulkusa donjih ekstremiteta, s udjelom od 70-80%. Njihov nastanak prvenstveno je povezan s kroničnom venskom hipertenzijom, koja se razvija uslijed hidrostatskog i hidrodinamskog refluksa. Ovaj proces uzrokuje proširenje kapilarnog sustava u koži i povećava propusnost kapilara. Kao posljedica, fibrinogen se taloži oko kapilara u obliku depozita, čime se ometa prijenos kisika u okolna tkiva. Smanjena opskrba kisikom dovodi do pojave hipostatskog dermatitisa, koji se očituje promjenom boje kože. Ovi uvjeti dodatno otežavaju proces zacjeljivanja nakon ozljeda i mogu dovesti do razvoja dermoskleroze. Venski ulkusi predstavljaju veliki medicinski problem koji značajno opterećuje zdravstvene sustave diljem svijeta.[5] Istraživanje provedeno u Sjedinjenim Američkim Državama 2022. godine pokazuje kako godišnji troškovi liječenja pacijenata s venskim ulkusima dosežu 18.986 USD za Medicare pacijente, dok za one s komercijalnim osiguranjem iznose 13.653 USD. Ovi troškovi predstavljaju ukupni godišnji teret od 14,9 milijardi USD za američke osiguravatelje, što je znatno povećanje u odnosu na raniju procjenu od 1 milijarde USD.[4] Također, tromboze povezane s porođajem ili infarktom srca, profesije koje zahtijevaju dugotrajno stajanje ili sjedenje, traumatske ozljede, edemi, prijelomi, kao i dugotrajna upotreba kortikosteroida mogu povećati rizik od razvoja venskih ulkusa. Među glavnim čimbenicima koji pridonose razvoju venskih ulkusa su[5]:

- varikozne vene,
- duboka venska tromboza,

- kongestivno zatajenje srca,
- pretilost i smanjena tjelesna aktivnost.

KLINIČKE KARAKTERISTIKE KRONIČNOG VENSKOG ULKUSA

Koža oko ulkusa može pokazivati razne promjene, uključujući hemosiderozu, venski dermatitis, kontaktni dermatitis, bijele atrofije i fibroza potkožnog masnog tkiva, pri čemu je koža obično topla na dodir. Dno ulkusa često je prekriveno neurednim granulacijama, a može doći i do venskog krvarenja, što ulkus čini sličnim sirovom mesu. Rubovi rane su neravni, a mogu se pojaviti žute naslage ili nekrotično tkivo. Sekrecija iz ulkusa može biti značajna i varirati od zamućene do krvave. Okolina rane često pokazuje otok, proširene vene i hiperpigmentaciju. Dubina ulkusa može varirati, no najčešće su ulkusi plitki. Bol povezana s ulkusom obično je umjerena, iako može varirati, a često se smanjuje kada se noga podigne. Noga je obično topla na dodir. Ulcerozni defekti na potkoljenici najčešće se pojavljuju na medijalnoj strani donjeg dijela noge, kako je i prikazano na slici 2.2.1.[6]

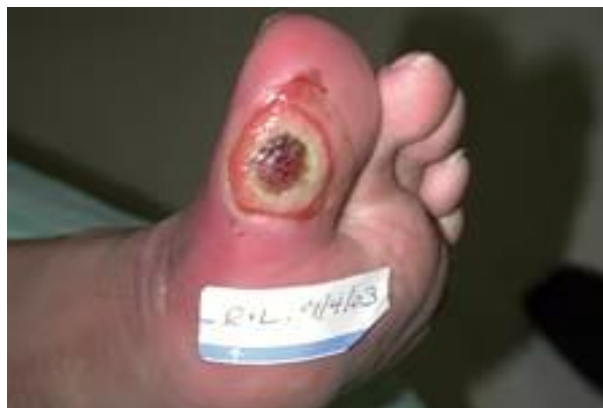

Slika 2.2.1. ulcerozni defekti na medijalnoj strani donjeg dijela noge

(Izvor : http://www.moje-vene.com/venski_ulkus.htm, preuzeto 30.8. 2024.)

2.3. Neuropatski ulkus

Neuropatski ulkus je vrsta kronične rane koja se najčešće javlja na donjim ekstremitetima, a rezultat je neuropatije, koja dovodi do oštećenja osjetilnih, motoričkih ili autonomnih živaca. Najčešće se povezuje s dijabetesom, ali može biti uzrokovan i drugim stanjima koja pogađaju živčani sustav. Dijabetička neuropatija je najčešći uzrok neuropatskih ulkusa. Kod dijabetes melitusa, dugotrajna visoka razina šećera u krvi može uzrokovati oštećenje živaca, što dovodi do smanjenja ili gubitka osjeta u nogama. Zbog smanjenog osjeta, pacijenti ne primjećuju povrede ili traumatske ozljede koje mogu dovesti do razvoja ulkusa. No, neuropatski ulkusi mogu nastati i zbog drugih neuroloških poremećaja, kao što su periferna neuropatija uslijed alkoholizma. Prema lokalizaciji najčešće se pojavljuju na područjima izloženim pritisku ili trenju, kao što su prsti stopala, peta, ili kosti stopala. Zbog smanjenog osjeta, pacijenti mogu nesvjesno pritiskati ili ozlijediti ta područja, što vodi nastanku ulkusa. Prema izgledu neuropatski ulkusi često su duboki s jasnim rubovima i mogu biti prekriveni nekrotičnim tkivom. Ponekad su prekriveni fibrinoznom eksudatom. Koža oko ulkusa može biti suha ili zadebljana, često uz prisustvo callusa (kurjih očiju). Pacijenti obično ne osjećaju bol ili nelagodu u području ulkusa. Ovi ulkusi mogu biti bezbolni ili uzrokovati samo minimalnu bol, dok je osjećaj u okolnim područjima smanjen ili odsutan. Tipična lokalizacija neuropatskog ulkusa su prsti stopala, kao što je prikazano na slici 2.3.1.[7]



Slika 2.3.1.prikazan je neuropatski ulkus

(Izvor : <https://www.coloplast.hr/rane/njega-rane/edukacija/>, preuzeto 30.8.2024.)

3. KLINIČKA SLIKA I DIJAGNOSTIKA

Dijagnoza potkoljeničnog ulkusa postavlja se kroz nekoliko koraka kako bi se precizno odredio uzrok i tip ulkusa te odredila najbolja terapija. Proces uključuje uzimanje anamneze pacijenta, fizikalni pregled, odgovarajuće pretrage te laboratorijske pretrage.[8]

3.1. Uzimanje anamneze

Liječnik uzima detaljnu anamnezu pacijenta, postavljajući pitanja o trajanju ulkusa, prijašnjim sličnim problemima, prisutnosti kroničnih bolesti poput dijabetesa, hipertenzije, kronične venske insuficijencije, te o životnim navikama poput pušenja i prehrane. Ispituje se i povijest traume ili ozljeda noge. [9]

3.2. Fizikalni pregled

Liječnik pregledava ulkus, provjerava njegovu veličinu, oblik, dubinu i izgled ruba rana, kao i stanje kože u okolini ulkusa odnosno postoji li prisutnost edema, promjena boje kože, varikozne vene i slično. Također se procjenjuje prisutnost znakova infekcije, poput crvenila, topline, iscjetka i boli.[9]

3.3. Dijagnostičke metode

1. Doppler ultrazvuk krvnih žila koristi se za procjenu protoka krvi kroz arterije i vene u nogama. Ova metoda pomaže u razlikovanju arterijskih i venskih ulkusa, što je ključno za terapiju.[9]
2. ABPI test mjeri omjer krvnog tlaka u gležnju i nadlaktici. Normalan ABPI je između 0.9 i 1.3. Smanjeni omjer može ukazivati na arterijsku bolest, dok povećani omjer može biti znak kalcificiranih (ukočenih) arterija.[9]

3.4. Laboratorijske pretrage

Krvne pretrage mogu uključivati uzimanje kompletna krvna slike (KKS) za procjenu anemije, infekcije, razinu glukoze u krvi (dijabetes), brzinu sedimentacije eritrocita i C reaktivni protein CRP (upala) te provjeru funkcije bubrega i jetre. [9]

4. PRINCIPI LIJEČENJA POTKOLJENIČNIH ULKUSA

Liječenje potkoljениčnog ulkusa je složen proces koji zahtijeva individualizirani pristup, ovisno o uzroku, tipu ulkusa i općem zdravstvenom stanju pacijenta. Cilj liječenja potkoljениčnog ulkusa je potaknuti zacjeljivanje rane, spriječiti komplikacije poput infekcija i poboljšati kvalitetu života pacijenta. Liječenje uključuje niz metoda, od lokalne njege rane i primjene kompresivne terapije, do kirurških zahvata i medikamentozne terapije, ovisno o težini stanja. Edukacija pacijenta, pravilna prehrana i kontrola kroničnih bolesti također igraju ključnu ulogu u uspješnom zacjeljivanju i prevenciji recidiva. Kako bi se osigurali optimalni uvjeti za učinkovito liječenje i adekvatno savjetovanje pacijenta, važno je dobro poznavati faze procesa cijeljenja rane. [10]

4.1. Proces cijeljenja rane

Prva faza cijeljenja rane je faza hemostaze (zaustavljanje krvarenja), u ovoj fazi, tijelo nastoji zaustaviti krvarenje, ako ga ima, kroz stvaranje ugruška. Potkoljениčni ulkusi često ne prolaze kroz izraženu fazu hemostaze jer su kronični i ne povezani izravno s traumatskim ozljedama koje izazivaju krvarenje. Međutim, kod trauma koje prate nastanak ulkusa, ovaj proces može biti poremećen zbog loše cirkulacije, što otežava normalno stvaranje ugruška. U drugoj upalnoj fazi dolazi do nakupljanja bijelih krvnih stanica i drugih imunoloških stanica koje pokušavaju očistiti ranu od bakterija, mrtvog tkiva i drugih nečistoća. Kod potkoljениčnih ulkusa, ova faza može biti produljena, posebno kod pacijenta s lošom cirkulacijom ili dijabetesom. Zbog slabog protoka krvi, upalni odgovor je često neefikasan, što povećava rizik od infekcija i usporava cijeljenje. U trećoj proliferacijskoj fazi dolazi do stvaranja novog tkiva, uključujući rast krvnih žila, formiranje vezivnog tkiva i pokrivanje rane novim epitelom. Kod potkoljениčnih ulkusa, osobito venskih, proliferativna faza može biti poremećena zbog nedostatka kisika i hranjivih tvari u tkivu, uzrokovanih lošim venskim povratkom ili arterijskom insuficijencijom. To uzrokuje usporeno stvaranje novih krvnih žila i granulacijskog tkiva, produžavajući proces cijeljenja. Faza remodeliranja je završna faza u kojoj dolazi do jačanja i sazrijevanja novog tkiva. Rana se zatvara, a kolagenska vlakna reorganiziraju kako bi ojačala kožu. Kod potkoljениčnih ulkusa, remodeliranje može biti dugotrajan proces. Ova faza često traje dulje nego kod akutnih rana, a ulkusi imaju veći rizik od recidiva.[11]

4.2. Sistemski i lokalni pristupi liječenja potkoljениčnog ulkusa

Sistemska liječenje usmjereno je na rješavanje osnovnih uzroka i čimbenika koji mogu usporiti ili otežati proces zacjeljivanja ulkusa. To uključuje poboljšanje cirkulacije, ispravljanje nutritivnih deficita, te praćenje i kontrolu razine šećera u krvi kod dijabetičara. Također, važno je liječiti druge metaboličke poremećaje, kao i kontrolirati povišeni krvni tlak i kolesterol kako bi se spriječili dodatni problemi. Kako bi se ublažili bol i svrbež, koriste se analgetici i antihistaminici. U slučajevima kada se pojave egzantemi povezani s hematogenim širenjem antigena iz ulkusa, mogu se primjenjivati kortikosteroidi i antihistaminici. Lokalno liječenje fokusira se na direktnu njegu ulkusa i obuhvaća čišćenje i dezinfekciju rane, poticanje rasta novog tkiva i sprječavanje infekcija. Ovi postupci uključuju primjenu različitih vrsta obloga koje pomažu u održavanju vlažnog okruženja za optimalno zacjeljivanje, te zaštitu okolne kože od oštećenja. U slučajevima kada je potrebno, mogu se izvesti kirurški zahvati za uklanjanje nekrotičnog tkiva i druge intervencije kako bi se poboljšalo stanje ulkusa.[12]

4.3. Konzervativni pristup liječenju

Konzervativne metode liječenja potkoljениčnih ulkusa uključuju nekoliko ključnih pristupa. Prvo, lokalna zaštita i terapija provode se primjenom odgovarajućih obloga za rane koje pomažu u očuvanju optimalnog okruženja za zacjeljivanje. Prevencija i liječenje infekcija postiže se korištenjem antiseptičkih sredstava koja smanjuju rizik od infekcija. Nekirurški debridement uključuje uklanjanje mrtvog tkiva s rane putem neinvazivnih tehnika, čime se potiče regeneracija zdravog tkiva. Kompresivna terapija, koja je osobito važna kod venskih ulkusa, uključuje upotrebu elastičnih zavoja ili kompresivnih čarapa za poboljšanje cirkulacije i smanjenje oteklina. Terapija negativnim tlakom koristi uređaje za primjenu negativnog tlaka na ranu, čime se poboljšava cirkulacija i ubrzava proces zacjeljivanja. Odgovarajuća obuća i tehnike za izbjegavanje pritiska pomažu u smanjenju opterećenja na zahvaćena područja. Postupci oksigenacije tkiva, uključujući hiperbaričnu oksigenoterapiju (HBOT) i ozonoterapiju, koriste se za poboljšanje opskrbe kisikom i poticanje zacjeljivanja. Također, lokalna upotreba hemoglobin spreja može pružiti dodatnu potporu u procesu zacjeljivanja rana.[13]

4.3.1. Terapija kisikom

Terapija kisikom može igrati ključnu ulogu u liječenju i zacjeljivanju potkoljениčnih ulkusa, posebno kada su ti ulkusi otporni na standardne konzervativne metode. Postoji nekoliko načina primjene terapije kisikom, a jedan od najvažnijih je hiperbarična oksigenoterapija, koja uključuje disanje 100% kisika u komori pod tlakom višim od atmosferskog. Ova metoda nudi brojne prednosti za liječenje ulkusa, uključujući povećanu opskrbu kisikom u tkivima, što potiče regeneraciju oštećenih stanica i ubrzava proces ozdravljenja. Osim toga, HBOT stimulira rast novih krvnih žila, odnosno angiogenezu, što poboljšava cirkulaciju u području rane. Povećana količina kisika također jača imunološki sustav, olakšavajući borbu protiv infekcija i upala, dok smanjuje oticanje i upalne procese oko ulkusa. Ova terapija se najčešće koristi za teže ili kronične ulkuse, posebno one koji ne reagiraju na standardne tretmane, te kada su prisutne komplikacije poput infekcija ili ozbiljnog oštećenja tkiva.[14] Ozonoterapija je još jedna metoda koja se primjenjuje u liječenju potkoljениčnih ulkusa, a uključuje upotrebu ozona u terapijskim dozama. Ozon se može primijeniti lokalno na ranu ili sistemski, a njegova primjena povećava lokalnu oksigenaciju tkiva, što ubrzava zacjeljivanje. Ozonoterapija također ima snažna protuupalna i antimikrobna svojstva, što pomaže u kontroli infekcija i smanjenju oteklina. Dodatno, ova terapija stimulira regeneraciju tkiva, potičući obnovu stanica i ubrzavajući zacjeljivanje rana. Često se koristi kao dopunska terapija uz druge konzervativne metode kako bi se poboljšali rezultati liječenja i skratilo vrijeme oporavka. Treća metoda terapije kisikom je lokalna primjena kisika, koja podrazumijeva direktno primjenjivanje kisika na ranu putem specijaliziranih uređaja ili premaza. Ova tehnika poboljšava opskrbu kisikom u području rane, što ubrzava zacjeljivanje. Također može smanjiti rizik od infekcija jer smanjuje kolonizaciju bakterija na rani. Sve ove metode terapije kisikom poboljšavaju uvjete za zacjeljivanje potkoljениčnih ulkusa, osiguravajući bolju opskrbu kisikom, smanjujući upale, infekcije i oticanje. Odabir odgovarajuće metode ovisi o specifičnim potrebama pacijenta i stanju ulkusa, a često se kombinira s drugim konzervativnim tretmanima kako bi se postigli najbolji rezultati.[14]

4.3.2. Primjena antiseptika

Antiseptici su kemijske tvari raznih struktura koje se razlikuju u sastavu, spektru djelovanja na mikroorganizme, učinkovitosti, citotoksičnosti, teratogenosti, sklonosti uzrokovati rezistenciju i utjecaju na biofilm. Njihova primarna svrha je smanjiti broj i vrste mikroorganizama koji mogu kontaminirati ili inficirati ranu. Iako nije moguće potpuno dekontaminirati ranu, antiseptici mogu smanjiti ukupnu količinu mikroflora na površini rane.[15] Antiseptici djeluju baktericidno ili bakteriostatski, što znači da smanjuju broj mikroba na površini rane, sprječavaju razvoj infekcija, smanjuju potrebu za antibioticima i indirektno pomažu u smanjenju rezistencije. Međutim, njihova primjena može biti ograničena zbog njihove citotoksičnosti, jer mogu uzrokovati štetu na stanicama tkiva. Djelovanje antiseptika je obično ograničeno na površinu rane i ne prodire u dublje tkivo. Stoga je važno koristiti antiseptike s pažnjom, kako bi se izbjegle tvari koje uzrokuju odgođeno zacjeljivanje. Preporučuje se primjena antiseptika u niskim koncentracijama, koje su manje toksične za stanice, ali i dalje učinkovite protiv bakterija. Prilikom primjene antiseptika, potrebno je uzeti u obzir prednosti i nedostatke, te prilagoditi terapiju individualnim potrebama pacijenta, vrsti rane i njenom trenutnom stanju. Iako postoje kontradiktorni stavovi o primjeni antiseptika zbog njihovog mogućeg toksičnog učinka na tkivo i utjecaja na cijeljenje rane, široko su primjenjivani za razne vrste rana. Stoga, primjena antiseptika treba biti pažljivo procijenjena i ciljana, uzimajući u obzir specifične okolnosti pacijenta i stanje rane. U slučajevima nesigurnosti, sterilna fiziološka otopina može se koristiti za mehaničko čišćenje rane. U kliničkoj praksi najčešće se koriste vodene otopine kao što su [15]:

1. 1% povidon-jodid
2. 0,5% klorheksidin diglukonat
3. 3% vodikov peroksid
4. 1,0% srebrni sulfadiazin
5. 0,1% ili 0,2% oktenidin klorid

4.3.3. Terapija negativnim tlakom

Terapija negativnim tlakom, poznata i pod nazivom Vacuum Assisted Closures (VAC) koristi se kao potporna metoda u liječenju kroničnih rana. Ova metoda primjenjuje negativni tlak u rasponu od 40 do 125 mmHg kako bi se potaknulo zacjeljivanje. Negativni tlak se ostvaruje pomoću vakumske pumpe koja može stvarati tlak do -200 mmHg. Uređaj koristi posebne spužve ili gaze koje se prilagođavaju obliku rane, a zatim sustav omogućava postizanje negativnog tlaka unutar rane. Terapija može biti kontinuirana, s stalnim negativnim tlakom, ili intermitentna, gdje se tlak izmjenjuje s periodima mirovanja. Metoda negativnim tlakom je vrlo učinkovita i često se koristi u liječenju kroničnih rana, jer pomaže u ubrzanju procesa ozdravljenja i smanjuje rizik od komplikacija. Glavne prednosti ove terapije uključuju [16]:

1. povećanu angiogenezu - stimulira stvaranje novih krvnih žila u rani
2. poboljšanu cirkulaciju - povećava protok krvi unutar rane
3. smanjenje edema - pomaže u smanjenju oteklina oko rane
4. regulaciju vlažnosti - uklanja suvišni eksudat, održavajući optimalnu vlažnost rane
5. stimulaciju granulacijskog tkiva - potiče rast novih stanica i tkiva
6. retrakciju rane - pomaže u smanjenju veličine rane

4.3.4. Primjena obloga

U posljednjim desetljećima, razvoj modernih obloga za rane revolucionirao je pristup u liječenju kroničnih ulkusa. Ove obloge nude napredne mogućnosti za stvaranje optimalnih uvjeta za zacjeljivanje rana, zahvaljujući njihovoj sposobnosti da održavaju vlažno okruženje, upijaju eksudat i smanjuju rizik od infekcija. S obzirom na kompleksnost i dugotrajnost potkoljениčnih ulkusa, pravilna primjena obloga postaje ključna komponenta u procesu liječenja. Za pravilnu primjenu obloga na potkoljениčni ulkus, potrebno je osigurati nekoliko ključnih uvjeta koji pomažu u optimizaciji procesa cijeljenja i smanjenju komplikacija. Potrebno je procijeniti stanje rane, odnosno dubinu i veličinu. Precizna procjena dubine i veličine ulkusa važna je za odabir odgovarajuće obloge. Udaljenost od okolnog zdravog tkiva također je bitna. Količina i priroda eksudata iz rane (npr. serozni, purulentni, hemoragični) određuju vrstu obloge koja će se koristiti. Od osobite je važnosti i provjeriti znakove infekcije kao što su crvenilo, toplina, oticanje ili neugodan miris. Ako je prisutna infekcija, potrebno je primijeniti obloge s antibakterijskim svojstvima ili koristiti lokalne antiseptike. [17]

Obloge za vlažno cijeljenje rana klasificirane su prema različitim kriterijima, uključujući njihovu sposobnost upijanja, primjenu u specifičnim uvjetima, i materijale od kojih su izrađene. Alginatne obloge koje sadrže kalcijev ili natrijev alginat, prirodni polisaharid dobiven iz smeđih algi. Posebno su pogodne za rane s jakim eksudatom, jer se, u kontaktu s vlagom, pretvaraju u gel, što pomaže u kontroli sekrecije i održavanju vlažnog okruženja. Njihova prednost leži u visokoj sposobnosti upijanja i stvaranju vlažnog okruženja pogodnog za zacjeljivanje, no nisu prikladne za suhe ili rane s vrlo malo eksudata. Hidrofiber obloge izrađene su od specijalnih vlakana koja se, kada upiju vlagu, pretvaraju u gel, čime omogućuju održavanje vlažnog okruženja te kontroliraju količinu sekrecije. Namijenjene su za liječenje akutnih i kroničnih rana s jakim eksudatom. Njihova glavna prednost je izvrsna sposobnost upijanja te jednostavna primjena, što smanjuje potrebu za čestim promjenama obloga. Međutim, mogu biti skuplje u usporedbi s drugim vrstama obloga. Hidrogel obloge sastoje se od vodene otopine poliakrilamidnih ili drugih materijala koji stvaraju gel. Koriste se za suhe ili malo eksudirajuće rane, jer pomažu u vlaženju suhog tkiva i potiču proces zacjeljivanja.[17] Njihove prednosti uključuju hidrataciju suhog tkiva, smanjenje bolnosti te poboljšanje elastičnosti i mekoće tkiva, no imaju manju sposobnost upijanja sekrecije, pa nisu prikladne za rane s velikom količinom eksudata. Površinski filmovi, izrađeni od tankih polimernih materijala poput poliuretana, polupropusni su i koriste se za fiksiranje primarnih obloga ili za zaštitu rane od vanjskih utjecaja. Iako ne upijaju vlagu, pomažu u održavanju vlažnog okruženja i pružaju zaštitu od bakterija i kontaminacije. Međutim, nisu pogodni za rane s velikim eksudatom jer ne upijaju sekreciju. Silikonske obloge sadrže mekane i fleksibilne silikonske materijale, što ih čini idealnima za prevenciju trauma na dnu rane te su osobito pogodne za osjetljivu kožu sklonu oštećenju. Njihova glavna prednost je minimalna trauma pri uklanjanju, no ne upijaju eksudat, a mogu biti skuplje od drugih vrsta obloga. Biološke obloge sadrže biološke materijale poput kolagena, faktora rasta, hijaluronske kiseline ili elastina. Namijenjene su ranama koje sporo zacjeljuju, a pomažu u poticanju regeneracije tkiva i bržem zacjeljivanju. Iako su vrlo učinkovite, njihov nedostatak leži u višoj cijeni i specifičnim uvjetima skladištenja. Transformirajuće obloge dolaze u obliku praška ili gela koji se transformira u film na površini rane. Koriste se za rane koje zahtijevaju dugotrajno održavanje vlažnog okruženja, poput postoperativnih i kroničnih rana. Njihove prednosti uključuju dugotrajan učinak te mogućnost primjene na teško dostupnim područjima, iako zahtijevaju specifične tehnike primjene i praćenja. Nastojanje da se rane liječe na suvremen i učinkovit način zahtijeva kombinaciju stručnog znanja i praktičnih vještina. Iako je terapija rana značajno napredovala, još uvijek nedostaju specijalizirani odjeli posvećeni isključivo tretmanu kroničnih rana i njihovim

komplikacijama. Trenutno se briga o ranama odvija na svim razinama zdravstvene skrbi, uključujući kućnu njegu, ambulantno zbrinjavanje u primarnoj zdravstvenoj zaštiti te specijalističke ambulante. Nažalost, ovaj pristup često ne omogućuje optimalnu kvalitetu liječenja i time ograničava mogućnost poboljšanja životnog standarda pacijenata.[18]

4.3.5. Kompresivna terapija

Kompresivna terapija uključuje primjenu elastičnih zavoja, čarapa ili drugih uređaja koji stvaraju vanjski pritisak na nogu. Kompresija djeluje tako što poboljšava cirkulaciju venske krvi i smanjuje otečenost, što omogućuje bolji dotok kisika i hranjivih tvari do tkiva te olakšava proces zacjeljivanja rana. Pravilno postavljena kompresija potiče vraćanje venske krvi iz nogu prema srcu, smanjujući zagušenje krvi u venama i pritisak na rane. Uz to, smanjuje se oteklina (edem) koja može usporiti zacjeljivanje. Postoji nekoliko vrsta kompresivnih sustava, uključujući elastične zavoje, kao i kompresivne čarape. Izbor vrste kompresije ovisi o stupnju venske insuficijencije, veličini ulkusa, prisutnosti edema te individualnim potrebama pacijenta. Kompresivna terapija zahtijeva stručno postavljanje kako bi se postigao željeni terapijski učinak, a istodobno spriječilo moguće komplikacije poput prekomjernog pritiska ili smanjenja dotoka krvi u tkiva. Terapija se obično kombinira s drugim metodama, kao što su odgovarajuće obloge za rane i eventualna medicinska intervencija, čime se osigurava cjelovit pristup liječenju potkoljениčnih ulkusa. Dugoročno, kompresivna terapija igra ključnu ulogu u prevenciji recidiva i očuvanju zdravlja kože.[19]

4.4. Kirurško liječenje potkoljениčnog ulkusa

Kirurško liječenje potkoljениčnih ulkusa primjenjuje se u slučajevima kada konzervativne metode, poput kompresivne terapije i primjene obloga, ne daju zadovoljavajuće rezultate ili kada ulkus postane kompliciran. Glavni cilj kirurških intervencija je poboljšati cirkulaciju u nogama, smanjiti pritisak na ulkus te ukloniti mrtvo ili inficirano tkivo kako bi se stvorili optimalni uvjeti za zacjeljivanje. Kirurške metode liječenja potkoljениčnih ulkusa uključuju nekoliko pristupa, ovisno o uzroku ulkusa i stanju pacijenta[20] :

1. **debridman (kirurško uklanjanje tkiva):** jedna od najčešćih kirurških metoda u liječenju ulkusa. Debridmanom se provodi uklanjanjem mrtvog, zaraženog ili oštećenog tkiva iz ulkusa, čime se sprječava širenje infekcije i potiče rast zdravog tkiva. Može se provesti kirurškim instrumentima, enzimima, ili mehaničkim sredstvima.

2. **kožnu transplantaciju:** u slučajevima kada rana ne pokazuje znakove zacjeljivanja, može se primijeniti kožna transplantacija. Ovaj postupak uključuje presađivanje zdravog dijela kože s drugog dijela tijela (obično bedra ili stražnjice) na ulkus kako bi se potaknuo proces zacjeljivanja. To je često opcija kod dubokih ulkusa koji ne reagiraju na druge oblike liječenja.
3. **venoznu kirurgiju:** kod pacijenata s venskom insuficijencijom, kirurško liječenje može uključivati postupke koji poboljšavaju funkciju vena, poput ligacije ili uklanjanja varikoznih vena (stripping vena) ili endovenske ablacije (radiofrekventna ili laserska).
4. **revaskularizaciju arterija:** ako su potkoljениčni ulkusi uzrokovani arterijskom insuficijencijom (npr. perifernom arterijskom bolešću), kirurški zahvati usmjereni na obnavljanje protoka krvi mogu biti nužni. To može uključivati angioplastiku ili arterijske bypass operacije, koje pomažu u boljoj opskrbi tkiva krvlju i hranjivim tvarima.
5. **amputaciju:** u ekstremnim slučajevima, kada je ulkus postao nekontroliran i prijete ozbiljnim komplikacijama kao što su infekcije kostiju (osteomijelitis) ili gangrena, amputacija dijela ekstremiteta može biti posljednje rješenje. Ovaj postupak se provodi kako bi se spriječilo širenje infekcije i očuvalo zdravlje pacijenta.[20]

5. KOMPLIKACIJE

Potkoljenski ulkusi mogu dovesti do brojnih komplikacija, posebno ako se ne liječe pravodobno i ispravno. Jedna od najčešćih komplikacija je infekcija, budući da su ulkusi podložni bakterijskim infekcijama zbog otvorene rane i slabe cirkulacije. Infekcija se često manifestira crvenilom, oteklinom, povećanom bolnošću, gnojnim iscjetkom te povišenom temperaturom. Ako se ne liječi na vrijeme, infekcija može napredovati do ozbiljnijih stanja poput celulitisa ili stvaranja apscesa. Još jedna ozbiljna komplikacija je osteomijelitis, stanje u kojem se infekcija proširi na kost ispod ulkusa, uzrokujući upalu kosti. Ovo stanje zahtijeva dugotrajno liječenje antibioticima, a u nekim slučajevima i kiruršku intervenciju. Gangrena je također potencijalna komplikacija; kada tkivo ne dobiva dovoljno kisika, može odumrijeti, što rezultira suhom ili vlažnom gangrenom. [21] Vlažna gangrena posebno je opasna jer se infekcija može brzo proširiti i dovesti do sepse, po život opasnog stanja u kojem infekcija ulazi u krvotok. Sepsa izaziva upalni odgovor cijelog tijela, što može dovesti do oštećenja. Kronični ulkusi mogu uzrokovati oštećenje limfnog sustava, što dovodi do limfedema, stanja u kojem dolazi do nakupljanja limfne tekućine u tkivima, uzrokujući oticanje. Povećava rizik od daljnjih infekcija i problema s cirkulacijom. Osim fizičkih komplikacija, ulkusi mogu uzrokovati kroničnu bol, koja često ozbiljno utječe na kvalitetu života pacijenta. Bol može biti posljedica upale, infekcije ili oštećenja živaca. Jedna od rijetkih, ali ozbiljnih komplikacija je razvoj karcinoma, posebno kod dugotrajnih, neliječenih ulkusa. Ove rane mogu uzrokovati karcinom skvamoznih stanica zbog kronične upale i iritacije tkiva. Povećani rizik od amputacije javlja se u slučajevima kada se ulkus ne može kontrolirati, a infekcija se proširi ili dođe do gangrene. U takvim slučajevima, amputacija dijela noge može biti nužna kako bi se spriječile daljnje komplikacije. Potkoljenski ulkusi često uzrokuju bol i oticanje, što može otežati hodanje i smanjiti pokretljivost. To može dovesti do smanjenja fizičke aktivnosti, gubitka mišićne mase i dodatnih zdravstvenih problema povezanih s neaktivnošću.[21]

5.1. Komplikacije pri cijeljenju rane

Postoje brojni čimbenici koji mogu ometati normalan proces zacjeljivanja rana, osobito kod kroničnih stanja kao što su potkoljenski ulkusi. Jedan od najčešćih problema je smanjena opskrba krvi, što se javlja kod pacijenata s aterosklerozom, dijabetesom, kod osoba s paraplegijom, pušača te onih koji su podvrgnuti dugotrajnim terapijama zračenjem. Infekcije

također igraju značajnu ulogu u usporavanju cijeljenja, pri čemu najčešći uzročnici uključuju bakterije kao što su *Staphylococcus aureus*, MRSA, *Streptococcus beta-hemolyticus*, *Pseudomonas aeruginosa*, te gljivice poput *Candida albicans*. Nepravilna prehrana dodatno usporava regeneraciju tkiva, jer nedostatak ključnih nutrijenata negativno utječe na metabolizam i popravak oštećenog tkiva. Kortikosteroidi, zbog svog protuupalnog djelovanja, mogu ometati cijeljenje rana inhibirajući upalni odgovor i slabeći funkciju makrofaga, važnih u ranoj fazi regeneracije. Disbalans u aktivnosti proteaza i njihovih inhibitora često se javlja kod kroničnih rana, dok je i upalni odgovor narušen zbog smanjene aktivnosti imunoloških stanica. Stanice u kroničnim ranama često imaju smanjenu sposobnost diobe i ne reagiraju na čimbenike rasta kao kod normalnog zacjeljivanja, dok fibroblasti i keratinociti slabo reagiraju, što usporava proces epitelizacije. Osim toga, nekrotično tkivo i fibrinske naslage koje nastaju zbog slabe cirkulacije ometaju zacjeljivanje, održavajući prisutnost bakterija i fizički sprječavajući skupljanje rubova rane. Osim fizičkih čimbenika, važno je uzeti u obzir i opće zdravstveno stanje bolesnika, uključujući dob, pokretljivost, prehranu, te psihosocijalne aspekte koji mogu utjecati na njihov pristup liječenju. Redovita osobna higijena, pridržavanje terapije i pozitivan stav bolesnika ključni su elementi u uspješnom liječenju rana. [22] Vranjković i Huljev 2020. godine iz KB „Sveti Duh“, Zagreb, proveli su istraživanje s ciljem analize liječenja pacijentice koja je 2002. godine zadobila nekoliko komplikacija, poput manje lacerokontuzne rane na medijalnom maleolu lijeve potkoljenice. Početno liječenje antibiotikom i previjanjem nije bilo uspješno, a rana se pogoršala s promjenom boje kože, što je ukazalo na upalu krvnih žila, potvrđenu histološkim nalazom. Nakon hospitalizacije na KBC Zagreb, dijagnosticirana je alergijska upala malih krvnih žila i primila je terapiju kortikosteroidima koja je dovela do djelomične regresije lezija. U travnju 2003., zbog pogoršanja, prebačena je u KB „Sestre milosrdnice“, gdje je otkrivena insuficijencija perforatora medijalne skupine i prisutnost bakterije *Staphylococcus aureus*. Terapija je prilagođena ciljanom antibiotikom, a nakon otkrivanja krioglobulinemije, pacijentica je upućena na KBC Rebro, gdje je potvrđena okluzija krvnih žila i krioglobulinemija tipa III. Unatoč terapiji, stanje se pogoršalo s pojavom novih ulkusa. Pacijentica je primala 28 tretmana hiperbarične oksigenacije, što je značajno poboljšalo stanje. Nakon recidiva bolesti 2007. godine i pogoršanja 2008., provedene su nekrektomije, kožne transplantacije, te terapija antibiotikom i negativnim tlakom. Stanje se stabiliziralo u siječnju 2010., a ulkusi su potpuno sanirani bez daljnjih pogoršanja.[22]

6. ULOGA MEDICINSKE SESTRE/TEHNIČARA

Uloga medicinske sestre u skrbi za pacijente s kroničnim ranama ima izuzetnu važnost i specifičnost. Ona se očituje kroz edukaciju u zajednici, promociju zdravlja te primarnu prevenciju, ali i kroz djelovanje unutar bolničkog sustava kao aktivan član multidisciplinarnog tima. Na svim razinama, ključno je temeljito poznavanje teoretskih aspekata bolesti, primjena stručnih znanja i vještina te iskustvo koje omogućuje pravovremeno prepoznavanje komplikacija i učinkovito reagiranje. Kvalitetna zdravstvena skrb često sprječava nastanak komplikacija tijekom liječenja, što zahtijeva prilagođene intervencije i usmjerenost na faktore rizika koji se mogu kontrolirati. Zdravstvena njega obuhvaća zbrinjavanje postojećih i potencijalnih zdravstvenih problema pacijenata, te medicinske sestre/tehničari prilagođavaju svoje intervencije ovisno o stanju pacijenta i specifičnim potrebama. Zdravstvena njega podrazumijeva pružanje najbolje moguće skrbi, temeljeno na najnovijim medicinskim saznanjima i tehnologijama. Primjenom stečenih znanja i vještina, medicinske sestre/tehničari doprinose individualiziranoj njezi koja poboljšava kvalitetu života pacijenata. Neprekidno usavršavanje i edukacija kroz proučavanje literature pomažu u unaprjeđenju kvalitete zdravstvene skrbi. Poznavanje patofizioloških procesa koji prate razvoj rana i zacjeljivanje, kao i poznavanje metoda koje ubrzavaju taj proces, smanjuju bol te olakšavaju brže osamostaljivanje pacijenata, izuzetno su važne za svakodnevnu praksu.[23]

6.1. Zbrinjavanje kroničnih rana

Liječenje kroničnih rana znatno se razlikuje od liječenja akutnih rana, s obzirom na to da terapijski proces može trajati mjesecima ili čak godinama. Kod kroničnih rana dolazi do poremećaja u određenim fazama prirodnog procesa zacjeljivanja, što povećava rizik od komplikacija, uključujući infekcije. U pristupu pacijentima s kroničnim ranama, važno je pridržavati se etičkih i profesionalnih standarda te primijeniti holistički pristup. Kronične bolesti značajno utječu na svakodnevno funkcioniranje pacijenata, smanjujući njihovu kvalitetu života. Stoga je ključno izgraditi odnos povjerenja i sigurnosti između pacijenta i medicinske sestre/tehničara, jer je to temelj stvaranja pozitivnog okruženja za uspješno zacjeljivanje oštećene kože.[24]

6.2. Psihička podrška pacijentu

Svaka rana, bilo da je akutna ili kronična, može uzrokovati značajnu nelagodu i nezadovoljstvo kod pacijenata. Ovi osjećaji često proizlaze iz boli, otežanog kretanja, ograničenja u obavljanju težih fizičkih aktivnosti, te izostanka s posla. U slučaju kroničnih rana, dugotrajan proces liječenja i prilagodba načina života mogu izazvati stres i psihičke poteškoće. Stoga je izuzetno važna psihička podrška i procjena mentalnog zdravlja pacijenata. Dugotrajni stres može narušiti homeostazu organizma, dovodeći do fizičkih i psihičkih promjena koje usporavaju proces cijeljenja i utječu na kvalitetu života. Pacijenti s kroničnim ranama često razvijaju depresiju i mogu se povući iz društvenih aktivnosti, gubi povjerenje u zdravstveno osoblje i postaju nezainteresirani. Takve rane, osim što su fizički neugodne, mogu povećati psihološku patnju i utjecati na članove obitelji pacijenta. Kao i kod drugih kroničnih bolesti, bolesnici s kroničnim ranama moraju se nositi s promjenama u životnom stilu i prihvatiti pomoć iz okoline. Medicinska sestra/tehničar treba prepoznati stres i psihičke poteškoće koje kronične rane mogu uzrokovati kod pacijenata i njihove zajednice. Procjena potreba pacijenta i zajednice, te njihova dokumentacija, ključni su za razvoj optimalnog plana zdravstvene njege, koji uključuje i psihološku podršku. Tijekom razgovora s pacijentom i članovima obitelji, sestra/tehničar treba prikupiti informacije o pacijentovom znanju, uvjerenjima i stavovima, što omogućuje prilagodbu intervencija prema njihovim fizičkim i psihičkim potrebama. Razgovori trebaju imati terapijski karakter, a pristup prema pacijentu treba biti asertivan i empatičan. Pomaganje pacijentu da prihvati svoje stanje ključno je za uspješno praćenje tijekom oporavka. [25]

7. PRIKAZ SLUČAJA

Pacijent N.N., rođen 15.9.1939., boluje od ulkus cruris, uz dugogodišnje liječenje kroničnih rana na potkoljenicama koje su se posljednjih godinu dana značajno pogoršale. U međuvremenu, pacijent je bio hospitaliziran zbog korekcije teške mikrocitne anemije sekundarne prirode, uzrokovane kroničnim ranama, te je liječen na Odjelu za endokrinologiju i dijabetologiju Opće bolnice Karlovac. Od pratećih dijagnoza, pacijent boluje od paroksizmalne fibrilacije atrijske i arterijske hipertenzije. Zabilježen je i gubitak tjelesne težine. Tijekom pregleda i obrade, učinjen je bris rana obje potkoljenice, pri čemu su izolirane bakterije *Pseudomonas aeruginosa* i *Serratia marcescens*. Budući da se radi o lokalnoj kolonizaciji bez povišenih upalnih parametara, antibiotska terapija za sada nije bila indicirana.

Status ekstremiteta:

- **desna potkoljenica:** prisutne su ulceracije lateralno, medijalno i pretibijalno, svaka duljine 22 cm.
- **lijeva potkoljenica:** ulceracija u području medijalnog maleola veličine 11 x 12 cm, te u području lateralnog maleola 11,5 x 7 cm. Koža obje potkoljenice i stopala je indurirana, prisutan je edem konzistencije poput tijesta, što otežava palpaciju. Varikozne vene nisu vidljive, a koža prstiju na stopalima je osjetno hladnija na dodir. Između prstiju na oba stopala prisutne su smeđe naslage.

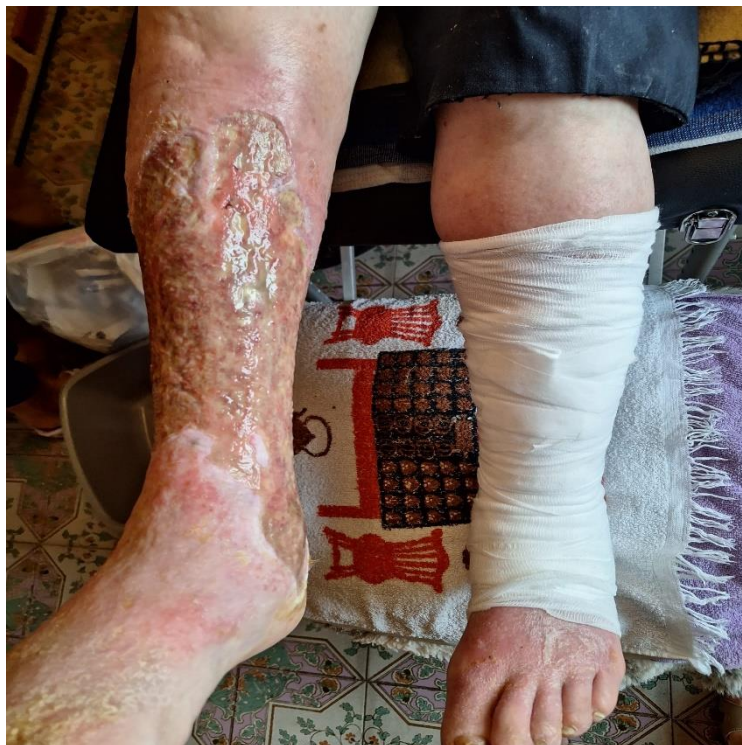Preporučena terapija i njega:

- tuširanje potkoljenica i stopala mlakom vodom, uz pranje *Plavaseptom* ili *Dermoguard*
- raspršivanje *Effigerm* ili *Octenisept* spreja na zahvaćena područja
- dva puta tjedno, potrebno je ukloniti naslage pomoću *Debrisoft Loly*, koji se prethodno namoči s *Octeniseptom*. *Debrisoft Loly* je za jednokratnu upotrebu
- prije primjene obloga, preporučuje se lokalno stavljanje obloga *Effigerm* na 30 minuta
- na rane se zatim aplicira *Aquacel Ag+* (1 cm preko ruba rane) te sekundarno *Aquacell Foam* (2 cm preko ruba rane), a sve se fiksira pamučnim zavojem
- preporučuje se previjanje 3 puta tjedno, uz kućnu njegu. U slučaju pojačane eksudacije, previjanje treba obavljati svakodnevno ili svaki drugi dan

Terapija: pacijent trenutno uzima sljedeće lijekove:

- **Flosin** 1x1
- **Abouna** 2x1
- **Limptar N**
- **Fursemid** 40 mg uz **kalijev citrat**
- **Proscar** 5 mg
- **Xarelto** 15 mg
- **Emanera** 40 mg
- **Doreta**
- **Skudexa**

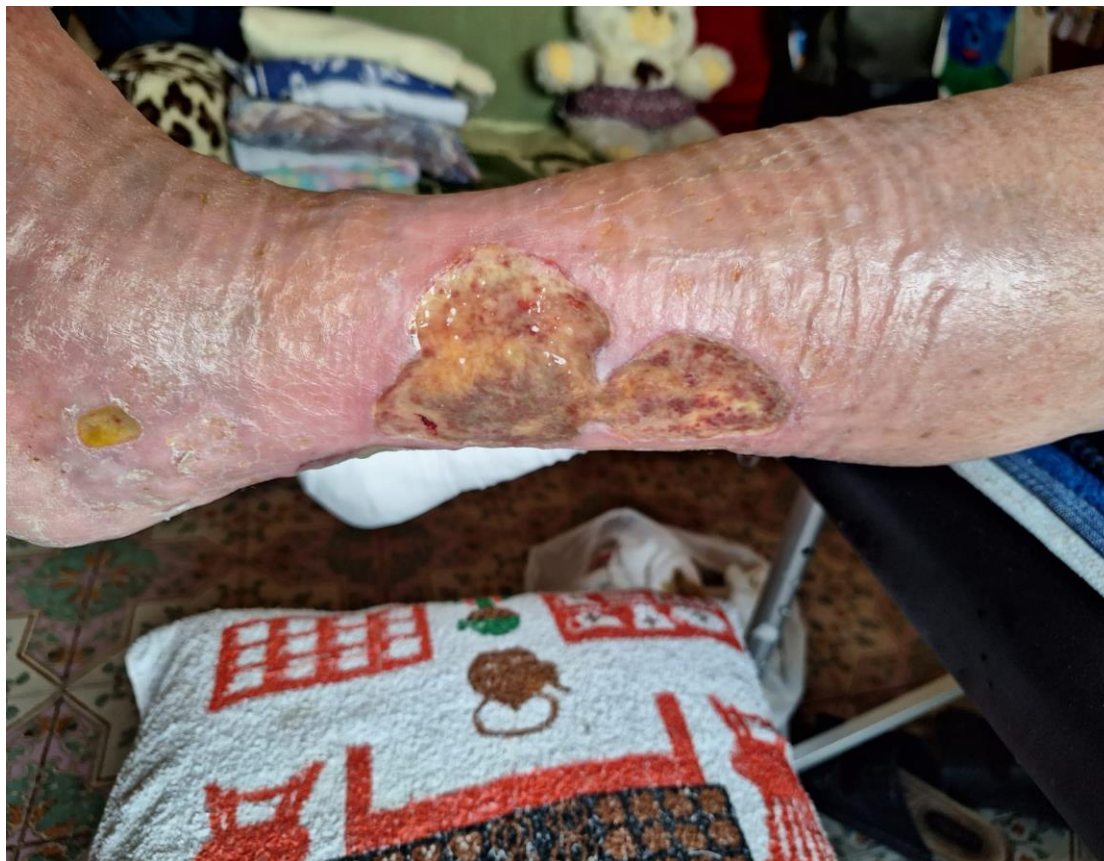Pacijent negira alergije na lijekove. Međutim, zbog dugotrajne primjene obloga sa srebrom, razvio je preosjetljivost na srebro, pa je terapija prilagođena s ciljem izbjegavanja daljnje iritacije. Trenutno stanje pacijenta je u procesu sanacije. Trenutna sanacija i način zamatanja zavoja prikazana je na slici 7.1.



7.1. sanacija i zamatanje ulkusa

Izvor: *Privatni arhiv*

Napredak ulkusa i pozitivan odgovor na terapiju, prikazuje slika 7.2.



7.2. napredak liječenja ulkusa

Izvor : *Privatni arhiv*

8. SESTRINSKE DIJAGNOZE

1. Visok rizik za infekciju u/s neadekvatnim postupanjem s ranom [26]

Cilj: Pacijent neće razviti znakove infekcije

Intervencije:

- higijensko pranje ruku
- poštivanje pravila asepsa
- očistiti ranu i okolinu rane
- primjenjivati ordiniranu terapiju
- sterilno pokriti ranu

2. Smanjena mogućnost brige za sebe (SMBS) - osobna higijena u/s otežanog kretanja[26]

Ciljevi:

1. Bolesnik će aktivno sudjelovati u održavanju osobne higijene prema svojim mogućnostima i fizičkom stanju.
2. Bolesnik će biti čist, bez neugodnih mirisa, s očuvanim integritetom kože, i osjećat će se ugodno.

Intervencije:

- osigurati sav potreban pribor i pomagala te educirati bolesnika o njihovom pravilnom korištenju
- osigurati privatnost bolesnika tijekom higijenskih postupaka
- procijeniti koliko je bolesnik samostalan u obavljanju osobne higijene
- utvrditi situacije u kojima bolesnik treba pomoć
- dogovoriti specifične aspekte održavanja osobne higijene, uključujući vrijeme, metode i posebne zahtjeve
- staviti potreban pribor i pomagala nadohvat ruke, potičući bolesnika da ih koristi samostalno
- ...

3. Kronična bol uzrokovana potkoljениčnim ulkusom povezana s oštećenjem kože[26]

Ciljevi:

1. Bolesnik će izvještavati o smanjenju intenziteta boli unutar 48 sati od početka intervencija
2. Bolesnik će naučiti tehnike za upravljanje boli

Intervencije:

- procijeniti karakteristiku i jačinu boli
- osigurati pravilno liječenje i previjanje ulkusa
- poticati optimalnu poziciju i udobnost
- edukacija o njezi ulkusa i tehnikama za upravljanje boli
- osigurati potporu i praćenje stanja pacijenta
- poticati aktivnost i mobilizaciju

9. ZAKLJUČAK

Kronični ulkusi predstavljaju značajan zdravstveni, socijalni i ekonomski problem. Zabilježen je porast broja slučajeva kroničnih rana, što povećava pritisak na zdravstveni sustav, prvenstveno zbog visokih troškova liječenja. Učinkovitost terapije za kronične ulkuse treba biti maksimalna, a tretmani što jednostavniji i manje bolni za pacijente. Da bi se to postiglo, nužno je kontinuirano obrazovanje medicinskog osoblja i pacijenata. Važno je staviti naglasak na prevenciju, s ciljem sprečavanja razvoja rana, kao i na osposobljavanje medicinskih radnika za pravilno zbrinjavanje bolesnika s kroničnim ranama.

Medicinske sestre imaju ključnu i kompleksnu ulogu u skrbi za pacijente s kroničnim ranama. One su važne članice multidisciplinarnih timova koji pružaju zdravstvenu zaštitu pacijentima s ovim oblikom rana. Problemi koji se javljaju, kao što su bolovi tijekom previjanja, poteškoće u njezi rana i primjena kompresivnih terapija, povezani su s prisutnošću kroničnih rana. Medicinske sestre ove izazove koriste kao osnovu za planiranje intervencija. Osim neposredne skrbi, one igraju ključnu ulogu u prevenciji kroz edukaciju pacijenata o higijeni, samokontroli i njezi rana. Psihosocijalno stanje pacijenta također ima značajan utjecaj na proces liječenja, što naglašava potrebu za cjelovitom procjenom pacijenta.

Na temelju svega, može se zaključiti da je liječenje ulkusa crurisa složen i dugotrajan proces koji zahtijeva kontinuiranu edukaciju zdravstvenih djelatnika i pacijenata, te implementaciju suvremenih metoda liječenja. Iako su napredne terapije značajno unaprijedile mogućnosti zacjeljivanja, prevencija ostaje najučinkovitiji način smanjenja tereta ove bolesti na pojedince i zdravstveni sustav. Važnost pravilne njege, multidisciplinarnog pristupa i edukacije ključni su čimbenici za uspješno liječenje i sprječavanje daljnjih komplikacija.

10. LITERATURA

- [1] Šoša T., Sutlić Ž., Stanec Z., Tonković I. i suradnici. Kirurgija. Zagreb, 2007.
- [2] Huljev D. Priručnik kronične rane. Hrvatska udruga za rane. Zagreb, 2013.
- [3] Vrste rana - Ulkus". (n.d.). Preuzeto s <https://rozi-step.hr/vrste-rana/ozljede/ulkus>, pristup 24.8.2024. u 10:25
- [4] Ante Ivandić i suradnici. "Dijabetičko stopalo." *Med Vjesn*, 1999.
- [5] Persoli Gudelj M. : Liječenje boli - multimodalni i intradisciplinirani pristup U: Hančević J. i sur.: ABC kirurške svakidašnjice 2. dio, Medicinska naklada, Zagreb, 2006.
- [6] "Principles of Wound Care and Management", Janice M. Willett, London, 2014.
- [7] D. Andrić, S. Budi, A. Delalić, N. Kučišec-Tepeš, J. Škrilin i S. Tunuković (2015). "Suvremeni principi i postupci u liječenju rana". Zagreb
- [8] <https://hrcak.srce.hr/file/178298>, pristup 30.8.2024.
- [9] D. Huljev, A. Gajić, T. Gverić, N. Leskovec Kecelj i C. Triller (2012). "Terapija negativnim tlakom i njezina uloga u liječenju kroničnih rana". *Acta Med Croatica*
- [10] <https://hrcak.srce.hr/file/153167>, pristup 29.8. 2024.
- [11] S. Budi "Postupci liječenja rana". Zagreb, 2017.
- [12] Hančević J. i sur. Vodič za dijabetičko stopalo. Osijek: Naklada Slap, 2010.
- [13] Šitum M., Kolić M., Špoljar S. : Kvaliteta života i psihološki aspekti u bolesnika s kroničnim vrijedom, *Acta Med Croatica*
- [14] Šitum M., Kolić M.: Podjela kroničnih rana i algoritam diferencijalno-dijagnostičkih postupaka, *Acta Med Croatica*, Zagreb
- [15] Kronične rane, Oliver Jurić i Jelena Kevrić., Jastrebarsko : Naklada Slap, 2019.
- [16] <https://vub.hr/wp-content/uploads/2022/05/Akutne-i-kronicne-rane-verzija-za-web.pdf>, pristup 29.8.2024.
- [17] Nevenka Štrok i Dubravko Huljev. "Previjanje kronične rane." *Acta Med Croatica*, 2013.
- [18] Janko Hančević, Franjo Coce i Velimir Božikov. *Dijabetičko stopalo*. Medicinska naklada, Zagreb, 2002.
- [19] Ciril Triller, Dubravko Huljev i Dragica Maja Smrke. "Primjena suvremenih obloga u liječenju kroničnih rana." *Acta Med Croatica*, 2012, str. 65-70.

- [20] Nera Fumić, Marin Marinović i Dolores Brajan. "Kontinuirana edukacija medicinskih sestara s ciljem unapređenja zdravstvene njege." *Acta Med Croatica*.
- [21] Ivana Vranjković, MS, Doc. dr. sc. Dubravko Huljev, prim. dr. med. Ordinacija za kožne bolesti „Prim. mr. sc. dr. Željko Pavičić“, Zagreb KB „Sveti Duh“ "
- [22] Robinson AH, Pasapula C, Brodsky JW. (2009). Surgical aspects of the diabetic foot. *J Bone Joint Surg*
- [23] Poljičanin T, Pavlić-Renar I, Metelko Ž, Coce F. (2005). "Draft Program of Prevention of Diabetic Foot Development and Lower Extremity Amputation in Persons with Diabetes Mellitus." *Diabetologia Croatica*.
- [24] Metelko Ž, Babić Z, Car N i sur. (2000). "The Croatian Model of Diabetes Care and the St. Vincent Declaration." *Diabetes Nutr Metab*.
- [25] Wounds International. Best Practice Recommendations for the Prevention and Management of Skin Tears in Aged Skin. 2018
- [26]
https://www.academia.edu/42693558/Gordana_Fu%C4%8Dkar_1996_Uvod_u_sestrinske_dijagnoze_ud%C5%BEbenik_HUSE_HUMS_Zagreb, pristup 23.8.2024. 14:00
- [27] Zagreb J. Lipozenčić i S. Marinović Kulišić (1974). "Skleroterapija u liječenju kronične venske insuficijencije". Zagreb: Medicinska naklada
- [28] Zavoji i lokalne terapije za liječenje arterijskih ulkusa na nogama." Dostupno na: <https://hrcak.srce.hr/file/36273> pristup 31. 8. 2024.
- [29] <https://hrcak.srce.hr/file/153167>, pristup 25.8.2024.

IZJAVA O AUTORSTVU
I
SUGLASNOST ZA JAVNU OBJAVU

Završni/diplomski rad isključivo je autorsko djelo studenta koji je isti izradio te student odgovara za istinitost, izvornost i ispravnost teksta rada. U radu se ne smiju koristiti dijelovi tuđih radova (knjiga, članaka, doktorskih disertacija, magistarskih radova, izvora s interneta, i drugih izvora) bez navođenja izvora i autora navedenih radova. Svi dijelovi tuđih radova moraju biti pravilno navedeni i citirani. Dijelovi tuđih radova koji nisu pravilno citirani, smatraju se plagijatom, odnosno nezakonitim prisvajanjem tuđeg znanstvenog ili stručnoga rada. Sukladno navedenom studenti su dužni potpisati izjavu o autorstvu rada.

Ja, Kristina Grubačević (*ime i prezime*) pod punom moralnom, materijalnom i kaznenom odgovornošću, izjavljujem da sam isključivi autor/ica završnog ~~_____~~ (*obrisati nepotrebno*) rada pod naslovom Zdravstvena njega bolesnika s potkoljeničnim ulkusom (*upisati naslov*) te da u navedenom radu nisu na nedozvoljeni način (bez pravilnog citiranja) korišteni dijelovi tuđih radova.

Student/ica:

(*upisati ime i prezime*)

Grubačević Kristina

(*vlastoručni potpis*)

Sukladno Zakonu o znanstvenoj djelatnosti i visokom obrazovanju završne/diplomske radove sveučilišta su dužna trajno objaviti na javnoj internetskoj bazi sveučilišne knjižnice u sastavu sveučilišta te kopirati u javnu internetsku bazu završnih/diplomskih radova Nacionalne i sveučilišne knjižnice. Završni radovi istovrsnih umjetničkih studija koji se realiziraju kroz umjetnička ostvarenja objavljuju se na odgovarajući način.

Ja, Kristina Grubačević (*ime i prezime*) neopozivo izjavljujem da sam suglasan/na s javnom objavom završnog/diplomskog (*obrisati nepotrebno*) rada pod naslovom Zdravstvena njega bolesnika s potkoljeničnim ulkusom (*upisati naslov*) čiji sam autor/ica.

Student/ica:

(*upisati ime i prezime*)

Grubačević Kristina

(*vlastoručni potpis*)