

Hitna stanja u neurotraumatologiji s naglaskom na kranioocerebralne ozljede te uloga medicinske sestre/tehničara

Lukan, Paola

Undergraduate thesis / Završni rad

2024

Degree Grantor / Ustanova koja je dodijelila akademski / stručni stupanj: **University North / Sveučilište Sjever**

Permanent link / Trajna poveznica: <https://um.nsk.hr/um:nbn:hr:122:328218>

Rights / Prava: [In copyright](#)/[Zaštićeno autorskim pravom.](#)

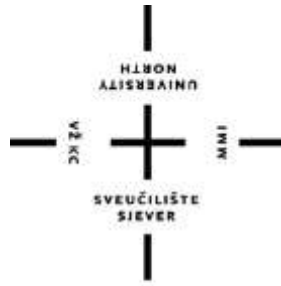Download date / Datum preuzimanja: **2024-12-18**



Repository / Repozitorij:

[University North Digital Repository](#)





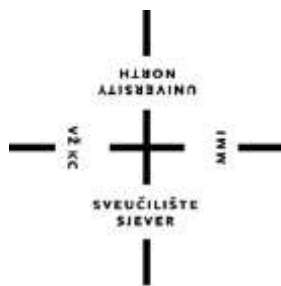**Sveučilište
Sjever**

Završni rad br. 1826/SS/2024

**Hitna stanja u neurotraumatologiji s naglaskom na
kranocerebralne ozljede te uloga medicinske
sestre/tehničara**

Paola Lukan, 0275078525

Varaždin, rujan 2024.godine



**Sveučilište
Sjever**

Odjel za Sestrinstvo

Završni rad br. 1826/SS/2024

**Hitna stanja u neurotraumatologiji s naglaskom na
kranio-cerebralne ozljede te uloga medicinske
sestre/tehničara**

Student

Paola Lukan, 0275078525

Mentor

Valentina Vincek, mag.med.techn.

Varaždin, rujan 2024.godine

Prijava završnog rada

Definiranje teme završnog rada i povjerenstva

ODJEL	Odjel za sestrinstvo		
STUDIJ	preddiplomski stručni studij Sestrinstva		
PRISTUPNIK	Paola Lukan	JMBAG	0275078525
DATUM	04.07.2024	KOLEGIJ	Zdravstvena njega odraslih II
NASLOV RADA	Hitna stanja u neurotraumatologiji s naglaskom na kraniocerebralne ozljede te uloga medicinske sestre/tehničara		
NASLOV RADA NA ENGL. JEZIKU	Emergencies in neurotraumatology with an emphasis on craniocerebral injuries and the role of the nurse/technician		
MENTOR	Valentina Vincek, mag.med.techn	ZVANJE	predavač
ČLANOVI POVJERENSTVA	1. doc.dr.sc. Nenad Kudelić, dr.med., predsjednik 2. Valentina Vincek, mag.med.techn 3. izv.prof.dr.sc. Marijana Neuberger, članica 4. izv.prof.dr.sc. Rosana Ribić, zamjenska članica 5.		

Zadatak završnog rada

BR. 1826/SS/2024

OPIS

Kraniocerebralne ozljede obuhvaćaju ozljede kostiju lubanje i mozga. Jedan su od vodećih javnozdravstvenih problema u svijetu zbog teških posljedica koje uzrokuju te visoke stope smrtnosti, osobito kod mlađe populacije. Vodeći uzrok takvih ozljeda su prometne nesreće i padovi. Kraniocerebralne ozljede najčešće su udružene i rijetko doiazi do ozljede lubanje bez popratne ozljede mozga. Dijelimo ih u dvije skupine: zatvorene i otvorene. Zatvorene kraniocerebralne ozljede su ozljede kod kojih postoji ozljeda mozga ili prijelom kosti, ali bez razderotine kože. Tu spadaju: potres mozga, nagnječenje mozga, epiduralni hematom, subduralni hematom te subarahnoidalno krvarenje. Kod otvorenih kraniocerebralnih ozljeda govorimo o prijelomima baze lubanje i prijelomima kalvarije tj. lubanjskog svoda. Simptomi kraniocerebralnih ozljeda se razlikuju s obzirom na vrstu ozljede te variraju od vrlo blagih, poput glavobolje, pa sve do težih poremećaja svijesti, koji kasnije mogu dovesti do posttraumatskih komplikacija. Dijagnoza se postavlja na temelju anamneze, heteroanamneze, neurološkog pregleda, kompjutorizirane tomografije i magnetske rezonance. Glasgow koma skala se najčešće koristi kod procjene stanja svijesti te sve ozljede kod kojih je GCS manji od 8 spadaju pod teške kraniocerebralne ozljede. Liječenje uključuje hitne kirurške zahvate, medikamentoznu terapiju i kontinuirano praćenje stanja pacijenta. Medicinska sestra/tehničar ima ključnu ulogu u prioperacijskom i postoperacijskom zbrinjavanju pacijenata s kraniocerebralnim ozljedama.

ZADATAK URUČEN

08. 7. 2024

PODPIS MENTORA

Vincek

SVEUČILIŠTE
SJEVER
SVEUČILIŠNI CENTAR
VARAŽDIN

Sažetak

Kraniocerebralne ozljede, kao jedan od najtežih izazova u neurotraumatologiji, mogu imati dalekosežne posljedice za pacijente. Takve ozljede često nastaju uslijed prometnih nesreća, padova, nasilja ili sportskih ozljeda te predstavljaju vodeći uzrok smrti i invaliditeta kod mlađih osoba. Ključnu ulogu u zbrinjavanju tih pacijenata imaju medicinske sestre/tehničari, čije intervencije i skrb mogu značajno utjecati na ishod liječenja.

Lubanja i mozak, kao najzaštićeniji dijelovi ljudskog tijela, često su izloženi ozljedama koje uključuju prijelome lubanje, potres mozga, nagnječenje mozga te različite vrste hematoma. Svaka od tih ozljeda zahtijeva specifičan dijagnostički postupak, koji često uključuje slikovne pretrage poput kompjuterizirane tomografije (CT) ili magnetske rezonance (MR), kako bi se što preciznije odredio opseg oštećenja. Uz dijagnostičke metode, primjena Glasgow Coma Scale (GCS) postala je zlatni standard za procjenu stanja svijesti pacijenata. Precizna procjena stanja pacijenata pomoću GCS-a omogućava brzu reakciju i adekvatnu medicinsku intervenciju, što je ključno za smanjenje rizika od trajnih oštećenja ili smrtnog ishoda.

Medicinske sestre/tehničari svojim znanjem i iskustvom pridonose dijagnostici i liječenju pacijenata s kraniocerebralnim ozljedama kroz cijeli proces zbrinjavanja – od inicijalne procjene i stabilizacije, sudjelovanje u dijagnostičkim postupcima, do prijeoperacijske i poslijeoperacijske njege. Njihova uloga nije samo tehnička, već i emocionalna, jer pružaju psihološku podršku pacijentima i njihovim obiteljima te ih educiraju o oporavku i preventivnim mjerama. Kroz multidisciplinarni pristup i koordinirani rad, medicinske sestre/tehničari osiguravaju holističku skrb koja je neophodna za pacijente sa teškim neurotraumatskim ozljedama.

Ključne riječi: kraniocerebralne ozljede, medicinska sestra/tehničar, mozak, prijeoperacijska skrb, poslijeoperacijska skrb, komplikacije

Abstract

Cranio-cerebral injuries, as one of the most challenging issues in neurotraumatology, can have far-reaching consequences for patients. These injuries often occur as a result of traffic accidents, falls, violence, or sports injuries and are a leading cause of death and disability among younger people. A crucial role in the care of these patients is played by nurses and technicians, whose interventions and care can significantly impact treatment outcomes.

The skull and brain, as the most protected parts of the human body, are frequently exposed to injuries such as skull fractures, concussions, brain contusions, and various types of hematomas. Each of these injuries requires a specific diagnostic procedure, often involving imaging techniques such as computerized tomography (CT) or magnetic resonance imaging (MRI) to precisely determine the extent of damage. In addition to diagnostic methods, the use of the Glasgow Coma Scale (GCS) has become the gold standard for assessing the consciousness of patients. Accurate patient assessment using the GCS allows for a swift response and appropriate medical intervention, which is crucial in reducing the risk of permanent damage or death.

Nurses and technicians, through their knowledge and experience, contribute to the diagnosis and treatment of patients with cranio-cerebral injuries throughout the entire care process—from the initial assessment and stabilization, participation in diagnostic procedures, to preoperative and postoperative care. Their role is not only technical but also emotional, as they provide psychological support to patients and their families, educating them about recovery and preventive measures. Through a multidisciplinary approach and coordinated teamwork, nurses and technicians ensure holistic care essential for patients with severe neurotraumatic injuries.

Keywords: cranio-cerebral injuries, nurse/technician, brain, preoperative care, postoperative care, complications

Popis korištenih kratica

GCS eng. Glasgow Coma Scale - Glasgowska skala kome

CT Kompjuterizirana tomografija

MR Magnetska rezonanca

TBI eng. Traumatic brain injury – Traumatska ozljeda mozga

SAH Subarahnoidalno krvarenje

CTA Kompjuterizirana tomografska angiografija

DSA Digitalna subtrakcijska angiografija

ICP eng. Intracranial pressure – Intrakranijalni tlak

RTG Radiografija

KKS Kompletna krvna slika

ALT Alanin – aminotransferaza

AST Aspartat – aminotransferaza

CRP C - reaktivni protein

GUK Glukoza u krvi

PV Protrombinsko vrijeme

APTV Aktivirano parcijalno tromboplastinsko vrijeme

RR Krvni tlak

NaCl Natrijev klorid

Sadržaj

1. Uvod	1
2. Anatomija mozga.....	3
3. Kraniocerebralne ozljede	7
3.1 Epidemiologija	8
3.2 Klasifikacija	9
4. Prijelom lubanje	10
4.1 Prijelomi baze lubanje	10
4.2 Prijelomi kalvarije ili lubanjskog svoda	11
4.2.1 Linearni prijelomi lubanje	11
4.2.2 Impresijski prijelomi lubanje.....	11
5. Potres mozga	12
5.1 Klinička slika	12
5.2 Dijagnostika i liječenje	12
6. Nagnječenje mozga.....	14
6.1 Klinička slika	14
6.2 Dijagnostika i liječenje	14
7. Epiduralni hematoma	16
7.1 Klinička slika	16
7.2 Dijagnostika i liječenje	16
8. Subduralni hematoma.....	18
8.1 Akutni subduralni hematoma.....	18
8.2 Subakutni subduralni hematoma.....	18
8.3 Kronični subduralni hematoma.....	18
8.4 Dijagnostika i liječenje	19
9. Subarahnoidalno krvarenje	21
9.1 Klinička slika	21
9.2 Dijagnostika i liječenje	23
10. Procjena neurološkog statusa i vitalnih znakova kod pacijenta s kraniocerebralnom ozljedom.....	24
10.1 Glasgow koma skala	26
11. Zdravstvena skrb i postupci medicinske sestre/tehničara.....	28
11.1 Prijeoperacijska skrb bolesnika.....	28
11.1.2 Psihička priprema.....	29
11.1.3 Fizička priprema	30
11.2 Poslijeoperacijska skrb	32

12. Najčešće sestrinske dijagnoze kod kraniocerebralnih ozljeda.....	34
13. Prevencija, rano prepoznavanje i liječenje komplikacija	37
14. Zaključak.....	40
15. Literatura	41

1. Uvod

Neurotraumatologija je grana medicine koja se bavi ozljedama središnjeg i perifernog živčanog sustava, a u današnjim uvjetima, često nazivanim "traumatskom epidemijom", razvila se u posebnu granu neurokirurgije. To je rezultat sve veće učestalosti ozljeda te potrebe za hitnom i specifičnom dijagnostikom i liječenjem ozlijeđenih pacijenata. Kraniocerebralne ozljede, koje uključuju traume mozga i lubanje, spadaju među najteže i najčešće vrste ozljeda u hitnoj medicini. Takve ozljede mogu imati ozbiljne posljedice na pacijenta, uključujući trajni invaliditet ili smrt. Brza i točna procjena težine ozljede, zajedno s pravovremenim i odgovarajućim medicinskim tretmanom, ključna je za smanjenje smrtnosti i poboljšanje ishoda liječenja. [1]

Kraniocerebralne ozljede se dijele na otvorene i zatvorene te primarne i sekundarne. Prema težini kraniocerebralne ozljede dijele se na lake i teške. Sve ozljede kod kojih je Glasgow Coma Scale (GCS) manji od 8 spadaju pod teške. GCS koristi se u svrhu procjene stanja svijesti na osnovi otvaranja očiju te verbalne i motorne reakcije. Ove ozljede koje mogu obuhvatiti razne oblike i stupnjeve težine, uključuju prijelom lubanje, potres mozga, nagnječenje mozga, epiduralni hematoma, subduralni hematoma i subarahnoidalno krvarenje. Svaka od ovih stanja zahtijeva specifičan pristup u dijagnostici, liječenju i poslijeoperacijskoj njezi. Prijeoperacijska i poslijeoperacijska skrb uključuje ključne aspekte kao što su priprema pacijenta za operaciju, poslijeoperacijski monitoring i upravljanje mogućim komplikacijama. [2]

Prevenција, rano prepoznavanje i liječenje komplikacija, kao i procjena neurološkog statusa i vitalnih znakova, ključni su za učinkovito upravljanje kraniocerebralnim ozljedama. Medicinske sestre/tehničari imaju ključnu ulogu u zbrinjavanju pacijenata s kraniocerebralnim ozljedama, počevši od inicijalne procjene stanja i stabilizacije pacijenta, do pružanja kontinuirane skrbi i podrške tijekom liječenja. Njihova stručnost i sposobnost u prepoznavanju simptoma, provođenju hitnih postupaka i pružanju emocionalne potpore pacijentima i njihovim obiteljima od ključne je važnosti za uspješno liječenje. Također, medicinske sestre/tehničari su ključni u edukaciji pacijenata i njihovih obitelji te suradnji s multidisciplinarnim timovima u osiguravanju optimalne skrbi. Nadalje, igraju ključnu ulogu u kontinuiranom praćenju pacijentova stanja kroz primjenu neuroloških procjena poput GCS i drugih skala za procjenu svjesnosti i neurološkog statusa. Praćenje i dokumentiranje promjena u neurološkom statusu pacijenta omogućava liječničkom timu da pravovremeno prilagodi terapijski pristup. Sudjeluju i u pripremi pacijenta za dijagnostičke postupke, kao

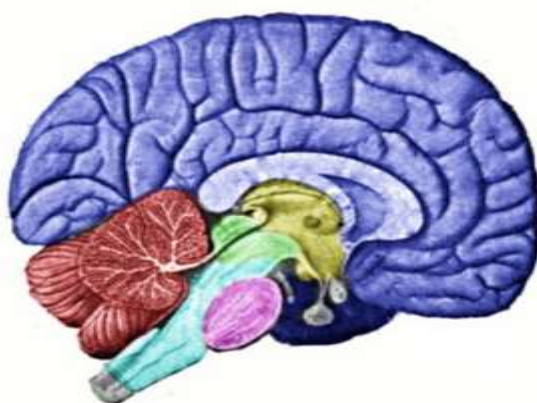što su kompjuterizirana tomografija (CT) ili magnetska rezonanca (MR) mozga, koji su ključni za detaljnu procjenu ozljede i planiranje daljnjeg liječenja. [3]

Cilj ovog rada je istražiti vrste kraniocerebralnih ozljeda, njihove kliničke manifestacije i dijagnostičke metode te detaljno analizirati ulogu medicinske sestre/tehničara, uključujući njihove zadatke u procjeni i praćenju pacijenata, upravljanju specifičnim stanjima, kao i strategijama za prevenciju i rano prepoznavanje komplikacija.

2. Anatomija mozga

Središnji živčani sustav sastoji se od dva glavna dijela: mozga i kralježnične moždine. Smješteni su u lubanjskoj šupljini i kralježničnom kanalu. Tu su zaštićeni koštanim ovojem, mozgovnim i moždinskim ovojnicama i cerebrospinalnim likovorom, te se u njima nalaze područja koja su pretežno popunjena sivom tvari (živčane stanice) i bijelom tvari (mijelinizirana živčana vlakna). [4]

Mozak, (lat. *encephalon*), čini samo 2% ukupne tjelesne mase, s prosječnom težinom od 1400 grama, a predstavlja najveći i najrazvijeniji dio središnjeg živčanog sustava. Kao što je prikazano na slici 2.1 dijeli se na veliki, mali mozak i moždano deblo te je zaštićen koštanim dijelom, mozgovnim ovojnicama, kao i cerebrospinalnom tekućinom, koja se još naziva i likvor. Također, mozak obuhvaća primozak s malim mozgom, srednji mozak i veliki mozak s međumozgom. [5]



Slika 2.1 Prikaz dijelova mozga

Izvor: <https://hr.wiktionary.org/wiki/mozak#/media/Datoteka:Vertebrate-brainregions.png>

Veliki mozak, (lat. *cerebrum*), ima u svom sastavu dva dijela. To su međumozak ili diencephalon i krajnji mozak ili telencephalon. Zauzima najveći dio lubanjske šupljine i središte je duševnog života. Mozak se sastoji od dvije polutke, (lat. *hemispherii*), koje nisu u potpunosti odvojene. Između njih nalazi se duboka uzdužna pukotina, (lat. *fissura longitudinalis*), u kojoj se nalazi srpasta pregrada, (lat. *falx cerebri*). Na dnu pukotine nalazi se žuljevito tijelo, (lat. *corpus callosum*), koje povezuje polutke. Površina mozga je naborana u vijuge, (lat. *gyri*), koje su međusobno odvojene brazdama, (lat. *sulci*). Kao što je prikazano na slici 2.2 svaka polutka ima po četiri režnja: čeonni režanj, (lat. *lobus frontalis*), sljepoočni režanj, (lat. *lobus temporalis*), tjemeni, (lat. *lobus parietalis*) i zatiljni režanj (lat. *lobus occipitalis*). Na presjeku mozga se razlikuje površinski, sivi sloj kore i bijelu tvar u unutrašnjosti. [4,5]

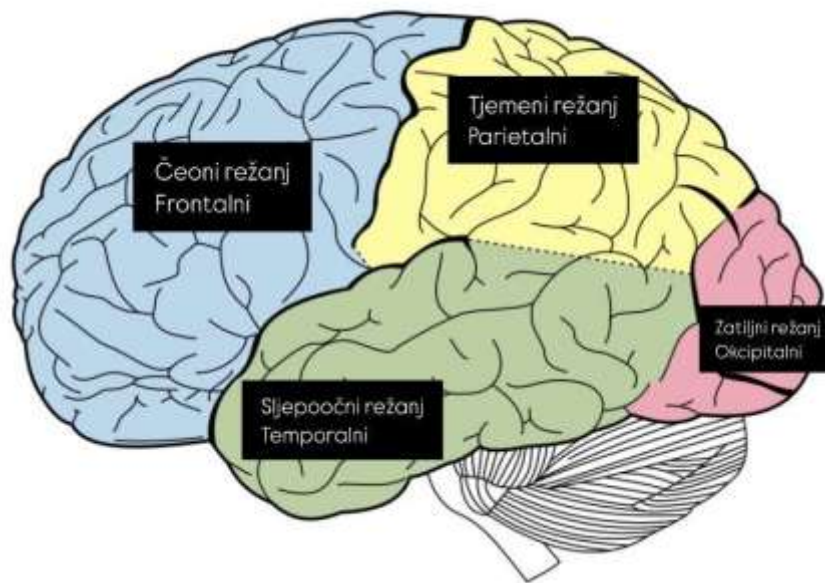
Mozak i leđna moždina su obavijeni s tri vezivne ovojnice, vanjskom, srednjom i unutarnjom. Sve tri imaju zaštitnu ulogu.

- Tvrda ovojnica, (lat. *dura mater*), vanjska ovojnica, jest čvrsta opna koja se sastoji od dva priljubljena lista. Vanjski list tvrde ovojnice također služi kao pokosnica kostiju lubanje, čime dodatno štiti mozak od vanjskih ozljeda. Dura mater je čvrsta i elastična te pruža fizičku barijeru između mozga i lubanje.
- Paučinasta ovojnica, (lat. *arachnoidea mater*), srednja ovojnica, je prozirna i tanka. Naziv "paučinasta" dolazi od njenog izgleda koji podsjeća na paučinu zbog fine mreže vlakana koja se protežu između nje i unutarnje ovojnice, lat. *pia mater*. Ne sadrži krvne žile i nalazi se iznad subarahnoidnog prostora, koji je ispunjen cerebrospinalnom tekućinom (likvorom).
- Meka (nježna) ovojnica, (lat. *pia mater*), unutarnja ovojnica, direktno oblaže površinu središnjeg živčanog sustava, odnosno mozak i kralježničnu moždinu. Vrlo je tanka i nježna te je usko priljubljena uz mozak i leđnu moždinu, prateći sve njihove neravnine. Sadrži brojne krvne žile koje opskrbljuju mozak i leđnu moždinu hranjivim tvarima i kisikom. [4,5]

Smješten u stražnjoj lubanjskoj jami, mali mozak, (lat. *cerebellum*), se nalazi iza zatiljnog režnja velikog mozga. Od velikog mozga ga odvaja struktura poznata kao šator, (lat. *tentorium cerebellum*). Mali mozak se sastoji od dvije polutke koje su međusobno povezane tkivom nalik na crva, (lat. *vermis*). Njegova struktura uključuje koru, (lat. *cortex*),

subkortikalnu bijelu tvar i subkortikalne jezgre. Mali mozak je građen od sive tvari koja se nalazi na površini i bijele tvari koja čini unutrašnjost. [4]

Moždano debló, (lat. *truncus cerebri*), čine produžena moždina, (lat. *medulla oblongata*), most, (lat. *pons*) i srednji mozak, (lat. *mesencephalon*). Produžena moždina se proteže od leđne moždine do mosta. Most povezuje produženu moždinu sa srednjim mozgom, a srednji mozak povezuje most sa međumozgom. [4]



Slika 1.2 Podjela mozga na režnjeve

Izvor: https://bs.wikipedia.org/wiki/Veliki_mozak

Lubanju, (lat. *cranium*), čine kosti glave, (lat. *ossa cranii*), koje se dijele na (lat. *neurocranium*) stražnji i gornji dio i (lat. *viscerocranium*) prednji i donji dio. Neurocranium obuhvaća gornji i stražnji dio glave gdje se nalaze veliki i mali mozak te moždano deblo. Neurocranium čine dvije tjemene kosti (lat. *os parietale*), dvije sljepoočne kosti (lat. *os temporale*), čeona (lat. *os frontale*), sitasta (lat. *os ethmoidale*), klinasta (lat. *os sphenoidale*), i zatiljna kost (lat. *os occipitale*). Viscerocranium odnosi se na prednje kosti glave koje čine kostur lica i okružuju početne dijelove dišnog i probavnog sustava. Sastoji se od gornje čeljusti (lat. *maxilla*), jagodične kosti (lat. *os zygomaticum*), suzne kosti (lat. *os lacrimale*), nosne kosti (lat. *os nasale*), nepčane kosti (lat. *os palatinum*), donje nosne školjke (lat. *concha nasi inferior*), rala (lat. *vomer*), donje čeljusti (lat. *mandibula*) i jezične kosti (lat. *os hyoideum*). [4,5]

Lubanjska se šupljina dijeli na dva glavna dijela: lubanjski svod (lat. *calvaria*) i lubanjsku osnovicu (lat. *basis cranii*).

- Lubanjski svod, (lat. *calvaria*), je gornji dio lubanje koji je na nekim mjestima ravan (tjeme i sljepoočnica), dok je na drugim mjestima zaobljen, poput zatiljka. Kosti koje čine lubanjski svod su uglavnom plosnate i imaju jednaku debljinu. U ovaj dio lubanje spadaju čeona i tjemena kost te ljuske zatiljne i sljepoočne kosti. Vanjska površina lubanjskog svoda je gotovo potpuno glatka.
- Lubanjska osnovica, (lat. *basis cranii*), s druge strane, ima mnogo udubina i ispupčenja na unutarnjoj strani. Zbog tih složenih struktura, lubanjsku osnovicu dijelimo na tri zasebne, stupasto oblikovane udubine: prednju, srednju i stražnju. Također, ima pukotine i otvore kroz koje prolaze krvne žile i živci, te kroz veliki (zatiljni) otvor prolazi kralježnična moždina. [4,5]

3. Kraniocerebralne ozljede

Kraniocerebralne ozljede su po definiciji ozljede kostiju lubanje i mozga. U modernim zemljama prijelomi lubanje i intrakranijske ozljede čine otprilike četvrtinu ukupnih ozljeda glave, a incidencija svih nesmrtonosnih kranijskih i intrakranijskih ozljeda iznosi oko 1%, navodi Rotim (2006.god). Spadaju među najčešće ozljede. [2]

3.1 Epidemiologija

Kraniocerebralna ozljeda ili traumatska ozljeda glave naziva se još i “tiha pandemija” te doprinosi invaliditetu i smrti više od bilo koje druge ozljede diljem svijeta. Najveći mortalitet kraniocerebralnih ozljeda je zabilježen kod prometnih nesreća, nešto manji kod padova i ozljeda na radu, dok najmanju stopu mortaliteta bilježimo kod ranjavanja vatrenim oružjem. Kraniocerbralne ozljede češće su kod mlađih osoba. Glavni su uzrok smrti kod osoba mlađih od 45 godina, dok su kod osoba starije životne dobi (45+) tek na šestom mjestu. Kod osoba mlađe životne dobi (15-24) stopa smrtnosti od kraniocerebralnih ozljeda nalazi se na prvom mjestu s omjerom 32,8/100.000, dok je u starijoj životnoj dobi (65-74 godine) tek na šestom mjestu s omjerom 31,4/100.000. Također, sve studije pokazuju da više od polovice žrtava koje su umrle od kraniocerebralne ozljede nisu ni stigle do bolnice. [2] Istraživanje koje su proveli Daugherty i sur. prikazuje da je u 2017. godini traumatska ozljeda mozga (TBI) pridonijela 61.131 smrtnom slučaju u Sjedinjenim Državama, što predstavlja 2,2% od približno 2,8 milijuna smrtnih slučajeva te godine. [6] Dok istraživanje koje su proveli Majdan i sur. prikazuje da je 2021. U Europskoj uniji (s populacijom od 508,5 milijuna) bilo 56.946 smrtnih slučajeva povezanih s TBI-jem te oko 82.000 smrtnih slučajeva i oko 2,1 milijun otpusta iz bolnica u cijeloj Europi (populacija 737 milijuna). [7]

U Europi bolesnici s kraniocerebralnim ozljedama iznose 1% ukupnog broja hospitaliziranih. Prosjek boravka u bolnici iznosi 5 dana, dok primjerice u Australiji iznosi 13 dana. Razlog tome je što je u Europi neurokirurški pregled opcija samo za pacijente s teškim ozljedama glave, dok se lakšim ozljedama glave posvećuju liječnici u hitnoj službi, liječnici primarne zdravstvene zaštite ili opći kirurzi. [2]

Prema istraživanju Dewan i sur. iz 2018. godine, incidencija traumatske ozljede mozga najveća je u Sjevernoj Americi (1299 slučajeva na 100.000 stanovnika) i Europi (1012 slučajeva na 100.000 stanovnika), dok su najniže stope zabilježene u Africi (801 slučaj na 100.000 stanovnika) i istočnom Mediteranu (897 slučajeva na 100.000 stanovnika). [8] U Republici Hrvatskoj, ozljede (uključujući otrovanja i ostale posljedice vanjskih uzroka prema Međunarodnoj klasifikaciji bolesti) bile su šesti vodeći uzrok smrtnosti u 2022. godini, s 2.616 umrlih, što čini 5 % ukupne smrtnosti. [9] Kod teških karniocerebralnih trauma, smrtnost iznosi 40-50 %, dok 10 % preživjelih ostaje s teškim oštećenjima i ovisno o tuđoj pomoći, a 50 % se oporavlja do razine samostalnog života. [2]

3.2 Klasifikacija

Kraniocerebralne ozljede prema integritetu kože se dijele na otvorene i zatvorene ozljede. Otvorene mogu biti penetrantne, nepenetrantne i perforantne s obzirom na integritet tvrde moždane ovojnice. Penetrantne ozljede su ozljede koje imaju leziju tvrde moždane ovojnice, a nepenetrantne su ozljede u kojima postoji lezija kože, potkože i kosti, ali bez lezije tvrde moždane ovojnice. Perforantne ozljede su ozljede kod kojih postoji lezija moždanog korteksa (najčešće strijelne ozljede). [2]

Zatvorene ozljede su ozljede kod kojih postoji ozljeda mozga ili prijelom kosti, ali bez razderotine kože. U zatvorene ozljede spadaju prijelomi lubanje, traumatska ekstracerebralna i intracerebralna krvarenja te potres i nagnječenje mozga. Također, kraniocerebralne ozljede se dijele i na primarne i sekundarne. Primarne kraniocerebralne ozljede su prijelomi lubanje, fokalne i difuzne ozljede mozga, a sekundarne su hipoksija i hipotenzija, posttraumatski intrakranijski hematomi, otekline glave, pomak mozga i upalne komplikacije. Prema težini kraniocerebralne ozljede se dijele na lake i teške. Sve ozljede kod kojih je GCS manji od 8 spadaju pod teške. [2, 10]

4. Prijelom lubanje

Prijelomi lubanje (fractura cranii) se dijele na dvije osnovne skupine. To su prijelomi kalvarije ili lubanjskog svoda tj. prijelomi kosti lubanje i prijelomi lubanjske osnovice tj. prijelomi baze lubanje. Također, prijelomi kalvarije ili lubanjskog svoda se dijele na linearne i impresijske. [2]

4.1 Prijelomi baze lubanje (fractura baseos cranii)

Prijelomi baze lubanje nastaju kompresijom cijele lubanje pa se samim time sile prenose na lubanjsku osnovicu i dovode do lomova kostiju te predstavljaju veliki dijagnostički i terapijski izazov. Obično nastaju indirektnim djelovanjem sila na lubanjski svod, u području prednje lubanjske jame. Ovakvu vrstu fraktura teže je dijagnosticirati standardnim kranioграмom. Klinički znakovi koji ukazuju na prijelom baze lubanje su rinolikvoreja ili otolikvoreja, krvni podljevi u području mastoida (Batleov znak), lezija VII. i VIII. kranijalnog živca, lezija njušnog i očnog živca te periorbitalni hematomi (Raccon eyes). Likvoreja je curenje tj. istjecanje cerebrospinalne tekućine kroz patološke otvore na bazi lubanje (obično kroz nos ili vanjski zvukovod). Likvoreja se može izazvati naginjanjem pacijenta prema naprijed i saginjanjem glave, a potvrđuje se prikupljanjem tekućine koja curi iz nosa u epruvetu i analizom sadržaja šećera u toj tekućini. Likvoreja predstavlja ozbiljnu prijetnju za život ozljeđenika jer narušava integritet tvrde moždane ovojnice, stvarajući otvoren put bakterijama kroz paranazalne sinuse u endokranij što značajno povećava rizik od upale središnjeg živčanog sustava. Rinolikvoreje je potrebno u većini slučajeva kirurški zatvoriti, dok otolikvoreje obično spontano nestanu. Kod prijeloma baze lubanje kranioграмom je jako teško postaviti dijagnozu, ali na CT snimkama se pojavljuju određeni znakovi koji nam upućuju na prijelom baze lubanje. To su pneumocephalus tj. prisutnost mjehurića zraka u endokraniju i razina tekućine u paranazalnim sinusima. Kada se govori o rinolikvoreji, dijagnoza se postavlja pomoću MR i CT cisternografije. Zlatni standard za dijagnozu curenja kranijalne cerebrospinalne tekućine je CT cisternografija. Prilikom snimanja bolesnik se stavlja u potrušni položaj s glavom niže u odnosu na tijelo kako bi se izazvalo curenje likvora kroz frakturnu pukotinu na nos. Također, prilikom uvađanja nazogastrične sonde, treba biti izrazito oprezan te paziti da se sonda ne uvede kroz prelomljenu bazu lubanje u endokranij jer to može biti fatalno za bolesnika. Kirurško

liječenje je obavezno kod rinolikvoreje zbog sprječavanja razvoja meningitisa te je cilj zatvoriti duru i spriječiti ekstraduralno istjecanje likovra. [2, 10, 11]

4.2 Prijelomi kalvarije ili lubanjskog svoda

Kao što je već ranije spomenuto, prijelomi kalvarije se dijele na linerane i impresijske prijelome.

4.2.1 Linearni prijelomi lubanje

Linearni prijelom je uža ili šira pukotina koja se nalazi na jednoj ili više kostiju svoda lubanje te se širi u raznim smjerovima. Dijagnosticiranje je problematično jer su takvi prijelomi najčešće asimptomatski. Prikazani su kao oštre, uske i crne linije, nerijetko ravnocrtnog tijeka te se vrlo često krivo dijagnosticira jer se zamijeni sa žilnim žlijebom ili koštanim suturama. Najčešće se javljaju uslijed pada i udarca glavom o tlo ili zbog udarca tupim predmetom po glavi. Pojavljuju se najčešće na mjestu gdje je lubanja najtanja (skavam sljepoočne kosti) ili na mjestima koja su najpodložnija vanjskim ozljedama (frontalna, parijetalna ili okcipitalna kost). Dijagnostički slijed kod bolesnika sa značajnim udarcem u glavu te pratećim vegetativnim simptomima poput mučnine, glavobolje i povraćanja se sastoji od nativnog kranioograma u dvije projekcije te nakon što se posumnja na prijelom ili se dokaže kranioграмom, bolesnika se šalje na CT- snimku mozga i kranija. Liječenje linearnih prijeloma je simptomatsko te ne zahtijevaju kirurški tretman. [2, 10, 12]

4.2.2 Impresijski prijelomi lubanje

Impresijski prijelomi lubanje su prijelomi kod kojih dolazi do utisnuća prelomljene kosti u endokranij. Liječenje ovisi o tome koliko je koštani ulomak utisnut u endokranij, ako je utisnut za više od debljine kosti onda se govori o kirurškom liječenju. Također, još neke od indikacija za kirurško liječenje su neurološki deficit i klinički znakovi lezije tvrde moždane ovojnice. Kirurško liječenje se sastoji od uklanjanja utisnutog dijela kosti, hemostaze i vodonepropusnog šivanja tvrde moždane ovojnice. Naime, prilikom uklanjanja utisnutog dijela kosti preko područja ili u području duralnih sinusa treba biti oprezan jer prilikom uklanjanja može doći do snažnog venskog krvarenja iz sinusa i samim time dovesti bolesnika u smrtnu opasnost. [2, 10, 12]

5. Potres mozga

Potres mozga (lat. *commotio cerebri*), poznat i kao traumatska povreda mozga (TBI) spada pod laku zatvorenu kraniocerebralnu ozljedu. Može se definirati kao kratkotrajna privremena neurogena disfunkcija uzrokovana traumom glave tj. stanje reverzibilne disfunkcije moždane kore što znači da nema morfološkog oštećenja mozga. Razlikuje se blagi i teški potres mozga. Blagi potres mozga opisuje privremena neurološka disfunkcija bez gubitka svijesti i retrogradne ili anterogradne anamnezije, dok teški potres mozga karakterizira privremena neurološka disfunkcija sa gubitkom svijesti i retrogradnom ili anterogradnom amnezijom. Najbolji pokazatelj ozbiljnosti potresa mozga je trajanje nesvjestice i gubitak pamćenja. [2, 13]

5.1 Klinička slika

Za postavljanje dijagnoze najvažnije je uzimanje anamneze, gdje je najvažniji podatak o gubitku svijesti. Gubitak svijesti je kratkotrajan i traje od nekoliko sekundi do nekoliko minuta. Uz podatak o gubitku svijesti, koji je esencijalan, na potres mozga anamnestički upozoravaju i različiti kvalitativni poremećaji stanja svijesti, koje ozlijeđeni opisuju kao da im se “zacrnilo pred očima”. Također, od velike je važnosti zna li ozlijeđeni opisati događaj tj. kada i kako je došlo do gubitka svijesti. Kada dođe do gubitka pamćenja o događajima koji su se zbili prije same ozljede tada se govori o retrogradnoj amneziji, dok se gubitak pamćenja neposredno nakon ozljede naziva anterogradna ili posttraumatska amnezija. Nadalje, osim dva ključna stanja nesvjestice i amnezije potres mozga prati i sljedeći simptomi: glavobolja, smušenost, nistagmus i vegetativni simptomi, mučnina, povraćanje, fotofobija, omaglica ili vrtoglavica. Kod potresa mozga nema neuroloških ispada zbog toga što je potres mozga tranzitoran i reverzibilan poremećaj. [2, 13, 14]

5.2 Dijagnostika i liječenje

Što se tiče dijagnostike, pri prijemu se podrazumijeva nativni kranioogram u dva smjera i RTG-snimka vratne kralježnice. Također, CT mozga se preporučuje kod klinički jasnog komocijskog sindroma. Ako je CT-nalaz uredan, bolesnika se otpušta kući uz jasne upute o mirovanju uz analgetike te nije potrebna daljna opservacija. Važno je naglasiti ozlijeđenom da prilikom pojave bilo kakvih simptoma poput pojačane glavobolje, povraćanja i slično, hitno javi na liječnički pregled. Također, preporuča se ozlijeđenom mirovanje u

zatamnjenoj prostoriji, izbjegavanje čitanja, gledanje TV-a i slično. Liječenje je u načelu simptomatsko (antiemetici, fiziološka otopina i analeptik). Ako dođe do pogoršanja stanja svijesti potrebno je učiniti hitnu CT-dijagnostiku. [2, 13, 14]

6. Nagnječenje mozga

Nagnječenje mozga ili kontuzija mozga (lat. *contusio cerebri*) jedna je od najčešćih kranicerebralnih ozljeda. To je teška zatvorena kranicerebralna ozljeda kod koje se oštećenja moždanog tkiva nalaze kortikalno i subkortikalno i praćena su edemom, nekrozom i ekstravazacijom krvi. Također, često se pojavljuje u kombinaciji s drugim intrakranijalnim ozljedama (traumatsko subarahnoidno krvarenje, subduralni hematomi). Mjesto gdje se najčešće dešava nagnječenje mozga su frontalni i temporalni režnjevi, ali se mogu javiti i drugdje, npr. u malom mozgu ili moždanom deblu. Dijagnoza nagnječenja mozga postavlja se kada postoji anamnestički podatak o posttraumatskoj nesvjestici duljoj od jednog sata te prisutnosti neurološkog deficita. [2, 15]

6.1 Klinička slika

Klinička slika se razlikuje te se može kretati od urednog neurološkog i kliničkog nalaza do dubokog komatoznog stanja. Ovisno o veličini i lokalizaciji kontuzijskog žarišta, mogu se javiti žarišni ispadi, motorički i senzorni poremećaji, epileptički napadaji, kao i poremećaji govora i ravnoteže. Pri uzimanju anamneze treba prikupiti sljedeće informacije: mehanizam ozljeđivanja, mogućnost konzumacije alkohola, droga ili lijekova, dinamiku promjene stanja svijesti, prisutnost retrogradne amnezije, znakove povišenog intrakranijalnog tlaka (ICP), opći status ozljeđenika te udružene ozljede. Ekstracerebralna krvarenja (epiduralni ili subduralni hematomi) mogu se očekivati i najčešće se pojavljuju unutar šest sati od ozljede, dok se pogoršanje stanja pojavljuje šest sati nakon same ozljede. [2, 13, 15]

6.2 Dijagnostika i liječenje

Nagnječenje mozga dijagnosticira se kompjutoriziranom tomografijom, CT-om. Međutim, treba naglasiti da se na temelju CT-a ne može precizno odrediti stupanj oštećenja mozga. Uz CT, preporučuje se primjena magnetske rezonance, MRI-a u praćenju bolesnika i dopunskoj obradi jer može otkriti oštećenja koja nisu vidljiva na CT-u. Nažalost, mnoge hitne službe ne raspolažu MRI uređajima zbog visokih troškova opreme, a pretraga traje dulje od CT-a, što može biti problematično kod zbrinjavanja teško ozljeđenih pacijenata kojima je brza dijagnostika ključna. Liječenje nagnječenja mozga započinje odmah održavanjem adekvatnog perfuzijskog tlaka kako bi se spriječilo sekundarno oštećenje mozga. Preporučuje se izbjegavanje upotrebe hipotoničnih otopina koje sadrže glukozu, dok se volumen

nadoknađuje izotoničnim otopinama poput NaCl-a ili Ringerove otopine. Daljnji tijek liječenja ovisi o stanju svijesti pacijenta i nalazu CT-a mozga. Većina nagnječenja mozga spontano se resorbira te ne zahtijeva specifičnu terapiju. Kao medikamentozna terapija najčešće se koriste sedativi, analgetici i aniepileptici. Kod težih slučajeva radi smanjenja edema mozga i zaštite mozga koriste se barbiturati i/ili osmotski diuretici poput Manitola. Uz medikamentoznu terapiju kod intracerebralnih traumatskih hematoma koji prijete uklještenjem te kod kontuzijskih kompleksa s izraženim kompresijskim učinkom izvodi se i hitno kirurško liječenje s ciljem da se smanji kompresijski efekt hematoma, a to se čini tako da se hematom ukloni. [2, 13, 15]

7. Epiduralni hematom

Epiduralni hematom (lat. *hematoma epidurale*) nastaje nakupljanjem krvi između tvrde moždane ovojnice (lat. *dura mater*) i lubanjskih kostiju, kao što je prikazano na slici 8.4.1. Najčešće nastaje razdrom srednje moždane arterije (lat. *a. meningea media*) kad se lomna crta ukrižuje s tijekom arterije ili pojedine njezine grane. Nastaje zbog prijeloma skvame temporalne kosti i oštećenja priležeće srednje meningealne arterije. Naime, lubanja je najtanja i najlakše se prelomi upravo na mjestu gdje se nalazi skvama temporalne kosti te upravo zbog toga dolazi do oštećenja arterije. Takav hematom se naziva akutni epiduralni hematom. Također, rjeđe se susreće i subakutni i kronični epiduralni hematom. Oni su rijetki i nastaju krvarenjem iz meningealnih vena, duralnih sinusa i diploičnih krvnih žila. [2]

7.1 Klinička slika

Najčešće epiduralni hematom nastaje nakon ozljede te nakon ozljeđivanja glave postoji razdoblje nesvijesti praćeno lucidnim intervalom. Lucidni interval je pojam kada ozljeđenik nakon nekoliko minuta nesvijesti dođe do pune svijesti, nakon čega normalno funkcionira, hoda i razgovara bez zamjetnog neurološkog deficita, da bi nakon nekoliko sati došlo do iznenadnog pogoršanja, koje se klinički manifestira simptomima povišenog intrakranijskog tlaka (glavobolja, mučnina, povraćanje, pospanost, psihomotorička uznemirenost) te najčešće kontralateralnom hemiparezom i ipsilateralnim proširenjem zjenice. Upravo zbog toga, ako se ne riješi hitno, takvo stanje vodi u komu i smrt. [2, 16, 17]

7.2 Dijagnostika i liječenje

Kod sumnje na epiduralni hematom indiciran je hitni CT mozga. Na CT- snimkama se prikazuje kao jasno ograničeni krvni izljev, najčešće smješten temporo-parijetalno neposredno ispod kosti lubanje. Hematom djeluje na mozak kompresijom i potiskuje ga na kontralateralnu stranu. Također, epiduralni hematom se može pojaviti i frontalno, okcipitalno i u području stražnje lubanjske jame, ali rjeđe. [2, 16]

Liječenje je kirurško te nakon postavljanja dijagnoze, pacijenta se hitno šalje u neurokiruršku operacijsku dvoranu zbog toga što mu je život neposredno ugrožen. Operacija koja se izvodi naziva se hitna kraniotomija, kojom se smanjuje intrakranijski tlak i uklanja mas-efekt. Operacija se izvodi u endotrahealnoj anesteziji. Krvarenja iz srednje meningealne arterije, koja se odmah uoče odizanjem kosti, se koaguliraju bipolarnim elektrokoagulatorom dok se

manja krvarenja iz kosti zatvore voskom. Zatim se epiduralni hematom evakuira ispiranjem vodom i aspiratorom, dok se dura mater suspenzijskim šavovima spoji uz kost kako bi spriječili mogućnost ponovnog nakupljanja krvi u epiduralnom prostoru. Za hemostazu korisi se oksiceluloza. Kost se fiksira, a potkoža i koža se zašiju u slojevima. Postavlja se vakumska drenaža kroz 48 sati. [2]

Ako je na CT-snimkama hematom uži od jednog centimetra onda se može tretirati nekirurški. U takvim slučajevima ozljeđenika treba kontrolirati svakih 24 sata uzastopnim CT-kontrolama, zbog mogućnosti povećanja hematoma, što je indikacija za hitnu operaciju. Nakon opservacije u bolnici, bolesnika je potrebno naručivati na redovite kontrole s kontrolnim CT-snimkama tijekom nekoliko mjeseci, sve do normaliziranja CT-a i kliničkog nalaza. [2, 16, 17]

8. Subduralni hematom

Subduralni hematom (lat. *hematoma subdurale*) nastaje krvarenjem između površine mozga i tvrde moždane ovojnice, kao što je prikazano na slici 8.4.1. Nastaje prilikom znatno jačeg udarca u glavu, nego li kod epiduralnog hemtoma pa je i ozljeda teža. Osim udarcem, do subduralanog hematoma može doći i naglim trzajima glave. Subduralni hematomi se dijele na akutne, subakutne i kronične. Klasifikacija subduralnog hematoma ovisi o vremenu koje prođe od ozljede do pojave simptoma. [2]

8.1 Akutni subduralni hematom

Na akutni subduralni hematom otpada više od polovice svih subduralnih hematoma. Akutni subduralni hematom se razvija u periodu od 4 dana i on predstavlja najveći izazov za liječenje. Najčešći uzrok nastanka akutnog subduralnog hematoma je trauma. Simptomi akutnog subduralnog hematoma razvijaju se do 4 dana, ali u većini slučajeva prvi simptomi se jave neposrednog nakon nesreće u roku od nekoliko sati pa čak i minuta. Klinički se manifestira inicijalnim gubitkom svijesti i brzim pogoršanjem, žarišnim neurološkim ispadima te znakovima kompresije mozga. [2, 16, 17]

8.2 Subakutni subduralni hematom

Subakutni subudralni hematom ne predstavlja veliki klinički značaj, uglavnom se bazira na akutni i kronični. Prema nekim istraživanjima subakutni subduralni hematom kao i akutni uzrokovale su traume glave s razlikom u intenzitetu traume. Subakutni subduralni heantom uzrokovale su blaže traume, a simptomi su se javljali u periodu od 4 dana do 2 tjedna. [2, 17]

8.3 Kronični subduralni hematom

Kronični subduralni hematom uz akutni predstavlja najveći izazov u liječenju. U većini slučajeva uzrok kroničnog subduralnog hematoma su višestruke ponavljajuće ozljede glave, ali može biti i poremećaj koagulacije, povišen intrakranijalni tlak i česta upotreba antikoagulantne terapije. Povećan rizik za nastanak kroničnog subduralnog krvarenja imaju starije osobe, epileptičari, kronični alkoholičari i bolesnici na antikoagulantnoj terapiji, kada se anamnestički može dobiti podatak o minornoj ozljedi glave ili kad uopće nema podataka o ozljedi glave. [2] Atrofija mozga i prisutnost širokih i nasubduralnih tj. subarahnoidalnih

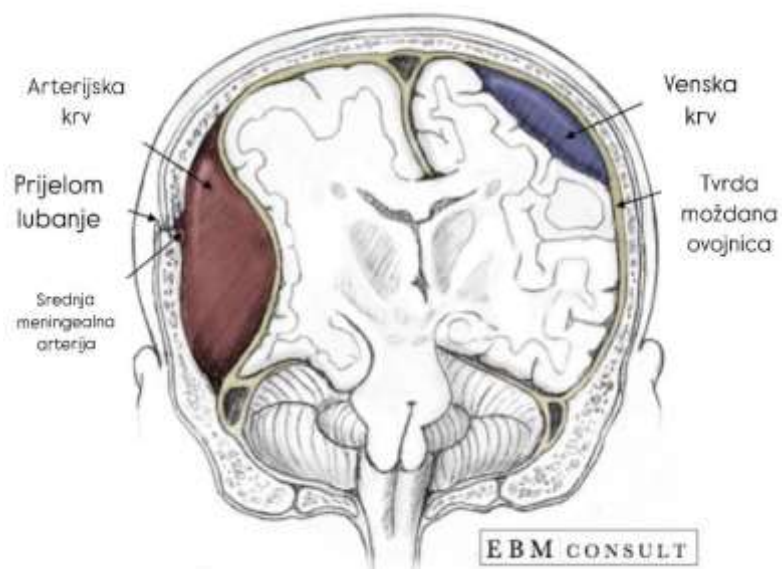
prostora su jedni od predisponirajućih čimbenika, iako etiologija još nije sasvim jasna. To dovodi do nategnuća mostnih vena koje pucaju te krvare prilikom manjih trauma mozga. Kod kroničnog subduralnog hematoma se pojavljuju blagi simptomi povišenog intrakranijalnog tlaka s postupnim pogoršavanjem tijekom tjedana i mjeseci, zamjećuje se slabost ekstremiteta, promjene u ponašanju, umor, hod na širokoj osnovi, glavobolje te mučnine. [2, 16, 17, 18]

8.4 Dijagnostika i liječenje

Dijagnoza se postavlja CT-om. Jasno se može razlikovati akutni, subakutni i kronični subduralni hematom jer se svi različito prezentiraju. Akutni hematom je zgrušana krv i prikazuje se hiperdenzno, subakutni je kombinacija zgrušane i tekuće krvi te se prikazuje izodenzno, dok je kronični hematom hemolizirana tekućina i prikazuje se hipodenzno. Hitna neurokirurška operacija je metoda liječenja kod akutnog subduralnog hematoma, osim u slučaju kada je hematom manji od jednog centimetra, tada se liječi konzervativno tj. pažljivo se prati kliničko stanje bolesnika i šalje na redovite CT kontrole. [2, 18]

Nakon kraniotomije, slijedi otvaranje dure i evakuacija hematoma te ukoliko ima krvarenja slijedi hemostaza koja se osim bipolarnom pincetom provodi i oblaganjem sa mrežicama oksiceluloze. Zatim slijedi šivanje dure i fiksacija koštanog ulomka titanskim mikropločicama te se meka tkiva zašiju po slojevima. Postavi se vakumska drenaža na 24 i 48 sati. Nakon operacije bolesnika valja klinički i radiološki pratiti. Kronični subduralni hematom se liječi kirurški tj. minimalno invazivnim postupkom uvođenja drenažnog katetera u subduralni prostor. Zbog tendencije ponovnog nakupljanja hematoma, nužna je reoperacija. Tada se poduzima kraniotomija. Smrtnost akutnog subduralnog hematoma je poprilično velika i iznosi oko 50-90%. Čimbenik koji najviše utječe na preživljavanje jest vrijeme proteklo od ozljede do operacije. Ako se ozlijeđeni operira u prva 4 sata od ozljede smrtnost se smanjuje na 30%. [2, 18, 19]

Epiduralni hematom Subduralni hematom



Slika 8.4.1 Razlika epiduralnog i subduralnog hematoma

Izvor: <https://ivamilosevic5.wordpress.com/2018/02/19/>

9. Subarahnoidalno krvarenje

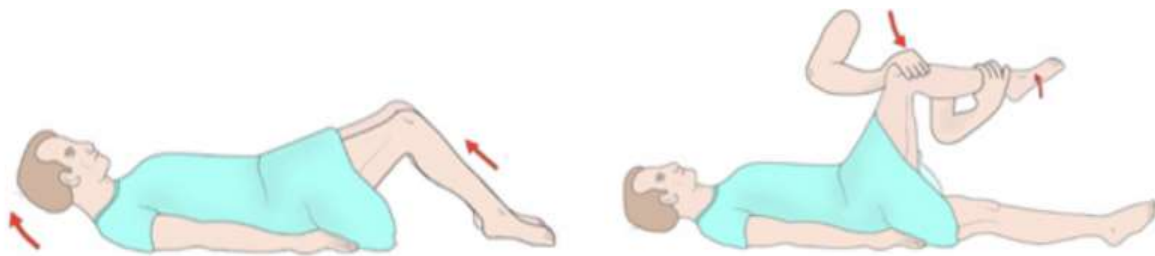
Subarahnoidalno krvarenje (SAH) je pojava krvi u subarahnoidalnom prostoru. To je zapravo krvarenje koje se događa između mekih ovojnica mozga i leđne moždine, poznatih kao pia mater i arahnoida, gdje se nalazi cerebrospinalna tekućina. Dolazi do izljeva krvi zbog prsnuća proširene stijenke krvne žile na bazi mozga (aneurizme u području Willisova kruga). Subarahnoidalno krvarenje može se podijeliti na traumatsko i netraumatsko tj. spontano krvarenje. Traumatski SAH nastaje kao posljedica vanjske ozljede koja uzrokuje pucanje krvnih žila u subarahnoidalnom prostoru. Takvo krvarenje može biti arterijsko ili venosko. S druge strane, netraumatski SAH nastaje zbog puknuća cerebrovaskularnih aneurizmi. [20, 21]

SAH je ozbiljno neurološko stanje koje zahtijeva hitnu medicinsku intervenciju. Ako se pravodobno ne liječi na vrijeme u nekim slučajevima ovo stanje može dovesti do kome ili smrti. Najčešći uzrok koji dovodi do SAHA-a je puknuće aneurizme, dok su rjeđi uzroci arteriovenske malformacije. Tada se radi o netraumatskom krvarenju, koje se često naziva i spontanim. [20, 21]

9.1 Klinička slika

Kada dođe do puknuća krvne žile i izlivanja krvi u prostor između mozga i ovojnice koja ga odvaja od lubanje, nastaje subarahnoidalno krvarenje koje obično uzrokuje iznenadnu i intenzivnu glavobolju. Pacijenti opisuju tu glavobolju kao “udarac” ili eksploziju u glavi” ili kao “najjaču glavobolju koju su dotad doživjeli”. Osim jake i iznenadne glavobolje pacijenti se žale i na fotofobiju tj. osjetljivost na svjetlost koja nastaje kao posljedica iritacije mekih moždanih ovojnica. Također, pojavljuju se bolovi i kočenje u šiji, mučnina i povraćanje, konfuzije, nemir i poremećaj svijesti. Mogu se pojaviti i žarišni neurološki znakovi poput poremećaja govora, oduzetost ekstremiteta ili kljenut moždanog živca, iako su ovi simptomi obično rijetki. Drugi mogući simptomi uključuju krvarenje na očnom dnu, povišenu tjelesnu temperaturu, znojenje, oscilacije krvnog tlaka i temperature, kao i poremećaje svijesti, kako kvantitativne tako i kvalitativne. Dolazi do povećanja intrakranijalnog tlaka koji izaziva vrtoglavicu, mučninu i povraćanje. Uz povećanje ICP-a, krv u subarahnoidalnom prostoru direktno iritira moždane ovojnice, što dovodi do pojave pozitivnih meningealnih znakova. Ukočenost šije obično se razvija 3 do 12 sati nakon početka krvarenja. Kao što je prikazano

na slici 9.1.1 od meningealnih znakova pozitivni su Brudzinski koji podrazumijeva fleksiju koljena prilikom fleksije vrata, te Kerning koji uključuje fleksiju kontralateralne noge prilikom fleksije noge u kuku te ekstenzije u koljenu. Međutim, kod pacijenata u komi, meningealni znakovi možda neće biti pristutni pa njihovo odsustvo ne isključuje subarahnoidalno krvarenje kao uzrok kome. [20, 21]



Slika 9.1.1 Ispitivanje meningealnih znakova: Brudzinski - lijevo, Kerning – desno

Izvor: <http://jcesom.marshall.edu>

9.2 Dijagnostika i liječenje

Metoda izbora za dijagnozu subarahnoidalnog krvarenja je kompjuterizirana tomografija (CT) glave. Ako pacijent ima simptome koji sugeriraju SAH, a rezultat CT-a je negativan, sljedeći korak je lumbalna punkcija. Osjetljivost CT-a varira ovisno o vremenu koje je prošlo od početka simptoma. Osjetljivost CT-a glave koji se napravi unutar prvih 6 sati od pojave intenzivne glavobolje iznosi 98,7%. Nakon tog perioda, osjetljivost CT-a otpada i do sedmog dana od početka krvarenja, CT više nije pouzdan za detekciju SAH-a. [21, 22]

Lumbalna punkcija je postupak kojim se uzima uzorak cerebrospinalne tekućine (likvora) za dijagnostičke svrhe. Postupak se izvodi u aseptičnim uvjetima u području lumbalne kralježnice, između četvrtog i petog lumbalnog kralješka (L4 i L5). Pacijent je u sjedećem položaju, nagnut prema naprijed ili u bočnom položaju. Tijekom ovog postupka može doći do traumatskog krvarenja, što rezultira prisustvom krvi u likvoru. Isti nalaz krvi u likvoru može se pojaviti i kod subarahnoidalnog krvarenja (SAH). Zbog toga je od iznimne važnosti razlikovati SAH od traumatskog krvarenja uzrokovanog lumbalnom punkcijom. Dokaz da se radi o SAH-u nam prikazuje žuti supernatant koji se dobije centrifugiranjem krvavog likvora.

Ako se SAH potvrdi, CT angiografija (CTA) koristi se za identifikaciju uzroka krvarenja, najčešće aneurizme. CTA omogućuje prikaz krvnih žila u mozgu i može pomoći u planiranju kirurškog zahvata. Digitalna subtrakcijska angiografija (DSA) je zlatni standard za dijagnosticiranje aneurizmi koje uzrokuju SAH. Ova metoda daje detaljan prikaz krvnih žila i koristi se kada druge metode nisu dovoljno precizne ili kada je potrebna bolja vizualizacija za kirurški zahvat. Magnetska rezonanca (MR) i MR angiografija (MRA) koriste se u nekim slučajevima, osobito ako je pacijent alergičan na kontrastna sredstva ili ako postoji sumnja na druge vrste oštećenja mozga. Međutim CT je primarna metoda u akutnim slučajevima zbog brzine i dostupnosti. [21, 22]

Liječenje SAH-a usmjereno je na prevenciju komplikacija poput ponovnog krvarenja, akutnog hidrocefalusa, epileptičkih napadaja, neravnoteže elektrolita, duboke venske tromboze, plućne embolije i vazospazma. Aneurizme se mogu liječiti endovaskularnim ili kirurškim metodama. Kod endovaskularne metode stvara se ugrušak unutar aneurizme tj. izaziva se tromboza, dok se kirurškom metodom isključuje aneurizmatско proširenje iz cirkulacije ili se oblaže fundus aneurizme različitim materijalima, poput mišića, pamuka, polimera, kako bi se ojačala njezina stijenka. [21, 22]

10. Procjena neurološkog statusa i vitalnih znakova kod pacijenta s kranocerebralnom ozljedom

Procjena stanja pacijenta daje mogućnost praćenja stabilizira li se stanje pacijenta ili se njegovo stanje poboljšava/pogoršava. Neurološke procjene je potrebno provoditi svakih 15 do 30 minuta, ovisno o stanju pacijenta. Kada pacijentovo stanje postane stabilno, procjena se izvodi svakih 2 do 4 sata. Pacijenta je potrebno pregledati zbog potencijalne frakture lubanje. Ako se primjeti iscjedak iz nosa ili uha, to može ukazivati na prisutnost frakture. Pri samom dolasku pacijenta može se vidjeti njegov vanjski izgled, stoga ako pacijent ima ozljedu glave penetrirajućim objektom, a da se on i dalje nalazi u rani, objekt se nikada ne vadi na licu mjesta, već se on uklanja u operacijskoj dvorani. Izvodi se u operacijskoj dvorani zbog mogućeg krvarenja koje se tamo onda i može adekvatno zbrinuti i liječiti. Također, ako se na glavi nalazi rana, od iznimne je važnosti držati se pravila asepsa te u aseptičkim uvjetima očistiti ranu te ju previti suhim i sterilnim zavojem. Ako je došlo do ozljede skalpa, potrebno je šivanje rane. Neurološki pregled mora se obaviti što prije kako bih dobili uvid u pacijentov neurološki status. [3]

Procjena stanja pacijenta uključuje: [3]

- veličinu zjenica, njihov oblik i reakciju na svjetlost
- reflekse moždanog debla (kornealni refleks, refleks povraćanja i okulovestibularni refleks)
- motorne funkcije (promatrenje spontanih pokreta pacijenta u krevetu uz obraćanje pozornosti na asimetriju ili lateralizaciju pokreta)
- respiratorni obrazac (promjene u obrascu i frekvenciji disanja mogu nastati zbog izravnog pritiska na mozak ili ozljede)
- razinu svijesti

Refleksi moždanog debla se procjenjuju da se utvrdi je li moždano deblo funkcionalno. Ako refleksi izostaju tj. nisu prisutni, to se smatra znakom loše prognoze za oporavak pacijenta pa medicinska sestra/tehničar mora osigurati posebnu njegu, poput dodatne zaštite za oči i redovitog vlaženja rožnice. Okulovestibularni refleks je refleks kod kojeg se ispituje usklađenost vida i motorike tijela. Ispituje se na način da se glava podigne za 30 stupnjeva te se u vanjski slušni hodnik injicira 50 ml hladne vode. Kornealni refleks je obrambeni refleks zatvaranja vjeđa pri dodiru rožnice. Izvodi se na način da se posebnim instrumentom

mehaničko podražuje rožnica. Refleks gutanja (faringealni refleks) provjerava se stimulacijom korijena jezika i stražnje stijenke ždrijela pomoću špatule. Kod kontrole motoričkih funkcija procjenjuje se pristunost asimetrije ili lateralizacije pokreta. Kod razine svijesti ispituje se verbalni odgovor, ako pacijent može verbalno odgovoriti, procjenjuje se njegova orijentacija u vremenu i prostoru te sposobnost prepoznavanja osoba. Kognitivne funkcije se ispituju postavljanjem pitanja pacijentu te praćenjem i analizom njegovih odgovora. Također, ako je potrebna kontinuirana terapija, kao što su antibiotici, antiedematozna terapija ili parenteralna prehrana, uvodi se centralni venski kateter. Potrebno je redovito pratiti vitalne funkcije, balans tjelesnih tekućina, centralni venski tlak i intrakranijalni tlak. Prije odlaska u operacijsku salu, priprema se operacijsko polje šišanjem, dezinfekcijom i sterilnim prekrivanjem. Sestrinska dokumentacija je neizostavna te je potrebno da sadrži: [3]

- obrazac za uzimanje anamneze
- planove zdravstvene njege
- trajno praćenje stanja pacijenta
- Glasgow koma skala
- Knoll i Norton skala
- upitnik za procjenu smetenosti
- upitnik i skala za procjenu boli
- skala za procjenu i praćenje inkontinencije
- specifične liste za praćenje rada respiratora
- knjiga sa rezultatima mikrobioloških kontrola
- liste za pretrage i terapiju

Zbog moguće ozljede vratnog dijela kralježnice potrebno je napraviti rentgensku snimku. Osim RTG-a vrate kralježnice, potrebno je napraviti i rentgen prsnog koša za provjeru mogućih torakalnih ozljeda i pozicije endotrahealnog tubusa. Za dijagnozu frakture lubanje potrebno je napraviti RTG glave te je potrebna CT snimka za otkrivanje hematoma koji zahtijevaju hitnu operaciju. [3]

10.2 Glasgow koma skala

Glasgow koma skala je medicinska ljestvica koju zdravstveni djelatnici koriste u svrhu procjene stanja svijesti. Kod kranioocerebralnih ozljeda, GCS je najčešće korištena ljestvica te služi za procjenu težine ozljede mozga i praćenje pacijentovog stanja. Kao što je prikazano u tablici 10.2.1 ljestvica procjenjuje pacijente na osnovu tri različite komponente: otvaranje očiju (E), verbalni (V) i motorički odgovor (M). Izvještavanje o svakoj komponenti zasebno omogućuje jasno i precizno predstavljanje stanja pacijenta. Rezultati iz svake pojedine komponente ljestvice mogu se zbrojiti u ukupni rezultat GCS, koji pruža manje detaljan prikaz, ali može poslužiti kao koristan sažetak opće težine ozljede. Komponenta otvaranje očiju (E) sastoji se od 4 boda i ocjenjuje se pacijentova sposobnost da otvori oči kao odgovor na različite podražaje. Komponenta najbolji verbalni odgovor (V) sastoji se od 5 bodova i ocjenjuje se pacijentov verbalni odgovor. Komponenta najbolji motorički odgovor (M) sastoji se od 6 bodova i ocjenjuje se pacijentova sposobnost izvođenja pokreta kao odgovor na podražaj. Ukupan rezultat GCS dobiva se zbrajanjem bodova iz svake komponente i može iznositi između 3 (najniži rezultat) i 15 (najviši rezultat). Ukupni rezultat GCS omogućuje brzu procjenu pacijentovog stanja u hitnim situacijama, no zasebne komponente ljestvice su od veće važnosti tijekom dugotrajne skrbi. To znači da bi se svaki rezultat trebao zabilježiti i kao ukupan i zasebno po elementu, npr. GCS7= E1V2M4. Zaseban rezultat je od velikog značaja za medicinsko osoblje jer daje bolji uvid za daljnje liječenje i dijagnoze. GCS 13-15 ukazuje na blagu ozljedu mozga, GCS 9-12 na umjerenu ozljedu mozga te GCS 8 ili manje na tešku ozljedu mozga. [23, 24]

REAKCIJA	OPIS	BODOVI
OTVARANJE OČIJU	Spontano	4
	Na poziv	3
	Na bolni podražaj	2
	Ne otvara oči	1
VERBALNI ODGOVOR	Orijentiran i razgovara	5
	Smeten	4
	Neprimjerene riječi	3
	Nerazumljivo	2
	Ne odgovara	1
MOTORIČKI ODGOVR	Izvršava naloge	6
	Lokalizira bol	5
	Fleksija na bolni položaj	4
	Abnormalna fleksija na bolni podražaj	3
	Ekstenzija na bolni podražaj	2
	Ne otvara oči	1
UKUPNO:		

Tablica 10.2.1 Glasgow koma skala

Izvor: <https://www.ncbi.nlm.nih.gov/books/NBK555913/figure/article-30531.image.f1/>

11. Zdravstvena skrb i postupci medicinske sestre/tehničara

Svaka kranocerebralna ozljeda je teška i po život opasna ozljeda koja zahtjeva hitno zbrinjavanje. U zbrinjavanju bolesnika od velike je važnosti individualiziran i sveobuhvatan, holistički pristup, kao i brza reakcija u hitnim situacijama. Medicinska sestra/tehničar je osoba koja najviše vremena provodi uz pacijente stoga ima i najvažniju ulogu u samoj prijeoperacijskoj i poslijeoperacijskoj skrbi za pacijenta. Njihove dužnosti uključuju brzo prepoznavanje simptoma, provođenje hitnih intervencija, asistenciju tijekom dijagnostičkih i terapijskih postupaka te pružanje kontinuirane zdravstvene njege i emocionalne podrške, kako pacijentima tako i njihovim obiteljima. [3]

11.1 Prijeoperacijska skrb bolesnika

Prijeoperacijska skrb počinje odlukom za kirurškom intervencijom i završava se premještanjem bolesnika na operacijski stol. Za svakog pacijenta je individualna, s obzirom na njegovo stanje bolesti i vrsti operacijskog zahvata. Uloga medicinske sestre/tehničara i sestrinske aktivnosti u toj fazi uključuju: [3]

1. početnu procjenu pacijenta: uzimanje anamneze (uzimanjem anamneze dobivamo uvid u emocionalno stanje pacijenta, saznajemo podatke o mogućim prisutnim alergijama, povijest bolesti i svemu ostalom što može potencijalno utjecati na ishod liječenja)
2. psihičku pripremu
3. fizičku pripremu

11.1.2 Psihička priprema

Psihička priprema započinje liječnikovom postavljenom indikacijom za operacijski zahvat. Nadležni liječnik dužan je informirati pacijenta ili njegovu obitelj ako je pacijentovo stanje svijesti poremećeno, o indikaciji za operacijskim zahvatom, rizicima same operacije te o mogućnostima nastanka poslijeoperacijskih komplikacija. Smatra se kako pacijenti koji su dobro informirani i educirani o postupku i onome što mogu očekivati nakon operacije, lakše suočavaju s poslijeoperacijskim komplikacijama te da je sam ishod liječenja bolji, brži i jednostavniji. U psihološku pripremu važno je uključiti i članove obitelji. Pacijenti jako često izražavaju zabrinutost u vezi s operacijskim zahvatom, njegovim ishodom, strah od boli, smrti ili trajnog invaliditeta te mogućnosti da će postati teret svojoj obitelji. Pacijenti i obitelji koji su psihički pripremljeni bolje će se nositi sa poslijeoperacijskim tijekom. Također, boljem ishodu liječenja doprinose i upute o prijeoperacijskom razdoblju poput vrijeme dolaska u bolnicu, gdje treba doći i kome se treba javiti te kako se pripremiti za operaciju (npr. koliko dugo mora biti natašte tj. ne uzimati ništa na usta, koje lijekove smije uzeti koje ne te koje treba ponijeti sa sobom). Pacijentu je potrebno objasniti što može očekivati u poslijeoperacijskom razdoblju. Potrebno ga je informirati i reći mu gdje će se nalaziti kirurška rana, educirati ga o samoj terapiji, položaju, mogućoj drenaži, elastičnim zavojima/kompresijskim čarapama, objasniti kada se očekuje prva mobilizacija, kako će komunicirati s medicinskim osobljem te koje poteškoće se mogu javiti. Također, pacijenta je potrebno educirati o prvoj vertikalizaciji i potrebnim poslijeoperacijskim vježbama (vježbe dubokog disanja, vježbe iskašljavanja, vježbe nogu i stopala). Pravilna edukacija bolesnika smatra se jednim od najvažnijih ciljeva prijeoperacijske pripreme bolesnika, stoga mora biti prilagođena pacijentu i pacijentovim sposobnostima. Proces edukacije sastoji se od četiri faze: identifikacija problema, postavljanje ciljeva, planiranje intervencija i procjena uspješnosti. Nakon provedene edukacije potrebno je provjeriti je li pacijent sve shvatio i razumio. Medicinska sestra/tehničar je osoba koja provodi najviše vremena uz pacijenta stoga je važno da odmah pri prijemu pacijenta medicinska sestra/tehničar uspostavi dobar odnos s pacijentom, jer na taj način ulijeva sigurnost te smanjuje pacijentovu zabrinutost i strah. Pacijent koji se osjeća sigurnim te ima povjerenja u medicinsko osoblje više razgovara i postavlja pitanja, što zapravo dovodi do pozitivnijeg ishoda liječenja. [3, 10, 25]

11.1.3 Fizička priprema

Fizička priprema pacijenta za operaciju uključuje niz laboratorijskih, radioloških i drugih pretraga, fizikalni pregled bolesnika, uzimanje anamneze i heteroanamneze, osiguravanje adekvatne prehrane, edukaciju pacijenta, pripremu probavnog trakta te pripremu operacijskog polja. U slučaju kada je indiciran hitan operacijski zahvat prijeoperacijska priprema se obavlja u što kraćem vremenu. [3]

Pretrage i postupci koji se rade u prijeoperacijskom razdoblju su: [3]

- CT: pretraga koja se radi u svrhu donošenja odluke o operacijskom zahvatu uz bolesnikovu kliničku sliku
- fizikalni pregled: provodi se kako bi se utvrdile moguće komplikacije za operacijski zahvat ili kako bi se identificirala stanja koja zahtijevaju posebnu pažnju tijekom operacije
- krvne pretrage: izvode se standardni laboratorijski testovi: KKS, elektroliti (K, Na), funkcije jetre (AST, ALT), biokemiju krvi i urina, CRP, kreatinin i GUK
- elektrokardiogram: omogućuje uvid u rad srca i srčane funkcije
- rentgen pluća: provodi se kod pacijenata s respiratornim bolestima, osoba starijih od 60 godina i pušača kako bi se otkrile eventualne patološke promjene koje bi mogle utjecati na disanje
- određivanje krvne grupe i Rh faktora: provodi se radi provjere kompatibilnosti krvnih grupa i Rh faktora, a u slučaju potrebe, pripremaju se krvni pripravci za operaciju
- koagulacijske pretrage (PV, APTV): koriste se u identificiranju mogućih poremećaja u procesu zgrušavanja krvi.
- anesteziološki pregled: nakon završene cjelokupne prijeoperacijske obrade, anesteziolog procjenjuje je li pacijent sposoban za anesteziju

Prijeoperacijska priprema razlikuje se ovisno o tome radi li se o planiranom (elektivnom) ili hitnom zahvatu. U slučaju hitnog zahvata, psihička priprema se provodi u onoj mjeri u kojoj pacijentovo stanje svijesti to dopušta, dok fizička priprema započinje odmah po prijemu u bolnicu, tj. čim se donese odluka za operacijom. Pacijentu se, ovisno o njegovom stanju i preporuci liječnika, može primijeniti terapija kisikom, a zatim se kontinuirano prati i bilježi stanje svijesti, neurološki status, veličina i reakcija zjenica.

[26] Također, svakako se mora provjeriti ima li pacijent sve potrebne pristanke za hospitalizaciju, anesteziju i operaciju. Kada se radi o hitnom, životno ugrožavajućem stanju te pacijent zbog narušenog stanja svijesti nije u mogućnosti potpisati pristanke, liječnik ima pravo donijeti tu odluku. U pripremi pacijenta vrlo je važno da pacijent svo vrijeme prije operacije bude natašte, potrebno ga je obavijestiti da skine sav nakit, zubnu protezu, slušni aparat, periku te da sve pohrani na sigurno mjesto. Također, vrlo je bitno da pacijent skine svu šminku te lak na noktima jer oni mogu prikriti pojavu cijanoze i otežati procjenu stanja pacijenta. [10] Nakon provedenih svih dijagnostičkih postupaka, priprema se operacijsko polje. Priprema operacijskog polja uključuje pripremu kože s ciljem smanjenja bakterijske flore. Kada se radi o elektivnom zahvatu, koža se nekoliko dana prije operacije priprema na način da pacijent prilikom kupanja koristiti antiseptički sapun, šampon ili gel. Postupak se ponavlja na dan operacije. Također, na dan operacije se i šiša operacijsko polje, 1 do 2 sata prije operacije, jer bi preuranjeno šišanje moglo povećati rizik za infekciju. Pacijentu se mora obući odjeća za operacijski zahvat te staviti elastične zavoje ili kompresijske čarape na donje ekstremiteta u svrhu prevencije duboke venske tromboze. Po uputi liječnika, može se primijeniti i nisko molekularni heparin. [3, 26]

Neposredno prije odlaska u operacijsku salu potrebno je: [10]

- uputiti pacijenta da isprazni mokraćni mjehur, ako pacijentu već nije postavljen urinarni kateter
- pacijentu se postavljaju elastični zavoji ili kompresijske čarape
- pacijentu se otvara venski put i primjenjuje propisana terapija antibioticima
- pacijentu se premedikacija daje 45 minuta prije samog zahvata odnosno “na poziv” anesteziologa (potrebno je pacijentu objasniti da mora ležati i ne ustajati se iz kreveta jer se može osjećati omamljeno, da se spriječi rizik od pada)
- potrebno je na premedikacijsku listu dokumentirati naziv lijeka i točno vrijeme primjene
- nakon pripreme pacijenta, potrebno je provjeriti i pripremiti svu bolesnikovu dokumentaciju sa svim njegovim nalazima, temperaturnom listom, i svom sestrijskom dokumentacijom
- pacijenta je potrebno sigurno otpratiti do operacijske dvorane, odnosno mjesta primopredaje pacijenta, sa svom popratnom dokumentacijom

11.2 Poslijeoperacijska skrb

Poslijeoperacijska skrb ovisi o kvaliteti prijeoperacijske pripreme, tijeku i ishodu operacije. Cilj poslijeoperacijske skrbi je što prije osposobiti pacijenta da se vrati svojim svakodnevnim aktivnostima i potpuno samostalno zadovolji sve svoje potrebe. Težina bolesti i sam tijekom operacije odrediti će hoće li pacijent biti smješten u jedinicu intenzivnog liječenja, nakon koje se premješta na odjel neurokirurgije ili se pacijent zadržava u sobi za buđenje te se potom premješta na neurokirurški odjel. Neposredno nakon operacije i buđenja iz anestezije zdravstvena skrb pacijenta usmjerena je na praćenje bolesnikova stanja, uklanjanje ili smanjenje tjelesnih simptoma te prepoznavanje komplikacija. Medicinska sestra/tehničar radi procjenu stanja pacijenta te ju uspoređuje s početnim nalazima. Procjena se radi svakih 15-30 minuta prvih 8-12 sati od operacije, zatim svakih sat vremena sljedećih 12 sati. Kada se bolesnikovo stanje stabilizira, procjena se vrši svaka 4 sata. [3]

Procjena uključuje: [3]

- kontrolu vitalnih znakova (RR, puls, disanje)
- prohodnost dišnih puteva
- razinu stanja svijesti
- kontrolu bola
- reakcije i veličina zjenice
- motornu funkciju

Premještaj na neurokirurški odjel će se dogoditi ako su zadovoljeni sljedeći uvjeti: [3]

- stabilni vitalni znakovi (RR, puls, disanje)
- svijest uredna, pacijent orijentiran u vremenu i prostoru
- mučnina, povraćanje i bol pod kontrolom
- diureza uredna (više od 30 ml/h)

Prije premješaja pacijenta u bolesničku sobu, medicinska sestra/tehničar treba pripremiti u sobi povoljne mikroklimatske uvjete, provjetriti sobu, osigurati mir i tišinu za odmor pacijenta, osigurati bubrežastu zdjelicu i staničevinu u slučaju povraćanja te staviti zvono na dohvata ruke. [3] Intervencije medicinske sestre/tehničara po premješaju bolesnika su: [3]

- kontrola vitalnih znakova
- praćenje stanja svijesti

- pratiti položaj pacijenta u krevetu (staviti pacijenta u položaj s uzdignutim uzglavljem za 30°)
- kontrola boli
- kontrola mokrenja i diureze
- kontrola operacijske rane i drenaže
- nadoknada tekućine i elektrolita
- praćenje reakcije i veličinu zjenice
- primjena lijekova prema terapijskoj listi
- provođenje vježbe disanja, iskašljavanja
- prevencija i uočavanje poslijeoperacijskih poteškoća i komplikacija

Također, bitno je provoditi intervencije koje smanjuju nastanak povišenog intrakranijalnog tlaka: [3]

- podići uzglavlje kreveta za 30°
- održavati normotermiju
- održavati položaj glave i vrata u neutralnom položaju
- ograničiti unos tekućine
- primjena lijekova prema odredbi liječnika

12. Najčešće sestrinske dijagnoze kod kranioocerebralnih ozljeda

Najčešće sestrinske dijagnoze kod kraniocerebralnih ozljeda su:

- Akutna bol
- Mučnina
- Povraćanje
- Visok rizik za pad
- Visok rizik za infekciju
- Visok rizik za dekubitus
- Visok rizik za nasilno ponašanje

Akutna bol [27]

1. CILJEVI:

- Pacijent će na skali boli iskazati nižu razinu boli od početne
- Pacijent neće osjećati bol

2. SESTRINSKE INTERVENCIJE:

- Prepoznati znakove bola
- Izmjeriti vitalne funkcije
- Ublažavati bol na načine koji pomažu pacijentu od ranije
- Istražiti zajedno s pacijentom različite metode kontrole boli
- Ukloniti čimbenike koji mogu pojačati bol
- Poticati pacijenta na verbalizaciju osjećaja boli

3. MOGUĆI ISHODI/EVALUACIJA:

- Pacijent na skali bola iskazuje nižu razinu bola od početne
- Pacijent ne osjeća bol

Mučnina [27]

1. CILJEVI:

- Pacijent će verbalizirati smanjenu razinu mučnine
- Pacijent neće imati mučninu

2. SESTRINSKE INTERVENCIJE:

- Informirati pacijenta o uzrocima mučnine

- Osigurati mirnu okolinu
 - Prozračiti prostoriju
 - Osigurati pacijentu bubrežastu zdjelicu i papirnati ručnik nadohvat ruke
 - Uzimati češće manje obroke i dobro prožvakati hranu
 - Savjetovati pacijentu da polagano konzumira male gutljaje tekućine
3. MOGUĆI ISHODI/EVALUACIJA:
- Pacijent verbalizira smanjenu razinu mučnine
 - Pacijent nema mučninu

Povraćanje [27]

1. CILJEVI:
- Pacijent će prepoznati i na vrijeme izvijestiti o simptomima povraćanja
 - Pacijent neće povraćati
2. SESTRINSKE INTERVENCIJE:
- Pacijenta bez svijesti postaviti u bočni položaj
 - Svjesnog pacijenta smjestiti u sjedeći položaj s glavom nagnutom naprijed
 - Postaviti bubrežastu zdjelicu i staničevinu na dohvat ruke
 - Primjeniti hladnu i vlažnu oblogu na čelo i vrat pacijenta
 - Osigurati njegu usne šupljine nakon svake epizode povraćanja
 - Ukloniti povraćeni sadržaj
3. MOGUĆI ISHODI/EVALUACIJA:
- Pacijent prepoznaje iritanse u okolini te ih uspješno otklanja
 - Pacijent ne povraća

Visok rizik za pad [27]

1. CILJEVI:
- Pacijent tijekom boravka u bolnici neće pasti
 - Pacijent će znati nabrojati čimbenike koji povećavaju rizik za pad
2. SESTRINSKE INTERVENCIJE:
- Uputiti pacijenta u postojanje rizika za pad
 - Upoznati pacijenta sa nepoznatom i novom okolinom
 - Staviti zvono na dohvat ruke
 - Ukloniti prepreke iz pacijentove okoline
 - Postaviti pacijentu sve potrebne stvari na dohvat ruke

- Koristiti zaštitne ogradice na krevetu
3. MOGUĆI ISHODI/EVALUACIJA:
- Tijekom boravka u bolnici pacijent nije pao
 - Pacijent zna nabrojati mjere sprječavanja pada

Visok rizik za dekubitusa [28]

1. CILJEVI:
- Pacijentova koža će ostati intaktna; integritet kože će biti očuvan
 - Pacijent i obitelj će znati nabrojati i primjeniti mjere prevencije nastanka dekubitusa
2. SESTRINSKE INTERVENCIJE:
- Procjenjivat postojanje čimbenika rizika za dekubitusa - Braden skala (Braden Q)
 - Dokumentirati ranija oštećenja kože i sadašnje stanje
 - Osigurati optimalnu hidraciju pacijenta
 - Održavati higijenu kože - prema standardu
 - Održavati higijenu kreveta i posteljnog rublja
 - Izraditi algoritam mijenjanja položaja pacijenta sukladno bodovima Braden skale
3. MOGUĆI ISHODI/EVALUACIJA:
- Pacijentova koža je očuvanog integriteta. Nema crvenila i drugih oštećenja
 - Pacijent sudjeluje u mjerama prevencije dekubitusa

Visok rizik za nailno ponašanje [29]

1. CILJEVI:
- Pacijent će uspostaviti kontrolu ponašanja
 - Pacijent će verbalizirati uzroke frustracija.
2. SESTRINSKE INTERVENCIJE:
- Omogućiti pacijentu istražavanje osjećaja
 - Iskazati empatiju
 - Podučiti pacijenta načinima kontrole ponašanja
 - Zadržati smirenost i kontrolu nad situacijom
 - Osigurati dovoljno osoblja za kontrolu nasilnog ponašanja
 - Osigurati privatnost
3. MOGUĆI ISHODI/EVALUACIJA:
- Pacijent uspostavlja kontrolu ponašanja

13. Prevencija, rano prepoznavanje i liječenje komplikacija

Zdravstvena skrb u poslijeoperacijskom periodu fokusira se na identifikaciju i rješavanje poteškoća i komplikacija, uz kontinuirano praćenje svijesti pacijenta. Uloga medicinske sestre/tehničara uključuje planiranje i provedbu sestrinskih intervencija te imaju za cilj omogućiti pacijentu da što prije samostalno zadovolji osnovne potrebe. Medicinska sestra/tehničar koja zbrinjava pacijente s kranio cerebralnim ozljedama suočavaju se s nizom specifičnih izazova i zadaća koje su ključne za održavanje zdravlja i prevenciju komplikacija. Ove zadaće obuhvaćaju nekoliko aspekata, uključujući njegu kože, prevencije ortopedskih deformiteta, njegu očiju te upravljanje disfunkcijama mokraćnog mjehura i crijeva, kao i sprječavanje infekcija. Sve ove zadaće zahtijevaju kontinuiranu procjenu i prilagodbu njege prema potrebama pacijenta, s naglaskom na sprječavanje komplikacija i očuvanje što većeg stupnja samostalnosti u svakodnevnim aktivnostima. [3]

1. Njega kože

Kod pacijenata koji su smješteni na bolesničkom krevetu ili su vezani, posebnu pažnju treba obratiti na njegu kože. Njega kože uključuje: [3]

- obaveznu inspekciju kože minimalno jednom na dan, a mjesta koja su sklonija oštećenju kože tj. predisponirajuća mjesta, svaka 4 sata
- mijenjanje položaja bolesnika svaka 2 sata
- njegu kože, uključujući pranje i sušenje, kao i primjenu losiona

2. Prevencija ortopedskih deformiteta

Kod prevencije ortopedskih deformiteta, paraliza, pareza i dugotrajno ležanje povećavaju rizik od ortopedskih deformiteta. Uključivanje fizioterapeuta u njegu pomaže u prevenciji ovih komplikacija. [3]

3. Problemi s očima

Pacijenti s traumom glave često imaju probleme s očima, uključujući gubitak kornealnog refleksa, periorbitalnu ekhimozu i edem. Zadaće medicinske sestre/tehničara uključuju: [3]

- zatvaranje bolesnikovih očiju i stavljanje zaštitne maske kada je potrebno
- vlaženje očiju fiziološkom otopinom

- primjenu toplih ili hladnih kompresa za njegu periorbitalnog edema i ekhimoze
- provjeru vida što je ranije moguće

4. Disfunkcija mokraćnog mjehura

Mnogi pacijenti pate od inkontinencije ili retencije. Potrebno je što ranije ukloniti urinarni kateter i započeti s treningom mokraćnog mjehura kada je to moguće.

Zadaće medicinske sestre/tehničara kod inkontinencije: [3]

- podučiti pacijenta o inkontinenciji stolice, njenom uzroku i mogućnostima rješavanja
- staviti pacijentu pelenu odgovarajuće veličine
- održavati higijenu spolovila i perianalnog područja
- smjestiti pacijenta u prikladan položaj za defekaciju
- provoditi vježbe sfinktera
- osigurati sani kolica ili noćnu posudu

Zadaće medicinske sestre/tehničara kod retencije urina: [29]

- dokumentirati unos i izlučivanje tekućine
- izraditi plan unosa tekućine sukladno pacijentovim potrebama
- podučiti pacijenta kako prepoznati znakove i simptome punog mjehura
- podučiti pacijenta kako izazvati podražaj mokrenja kad osjeti napetost (Kegelove vježbe)
- osigurati uredan toaletni prostor i poticati njegovo korištenje
- postaviti noćnu posudu

5. Disfunkcija crijeva

Konstipacija i dijareja su često prisutni. Prevencija konstipacije može uključivati upotrebu preparata za omekšavanje stolice, dok je dijareja često uzrokovana antibiotskom terapijom. [3]

Zadaće medicinske sestre/tehničara kod dijareje: [28]

- procijeniti uzročne faktore koji doprinose pojavi proljeva: hranjenje putem nazogastrične sonde
- odrediti količinu potrebnog unosa tekućine kroz 24 sata
- poticati pacijenta da pije negaziranu vodu, čaj, otopine pripravaka za rehidraciju
- nadomjestiti tekućinu i elektrolite parenteralno po pisanoj odredbi liječnika
- osigurati pacijentu adekvatnu prehranu prema algoritmu
- osigurati male, učestale obroke

6. Infekcije

Pacijenti s ozljedama glave su skloni različitim infekcijama, uključujući meningitis i encefalitis. Redovite mikrobiološke pretrage urina, iskašljaja, stolice i drenaže su važne za otkrivanje patogenih mikroorganizama. [3]

14. Zaključak

Kraniocerebralne ozljede predstavljaju ozbiljan izazov u medicinskoj praksi, s potencijalno teškim posljedicama za pacijente. Ove ozljede, kao jedne od njačešćih i najozbiljnijih ozljeda u hitnoj medicini, zahtijevaju brz i precizan odgovor kako bi se smanjila smrtnost i dugotrajne posljedice na zadržavlje pacijenta. Često nastaju kao posljedica prometnih nesreća, padova, fizičkih napada ili sportskih ozljeda, a njihove posljedice mogu biti teške i dugotrajne, uključujući trajne neurološke deficite ili smrtnost. Pravovremena dijagnoza i liječenje kraniocerebralnih ozljeda ključno je za smanjenje morbiditeta i mortaliteta te poboljšanje dugoročnih ishoda za pacijente. Razmatranje različitih vrsta ozljeda, od potresa mozga do ozbiljnih hematoma, te njihove kliničke manifestacije, dijagnostičke metode i pristupi liječenju ključni su za razumijevanje ove problematike.

Uloga medicinske sestre/tehničara u zbrinjavanju pacijenata s kraniocerebralnim ozljedama je izuzetno važna i obuhvaća niz odgovornosti, od inicijalne procjene i stabilizacije pacijenta do pružanja kontinuirane skrbi i podrške. Njihova stručnost u prepoznavanju simptoma, provođenju hitnih postupaka, te praćenju pacijentovog stanja kroz neurološke procjene kao što je Glasgow Coma Scale, od ključne je važnosti za uspješno liječenje i oporavak pacijenata. Također, medicinska sestra/tehničar ima ključnu ulogu u edukaciji pacijenata i njihovih obitelji o rehabilitacijskim postupcima i preventivnim mjerama za smanjenje rizika od ponovnih ozljeda.

U konačnici, efikasna i pravovremena intervencija, točna dijagnostika i koordinirani timski rad ključni su za učinkovito zbrinjavanje kraniocerebralnih ozljeda. Kontinuirana edukacija i usavršavanje medicinskih sestara/tehničara neophodni su za pružanje visokokvalitetne skrbi i smanjenje komplikacija, čime se značajno poboljšavaju ishodi liječenja i kvaliteta života pacijenata.

15. Literatura

- [1] A. Kvesić i suradnici: Kirurgija, Medicinska naklada, Zagreb 2016.
- [2] K. Rotim i suradnici: Neurotraumatologija, Medicinska Naklada, Zagreb, 2006.
- [3] B. Kurtović i suradnici.: Zdravstvena njega neurokirurških bolesnika, HKMS, Zagreb, 2013.
- [4] P. Keros, M. Pećina, M Ivančić-Košuta: Temelji anatomije čovjeka, Naprijed, Zagreb 1999.
- [5] I. Andreis, D. Jalšovec: Anatomija i fiziologija; Školska knjiga, Zagreb 2009
- [6] Daugherty J. i suradnici: Deaths Related to Traumatic Brain Injuries by Race/Ethnicity, Gender, Intent, and Mechanism of Injury — United States, 2000–2017.
- [7] Majdan M i suradnici: Epidemiology of traumatic brain injuries in Europe: a cross-sectional analysis, December 2016.
- [8] M. C. Dewan i suradnici: Estimating the global incidence of traumatic brain injury, Journal of neurosurgery, 27Apr 2018.
- [9] Hrvatski zavod za javno zdravstvo, Periodične publikacije, Ozljede u Republici Hrvatskoj, Zagreb, 2019.
- [10] N. Prlić, V. Rogina, B. Muk: Zdravstvena njega 4, Školska knjiga, Zagreb, 2001.
- [11] F. Zollman: Manual of Traumatic Brain Injury Management, New York, Demos, 2011.
- [12] T. Šoša i suradnici: Kirurgija, Naklada Ljevak, Zagreb 2007.
- [13] Prpić I. i suradnici: Kirurgija za medicinare; Školska knjiga Zagreb, 2005.
- [14] Brinar V. i suradnici: Neurologija za medicinare. Zagreb: Medicinska Naklada; 2009.
- [15] Ž. Minić i suradnici: Nagnječenje mozga – mehanizam nastanka i značaj, Stručni rad, Kragujevac, 2010.
- [16] Aromatario M. i suradnici: Traumatic Epidural and Subdural Hematoma: Epidemiology, Outcome, and Dating, Medicina (Kaunas), 2021
- [17] J. E. Wilberger, Gordon Mao: Traumatska ozljeda mozga, HeMED
- [18] Hoffman M i Thompson J: Subudral hematoma: Causes, Symptoms, and Treatments, WebMed, December 29, 2023.
- [19] Neurologia medico-chirurgica: Chronic Subdural Hematoma – Evolution of Etiology and Surgical Treatment; Oct.25, 2022.
- [20] Edjlali M i suradnici: Subarachnoid hemorrhage in ten questions. Diagn Interv Imaging, 2015;1–10
- [21] Van Gijn J, Kerr RS, Rinkel GJE. Subarachnoid haemorrhage. Lancet. 2007;369(9558):306–18.

- [22] Claassen J, Park S. Spontaneous subarachnoid haemorrhage. *Lancet Lond Engl.* 2022 Sep 10;400(10355):846–62.
- [23] S. Jain, L. M. Iverson: Glasgow Coma Scale, June 12, 2023.
- [24] S. Knapp: Glasgow Coma Scale, *Biology dictionary*, October 11, 2020.
- [25] S. Kalauz: Zdravstvena njega kirurških bolesnika sa odabranim specijalnim poglavljima; Visoka zdravstvena škola, Zagreb 2000.
- [26] V.J. Šimunović: Neurokirurgija, Medicinska naklada, Zagreb, 2008.
- [27] D. Abou Aldan, D. Babić i suradnici: Sestrinske dijagnoze 3; HKMS, Zagreb 2015
- [28] S. Šepec, B. Kurtović i suradnici: Sestrinske dijagnoze; HKMS, Zagreb 2011.
- [29] M. Kadović, B. Kurtović i suradnici: Sestrinske dijagnoze 2; HKMS, Zagreb 2013.

Popis slika

Slika 2.1 Prikaz dijelova mozga	3
Slika 2.2 Podjela mozga na režnjeve.....	5
Slika 8.4.1 Razlika epiduralnog i subduralnog hematoma	20
Slika 9.1.1 Ispitivanje meningealnih znakova: Brudzinski - lijevo, Kerning - desno	22

Popis tablica

Tablica 10.2.1 Glasgow Coma Scale	27
---	----



Sveučilište
Sjever



**IZJAVA O AUTORSTVU
I
SUGLASNOST ZA JAVNU OBJAVU**

Završni/diplomski rad isključivo je autorsko djelo studenta koji je isti izradio te student odgovara za istinitost, izvornost i ispravnost teksta rada. U radu se ne smiju koristiti dijelovi tuđih radova (knjiga, članaka, doktorskih disertacija, magistarskih radova, izvora s interneta, i drugih izvora) bez navođenja izvora i autora navedenih radova. Svi dijelovi tuđih radova moraju biti pravilno navedeni i citirani. Dijelovi tuđih radova koji nisu pravilno citirani, smatraju se plagijatom, odnosno nezakonitim prisvajanjem tuđeg znanstvenog ili stručnoga rada. Sukladno navedenom studenti su dužni potpisati izjavu o autorstvu rada.

Ja, Paola Lukan (*ime i prezime*) pod punom moralnom, materijalnom i kaznenom odgovornošću, izjavljujem da sam isključivi autor/ica završnog/diplomskog (*obrisati nepotrebno*) rada pod naslovom Hitna stanja u neurotraumatologiji s naglaskom na kraniocerebralne ozljede te uloga medicinske sestre/ničara (*upisati naslov*) te da u navedenom radu nisu na nedozvoljeni način (bez pravilnog citiranja) korišteni dijelovi tuđih radova.

Student/ica:

(*upisati ime i prezime*)

Paola Lukan
(vlastoručni potpis)

Sukladno Zakonu o znanstvenoj djelatnosti i visokom obrazovanju završne/diplomske radove sveučilišta su dužna trajno objaviti na javnoj internetskoj bazi sveučilišne knjižnice u sastavu sveučilišta te kopirati u javnu internetsku bazu završnih/diplomskih radova Nacionalne i sveučilišne knjižnice. Završni radovi istovrsnih umjetničkih studija koji se realiziraju kroz umjetnička ostvarenja objavljuju se na odgovarajući način.

Ja, Paola Lukan (*ime i prezime*) neopozivo izjavljujem da sam suglasan/na s javnom objavom završnog/diplomskog (*obrisati nepotrebno*) rada pod naslovom Hitna stanja u neurotraumatologiji s naglaskom na kraniocerebralne ozljede te uloga medicinske sestre/ničara (*upisati naslov*) čiji sam autor/ica.

Student/ica:

(*upisati ime i prezime*)

Paola Lukan
(vlastoručni potpis)