

Stenokardije u izvanbolničkoj hitnoj službi

Alessi, Corinne

Undergraduate thesis / Završni rad

2024

Degree Grantor / Ustanova koja je dodijelila akademski / stručni stupanj: **University North / Sveučilište Sjever**

Permanent link / Trajna poveznica: <https://um.nsk.hr/um:nbn:hr:122:242667>

Rights / Prava: [In copyright](#)/[Zaštićeno autorskim pravom.](#)

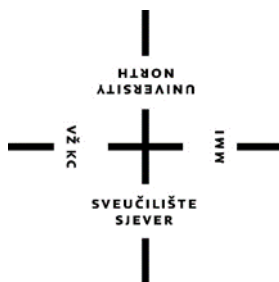Download date / Datum preuzimanja: **2025-01-04**



Repository / Repozitorij:

[University North Digital Repository](#)





**Sveučilište
Sjever**

Završni rad br. 1880/SS/2024

**Stenokardije u izvanbolničkoj
hitnoj medicinskoj službi**

Corinne Alessi, 0269125462

Varaždin, listopad 2024.



Sveučilište Sjever

Odjel za sestринство

Završni rad br. 1880/SS/2024

Stenokardije u izvanbolničkoj hitnoj medicinskoj službi

Student

Corinne Alessi, 0269125462

Mentor

Zoran Žeželj, mag. med. techn.

Varaždin, listopad 2024.

Prijava završnog rada

Definiranje teme završnog rada i povjerenstva

ODJEL	Sestrinstvo		
STUDIJ	Prediplomski stručni studij sestrinstvo		
PRISTUPNIK	Corinne Alessi	MATIČNI BROJ	
DATUM	31.07.2024.	VOLEGI	Anesteziologija, reanimatologija i intenzivno liječenje
NASLOV RADA	Stenokardije u izvanbolničkoj hitnoj službi		

NASLOV RADA NA ENGL. JEZIKU Stenocardia in the outpatient emergency service

MENTOR	Zoran Žeželj mag.med.techn.	ZVANJE	Predavač
ČLANOVI POVJERENSTVA	1. Nikola Bradić v.pred, predsjednik		
	2. Zoran Žeželj, pred., mentor		
	3. doc.dr.sc. Irena Canjuga, član		
	4. Željka Kanižaj Rogina, pred., rezervni član		
	5.		

Zadatak završnog rada

BROJ: 1880/SS/2024

OPIS
Stenokardije ili bolovi u prsima su jedan od najčešćih i najvažnijih simptoma s kojima se susreću timovi hitne medicinske pomoći. Ovaj simptom može biti izrazito zabrinjavajući, kako za pacijenta tako i za zdravstvene djelatnike, budući da može ukazivati na širok raspon stanja, od onih koja nisu životno ugrožavajuća poput muskuloskeletnih tegoba, do onih koje zahtijevaju hitnu intervenciju poput akutnog koronarnog sindroma. Stoga, bolovi u prsima u kontekstu hitne medicinske pomoći predstavljaju značajan dijagnostički izazov, pri čemu je ključno brzo i točno razlikovati uzroke kako bi se osiguralo pravovremeno i adekvatno liječenje. U hitnoj medicini primarna zadaća je brza procjena stanja pacijenta, prepoznavanje potencijalno opasnih po život uzroka i promptno poduzimanje odgovarajućih mjera. Bol u prsima može biti posljedica različitih etioloških čimbenika, pri čemu su kardiovaskularni uzroci najopasniji. U ovom radu će se detaljno razmotriti ključni aspekti stenokardije u kontekstu hitne medicinske pomoći, opisan će se način na koji se iste manifestiraju i kako izgleda intervencija hitne medicinske pomoći na terenu, opisan će se uloga medicinske sestre medicinsko-prijavno-dojavne jedinice kao i način na koji one trijažiraju pozive pacijenata, uloga medicinske sestre u terenskim timovima hitne medicinske pomoći i vozilo hitne medicinske pomoći.

ZADATAK URUČEN

20.09.2024.



POTPIS MENTORA

Zelj Zora

Predgovor

Zahvaljujem se svim nastavnicima na Sveučilištu Sjever, a posebno mentoru Zoranu Žeželj na prenesenom znanju, poticanju za napredovanje te pomaganju u rješavanju svih problema s kojima sam se susrela u tijeku školovanja.

Veliku zahvalnost dugujem svojoj obitelji, posebno mami koja mi je pružala bezuvjetnu podršku, razumijevanje i ljubav kroz sve izazove koji su se pojavili na mom obrazovnom putu.

Zahvaljujem se i kolegama na poslu koji su ustupili sa smjenama i koji su me bodrili da moram ići dalje kad sam htjela odustat.

Sažetak

Bol u prsima jedan je od najčešćih simptoma zbog kojeg pacijenti traže hitnu medicinsku intervenciju, a zbog raznolikih uzroka koji mogu varirati od bezopasnih do životno ugrožavajućih stanja, predstavlja izazov za zdravstvene radnike. Fokus je na prepoznavanju kardiogenih uzroka bola u prsima poput akutnog koronarnog sindroma u kojemu je ključna primjena elektrokardiograma kako bi se postigla rana dijagnostika srčanih tegoba, te način na koji hitna medicinska služba pristupa intervencijama. Hitna medicinska intervencija temelji se na algoritmu koji uključuje procjenu težine stanja pacijenta, primjenu lijekova i ako je potrebno reanimaciju na terenu. Bol u prsima, osobito kardiogene etiologije zahtijeva hitnu i preciznu procjenu te brzo zbrinjavanje na terenu. Smanjenje smrtnosti i komplikacija kod ovih pacijenata leži u kontinuiranom stručnom usavršavanju hitnih medicinskih timova te uvođenje standardiziranih protokola za zbrinjavanje srčanih stanja.

Posebna pažnja posvećena je ulozi medicinskih sestara koje igraju presudnu ulogu u prijavno-dojavnoj jedinici, kao i u terenskim timovima hitne pomoći. Njihova odgovornost uključuje prepoznavanje simptoma, provođenje hitnih medicinskih postupaka i kontinuirano praćenje stanja pacijenta tijekom transporta u bolnicu. Medicinske sestre također igraju važnu ulogu u komunikaciji s prijavno-dojavnim centrom i bolničkim timovima što omogućava brži odgovor i bolju koordinaciju u hitnim situacijama.

Ključne riječi: stenokardija, elektrokardiogram, dijagnoza, reanimacija

Abstract

Chest pain is one of the most common symptoms for which patients seek urgent medical care, and due to the diverse causes that can vary from harmless to life-threatening conditions, it represents a challenge for health workers. The focus is on identifying cardiogenic causes of chest pain, such as acute coronary syndrome, in which the use of an electrocardiogram is key in order to achieve early diagnosis of heart problems, and the way emergency medical services approach interventions. Emergency medical care is based on an algorithm that includes assessment of the severity of the patient's condition, administration of drugs and, if necessary, resuscitation in the field. Chest pain, especially of cardiogenic etiology, requires urgent and precise assessment and quick care in the field. The reduction of mortality and complications in these patients lies in the continuous professional development of emergency medical teams and the introduction of standardized protocols for the care of cardiac conditions.

Special attention is paid to the role of nurses, who play a crucial role in the registration and notification unit, as well as in field emergency teams. Their responsibility includes recognizing symptoms, performing emergency medical procedures and continuously monitoring the patient's condition during transport to the hospital. Nurses also play an important role in communication with the reporting center and hospital teams, which enables a faster response and better coordination in emergency situations.

Key words: stenochardias, electrocardiogram, diagnosis, resuscitation

Popis korištenih kratica

HMS	Hitna medicinska služba
EKG	Elektrokardiogram
MPDJ	Medicinsko prijavno – dojavna jedinica
PCI	Perkutana koronarna intervencija
GCS	Glasgow koma skala
STEMI	Infarkt miokarda s elevacijom ST segmenta
NSTEMI	Infarkt miokarda bez elevacije ST segmenta
VT	Ventrikulska tahikardija
VF	Ventrikulska fibrilacija
ICD	Implantabilni kardioverter defibrilator
KPR	Kardiopulmonalna reanimacija

Sadržaj

1.	Uvod.....	1
2.	Stenokardije.....	3
2.1.	Elektrokardiogram.....	3
3.	Izvanbolnička hitna medicinska služba.....	4
3.1.	Uloga medicinske sestre u medicinsko prijavno-dojavnoj jedinici.....	5
3.2.	Trijaža hitne medicinske službe.....	6
3.2.1.	Crveni kriterij.....	6
3.2.2.	Žuti kriterij.....	7
3.2.2.	Zeleni kriterij.....	7
3.3.	Uloga medicinske sestre u terenskim timovima hitne medicinske službe.....	8
3.4.	Vozilo hitne medicinske pomoći.....	8
3.5.	ABCDE pristup.....	9
4.	Stenokardije u hitnoj medicinskoj službi.....	12
4.1.	STEMI.....	12
4.1.1.	Klinička slika i simptomi.....	13
4.1.2.	Elektrokardiogram.....	13
4.1.3.	Intervencija.....	14
4.2.	NSTEMI.....	15
4.2.1.	Klinička slika i simptomi.....	15
4.2.2.	Elektrokardiogram.....	16
4.2.3.	Intervencija.....	17
4.3.	Angina pectoris.....	17
4.4.	Stabilna angina pectoris.....	18
4.4.1.	Klinička slika i simptomi.....	18
4.4.2.	Elektrokardiogram.....	18

4.4.3. Intervencija	19
4.5. Nestabilna angina pectoris.....	19
4.5.1. Klinička slika i simptomi	20
4.5.2. Elektrokardiogram	20
4.5.3. Intervencija	21
4.6. Ventrikulska tahikardija	22
4.6.1. Klinička slika i simptomi	22
4.6.2. Elektrokardiogram	23
4.6.3. Intervencija	23
4.7. Ventrikulska fibrilacija	24
4.7.1. Klinička slika i simptomi	25
4.7.2. Elektrokardiogram	25
4.7.3. Intervencija	26
5. Kardiopulmonalna reanimacija	27
5.1. Ritmovi koji se defibriliraju	28
5.1.1. Reanimacija ritmova koji se defibriliraju	28
5.2. Ritmovi koji se ne defibriliraju.....	29
5.2.1. Reanimacija ritmova koji se ne defibriliraju	30
6. Zaključak	32
7. Literatura	33
8. Popis slika	35

1. Uvod

Stenokardija, ili bol u prsima jedan je od najčešćih simptoma s kojima se hitna medicinska služba suočava na terenu, ovaj simptom može predstavljati dijagnostički izazov, jer varira od manje opasnih stanja poput muskuloskeletnih tegoba do ozbiljnih, životno ugrožavajućih stanja, kao što su akutni koronarni sindromi. [1] U kontekstu hitne medicinske pomoći, pravilna i pravovremena procjena uzroka bola u prsima od ključne je važnosti za osiguravanje pravodobne i adekvatne intervencije.

Hitna medicina kao specijalizirano područje zdravstva usmjerena je na brzu procjenu stanja pacijenta, prepoznavanje hitnih, po život opasnih stanja te poduzimanje hitnih mjera. Prvi korak u procjeni pacijenta s bolovima u prsima jest uzimanje detaljne anamneze i fizički pregled. Uzimanje anamneze omogućuje medicinskom timu da identificira ključne karakteristike boli - njen početak, trajanje, intenzitet, lokalizaciju, zračenje te čimbenike koji je olakšavaju ili pogoršavaju. Uz anamnezu temeljiti fizički pregled može pružiti vrijedne informacije koje pomažu u razlikovanju kardiogenih od nekardiogenih uzroka boli. Ovdje posebnu važnost imaju vitalni znakovi, poput krvnog tlaka, srčane frekvencije, zasićenosti kisikom i tjelesne temperature, jer abnormalnosti u ovim parametrima mogu ukazivati na ozbiljne patološke procese.

Bol u prsima u hitnoj medicinskoj pomoći predstavlja multidisciplinarni izazov koji zahtijeva brzu i preciznu procjenu, adekvatnu diferencijalnu dijagnozu i ciljano liječenje. Pravovremena reakcija i točna dijagnoza ključni su za sprječavanje komplikacija i poboljšavanje ishoda pacijenata što naglašava važnost kontinuirane edukacije i obuke hitnih medicinskih timova u prepoznavanju i zbrinjavanju ovih stanja. [1]

Tema ovog rada odnosi se na ulogu hitne medicinske službe u zbrinjavanju pacijenata s bolovima u prsima, s posebnim naglaskom na kardiogenu bol. Istražuju se različiti etiološki čimbenici koji dovode do bola u prsima, s naglaskom na kardiovaskularne uzroke, te način na koji timovi hitne medicinske pomoći na terenu interveniraju u ovim slučajevima. Osim toga, rad se bavi ulogom medicinskih sestara u prijavno-dojavnim jedinicama, kao i u terenskim timovima hitne medicinske pomoći.

Svrha ovog rada je detaljno razmotriti postupke hitne medicinske pomoći kod pacijenata sa stenokardijom, kako bi se ukazalo na važnost pravilnog i brzog razlikovanja uzroka bola u

prsimu te na ulogu medicinskih timova u hitnom zbrinjavanju. Cilj je prikazati postupke trijaže i intervencije, uključujući upotrebu dijagnostičkih alata poput elektrokardiograma (EKG) i vitalnih znakova, koji su neophodni za pravilno prepoznavanje ozbiljnih stanja kao što su infarkt miokarda ili druge srčane tegobe, također je cilj pridonijeti boljem razumijevanju hitnih medicinskih intervencija kod pacijenata sa stenokardijom te naglasiti važnost kontinuirane edukacije hitnih medicinskih timova u svrhu poboljšanja ishoda pacijenata i smanjenja komplikacija.

2. Stenokardije

Stenokardija (grč. Steno-napetost, kardio-srčano) ili kardiogena bol u prsima su jedan od najalarmantnijih simptoma u hitnoj medicini, oni su najčešće povezani s bolestima srca koje predstavljaju vodeći uzrok smrtnosti u svijetu. Neke od najčešćih bolesti srca koje uzrokuju bol u prsima su koronarna arterijska bolest, infarkt miokarda, perikarditis, miokarditis i kardiomiopatije. [1] Simptomi bolova u prsima mogu se značajno razlikovati ovisno o vrsti srčane bolesti, ali neki su simptomi zajednički za većinu srčanih stanja. Bolovi u prsima često se opisuju kao pritisak, stezanje, težina ili pečenje u sredini prsnog koša, a bol može zračiti u druge dijelove tijela, uključujući ruke (obično lijevu), vrat, donju čeljust, leđa ili trbuh. Ponekad bol može biti praćena drugim simptomima poput nedostatka daha, znojenja, mučnine, vrtoglavice ili osjećaja slabosti. [2] Bolovi u prsima uzrokovani srčanim problemima su često povezani s fizičkim naporom, stresom ili emocionalnim uzbuđenjem, ali se mogu javiti i u mirovanju. Intenzitet i trajanje boli također mogu varirati; može trajati nekoliko minuta ili se pojavljivati u epizodama tijekom dužeg vremenskog razdoblja. [3] Važno je napomenuti da se bolovi u prsima mogu manifestirati različito kod različitih osoba, a posebnu pažnju treba obratiti na atipične simptome, osobito kod žena i starijih osoba. Liječenje bolova u prsima uzrokovanih srčanim bolestima prvenstveno ovisi o točnoj dijagnozi i ozbiljnosti simptoma. Hitno liječenje je ključno u slučajevima kada postoji sumnja na akutno srčano stanje, u tim situacijama cilj je brzo uspostaviti dijagnozu i pružiti odgovarajuću terapiju. [4]

2.1. Elektrokardiogram

Elektrokardiogram ili EKG je jedan od najvažnijih dijagnostičkih alata u hitnoj medicini, gdje se koristi za brzo i učinkovito prepoznavanje i procjenu srčanih stanja. EKG omogućava snimanje električne aktivnosti srca, što pomaže medicinskom osoblju da u kratkom vremenu identificira ozbiljna srčana oboljenja. [5] U hitnoj medicini se koristi odmah po dolasku pacijenta s bolovima u prsima, nedostatkom daha, nesvjesticom ili sumnjom na bilo koje drugo srčano stanje. On omogućava liječnicima i medicinskom osoblju da brzo procijene stanje srca pacijenta i odrede daljnji tijek liječenja, to može uključivati hitnu primjenu lijekova, upućivanje pacijenta na dodatne dijagnostičke pretrage ili u najtežim slučajevima hitan transport u intervencijsku jedinicu. EKG je također neophodan za praćenje pacijenata tijekom

transporta u bolnicu. Hitne medicinske ekipe često izvode EKG na terenu prije dolaska u bolnicu kako bi se što prije započelo s potrebnim liječenjem, a rezultati se mogu u stvarnom vremenu poslati u bolnicu gdje kardiolozi mogu pripremiti potrebne resurse za pacijenta čim stigne. U hitnoj medicini se koristi standardni 12 kanalni EKG koji omogućava detaljnu analizu električne aktivnosti srca iz različitih kutova, uređaj bilježi električne impulse koje srce generira i prikazuje ih kao niz valova koji se zatim analiziraju kako bi se identificirale abnormalnosti u srčanom ritmu ili strukturi. [5] U hitnim situacijama se izvodi brzo i efikasno, pacijent se obično postavlja u ležeći položaj, a elektrode se pričvršćuju na tijelo, uključujući prsni koš i udove. uređaj odmah počinje bilježiti električnu aktivnost srca, a rezultati su dostupni za nekoliko sekundi. Prednosti EKG-a u hitnoj medicini su mnogobrojne, na primjer to je brz i neinvazivan postupak koji ne uzrokuje bol, omogućava brzo prepoznavanje srčanih stanja koja zahtijevaju medicinsku intervenciju, te se može koristiti kao alat za praćenje pacijenata tijekom transporta i za procjenu učinkovitosti liječenja. Elektrokardiogram je neizostavan alat u hitnoj medicini gdje omogućava brzu i preciznu dijagnozu srčanih stanja koja zahtijevaju hitnu intervenciju, te iako ima neka ograničenja, ostaje temeljni dijagnostički alat u hitnoj medicinskoj praksi, osiguravajući da pacijenti dobiju odgovarajuću skrb u najkritičnijim trenucima.

3. Izvanbolnička hitna medicinska služba

Izvanbolnička hitna medicinska služba (HMS) predstavlja temeljni dio zdravstvenog sustava u Republici Hrvatskoj, omogućujući brzo i učinkovito pružanje medicinske skrbi izvan bolničkih ustanova. Ova služba ima ključnu ulogu u zbrinjavanju pacijenata u hitnim situacijama, uključujući srčane udare, prometne nesreće, moždane udare i druge kritične zdravstvene incidente. Izvanbolnička hitna medicinska služba u Republici Hrvatskoj organizirana je kroz mrežu hitnih medicinskih službi koje djeluju na lokalnoj, regionalnoj i nacionalnoj razini. Mreža je sastavljena od timova hitne pomoći koji uključuju liječnike, medicinske sestre, tehničare i vozače, te se nalazi pod nadzorom Ministarstva zdravstva. [6] Sustav je osmišljen tako da omogućuje brz odgovor na hitne pozive i učinkovito zbrinjavanje pacijenata na terenu. Vozila hitne pomoći su opremljena sa suvremenom medicinskom opremom, uključujući defibrilatore, respiratore, lijekove i druge potrepštine koje su ključne za pružanje hitne skrbi. Svako vozilo mora biti u skladu sa standardima propisanim Pravilnikom o minimalnim uvjetima u pogledu prostora, radnika i medicinskotehničke opreme za obavljanje

djelatnosti hitne medicine (NN 71/16). HMS timovi su raspoređeni po cijeloj zemlji, uključujući urbana i ruralna područja, a posebna pažnja posvećuje se udaljenim i teško dostupnim lokacijama poput otoka i planinskih regija. Hitna medicinska pomoć funkcionira 24 sata dnevno, 7 dana u tjednu, osiguravajući kontinuiranu dostupnost medicinske skrbi. Sustav je organiziran tako da se pozivi za hitnu pomoć upućuju putem broja 194 ili preko jedinstvenog europskog broja 112, gdje operateri odmah procjenjuju ozbiljnost situacije i šalju najbliži dostupni tim na teren. Hitni timovi su obučeni za brzo i efikasno djelovanje u različitim situacijama, njihova primarna zadaća je stabilizacija pacijenta na mjestu događaja, pružanje potrebne medicinske skrbi i transport pacijenta do najbliže bolničke ustanove.[6] Dodatno, izvanbolnička hitna medicinska pomoć igra važnu ulogu u edukaciji javnosti o osnovama prve pomoći i prepoznavanju hitnih stanja. Edukacijski programi koje provode HMS timovi pomažu u podizanju svijesti i osposobljavanju građane da pravovremeno reaguju u hitnim situacijama, čime se dodatno smanjuje rizik od ozbiljnih posljedica.

3.1. Uloga medicinskog dispečera u medicinsko prijavno-dojavnoj jedinici

Uloga medicinskog dispečera u prijavno-dojavnoj jedinici hitne medicine je izuzetno važna i odgovorna, ona je ključna karika u lancu hitne medicinske skrbi jer često predstavlja prvi kontakt pacijenata ili svjedoka hitnog stanja sa zdravstvenim sustavom. Medicinski dispečer prima pozive od osoba koje traže hitnu medicinsku pomoć, njegova je odgovornost brzo i precizno procijeniti situaciju, postaviti ključna pitanja kako bi dobio točne informacije o stanju pacijenta i prirodi hitnog slučaja. [7] Na temelju informacija dobivenih tijekom poziva, medicinski dispečer provodi trijažu, to jest procjenjuje stupanj hitnosti situacije. Na temelju te procjene određuje prioritet to jest kriterij hitnosti intervencije i odgovarajuću medicinsku reakciju, uključujući slanje tima hitne pomoći na mjesto događaja. On često pruža osnovne upute pozivatelju, poput kako pružiti prvu pomoć do kad tim hitne pomoći ne stigne, ove upute mogu uključivati postupke kao što su kardiopulmonalna reanimacija, zaustavljanje krvarenja ili stabilizacija ozlijeđene osobe. Medicinski dispečer usklađuje rad hitnih službi, poput slanja odgovarajućeg tima hitne pomoći (npr. osnovnog ili specijaliziranog tima), kontaktiranja drugih službi poput policije ili vatrogasaca ako je potrebno, te osigurava pravovremeni dolazak pomoći na mjesto nesreće. Tijekom poziva se nastavlja pratiti stanje pacijenta i može se ponovno

procijeniti situacija, mijenjajući upute ili prioritete ako je potrebno. Također može održavati kontakt s hitnim timovima na terenu, osiguravajući da imaju sve potrebne informacije za učinkovitu intervenciju. Bitno je da medicinski dispečer prijavno-dojavne jedinice precizno bilježi sve informacije o pozivu, uključujući vrijeme poziva, prirodu hitnog slučaja, poduzete korake i vrijeme reakcije. Ova dokumentacija je važna za daljnju medicinsku skrb, kao i za pravne i administrativne svrhe. [7]

3.2. Trijaža hitne medicinske službe

Trijaža u hitnoj medicinskoj službi koristi se za brzo procjenjivanje i kategoriziranje pacijenata prema težini njihovog stanja kako bi im se pružila odgovarajuća medicinska skrb. Trijaža se obično vrši prema boji (crvena, žuta, zelena), gdje svaka boja označava razinu hitnosti i potrebnu medicinsku intervenciju. [8]

3.2.1. Crveni kriterij

Pacijenti s ovim kriterijem imaju životno ugrožavajuće stanje i zahtijevaju hitnu medicinsku intervenciju. Bez brze pomoći postoji velika opasnost od smrti ili trajnog oštećenja.

Primjeri:

- prestanak/poremećaj disanja (gušenje stranim tijelom, anafilaksija, otrovanja, egzacerbacija kronične bolesti)
- poremećaj kardiovaskularnog sustava (prestanak srčane akcije, akutni koronarni sindrom, poremećaj srčane akcije, hipertenzija)
- moždani udari
- obilna krvarenja (traumatska i atraumatska)
- nesreće (prometne i vanprometne)
- poremećaji CNS-a (afebrilne konvulzije, ishemijska ataka, naglo nastala paraliza)
- akutni abdomen
- hipoglikemija
- porod u tijeku

3.2.2. Žuti kriterij

Pacijenti pod žutim kriterijem imaju ozbiljno stanje koje nije trenutno životno ugrožavajuće, ali ipak zahtijeva brzu medicinsku procjenu i liječenje. Bez pravodobne skrbi, njihovo stanje se može pogoršati.

Primjeri:

- poremećaji disanja bez osjećaja slabosti (jak kašalj, KOPB, ASTMA)
- poremećaj kardiovaskularnog sustava (lagana nelagoda u prsima, palpitacije)
- krvarenja koja su pod kontrolom (traumatska i atraumatska)
- nesreće (frakture i ozljede ekstremiteta, padovi s visine, opekline manje od 20%, sumnja na lokaliziranu ozeblinu)
- poremećaj CNS-a (stanja nakon epi napada bez svijesti, sumnja na ozbiljan psihijatrijski poremećaj, vrtoglavica)
- alergija (pogoršanje slabije alergijske reakcije)
- dijabetes (hipoglikemija, hiperglikemija)
- porod (puknut vodenjak, bez trudova, jaki i pravilni trudovi manje od 5 minuta razmaka)

3.2.2. Zeleni kriterij

Pacijenti s ovim kriterijem imaju stabilna stanja koja nisu hitna i mogu čekati duže vrijeme na procjenu i tretman. Njihovo stanje nije ugrožavajuće po život i vjerojatno se neće pogoršati tijekom čekanja.

Primjeri:

- disanje (lagani problemi s disanjem, napad panike, temperatura i kašalj bez slabosti)
- kardiovaskularni sustav (kratka oštra bol u prsima, zabrinuti zbog bolesti srca)
- krvarenja (slabija krvarenja iz manjih ozljeda, oskudna krvarenja iz nosa)
- nesreće (ogrebotine, manje posjekotine, ukočenost vrata)
- poremećaj CNS-a (migrena, glavobolja, stanja nakon epi napada kod epileptičara koji je pri svijesti)
- alergije (osip i svrbež, strah zbog moguće alergijske reakcije bez simptoma) [8]

3.3. Uloga medicinske sestre u terenskim timovima hitne medicinske službe

Uloga medicinske sestre u terenskim timovima hitne medicinske službe je ključna za osiguravanje brze, učinkovite i kvalitetne medicinske skrbi pacijentima u hitnim situacijama. Medicinska sestra je sastavni dio tima koji može uključivati liječnika, medicinskog tehničara i vozača, a njezine odgovornosti obuhvaćaju širok spektar zadaća koje su od presudne važnosti za zbrinjavanje pacijenata. Medicinska sestra brzo procjenjuje stanje pacijenta na mjestu događaja. Ova procjena uključuje vitalne znakove (krvni tlak, puls, disanje, razina kisika u krvi, razina glukoze u krvi i tjelesna temperatura), svijest pacijenta i opće stanje. Na temelju te procjene, medicinska sestra pomaže u donošenju odluka o potrebnim hitnim intervencijama. Ona je odgovorna za provođenje osnovnih i naprednih postupaka prve pomoći, kao što su zaustavljanje krvarenja, imobilizacija prijeloma, osiguravanje prohodnosti dišnog puta, primjena kisika, provođenje reanimacije. U skladu s protokolima i uputama liječnika primjenjuje potrebne lijekove, intravenozne infuzije i druge terapije koje su neophodne za stabilizaciju pacijenta. To može uključivati primjenu analgetika, antiaritmika ili drugih hitnih lijekova, također surađuje s liječnikom u izvođenju složenijih medicinskih postupaka, poput intubacije, defibrilacije ili postavljanja intraosealnog puta. Njena uloga uključuje pripremu potrebnog materijala i pružanje asistencije tijekom izvođenja postupka. Medicinska sestra održava komunikaciju s prijavno-dojavnom jedinicom, obavještavajući ih o stanju pacijenta i napretku intervencije, također može komunicirati s bolnicom kako bi ih pripremila za dolazak pacijenta i osigurala da potrebni resursi budu dostupni. Tijekom transporta pacijenta u bolnicu kontinuirano prati vitalne znakove, prilagođava terapiju prema potrebi i osigurava stabilnost pacijenta. Ako dođe do pogoršanja stanja mora brzo reagirati i poduzeti odgovarajuće mjere. Ako je moguće medicinska sestra educira pacijenta i članove njegove pratnje o trenutnom stanju, postupcima koji se provode i daljnjim koracima u liječenju

3.4. Vozilo hitne medicinske pomoći

Vozilo hitne medicinske pomoći dizajnirano je i opremljeno kako bi omogućilo brzi transport pacijenata i pružanje hitne medicinske njege tijekom puta prema bolnici. Oprema i izgled vozila standardizirani su prema određenim pravilnicima i normama, a u vozilu hitne

medicinske pomoći nalazi se sve potrebno za stabilizaciju i zbrinjavanje pacijenata u kritičnim stanjima.

Vozila hitne medicinske pomoći prepoznatljiva su po bijeloj ili žutoj boji s reflektirajućim trakama i natpisima “Hitna pomoć” ili “Ambulance”, na vrhu vozila postavljena su rotacijska svjetla (plava i/ili crvena) i sirene kako bi se olakšao prolaz kroz promet, posebno u hitnim situacijama. Vozila su također označena međunarodnim simbolima poput crvenog križa ili zvijezde života. U prednjem dijelu vozila se nalazi kabina za vozača i suvozača gdje je obično postavljena radijska ili druga komunikacijska oprema za stalnu vezu s prijavno-dojavnom jedinicom. Stražnji dio vozila je prostor gdje medicinski tim pruža njegu, u ovom dijelu se nalazi oprema i prostor za rad uključujući mjesto za ležaj na kojem pacijent leži. Od medicinske opreme mogu se naći nosila koja su ključna za transport pacijenta, boce s kisikom i maske za primjenu kisika, oprema za reanimaciju kao što su defibrilator, torbe s lijekovima, oprema za održavanje dišnih puteva, monitoring oprema, ormar s lijekovima i potrošnim materijalom, komplet za zbrinjavanje ozljeda, oprema za dezinfekciju i oprema za zbrinjavanje traumatskih ozljeda.

Prostor je organiziran tako da omogućava brz pristup opremi i nesmetan rad tijekom transporta, a sva oprema mora biti sigurno pričvršćena kako ne bi ometala rad medicinskog tima ili uzrokovala ozljede u slučaju naglog kočenja. Vozilo za hitne medicinske pomoći je zapravo mala pokretna bolnica koja je prilagođena za rad u najtežim uvjetima s ciljem brzog i sigurnog zbrinjavanja pacijenta do dolaska u bolnicu.

3.5. ABCDE pristup

ABCDE pristup u izvanbolničkoj hitnoj službi predstavlja strukturirani način zbrinjavanja pacijenata koji se koristi kako bi se brzo prepoznala i liječila životno ugrožavajuća stanja. Ovaj pristup pomaže hitnim medicinskim timovima da sustavno procijene pacijenta i usmjere intervencije prema prioritetima. On se mora provesti kod svih bolesnika jer je prvi pregled neprocjenjivo sredstvo za otkrivanje kritičnih stanja kod kojih je vrijeme presudno. U nekim situacijama može biti potrebno osigurati brz prijevoz i zbrinjavati poremećaje na putu do bolnice što dodatno naglašava važnost ovog pristupa u izvanbolničkim uvjetima gdje su resurse često ograničene a brza procjena ključna. [9]

Korištenjem ABCDE pristupa timovi hitne medicinske pomoći mogu učinkovito procijeniti i stabilizirati pacijenta, te prepoznati situacije u kojima je potrebno odmah djelovati, te procjena vitalnih znakova dodatno pomaže u donošenju odluka i praćenju stanja pacijenta tijekom cijelog postupka zbrinjavanja.

A – Airway (dišni put)

Prva procjena odnosi se na dišni put kako bi se osiguralo da je prohodan, važno je odmah procijeniti može li pacijent slobodno disati ili postoji opstrukcija dišnog puta. Ako pacijent ne može govoriti ili je bez svijesti postoji visoki rizik da je dišni put ugrožen. Prilikom procjene potrebno je gledati, slušati i osjetiti.

- Gledati: traže se vidljivi razlozi opstrukcije poput zuba, stranih tijela, povraćani sadržaj, krv
- Slušati: obraća se pažnja na zvukove iz dišnih putova kao što su hrkanje, stridor, zvižduci ili hroptanje, ili u najgorem slučaju nedostatak strujanja zraka
- Osjetiti: pokušava se osjetiti strujanje zraka

Ako se prepozna opstrukcija potrebno je biti pripravan na brzo zbrinjavanje dišnog puta što može uključivati postavljanje pacijenta u pravilan položaj, aspiracija u trajanju od 15 sekundi i odabiranje odgovarajuće metode za osiguranje dišnog puta kao što su orofaringealni tubus, nazofaringealni tubus ili endotrahealna intubacija. [9]

B – Breathing (disanje)

Procjena kvalitete disanja u izvanbolničkim uvjetima je od iznimne važnosti jer respiratorna insuficijencija može biti posljedica različitih hitnih stanja kao što su trauma, astma ili pneumotoraks. Hitni medicinski timovi su suočeni s izazovom brzog prepoznavanja ovih stanja kako bi pravodobno započeli odgovarajuće intervencije. [9]

Prvi korak u procjeni disanja je promatranje boje kože, blijedilo ili cijanoza bilo periferno ili centralno mogu ukazivati na hipoksiju, te taj znak ukazuje na potrebu hitne intervencije. Drugi važan aspekt je promatranje pokreta prsnog koša, asimetrija ili jednostrani pokreti mogu ukazivati na pneumotoraks ili druge poremećaje disanja. Brzina i napor disanja dodatno pružaju uvid u pacijentovo stanje, znakovi otežanog disanja poput interkostalnog uvlačenja ili paradoksalnog disanja upućuju na respiratornu insuficijenciju, a nemogućnost izgovaranja cijele rečenice bez prekida je snažan indikator otežanog disanja. U slučaju

respiratorne insuficijencije hitne intervencije uključuju primjenu kisika, ventilaciju maskom ili kod pneumotoraksa torakalnu drenažu. Kvalitetno upravljanje disanjem u izvanbolničkim uvjetima često određuje ishod, osobito u kritičnim situacijama.

C – Circulation (cirkulacija)

Procjena cirkulacije je neizostavan korak u prvotnom pregledu jer omogućava rano prepoznavanje stanja poput šoka ili srčanog zastoja. Prvi korak u procjeni cirkulacije je procjena vanjskih znakova krvarenja kao što su vanjsko krvarenje, epistaksa ili hematemeza. Paralelno s time se procjenjuje boja, kvaliteta i temperatura kože. Blijedilo, hladna i vlažna koža su često znakovi hipoperfuzije i mogu ukazivati na razvoj šoka. Hitni medicinski timovi istovremeno palpiraju karotidni i radijalni puls kako bi procijenili brzinu, volumen i pravilnost otkucaja srca, kao i eventualni deficit pulsa na periferiji. U slučaju prisutnosti šoka hitna intervencija uključuje primjenu intravenskih tekućina i lijekova za podršku cirkulacije kako bi se obnovila perfuzija tkiva, a ako se ustanovi srčani zastoj potrebno je odmah započeti kardiopulmonalnu reanimaciju.

D – Disability (kratki neurološki pregled)

Procjena razine svijesti od izuzetne je važnosti u hitnim situacijama i može se provoditi pomoću AVPU metode ili Glasgow koma skale (GKS).

AVPU:

- A (alert) - budan
- V (voice) – reagira na poziv
- P (pain) - reagira na bolni podražaj
- U (unresponsive) - ne reagira

Alternativno, Glasgow koma skala omogućuje detaljniju procjenu svijesti rangirajući odgovore pacijenta na verbalne i bolne podražaje te procjenjujući pokrete očiju i udova. Također je važno procijeniti veličinu, simetričnost i reakciju zjenica na svjetlo, jer ove promjene mogu upućivati na ozbiljna neurološka stanja, te provjera voljnih pokreta i osjetilne funkcije na svim ekstremitetima dodatno može otkriti poremećaje u neurološkoj funkciji. Kod svih pacijenata s poremećajem svijesti, kao i kod onih s poviješću dijabetesa, konvulzija, toplotnog udara, ili konzumacije alkohola, lijekova ili droga potrebno je izmjeriti razinu glukoze u krvi kako bi se isključila hipoglikemija kao mogući uzrok stanja. [9]

E – Exposure (izloženost)

Bolesnika treba razodjenuti, pritom vodeći računa o očuvanju ljudskog dostojanstva i etičnosti. Potrebno je pregledati postoje li znakovi krvarenja, ozljede ili kožne promjene poput osipa, hematoma ili uboda, te izmjeriti tjelesnu temperaturu. Također, važno je provjeriti medicinsku dokumentaciju o prethodnim bolestima, implantiranim uređajima i prisutnosti lijekova.

4. Stenokardije u hitnoj medicinskoj službi

Bolovi u prsima jedan su od najčešćih razloga zbog kojih se ljudi obraćaju hitnoj medicinskoj službi jer često signaliziraju ozbiljna i potencijalno životno ugrožavajuća stanja. U kontekstu hitne medicinske pomoći bolovi u prsima se najčešće povezuju s dijagnozama STEMI, NSTEMI, anginom pectoris te životno ugrožavajućim aritmijama poput ventrikulske tahikardije i ventrikulske fibrilacije. Hitna i točna procjena simptoma od strane medicinskih timova je od presudne je važnosti za postavljanje pravovremene dijagnoze i brzo pokretanje odgovarajućeg liječenja, a pravovremeno prepoznavanje različitih uzroka bolova u prsima je ključno za ishod pacijenta. [10]

Dijagnosticiranje je prvi i najvažniji korak, EKG uz brzu procjenu simptoma može otkriti kritična stanja omogućujući hitnim medicinskim timovima da poduzmu ciljane intervencije. Kvalitetna reanimacija uključujući kardiopulmonalnu reanimaciju i ako je potrebno defibrilaciju, često je ključna za preživljavanje, posebno u slučajevima srčanog zastoja izazvanog aritmijama poput ventrikulske tahikardije i fibrilacije. Svaka sekunda je bitna, a sposobnost brzog donošenja odluka temeljenih na točnoj dijagnozi i primjeni najprikladnijeg protokola liječenja značajno utječe na ishod intervencije. [11]

4.1. STEMI

Infarkt miokarda sa ST elevacijom ili STEMI jest jedan od najtežih oblika akutnog koronarnog sindroma kojeg karakterizira potpuni začep koronarne arterije. Temeljni uzrok STEMI je tipično puknuće aterosklerotskog plaka unutar koronarne arterije, što dovodi do

stvaranja tromba. Tromb potpuno ometa protok krvi, uskraćujući srčanom mišiću (miokardu) kisik i hranjive tvari. Posljedična ishemija uzrokuje nekrozu stanica miokarda, što može dovesti do ozbiljnog oštećenja funkcije srca. Opseg oštećenja je izravno povezan s trajanjem blokade, stoga je kritična pravovremena obnova protoka krvi. Glavno obilježje STEMI je prisutnost elevacije ST segmenta na elektrokardiogramu. Povišenje se mora uočiti u najmanje dva susjedna odvoda kako bi se potvrdila dijagnoza. Opseg i mjesto povišenja može pomoći u lokalizaciji zahvaćene koronarne arterije. Ovo stanje zahtijeva hitnu medicinsku pomoć zbog mogućnosti da izazove značajno oštećenje miokarda, što može dovesti do komplikacija opasnih po život i visoke stope smrtnosti ako se odmah ne intervenira.

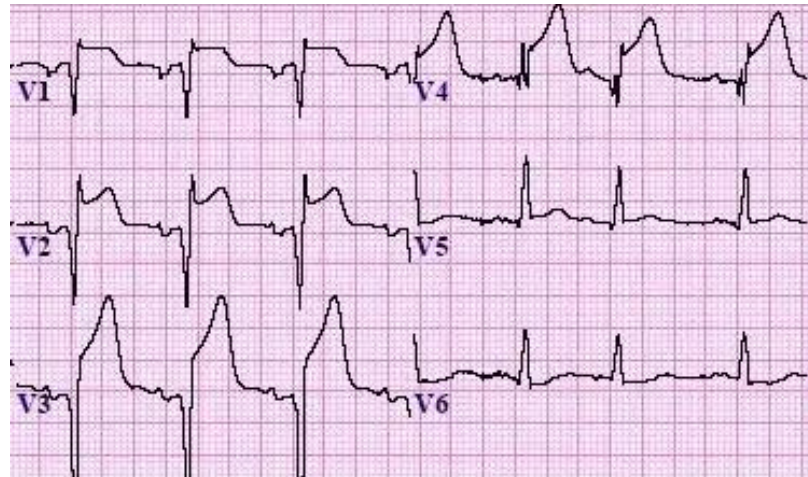
4.1.1. Klinička slika i simptomi

Karakteristični simptom pacijenta kod kojeg nastupa STEMI je jaka, iznenadna bol u prsima. Obično se opisuje kao osjećaj pritiska stezanja, stiskanja ili prignječenja u sredini ili lijevoj strani prsnog koša. Bol se može širiti u druge dijelove tijela, uključujući lijevu ruku, vrat, čeljust, leđa ili trbuh, obično traje više od nekoliko minuta i može perzistirati i u mirovanju ili tijekom minimalne aktivnosti. Mnogi pacijenti imaju poteškoće s disanjem ili kratkoću daha, što se može pojaviti radi smanjene sposobnosti srca da učinkovito pumpa krv. Profuzno znojenje je također uobičajeno, pacijentu će koža biti hladna i vlažna, a neki pacijenti mogu osjetiti mučninu ili povraćati. [11]

4.1.2. Elektrokardiogram

Kod pacijenata sa STEMI elektrokardiogram pokazuje specifične promjene koje su ključne za dijagnozu. Najvažniji i najkarakterističniji nalaz na EKG-u kod STEMI-a je elevacija ST segmenta. ST segment se podiže iznad izoelektrične linije (bazne linije) i to za najmanje 1 mm u dvije ili više susjednih odvoda. Elevacija ST segmenta obično ima oblik "konkavne kupole" što se smatra klasičnim znakom akutnog infarkta. Uz elevaciju ST segmenta u odvode koji gledaju na područje infarkta, može se primijetiti recipročna depresija ST segmenta u suprotnim odvodima, ovo je često prisutno i može pomoći u potvrđivanju dijagnoze STEMI. Nakon početne elevacije ST segmenta, nekoliko sati ili dana nakon početka infarkta mogu se

razviti patološki Q valovi u istim odvodima gdje je bila ST elevacija, a patološki Q valovi su duboki i široki, što ukazuje na transmuralnu nekrozu miokarda. T valovi koji slijede iza ST elevacije mogu biti inverzni ili visoki i šiljasti. Inverzija T vala obično se razvija u fazi oporavka od infarkta.



Slika 4.1.2.1. Elektrokardiogram kod STEMI, Izvor:

<https://www.healio.com/cardiology/learn-the-heart/ecg-review/ecg-interpretation-tutorial/stemi-mi-ecg-pattern>

4.1.3. Intervencija

Najčešća dojava odnosi se na iznenadnu bol u prsima koja se javlja u mirovanju i širi se prema lijevom ramenu, pozivatelji često opisuju pacijenta kao preznojenog i blijedog. Prilikom dolaska tima u kuću, najprije se vodi računa o sigurnosti. Pacijentu se pristupa koristeći ABCDE protokol te se provodi AVPU skala. Medicinska sestra mjeri vitalne znakove (krvni tlak, puls, postotak kisika u krvi, količina glukoze u krvi, tjelesnu temperaturu) i kapilarno punjenje koji su uglavnom unutar normalnih granica, te se EKG provjerava prema procjeni liječnika. Ukoliko se potvrdi STEMI liječnik obavlja kompletan pregled, dok sestra osigurava venski put i pacijent se odmah smješta u vozilo. Pacijent se postavlja u ležeći položaj s podignutim uzglavljem, priključuje se na monitor, a elektrode za defibrilaciju su u pripravnosti. Primjenjuje se terapija: pacijent žvače acetilsalicilnu kiselinu (300 mg), a po potrebi se daje i druga antitrombotična terapija. Ako je pacijent na terapiji varfarinom, daje se 600 mg klopidozola ukoliko je planirana

hitna perkutana koronarna intervencija (PCI). Ovisno o situaciji, pacijentu se daje klopidogrel 600 mg (ako uzima varfarin), tikagrelor 180 mg (ne kod varfarina) ili prasugrel 60 mg (ne kod varfarina) per os, te se vitalni znakovi prate svakih 5-10 minuta. Za ublažavanje bolova koristi se MONA protokol (morfij, kisik, nitroglicerina, acetilsalicilna kiselina). Ako liječnik potvrdi STEMI, pacijent se upućuje u najbližu koronarnu salu nakon konzultacija s dežurnim timom, koji odlučuje hoće li pacijent biti prevezen direktno kod njih ili na OHBP. Liječnik također ordinira potrebnu terapiju, osim acetilsalicilne kiseline i tijekom postupka kontinuirano prati opće stanje pacijenta, uključujući svijest (GCS).

4.2. NSTEMI

NSTEMI je vrsta akutnog koronarnog sindroma koji iako manje ozbiljan od infarkta miokarda sa ST-elevacijom, ipak predstavlja značajan i potencijalno po život opasan srčani događaj. NSTEMI karakteriziraju ishemija miokarda i nekroza bez klasične elevacije ST segmenta na elektrokardiogramu. [11] On nastaje zbog djelomičnog začepljenja koronarne arterije, što smanjuje dotok krvi u dio srčanog mišića. Ova djelomična opstrukcija je obično uzrokovana rupturom aterosklerotskog plaka i naknadnim stvaranjem tromba. Za razliku od STEMI, gdje je koronarna arterija potpuno blokirana, NSTEMI uključuje subtotalnu okluziju, što dovodi do manje opsežnog oštećenja miokarda. Stanice miokarda i dalje pate od ishemije, ali je opseg nekroze općenito manji nego kod STEMI. NSTEMI je kritičan srčani događaj koji, iako manje akutan od STEMI zahtjeva brzo i učinkovito liječenje kako bi se spriječile ozbiljne komplikacije i poboljšali ishodi za pacijente. Prepoznavanje kliničke slike, točna dijagnoza putem EKG-a i provedba odgovarajućih strategija liječenja su ključni koraci u smanjenju morbiditeta i mortaliteta povezanih NSTEMI-jem. [12]

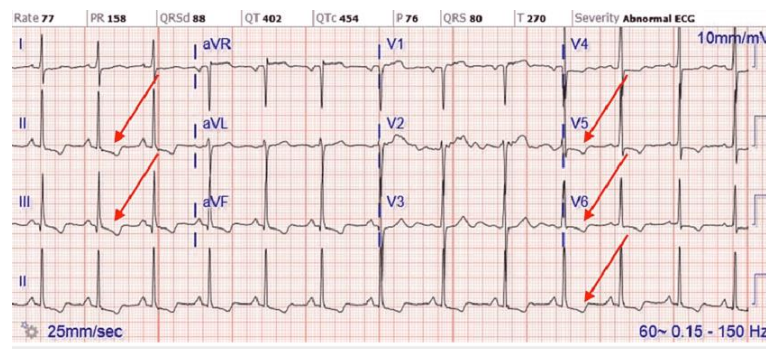
4.2.1. Klinička slika i simptomi

Pacijent koji doživi infarkt miokarda bez ST-elevacije (NSTEMI) može imati različite znakove i simptome koji odražavaju temeljnu ishemiju miokarda. Prepoznavanje simptoma je ključno za pravovremenu dijagnozu i intervenciju. Primarni simptom je bol ili nelagoda u prsima. Bol se obično opisuje kao pritisak, stiskanje, stezanje ili osjećaj težine na prsima, ova

bol se često javlja u mirovanju ili uz minimalan napor i traje dulje, obično više od 20 minuta, te se može širiti u druga područja kao što su ruke (obično lijeva), vrat, čeljust, leđa ili gornji dio trbuha. Pacijent također može osjetiti nestašicu zraka, mučninu, povraćanje i vrtoglavicu.

4.2.2. Elektrokardiogram

Kod pacijenata s NSTEMI elektrokardiogram ne pokazuje klasičnu elevaciju ST segmenta koja je karakteristična za STEMI, ali se mogu uočiti druge promjene koje upućuju na ishemiju ili oštećenje miokarda. Umjesto elevacije ST segmenta, kod NSTEMI često dolazi do horizontalne ili kose depresije ST segmenta u dva ili više susjednih odvoda. Depresija ST segmenta obično je znak subendokardijalne ishemije. Inverzija T valova može se vidjeti u odvodima koji pokazuju ishemiju. T valovi postaju negativni što ukazuje na ishemijsko oštećenje srčanog mišića, a inverzija T valova može biti prisutna i sama ili u kombinaciji s depresijom ST segmenta. U nekim slučajevima EKG pacijenta s NSTEMI može biti gotovo normalan ili pokazivati nespecifične promjene koje ne ukazuju jasno na ishemiju. Unatoč tome pacijent može imati povišene razine srčanih biomarkera, što potvrđuje dijagnozu NSTEMI.



Slika 4.2.2.1. Elektrokardiogram kod NSTEMI, Izvor:

https://www.researchgate.net/figure/ECG-of-initial-NSTEMI-showing-T-wave-inversion-in-leads-II-III-aVF-and-V4-6-ECG_fig1_360781934

4.2.3. Intervencija

Pacijent prijavljuje bol u prsima koja je obično opisivana kao pritisak, stezanje ili nelagoda koja je prisutna duže vrijeme i može se javiti u mirovanju ili nakon napora i može imati dodatne simptome poput znojenja, mučnine, vrtoglavice ili kratkog daha. Tim hitne medicinske pomoći dolazi na mjesto događaja i osigurava sigurnost okoline. Provjerava se svijest pacijenta koristeći AVPU skalu i mjere se vitalni znakovi (krvni tlak, puls, SpO₂, tjelesna temperatura i GUK). Vitalni znakovi mogu pokazivati povišen krvni tlak i ubrzan puls, a pacijent može biti blijed i znojav. Postavlja se EKG kako bi se identificirale eventualne promjene, gdje se najčešće pokazuje depresija ST segmenta ili inverzija T valova u određenim odvodima, bez prisutnosti patoloških Q valova. Kada se potvrdi NSTEMI medicinska sestra otvara venski put, provjerava se da li pacijent ima alergije te ga se smješta u vozilo. Pacijenta se u vozilu smješta u Fowlerov položaj, spaja ga se na monitor gdje se vitalni znakovi i EKG kontinuirano prate tijekom transporta kako bi se pratilo stanje pacijenta i prilagodila terapija prema potrebi. Ako pacijent koristi nitroglicerina može se primijeniti dodatna doza prema protokolu, ali treba paziti na moguće kontraindikacije i neželjene reakcije. Liječnik na terenu se može konzultirati sa dežurnim timom u bolnici radi odlučivanja o najboljem pristupu i daljnjim terapijama. U slučaju NSTEMI pacijent se transportira u bolnicu radi daljnjih pretraga i mogućeg liječenja, uključujući perkutanu koronarnu intervenciju (PCI) ili druge procedure.

4.3. Angina pectoris

Angina pectoris klinički je sindrom karakteriziran bolom u prsima ili nelagodom koja je posljedica ishemije miokarda. Ovo stanje je obično povezano s osnovnom koronarnom arterijskom bolešću i značajan je pokazatelj povećanog rizika srčanog udara. Angina pectoris nastaje kada postoji neravnoteža između opskrbe srčanog mišića kisikom i njegove potrebe za istim, a primarni uzrok je bolest koronarnih arterija gdje ateroskleroza sužava koronarne arterije, smanjujući dotok krvi u srce. Angina pectoris se dijeli na stabilnu i nestabilnu. [12]

4.4. Stabilna angina pectoris

Stabilnu anginu pectoris karakterizira bol ili nelagoda u prsima koja se javlja predvidljivo i obično je povezana s naporom ili emocionalnim stresom. Pojava boli ili nelagode obično slijedi određeni obrazac i često je potaknuta fizičkim naporom (npr. hodanje, penjanje stepenicama) ili emocionalnim stresom. Nelagoda i bol obično traju nekoliko minuta i ublažava se odmorom ili lijekom (nitroglicerina). Bol se često opisuje kao pritisak, stiskanje ili težina u prsima i može se širiti prema rukama, vratu, čeljusti ili leđima. Stabilna angina ukazuje da postoji temeljna bolest koronarne arterije, ali općenito ima niži neposredni rizik od napredovanja do srčanog udara ako se pravilno liječi. Bolesnici sa stabilnom anginom obično imaju kronično stanje koje se može kontrolirati lijekovima i promjenama načina života.

4.4.1. Klinička slika i simptomi

Najvažniji i najčešći simptom stabilne angine je bol u prsima poznata kao i angiozna bol, ona se često opisuje kao pritisak, stezanje, težina, žarenje ili osjećaj da nešto „sjedi“ na prsima. Obično je lokalizirana iza prsne kosti (retrosternalno) ili u sredini prsnog koša, također se može širiti u druge dijelove tijela poput lijeve ruke, vrata, donje čeljusti, leđa ili ramena. Bol obično traje nekoliko minuta, najčešće 3 do 5, a povlači se kada se osoba odmori ili uzme lijekove. Simptomi se obično javljaju tijekom fizičkog napora (hodanje, penjanje stepenicama, nošenje težih predmeta ili emocionalnog stresa) a smiruje se odmorom ili prestankom aktivnosti koja je izazvala simptome. Neki pacijenti mogu osjećati i nedostatak daha (dispneju), znojenje, umor, vrtoglavicu ili mučninu. Iako bol u prsima kod stabilne angine može biti zastrašujuća, ona je predvidljiva i obično se ne pogoršava s vremenom, sve dok ne dođe do promjene u stanju bolesti.

4.4.2. Elektrokardiogram

Kod pacijenata sa stabilnom anginom pectoris EKG može pokazivati normalan nalaz u mirovanju, jer se simptomi obično javljaju tijekom fizičkog napora ili stresa, a nestaju s odmorom ili primjenom nitroglicerina. Međutim postoje karakteristične promjene koje se mogu

uočiti tijekom napada angine ili tijekom EKG testa s opterećenjem (stres test). Najčešća EKG promjena kod stabilne angine pectoris je horizontalna ili kosa depresija ST segmenta, ova depresija obično iznosi 1 mm ili više a pojavljuje se tijekom napora ili stresa kada se povećava potražnja srca za kisikom. ST depresija se obično normalizira kad se pacijent odmori i bol prestane. Inverzija T valova se može pojaviti tijekom napada angine ili u nekim slučajevima tijekom opterećenja. Kao i kod ST depresije, T valovi se obično vraćaju u normalu nakon što angina prestane. U mnogim slučajevima EKG u mirovanju pacijenta sa stabilnom anginom pectoris može biti potpuno normalan, bez znakova ishemije. Zbog toga je često potrebno provesti stres test kako bi se izazvale promjene koje su karakteristične za anginu.

4.4.3. Intervencija

Pacijent prijavljuje bol u prsima koja se opisuje kao stezanje, pritisak s osjećajem kao da mu netko sjedi na prsima koja se javlja obično tijekom fizičkog napora ili stresa i prolazi nakon odmora ili primjene nitroglicerina. Tim hitne medicinske pomoći dolazi na mjesto događaja i osigurava sigurnost okoline. Provjerava se svijest pacijenta koristeći AVPU pristup, te se mjere vitalni znakovi (krvni tlak, puls, SpO₂, tjelesna temperatura,, GUK). U slučaju stabilne angine vitalni znakovi su obično u granicama normale ili samo blago promijenjeni. Postavlja se EKG kako bi se provjerila moguća odstupanja, u slučaju stabilne angine promjene mogu biti prisutne samo tijekom napada i obično se povuku nakon odmora. Ako pacijentu nije prvi put da proživljava takve bolove i ako mu je poznata njegova dijagnoza, može ga se uputiti kod svog liječnika obiteljske medicine. Međutim, ako je ovo prvi put da se bol javlja pacijenta se transportira u najbližu bolnicu. Ako pacijent koristi nitroglicerina može se primijeniti sublingvalna doza ako nije kontraindicirana. Pacijenta se smješta u vozilo gdje ga se postavlja u Fowlerov položaj i priključuje ga se na monitor gdje se kontinuirano prate vitalni znakovi i EKG, a slučaju ponovnog pojavljivanja bolova može se ponovno primijeniti nitroglicerina.

4.5. Nestabilna angina pectoris

Nestabilna angina je ozbiljniji i manje predvidljiv oblik angine koji se javlja u mirovanju ili uz minimalan napor i može signalizirati veći rizik od prijetećeg infarkta miokarda. Bol se

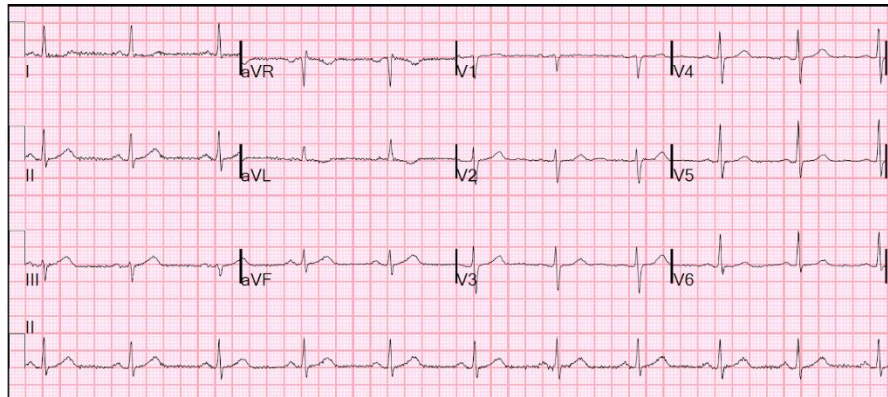
javlja iznenada i može biti intenzivnija, trajati dulje od stabilne angine, može se pojaviti u mirovanju ili uz minimalnu tjelesnu aktivnost. Neugoda može trajati dulje i manje je vjerojatno da će se ublažiti odmorom ili standardnim lijekovima poput nitroglicerina. Bol može biti jača i može se opisati kao gnječenje ili nalik pritisku. Također se može pojaviti u epizodama koje se progresivno pogoršavaju. [12]

4.5.1. Klinička slika i simptomi

Glavni simptom je bol u prsima slična onoj kod stabilne angine ali intenzivnija, učestalija i dugotrajnija. Ona se često opisuje kao pritisak, stezanje, žarenje ili osjećaj težine u sredini prsnog koša, kao da „netko sjedi na prsima“. Za razliku od stabilne angine bol može početi iznenada, bez prethodnog fizičkog napora ili emocionalnog stresa, može se proširiti u lijevu ruku, vrat, donju čeljust, leđa ili trbuh.[12] Za razliku od stabilne angine bol kod nestabilne angine nema jasnu povezanost s fizičkim naporom ili emocionalnim stresom. Simptomi se mogu pojaviti u mirovanju, što je jedan od glavnih znakova da je stanje ozbiljno i zahtjeva hitnu medicinsku intervenciju, te se javljaju naglo i mogu trajati duže od 20 minuta. Ako pacijent ima stabilnu anginu a bolovi u prsima postanu češći, traju duže ili su intenzivniji nego inače to može značiti prelazak u nestabilnu anginu, a simptomi koji su ranije bili kontrolirani odmorom ili nitroglicerinom mogu sada zahtijevati veće količine lijekova ili uopće ne reagirati na njih. Ako se simptomi nestabilne angine smanje s odmorom ili nitroglicerinom, olakšanje je obično kratkotrajno, a simptomi se brzo vraćaju.

4.5.2. Elektrokardiogram

Kod pacijenta s nestabilnom anginom pectoris EKG može pokazivati različite promjene koje ukazuju na ishemiju, ali te promjene nisu uvijek specifične i mogu varirati u različitim fazama bolesti. Jedna od najčešćih promjena je horizontalna ili kosa depresija ST segmenta. Ova depresija obično iznosi najmanje 0,5 mm i može se pojaviti u nekoliko odvoda. Depresija ST segmenta može biti prolazna ili trajati duže, ovisno o težini ishemije. Inverzija T valova je također čest nalaz. T valovi mogu postati negativni, osobito u odvodima koji pokazuju ishemiju. Ove promjene mogu biti prisutne u mirovanju, ali se često pogoršavaju tijekom epizode angine.



Slika 4.5.2.1. Elektrokardiogram kod nestabilne angine pectoris, Izvor:

<https://hqmeded-ecg.blogspot.com/2015/04/a-case-of-clinical-unstable-angina-in-ed.html>

4.5.3. Intervencija

Pacijent prijavljuje bol u prsima koja je često opisivana kao teška, stezajuća ili pritisna. Bol se obično javlja u mirovanju bez očiglednog okidača, često je intenzivna i dugotrajna i može biti praćena osjećajem slabosti, mučninom ili znojenjem. Tim hitne medicinske pomoći dolazi na mjesto događaja i osigurava sigurnost okoline. Pristupa se pacijentu na način koji minimizira rizik za sve uključene. Provjerava se svijest pacijenta koristeći AVPU i mjere se vitalni znakovi (krvni tlak, puls, SpO₂, tjelesna temperatura i GUK) pazeći na znakove povišenog krvnog tlaka koji su karakteristični za ovu dijagnozu. Postavlja se EKG gdje liječnik provjerava eventualne promjene i dijagnosticira nestabilnu anginu pectoris. Ako pacijent već koristi nitroglicerina može se dati dodatna doza prema protokolu. Ako pacijent još nije koristio nitroglicerina može se primijeniti sublingvalna doza ako nije kontraindicirana. Ako je potrebno može se primijeniti morfin za bolove, kao i kisik ako postoji znakovi hipoksije. Medicinska sestra otvara venski put i smješta se pacijenta u vozilo. Tijekom transporta pacijenta se spaja na monitor gdje se vitalni znakovi i EKG kontinuirano prate te se pacijenta vozi u najbližu bolnicu.

4.6. Ventrikulska tahikardija

Ventrikulska tahikardija predstavlja ozbiljan poremećaj srčanog ritma koji potječe iz ventrikula. Karakterizira ju ubrzan i nepravilan rad srca, obično s frekvencijom većom od 100 otkucaja u minuti. Ovaj poremećaj može trajati od nekoliko sekundi do dužeg perioda, pri čemu može doći do značajnog pada funkcije srca i opasnih komplikacija, uključujući srčani zastoj ili iznenadnu srčanu smrt. Dijagnosticiranje VT-a se temelji na kliničkoj procjeni, simptomima i dijagnostičkim testovima. Elektrokardiogram je najvažniji dijagnostički alat koji omogućuje liječnicima da analiziraju električnu aktivnost srca i identificiraju ventrikulsku tahikardiju. [12]

4.6.1. Klinička slika i simptomi

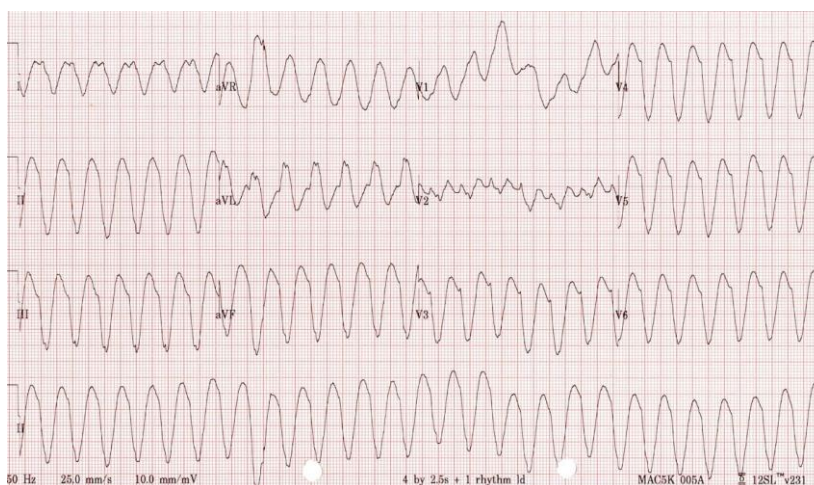Simptomi i klinička slika VT-a ovise o stabilnosti pacijenta, ako je osoba hemodinamski stabilna simptomi mogu biti blaži, dok hemodinamski nestabilni pacijenti zahtijevaju hitnu medicinsku intervenciju.

Neki od simptoma mogu biti:

- Ubrzan i nepravilan rad srca, srčani ritam može biti izuzetno brz (obično između 100 i 250 otkucaja u minuti)
- Vrtoglavica i nesvjestica se mogu pojaviti radi mogućeg smanjenja dotoka krvi u mozak
- Dispneja
- Pritisak ili bol u prsima se često pojavljuje kod pacijenata s ventrikulskom tahikardijom, osobito kod onih s postojećom koronarnom bolešću srca
- Gubitak svijesti i srčani zastoj su najgori ishodi ventrikulske tahikardije radi nemogućnosti srca da učinkovito pumpa krv

4.6.2. Elektrokardiogram

Kod pacijenata s ventrikulskom tahikardijom elektrokardiogram ima specifične karakteristike koje razlikuju ovaj poremećaj od drugih aritmija. QRS kompleksi su abnormalno prošireni i obično traju dulje od 120 milisekundi, te većinom imaju isti oblik u svim ciklusima (moniformna VT) što znači da svi kompleksi izgledaju jednako na EKG-u. P valovi koji predstavljaju električnu aktivnost atriya obično nisu vidljivi ili nisu u skladu s QRS kompleksima.



Slika 4.6.2.1. Elektrokardiogram kod ventrikulske tahikardije, Izvor: <https://litfl.com/ventricular-tachycardia-monomorphic-ecg-library>

4.6.3. Intervencija

Pacijent ili netko u njegovoj blizini obično zove hitnu pomoć zbog simptoma kao što su ubrzan i nepravilan rad srca, nesvjestica, vrtoglavica, bol u prsima ili gubitak svijesti. U težim slučajevima dojava može uključivati informaciju o srčanom zastoju gdje je pacijent bez svijesti. Pri pozivu dispečer prikuplja važne informacije, te savjetuje osobu koja prijavljuje hitnost o osnovnim postupcima prve pomoći kao što su postavljanje pacijenta u odgovarajući položaj, započinjanja osnovnih mjera reanimacije ako je pacijent bez svijesti i ne diše ili pružanja psihološke podrške do dolaska hitne pomoći.

Hitna pomoć dolazi na mjesto što je brže moguće jer ventrikulska tahikardija osobito ako je pacijent hemodinamski nestabilan, može brzo prerasti u ventrikulsku fibrilaciju ili srčani

zastoj. Po dolasku medicinski tim odmah procjenjuje pacijentovo stanje te provjerava svijest i disanje, mjeri puls i radi se brza procjena krvnog tlaka, saturacije kisika i ostalih vitalnih funkcija. Ako pacijent pokazuje znakove VT-a odmah se postavlja transportni monitor/defibrilator kako bi se snimila i analizirala srčana aktivnost, te medicinska sestra otvara venski put. Na temelju nalaza intervencija se prilagođava ovisno o tome je li pacijent hemodinamski stabilan.

- Ako je pacijent hemodinamski stabilan (prisutan puls i pri svijesti) HMP će primijeniti lijekove za stabilizaciju ritma poput amiodarona, može se dati kisik i pacijent se brzo transportira u najbližu bolnicu s odjelom za hitnu kardiologiju uz kontinuirano praćenje srčanog ritma i vitalnih znakova tijekom transporta

- Ako je pacijent hemodinamski nestabilan (odsutan puls i bez svijesti) odmah se započinje sa kardiopulmonalnom reanimacijom pri čemu se primjenjuje defibrilator i lijekovi poput adrenalina i amiodarona. Ako pacijent reagira na defibrilaciju i vraća se u spontani cirkulacijski ritam, hitna pomoć brzo prevozi pacijenta u bolnicu uz kontinuiranu medicinsku njegu i praćenje stanja. Ako pacijent i dalje ne pokazuje znakove života reanimacija se nastavlja tijekom transporta.

Nakon stabilizacije ili povratka srčanog ritma pacijent se hospitalizira na odjelu za hitnu kardiološku skrb gdje se mogu provesti daljnji postupci uključujući ugradnju implantabilnog kardioverter defibrilatora (ICD) ili katetersku ablaciju. [13]

4.7. Ventrikulska fibrilacija

Ventrikulska fibrilacija predstavlja ozbiljan poremećaj srčanog ritma koji se karakterizira brzim i neorganiziranim kontrakcijama ventrikula što dovodi do neučinkovitog pumpanja krvi. To je hitno medicinsko stanje koje ako se ne liječi odmah može rezultirati smrću zbog iznenadnog srčanog zastoja. Ona nastaje kada električni impulsi u srcu postanu kaotični i nekontrolirani što uzrokuje neurednu kontrakciju mišićnih vlakana ventrikula, te isto uzrokuje neučinkovito pumpanje krvi u tijelu i prekid cirkulacije. U slučaju da se normalan ritam ne uspostavi unutar nekoliko minuta doći će do smrti.

4.7.1. Klinička slika i simptomi

Klinička slika i simptomi ventrikulske fibrilacije su vrlo dramatični jer se VF smatra hitnim medicinskim stanjem koje obično dovodi do srčanog zastoja. Simptomi su uglavnom posljedica prestanka rada srca i neučinkovitog pumpanja krvi, što rezultira neposrednim posljedicama za vitalne organe, a osobito mozak. [12]

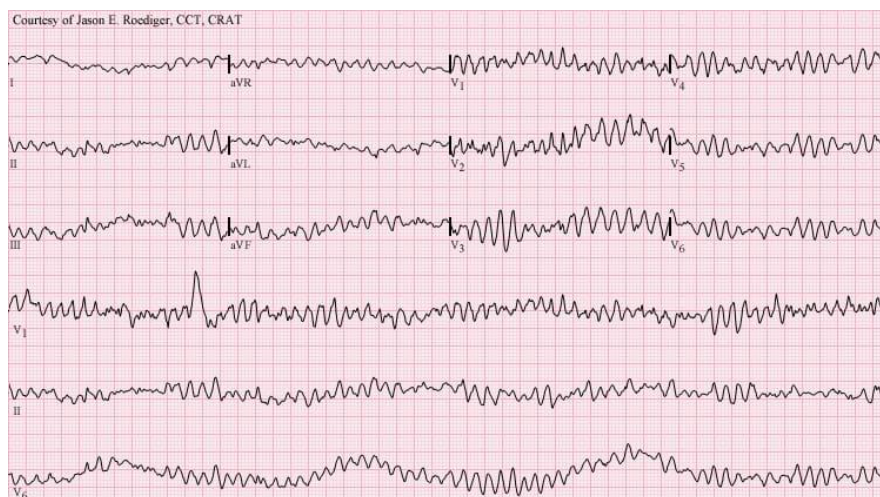Glavni simptomi ventrikulske fibrilacije:

- Iznenadni gubitak svijesti
- Odsutnost pulsa
- Prestanak disanja
- Cijanoza
- Grčevi ili trzaji
- Dilatacija zjenica

Ako se ne započne s reanimacijom pacijent može vrlo brzo doživjeti nepovratno oštećenje mozga (unutar 4-6 minuta) i smrt. Zbog toga su brza dijagnoza i intervencija u obliku defibrilacije i kardiopulmonalne reanimacije ključne za preživljavanje.

4.7.2. Elektrokardiogram

Na elektrokardiogramu kod pacijenta s ventrikulskom fibrilacijom se vidi vrlo karakterističan kaotičan obrazac bez prepoznatljivih normalnih srčanih valova. Ne mogu se vidjeti jasni, pravilni P valovi, QRS kompleksi niti T valovi što znači da ne postoji normalna, organizirana električna aktivnost srca. Oscilacije se mogu kretati od visokih i oštrih do malih i valovitih ovisno o stanju VF-a, a u početku kada fibrilacija započne amplitude su veće („gruba VF“), a kako stanje traje duže amplitude postaju niže i nepravilnije („fina VF“). Učestalost električne aktivnosti može biti vrlo visoka, obično preko 300 impulsa u minuta, ali ta aktivnost nije organizirana i ne proizvodi učinkovite kontrakcije srca. [12]



Slika 4.7.2.1. Elektrokardiogram kod ventrikulske fibrilacije, Izvor:
<https://litfl.com/ventricular-fibrillation-vf-ecg-library/>

4.7.3. Intervencija

Hitna pomoć prima poziv o pacijentu koji je bez svijesti, ne diše i nema puls. Dispečer daje upute osobama na mjestu događaja da započnu kardiopulmonalnu reanimaciju dok ne stigne ekipa hitne pomoći. Medicinski tim odmah dolazi na mjesto događaja i započinje s procjenom pacijentovog stanja, te se utvrđuje da je pacijent bez svijesti, bez pulsa i bez spontanog disanja. Postavlja se transportni monitor/defibrilator kako bi se snimio EKG na kojem se prikazuje kaotičan i neorganiziran uzorak bez prepoznatljivih QRS kompleksa, što potvrđuje VF. Nakon potvrde ventrikulske fibrilacije jedan član tima otvara dišni put, medicinska sestra otvara venski put i započinje se reanimacija uz pomoć defibrilatora i lijekova poput adrenalina i amiodarona. [13]

Ako intervencija uspije i pacijent povratu spontani srčani ritam tim nastavlja sa stabilizacijom i nadzorom pacijenta, te ga se brzo prevozi u najbližu bolnicu s odjelom za hitnu kardiologiju gdje će biti podvrgnut daljnjoj dijagnostici i liječenju.

Ako pacijent ne povratu spontani srčani ritam unatoč defibrilaciji i KPR-u tim će nastaviti reanimaciju prema naprednim protokolima hitne pomoći, a odluka o prekidu reanimacije se donosi nakon određenog vremena, u skladu s medicinskim smjernicama. [13]

5. Kardiopulmonalna reanimacija

Kardiopulmonalna reanimacija (KPR) u kontekstu hitne medicinske pomoći predstavlja osnovni i životno važan postupak koji se primjenjuje kod osoba koje su doživjele srčani ili respiratorni zastoj. Glavni cilj KPR-a je održavanje protoka krvi i dostave kisika vitalnim organima poput mozga i srca, do kad se ne uspostavi spontana cirkulacija i disanje. [14] Pacijentu kojem je potrebna kardiopulmonalna reanimacija se pristupa ABCDE pristupom:

- A – Airway (dišni put)
- B – Breathing (disanje)
- C – Circulation (cirkulacija)
- D – Disability (neurološki status)
- E – Exposure (izlaganje i procjena cjelokupnog stanja)

Dolazak tima na intervenciju reanimacije obično slijedi standardizirani postupak. Po dolasku na mjesto intervencije tim odmah prilazi pacijentu, provjerava svijest i primjenjuje ABCDE pristup (provjera dišnih puteva, disanja, cirkulacije, neurološki status i cjelokupno stanje). Ako se ustanovi da nema pulsa i disanja, jedan član tima započinje masažu srca tako da ispreplete prste ruku i postavi korijen dlana donje ruke na sredinu prsne kosti, te s rukama ispruženim u laktu utisne prsnu kost 5-6 centimetara, te pritiske ponavlja brzinom od oko 100 puta u minuti. U međuvremenu liječnik osigurava dišni put tako da zabaci glavu pacijenta i podigne bradu te postavi orofaringealni tubus ili I-gel, dok medicinska sestra postavlja samoljepljive elektrode povezane s defibrilatorom – jednu ispod ključne kosti i drugu na poziciji V6 u srednjoj aksilarnoj liniji i otvara venski put za primjenu potrebne terapije.

Nakon 2 minute vanjske masaže srca tim će stati s istom i provodi se provjera srčanog ritma na monitoru defibrilatora. Ovisno o srčanom ritmu reanimacija se dijeli na ritmove koji se defibriliraju i ritmove koji se ne defibriliraju. [15]

5.1. Ritmovi koji se defibriliraju

Ritmovi koji se defibriliraju uključuju ventrikulsku tahikardiju bez pulsa (VT) i ventrikulsku fibrilaciju (VF), u oba slučaja srčani ritam je toliko poremećen da srce ne može učinkovito pumpati krv, što dovodi do srčanog zastoja. Defibrilacija funkcionira tako što prekida abnormalnu električnu aktivnost u srcu, električni šok “resetira” srčane stanice, prekidajući kaotične ili prebrze impulse i omogućava sinusnom čvoru da ponovno preuzme kontrolu nad ritmom i pokrene normalne srčane kontrakcije. [15]

5.1.1. Reanimacija ritmova koji se defibriliraju

Reanimacija kod ritmova koji se defibriliraju izgleda tako da se prvo potvrđuje srčani zastoj provjerom pulsa i disanja istovremeno unutar 10 sekundi, u ovom slučaju su puls i disanje odsutni te se započinje kontinuirana masaža srca. Dok se masaža izvodi istodobno se otvara dišni put, postavljaju samoljepljive elektrode za defibrilaciju i monitoriranje, te se otvara venski put. Nakon što se elektrode postave zaustavljaju se kompresije prsnog koša kako bi se izbjegle smetnje na EKG monitoru i potvrđuje se prisutnost ventrikularne fibrilacije (VF) ili ventrikularne tahikardije bez pulsa (VT b.p.). [15]

Odmah nakon potvrde VF/VT ritma se nastavlja s kompresijama na prsnom košu dok osoba zadužena za defibrilator odabere prikladnu energiju za prvi šok (150-200J) i pritisne gumb za punjenje. U trenucima kada defibrilator puni potrebno je upozoriti sve prisutne članove tima da se odmaknu, a izvor kisika mora biti udaljen najmanje jedan metar od defibrilatora kako bi se izbjegla opasnost. Kada se defibrilator napuni osoba koja izvodi masažu srca se treba odmaknuti nakon čega se isporučuje šok, odmah po isporuci šoka bez provjere ritma ili pulsa se ponovno započinje KPR. [16]

Nakon dvije minute se nakratko zaustavlja KPR i provjerava monitor, ako je ritam i dalje VF/VT se ponavlja postupak kao kod prvog šoka – nastavlja se s kompresijama, priprema defibrilator i isporučuje drugi šok. S obzirom na to da je dišni put osiguran naprednim pomagalom KPR se provodi kontinuirano bez pauza za ventilaciju. Ako VT/VF ritam perzistira se isporučuje treći šok, odmah se nastavlja s KPR-om i primjenjuje se adrenalin 1 mg intravenski ili intraosalno uz prvu dozu amiodarona 300 mg intravenozno. U slučaju da ritam

ostaje nepromijenjen se nastavlja ponavljanje slijeda od dvije minute KPR-a, provjera ritma/pulsa i defibrilacija. Ako aritmija perzistira, adrenalin se uvodi nakon treće defibrilacije, u dozi od 1 mg intravenski ili intraosalno. Nakon toga, adrenalin se primjenjuje svakih 3-5 minuta, odnosno u svakom drugom ciklusu reanimacije (npr. nakon treće defibrilacije adrenalin se daje u petom ciklusu, sedmom ciklusu, itd.), neovisno o daljnjim defibrilacijama. Dodatna doza amiodarona od 150 mg primjenjuje se nakon pete defibrilacije, odnosno u petom šokabilnom ciklusu, i dalje nakon svakog drugog šokabilnog ciklusa. [16]

5.2. Ritmovi koji se ne defibriliraju

Ritmovi koji se ne defibriliraju poznati kao i nedefibrilirajući ritmovi su srčani ritmovi kod kojih defibrilacija nije učinkovita jer problem ne leži u abnormalnoj električnoj aktivnosti koju bi defibrilator mogao ispraviti. Ovi ritmovi obuhvaćaju asistoliju i PEA (pulseless electrical activity).

Asistolija je potpuni prestanak električne aktivnosti u srcu, što znači da srce ne provodi nikakve električne impulse i nema osiguranog protoka krvi, a na EKG-u se prikazuje kao ravna linija. Defibrilacija kod asistolije nije primjenjiva jer nema abnormalnog električnog impulsa koji bi defibrilator mogao „resetirati“ i zbog toga kardiopulmonalna reanimacija mora započeti odmah s ciljem održavanja minimalne cirkulacije dok se traži i pokušava ispraviti uzrok srčanog zastoja. [16]

PEA je stanje u kojem EKG pokazuje električnu aktivnost, ali pacijent nema znakova cirkulacije (nema pulsa), a srčani mišić ne reagira na električne impulse i ne kontrahira se. Kao i kod asistolije defibrilacija nije korisna jer nema abnormalnog ritma kojeg bi defibrilacija mogla ispraviti i kardiopulmonalna reanimacija mora odmah započeti kako bi se održala cirkulacija krvi.

Kod oba nedefibrilirajuća ritma je od izuzetne važnosti pokušati identificirati uzrok jer je to najčešće posljedica ozbiljnog reverzibilnog stanja poznati kao 4H i 4T.

4H:

- Hipoksija
- Hipovolemija
- Hipo/hiperkalijemija
- Hipo/hipertermija

4T:

- Tenzijski pneumotoraks
- Tamponada srca
- Tromboza pluća
- Toksini

5.2.1. Renimacija ritmova koji se ne defibriliraju

Reanimacija kod ritmova koji se ne defibriliraju izgleda tako da se prvo potvrđuje srčani zastoj provjerom pulsa i disanja istovremeno unutar 10 sekundi, te se započinje kontinuirana masaža srca, a dok se masaža izvodi istodobno se otvara dišni put, postavljaju samoljepljive elektrode za defibrilaciju i monitoriranje, te se otvara venski put. Čim se uspostavi venski put provjerava se ritam na monitoru i u slučaju asistolije ili PEA (ne šokabilni ritmovi) daje se adrenalin u dozi od 1 mg intravenozno ili intraosealno, te se prelazi na kontinuiranu vanjsku masažu srca bez zaustavljanja tijekom ventilacije koja se provodi svake dvije minute. [16]

Nakon svake dvije minute KPR-a potrebno je provjeriti srčani ritam, ako se pokaže organizirana električna aktivnost se provjerava puls, te ako je puls prisutan se prelazi na postreanimacijsku skrb gdje je cilj stabilizirati pacijenta i spriječiti povratak zastoja. Međutim ako nema palpabilnog pulsa i znakova života je potrebno odmah nastaviti s KPR-om.

Nakon novih dvije minute KPR-a se ritam ponovno provjerava i postupak se prilagođava prema nalazima. Ako se na monitoru pokaže ventrikulska fibrilacija ili ventrikulska tahikardija slijedi se algoritam za te ritmove koji uključuje defibrilaciju, međutim ako se pokaže

asistolija KPR se nastavlja bez promjene, a adrenalin se daje svakih 3-5 minuta, odnosno u svakom drugom dvominutnom ciklusu. [16]

Tijekom cijelog postupka reanimacije važno je stalno procjenjivati i reagirati na stanje pacijenta prilagođavajući tretman prema viđenom ritmu, također uvijek moraju biti u fokusu reverzibilni uzroci (4H i 4T) jer njihovo brzo prepoznavanje i liječenje može značiti razliku između života i smrti.

6. Zaključak

U ovom završnom radu analiziran je simptom stenokardije u kontekstu hitne medicinske službe, kao i važnost brze i točne procjene pacijenata s ovim simptomom. Kroz teorijski dio rada naglasak je na dijagnoze STEMI, NSTEMI, stabilna i nestabilna angina pectoris, ventrikulska tahikardija i ventrikulska fibrilacija. Ova stanja su prikazana kroz kliničke slike i simptome istih, analizirani su elektrokardiogrami i opisane su intervencije hitne medicinske službe u zbrinjavanju pacijenata sa ovim dijagnozama. Analizira se trijažni postupak i evaluacija medicinske sestre na terenu, važnost i način rada medicinskog dispečera na medicinsko prijavno – dojavnoj jedinici, opisuje se izgled i funkcionalnost vozila hitne medicinske službe, te se opisuje način prvog kontakta sa pacijentom kroz ABCDE pristup. Također je pojašnjeno pravilno provođenje reanimacijskih postupaka kod pacijenata sa defibrilirajućim i nedefibrilirajućim ritmom, prepoznatljivost simptoma i multidisciplinarni pristup hitne medicinske službe na terenu.

7. Literatura

- [1] Vincelj, J. (1998). Odabrana poglavlja iz kardiovaskularnih bolesti. Zagreb: Školska knjiga.
- [2] Leatham, A., Bull, C., Braimbridge, M.V. (1993). Lecture notes on cardiology, Third edition. Oxford: Blackwell Scientific Publications.
- [3] Custovic, F., Goldner, V., Cikes I. i sur. (1995). Klinička kardiologija. Zagreb: Medicinska naklada.
- [4] Mimica, M. i sur. (1990). Interna medicina u praksi 1. Zagreb: Školska knjiga.
- [5] Barić, Lj. i sur. (2003). Elektrokardiografija u praksi. Zagreb: Lek Zagreb.
- [6] G. Antić, M. Čanađija, S. Čoralić, K. Kudrna-Prašek, R. Majhen, A. Simić (2018.) Izvanbolnička hitna medicinska služba: priručnik za doktore medicine, Hrvatski zavod za hitnu medicinu, Zagreb
- [7] A. Fink (2011.) Medicinska prijavno-dojavna jedinica, Hrvatski zavod za hitnu medicine, Zagreb
D. Miličić, (2016.) Akutni koronarni sindrom, Zagreb: Školska knjiga
- [8] Slavetić G., Važanić D. (2012.) Trijaža u odjelu hitne medicine, Ministarstvo zdravlja i Hrvatski zavod za hitnu medicinu, Zagreb
- [9] M. Gvoždak, B. Tomljanović (2011.) Temeljni hitni medicinski postupci, Hrvatska komora medicinskih sestara, Hrvatski zavod za hitnu medicine, Zagreb
- [10] D. Petrač i suradnici (2006.) Interna medicina, Zagreb, Medicinska naklada
- [11] D. Miličić, (2003.) Pristup bolesniku s koronarnim sindromom, Medicus, Zagreb
- [12] D. Miličić, (2016.) Akutni koronarni sindrom, Zagreb: Školska knjiga
- [13] Degoricija V. i suradnici (2013.) Hitna medicina, Libar d.o.o, Zagreb
- [14] G. Antić, M. Čanađija, S. Čoralić, K. Kudrna-Prašek, R. Majhen, A. Simić (2018.) Izvanbolnička hitna medicinska služba: priručnik za doktore medicine, Hrvatski zavod za hitnu medicinu, Zagreb

[15] A. Hunyadi-Antičević, Protić, P. Jogen, B. Filipović, D. Puljević, R. Majhen Ujević, I. Hadžibegović, T. Pandak, N. Teufel, D. Bartoniček, M. Čanađija, D. Lulić, B. Radulović (2016.) Smjernice za reanimaciju europskog vijeća za reanimatologiju, Liječnički vjesnik; 138, str. 305-321

[16] M. Legčević, S. Režić, A. Friganović: Sestrinski glasnik (2019.) Osvrt na smjernice temeljnih postupaka oživljavanja, Vol. 24 No. 2

8. Popis slika

Slika 4.1.2.1. Elektrokardiogram kod STEMI, Izvor: https://www.healio.com/cardiology/learn-the-heart/ecg-review/ecg-interpretation-tutorial/stemi-mi-ecg-pattern	14
Slika 4.2.2.1. Elektrokardiogram kod NSTEMI, Izvor: https://www.researchgate.net/figure/ECG-of-initial-NSTEMI-showing-T-wave-inversion-in-leads-II-III-aVF-and-V4-6-ECG_fig1_360781934	17
Slika 4.5.2.1. Elektrokardiogram kod nestabilne angine pectoris, Izvor: https://hqmeded-ecg.blogspot.com/2015/04/a-case-of-clinical-unstable-angina-in-ed.html	22
Slika 4.6.2.1. Elektrokardiogram kod ventrikulske tahikardije, Izvor: https://litfl.com/ventricular-tachycardia-monomorphic-ecg-library	23
Slika 4.7.2.1. Elektrokardiogram kod ventrikulske fibrilacije, Izvor: https://litfl.com/ventricular-fibrillation-vf-ecg-library/	26

Sveučilište Sjever

IZJAVA O AUTORSTVU

Završni/diplomski/specijalistički rad isključivo je autorsko djelo studenta koji je isti izradio te student odgovara za istinitost, izvornost i ispravnost teksta rada. U radu se ne smiju koristiti dijelovi tuđih radova (knjiga, članaka, doktorskih disertacija, magistarskih radova, izvora s interneta, i drugih izvora) bez navođenja izvora i autora navedenih radova. Svi dijelovi tuđih radova moraju biti pravilno navedeni i citirani. Dijelovi tuđih radova koji nisu pravilno citirani, smatraju se plagijatom, odnosno nezakonitim prisvajanjem tuđeg znanstvenog ili stručnoga rada. Sukladno navedenom studenti su dužni potpisati izjavu o autorstvu rada.

Ja, CORINNE ALESSI (ime i prezime) pod punom moralnom, materijalnom i kaznenom odgovornošću, izjavljujem da sam isključivi autor/ica završnog/diplomskog/specijalističkog (obrisati nepotrebno) rada pod naslovom STENOGRADIJE U IZVORNOJ HITNOJ MENCIJSKOJ SLUŽBI (upisati naslov) te da u navedenom radu nisu na nedozvoljeni način (bez pravilnog citiranja) korišteni dijelovi tuđih radova.

Student/ica:
(upisati ime i prezime)

Corinne Alessi
(vlastoručni potpis)

Sukladno članku 58., 59. i 61. Zakona o visokom obrazovanju i znanstvenoj djelatnosti završne/diplomske/specijalističke radove sveučilišta su dužna objaviti u roku od 30 dana od dana obrane na nacionalnom repozitoriju odnosno repozitoriju visokog učilišta.

Sukladno članku 111. Zakona o autorskom pravu i srodnim pravima student se ne može protiviti da se njegov završni rad stvoren na bilo kojem studiju na visokom učilištu učini dostupnim javnosti na odgovarajućoj javnoj mrežnoj bazi sveučilišne knjižnice, knjižnice sastavnice sveučilišta, knjižnice veleučilišta ili visoke škole i/ili na javnoj mrežnoj bazi završnih radova Nacionalne i sveučilišne knjižnice, sukladno zakonu kojim se uređuje umjetnička djelatnost i visoko obrazovanje.