

# Zdravstvena njega bolesnika sa perkutanom dilatacijskom traheotomijom

---

**Borovčak, Dijana**

**Undergraduate thesis / Završni rad**

**2016**

*Degree Grantor / Ustanova koja je dodijelila akademski / stručni stupanj:* **University North / Sveučilište Sjever**

*Permanent link / Trajna poveznica:* <https://um.nsk.hr/um:nbn:hr:122:723487>

*Rights / Prava:* [In copyright](#)/[Zaštićeno autorskim pravom.](#)

*Download date / Datum preuzimanja:* **2025-01-30**



*Repository / Repozitorij:*

[University North Digital Repository](#)





**Sveučilište  
Sjever**

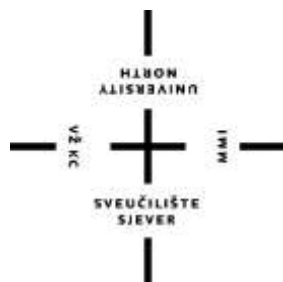*Završni rad br. 25/01/2016*

**Zdravstvena njega bolesnika sa perkutanom dilatacijskom  
traheotomijom**

**Dijana Borovčak, 4796/601**

Varaždin, svibanj 2016. godine





**Sveučilište  
Sjever**

**Odjel za biomedicinske znanosti**

**Završni rad br. 25/01/2016**

**Zdravstvena njega bolesnika sa perkutanom dilatacijskom  
traheotomijom**

**Student**

Dijana Borovčak, 4796/601

**Mentor**

Marijana Neuberg, mag.med.techn.

Varaždin, svibanj 2016. godine

# Prijava završnog rada

## Definiranje teme završnog rada i povjerenstva

ODJEL	Odjel za biomedicinske znanosti		
PRISTUPNIK	Dijana Borovčak	MATIČNI BROJ	4796/601
BATUM	15.04.2016.	KOLEGIJ	Sestrinstvo
NASLOV RADA	Zdravstvena njega bolesnika sa perkutanom dilatacijskom traheotomijom		
NASLOV RADA NA ENGL. JEZIKU	Health care of patients with percutaneous dilatational traheostomy		
MENTOR	Marijana Neuberg, mag. med. techn.	STANJE	viši predavač
ČLANOVI POVJERENSTVA	1. Nenad Kudelić, dr. med., predsjednik 2. Marijana Neuberg, mag. med. techn., mentor 3. Damir Poljak, dipl. med. techn., član 4. Melita Sajko, dipl. med. techn., zamjenski član 5.		

## Zadatak završnog rada

BROJ: 708/SS/2016

OPIS

Traheotomija je kirurški zahvat kojim se na vratu otvara dušnik i tako omogućuje disanje. Perkutana dilatacijska traheotomija je elektivan zahvat gdje način izvođenja određuje liječnik, a izbor pribora ovisi o izabranoj metodi izvođenja zahvata. Perkutana dilatacijska traheotomija danas se najčešće radi u jedinicama intenzivnog liječenja. Indikacije, rizik, vrijeme i tehnika izvođenja ovisi o kliničkom stanju bolesnika, te posebno o stanju respiratornog sustava. Jedna od najčešćih komplikacija traheotomije je krvarenje. Medicinska sestra ima važnu ulogu u provođenju toaleta traheostome, aspiraciji sekreta te u sprečavanju nastanka mogućih infekcija. Trajna edukacija medicinskih sestara važna je za poboljšanje kvalitete za pružanje zdravstvene njege bolesnika, te za daljnje poboljšanje kvalitete sestrištva i povećanje učinkovitosti metoda zdravstvene njege.

U radu je potrebno:

- Opisati i objasniti anatomiju usne šupljine, ždrijela, grla i vrata
- Navesti indikacije za izvođenje perkutane dilatacijske traheotomije
- Objasniti i prikazati tijek izvođenja perkutane dilatacijske traheotomije
- Navesti moguće komplikacije prilikom izvođenja zahvata
- Prikazati zdravstvenu njegu bolesnika sa perkutanom dilatacijskom traheotomijom, te važnost edukacije
- Definirati proces zdravstvene njege kod bolesnika sa perkutanom dilatacijskom traheotomijom te navesti sestrišne dijagnoze

ZADATAK URUČEN

27.04.2016.



*Marijana Neuberg*

## Sažetak

Traheotomija je kirurški postupak kojim se radi otvor (traheostoma) na prednjoj stijenci vratnog dijela dušnika. Traheostoma može biti privremena, a u slučajevima kirurškog liječenja karcinoma grla najčešće je trajna, za cijeli život. Takva traheostoma se ne zatvara jer bez nje nije moguće disati. Trajna traheostoma već kod operacije planira se načiniti što šira da bi se pacijentu kasnije omogućilo disanje bez korištenja trahealne kanile. Privremena traheostoma izvodi se kao vremenski ograničena metoda liječenja. Perkutana traheotomija se najčešće izvodi kod bolesnika koji su intubirani i u kojih postoji potreba za dugotrajnom mehaničkom ventilacijom, kod bolesnika kojim je potrebna učestala toaleta dišnih putova, te kao pripremane operacijske zahvate u predjelu glave i vrata te se spontano zatvara u poslije operacijskom oporavku. Sama spoznaja o postojanju stome na vlastitom tijelu povezana je sa osjećajem nesigurnosti, potištenosti i nemoći, a nekada dovodi i do uvjerenja da je riječ o teškom hendikepu koji narušava svakodnevno funkcioniranje i socijalni aspekt života. Iz tog razloga privikavanje bolesnika na život s traheostomom je veliki izazov. Bolesnik mora mijenjati sve svoje životne navike, te se mora prilagođavati na nove. U velikom broju slučajeva potrebna je stručna pomoć pri suočavanju bolesnika s emocionalnim i praktičnim aspektima bolesti. Iako postojanje traheostome bolesniku remeti fiziološke funkcije, treba u obzir uzeti da se traheotomija izvodi u situacijama životne ugroženosti bolesnika i da je to postupak koji spašava život. Da bi to bolesnik razumio važno je da zna što je traheostoma, čemu ona služi, te kako ju negovati i živjeti sa njom.

**Ključne riječi:** perkutana traheotomija, indikacije, komplikacije, zdravstvena njega

## **Popis korištenih kratica**

<b>PDT</b>	perkutana dilatacijska traheotomija
<b>RR</b>	krvni tlak
<b>EKG</b>	elektrokardiogram
<b>Spo2</b>	saturacija krvi kisikom
<b>PEEP</b>	positive end-expiratory pressure - pozitivni tlak na kraju izdisaja
<b>VAP</b>	Ventilator – associated pneumonia - ventilatorom uzrokovana pneumonija

# Sadržaj

1. Uvod.....	1
2. Anatomija usne šupljine, ždrijela, grla i vrata.....	3
2.1. Usna šupljina (cavitas oris).....	3
2.2. Ždrijelo (pharynx).....	4
2.3. Grkljan (larynx) .....	4
2.4. Dušnik (trachea) .....	4
2.5. Vrat (collum) .....	4
3. Perkutana dilatacijska traheotomija.....	5
3.1. Indikacije za traheotomiju .....	5
3.1.1. Laringofaringealne i hipofaringealne opstrukcije .....	5
3.1.2. Traheobronhalne sekrecije .....	5
3.1.3. Respiratorna insuficijencija .....	6
3.1.4. Paralize respiratorne muskulature .....	6
3.1.5. Teške traume glave i prsnog koša, toplinske povrede, blast sindrom.....	6
3.1.6. Profilaktička indikacija prije velikih kirurških zahvata u ustima, farinksu i .....	6
3.2. Prednosti perkutane traheotomije .....	6
3.3. Metode izvođenja traheotomije .....	7
3.3.1. Metoda po Ciagla-i .....	7
3.3.2. Metoda po Griggs-u .....	7
3.3.3. Metoda po Fantoni-u .....	7
3.4. Priprema bolesnika za perkutanu traheotomiju .....	8
3.4.1. Prije operacijska priprema bolesnika .....	8
3.4.2. Poslije operacijska zdravstvena njega traheotomiranog bolesnika .....	8
3.5. Priprema pribora za izvođenje perkutane traheotomije .....	9
3.6. Tijek perkutane traheotomije .....	10
3.7. Komplikacije traheotomije i zadaci medicinske sestre u prevenciji istih.....	14
3.8. Dekanilacija .....	15
3.8.1. Priprema bolesnika.....	16
3.8.2. Komplikacije dekanilacije.....	16
4. Zdravstvena njega bolesnika sa perkutanom traheostomom.....	17



4.1. Toaleta traheostome.....	17
4.1.1. Vrste kanila.....	17
4.1.2. Intervencije medicinske sestre .....	18
4.2. Aspiracija sekreta iz dišnih putova.....	19
4.2.1. Aspiracija sekreta.....	20
4.2.2. Postupak aspiracije.....	20
4.3. Zamjena kanile .....	20
4.4. Prehrana bolesnika sa perkutanom traheotomijom.....	21
4.4.1. Intervencije medicinske sestre kod pacijenata koji se hrane per os.....	21
4.5. Zdravstveni odgoj bolesnika sa perkutanom traheotomijom.....	23
4.6. Komunikacija.....	23
5. Sestrinske dijagnoze, ciljevi i intervencije .....	24
6. Zaključak.....	26
7. Literatura .....	27

# 1. Uvod

Traheotomija (tracheatomija) je kirurški zahvat kojim se na vratu otvara dušnik i tako omogućuje disanje, koje je bilo poremećeno brojnim faktorima i uzrocima respiratorne insuficijencije. Trahealna kanila koja se umeće u dušnik, služi da se otvor na prednjoj stjenci traheje ne stisne te da se sekret iz donjih dišnih putova može lakše uklanjati bilo kašljanjem bilo aspiracijom sekreta.[1]Traheotomija je jedna od najstarijih kirurških zahvata, a prve zapise o ovoj tehnici nalazimo u već ranim Egipatskim zapisima iz 3600 g. p. n. e. [2]Prvu perkutanu traheotomiju (PDT) preko žice vodilice uveo je Ciaglia 1985 godine. Drugu tehniku PDT uz upotrebu Howard - Kelly - jevog forcepsa gdje žica vodilica prolazi kroz forceps i usmjerava ga u pravom smjeru opisali su Griggs i suradnici 1990 godine. 2000 godine Byhann je izmijenio Ciaglia Blue Rhino tehniku. Ovom tehnikom se smanjuje rizik ozljede stražnjeg dijela dušnika te se smanjuje intraoperativno krvarenje.[2]Traheotomija se izvodi u lokalnoj ili lokalnoj potenciranoj anesteziji, infiltracijskoj anesteziji ili ako je bolesnik prethodno intubiran u općoj endotrahealnoj anesteziji.[3] Indikacije za perkutanu dilatacijsku traheotomiju su kao i one za standardnu otvorenu traheotomiju, a indicirana je u svih bolesnika u kojih se razvila ili im prijete respiracijska insuficijencija. Perkutana dilatacijska traheotomija je elektivan zahvat, gdje način izvođenja određuje liječnik, a izbor pribora ovisi o izabranoj metodi izvođenja zahvata. Danas se najčešće koriste komercijalno dostupni setovi.[4] Perkutana dilatacijska traheotomija danas se najčešće radi u Jedinici intenzivnog liječenja. Indikacije, rizik, vrijeme i tehnika izvođenja ovisi o kliničkom stanju bolesnika, te posebno o stanju respiratornog sustava.[2] Jedna od najčešće komplikacije traheotomije je krvarenje. Ono nastaje neposredno nakon operativnog zahvata.[1][3] Može se javiti i potkožni emfizem, a najčešće nastaje na mjestima gdje koža vrata nije sašivena uz rubove traheje pa zrak prodire oko trahealne kanile u subkutano tkivo.[1] Kao komplikacija može nastati i pneumotoraks koji može nastati od medijastinalnog emfizema kad pritisak zraka u medijastinumu dovodi do pucanja pleure.[1] Nakon formiranja traheostome postavlja se trahealna kanila radi lakšeg održavanja i čišćenja dišnog puta. Nakon što rana zacijeli i u svim slučajevima u kojima je to moguće, kanila se odstranjuje.[5] Potrebna je učestala toaleta traheostome i kanile koja ovisi o količini sekreta, krvarenju i infekciji. Aspiracija je postupak uklanjanja sekreta iz dišnih putova uporabom katetera za aspiraciju. Bolesnika je potrebno poticati da sam iskašljava sekret i na taj način izbjegne nepotrebno aspiriranje. Kad

mehanizam kašlja nije dovoljan za izbacivanje sekreta provodi se aspiracija, svaka 1-2 sata ili po potrebi sve dok postoji povećana sekrecija.[6]Kod trajne traheotomije kanilu je potrebno mijenjati svaki dan u svrhu prevencije nastanka infekcije.[6] Kod perkutane traheotomije zamjena kanile u prva tri dana nije potrebna budući da se još nije formirao stabilni stomalni kanal.[7]Edukacija bolesnika s traheostomom predstavlja aktivan proces s osnovnim ciljem poticanja i stvaranja znatnih promjena u stavovima i ponašanju bolesnika.[6] Stjecanje osnovnih znanja, pojmova i vještina bolesnicima s traheostomom poboljšava se stupanj kvalitete života. Pri zbrinjavanju traheotomiranog bolesnika važna je dobra komunikacija između članova zdravstvenog tima koji se skrbi za bolesnika.[8]Rehabilitacija u koju je uključen cijeli medicinski tim (otorinolaringolog, medicinska sestra, fonijator, logoped, socijalni radnik) je važan dio liječenja koji pomaže bržem povratku bolesnika njegovim svakodnevnim aktivnostima.[5]

## 2. Anatomija usne šupljine, ždrijela, grla i vrata

### 2.1. Usna šupljina (cavitas oris)

Usna šupljina seže od usana do ždrijela i dijeli se na prostor između usana, obraza i zubnih lukova, nazvan predvorjem i prostor između zuba i ždrijela nazvan pravom usnom šupljinom. Usta također sudjeluju pri disanju te u tvorbi riječi i glasa.[9] Predvorje usne šupljine (vestibulum oris) uski je potkovasti oblikovan prostor između usana i obraza s jedne strane i alveolarnih nastavaka sa zubima s druge strane.

Usne (labia oris) gornja i donja usna sastoje se od mišića pokrivenog s vanjske strane kožom. A s unutarnje strane sluznicom. Unutarnju stranu usana pokriva sluznica sastavljena od višeslojnog pločastog epitela. Usne imaju gotovo neograničenu mogućnost pokretanja, što je posljedica brojnih mimičkih mišića koji djelomice završavaju u gornjoj ili donjoj usni.[1] Obrazi (bucca) su postrane stjenke predvorja.[9] Podušna žlijezda (glandula parotis) je parna žlijezda slinovnica koja leži sa strane lica, a pripada usnoj šupljini gdje se otvara njezin izvodni kanal.[1] Zubni lukovi (alveodentalni lukovi oblikuju gornji i donji zubi s okolnim zubnim mesom, te alveolarnim nastavcima mandibule i maxille.[1] Desni (gingiva) je sluznica i vezivo (zubno meso) što oblažu alveolarne grebene te prostore između zuba.[9]

Zubi (dentes) organi su žvakanja kojima se hrana otkida, siječe, drobi i melje. Prvi zubi obično niču od šestog mjeseca života, pa do druge godine iznikne čitavo prvo takozvano mliječno zubalo. Mliječno zubalo sadrži dvadeset zubi. Mliječne zube zamjenjuju trajni zubi kojih ima trideset i dva.[9]

Prava usna šupljina (cavitas oris propria) krov usne šupljine u prednjem djelu čini tvrdo, a u stražnjem djelu meko nepce.[9] Nepce (palatum) tvori krov prave usne šupljine. Obložen je sluznicom u kojoj se nalaze brojne žlijezde.[9] Jezik (lingua) leži u dnu usne šupljine i uglavnom ga tvore mišići na površini obloženi sluznicom, a stražnji krajevi mišića sežu do podjezične kosti.[9]

Nepčani krajnici (tonsillae palatinae) nakupine su limfatičkog tkiva obložene sluznicom koja na površini oblikuje zatone. Obavljaju zadaću obrane tijela od mikroorganizama iz usne i nosne šupljine.[9]

## **2.2. Ždrijelo (pharynx)**

Prostor je iza usne šupljine i grkljana, a križište je dišnog i probavnog sustava. Pri disanju zrak ždrijelom prolazi iz usne šupljine u grkljan, a mišićje se gornjeg dijela jednjaka stegne i priječi prolaz zraka u želudac. Sprijeda su u ždrijelo otvaraju nosne šupljine pa govorimo o nosnom dijelu ždrijela pars nasalis, tu se na obje strane otvaraju i slušne cijevi tubae auditoriae koje spajaju srednje uho sa ždrijelom. U srednji dio ždrijela otvara se usna šupljina i to je usni dio pars oralis, a najdonji dio ždrijela iza grkljana par laryngea koji se nastavlja u jednjak. Ždrijelo oblikuje dobro razvijeno snažno ždrijelno mišićje koje omogućuje gutanje, a ždrijelna sluznica sadrži mnogo malih žlijezda koje izlučuju sluz što vlaži zalogaj i čini ga skliskim.[9]

## **2.3. Grkljan (larynx)**

Prošireni je gornji kraj dišne cijevi smješten između ždrijela i dušnika, a oblikuju ga četiri hrskavice. Najveća je štitasta hrskavica (cartilago thyroidea) koja se na prednjoj strani vrata ispupčuje u sredini kao Adamova jabučica. Ispod štitaste je prstenasta hrskavica (cartilago cricoidea), a na stražnjoj i gornjoj strani prstenaste hrskavice nalaze se dvije glasničke vrčolike hrskavice (cartilagine arytenoideae). Iznad grkljana pod korijenom jezika nalazi se još i zasebna hrskavica koja zatvara ulaz u grkljan i priječi ulaz komadićima hrane u dišne putove pa je nazvana grkljanski poklopac (epiglottis).[9]

## **2.4. Dušnik (trachea)**

Cijev je promjera 15 mm koja se nastavlja na grkljan i oblikuje ju 16-20 potkovastih hrskavica. Dušnik je iznutra obložen trepetiljkastim epitelom s obiljem žlijezda koje vlaže zrak.[9]

## **2.5. Vrat (collum)**

Je dio tijela koji povezuje glavu sa trupom. Vrat omogućuje slobodno kretanje glave. Relativno je kratak i iznosi jednu desetinu duljine tijela. Kroz vrat prolazi faringolaringotrahealna i ezofagealna cijev. Isto tako prolaze neurovaskularni vodovi, limfne žile, limfni čvorovi. S obje strane cervikalne kralježnice kroz vrat prolazi i vegetativni živčani sustav. Na vratu se nalaze važne endokrine žlijezde.[1][9]

### **3. Perkutana dilatacijska traheotomija**

Perkutana dilatacijska traheotomija je elektivni zahvat, izvodi se na bolesnikovoj postelji u Jedinici intenzivne njege, u općoj endotrahealnoj anesteziji, lokalno potenciranoj i infiltracijskoj anesteziji. Kod perkutane traheotomije troškovi zahvata znatno su niži, jer se sam zahvat kao takav ne izvodi u operacijskoj sali. Međutim ovakav način traheotomije nije indiciran kod svih bolesnika.[4]

#### **3.1. Indikacije za traheotomiju**

Indikacije za traheotomiju mogu se podijeliti na dvije velike grupe:

- a) Fiksirane opstrukcije - nastaju kao posljedica oštećenja laringotrahealnog debla na samo jednom njegovom dijelu. Traheotomijom se u takvim slučajevima bolesniku neposredno omogućuje dobro disanje.
- b) Sekretorne opstrukcije - prilikom kojih osim traheotomije treba provesti i bronhoaspiraciju, asistirano disanje i aerosoloterapiju.

Ove dvije velike grupe mogu se razvrstati u šest podgrupa :

##### **3.1.1. Laringofaringealne i hipofaringealne opstrukcije**

- akutna inflamatorna stanja
- kronična upalna stanja
- alergijski edem
- traume
- kongenitalne anomalije
- paralize ligamenata vokalija
- maligni i benigni tumori

##### **3.1.2. Traheobronhalne sekrecije**

- kome zbog cerebrovaskularnih akcidenata ili teških ozljeda glave
- bolesnika s pulmonalnom infekcijom koji ne iskašljava sekret
- postoperativne i postanesteziološke komplikacije

- eklampsija

### **3.1.3. Respiratorna insuficijencija**

- traheotomijom reduciramo mrtvi prostor ili uvodimo kontrolirano disanje s pomoću respiratora

### **3.1.4. Paralize respiratorne muskulature**

- poliomijelitis i tetanus
- intoksikacije otrovima i lijekovima
- mijastenija gravis
- lezije cervikalnog dijela leđne moždine

### **3.1.5. Teške traume glave i prsnog koša, toplinske povrede, blast sindrom**

Ove povrede odnose se na pacijente koji duži period neće moći samostalno disati zbog obujma svojih povreda.

### **3.1.6. Profilaktička indikacija prije velikih kirurških zahvata u ustima, farinksu i larinksu**

U ovom slučaju traheotomija se prije kirurških zahvata radi zbog nemogućnosti endotrahealne intubacije prilikom izvođenja određenih zahvata.[1]

Osnovna indikacija za perkutanu dilatacijsku traheotomiju u Jedinici intenzivnog liječenja je produljena mehanička ventilacija, otežano odvajanje od umjetne ventilacije te potreba za čistim i sigurnim dišnim putovima u nekontaktibilnih i nedovoljno rehabilitiranih bolesnika.

## **3.2. Prednosti perkutane traheotomije**

- značajno se reducira učestalost sinusitisa
- manje postintubacionih oštećenja larinksa
- prevencija ventilatorom uzrokovane pneumonije (VAP)
- smanjenje disajnog rada/lakše odvajanje od respiratora
- mnogo bolja toaleta dišnog puta

- minimalni ožiljak, manje oštećenje tkiva
- vrši se na bolesničkom krevetu
- brzina izvođenja 6,5-3,5 minuta
- manje invazivna metoda
- potencijalno krvarenje oskudnije od klasične traheotomije
- manje cijene od klasične traheotomije[2]

### **3.3. Metode izvođenja traheotomije**

Postoji više načina izvođenja traheotomije, koje su i opisane u nastavku teksta. U našoj jedinici intenzivnog liječenja izvodi se metoda po Griggs-u.

#### **3.3.1. Metoda po Ciaglia**

Izvodi se na način da se punkcija vrši između prvog i drugog ili drugog i trećeg trahealnog prstena. Zatim slijedi uvođenje žice vodilice kroz iglu, a preko nje se plasira kateter pazeći da se žica ne savije. Otvor se dilatira do veličine od 36 frencha (12mm). Na kraju se kroz učinjeni otvor uvede trahealna kanila.[10]

#### **3.3.2. Metoda po Griggs-u**

Prvo se punktira traheja i plasira žica vodilica, zatim se u ubodno mjesto umetne posebni dilatacijski instrument, takozvani Howard - Kelleyeva kliješta pomoću kojih se otvor u traheji proširuje. Zatim slijedi umetanje kanile preko žice vodilice.[10]

#### **3.3.3. Metoda po Fantoni-u**

Kod izvođenja metode po Fantoniu glavna prednost je vrlo mala trauma traheje, budući da se kanila izvlači prema van. Loša je strana tehnička zahtjevnost. Punktira se traheja između drugog i trećeg ili trećeg i četvrtog trahealnog prstena. Uz poznatu otežanu intubaciju ova metoda nije indicirana.[10]



## **3.4. Priprema bolesnika za perkutanu traheotomiju**

### **3.4.1. Prije operacijska priprema bolesnika**

Obuhvaća opću pripremu; fizičku, psihološku, vježbe disanja, edukaciju bolesnika i obitelji. Svrha je pripreme bolesnika osigurati najbolju fizičku, psihološku i duhovnu spremnost za zahvat. Važno je da bolesnik i njegova obitelj dobiju što više informacija o traheotomiji i o tome kako ona djeluje na disanje, kašljanje, govor i hranjenje. Medicinska sestra svojim pristupom smanjuje stupanj straha, tjeskobe i zabrinutosti.[6]

Kada govorimo o fizičkoj pripremi bolesnika, koja se obavlja neposredno prije zahvata, potrebno je staviti potporanj ispod lopatica bolesnika kako bi se ekstenzirao vrat. Ukoliko je potrebno vrat se mora obrijati, kako bi se moglo pristupiti sterilnom pranju operativnog mjesta.[2]

### **3.4.2. Poslije operacijska zdravstvena njega traheotomiranog bolesnika**

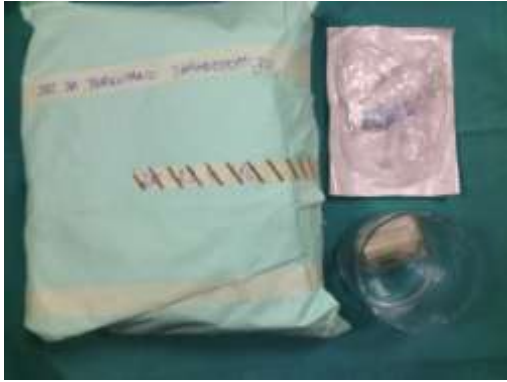Zdravstvena njega usmjerena je na osiguranje prohodnosti kanile i dišnih putova, sprečavanja infekcija, osiguranje potrebne količine vlažnog zraka koji bolesnik udiše, očuvanja integriteta kože oko traheostome, osigurati dovoljan unos tekućine, osigurati pravilnu prehranu, osigurati način komunikacije, osiguranje fizičke i emocionalne udobnosti.[6] Rehabilitacija je važan dio liječenja, a u nju je uključen cijeli medicinski tim stručnjaka.[5] Medicinska sestra kao važan dio medicinskog tima ima važnu ulogu u sprečavanju nastanka infekcije oko traheostome, te u provođenju pravila aseptičkog rada oko kanile. Ona uključuju pravilno provođenje toaleta oko kanile, te pravilnu aspiraciju sekreta. Pravilnu aspiraciju provode dvije medicinske sestre i to tako da sestra koja aspirira stavlja sterilne rukavice i uzima sterilni kateter koji joj dodaje kolegica koja joj asistira. Sestra koja asistira odvaja pacijenta od respiratora ili kisika. Kada sestra sa kateterom uđe u kanilu laganim rotirajućim pokretima aspirira sekret i izlazi van, te taj kateter baca. Ako je potrebno postupak ponovi novim sterilnim kateterom. Toaletu kanile potrebno je provoditi u aseptičkim uvjetima. Nakon što se skine jodoformna gaza (oko sedmog dana od izvođenja traheotomije) okolina se dezinficira predviđenim dezinficijensom. Te se okolina posuši i stave se sterilni urezani tupferi. U našoj kući koriste se već gotovi tvornički pripremljeni setovi za njegu okoline traheostome kao što je prikazano na slici 3.4.2.1.



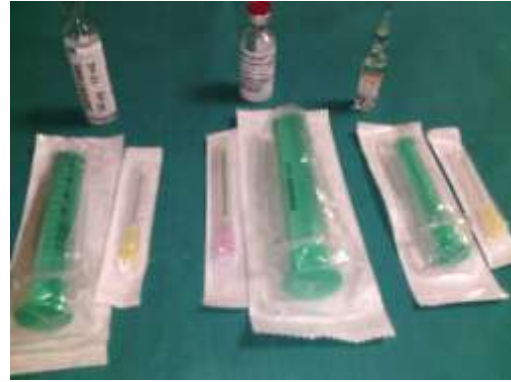3.4.2.1. Prikaz seta za toaletu ET-kanile

### 3.5. Priprema pribora za izvođenje perkutane traheotomije

- izbor pribora ovisi o izabranoj metodi, a danas se najčešće koriste komercijalno dostupni setovi
- set za PDT, prikazan na slici 3.5.1.
- set za klasičnu traheotomiju i intubaciju
- odgovarajuće kanile različitih veličina (najčešće 7, 8, 9 )
- bronhoskop sa priborom
- intravenski anestetici/relaksansi (Esmeron® ili Norcuron® ) i opioidi (Sufentanyl® ili Fentanyl®), prikazani na slici broj 3.5.2.
- sterilne škare, skalpel, hvataljke
- sterilne rukavice, maska, ogrtač, kapa
- sterilne komprese
- dezinficijens za kožu
- gaze i zavoji
- pomoćna sredstva za fiksaciju glave i vrata



3.5.1. Prikaz seta za PDT



3.5.2. Prikaz anestetika kod PDT

### 3.6. Tijek perkutane traheotomije

Perkutana dilatacijska traheotomija najčešće se radi u Jedinicama intenzivnog liječenja.[2]

Tijek PDT opisan i prikazan na slikama 3.6.1. do 3.6.20.

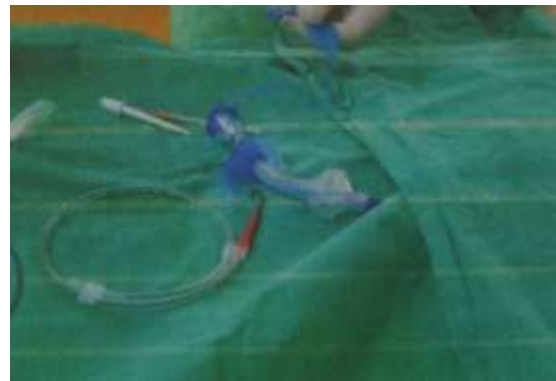Priprema operatera zahtjeva:sterilni ogrtač, sterilne rukavice,kapa i maska

- nadzor respiracijske funkcije, monitoring pacijenta; saturacija periferne krvi kisikom, dišni volumen, ritam ventilacije i vrijednosti PEEP-a, EKG, RR
- indukcija intravenske anestezije (Sufentanyl®, Fentanyl®, Esmeron®, Norcuron®, po izboru liječnika)
- namještanje pacijenta u pravilan položaj: ekstenzija vrata, fiksacija glave, umetanje potpornja pod ramena
- aspiracija sekreta orofarinksa i usne šupljine
- asistent pod kontrolom bronhoskopa izvlači tubus toliko da sam vrh endotrahealnog tubusa bude neposredno ispod glasnica, u nastavku putem bronhoskopa kontrolira samu punkciju i dilataciju
- dezinfekcija kože
- sterilno pokrivanje ubodnog mjesta i cijelog tijela
- priprema seta za PDT
- priprema lokalnog anestetika sa adrenalinom
- određivanje mjesta uboda
- površinski rez skalpelom

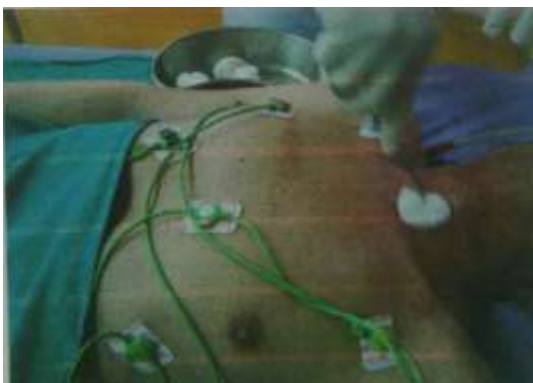- punkcija iglom i špricom punjenom s malo fiziološke otopine, te aspiracija zraka kao potvrdni znak pravilnog ubodnog mjesta; po dobitku mjehurića zraka u šprici ista se odvaja te se kroz iglu u traheju plasira uvodnica, igla se izvuče
- stoma se dilatira
- plasira se endotrahealna kanila, provjeri pozicija bronhoskopom
- napuše se cuff, stavi se jodoformna sterilna gaza oko same kanile, te se provjeri tlak u cuff-u
- endotrahealna kanila se fiksira šivanjem, dodatno se stavlja poveska oko vrata kako bi se spriječila moguća dislokacija same kanile
- uklanja se endotrahealni tubus (ekstubacija pacijenta) provjerava se ventilacija
- RTG toraksa (da se isključi mogućnost pneumotoraksa i pneumomedijastinuma, te verifikacije položaja kanile)
- upisivanje postupaka u medicinsku dokumentaciju [2]



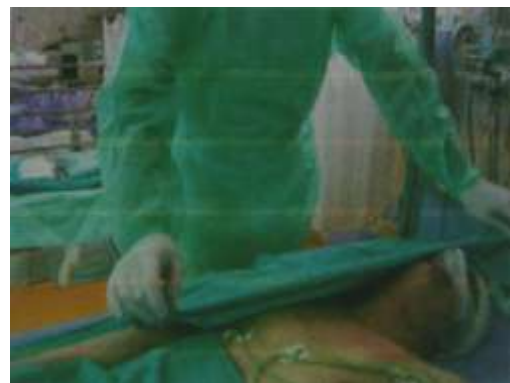3.6.1. Prikaz pribora za PDT



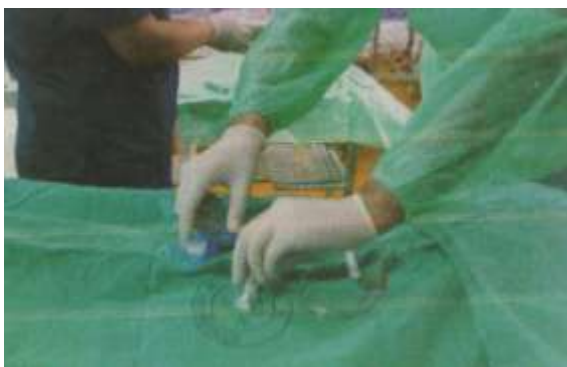3.6.2. Otvorena kanila



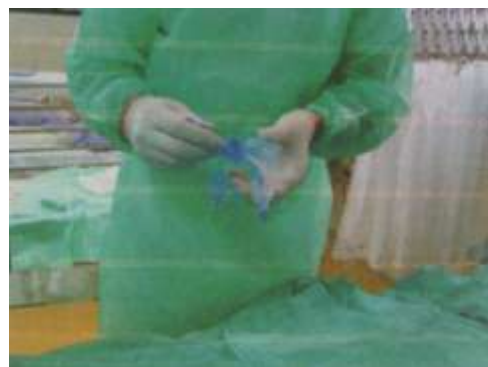3.6.3. Pranje operativnog polja



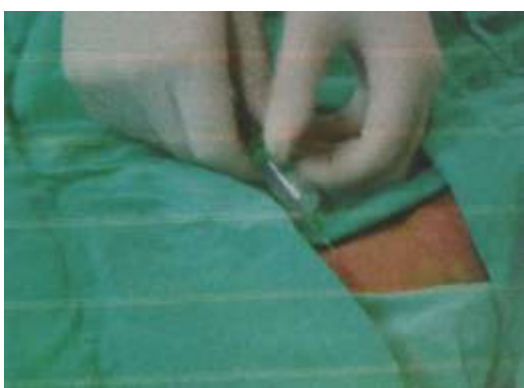3.6.4. Sterilno pokrivanje pacijenta



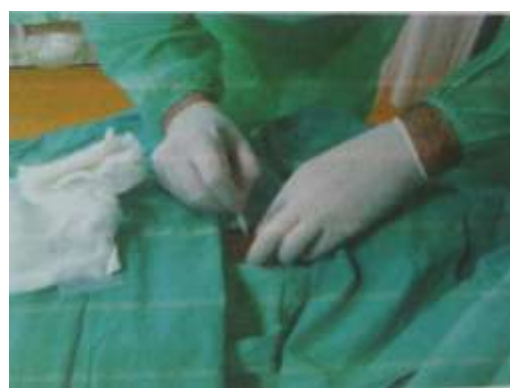3.6.5. Priprema pribora i otvaranje kanile



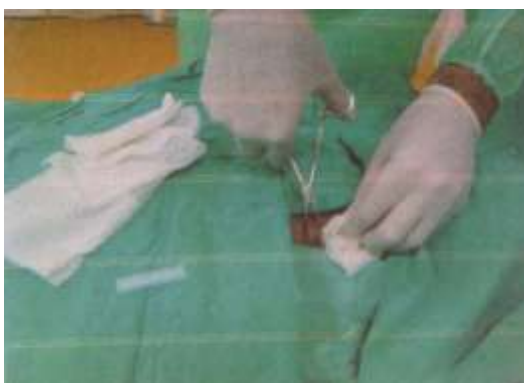3.6.6. Endotrahealna kanila



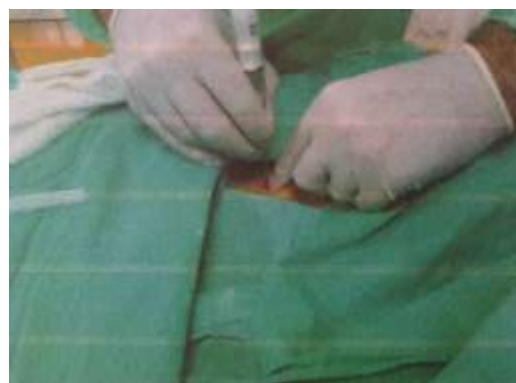3.6.7. Davanje lokalnog anestetika



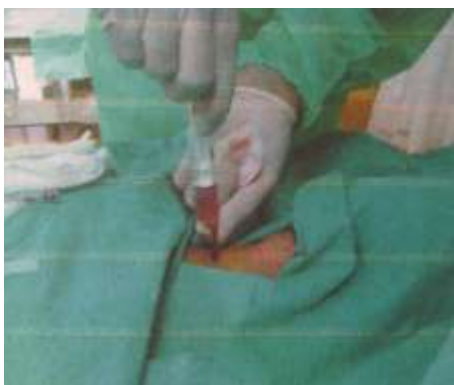3.6.8. Rezanje kože skalpelom



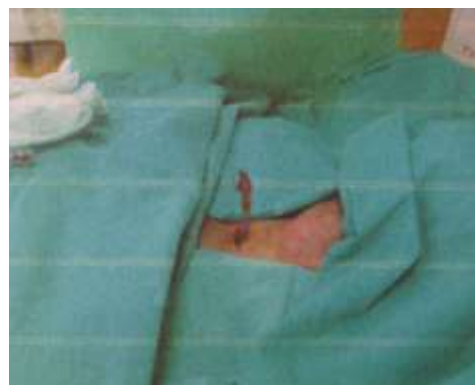3.6.9. Širenje kože peanom



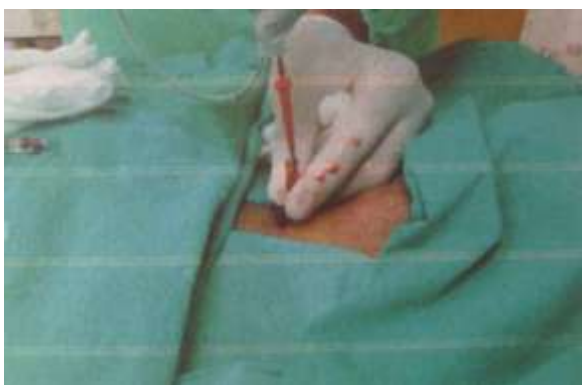3.6.10. Određivanje mjesta uboda



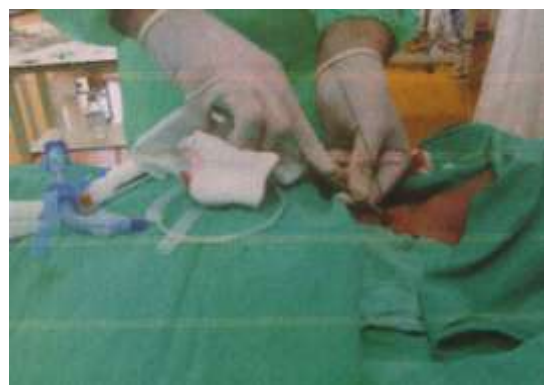3.6.11. Aspiracija traheje



3.6.12. Prikaz nakon aspiracije



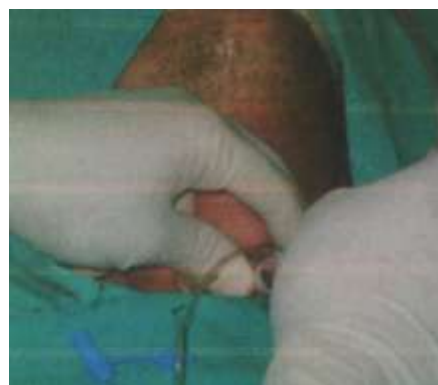3.6.13. Plasiranje žice vodilice



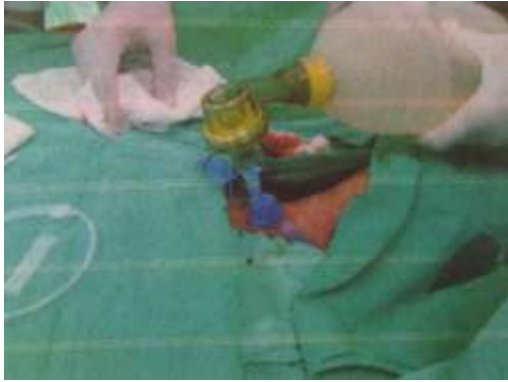3.6.14. Širenje traheje dilatatorom



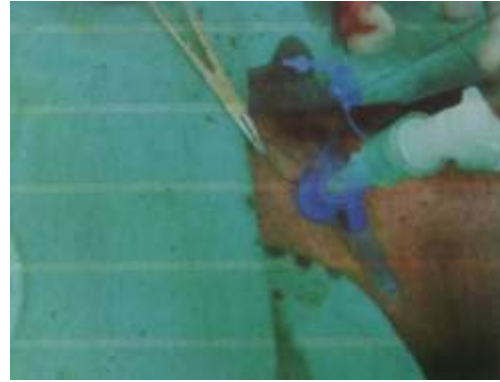
3.6.15. Postavljanje kanile



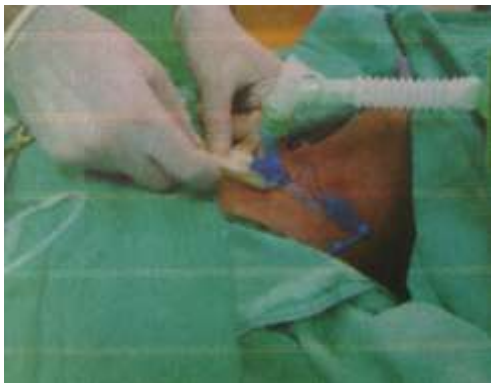3.6.16. Aspiracija sekreta



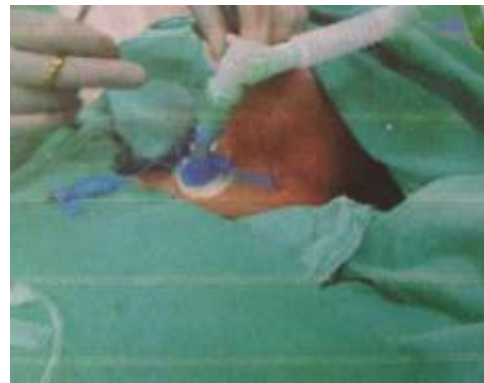3.6.17. Provjera prohodnosti



3.6.18. Fiksacija kanile za kožu



3.6.19. Stavljanje jodoformne gaze



3.6.20. Stavljanje poveske

### **3.7. Komplikacije traheotomije i zadaci medicinske sestre u prevenciji istih**

Krvarenje koje nastaje nakon zahvata, a najčešće je posljedica neoprezne hemostaze u toku zahvata. Krvarenje se može zaustaviti jodoformnom gazom. Kasna krvarenja su rijetka, a posljedica su erozije vratnih krvnih žila zbog loše postavljene kanile.[1][3]

Pneumotorax može nastati i od medijastinalnog emfizema kad pritisak zraka u medijastinumu dovodi do komplikacije uzrokovane traheotomijom.[1]

Potkožni emfizem nastaje najčešće na mjestima gdje koža vrata nije sašivena uz rubove traheje pa zrak prodire oko trahealne kanile u subkutano tkivo.[1] Medijastinalni emfizem nastaje prodorom zraka u medijastinum kroz kirurški tretirano područje oko dušnika. Razlog nastajanja emfizema su kašalj i napinjanje. Potkožni emfizem može se proširiti i na lice, posebice vjeđe.[3]

Najvažniji zadatak medicinske sestre prilikom nastanka komplikacija navedenih u tablici 3.7.1. je nadzor pacijenta koji uključuje vizualni pregled mjesta zahvata i pravovremeno uočavanje simptoma. Potrebno je pratiti stanje svijesti pacijenta, nadzor vitalnih funkcija, te pratiti disanje pacijenta. Potrebno je nadzirati pacijenta i pravovremeno uočiti moguću pojačanu krvavu sekreciju oko kanile i u kanili prilikom aspiracije sekreta, te kod emfizema pravovremeno uočiti krepitacije. Važna uloga medicinske sestre je održavanje higijene okoline traheostome kako bi se spriječio nastanak infekcije. Ukoliko medicinska sestra uoči bilo koji znak ili simptom, mora obavijestiti liječnika, te dalje postupiti po njegovim uputama.

RANE KOMPLIKACIJE	KASNE KOMPLIKACIJE
Upale i edem dušnika	-Stenoza:sužavanje dušnika zbog stvaranja ožiljka
Infekcije i gnojne upale stome	- Površinsko oštećenje sluznice(3)
Krvarenje s aspiracijom sekreta	

3.7.1. tablica rane i kasne komplikacije PDT

### 3.8. Dekanilacija

Ukoliko se očekuje dekanilacija traheostoma se formira kao urez u traheji koji može nakon dekanilacije brzo spontano zacijeliti. Dekanilacija se izvodi kada je stanje bolesti sanirano te bolesnik može nesmetano disati kroz larinks.

Mogućnost dekanilacije možemo utvrditi na više načina zatvaranje otvora kanile gazom ili kroz nekoliko dana posebnim čepovima, postavljanjem kanile uskog promjera koja dopušta paralelni protok zraka u gornje dišne putove. Ako bolesnik tolerira usku kanilu i ne iskašlja sekret, može se zatvoriti.

Dekanilacija se provodi pod nadzorom liječnika tijekom 24 sata, kako bi se u slučaju smetnji disanja kanila mogla opet uvesti.[3]



### **3.8.1. Priprema bolesnika**

- upoznati bolesnika s izvođenjem postupaka
- smjestiti bolesnika u sjedeći položaj
- na mjesto otvora kanile stavljamo gazu, rana zacijeli unutar nekoliko dana, ostavljajući malen ožiljak.[3]

### **3.8.2. Komplikacije dekanilacije**

- subglotične stenozе (visoka traheotomija) - suženje grla u nivou krikoidne hrskavice
- stenozа dušnika - nastaje zbog nastanka ožiljka na mjestu traheostome
- stvaranje granulacija na stjenkama dušnika ili na traheostomi - novonastalo tkivo u području cijeljenja rane

## **4. Zdravstvena njega bolesnika sa perkutanom traheostomom**

Zbog specifičnosti dišnih putova kod bolesnika s traheostomom potrebno je redovito i pravilno njegovati traheostomu i kanilu, posebice prvih dana nakon zahvata, zbog povećanog lučenja sekreta. Učestalost toaleta stome i kanile ovisi o količini sekreta, krvarenju i infekciji.

### **4.1. Toaleta traheostome**

Obuhvaća:

- čišćenje stome
- aspiracije sekreta iz dišnih putova
- čišćenje unutarnje kanile
- promjena kanile i zavoja kojim je fiksirana[2][4]

#### **4.1.1. Vrste kanila**

Nakon formiranja traheostome postavlja se trahealna kanila radi lakšeg održavanja i čišćenja dišnog puta. Nakon što rana zacijeli i u svim slučajevima u kojima je to moguće, kanila se odstranjuje.[5] Trahealna kanila ima oblik savijene cijevi, a može biti izrađena od različitih materijala (plastike, metala i gume). Na tržištu postoje mnogi tipovi kanila koji se razlikuju ovisno o proizvođaču istih. Postoje klasične kanile, cuff kanile, biesalski kanile, silikonske „T“ kanile, te različite vrste metalnih kanila.

Klasična trahealna kanila sastoji se od dvostruke cijevi koja na vanjskom kraju ima pločicu koja se učvršćuje na vratu pomoću povezne trake. Unutarnja cijev može se vaditi radi čišćenja sasušenog sekreta, što može obavljati i sam bolesnik bez da vadi cijelu kanilu. Time se izbjegavaju teškoće pri ponovnom umetanju kanile u traheostomu. Zatvarajući prstom vanjski otvor kanile bolesnik može uspostaviti govornu komunikaciju jer na taj način izdahnuti zrak pod pritiskom prolazi pored kanile u dušnik, ulazi u grkljan, ždrijelo i usta te se uspostavlja govor.

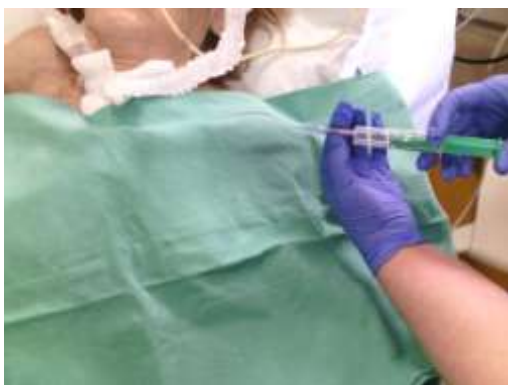- Cuff kanila je plastična kanila s balonom koji se puni zrakom i posve zatvara dušnik.
- Biesalski plastična kanila ima uložak koji se može čistiti, govornog je tipa i nema cuff.

- Metalne kanile su manje ugodne za pacijente, ali se lakše održavaju te se mogu čak i sterilizirati.[5]

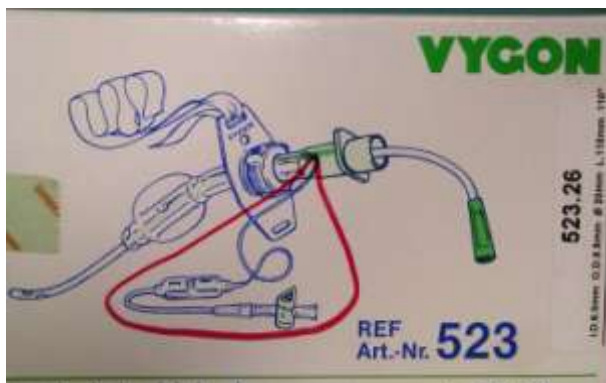#### **4.1.2. Intervencije medicinske sestre**

- objasniti bolesniku postupak toalete stome ovisno o njegovim sposobnostima
- pripremiti pribor: nesterilne rukavice, traka, sterilne rukavice, sterilne škare, sterilne tupfere, antiseptik
- oprati ruke
- staviti nesterilne rukavice
- skinuti keper traheostome
- staviti sterilne rukavice
- pridržavati se pravila asepsa, očistiti područje oko traheostome vlažnim tupferom gaze (0,9% Na Cl, Plivasept otopina 1%®)
- dobro osušiti kožu
- ukoliko je potrebno kožu namazati antibiotskom masti i otopinom (Gentiane violet®)
- staviti urezanu sterilnu gazu na mjesto incizije, kanilu pričvrstiti keper trakom
- provjeriti pritisak zraka u cuffu
- skinuti rukavice, oprati ruke[2]

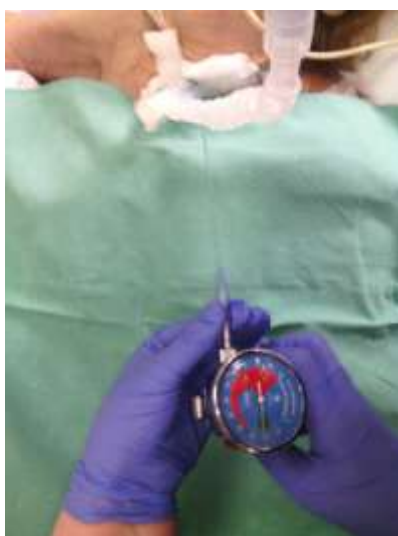Kod toalete traheostome sestra treba obratiti pažnju na cuff kanile. Kod samog izvođenja traheotomije kada se kanila uvede da bi se fiksirala balon moramo napuniti zrakom putem šprice prikazano na slici 4.1.2.1. To radimo putem posebnog dijela na kanili prikazanog na slici 4.1.2.2. na kojem nam je i ujedno označeno koliko je zraka potrebno. Kasnije tu količinu pritiska zraka možemo provjeriti posebnim manometrom prikazan na slici 4.1.2.3. A ako nemamo manometar možemo jednostavno provjeriti opipom prstiju. Cuff nesmije biti ni pretvrđ ni premekan.



4.1.2.1. Punjenje cuffa zrakom



4.1.2.2. Prikaz cuffa



4.1.2.3. Prikaz manometra za provjeru

## 4.2. Aspiracija sekreta iz dišnih putova

Aspiracija je postupak uklanjanja sekreta iz dišnih putova upotrebom katetera za aspiraciju. Bolesnika je potrebno poticati da sam iskašlja sekret i na taj način izbjegne nepotrebno aspiriranje. Kada mehanizam kašlja nije dovoljan za izbacivanje sekreta, provodi se aspiracija svaka 1-2 sata ili po potrebi sve dok postoji pojačana sekrecija.[6]

Medicinska sestra mora procijeniti potrebu za aspiracijom promatrajući bolesnika i „oslušujući“ njegovo disanje. Nepotrebna aspiracija sekreta uzrokuje bronhospazam i mehaničku traumu trahealne sluznice. Važno je znati odabrati odgovarajući aspiracijski kateter. Upotreba prevelikog katetera uzrokuje zatvaranje lumena kanile te uzrokuje hipoksiju. Aspiracija se provodi prema načelima asepsa, kako bi se spriječio nastanak infekcije pluća i/ili sistemske infekcije.

#### 4.2.1. Aspiracija sekreta

- **priprema bolesnika:** objasniti postupak i što će se raditi, jer je aspiracija neugodan zahvat koji izaziva osjećaj gušenja, postaviti bolesnika u Semi-Fowlerov položaj
- pripremiti pribor: sterilni kateter za aspiraciju (10.12Fg/ovisno o veličini trahealne kanile)
- sterilnu fiziološku otopinu
- sterilnu špricu (5 ili 10 ml)
- aspirator (tlak aspiracije 100-120 mmhg (13-16 kPa))
- sterilne rukavice, kapu, masku, naočale [5][4]

#### 4.2.2. Postupak aspiracije

- pranje ruku
- uključiti aspirator
- otvoriti omot katetera
- navući sterilne rukavice
- uvesti kateter bez negativnog tlaka
- uključiti negativni tlak, poticati bolesnika na duboko disanje
- u slučaju pojave gustog sekreta, ukapati 3-5 ml, 0,9%Na Cl-a u kanilu, aspirirati sadržaj okrećući nježno kateter za 360 stupnjeva ne dulje od 5-10 sekundi
- promatrati bolesnika tijekom aspiracije
- rasporemiti pribor [6]

#### 4.3. Zamjena kanile

Kod perkutane traheostome zamjena kanile u prva tri dana nije potrebna, budući da se još nije oblikovao stabilni stomalni kanal, te prijeti opasnost da se nakon uklanjanja stare nova kanila neće moći plasirati. Kanila se ne mijenja prema nekom čvrstom određenom vremenskom intervalu, već kada postoji indikacija.[7] Šavovi se skidaju između sedmog i desetog dana.[6]Zadatak medicinske sestre kod zamjene kanile kod pacijenata koji su u kontaktu je objasniti bolesniku što će se i kako će se raditi. Smiriti bolesnika, dati mu vremena da se i sam pripremi za taj zahvat, te mu dati mogućnost da nam postavi pitanja ako ih ima. U jedinici intenzivnog liječenja zamjenu kanile radi liječnik, sestra mu asistira. Sestra priprema

odgovarajući broj kanile, sterilnu baktericidnu mast, špricu za napuhivanje cuffa, rukavice, aspirator sa odgovarajućom veličinom katetera. Zamjena kanile započinje aspiracijom sekreta kroz kanilu koju pacijent ima, nakon aspiracije sestra miče povjesku kojom je kanila fiksirana te špricom izvlači zrak iz cuffa. Liječnik izvlači kanilu, te uzima novu kanilu odgovarajuće veličine, sestra na vrh kanile stavlja baktericidnu mast i liječnik stavlja kanilu. Kad je kanila stavljena napuše se cuff sa zrakom te se kanila fiksira poveskicom. Ako je potrebno pacijent se aspirira.

#### **4.4. Prehrana bolesnika sa perkutanom traheotomijom**

Uslijed otežanog gutanja bolesnik može znatno izgubiti na tjelesnoj težini, a ponekad je i unos tekućine otežan. Znatno broj bolesnika ima neredovitu i jednoličnu prehranu. Bolesnik treba konzumirati visokoproteinsku hranu bogatu vitaminima i mineralima odgovarajuće konzistencije, u manjim ali češćim obrocima. Ovaj način prehrane odnosi se na pacijente koji pored kanile jedu per os.[5]

##### **4.4.1. Intervencije medicinske sestre kod pacijenata koji se hrane per os**

- kontrola unosa hrane i eliminacija iste
- kontrola unosa tekućine
- kontrola balansa tekućine i elektrolita
- kontrola tjelesne težine
- kontrola laboratorijskih nalaza
- kontrola vitalnih funkcija: puls, RR, tjelesna temperatura, SpO2 [5]

Većina pacijenata koji su perkutano traheotomirani hranjenje započinje putem nazogastrične sonde. Za hranjenje se koriste gotovi tvorničko pripremljeni pripravci prikazani na slici broj 4.4.1.1. različitih kalorijskih vrijednosti ovisno o potrebama pacijenta. Prije početka hranjenja pacijenta putem nazogastrične sonde najprije moramo provjeriti dali je sonda u želucu. To radimo tako da u sondu uštrcemo dvadeset mililitara zraka i stetoskopom istovremeno slušamo preko abdomena na području želuca dali čujemo uštrcaj istog. Nakon što smo provjerili dali je nazogastrična sonda na mjestu možemo započeti postupak hranjenja. Hraniti možemo u obrocima putem šprice i to tako da određenu količinu hrane navučemo u špricu i damo putem sonde te kada smo završili sa hranjenjem sondu properemo vodom da bi sačuvali njezinu prohodnost. Sljedeći način hranjenja može biti putem takozvanog

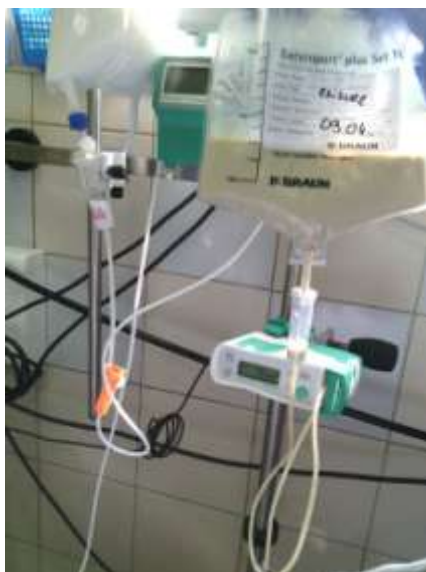gravitacijskog sistema u koji stavimo potrebnu količinu hrane koju pacijent treba dobiti te pustimo kapajući kap na kap. Postoji još i način hranjenja putem nazogastrične sonde je putem pumpe hranilice gdje točno možemo zadati vrijeme,brzinu i količinu hrane prikazano je i na slici broj 4.4.1.3.Na slici 4.4.1.2. prikazani su sistemi za hranjenje te šprica za hranjenje.



4.4.1.1. Prikaz vrsta hrane za enteralnu prehranu



4.4.1.2. Prikaz šprice za hranjenje i setova za enteralnu prehranu



4.4.1.3. Prikaz pumpe hranilice

## **4.5. Zdravstveni odgoj bolesnika sa perkutanom traheotomijom**

Edukacija bolesnika s traheostomom predstavlja aktivan proces s osnovnim ciljem poticanja i stvaranja znatnih promjena u stavovima i ponašanju bolesnika.[6] Medicinska sestra mora prilagoditi način poučavanja bolesniku i hrabriti ga da aktivno sudjeluje u prije operacijskom i poslije operacijskom tijeku liječenja. Savjetovanje i poučavanje mora biti prilagođeno bolesniku, njegovom općem stanju, intelektualnim i socijalno ekonomskim mogućnostima, te bolesnikovoj motivaciji i stupnju mogućnosti prihvatanja novih znanja.[8]

## **4.6. Komunikacija**

Vještina komunikacije, osim što za medicinsku sestru predstavlja izazov u radu sa bolesnikom, sastavni je dio njezine radne svakodnevnice. Međutim kvalitetna komunikacija kao preduvjet mogućnosti provođenja sigurne i učinkovite zdravstvene njege uvjetovana je osim samom vještinom komunikacije iskustvom i mnogim drugim čimbenicima. Kao što su radna okolina, uvjeti rada te usmjerenost na određeni koncept zdravstvene njege. Kod traheotomiranih osoba komunikacija je znatno otežana jer ne mogu verbalno komunicirati sa nama. Zbog tog je bitno da sa bolesnikom uspostavimo odnos povjerenja kako bi neverbalna komunikacija bila što uspješnija. Bolesnik se mora naučiti komunicirati putem pomagala. Sa pacijentom trebamo dogovoriti način kojim ćemo komunicirati. Najčešće je to komunikacija pisanim putem, a može biti i putem kartica na kojima je napisana abeceda pa pacijent prstom pokazuje slova ako ne može pisati. Pacijentu trebamo osigurati dovoljno vremena za komunikaciju, ne ga požurivati, pohvaliti ga za suradnju te ga poticati na komunikaciju.



## **5. Sestrinske dijagnoze, ciljevi i intervencije**

### **1. Smanjena prohodnost dišnih putova u/s pojačanom traheobronhalnom sekrecijom**

Cilj: Bolesnik će za vrijeme hospitalizacije imati prohodne dišne putove

Intervencije:

- umiriti bolesnika
- savjetovati bolesnika da zauzme polusjedeći položaj kako bi lakše mogao iskašljati sekret
- procijeniti potrebu za aspiracijom
- aspirirati sekret prema utvrđenom protokolu
- provjeriti prohodnost kanile, učiniti toaletu
- podučiti bolesnika vježbama disanja
- uključiti fizioterapeuta za izvođenje fizikalne terapije prsnog koša

Evaluacija: Cilj je postignut. Bolesnik je za vrijeme hospitalizacije imao prohodne dišne putove.

### **2. Visok rizik za infekciju u/s traheostome**

Cilj: Bolesnik tijekom hospitalizacije neće dobiti infekciju.

Intervencije:

- podučiti bolesnika važnosti higijene ruku ukoliko on sam provodi toaletu stome
- podučavati o njezi i higijeni traheostome
- procijeniti stanje kože oko traheostome
- vršiti redovitu toaletu traheostome
- po potrebi obavljati aspiraciju sekreta iz traheostome
- osigurati prehranu bogatu bjelančevinama i ugljikohidratima

Evaluacija: Cilj je postignut. Bolesnik tijekom hospitalizacije nije dobio infekciju

### **3. Visok rizik za dislokaciju trahealne kanile u/s sa nepravilno postavljenom trakom za pričvršćivanjem**

Cilj: Bolesniku se za vrijeme hospitalizacije trahealna kanila neće pomicati, bit će pravilno učvršćena.

Intervencije:

- provjeriti kako trahealna kanila prijanja uz vrat prilikom svake intervencije oko bolesnika
- provjeriti koliko bolesnik zna o dobrom položaju trahealne kanile i važnosti vezanja kanile vezicom
- objasniti bolesniku važnost dobrog položaja trahealne kanile
- savjetovati bolesniku da sam ne dira vezicu oko vrata, ako nije siguran da je može dobro zavezati
- savjetovati bolesniku kako će prilikom kašljanja jednom rukom pridržavati trahealnu kanilu kako se ne bi pomaknula

Evaluacija: Cilj je postignut. Bolesniku se za vrijeme hospitalizacije trahealna kanila nije pomicala, bila je pravilno učvršćena.

### **4. Otežana komunikacija u/s operacijskog zahvata traheostome, što se očituje nerazumljivim govorom**

Cilj: Bolesnik će tijekom hospitalizacije učinkovito komunicirati s pomoću pomagala

Intervencije:

- uspostaviti odnos povjerenja s bolesnikom
- provjeriti pismenost i mogućnost komunikacije pismenim putem
- osigurati bolesniku pribor za pisanje
- objasniti bolesniku da će lakše govoriti ako prstom zatvori kanilu
- osigurati dovoljno vremena za komunikaciju
- uključiti logopeda
- pohvaliti bolesnika za suradnju

Evaluacija: Cilj je postignut. Bolesnik je tijekom hospitalizacije učinkovito komunicirao s pomoću pomagala. (8)

## 6. Zaključak

Danas je perkutana traheotomija postala najčešći kirurški zahvat u Jedinicama intenzivne skrbi, s time da je isto tako peta najčešća kirurška intervencija u predjelu glave i vrata. Cjelovita i kvalitetna sestrinska procjena ključna je u prepoznavanju i tretiranju problema iz područja zdravstvene njege bolesnika s traheostomom. Medicinska sestra svojim pristupom i radom uz bolesnika smanjuje stupanj straha, tjeskobe i zabrinutosti. Istodobno izgrađuje povjerenje i samopouzdanje te pomaže bolesniku u usvajanju nove vrste ponašanja.

U liječenju i zdravstvenoj njezi traheotomiranih bolesnika važnu ulogu imaju dob, spol, osobine bolesnika, razina obrazovanja, ciljevi i interesi u životu. Bez obzira na to što imaju istu dijagnozu različiti su pristupi bolesniku. Edukacija bolesnika s traheostomom predstavlja aktivan proces s osnovnim ciljem poticanja i stvaranja znatnih promjena u stavovima i ponašanju bolesnika. Stoga radi provođenja zdravstvene njege bolesnika sa traheostomom potreban je sustavan sistematiziran i specijaliziran pristup svih članova zdravstvenog tima. Trajna edukacija medicinskih sestara važna je za poboljšanje kvalitete za pružanje zdravstvene njege bolesniku te za daljnje poboljšanje kvalitete sestrinstva i povećanje učinkovitosti metoda zdravstvene njege.

## 7. Literatura

- [1] Padovan,I. Otolaringologija 3 kirurgija usne šupljine, ždrijela, grla i vrata. Zagreb: Školska knjiga (1987)
- [2] Durbing, C.G.Jr.(2005) Techniquet for performing tracheostomy. Respir care,50(4),448-9
- [3] Brennan,T.,Leape, L.,Laird,N.,Herbert,L.,Localio,A.,Lawthers,A., et al.Incidencije of adverse events and negligence in hospitalizrd patients:results of the Harvard medical practice study I. N Engl J Med (1991);324:370-6
- [4] Holdgaard, HO.,Pederson, J., Jensen. RH., Outzen,KE., Midtgaard., T,Johansen, LV,Noller,J.,Paaske, PB:Percutaneous dilatational treacheostomy versus conventional surgical tracheostomy:a clinical randomized trial. Acta Anesthesiol Scand (1998), 42:545-550
- [5] Gradinac.M., Kirurgija, Otvor koji život znači, Vaše zdravlje(internet). 2009 Feb  
[http://www.vasezdravlje.com/printable/izdanje/clanak/1615/\(15.12.2015\)](http://www.vasezdravlje.com/printable/izdanje/clanak/1615/(15.12.2015))
- [6] Walsh, T., Beatty, P. Human factoris error and patient monitoring. Physio Meas (2002);23.111-32
- [7] Russel. C., Providing the nurse with a guide to tracheostomy care and management.Br.J.,Nurs.(2005);14(8):428-33
- [8] Edgtton. Winn. M., Wright. K., Tracheostomy:a guide to nursing care. Aust Nurs J.(2005);13(5):17-20.
- [9] Keros,P.,Pećina, M.,Ivančić-Košuta M. Temelji anatomije čovjeka. Zagreb: Naklada Naprijed (1999)
- [10] Ciaglia, P.,Firshing,Syniec,C. Elective percutaneous dilatational tracheostomy:a new simple bedside procedure:preliminary report.Chest (1985), 87:715-719
- [11] Bruner. LB, Suddarth. DS. Textbook of Medical Surgical Nursing.Seventh edition. Philadelphia: J. B. L. Lippincott Company;(1992);25:532-542

## Popis slika

Slika 3.4.2.1. Prikaz seta za toaletu endotrahealne kanile. D. B./SJIL/KBC Sestre Milosrdnice, 2016.g. ....	10
Slika 3.5.1. Prikaz seta za PDT. D.B./SJIL/KBC Sestre Milosrdnice, 2016.g. ....	11
Slika 3.5.2. Prikaz anestetika kod PDT.D.B./SJIL/KBC Sestre Milosrdnice, 2016.g. ....	11
Slike 3.6.1.-3.6.20. Prikaz tijeka izvođenja PDT. SJIL/KBC Sestre Milosrdnice, 2016. ..	12-15
Tablica 3.7.1. Rane i kasne komplikacije PDT.D.B, 2016.g. ....	16
Slika 4.1.2.1. Punjene cuffa zrakom.D.B./SJIL/KBC Sestre Milosrdnice, 2016.g. ....	20
Slika 4.1.2.2. Prikaz cuffa .D.B./SJIL/KBC Sestre Milosrdnice, 2016.g. ....	20
Slika 4.1.2.3.Prikaz manometra za provjeru zraka. D.B./SJIL/KBC Sestre Milosrdnice, 2016.g. ....	20
Slika 4.4.1.1. Prikaz vrsta hrane za enteralnu prehranu.D.B./SJIL/KBC Sestre Milosrdnice, 2016.g. ....	23
Slika 4.4.1.2. Prikaz šprice za hranjenje i setova za enteralnu prehranu.D.B./SJIL/KBC Sestre Milosrdnice, 2016.g. ....	23
Slika 4.4.1.3. Prikaz pumpe hranilice.D.B./SJIL/KBC Sestre Milosrdnice 2016.g. ....	24



IZJAVA O AUTORSTVU  
I  
SUGLASNOST ZA JAVNU OBJAVU

Završni/diplomski rad isključivo je autorsko djelo studenta koji je isti izradio te student odgovara za istinitost, izvornost i ispravnost teksta rada. U radu se ne smiju koristiti dijelovi tuđih radova (knjiga, članaka, doktorskih disertacija, magistarskih radova, izvora s interneta, i drugih izvora) bez navođenja izvora i autora navedenih radova. Svi dijelovi tuđih radova moraju biti pravilno navedeni i citirani. Dijelovi tuđih radova koji nisu pravilno citirani, smatraju se plagijatom, odnosno nezakonitim prisvajanjem tuđeg znanstvenog ili stručnoga rada. Sukladno navedenom studenti su dužni potpisati izjavu o autorstvu rada.

Ja, **Dijana Borovčak** pod punom moralnom, materijalnom i kaznenom odgovornošću, izjavljujem da sam isključivi autor/ica završnog/diplomskog rada pod naslovom **Zdravstvena njega bolesnika sa perkutanom dilatacijskom traheotomijom** te da u navedenom radu nisu na nedozvoljeni način (bez pravilnog citiranja) korišteni dijelovi tuđih radova.

Student/ica:  
(upisati ime i prezime)

---

(vlastoručni potpis)

Sukladno Zakonu o znanstvenoj djelatnosti i visokom obrazovanju završne/diplomske radove sveučilišta su dužna trajno objaviti na javnoj internetskoj bazi sveučilišne knjižnice

u sastavu sveučilišta te kopirati u javnu internetsku bazu završnih/diplomskih radova Nacionalne i sveučilišne knjižnice. Završni radovi istovrsnih umjetničkih studija koji se realiziraju kroz umjetnička ostvarenja objavljuju se na odgovarajući način.

Ja, **Dijana Borovčak** neopozivo izjavljujem da sam suglasan/na s javnom objavom završnog/diplomskog rada pod naslovom **Zdravstvena njega bolesnika sa perkutanom dilatacijskom traheotomijom** čiji sam autor/ica.

Student/ica:  
(upisati ime i prezime)

---

(vlastoručni potpis)