

# Respiratorne infekcije u djece

---

**Novko, Tea**

**Undergraduate thesis / Završni rad**

**2016**

*Degree Grantor / Ustanova koja je dodijelila akademski / stručni stupanj:* **University North / Sveučilište Sjever**

*Permanent link / Trajna poveznica:* <https://um.nsk.hr/um:nbn:hr:122:282151>

*Rights / Prava:* [In copyright](#)/[Zaštićeno autorskim pravom.](#)

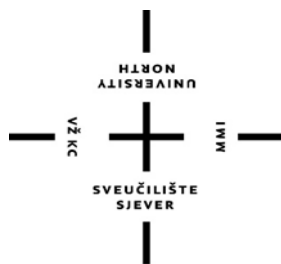*Download date / Datum preuzimanja:* **2024-09-04**



*Repository / Repozitorij:*

[University North Digital Repository](#)





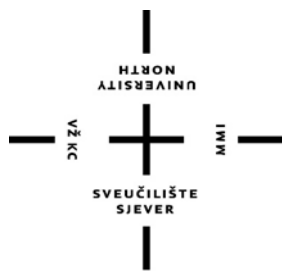**Sveučilište  
Sjever**

Završni rad broj: 670/SS/2015

## **Respiratorne infekcije u djece**

Tea Novko, 4992/601

Varaždin, lipanj 2016. godine



# Sveučilište Sjever

Biomedicinske znanosti – studij sestrinstva

Završni rad br. 670/SS/2015

## **Respiratorne infekcije u djece**

### **Student**

Tea Novko, 4992/601

### **Mentor**

Mirjana Kolarek Karakaš, dr.med.

Varaždin, srpanj 2016. godine

# Prijava završnog rada

## Definiranje teme završnog rada i povjerenstva

ODJEL	Odjel za biomedicinske znanosti		
PRISTUPNIK	Tea Novko	MATIČNI BROJ	4992/601
DATUM	13.10.2015.	KOLEGIJ	Klinička medicina II
NASLOV RADA	Respiratorne infekcije u djece		
MENTOR	Mirjana Kolarek Karakaš, dr. med.	ZVANJE	predavač
ČLANOVI POVJERENSTVA	1. doc. dr. sc. Hrvoje Vražić, predsjednik		
	2. Mirjana Kolarek Karakaš, dr. med., mentor		
	3. Marijana Neuberg, mag. med. techn., član		
	4. Irena Canjuga, mag. med. techn., zamjenski član		
	5.		

## Zadatak završnog rada

BROJ	670/SS/2015
OPIS	

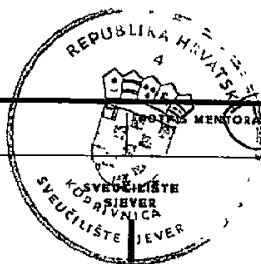
Akutne respiratorne infekcije najčešći su uzroci poboljevanja u dječjoj dobi. Predškolsko dijete razvije infekct 6-9 puta godišnje. Učestalost je još viša uključivanjem djece u kolektiv. U cilju uspješnog liječenja i odgađanja mogućih komplikacija, od velike je važnosti uloga medicinske sestre u edukaciji roditelja o bolesti, metodama liječenja te simptomatskoj terapiji koja se provodi kod kuće.

Ciljevi zadatka:

1. Utvrditi važnost edukacije u prevenciji respiratornih infekcija
2. Klinička slika i simptomi respiratornih bolesti
3. Naglasiti veću učestalost poboljevanja vrtičke djece
4. Epidemiološka situacija
5. Naglasiti važnost sudjelovanja medicinske sestre u edukaciji roditelja u cilju uspješnog liječenja i sprječavanja mogućih komplikacija
6. Citirati korištenu literaturu

ZADATAK URUČEN

17.11.2015



*Mirjana Kolarek Karakaš*

## PREDGOVOR

*Posebno bih se zahvalila svojoj mentorici Mirjani Kolarek – Karakaš na uloženom trudu i radu, te nesebičnoj pomoći i što mi je svojim znanjem i velikim iskustvom pomogla u pisanju ovog završnog rada.*

*Zahvaljujem se i svojim najbližima koji su mi uvijek pružali podršku tijekom mog školovanja i svakodnevno me motivirali za rad.*

*Zahvaljujem im na strpljenju, razumijevanju i ljubavi.*

## SAŽETAK

Respiratorne infekcije kod djece danas su najčešći razlog dolaska u dječju ambulantu. Te su bolesti uz infekcije probavnog trakta najvažniji zdravstveni problem kod djece.

Svako dijete godišnje prosječno oboli 5 – 6 puta od akutnih infekcija dišnih puteva sa lakšom ili težom kliničkom slikom. Djeca smještena u dječjim ustanovama obolijavaju i češće (10 – 12 puta), posebno ona do 3 godine. Uzročnici infekcije su virusi i bakterije. Zahvaćeni mogu biti gornji dišni putevi (grlo, sluznica nosa, krajnici, glasnice, dušnik, paranazalni sinusi, srednje uho) i donji dišni putevi (bronhi, pluća). Prilikom zaraze organizma u dišnim putevima dolazi do razmnožavanja mikroorganizama (virusa ili bakterija) i reakcije organizma – upale sluznice i lučenja sluzi. Upalne stanice (limfociti i makrofagi) čine glavnu obranu od uzročnika infekcije pa se stoga povećavaju i limfni čvorovi na vratu, a upalni edem sužava dišne puteve. Najčešći simptomi bolesti jesu kašalj koji može biti suh (podražajan) i vlažan (produktivan), začepljeni nos, slabiji apetit (bitna nadoknada tekućine), te povišena tjelesna temperatura preko 38°C. Zdravo dijete u lakšoj respiratornoj infekciji ne liječi se antibioticima, bez obzira bila to virusna ili bakterijska infekcija već se provodi simptomatska terapija koja obuhvaća nadoknadu tekućine, održavanje prohodnosti dišnih puteva, davanje antitusika ili ekspektoransa, snižavanje tjelesne temperature, smanjenje djetetove aktivnosti te odvajanje djeteta iz dječjeg kolektiva (vrtić, škola).

**KLJUČNE RIJEČI:** hunjavica, angina, krup, tonzilitis, bronhitis, pneumonije, pleuritis, bronhiektazije, cistična fibroza, strano tijelo u dišnim putovima, sestrinske dijagnoze

# SADRŽAJ

1. Uvod.....	1
1.1. Frekvencija i tipovi disanja.....	1
1.2. Dispneja .....	2
1.3. Kašalj .....	3
2. Akutne infekcije gornjih dišnih puteva .....	4
2.1. Hunjavica (akutni rinosinusitis).....	4
2.2. Angina (akutni tonzilofaringitis), akutni faringitis .....	5
2.3. Sindrom krupa .....	8
2.3.1. Kataralni laringitis .....	8
2.3.2. Akutni spastički laringitis (pseudokrup).....	8
2.3.3. Maligni opstruktivni laringotraheobronhitis .....	9
2.3.4. Perakutni flegmonozni epiglotitis .....	10
3. Kronični hipertrofični tonzilitis, hipertrofija adenoida .....	11
3.1. Indikacije za tonzilektomiju i adenoidektomiju .....	12
4. Bronhitis .....	14
4.1. Akutni traheobronhitis .....	14
4.2. Akutni i recidivni opstruktivni bronhitis .....	14
4.3. Akutni bronhiolitis i infekcije rs – virusom.....	16
5. Pneumonije.....	18
5.1. Oblici pneumonija .....	21
5.1.1. Intersticijalna pneumonija dojenčadi uzrokovana klamidijom okulogenitalis .....	22
5.1.2. Pneumonija s empijemom.....	22
5.1.3. Intersticijalna plazmacelularna pneumonija uzrokovana sa pneumocistis karinii .	24
5.1.4. Lobarna pneumonija .....	25
5.2. Liječenje .....	26
6. Pleuritis.....	27
7. Bronhiektazije .....	29
8. Cistična fibroza .....	32

9. Strano tijelo u dišnim putovima .....	35
10. Uloga medicinske sestre .....	38
11. Sestrinske dijagnoze .....	41
12. Zaključak .....	44
13. Literatura .....	45



## 1. Uvod

Akutne upalne bolesti respiratornog sustava najčešće su infekcije suvremenog čovjeka, kako u odrasloj tako i u dječjoj dobi, no u djece su one znatno češće. Tome pogoduju neke osobitosti respiratornog sustava u djece.

Prsni koš dojenčadi je mekan jer rebra još nisu okoštala. Rebra su položena horizontalno, interkostalni su mišići slabo razvijeni tako da je glavni inspiratorni mišić u dojenčadi dijafragma, a disanje je gotovo isključivo abdominalno. Dok kontrakcija dijafragme u odraslih širi prsni koš, u dojenčadi ga zbog smjera rebara sužava. Dojenčad najveći dio dana leži, pri čemu je zbog pritiska trbušnih organa dijafragma kranijalnije položena pa je smanjen volumen toraksa, a spuštanje dijafragme pri inspiriju je otežano. Pluća dojenčadi u usporedbi s plućima odraslih slabije su rastezljiva, a dišni putovi djeteta mnogo su uži. U dojenčadi najveći otpor prolasku zraka pružaju bronhioli, dok je u odraslih otpor kroz bronhiole zanemariv u odnosu prema ukupnom otporu strujanju zraka kroz dišne puteve. Osim toga, u dojenčeta je fiziološko sužavanje lumena bronha u ekspiriju zbog njihove dinamičke kompresije puno jače nego u odraslih. Upravo zbog toga svako dodatno suženje bronhiola npr. upalnim edemom može izazvati njihovo zatvaranje u ekspiriju. Pri pregledu djeteta s bolestima dišnih organa važno je promatrati dijete dok je mirno (najbolje dok je još u majčinu naručju). Treba izbrojiti frekvenciju disanja, uočiti ritam disanja, potražiti znakove dispneje i paziti na učestalost i obilježja kašlja.

### 1.1. Frekvencija i tipovi disanja

Gornja granica normalne frekvencije disanja u prvih 6 mjeseci je oko 60/min., u dojenčadi oko 52/min., u drugoj godini oko 42/min., u predškolske i školske djece oko 20/min. Ubrzanje frekvencije disanja nastaje zbog uzbuđenja, uz povišenu tjelesnu temperaturu, uz svaku težu hipoksiju i kao znak bolesti bronha ili pluća bilo kojeg uzroka.

Frekvencija i amplituda disanja obilježavaju i neke posebne tipove disanja:

- **Kussmaulovo disanje** – obilježeno je povećanom frekvencijom, povećanom amplitudom disanja i osobito odsutnošću pauze između ekspirija i idućeg inspirija.

- **Cheyne – Stokesovo disanje** – obilježeno je periodičkim povećanjem i smanjenjem amplitude disanja, uz povremene kraće (manje od 10 sekundi) prekide disanja.
- **Grčevito disanje** – obilježeno je pojedinačnim, grčevitim, maksimalnim inspiracijama između kojih su duge pauze apneje od nekoliko sekunda ili čak minutu – dvije. [1]

## 1.2. Dispneja

Dispneja se u odraslih bolesnika definira kao subjektivni simptom – osjećaj otežanog disanja praćen određenim objektivnim znakovima. U radu s dojenčadi i predškolskom djecom takva definicija nije upotrebljiva. Zato se u prepoznavanju dispneje dojenčadi oslanjamo na niz objektivnih znakova:

- tahipneja – povećanje frekvencije disanja preko gornje granice normale
- inspiratorne retrakcije – dispnoično dojenče uvlači na vrhuncu svakog inspirija interkostalne prostore, ksifoidno područje, a u mlađeg se dojenčeta mogu uvlačiti i rebreni lukovi
- stenjanje – može biti znak pleuralne boli, dolazi do kratkotrajnog zatvaranja glotisa prije početka ekspirija i zatim naglo eksplozivno otvaranje
- klimanje glavicom – u smjeru fleksije u ritmu disanja u prvim tjednima života znak je aktivnosti pomoćne dišne muskulature koja, kad ne može ekspandirati prsni koš, flektira glavicu
- širenje nosnica – obično je znak teže dispneje, a nastaje aktivacijom pomoćne inspiratorne muskulature

Sama dispneja može biti opstruktivna (nastaje zbog otežanog strujanja zraka u dišnim putovima) i neopstruktivna ili restriktivna (nastaje u dojenčadi zbog smanjenja rastezljivosti pluća ili toraksa). [1]

### 1.3. Kašalj

Kašalj je jedan od najčešćih simptoma s kojim se liječnik susreće u radu s djecom. Prema nekim posebnim obilježjima kašlja često se može zaključiti o lokalizaciji, a katkad čak i o naravi bolesti koja ga izaziva.

*Faringealni kašalj* je obično suh, ne osobito jak. Ipak, on može dovesti do povraćanja sluzi ili netom uzetog obroka. U predškolske i školske djece s kroničnom hipertrofijom adenoidnih vegetacija ili s kroničnim sinusitisom kašalj nastaje zbog cijedenja sekreta iz nosa i epifarinksa niz farinks, osobito u jutarnjim satima prije ustajanja.

*Salve grčevitog suhog* kašlja u napadima na koje se nadovezuje snažan stridorozni, zvučni inspirij obilježje su kašlja hripavca.

*Laringealni kašalj* obilježen je promuklošću glasa. On je poput „laveža psa“, glasan ali promukao.

*Dvoglasni (bitonalni) kašalj* je rijedak, ali važan znak stenozne glavnog bronha ili traheje otečenim limfnim čvorom ili stranim tijelom.

*Suzdržani kašalj* nastaje u djeteta u teškoj dispneji ili uz pleuralnu bol, a prepoznaje se po izrazitom naporu djeteta da potisne refleks kašlja. [1]

## **2. Akutne infekcije gornjih dišnih puteva**

Akutne respiratorne infekcije najčešće su akutne bolesti ljudskog roda.

Epidemiološke analize posjeta djece liječniku primarnog kontakta pokazale su da više od 50% djece dolazi zbog akutnih respiratornih infekcija.

U prvih 5 godina života djeca prebole godišnje u prosjeku od 6 do 9 akutnih infekcija, ali među njima čak 10% djece preboli i po 12 infekcija na godinu. U ovu skupinu pripadaju djeca koja posjećuju jaslice i vrtiće, a dijelom i predškolska djeca koja imaju stariju braću ili sestre što posjećuju zatvorene dječje ustanove i donose kući uvijek nove infekcije. [1]

Laboratorijske dijagnostičke metode koje bi osigurale etiološku dijagnozu akutne respiratorne infekcije u pojedinog djeteta – izolacija uzročnika ili serološke metode – teško su ili uopće nisu dostupne u svakodnevnoj ambulantnoj praksi, a kad bi i bile rezultati ipak ne bi bili pouzdani i došli bi u pravilu prekasno. Zbog toga se u svakodnevnom radu u dijagnozi i liječenju djece s akutnim respiratornim infekcijama oslanjamo na klasifikaciju koja se osniva na anatomskoj rasprostranjenosti upale dišnih organa, na lokalnom kliničkom nalazu, općim simptomima infekcije i na epidemiološkim podacima. Naprotiv treba vrlo pomno uočiti pojedinosti kliničke slike svakog djeteta budući da se na temelju same kliničke slike ipak u brojnim slučajevima može s velikom vjerojatnošću zaključivati je li posrijedi virusna ili bakterijska infekcija dostupna antimikrobnom liječenju. [1]

### **2.1. Hunjavica (akutni rinosinitis)**

Hunjavica (obična „prehlada“) počinje osjetom peckanja i žarenja u nosu i ždrijelu, često uz kihanje, na što se za nekoliko sati nadovezuje kongestija sluznice nosa a zatim serozna i sluzava sekrecija. Usporedno s rinitisom može teći blaži ili teži konjuktivitis. Između drugog i sedmog dana bolesti sekrecija iz nosa postaje mukopurulentna, a u drugom tjednu bolesti simptomi obično nestanu. Opći simptomi bolesti jesu blaga glavobolja, vrlo blaga zimica uz inače dobro opće stanje i uz normalnu ili tek neznatno i prolazno povišenu tjelesnu temperaturu i osjećaj opće malaksalosti. Kašalj se pojavljuje u 60 – 80% djece, a nosni sekret gotovo uvijek postaje za nekoliko dana sluzavognojan tvoreći sliku gnojnog rinosinitisa.

U dojenčadi akutna hunjavica izaziva teškoće disanja jer dojenče ne zna trajno disati na usta. Zbog toga se akutna hunjavica u dojenčadi očituje nemirom i plačljivošću, nemirnim snom, kašljem zbog sekreta koji se cijedi niz ždrijelo i slabim uzimanjem hrane.

Uzročnici su rinovirusi i koronavirusi, respiratorni sincicijalni virus, virus parainfluenzae, virusi influenzae, neki adenovirusi i enterovirusi.

Komplikacije do kojih može doći jesu akutni gnojni sinusitis i akutni otitis media. Protezanje znakova upale na ždrijelo, larinks, traheju i donje dišne puteve nije komplikacija, već prirodni tijek bolesti u određenom postotku bolesnika.

Etiološkog liječenja hunjavice nema. Umjesto toga postoji bezbroj pučkih „metoda“ liječenja od kojih neke pružaju simptomatsko olakšanje. Dijete se mora nekoliko dana odvojiti od većih skupina djece da nepotrebno ne širi infekciju. Kapanje nekim neutralnim kapima ( fiziološka otopina) razrijeđuje gust sekret u nosu i olakšava njegovo odstranjenje, ali drugih specifičnih učinaka nema. Vazokonstriktorne kapi izazivaju prolaznu dekongestiju sluznice nosa, pa je za to vrijeme nakratko poboljšana drenaža paranazalnih sinusa i Eustachijeve cijevi, ali nakon toga u pravilu slijedi jaka reaktivna hiperemija. Uporabu lokalnih vazokonstriktora treba ograničiti na nekoliko dana jer njihova dugotrajnija primjena oštećuje nježan sluzniči epitel. Primjena parafinskog ulja ili masti u nos štetna je i zabranjena u male djece zbog opasnosti od aspiracije i nastanka lipoidne pneumonije. Uporaba nosnih dekonjestiva za sustavnu primjenu (pseudoefedrin + loratadin) u djece je kontraindicirana. [1]

## **2.2. Angina (akutni tonzilofaringitis), akutni faringitis**

Angina ili akutni tonzilofaringitis akutni upalni sindrom ždrijela (grla) koji uzrokuju različiti mikroorganizmi. Glavni simptom angine je bol u ždrijelu, osobito pri gutanju, iako iznimno ima akutnih upala ždrijela – angina, bez boli. U dojenčadi i male djece koja ne znaju lokalizirati i izvijestiti o boli, prvi simptom može biti odbijanje hrane. Objektivno postoje znakovi upale ždrijela koji se međusobno morfološki razlikuju, pa se angine поближе označavaju atributima *kataralna*, *pseudomembranozna*, *ulcerozna*, *nekrotična*, *nodularna* i *vezikulozna* angina. [1]

Sama angina po svojoj patogenezi može biti primarna kada je upala ždrijela i tonzila prva, glavna i jedina lokalna manifestacija boli. Uzročnici tih angina su  $\beta$  – hemolitički streptokok i veliki broj tzv. respiratornih virusa (adenovirusi, parainfluenca, respiratorni sincicijalni i drugi). Gledano u globalu, bez obzira na dob djeteta, sezonu i na pojedinosti kliničke slike, puno manje od 20% angina među djecom koje vidi liječnik primarnog kontakta uzrokovano je  $\beta$  – hemolitičkim streptokokom, osim u razdoblju streptokokne epidemije kada taj postotak može biti i mnogo veći.

Iz kulture brisa ždrijela mogu se katkada naći i drugi patogeni mikroorganizmi kao što su H. influenzae, pneumokok i stafilokok. Nalaz tih bakterija u djeteta u pravilu ne znači da su oni uzročnici upale, nego je posrijedi primarna virusna angina tijekom koje su se te klice umnožile zbog promijenjenih lokalnih uvjeta u ždrijelu.

U određenom broju bolesti u kojima se također javlja angina, ona nije ni glavna ni jedina lokalizacija upale, nego kliničkom slikom dominiraju opći simptomi ili simptomi drugih organskih sustava poput seroznog meningitisa, akutnog gastroenteritisa ili generalizirane upale limfnih čvorova – tada govorimo o sekundarnim anginama.

Problem etiologije primarne angine svodi se na pitanje je li u određenog djeteta angina uzrokovana nekim virusom ili je riječ o  $\beta$  – hemolitičkom streptokoku čije je prepoznavanje i liječenje antimikrobnim lijekovima važno kao jedini način sprječavanja kasnijih aseptičkih komplikacija streptokokne bolesti – reumatske vrućice i akutnog glomerulonefritisa.

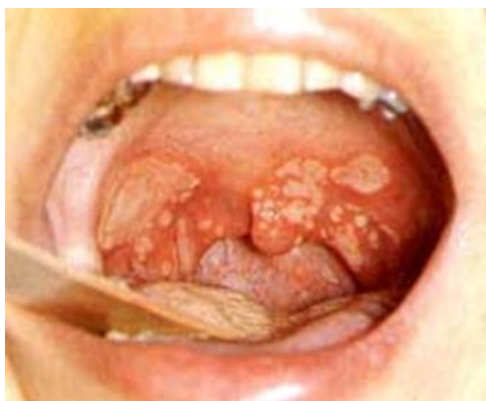Streptokokna angina u tipičnom slučaju daje kliničku sliku *lakunarne angine* s naglim početkom, bolima u ždrijelu pri gutanju, temperaturom iznad 39°C, glavoboljom, mučninom, bolovima u trbuhu i povraćanjem. Uz to od samog početka bolesti postoji hiperemija sa žarkim crvenilom ždrijela, edem uvale i mekog nepca, povećanje tonzila koje su pokrivena gnojnim eksudatom, uz povećane i palpatorno osjetljive angularne limfne čvorove. Prisutna sekrecija iz nosa ili kašalj u djeteta poslije treće godine života, promuklost ili konjuktivitis ili proljev govore u prilog virusnoj etiologiji bolesti.

Klinički je dijagnozu streptokokne infekcije moguće s dosta velikom pouzdanošću isključiti prema gore navedenim simptomima za isključenje streptokokne angine, ali ju je puno teže dokazati kad nema navedenih znakova. Jedino je pozitivan nalaz kulture brisa ždrijela pouzdan za dokazivanje  $\beta$  – hemolitičkog streptokoka u ždrijelu, no ni takav nalaz

često ne može dokazati je li streptokok uzročnik angine ili je riječ o djetetu s virusnom anginom koje je od ranije kliconoša streptokoka. [1]

Za razliku od streptokokne angine, virusna angina započinje polako, no može se očitovati istim općim simptomima kao i streptokokna angina. Lokalni simptomi obično odgovaraju slici *kataralne angine*, a oni započinju obično 24 sata nakon općih simptoma sa žarenjem i bolovima u ždrijelu te hiperemijom. Tonzile mogu biti samo otečene no mogu biti i pokrivene gnojnim eksudatom.

Svakako valja spomenuti *herpanginu* kao jednu od oblika virusne angine, gdje se u pravilu na temelju tipičnog nalaza u ždrijelu i kliničke slike može postaviti etiološka dijagnoza infekcije Coxsackie virusom tipa A. Ona se pretežno javlja u djece predškolske dobi u kasno ljeto ili ranu jesen, vrlo često u obliku epidemija. Zapčinje naglo, povišenom tjelesnom temperaturom, bolovima u ždrijelu uz tipičan lokalni nalaz na hiperemičnoj sluznici mekog nepca i tonzila gdje se vidi nekoliko vezikula ili plitkih ulceracija ( Slika 2.2.1.) .



**Slika 2.2.1.** *Upaljena sluznica nepčanih lukova – sitne vezikule okružene crvenim prstenom – vezikulozna angina (herpangina)*

*Izvor: Mardešić D. i suradnici, Pedijatrija, Zagreb, 2000.g*

Dijagnostički postupak i liječenje djeteta s anginom moraju ponajprije biti usmjereni na dokazivanje ili isključenje streptokokne etiologije. Ako postoji makar samo jedan od gore navedenih kliničkih simptoma za virusnu anginu, nije potrebno uzimati bris ždrijela i antimikrobno liječenje nije potrebno već se opća i simptomatska terapija sastoji od mirovanja, provođenja antipiretskih mjera i davanja dovoljnih količina tekućine. U slučaju

kada postoji opravdana klinička sumnja na streptokoknu anginu ili je ona bakteriološki dokazana treba je liječiti penicilinom. [1]

### **2.3. Sindrom krupa**

Naziv krup dolazi od onomatopejske škotske riječi koja označava kreštanje. Kao krup danas se označava svaka akutna upalna opstrukcija larinksa koja se očituje inspiratornim stridorom, inspiratornom dispnejom, promuklošću i tipičnim laringealnim kašljem. Javlja se u nekoliko dosta jasno definiranih bolesti. To su osim difterije larinksa još i akutni kataralni laringitis, akutni spastički laringitis i maligni opstruktivni laringotraheobronhitis. Osim u ovim bolestima u kojima je krup najvažnije zbivanje, iznimno se rijetko javlja uz ospice, hripavac, herpetični gingivostomatitis i neke druge bolesti. Perakutni flegmonozni epiglotitis po definiciji u strogom smislu i nije krup jer upalno zbivanje ponajprije zahvaća epiglotis i supraglotičnu regiju, ali uvijek ulazi u diferencijalnu dijagnozu krupa gdje uvijek u obzir treba uzeti i strano tijelo u larinksu. [1]

#### **2.3.1. Kataralni laringitis**

Kataralni laringitis akutna je kataralna upala larinksa uzrokovana praktički svim poznatim respiratornim virusima s malo većim zastupljenošću virusa parainfluence.

Bolest se javlja u bilo kojoj životnoj dobi, s time da se u mlađe djece predškolske dobi očituje klasičnim sindromom krupa s inspiratornim stridorom, dispnejom, promuklošću i laringealnim kašljem, dok u starije djece inspiratornog stridora i dispneje obično nema, nego postoje samo promuklost i kašalj.

Sami tijekom bolesti nije nagao, u početku se javlja kao hunjavica ili rinofaringitis, tijekom idućih nekoliko dana proširi se na larinks s odgovarajućim laringealnim simptomima. Opći simptomi (malaksalost, vrućica, glavobolja) mogu biti jače ili blaže izraženi, a mogu i nedostajati. U cjelini uzeto, dijete nije nikad teže ugroženo niti toksemijom niti respiratornom insuficijencijom. [1]

#### **2.3.2. Akutni spastički laringitis (pseudokrup)**



Akutni spastički laringitis ili pseudokrup akutna je upala larinksa i subglotičkih struktura posebno karakterističnog kliničkog tijeka s perakutnim, dramatičnim početkom zbog popratnog spazma laringealne muskulature, ali inače benigna toka. Uzročnici su isti kao kod kataralnog laringitisa. Uz virusnu infekciju u nastanku te kliničke slike ima ulogu i određeni konstitucionalni faktor djeteta budući da u istoj epidemiji samo poneko dijete oboli od spastičkog laringitisa, a ostala djeca od drugih oblika respiratornih katara.

U neke djece pojavi pseudokrupa prethodi blaga hunjavica, u većine se tegobe javljaju dosta naglo, u pravilu noću nakon što je dijete nekoliko sati mirno odspavalo; ono naglo postaje nemirno zbog glasnog, otežanog inspiratornog stridora i dispneje uz promukli i laringealni kašalj poput „*laveža pasa*“. Kada se napokon probudi dijete je uplašeno, hvata zrak uz naporan kašalj. Pregledom se osim opisane slike u djeteta nađe tek neznatna hunjavica, eventualna hiperemija ždrijela uz normalnu ili neznatno povišenu tjelesnu temperaturu. Nakon perakutnog početka simptomi gušenja se izgube za nekoliko sati, ali dijete bude još nekoliko dana promuklo uz povremen kašalj poput laveža.

Liječenje zahtjeva ponajprije smirivanje okoline bolesnika kratkim objašnjenjem benigne naravi bolesti unatoč dramatičnoj slici. Djetetu se radi sedacije daje fenobarbiton u uobičajenoj intramuskularnoj dozi. Uz to je korisno odnijeti dijete na svjež zrak, a u težim situacijama treba dati udisati povišenu koncentraciju kisika. Dijete mora nekoliko sati ostati pod nadzorom, uz – u pravilu – odličnu prognozu brzog oporavka. [1]

### **2.3.3. Maligni opstruktivni laringotraheobronhitis**

Maligni opstruktivni laringotraheobronhitis je rijetka, ali teška bolest dojenačke i rane predškolske dobi u kojoj pored znakova opstrukcije larinksa postoji i opstrukcija bronha s ekspiratornom dispnejom. Opstrukcija larinksa i bronha nastaje zbog izuzetno obilne i žilave upalne eksudacije u larinks i bronhe, koja je u početku sluzava, kasnije postaje gnojna i žilava s mnogo fibrina. Bolesnik katkad iskašlje žilave, razgranane fibrinske tračke koji su u stvari odljevi lumena bronha.

Uzrok su infekcije virusima parainfluence i influence, ali vjeruje se da u patogenezi i bakterije imaju određenu ulogu.

Bolest počinje nakon kratkog kataralnog stadija više – manje naglo. U početku su uočljivi samo znakovi krupa na koje se brzo nadovežu znakovi opstrukcije bronha s ekspiratornom dispnejom i respiratornom insuficijencijom. Težini bolesti pridonosi i jaka infekcijska toksemija s visokom temperaturom do 40°C i više, s malaksalošću, bljedilom, somnolencijom i slabošću cirkulacije. U krvi se nađe leukocitoza.

Bolest traje 10 – 15 dana uz relativno visoku smrtnost. Ona zahtjeva hospitalizaciju djeteta u ustanovi u kojoj postoji mogućnost intenzivnog nadzora, maksimalne njege i terapije akutne respiratorne insuficijencije. Budući da je primarni uzrok virus, etiološke terapije nema, ali s obzirom na vrlo teško stanje djeteta u kojem nije uvijek moguće prepoznati tren kada eventualna sekundarna bakterijska infekcija sudjeluje u patogenezi, ne može se izbjeći davanje određenog antibiotika (ampicilin parenteralno).

Dijete treba staviti u dovoljno vlažnu atmosferu (šator s raspršivačem vode) i s povećanom koncentracijom kisika. Također treba voditi brigu da dijete uzima dovoljno tekućine, najbolje u obliku trajne intravenske infuzije. [1]

#### **2.3.4. Perakutni flegmonozni epiglottitis**

Perakutni flegmonozni epiglottitis rijetka je upala epiglotisa i ariepiglottičnih nabora uzrokovana hemofilusom influence tipa B. Bolest se javlja u predškolske djece s vrlo naglim početkom općih simptoma – visoka temperatura, malaksalost, i lokalnih simptoma gušenja – jaka inspiratorna dispneja s teškoćama gutanja i karakterističnim faringealnim krkljanjem, ali bez karakterističnog laringealnog stridora i kašlja poput laveža. Glas nije promukao, nego prigušen supralaringealnom opstrukcijom. Opreznom inspekcijom ždrijela bez uporabe špatule vidi se jaka hiperemija, a iza baze jezika otečeni rub epiglotisa.

Bolest zahtijeva uvijek hitni primitak djeteta na odjel uz prethodnu primjenu odgovarajućeg lijeka. Daje se ampicilin u visokim dozama, iako se u posljednje vrijeme zbog pojave rezistentnih sojeva haemophilusa preporučuje kloramfenikol. U zemljama gdje je uvedeno sustavno cijepljenje cijele dječje populacije cjepivom protiv haemophilusa influenzae, akutni je epiglottitis postao velika rijetkost. [1]

### 3. Kronični hipertrofični tonzilitis, hipertrofija adenoida

Kronični hipertrofični tonzilitis i hipertrofija adenoida čest su problem s kojim se suočava medicinska sestra u svakodnevnom radu s djecom.

Kliničke pojave kojima se očituje tonzilitis vrlo su varijabilne od djeteta do djeteta. Obično su recidivne infekcije gornjih dišnih puteva pojava koja dovede do otkrića kronične hipertrofije tonzila, a da se pri tomu u pojedinačnom slučaju teško može procijeniti uzročna veza između hipertrofičnog tonzilitisa i čestoće i težine akutne upale. U mirnim intervalima između upalnih epizoda mjerodavni su objektivni znakovi *kronične upale* a to su:

- veličina i razrovanost tonzila;
- detritus u tonzilarnim lakunama ;
- hiperemija prednjeg nepčanog luka;
- teškoće ili trajna bol pri gutanju;
- zadah iz usta ;
- trajno povećani angularni limfni čvorovi.

Teškoće disanja koje su posljedica prateće hipertrofije adenoida očituju se u blažim slučajevima samo noću disanjem na usta i hrkanjem, osobito pri ležanju na leđima. U težim slučajevima postoje danonoćne teškoće disanja s trajno otvorenim ustima, uz specifično promijenjen, prigušen, „nazalan“ govor. Razvoj lica i čeljusti bude obilježen uskim korijenom nosa, visokim nepcem i malformacijom gornje čeljusti što se označava kao *facies adenoida*. U najtežim slučajevima hipertrofije adenoida i tonzila teškoće disanja mogu se očitovati epizodama apneje u snu koje se periodički izmjenjuju s epizodama hrkanja i gušenja. U pravilu djeca kašlju, osobito po noći zbog cijeđenja sekreta iz gornjih dišnih puteva što može s vremenom dovesti do kronične hipoventilacije, hiperkapnije i hipoksije s posljedičnom vazokonstrukcijom plućnih krvnih žila i plućnom arterijskom hipertenzijom. U krajnjem slučaju može se s vremenom razviti kronični *cor pulmonale* sa znakovima zatajenja srca. Prepoznavanje tog slijeda uzroka i posljedica i učinjena tonziloadenoidektomija rješavaju teškoće disanja i srca.

Daljnji simptom hipertrofičnih adenoida mogu biti recidivi kataralne ili gnojne upale srednjeg uha ili kronični sekretni otitis zbog začepljenja Eustachijeve tube.

Važno je znati da kronični tonzilitis može postojati i bez hipertrofije tonzila, uz malene atrofične ožiljaste tonzile osobito u vrijeme adolescencije kada i inače dolazi do fiziološke regresije limfnog tkiva. [1]

### 3.1. Indikacije za tonzilektomiju i adenoidektomiju

U današnje su vrijeme indikacije za adenoidektomiju ili tonziloadenoidektomiju znatno sužene u odnosu na stanje prije dvadesetak godina zahvaljujući dvjema spoznajama: prvo da tkivo Waldayerova prstena ima u prvim godinama života određenu, vjerojatno važnu imunosnu funkciju i drugo da tijekom školske dobi dolazi do fiziološke involucije adenoida i tonzila, pa onaj dio tegoba koje potječu od mehaničke opstrukcije gutanja i disanja nestanu.

Prema shvaćanjima većine stručnjaka *apsolutne indikacije* za tonzilektomiju ili tonziloadenoidektomiju jesu:

- sumnja na tumor tonzile;
- plućna arterijska hipertenzija bez *cor pulmonale* ili s njim zbog kronične opstrukcije disanja;
- kronična opstrukcija disanja s apnejama u snu ili bez njih;
- trajne teškoće gutanja (npr. s nagonom na povraćanje) i izvan akutnih epizoda tonzilofaringitisa;
- preboljeli peritonzilarni apsces.

*Relativne indikacije* koje treba individualno procijeniti jesu:

- kronični tonzilitis;
- više od 6 do 7 epizoda akutnih tonzilofaringitisa godišnje;
- više od tri preboljele akutne angine s dokazanim  $\beta$  – hemolitičkim streptokokom kao uzročnikom.

Indikacije za adenoidektomiju *bez obzira na stanje tonzila* jesu:

- opstrukcija disanja na usta s apnejama ili bez apneja u snu i srčanih komplikacija;
- kronični mukopurulentni rinitis praćen iscjetkom niz ždrijelo i kroničnim kašljem;
- recidivna akutna upala srednjeg uha ili kronični sekretni otitis.

Dob djeteta važan je čimbenik u vaganju težine indikacije za tonzilektomiju; rijetko je ona indicirana i opravdana u prve tri godine života no ako u tim godinama i postoji neka indikacija za tonzilektomiju treba razmotriti mogućnost odgode, računajući na prirodno smanjenje volumena limfnog tkiva. Prije samog induciranja tonzilektomije treba se uvjeriti da je hipertrofija tonzila stvarno kronična i da postoji i u mirnoj fazi, tj. 2 – 3 tjedana nakon sanacije akutnog tonzilitisa. Tonzilektomiju ili adenoidektomiju treba odgoditi za 2 – 3 tjedna nakon sanacije akutne respiratorne infekcije. [2]

## **4. Bronhitis**

### **4.1. Akutni traheobronhitis**

Bronhitis se kao dijagnoza vrlo često spominje u svakodnevnom radu s djecom. Treba međutim imati na umu da u praksi gotovo uvijek akutni bronhitis ili prati upalu gornjih dišnih puteva ili prati pneumoniju, a rijetko postoji kao samostalna bolest. Uzročnici akutnog bronhitisa su isti kao i uzročnici akutnih infekcija gornjih dišnih putova i uzročnici pneumonija. O bronhitisu se može govoriti kada u okviru akutne respiratorne infekcije postoje objektivni klinički znakovi zahvaćenosti bronha; to su, osim kašlja, u prvome redu auskultatorni nalaz difuzno pooštrenog disanja i nalaz bronhalnih zvižduka. Ako uz to postoje znakovi opstrukcije bronha nije više posrijedi jednostavni traheobronhitis, nego je riječ o opstruktivnom bronhitisu. Liječenje akutnog traheobronhitisa u okviru virusnih infekcija gornjih dišnih puteva ne zahtijeva posebne terapijske mjere osim onih opisanih u terapiji tih infekcija. Kad je akutni traheobronhitis dio kliničke slike pneumonije, terapija je identična terapiji pneumonije. [1]

### **4.2. Akutni i recidivni opstruktivni bronhitis**

Kao opstruktivni bronhitis djeteta označava se svaka upala bronha, bez obzira na etiologiju uz koju postoje znakovi bronhoopstrukcije: produljen ekspirij s masom visokotonskih, polifonih zvižduka pretežno u ekspiriju te u težim slučajevima jasni znakovi opstruktivne, ekspiratorne dispneje.

Etiologija opstruktivnog bronhitisa dojenčeta i predškolskog djeteta je složena. Bolest se javlja najčešće u prvoj i drugoj godini života, poslije je sve rjeđa. Važno obilježje bolesti je sklonost recidivima koja uz auskultatorni nalaz bronhoopstrukcije nalikuju bronhalnoj astmi starije djece i odraslih, pa otuda u nazivu atribut *astmoidni*, tj. astmi sličan ili čak *astmatski* bronhitis.

Akutni opstruktivni bronhitis nije uzrokovan jednim određenim infekcijskim agensom, nego je u jedno te istog djeteta u svakom recidivu uzrok novi respiratorni virus, koji u druge djece u okviru iste epidemije izaziva samo kliničke slike akutne infekcije dišnih putova. Iz toga se može zaključiti da djeca s recidivnim opstruktivnim bronhitisom imaju

određenu, prirođenu ili vrlo rano stečenu dispoziciju za pojavu bronhoopstruktivnog sindroma u prve dvije – tri godine života. U određenog, manjeg postotka dojenčadi i mlade predškolske djece s recidivnim opstruktivnim bronhitisom počinju se negdje tijekom treće godine života pojavljivati napadi akutne bronhoopstrukcije i bez znakova respiratorne infekcije, koji budu izazvani i podražajima alergijske, toksične, klimatske prirode ili nepoznatog uzroka. U te djece prognoza daljnjeg tijeka bolesti nije tako dobra jer su to djeca koja će i nakon treće godine života dobivati takve napade koji će imati sva obilježja bronhalne astme.

Bronhoopstruktivni sindrom u prvoj i drugoj godini života nastaje ponajprije zbog edema, kongestije, hipersekrecije sluzi i upalne eksudacije sluznice bronhiola, a udio spazma bronhalne muskulature je vjerojatno zanemariv. Tome u prilog govori vrlo slabo razvijena glatka muskulatura bronha u toj dobi, mnogo razvijenije sluzne žlijezde bronhalne sluznice u toj dobi i u odnosu prema odraslomu i vrlo slab ili nikakav učinak primjene bronhospazmolitičkih lijekova.

Simptomima akutne bronhoopstrukcije prethodi u većine dojenčadi i predškolske djece blaža ili teža hunjavica, suh podražajni kašalj, često i povišena tjelesna temperatura na što se katkad već tijekom nekoliko sati ili nakon dan – dva nadovezuje tahipneja, sa znakovima izrazite ekspiratorne dispneje koju roditelji prepoznaju po vidljivim uvlačenjima toraksa i glasnom ekspiratornom zviždanju (sviranju, sipnji) u prsima. Pregledom se u toj ranoj fazi bolesti nađu opći simptomi infekcije uz kongestiju i sluzavu sekreciju iz nosa, hiperemiju sluznice ždrijela različitog stupnja i znakove ekspiratorne opstruktivne dispneje s glasnim ekspiratornim zviždanjem čujnim pokraj djeteta i bez stetoskopa ili primicanjem stetoskopa na jedan ili dva centimetara od nosa. Auskultatorno se čuje skraćen inspirij i produljen ekspirij uz difuzno oslabljen normalan dišni šum zbog hiperinflacije pluća, uz masu bronhalnih visokotonskih polifonih zvižduka, pretežno u ekspiriju. Tijekom iduća dva ili tri dana obično se opći znakovi infekcije povuku, a zaostaje samo ekspiratorna dispneja i odgovarajući auskultatorni nalaz pa dijete izgleda „više dispnoično nego bolesno“. Tijekom idućih dana i auskultatorni se nalaz postupno mijenja; ekspirij bude manje produljen, a odnos trajanja inspirija i ekspirija se postupno normalizira, dišni šum postaje opet normalno čujan, a zvižduci više nisu visokotonski nego niže frekvencije, grublji, čujni u podjednakoj mjeri u inspiriju i ekspiriju i mijenjaju se, često i privremeno nestanu nakon kašlja. U posljednjoj fazi bolesti koja može trajati vrlo

različito, od svega dva – tri dana pa i do dva – tri tjedna ekspiratorna dispneja postupno nestane, a i grubi niskotonski zvižduci nestanu. [1]

### **4.3. Akutni bronhiolitis i infekcije RS – virusom**

U pedijatriji se kao bronhiolitis označava teška klinička slika akutne opstruktivne dispneje dojenčeta uzrokovane najčešće infekcijom respiratornim sincicijalnim virusom ( RS - virusom).

*Respiratorni sincicijalni virus* jest paramiksovirus koji je zajedno s virusima parainfluenzae, parotitisa i virusa ospica svrstan u skupinu pneumovirusa. To je najčešći uzročnik respiratornih infekcija u djece. RS – virus javlja se svake ili svake druge godine u epidemijama. Visoko je kontagiozan, pa u gradskim područjima zahvaća oko 50% do tada neinficirane djece (u jaslicama i vrtićima i do 100%).

Od bronhiolitisa obolijeva pretežno dojenčad između drugog i sedmog mjeseca života, slika bronhiolitisa poslije prve godine je rijetkost. Inkubacija je oko 4 dana, a dijete je kontagiozno od 5 do 12 dana od početka bolesti.

Bolest počinje blagom hunjavicom i suhim kašljem na koje se tijekom dvaju ili triju dana nadoveže opstruktivna dispneja znatnog stupnja: frekvencija disanja bude viša od 60/minuti i u snu, s klasičnim znakovima bronhoopstrukcije. Tjelesna temperatura može biti normalna ili povišena do 40°C. Opće stanje djeteta može biti teže poremećeno. Fizikalnom pretragom može se utvrditi perkutorni plućni zvuk zbog akutne hiperinflacije pluća, uz auskultatorni nalaz ubrzanog i površnog disanja, kratko oslabljenog inspirija i relativno produljenog, otežanog ekspirija s masom visokotonskih polifonih zvižduka u ekspiriju i mnogim sitnim krepitacijama u inspiriju, obostrano na široku području toraksa. Jetra i slezena u pravilu su palpabilne, ponajprije zbog potisnuća maksimalno spuštеноm dijafragmom, a manje zbog kongestije. U najtežem stupnju bronhoopstrukcije dijete više ne može proizvesti ni produljeni ekspirij s polifonim zvižducima pa je disanje veoma oslabljeno, jedva čujno uz masu krepitacija. Rentgenska snimka pluća pokazuje jasne znakove akutne hiperinflacije pluća s maksimalno spuštеноm dijafragmom. U velikog broja djece postoje osim toga i rentgenski znakovi intersticijalne pneumonije ili pojedinačna manja atelektatična područja.



U diferencijalnoj dijagnozi akutnog bronhiolitisa dojenčeta treba uzeti u obzir sve bolesti uz koje postoji ekspiratorna dispneja. Na prvom je tu mjestu *recidivni opstruktivni bronhitis*. Sliku sličnu bronhiolitisu s ekspiratornom dispnejom može dati *akutna kardijalna insuficijencija*, osobito kod zatajenja lijevog srca bilo kojeg uzroka. Važan ključ za razlikovanje bronhiolitisa i akutnog zatajenja srca jest rentgenski procijenjena veličina srca: uz bronhiolitis srce je maleno, dok je uz srčanu insuficijenciju srce u pravilu povećano.

U liječenju akutnog bronhiolitisa treba imati pred očima činjenicu da je u prethodno zdravog dojenčeta riječ o akutnoj samoizlječivoj infekciji: sindrom akutne bronhoopstrukcije spontano se rješava za nekoliko sati ili dan – dva. Zadaća je liječenja omogućiti djetetu da prebrodi tu kratku kritičnu epizodu i da se uz nadzor zaštiti od komplikacija. Početni povoljni rezultati primjene antivirusnog lijeka *ribavirina* protiv RS – virusnog bronhiolitisa naveli su Američku pedijatrijsku akademiju da godine 1993. preporuči njegovu primjenu u djece s povećanim rizikom od pojave teškog oblika bolesti. Noviji kontrolirani terapijski pokusi nisu međutim mogli potvrditi njegovu djelotvornost ni u ugrožene dojenčadi, pa je ista ugledna ustanova godine 1996. odustala od prethodnih preporuka ostavljajući sada liječnicima na volju da prema danim okolnostima pojedinog djeteta s visokim rizikom primijeni ili ne primijeni ribavirin. Svakom dojenčadu s težom dispnejom treba davati *kisik*, ne čekajući pojavu cijanoze. Uz temperaturu višu od 38°C treba provoditi uobičajene *antipiretske mjere*. Isto tako vrlo je važno voditi brigu da dojenče uvijek bude dovoljno hidrirano (5% otopina glukoze). Davanje antibiotika u principu nije indicirano ali u praksi se često uzima kao opravdanje za primjenu antibiotika svakom djetetu s bronhiolitisom. Pokušaj *aktivne imunizacije inaktiviranim cjepivom* protiv RS – virusa neslavno je propao prije dvadesetak godina. [1]

## 5. Pneumonije

Pneumoniju u djeteta mogu uzrokovati predstavnici svake od poznatih skupina živih uzročnika bolesti: virusi, mikoplazme, rikecije, bakterije, spirohete, gljivice i paraziti. Osim toga, postoje i neinfekcijske pneumonije uzrokovane kemijskim agensima kao što su npr. lipoidne pneumonije, pneumonije uzrokovane benzinom i drugim lako hlapljivim ugljikovodicima, plućne reakcije nakon ionizantnog zračenja ili primjene citostatika, alergijski eozinofilni plućni infiltrati i dr. Osnovna teškoća u dijagnozi i liječenju pneumonija jest nedostatak pouzdane, jednostavne i brze metode za etiološko razvrstavanje pneumonije određenog djeteta. U djeteta je vrlo teško dobiti *iskašljaj* iz dubljih dijelova dišnog sustava koji ne bi bio kontaminiran florom iz nazofarinksa, pa dobiveni mikrobiološki nalaz rijetko upućuje na pravog uzročnika pneumonije. Izolacija uzročnika iz *hemokulture* uspijeva u relativno malenom postotku djece sa pneumonijom; uzimanje hemokulture je međutim uobičajen i koristan postupak u novorođenčadi i dojenčadi u prva 2 – 3 mjeseca gdje je pneumonija često dio sepse. Vjerojatno najveća teškoća u otkrivanju etiologije pneumonije jest činjenica da je većina pneumonija u djece primarno virusne etiologije, a izolacija virusa ili dokazivanje virusnog antigena iz brisa nazofarinksa ili brisa farinksa još za sada nije dostupno u svakodnevnoj praksi. *Serološka dijagnoza* virusne pneumonije nema veliku praktičnu vrijednost jer konačna potvrda uzročnika dolazi prekasno, tj. nekoliko tjedana nakon početka bolesti. *Rentgenska slika pluća* koja odražava patološkoanatomski oblik pneumonije u djeteta samo rijetko dopušta zaključivanje o uzročniku, tako npr. pneumokok može izazvati u mlađeg dojenčeta sliku *diseminirane nodularne bronhopneumonije*, u predškolskog djeteta može dati sliku *solitarne žarišne pneumonije*, a u školskog djeteta može izazvati *lobarnu pneumoniju*.

Dob djeteta je važan čimbenik koji u vezi s imunološkom reakcijom vezanom za dob uveliko daje pečat kliničkom tijeku i patološkoanatomskoj, a time i rentgenskoj slici pneumonije. Osim toga, neki su uzročnici pneumonije gotovo isključivo ili samo pretežno vezani za određenu životnu dob. Zbog svih tih teškoća, dijete sa pneumonijom razvrstavamo za potrebe svakodnevnog rada najprije prema dobi, a zatim u okviru dobne skupine prema kliničkoj odnosno rentgenskoj slici. Na kraju, pri donošenju odluke o liječenju uzimamo u obzir i epidemiološke okolnosti (npr. je li bolest nastala izvan bolnice ili u bolnici) i statističke podatke o učestalosti pojedinih uzročnika. [3]

Uzrok pneumonija dječje dobi ovisi o dobi djeteta, o zemljopisnom položaju i sezoni, o epidemiološkim okolnostima, o općem zdravstvenom, a osobito o imunološkom statusu djeteta. Budući da pneumoniji često prethodi kataralna upala gornjih dišnih putova i da se bakterijske bronhopneumonije javljaju mnogo češće u sezoni epidemija virusnih infekcija gornjih dišnih putova, očito je da respiratorni virusi imaju određenu ulogu u nastanku bakterijskih pneumonija, iako pojedinosti tog djelovanja nisu poznate. U prilog virusnoj etiologiji pneumonije nekog djeteta ide mlada životna dob, sezona, epidemiološki podatak o kataralnim upalama gornjih dišnih putova u ostalih ukućana, podatak o epidemijskoj pojavi pneumonija među djecom te postojanje opstruktivnog bronhitisa, a osobito bronhiolitisa u pacijenata. U dobi **poslije novorođenačke dobi pa do oko 6 mjeseca** prevladavaju virusni uzročnici, na prvom mjestu respiratorni sincicijalni virus, klamidija okulogenitalis, a u ovoj dobi još su važne i bakterije: stafilokok, pneumokok i hemofilus B. U **starijeg dojenčeta i predškolskog djeteta** sve više prevladavaju respiratorni virusi, uz RS – virus tu su i virusi parainfluence, adenovirusi i drugi, a među bakterijama koje su sada uzročnici samo u oko 1/3 slučajeva na prvom su mjestu pneumokoki. Potkraj ovog životnog razdoblja pojavljuje se kao sve češći uzročnik mikoplazma pneumonije. U **školske djece i adolescenata** najčešći su uzročnici mikoplazma pneumonije, adenovirusi i drugi respiratorni virusi, a među bakterijskim uzročnicima u prethodno zdrave djece gotovo isključivo pneumokok. Klamidija pneumonije je u starije školske djece posljednjih godina također prepoznata kao važan uzročnik. U **imunodeficientne djece**, bilo zbog prirođenih oblika imunodeficijencije ili stečenih uzroka glavni su uzročnici pneumonije pneumocystis carinii, kandida, aspergillus, herpesvirus, varicelavirus i dr. Djeci na **odjelima za intenzivno liječenje** prijete nozokomijalne infekcije pseudomonasom, klepsijelama, stafilokokom aureusom i stafilokokom epidermidis te gram – negativnim koliformnim bakterijama.

Nakon **aspiracija, potapljanja** i nakon **ozljede pluća** česti su uzročnici gram – negativne koliformne bakterije i bakterije iz skupine anaeroba. U određenoj kategoriji **djece smanjenog općeg stanja zdravlja, slabe uhranjenosti i male opće otpornosti** zbog loših životnih prilika, osobito u zemljama u razvoju, česte su tzv. sekundarne pneumonije uz dječje zarazne bolesti – ospice, hripavac, varicela. Također se nikad ne smije zaboraviti na **tuberkulozu** kao uzrok bolesti pluća. [3]

U anamnezi dojenčeta ili djeteta s bronhopneumonijom u pravilu dobivamo podatke o simptomima kataralne upale gornjih dišnih putova – to su hunjavica, kašalj, uz eventualno

povišenu temperaturu, koji traju nekoliko dana. Da je upala zahvatila i plućni parenhim pokazuje dispneja koja je još izrazitija što je to dojenče mlađe i što su upalne promjene zahvatile veća područja pluća. Ima i pneumonija s jasnim fizikalnim i rentgenskim nalazom infiltracije pluća, osobito u starije djece, bez znakova dispneje. Stupanj poremećenosti mehanike disanja ovisi u djece o rasprostranjenosti patoloških promjena u plućima: difuzne i diseminirane obostrane promjene dojenčadi puno više ometaju mehaniku disanja od npr. opsežne lobarne pneumonije školskog djeteta u kojoj su preostali dijelovi pluća intaktni. *Restriktivnu dispneju* prepoznamo po tahipneji i drugim klasičnim znakovima, a nastaje zbog smanjene rastežljivosti pluća ili toraksa zbog edema, aktivne hiperemije ili zastoja u plućnom krvnom optoku, upalne infiltracije, fibroze, atelektaze, pleuralnih izljeva ili pneumotoraksa. U djece s kliničkom slikom tipičnog bronhiolitisa postoji jasna opstruktivna dispneja, a intersticijalna pneumonija koja ga redovito prati ne daje neke posebne fizikalne znakove, nego se može otkriti samo rentgenskom slikom. *Fizikalni nalaz* na plućima ovisi o veličini, lokalizaciji i rasprostranjenosti pneumoničnih žarišta. Zbog malih dimenzija dječjeg toraksa i malih dimenzija brojnih diseminiranih infiltrata okruženih još ventiliranim alveolama, auskultatorni fenomeni su u pneumoniji djece manje izrazitiji i teže čujni nego u odraslih. Zbog tih je razloga perkutorni zvuk samo iznimno skraćen. Auskultacijom se obično čuje pooštreni šum disanja difuzno po plućima zbog popratnog bronhitisa, a samo na mjestu većeg infiltrata ono može biti oslabljeno u usporedbi sa simetričnom točkom na drugoj strani toraksa. Kod još većih infiltrata (solitarne bronhopneumonije) šum disanja postaje bronhalnog karaktera uz pojačanu bronhofoniju. Od popratnih zvučnih fenomena bronhitis daje niskotonske i visokotonske zvižduke, difuzno po plućima, dok se na mjestu pneumonije mogu čuti sitni hropčići i krepitacije. Treba posebno istaknuti da auskultacijski nalaz na plućima u dojenčeta i malog djeteta može unatoč opsežnim promjenama biti i normalan ili što je najčešće prekriven prenesenim zvučnim fenomenima iz kataralno upaljenih gornjih dišnih putova. Takav je nalaz osobito čest uz intersticijalne pneumonije u starije dojenčadi i djece. U takvim slučajevima pneumoniju prepoznamo po dispneji, a dijagnozu potvrđujemo rentgenskom slikom. Osim simptoma pneumonije koji potječu izravno od respiratornih organa (kašalj, dispneja, auskultatorni nalaz) i općih simptoma infekcije, u težim se slučajevima osobito u mlađe dojenčadi uz infekciju piogenim stafilokokom javljaju simptomi zatajenja periferne cirkulacije (blijedilo, hladne okrajine unatoč visokoj temperaturi, tahikardija uz tihe srčane tonove, mekan filiforman puls). [3]

Katkad se zapažaju i simptomi od drugih organskih sustava koji mogu dijagnozu odvesti na krivi put: povraćanje, nadutost, bol u trbuhu, proljev s dehidracijom ili oligurijom navedu na toksični enteritis, meningizam i febrilne cerebralne konvulzije na akutni meningoencefalitis. Tako širok spektar kliničke slike pneumonije dojenčeta odraz je specifične „difuzne“ reaktivnosti dojenčeta koje nema sposobnost ograničavanja bolesti na respiratorne organe, nego na infekciju reagira difuzno, simptomima velikog broja organskih sustava. Broj leukocita u perifernoj krvi i diferencijalna krvna slika korisni su laboratorijski podaci u dijagnozi pneumonije dojenčeta. Teže bakterijske infekcije, pa tako i bakterijska pneumonija u djeteta praćene su obično leukocitozom uz neutrofiliju i pojavu nesegmentiranih leukocita u perifernoj krvi. Imajući pred očima široke varijacije broja leukocita zdrave djece, tek broj leukocita  $> 15,0$  nL sugerira bakterijsku infekciju. Valja međutim imati na umu da osobito u novorođenčadi i mlađe dojenčadi vrlo teške bakterijske sepse sa pneumonijom u početnoj fazi bolesti teku uz neutropeniju. S druge strane, blaže virusne infekcije respiratornim virusima u pravilu ne prati jača leukocitoza, dok teže virusne infekcije mogu biti praćene leukocitozom  $>10,0$ /nL s više od 70% neutrofila. Prema tomu, broj leukocita i diferencijalna krvna slika mogu biti vrlo korisna, ali ipak samo dodatna pomoć, a nikako ne odlučan dijagnostički ključ za pitanje je li infekcija bakterijska ili virusna, blaža ili teža.

Korisna laboratorijska pretraga za razlikovanje bakterijske od nebakterijske pneumonije jest procjena serumske koncentracije tzv. reaktanata akutne faze upale, na prvome mjestu C – reaktivnog proteina. Njegovo povišenje upućuje prije na bakterijsku etiologiju iako ni hematološka ni biokemijska pretraga nema dovoljnu senzitivnost ni specifičnost za utvrđivanje etiologije. Slično značenje ima i brzina sedimentacije eritrocita. [3]

## **5.1. Oblici pneumonija**

Do sada rečeno o pneumonijama vrijedi za veliku većinu pneumonija dječje dobi kojima nije u ambulantnoj, a često ni bolničkoj praksi moguće utvrditi uzročnika. Ima međutim nekoliko oblika pneumonije u dojenčadi i djece koje su po svojim kliničkim i rentgenskim obilježjima relativno lako prepoznatljive, iza kojih stoji više – manje specifičan uzročnik, pa je to važno za terapijsku odluku. [1]

### **5.1.1. Intersticijalna pneumonija dojenčadi uzrokovana klamidijom okulogenitalis**

U novorođenčadi majki s kroničnom genitalnom infekcijom klamidijom okulogenitalis može se između 2. i 19. tjedna života razviti intersticijalna pneumonija koja je klinički obilježena odsutnošću općih simptoma bolesti (povišene temperature, malaksalosti), ali uz učestale napade tvrdokornog grčevitog kašlja s povraćanjem i gubitkom daha, slično pertusisu, samo bez karakterističnog inspiratornog hripanja. Uz to postoji tahipneja i preko 60/min i blaga restriktivna dispneja kao odraz intersticijske pneumonije. Auskultatorno se čuje normalan, ali ubrzan i površan šum disanja bez produljenog ekspirija, bez bronhalnog zviždanja, ali često uz nalaz obostranih krepitacija. Rentgenski se vidi umjereno pojačana zračnost pluća uz difuzno, obostrano pojačan hilifugalni intersticijalni crtež. Bolest ima dugotrajan ali dobroćudan tijek. Oko 50% djece ima uz pneumoniju i konjuktivitis. U pravilu je razina imunoglobulina G i M u serumu te djece povišena, a neka djeca imaju blagu eozinofiliju u perifernoj krvi.

Etiologija se može dokazati u djece koja imaju popratni konjuktivitis (koji počne oko 10. dana života) nalazom klamidije u mikroskopskom razmazu brisa konjunktive.

Danas postoje i suvremene metode za dokazivanje klamidije u kliničkim uzorcima (brisa konjunktive, ždrijela) u kulturama stanica, molekularno – biološke metode za dokazivanje klamidijske DNK te serološke metode za dokazivanje specifičnih klamidijskih IgM – protutijela. [1]

### **5.1.2. Pneumonija s empijemom**

Pneumonija s empijemom obilježena je popratnom gnojnom upalom porebrice (empijemom pleure) te čestom pojavom kolikvacije pluća koja stvara apscesne šupljine ispunjene zrakom i gnojem. To je jedan od izuzetnih oblika pneumonije u djece kojemu se na temelju kliničkog tijeka i bakteriološkom analizom punktata pleuralne šupljine može s velikom vjerojatnošću utvrditi skupina uzročnika: najčešće je to stafilokok aureus, a u puno manjem postotku pneumokok, hemofilus influence B, klepsijela pneumonije, beta – hemolitički streptokok zipa A ili anaerobne bakterije.

Apscedentna pneumonija s empijemom može se javiti već u novorođenčeta s maksimumom incidencije u mlađe dojenčadi i s padom incidencije u starije dojenčadi i djece. Infekciji stafilokokom najčešće prethodi kataralna virusna infekcija, ali nije rijetka ni hematogena pojava stafilokokne pneumonije iz zagnojenog pupka novorođenčeta ili piodermije dojenčeta.

Klinički je bolest označena naglim početkom teških općih simptoma infekcije – visoke temperature, jake malaksalosti i zatajenja perifernog optoka. Osim kašlja i vrlo teške restriktivne dispneje praćene stenjanjem, u dojenčadi je čest jak meteorizam i proljev, što još više pogoršava teško stanje djeteta.

Fizikalnim se pregledom empijem može otkriti skraćanjem perkutornog zvuka na toj strani, uz auskultatorni nalaz oslabljenog šuma disanja. U početku, dok je sloj empijema tanak, može se kroz njega na određenom području čuti i bronhalni šum disanja koji potječe od primarnog bronhopneumoničnog žarišta. Poslije, kad sloj empijema postane dovoljno debeo, disanje se na toj strani čuje sve slabije. Ako liječenje ne zaustavi daljnje napredovanje empijem zasjeni cijelo plućno krilo gustom i homogenom sjenom, s pomakom medijastinuma na zdravu stranu. U većine djece nastane u toj fazi bronhopleuralna fistula zbog kolikvacije pluća i prodora zraka iz bronhalnog stabla u pleuralnu šupljinu ispunjenu gnojem te tako nastane piopneumotoraks. Ako fistula djeluje kao ventil koji u inspiriju propušta zrak u prsište, a u ekspiriju ne dopušta njegov izlaz iz prsišta, nastaje za život opasni ventilni, tenzijski piopneumotoraks. Zrak se u prsištu širi pod tlakom i pritišće okolne organe. Taj se događaj klinički očituje vrlo naglim, dramatičnim pogoršanjem stanja djeteta s jakim napadima kašlja, pogoršanjem dispneje i slikom gušenja sa zatajivanjem cirkulacije zbog kompresije medijastinuma i velikih vena. To stanje zahtijeva hitnu intervenciju punkcijom pleuralne šupljine na mjestu tenzijskog pneumotoraksa, ispuštanjem zraka pod tlakom i postavljanjem drenaže s trajnom sukcijom uz odgovarajuću antimikrobnu i simptomatsku terapiju. Taj se zahvat provodi ne samo kod tenzijskog piopneumotoraksa nego kod svakog empijema, pneumotoraksa i piopneumotoraksa jer komprimirana pluća treba što prije reekspandirati, a gnoj iz pleuralne šupljine treba odstraniti.

Čak i uz ispravnu terapiju prognoza bolesti još je i danas ozbiljna, s relativno visokim letalitetom. U povoljnom se slučaju nakon nekoliko dana trajne sukcije spontano zatvori bronhopleuralna fistula, plućno tkivo postupno se reekspandira, opći znakovi infekcije se

smire, drenaža toraksa se može odstraniti i dijete ima najbolje izgleda za potpuno ozdravljenje. [1]

### **5.1.3. Intersticijalna plazmacelularna pneumonija uzrokovana sa *Pneumocystis carinii***

*Pneumocystis carinii* je mikroorganizam kojeg neki svrstavaju među protozoe, drugi među gljivice, a značajan je po tomu što izaziva bolest samo u osoba s oslabljenom otpornošću prema infekciji: u distrofične dojenčadi između 2 i 6 mjeseci života i djece sa smanjenom imunosnom reaktivnošću bilo kojeg podrijetla: s prirođenim imunodeficitnim bolestima, malignim bolestima limfnog sustava, u djece koja primaju imunosupresivnu terapiju zbog neke druge bolesti i u djece oboljele od virusne imunodeficijencije zbog infekcije humanim imunodeficijencijskim virusom (HIV – om).

Za razliku od drugih, sličnih oportunističkih infekcija, infekcija sa *pneumocistis karinii* nikad ne prelazi na druge organe nego ostaje uvijek ograničena na pluća izazivajući intersticijalnu pneumoniju s limfocitnom i plazmocitnom infiltracijom interalveolarnih septa. U alveolama se nađe pjenušav eozinofilni eksudat s pojedinim tjelešcima uzročnika.

U dojenčadi bolest počinje postupno i podmuklo s nespecifičnim simptomima slabog sisanja i nemira, na što se brzo nadoveže tahipneja od 60/min i više. U drugom ili trećem tjednu bolesti postoji već teška restriktivna dispneja s perioralnom cijanozom: svaka manipulacija djeteta (previjanje, hranjenje) izaziva pogoršanje s dubokom cijanozom i s gušenjem. Karakteristično je da nema kataralnih respiratornih simptoma, a u početku nema ni kašlja, koji se javlja tek u uznapređevaloj bolesti u obliku teških napada s povraćanjem. Auskultacijom se čuje ubrzano, površno i oslabljeno disanje bez dodatnih auskultatornih fenomena. Neliječena bolest traje 4 – 6 tjedana, uz letalitet od 25 do 50%.

U imunosuprimirane djece poslije dojenačke dobi početak bolesti je nagliji, uz povišenu temperaturu, restriktivnu dispneju, cijanozu i kašalj.

Rentgenska slika pluća pokazuje u dojenčadi povećan volumen toraksa sa spuštenim, sploštenim dijafragmama, s nježnim, homogenim zasjenjenjem koje se obostrano širi od hilusa i gubi u periferiji. Na vrhuncu bolesti sjena pokrije veći dio obih plućnih krila, s pošteđenim vrškom i bazom koji mogu biti i pojačane prozračnosti. Kroz homogenu zasjenjena pluća vidi se katkad zrakom ispunjeno i prošireno bronhalno stablo –



aerobronhogram. U starije djece rentgenska slika pokazuje manje homogeno, a više sitno i krupnije mrljasto, konfluentno zasjenjenje slične obostrane rasprostranjenosti.

Dijagnoza se temelji na karakterističnoj kliničkoj i rentgenskoj slici u dispnoične dojenčadi i djece s odgovarajućim dispozijskim faktorima te na seroreakciji vezanja komplementa koja postaje pozitivna u 75 do 95% dojenčadi u drugom tjednu bolesti. U starije djece ta reakcija nije dosta osjetljiva. Uzročnici se mogu katkad naći mikroskopskim pregledom bronhalnog aspirata ili punktata pluća. [1]

#### **5.1.4. Lobarna pneumonija**

Klasična lobarna pneumonija uzrokovana pneumokokom, koja je prije antibiotske ere u odrasloj dobi i u dobi školskog djeteta bila česta i označavana kao „tipična“ postala je posljednjih desetljeća zahvaljujući širokoj i ranoj uporabi antibiotika puno rjeđa. Zamijenile su je tzv. atipične pneumonije, pojam koji je stvoren četrdesetih godina, a koji je tada obuhvaćao uglavnom intersticijalne pneumonije uzrokovane virusima i mikoplazmom. Danas je pojam „atipične pneumonije“ zamijenjen pobliže etiološki ili rentgenski definiranim oznakama (virusne pneumonije, mikoplazmatske pneumonije, intersticijalne pneumonije i sl.).

Lobarne pneumonije u svom tipičnom patoanatomskom i kliničkom tijeku nema i nikad nije ni bilo u novorođenčeta i dojenčeta. Velika rentgenska zasjenjenja koja se katkad vide u toj ranoj dobi u pravilu su atelektaze segmenata ili cijelog režnja, a ne upalne infiltracije, što se vidi i po tome da nestanu tijekom nekoliko sati.

Bolest klinički počinje u starijeg predškolskog ili školskog djeteta naglom pojavom jakih općih simptoma, u pravilu bez prethodne kataralne respiratorne infekcije kao što su tresavica, visok porast temperature, povraćanje i jaka malaksalost. Lice je zažareno, često postoji i herpes labijalis, usne su ispucane, jezik suh i bijelo obložen. Na bolest pluća upućuje jaka tahipneja s površnim disanjem praćenim ritmičkim širenjem nosnica. Česta je bol na bolesnoj strani toraksa zbog popratnog pleuritisa. Kašalj je površan, suzdržan, suh. Kad je pneumonija zahvatila desni donji režanj može postojati bol u trbuhu koja može pobuditi sumnju na postojanje akutnog apendicitisa. Uz lobarnu pneumoniju gornjeg režnja često postoji meningealni sindrom (meningizam), no lumbalna punkcija daje normalan

nalaz. Temperatura ima tijekom kontinuiran s kritičkim padom između 5. i 9. dana od početka bolesti. Pri tome se dijete obično preznoji nakon čega slijedi dosta brz oporavak. U veće se djece perkusijom čuje skraćeni plućni zvuk do mukline, a auskultacijom bronhalni šum disanja s bronhofonijom i u kasnoj fazi bolesti krepitacije. U krvnoj slici postoji jaka neutrofilna leukocitoza, a sedimentacija eritrocita je jako ubrzana.

Opisani tipični tijek bolesti danas se rijetko vidi jer se većinom već nakon drugog ili trećeg dana bolesti započne antimikrobna terapija koja bitno skraćuje i promijeni tijek bolesti. Obično već 24 sata nakon početka terapije počinje litički pad temperature uz postupan, ali brz oporavak djeteta.

Prognoza lobarne pneumonije bila je i prije antimikrobne terapije dobra, osim kad bi se razvile gnojne komplikacije u obliku empijema pleure i gnojnog meningitisa, koje su uz antimikrobno liječenje praktički nestale. [1]

## **5.2. Liječenje**

Liječenje pneumonije u djeteta mora biti etiološko uvijek kad je to moguće; uz to svakom djetetu treba pružiti opću potpornu i simptomatsku terapiju.

S obzirom na spomenute teškoće u utvrđivanju etiologije pneumonije u pojedinačnog djeteta i s obzirom na potrebu neodgodivog početka antimikrobnog liječenja bakterijske pneumonije, u praksi se svaka pneumonija u djeteta počinje liječiti nekim od antimikrobnih lijekova. Pritom su svi svjesni činjenice da se relativno velik broj djece s nebakterijskim pneumonijama nepotrebno „liječi“ antibioticima. Antibiotici se ipak ne bi trebali davati u onim jasnim slučajevima kada postoji visok stupanj sigurnosti da je pneumonija uzrokovana virusom koji nije dostupan antimikrobnoj terapiji. [3]

## 6. Pleuritis

Pleuritis, upala porebrice, obično se za kliničke potrebe dijeli na suhi (fibrinozni), serozni i gnojni pleuritis.

*Suhi pleuritis* često je samo početna faza seroznog pleuritisa. Najčešći mu je uzrok bakterijska pneumonija, rjeđe akutna infekcija gornjih dišnih puteva, tuberkuloza i reumatska vrućica. Patološkoanatomska osnova suhog pleuritisa je tanja ili deblja naslaga fibrina na visceralnoj pleuri, uz manju količinu seroznog eksudata u prsištu.

Simptomi suhog pleuritisa jesu bol u obliku probadanja u prsima pri disanju, suhi kašalj i bol pri kašlju koji se obično nadovežu na simptome osnovne bolesti. Auskultacijom se katkad čuje pleuralno trenje, a rijetko kada je sloj fibrina debeo, i oslabljeni auskultacijski šum disanja. Rentgenski nalaz može biti normalan ili ako je sloj fibrina dosta debeo, može se vidjeti nježno, magličasto zasjenjenje. Dijaskopski se može uočiti slabije otvaranje frenikokostalnog sinusa pri inspiriju na oboljeloj strani. Pleuritis koji traje dulje od tjedan dana suspektan je na tuberkulozu. Liječiti treba osnovnu bolest. Za suzbijanje simptoma daju se analgetici i antitusici, a po potrebi se može ograničiti pokretljivost oboljele strane toraksa zavojem od flastera.

*Serofibrinozni pleuritis* u pravilu se nadoveže na suhi pleuritis koji je njegova početna faza. Etiologija je ista. Kod primarnih ili metastatskih tumora pluća izljev u pleuru je obično sukrvav. Klinički, serofibrinozni pleuritis počinje simptomima suhog pleuritisa, koji pojavom seroznog izljeva obično nestaju pa bolesnik ne mora imati lokalnih simptoma, tako dugo dok količina tekućine u prsištu ne prijeđe neku granicu. Kad izljev dosegne određeni volumen, javljaju se dispneja restriktivnog tipa, ortopneja, kašalj i cijanoza. Perkusijom se na bolesnoj strani dobiva skraćen plućni perkutorni zvuk do mukline, a auskultacijom je na oboljeloj strani šum disanja oslabljen, uz oslabljen pektoralni fremitus. U dojenčadi i male djece fizikalni nalazi su manje jasni, katkad se u dojenčadi umjesto oslabljenog šuma disanja čuje bronhalni šum disanja. Rentgenski se pri većim izljevima vidi više manje homogeno zasjenjenje oboljele strane, pri manjim ili početnim izljevima samo u području frenikokostalnog kuta, uz uvjet da je slika učinjena u uspravnom položaju. Za diferencijalnu dijagnozu izljeva u prsište potrebna je punkcija pleuralne šupljine. Ona nije potrebna jedino uz manji izljev koji brzo isčezne ili uz jasnu lobarnu pneumoniju. Punkcijom se lako može razlikovati serozni od gnojnog izljeva, hidrotoraksa,

hilotoraksa i hemotoraksa, a dobiva se materijal za mikrobiološku analizu. Uz bakterijske pneumonije, serozni se pleuritis brzo povlači ako ne dođe do gnojenja. Uz tuberkulozu ili reumatsku bolest izljev traje nekoliko tjedana, a uz neoplazme je izljev trajan. Nakon resorpcije seroznog izljeva mogu zaostati priraslice koje međutim s vremenom također nestanu. Pleuritis se liječi suzbijanjem osnovne bolesti. Dijagnostičkom punkcijom treba odstraniti što je više moguće eksudata; obično nema potrebe za ponovljenom punkcijom, osim ako izljev ponovno ispuni prsište i mehanički ometa disanje.

*Gnojni pleuritis (empijem pleure)* obilježen je prisustvom gnojnog eksudata u pleuralnoj šupljini koji može biti takav već od početka ili može postati takav kasnije. Simptomi empijema jesu poput simptoma serofibrinoznog pleuritisa kojima su još pridruženi simptomi gnojnog procesa. Sam empijem može zahvatiti čitavu pleuralnu šupljinu ili biti ograničen na jedno područje. [1]

## 7. Bronhiektazije

Kao bronhiektazije označavaju se proširenja bronha s propadanjem stijenke zbog kronične upale uz nakupljanje retiniranog bronhalnog sekreta i upalnog eksudata u lumenu proširenih bronha. [1]

Postoje nedvojbeno prirodene bronhiektazije koje nastaju zbog poremećaja u razvoju stijenke bronha, osobito bronhalnih hrskavica. Ipak većina djece s bronhiektazijama stekla je bolest postnatalno. Uzroci mogu biti aspirirano strano tijelo bronha, zatim kompresija bronha povećanim tuberkuloznim limfnim čvorom, recidivne pneumonije lokalizirane uvijek u istom području pluća, pertusis, imunodeficijencija i bronhalna astma. Česte su u djeteta bronhiektazije udružene s paranazalnim sinusitisom (*sinobronhalni sindrom*), a da uzročna povezanost tih dviju pojava nije jasna.

Poseban rijedak primjer prirodnog uzroka bronhiektazija je autosomno – recesivno nasljedni *sindrom nepokretnih cilija (prirodna cilijarna diskineza)*. Posrijedi je naslijeđeni efekt u strukturi i funkciji cilija respiratornog epitela zbog kojeg su cilije nepokretne ili samo slabo i nesinkrono gibljive. Posljedica toga je smanjen mukocilijarni klirens s retencijom sekreta i infektivnih agensa u respiratornom traktu i s kroničnim upalama: sinusitisom, otitisom i bronhitisom koji obično tek u adolescenciji uznapreduje do bronhiektazija. Oko 50% bolesnika s tim nasljednim defektom ima situs viscerum inverzus koji je, čini se, posljedica defektne funkcije cilijarnog epitela u ranoj embrionalnoj fazi; taj sklop simptoma označavamo kao **Kartagenerov sindrom**. Određen je postotak muškaraca neplodan zbog poremećene gibljivosti spermija. [1]

Na tu bolest treba pomišljati u djece s recidivnim opstruktivnim bronhitisom koji je praćen sinusitisom i otitisom, a osobito ako uz to postoji situs inverzus. Bolest je po respiratornoj simptomatici slična cističnoj fibrozi i polaganijom progresijom uz mogućnost doživljavanja prosječnog životnog vijeka.

Dok se ne otkrije genetska osnova koja je uzrok toj autosomno – recesivno nasljednoj bolesti, defekt pokretljivosti cilija može se prepoznati promatranjem *in vitro* deskvamiranih stanica sluznice nosa pod svjetlosnim ili faznokontrastrnim mikroskopom. Za definitivnu dijagnozu treba analizirati submikroskopsku građu cilija s pomoću

elektronskog mikroskopa. Mogućnosti liječenja svode se na potporne i simptomatske mjere.

U današnje je vrijeme vjerojatno najčešći uzrok konstitucijski uzrokovanih bronhiektazija nasljedna bolest cistična fibroza.

Bronhiektazije su obično ograničene na jedan segment ili režanj, osim u djece s cističnom fibrozom gdje su obično više – manje generalizirane. Bronhiektazije zbog kompresije limfnim čvorom obično su locirane u srednjem režnju. Preostale najčešće lokacije su bazalni segment donjih režnjeva i lingula lijevog gornjeg reznja.

Tijek bolesti je obično intermitentan, s naizmjeničnim pogoršanjima i poboljšanjima bolesti, najčešće u vezi interkurentnim respiratornim infekcijama. Glavni i obavezan simptom je kašalj s produktivnim, sluzavo – gnojnim iskašljajem koji dojenčad i mala djeca gutaju. Kašalj bude obično izazvan fizičkom aktivnošću ili promjenom položaja tijela. Nakon nekoliko mjeseci trajanja bolesti djeca su blijeda, lošeg apetita i slabo napreduju. Vrućice obično nema, osim u egzacerbacijama uzrokovanim akutnim respiratornim infekcijama. Nakon oko godine dana trajanja bolesti mogu se pojaviti batičasti prsti, a uz jako proširene bronhiektazije i dispneja.

Fizikalni pregledom mogu se u fazama egzacerbacije čuti bronhalni zvižduci i hropci, lokalizirani pretežno na određenom uvijek istom području toraksa, međutim auskultatorni nalaz može biti i normalan.

Rentgenska slika pluća u pravilu ne omogućava dijagnozu, osim ako ne otkrije osnovnu bolest koja je uzrok bronhiektazija: povećani tuberkulozni limfni čvor hilusa ili rentgenski vidljivo aspirirano strano tijelo. U dugotrajnim bronhiektazijama mogu se u odgovarajućem segmentu pluća vidjeti prugaste sjene i rasvjetljenja koja odgovaraju dilatiranim bronhima i njihovim zadebljalim stijenkama.

Uz kliničku sliku koja sugerira mogućnost bronhiektazija treba ponajprije tragati za nekim češćim bolestima koje uzrokuju ili prate bronhiektazije: tuberkuloza, astma, paranazalni sinusitis, sindrom nepokretnih cilija, imunodeficijencija i cistična fibroza. Ako se te bolesti isključe, treba učiniti bronhoskopiju radi otkrivanja eventualnog stranog tijela, bronhostenoze ili tumora bronha koji opstruiraju bronh. Na bronhoskopiju se u pravilu nadovezuje bronigrafija kojom se utvrđuju lokalizacija, rasprostranjenost i oblik bronhiektazija. [4]

Liječenje bronhiektazija treba početi neoperativnim mjerama – liječenjem osnovne bolesti ako je ona poznata – npr. tuberkuloze, astme, imunodeficijencije i cistične fibroze. Antimikrobna terapija primjenjuje se u pravilu samo u egzacerbacijama, u kraćim ili duljim razdobljima ( sedam dana do dva tjedna). Treba nastojati dobiti sekret iz bronhiektazija eventualno i bronhoaspiracijom da bi se dobio uvid u bakterijsku floru i njezinu osjetljivost na antibiotike. Daljnja važna mjera jest položajna drenaža bronha. To je metoda fizikalne terapije kojom se bolesnik postavlja u određeni položaj tako da se stanovito područje bronhalnog stabla drenira i isprazni od sekreta. Pri tomu bolesnika lupkamo dlanom po odgovarajućem mjestu toraksa („clapping“), ili ga masiramo vibratorom i stimuliramo na kašalj da bi se ubrzalo izbacivanje i iskašljavanje sekreta.

U tvrdokornim slučajevima koji se ne poboljšavaju na konzervativno liječenje treba razmotriti mogućnost kirurškog odstranjenja oboljelog segmenta ili režnja pluća. Osobito su dobri uspjesi kad je bronhiektazijama zahvaćen srednji režanj pluća. [4]

## 8. Cistična fibroza

Cistična fibroza ili mukoviscidoza je autosomno – recesivno nasljedna multisistemna bolest koja zahvaća brojne epitelne organe, a osobito egzokrine žlijezde. Klinički su najvažnije promjene u sluznici bronha i u plućima, u pankreasu, žučnim vodovima, crijevu, žlijezdama slinovnicama, žlijezdama znojnicama i sjemenovodima. Velika većina bolesnika ima kroničnu bolest pluća, pankreasnu insuficijenciju i povećanu koncentraciju klorida u znoju što čini poznati trijas cistične fibroze. [1]

Stručnjaci okupljeni oko Američke zaklade za cističnu fibrozu izradili su dijagnostičke kriterije za cističnu fibrozu koji su prikazani u tablici 8.1.

<ul style="list-style-type: none"><li>• <b>Jedna ili više karakterističnih fenotipskih pojava za cističnu fibrozu – ili</b></li></ul>
<ul style="list-style-type: none"><li>• <b>Cistična fibroza u brata ili sestre – ili</b></li><li>• <b>Pozitivni novorođenački skrining test</b></li></ul>
<p style="text-align: center;"><b>Uz</b></p>
<ul style="list-style-type: none"><li>• <b>Povećanu koncentraciju klorida u znoju dobivenu u dva ili više mjerenja – ili</b></li></ul>
<ul style="list-style-type: none"><li>• <b>Identifikacija dviju mutacija CFTR-gena – ili</b></li></ul>
<ul style="list-style-type: none"><li>• <b>Utvrdjivanje abnormalnog električnog potencijala nosne sluznice, što dokazuje poremećaj u transportu iona kroz epitel</b></li></ul>

**Tablica 8.1.** Kriteriji za dijagnozu cistične fibroze

*Izvor: Mardešić D. i suradnici, Pedijatrija, Zagreb, 2000.g*

Cistična fibroza može se očitovati velikim brojem različitih kliničkih pojava među kojima su kronična plućna bolest i kronična polipoza nosa sa sinusitisom, insuficijencija pankreasa, mekonijijski ileus, distalna crijevna opstrukcija, prolaps rektuma, bilijarna opstrukcija s progresijom u cirozu koja se katkad u novorođenačkoj dobi očituje kao



kolestatska žutica produljena trajanja, sterilnost muškaraca zbog nerazvijenosti sjemenovoda te smanjena fertilitet kod žena. U nekim se slučajevima mogu kombinirati sve kliničke pojave, a u drugima može dominirati cijelom kliničkom slikom samo jedna pojava (npr. sterilnost zbog opstrukcije sjemenovoda).

Kronična plućna bolest očituje se u gotovo svih bolesnika s cističnom fibrozom i ona određuje prognozu bolesti. Početak bolesti je vrlo varijabilan, u nekih bolesnika počinje odmah poslije rođenja, a u drugih se polagano razvija tijekom nekoliko mjeseci ili čak godina. Prvi klinički simptom je suh, naporan kašalj, osobito noću. Kasnije su sve očitiji znakovi kronične bronhopneumonije sa slikom kroničnog bronhitisa i trajnom hiperinflacijom pluća. Fizikalni nalaz na plućima u ovoj fazi upućuje na hiperinflaciju i difuzno oslabljeno disanje, uz poneki diseminirani hropčić ili krepitaciju. U egzacerbacijama bolesti u dojenčadi pojavi se klinička slika bronhiolitisa s opstruktivnom dispnejom i sipnjom. Progrijom bolesti razvije se peribronhalna fibroza, atelektaze i bronhiektazije uz obilje gnojnog sekreta. Konačna faza bolesti očituje se kao kronična insuficijencija pluća i cor pulmonale.

U početku bolesti uzročnici upala su uobičajeni mikroorganizmi za tu dob (virusi, pneumokoki, klepsijela i dr.), u podmlakloj bolesti najčešće je uzročnik stafilokok, a još kasnije apsolutno dominira pseudomonas. Posebno lošu prognozu ima infekcija sa *Pseudomonas cepacia*. Funkcija imunskog sustava je u djece s cističnom fibrozom normalna, osim pojačane primljivosti respiratornog sustava, osobito na pseudomonas.

Klinički se egzacerbacije plućne bolesti pojavljuju periodički najčešće sa subakutnom slikom, pojačanim kašljem, promjenom boje i konzistencije iskašljaja, smanjenim apetitom, gubitkom težine i malaksalošću. Obično nema porasta temperature.

U starije djece ponekad se pojavi i alergijska bronhopulmonalna aspergiloza, što se očituje sipnjom, migrirajućim plućnim infiltratima, povišenjem imunoglobulina E u serumu i pojavom pozitivne kožne reakcije na aspergilus, što drugim riječima znači ukupnu sliku bronhalne astme, sa specifičnim gljivičnim alergenom.

Pojava pneumotoraksa zbog pucanja plućnih bula očituje se kao nagla bol u prsima i dispneja, a znak je uznapredovale plućne bolesti.

Kronična insuficijencija pankreasa očituje se u gotovo 85% bolesnika od prvih dana bolesti, ako ne već i pri rođenju. Endokrina funkcija Langerhansovih pankreasnih otočića

očuvana je do u kasnu adolescentnu ili odraslu dob unatoč opsežnoj fibrozi pankreasa. Tek se tada u nekih bolesnika pojavljuje relativni nedostatak inzulina s hiperglikemijom.

U starije djece s cističnom fibrozom treba računati sa sve češćom pojavom kronične bolesti jetre zbog bilijarne ciroze, s razvojem portalne hipertenzije i s varikozitetima jednjaka. Zbog toga treba u diferencijalnoj dijagnozi neonatalne kolestatske žutice, ascitesa, hepatomegalije, splenomegalije, hiperbilirubinemije ili portalne hipertenzije misliti i na cističnu fibrozu.

Gubitak natrija i klorida znojenjem za ljetne vrućine, osobito u febrilnog djeteta može se katkad očitovati teškom hiponatremijskom dehidracijom praćenom hipokloremičnom metaboličkom alkalozom.

Liječenje cistične fibroze je doživotno, zahtjeva od pacijenta i njegove obitelji, liječnika i drugih zdravstvenih djelatnika puno strpljenja, optimizma i upornosti, čime se u velikoj mjeri može poboljšati kvaliteta života i produljiti život oboljele djece i mladih. Najbolji se rezultati postižu u specijaliziranim centrima na razini tercijarne zdravstvene zaštite jer je jedino tako moguće osigurati stjecanje dovoljne količine stručnosti i iskustva. Bitan dio programa liječenja jest odgovarajući odgoj i izobrazba obitelji i bolesnika i stvaranje dugoročnog programa kućnog liječenja uz redovitu ambulantnu kontrolu. Prigodom egzacerbacije plućne bolesti zbog infekcija, često je neizbježna hospitalizacija radi primjene intravenskog antimikrobnog liječenja i radi intenziviranja respiracijske fizioterapije. Plućna bolest liječi se fizikalnom terapijom kojoj je cilj odstraniti što više žilavog sekreta iz bronhalnog stabla. Antimikrobici su uz fizikalnu terapiju temeljni oblik liječenja kojemu je cilj usporiti propadanje plućnog tkiva, u čemu infekcija ima glavnu ulogu. Antibiotik se može davati kod kuće, inhalacijom ili peroralno, ili po potrebi parenteralno u bolnici, obično ne kraće od dva tjedna u maksimalnim dozama, tj. dok se kliničko stanje i mikrobiološki nalazi ne poboljšaju. Sindrom distalne opstrukcije crijeva sprječava se prikladnim i dosljednim nadomještanjem pankreasnih enzima, te povećanim unosom tekućine. Bolesti hepatobilijarnog trakta liječe se uobičajenim konzervativnim i kirurškim metodama.

Zahvaljujući ranom i intenzivnom liječenju, danas mnogi bolesnici dožive pubertet i zrelu dob. [1]

## 9. Strano tijelo u dišnim putovima

Strano tijelo u dišnim putovima obično nije teško dokazati samo ako se ta mogućnost uvijek ima pred očima. Djeca u dobi između 6 mjeseci i 3 – 4 godine, ali i starija sklona su stavljati u usta sitne predmete koji vrlo lako mogu dospjeti u dišne putove. Učinak stranog tijela u dišnim putovima ovisi o veličini, obliku i vrsti predmeta.

Veće tijelo može se zaglaviti u larinksu i neposredno ugroziti život djeteta. Manje strano tijelo obično se smjesti negdje u bronhalnom stablu, najčešće u bronhu za donji desni režanj, ali i drugdje, u početku s relativno blagim simptomima. Metalna ili plastična strana tijela obično su glatka i manje nadražuju sluznicu od biljnih (grah, kukuruz, lješnjak) koja su uglavnom kontaminirana, a osim toga bubre te izazivaju jaku lokalnu i opću reakciju organizma.

Aspiracija stranog tijela u dišne putove izaziva simptome koji tipično teku u nekoliko faza.

- **I faza (*latentna*):** kašalj, gušenje, povraćanje, čak i kratkotrajan gubitak svijesti; smire se ili stanu nakon nekoliko minuta i vrlo često mogu ostati nezapaženi. Može potrajati nekoliko sati do jednog dana.
- **II faza (*manifestna, faza ranih komplikacija*):**
  - Strano tijelo larinksa - edem larinksa, kašalj, promuklost, inspiratorni stridor, bol.
  - Strano tijelo traheje – uporni kašalj sa sukrvavim iskašljajem (predmet zaboden u sluznicu), fenomen balotmana (tijekom ekspirija strano tijelo naizmjenice udara o larinks, a kod inspirija o karinu).
  - Strano tijelo bronha – parcijalna opstrukcija bronha (zrak ulazi u bronh, ali teže izlazi), opstruktivni emfizem, kod potpune opstrukcije bronha atelektaza zahvaćenog dijela pluća.

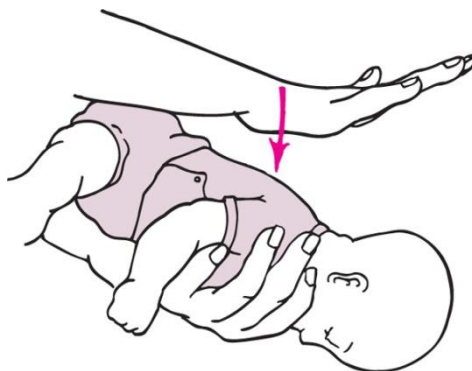
Ponekad može prijeći u *drugi latentni stadij* koji se može uz povremene blage simptome ili čak i bez simptoma otegnuti tjednima i mjesecima dok se konačno ne razviju simptomi *trećeg manifestnog stadija*.

- **III faza (manifestna, faza kasnih, teških komplikacija):** apsces pluća, bronhiektazije. [1]

### **PRVA POMOĆ DOJENČETU KOD OPSTRUKCIJE DIŠNIH PUTOVA ZBOG STRANOG TIJELA**

Dojenče treba u položaju prikazanom na slici 9.1. udariti proksimalnim krajem dlana četiri puta za redom među lopatice, nakon toga ga okrenemo na leđa s glavom niže od prsiju, pa se četiri puta pritisne na sternum kao kod vanjske masaže srca. Zatim otvorimo usta te pokušamo odstraniti strano tijelo ako se ono pojavilo u ustima. [1]

Važno je napomenuti kako se Heimlichov hvat u dojenačkoj dobi ne primjenjuje.



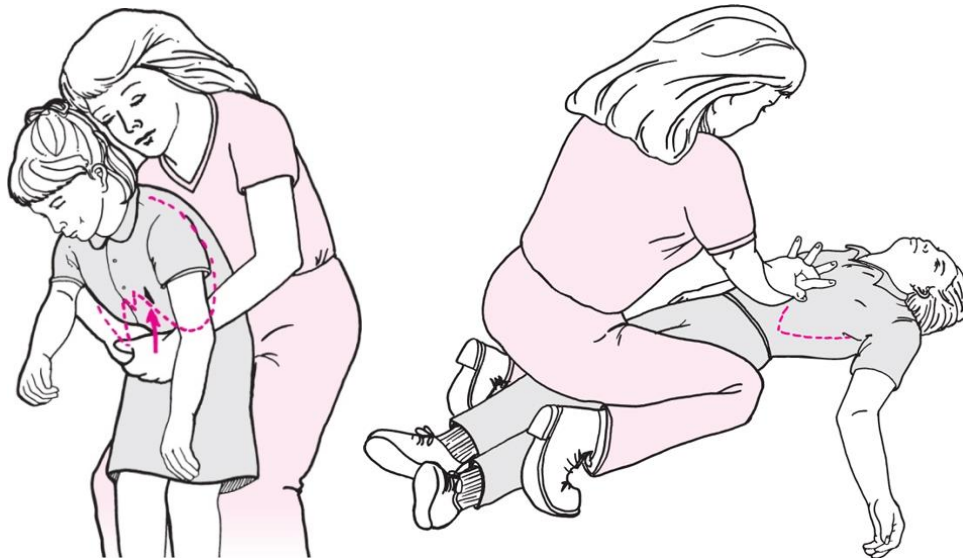
*Slika 9.1. Položaj dojenčeta kod pružanja prve pomoći zbog opstrukcije dišnih putova stranim tijelom*

*Izvor: Mardešić D. i suradnici, Pedijatrija, Zagreb, 2000.g*

### **PRVA POMOĆ U STARIJEG DJETETA KOD OPSTRUKCIJE DIŠNIH PUTOVA ZBOG STRANOG TIJELA**

U starijeg djeteta koje stoji ( Slika 9.2., lijevo), treba rukama obuhvatiti epigastrij i četiri puta, snažno ga komprimirati ne bi li se na taj način pomoglo izbacivanju stranog tijela iz dišnih putova ( Heimlichov hvat). [1]

Slika 9.2., desno, pokazuje isti zahvat ako dijete leži.



*Slika 9.2. Položaj u starijeg djeteta kod pružanja prve pomoći zbog opstrukcije dišnih putova stranim tijelom*

*Izvor: Mardešić D. i suradnici, Pedijatrija, Zagreb, 2000.g*

Dijagnoza stranog tijela osniva se ponajprije na dobroj anamnezi u okviru koje treba u svakom nejasnom slučaju tvrdokorne plućne bolesti (pneumonije, astme), ispitati ne samo postoji li aspiracija u anamnezi, nego postoje li i uvjeti za aspiraciju – npr. je li se dijete igralo sitnim predmetima koje bi moglo aspirirati dok je bilo bez nadzora i sl. Drugi korak k dijagnozi je dobar fizikalni pregled i rentgenska slika vrata u dva smjera pri sumnji na strano tijelo larinksa, odnosno uz sumnju na strano tijelo donjih dišnih putova slika pluća u anteroposteriornoj i lateralnoj projekciji, ako je moguće s jednom slikom u inspiriju, drugo u u ekspiriju. I uz rentgenski nevidljivo strano tijelo slika pluća može pokazati atelektazu kod potpune opstrukcije ili opstruktivni emfizem uz parcijalnu opstrukciju bronha. Uz svaku opravdanu sumnju treba učiniti i bronhoskopski pregled u općoj anesteziji, a cilj mu je ne samo dijagnoza nego i ekstrakcija. [1]

## 10. Uloga medicinske sestre

Neka djeca će zbog ozbiljnosti simptoma i kliničke slike respiratornih infekcija morati biti hospitalizirana. Kod respiratornih bolesti velika je mogućnost da će u bolničkim uvjetima biti potrebna primjena kisika, pa je bitno napomenuti da se kod pripreme za davanje kisika treba točno odrediti koncentracija kisika primjerena dobi djeteta. Za pravilnu primjenu terapije treba monitorirati brzinu otkucaja srca djeteta, ritam disanja, napor, boju, stupanj svijesti i treba očitavati pulsni oksimetar. Uloga medicinske sestre je tada usmjerena na njegu djeteta, praćenje njegovog cjelokupnog psihofizičkog stanja i davanje potpore, pritom imajući u vidu psihološki aspekt razvoja i specifičnosti vezanu za njegovu dob. [5]

Sama njega djeteta može obuhvaćati aspiraciju sekreta, primjenu inhalacija ili posturalnu drenažu.

*Aspiracija sekreta* je postupak koji je vrlo bitan kod zdravstvene njege djeteta oboljelog od infekcije gornjih dišnih putova iz razloga što je kongestija nosa jedan od vodećih simptoma kod nekih infekcija (npr. kod hunjavice). Nazalna sukcija vrši se ukoliko medicinska sestra kod djeteta primjeti obilan sekret u nosu (može se izvršiti i oralna sukcija zbog sluzi u grlu), a mora se obaviti ukoliko je dijete u stadiju smanjene svijesti koja tada onemogućuje prirodnu sposobnost čišćenja uobičajenog sekreta. Kod dojenčeta se koristi balonasta sisaljka koja je korisna i kod nazalne i oralne sukcije. Medicinska sestra treba posebnu pozornost obratiti na refleks povraćanja kod izvođenja samog postupka. Ako je dijete u svjesnom stanju, medicinska sestra treba pridržavati djetetovu glavu u neutralnom položaju. Uzglavlje kreveta trebalo bi biti povišeno na 30-40°. Zidni priključak za sukciju se uključi i namjesti do nivoa koji je odredio liječnik. Postupak aspiracije sekreta iz nosa izvodi se: upotrijebi se jedna čista i jedna sterilna rukavica, sterilna rukavica se stavlja na dominantnu ruku kojom se tada sukcijski kateter umetne u djetetovu nosnicu i aspirira 5-10 sekundi (ne duže zbog opasnosti od hipoksije), tada se nježno kateter zarotira kako bi se uklonio sav sekret. Dubina uvođenja katetera ovisi o dobi djeteta. Nakon sukcije, kateter se ukloni, a po potrebi se postupak ponovi. Kod djeteta sa sniženim stupnjem svijesti potrebno je primjeniti duboku sukciju kako bi se uklonio nagomilani sekret. Kod duboke sukcije postupak je isti, jedino se kateter uvodi ispod hipofarinksa i u traheu. [5]

**Inhalacije** fiziološkom otopinom sa dodatkom lijeka ili bez su djelotvorne kod liječenja infekcija gornjih (npr. laringitis), ali i donjih dišnih putova (npr. kod bronhitisa). Koriste se kod kongestije nosa i kod prisutnog kašlja. Najbolju pomoć za sve vrste kašlja predstavlja inhalacija sa fiziološkom otopinom. Ova metoda se primjenjuje više puta tijekom dana, a medicinska sestra roditeljima treba naglasiti da nema štetnih učinaka na djetetovo zdravlje. Inhaliranje se preporučuje jer para dovodi do znojenja, olakšava kašalj, potiče izbacivanje sekreta iz nosa i vlaži iritiranu sluznicu nosa i grla. Korištenje vruće inhalacije može biti pak kontraproduktivno, jer toplina povećava protok krvi i otok sluznica. Kod uređaja za inhalaciju, inhalatora, lijek se raspršuje u obliku sitnih čestica, a koristi se kako bi lijek ušao što dublje u dišni sustav. U odnosu na klasično primijenjen lijek (sirup ili sprej), inhalator ima tu prednost da omogućuje da lijek ciljano djeluje na respiratornu sluznicu, koristi se manja doza lijeka i praktički nema neželjenih nuspojava. Mješanjem lijeka s fiziološkom otopinom u inhalatoru vlaži se sluznica respiratornog sustava, što olakšava iskašljavanje zbog smanjivanja sluzi. Inhalacijom se pored vlaženja postiže i čišćenje sluznice, što predstavlja važan dio imunološke obrane. Učestalost inhalacija ovisi o kliničkoj slici, kao i o dobi djeteta. Kao lijekovi za inhalacije najčešće se koriste beta2-agonisti, kortikosteroidi i njihove kombinacije, a ponekad se mogu nadodati i lijekovi koji pospješuju iskašljavanje. Liječnik će odlučiti da li je djetetu potrebna inhalacija lijekova koji šire dišne putove. Ako se radi o bolesti da su dišni putovi uski, upaljeni i ispunjeni sluzi, onda treba u inhalatoru koristiti lijekove koji sprječavaju upalu. Medicinska sestra treba biti na raspolaganju roditeljima i otvorena za njihova pitanja, te im objasniti gore navedene prednosti inhalacije te objasniti sam postupak inhaliranja. [5]

U **posturalnoj drenaži** koristi se položaj tijela djeteta pri kojem se pomoću sile teže obavlja drenaža sekreta. Pojedini dijelovi pluća su drenirani upravo pomoću gravitacije i to istjecanjem sluzi sa zahvaćenih bronhiola u bronhe i traheu. Dijete se namješta u određeni položaj ovisno koji dio pluća treba drenirati (npr. desni gornji režanj ili lijevi donji režanj). U slučaju da je dijete podložno prekonoćnom zadržavanju sluzi, začepljenju dišnih puteva i kašljanju, drenaža se obično primjenjuje prije jutarnjeg obroka i prije spavanja. Drenaža je bitna kod djece koja imaju obilni ispljuvak ili su izložena zadržavanju bronhalnog sekreta. Posturalnu drenažu moguće je olakšati izvođenjem metoda perkusije i vibracije. Perkusija se izvodi tako da se sa skupljenim dlanovima lupka po prsnoj koži, čime se proizvode vibracije u prsima koje istiskuju nagomilani sekret. Medicinska sestra mora zaobliti ruke i ostaviti prste spojenima tako da u tom položaju pristanju na prsni koš, tada mora opustiti

zglobove i lupkati prsni koš dlanom 3-5 minuta. Dijete treba potaknuti na duboki udah i kašalj nakon perkusije. Vibracija je primjena silaznog vibrirajućeg pritiska. Vršiti se pritiskom ravnog dijela dlana preko područja koje se drenira, te se taj postupak čini samo za vrijeme izdisaja. Medicinska sestra treba reći djetetu da duboko diše na nos i izdiše na usta, tada treba na prsni koš djeteta položiti jednu ruku na drugu te taj dio tijela vibrirati upirući i opuštajući ruke 10-15 sekundi, te treba dijete potaknuti na kašalj između vibracija. Postupak se izvodi 10-15 minuta. Nakon završetka posturalne drenaže medicinska sestra treba provjeriti djetetove vitalne znakove i stanje respiracije te dokumentirati promjene. [5]

Medicinska sestra mora biti upoznata sa svim smjernicama koje bi koristile djeci koja su oboljela od infekcija gornjih dišnih putova, a koje roditelji mogu napraviti kod kuće, a to su: korištenje pumpica za nos, kapi za nos, ovlaživača zraka, te prilagoditi djetetovu prehranu. Što se tiče okoline djeteta, treba paziti na čist i vlažan zrak - ne pregrijavati prostoriju u kojoj dijete boravi, češće je prozračivati. Kod djece koja su oboljela od krupa, medicinska sestra treba preporučiti da dijete odmara glas, ali i cijelo tijelo, da pije puno tekućine, da udiše paru uzavrele vode (inhalacija). Dijete treba odvesti do prozora i omogućiti mu da udahne što više zraka zato što hladni ili vlažni zrak smanjuje oteknuće grkljana. Roditelji trebaju dijete stalno poticati na uzimanje tekućine i laganiju hranu raspoređenu u manje obroke, ali češće.

Roditelje treba educirati da djecu oboljelu od infekcija dišnih putova drže dalje od zadimljenih i zagrijanih prostorija jer to dodatno nadražuje sluznicu. [5]



## 11. Sestrinske dijagnoze

Prema definiciji M. Gordon (1982.) sestrinska dijagnoza je aktualan ili potencijalan zdravstveni problem koji je medicinska sestra s obzirom na svoju edukaciju i iskustvo sposobna i ovlaštena tretirati.

Sestrinske dijagnoze olakšavaju komunikaciju, definiraju područja zdravstvene njege, definiraju sestrinsku praksu takvu kakva jest, a ne kakva bi trebala biti. [6]

Neke od mogućih sestrinskih dijagnoza kod djece koja boluju od respiratornih infekcija jesu:

1. Smanjena prohodnost dišnih puteva u/s osnovnom bolešću
2. Umor u/s osnovnom bolešću što se očituje djetetovom malaksalošću i slabošću
3. Smanjeno podnošenje napora u/s osnovnom bolešću

### 1) SMANJENA PROHODNOST DIŠNIH PUTEVA U/S OSNOVNOM BOLEŠĆU

**PRIKUPLJANJE PODATAKA:** prikupiti podatke o respiratornom statusu pacijenta – *frekvencija disanja, dubina, zvukovi, osobitosti u mirovanju i naporu, uporaba pomoćne muskulature, kašalj i osobitosti, iskašljaj i osobitosti, acidobazni status*, izmjeriti ostale vitalne funkcije, prikupiti podatke o stanju svijesti, prometu i vrsti tekućine, upućenosti pacijenta u bolest, aktivnostima koje bolesnik izvodi i kako ih podnosi, indeksu tjelesne mase, procijeniti pacijentovu sposobnost usvajanja znanja i vještina.

#### **CILJEVI:**

1. Pacijent će imati prohodne dišne putove, disati će bez hropaca.
2. Pacijent će znati primjenjivati tehnike iskašljavanja te će samostalno iskašljavati sekret.
3. Pacijent će samostalno izvoditi vježbe disanja.
4. Pacijent će razumjeti važnost unosa tekućine kroz 24 sata i biti će hidriran.

**INTERVENCIJE:** nadzirati respiratorni status tokom 24 sata, redovito mjerenje vitalnih funkcija, redovita promjena položaja, poučiti pacijenta (roditelja) o pravilnoj primjeni

tehnike disanja, tehnici kašljanja i iskašljavanja, drenažnim položajima, uzimanju propisane terapije, pravilnoj primjeni kisika, unošenju dovoljne količine tekućine u organizam, slušati i bilježiti pojavu hropca, piskanja, šumnog disanja, ukloniti činitelje koji imaju negativan utjecaj na motivaciju pacijenta za kašljanje i iskašljavanje, poticati na fizičku aktivnost, namjestiti pacijenta u Fowlerov položaj, nadzirati stanje kože i sluznice, pratiti unos tekućine. [7]

## **2) UMOR U/S OSNOVNOM BOLEŠĆU ŠTO SE OČITUJE DJETETOVOM MALAKSALOŠĆU I SLABOŠĆU**

**PRIKUPLJANJE PODATAKA:** prikupiti podatke o tjelesnoj aktivnosti, odmoru i spavanju, prehrani, uzroku umora, znakovima i trajanju umora, medicinskim dijagnozama, lijekovima koje pacijent uzima, utjecaju umora na život pacijenta, procijeniti emocionalno i mentalno stanje.

### **CILJEVI:**

1. Pacijent će prepoznati uzroke umora.
2. Pacijent će znati postaviti prioritete dnevnih aktivnosti.
3. Pacijent neće osjećati umor.

**INTERVENCIJE:** osigurati neometani odmor i spavanje, osigurati mirnu okolinu – bez buke, izbjegavati nepotrebne aktivnosti, osigurati potreban odmor prije i poslije aktivnosti, prilagoditi broj posjeta pacijentu, osigurati manje obroke više puta dnevno, smanjiti razinu napetosti i stresa kod pacijenta, edukacija pacijenta (roditelja) o činiteljima nastanka umora. [8]

## **3) SMANJENO PODNOŠENJE NAPORA U/S OSNOVNOM BOLEŠĆU**

**PRIKUPLJANJE PODATAKA:** prikupiti podatke o respiratornom statusu - acidobazni status, frekvencija i dubina disanja, osobitosti disanja u mirovanju i naporu,

*boji kože, vrijednosti hemoglobina i hematokrita, kardiovaskularnom statusu - krvni tlak, frekvencija pulsa, ritam i osobitosti u mirovanju i naporu, neurološkom statusu - procjena stanja svijesti, orijentacije na sebe i okolinu, procjena osjeta, motorni status, lokomotornom sustavu – mišićna snaga i tonus, pokretljivost zglobova, imobilizacija ekstremiteta, procijeniti emocionalno stanje - depresija, anksioznost, nedostatak samopouzdanja, prikupiti podatke o vrijednosti tjelesne temperature i boli, prehrambenim navikama, prometu tekućine, lijekovima koje bolesnik uzima, tjelesnoj težini, aktivnostima, stupnju pokretljivosti.*

**CILJEVI:**

1. Pacijent će racionalno trošiti energiju tijekom provođenja svakodnevnih aktivnosti.
2. Pacijent će bolje podnositi napor, povećati će dnevne aktivnosti.
3. Pacijent će očuvati mišićnu snagu i tonus muskulature.
4. Pacijent će razumjeti svoje stanje, očuvati samopoštovanje i prihvatiti pomoć drugih.

**INTERVENCIJE:** izbjegavati nepotreban napor, prilagoditi okolinske čimbenike koji utječu na pacijentovo kretanje, poticati pacijenta na aktivnost sukladno njegovim mogućnostima, pružiti emocionalnu podršku, pacijentu postupno povećavati aktivnost sukladno njegovoj toleranciji napora, pasivnim vježbama održavati mišićnu snagu i kondiciju, objasniti pacijentu i njegovoj obitelji zdravstveno stanje i reakcije na napor, ohrabriti obitelj da potiče pacijenta na primjerenu aktivnost i sudjelovanje u aktivnostima samozbrinjavanja. [7]

## 12. Zaključak

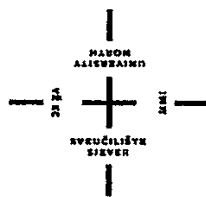
Kako je već napomenuto u početku ovog rada, respiratorne infekcije jedan su od najčešćih razloga za dolazak u dječju ambulantu. Bakterijski i virusni uzročnici će uvijek biti prisutni u našoj okolini, a zbog svoje konstitucije i smanjenog imuniteta djeca će im uvijek biti podložna.

Važno je, pri kraju ovog rada, spomenuti veliku ulogu prevencije i sprječavanja ovakvih infekcija. Najznačajnije preventivne mjere u cilju sprječavanja oboljevanja od respiratornih infekcija jesu u domeni održavanja mjera dječje i okolišne higijene. Naime, uzročnici akutnih respiratornih bolesti prenose se direktnim kontaktom (kašljanje, igra u dječjoj dobi i sl.) i indirektnim kontaktom (preko predmeta zajedničke upotrebe – npr. igračke). Najbolja preventivna mjera, kada je riječ o zaraznim bolestima, jest cijepljenje.

Medicinska sestra u radu sa djecom oboljelih od respiratornih infekcija mora dobro poznavati etiologiju i tijek određene bolesti, te kod zdravstvene njege djeteta treba znati postupke vezane uz aspiraciju, drenažu i davanje kisika u bolničkim uvjetima, a roditeljima treba savjetovati postupanje s djetetom kod kuće (čišćenje nosa, ovlaživači zraka, uzimanje tekućine i sl.). Isto tako, vrlo važno je roditeljima predškolske i školske djece napomenuti da dijete oboljelo od infekcije gornjih dišnih putova ne dovode u vrtić ili školu dok dijete ne ozdravi kako se ostala djeca ne bi zarazila. Važno im je objasniti razliku između virusnih i bakterijskih infekcija, te da se kod virusnih infekcija dijete ne smije liječiti antibioticima. Roditelji bi trebali biti upoznati i sa različitim oblicima kašlja kako bi na vrijeme mogli prepoznati o kojoj infekciji gornjih dišnih putova se radi, te bi trebali biti svjesni činjenice da lagan porast temperature u dječjoj dobi bez ostalih simptoma infekcije nije uvijek razlog za odlazak liječniku.

### 13. Literatura

- 1) Mardešić D. i suradnici, Pedijatrija, Zagreb, 2000.g
- 2) Krajina Z. i suradnici, Dječja otorinolaringologija, Školska knjiga, Zagreb, 1998.g
- 3) Kuzman I., Pneumonije - uzročnici, dijagnostika, liječenje, Medicinska naklada, Zagreb, 1999.g
- 4) Dorian Tješić – Drinković, Pregledni članak - Cistična fibroza i bronhiektazije, Zagreb, 2013.g
- 5) Turuk V., Zdravstvena njega majke i novorođenčeta, nastavni tekstovi, Zagreb, 1996.g
- 6) Fučkar G., Uvod u sestrinske dijagnoze, Medicinska naklada, Zagreb 1996.g
- 7) [http://www.hkms.hr/data/1316431501\\_827\\_mala\\_sestrinske\\_dijagnoze\\_kopletno.pdf](http://www.hkms.hr/data/1316431501_827_mala_sestrinske_dijagnoze_kopletno.pdf)  
dostupno 20. 06. 2016.g
- 8) [http://www.kbsd.hr/sites/default/files/SestrinstvoEdukacija/Sestrinske\\_dijagnoze\\_2.pdf](http://www.kbsd.hr/sites/default/files/SestrinstvoEdukacija/Sestrinske_dijagnoze_2.pdf)  
dostupno 20. 06. 2016.g



## Sveučilište Sjever

### IZJAVA O AUTORSTVU

#### I

#### SUGLASNOST ZA JAVNU OBJAVU

Završni/diplomski rad isključivo je autorsko djelo studenta koji je isti izradio te student odgovara za istinitost, izvornost i ispravnost teksta rada. U radu se ne smiju koristiti dijelovi tuđih radova (knjiga, članaka, doktorskih disertacija, magistarskih radova, izvora s interneta, i drugih izvora) bez navođenja izvora i autora navedenih radova. Svi dijelovi tuđih radova moraju biti pravilno navedeni i citirani. Dijelovi tuđih radova koji nisu pravilno citirani, smatraju se plagijatom, odnosno nezakonitim prisvajanjem tuđeg znanstvenog ili stručnoga rada. Sukladno navedenom studenti su dužni potpisati izjavu o autorstvu rada.

Ja, Tea Novko pod punom moralnom, materijalnom i kaznenom odgovornošću, izjavljujem da sam isključivaautorica završnog rada pod naslovom Respiratorne infekcije u djece te da u navedenom radu nisu na nedozvoljeni način (bez pravilnog citiranja) korišteni dijelovi tuđih radova.

Studentica:

Tea Novko

Novko Tea

Sukladno Zakonu o znanstvenoj djelatnosti i visokom obrazovanju završne/diplomske radove sveučilišta su dužna trajno objaviti na javnoj internetskoj bazi sveučilišne knjižnice u sastavu sveučilišta te kopirati u javnu internetsku bazu završnih/diplomskih radova Nacionalne i sveučilišne knjižnice. Završni radovi istovrsnih umjetničkih studija koji se realiziraju kroz umjetnička ostvarenja objavljuju se na odgovarajući način.

Ja, Tea Novko neopozivo izjavljujem da sam suglasna s javnom objavom završnog rada pod naslovom Respiratorne infekcije u djece čija sam autorica.

Studentica:

Tea Novko

Novko Tea