

# Karcinom dojke i sestrinska skrb

---

Ivičinec, Brigita

Undergraduate thesis / Završni rad

2016

Degree Grantor / Ustanova koja je dodijelila akademski / stručni stupanj: **University North / Sveučilište Sjever**

Permanent link / Trajna poveznica: <https://um.nsk.hr/um:nbn:hr:122:753101>

Rights / Prava: [In copyright](#)/[Zaštićeno autorskim pravom.](#)

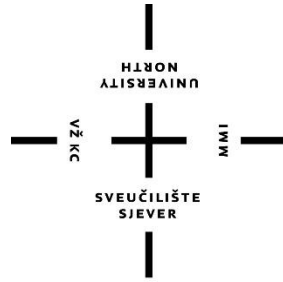
Download date / Datum preuzimanja: **2024-12-26**



Repository / Repozitorij:

[University North Digital Repository](#)





# Sveučilište Sjever

Završni rad br. 726/SS/2016

## **Karcinom dojke i sestrinska skrb**

**Brigita Ivičinec, 5548/601**

Varaždin, rujan 2016. godine





# Sveučilište Sjever

**Odjel za Biomedicinske znanosti**

**Završni rad br. 726/SS/2016**

## **Karcinom dojke i sestrinska skrb**

### **Student**

Brigita Ivičinec, 5548/601

### **Mentor**

Rudolf Milanović, doc.dr.sc.

Varaždin, rujan 2016 godine

# Prijava završnog rada

## Definiranje teme završnog rada i povjerenstva

ODJEL	Odjel za biomedicinske znanosti		
PRISTUPNIK	Brigita Ivičinec	MATIČNI BROJ	5548/601
DATUM	07.07.2016.	KOLEGIJ	Klinička medicina III - Kirurgija
NASLOV RADA	Karcinom dojke i sestrinska skrb		
NASLOV RADA NA ENGL. JEZIKU	Breast cancer and nursing care		
MENTOR	doc. dr. sc. Rudolf Milanović	ZVANJE	predavač
ČLANOVI POVJERENSTVA	1. Marijana Neuberg, mag.med.techn., predsjednik		
	2. doc. dr. sc. Rudolf Milanović, mentor		
	3. Nenad Kudelić, dr.med., član		
	4. Melita Sajko, dipl.med.techn., zamjenski član		
	5.		

## Zadatak završnog rada

BROJ	726/SS/2016
OPIS	<p>Dojka je apokrina kožna žlijezda karakteristična za ženski spol, s funkcijom stvaranja mlijeka. Tijekom života žene dojka se mijenja zbog utjecaja hormona čija razina ovisi o dobi žene, o fazi menstrualnog ciklusa i trudnoći. Karcinomi dojke kod žena su učestali te predstavljaju značajan zdravstveni problem stanovništva u mnogim zemljama svijeta. Postoji nekoliko rizičnih čimbenika koji utječu na oboljenje, a to su: dob, nasljeđe, prehrana i način života, reproduktivna aktivnost, socioekonomski status i rasna pripadnost. Liječenje ovisi o stadiju bolesti pa je otkrivanje karcinoma dojke u ranom stadiju od presudne važnosti. Postoje mnogobrojne dijagnostičke metode koje nam pomažu pri otkrivanju karcinoma: klinički pregled, rentgensko snimanje, ultrazvučni pregled, citopunkcija, kompjuterska tomografija i magnetska rezonancija. Uloga medicinske sestre je velika, a sastoji se od edukacije o bolesti, njezinim simptomima, rizičnim čimbenicima i prevenciji, te naglašavanju važnosti samopregleda, odazivanja na redovite kontrolne preglede i dr.</p> <p>U radu je potrebno:</p> <ul style="list-style-type: none"><li>- definirati karcinom dojke</li><li>- opisati simptome i rizične čimbenike</li><li>- navesti dijagnostičke metode kod otkrivanja karcinoma</li><li>- navesti metode liječenja</li><li>- opisati sestrinsku skrb</li></ul>

ZADATAK URUČEN

23.08.2016.



## Sažetak

Dojka (*lat.mamma*) je kožna parna žlijezda koja se nalazi kod oba spola, ali više je svojstvena za ženski rod. Nalazi se između parasternalne linije medijalno i srednje pazušne linije lateralno, a po visini se pruža između drugog i šestog rebra. Povećanjem ženine životne dobi raste i rizik za karcinom dojke. Zloćudne novotvorine čine skupinu više od 100 bolesti čije je obilježje nekontrolirana dioba tumorski promijenjenih stanica. Promjenom se može zahvatiti okolno tkivo i često dolazi do nastanka metastaza. Metastaze se najčešće šire preko limfnog sustava i putem krvi, a zatim i u druge organe. Stopa smrtnosti od raka dojke u Hrvatskoj je među najvišima u Europi, stoga predstavlja značajan problem u stanovništvu. Najčešće mjesto u kojem se razvija karcinom je vanjski gornji kvadrant. Simptomi koji upućuju na karcinom dojke su pojava kvržice, promjene oblika dojke, upala, otok tkiva, koža je poput narančine kore, nabiranje i uvlačenje kože, zadebljanje kože oko bradavice, promjene bradavice poput uvlačenja i iscjedak iz bradavice pogotovo ako je krvav. Samopregled je najjednostavnija metoda s kojom možemo otkriti ove simptome i pravovremeno reagirati. Postoje rizični čimbenici koji utječu na razvoj karcinoma dojke. Čimbenici kao što su reproduktivna aktivnost, korištenje hormonske terapije, prehrana, alkohol i sam način života možemo promijeniti, ali dob i nasljeđe ne možemo. Stadij, vrsta i proširenost karcinoma određuje se TNM klasifikacijom, o tome ovisi sam način i ishod liječenja stoga je bitno rano otkrivanje karcinoma dojke. Vrste liječenja se dijele na: kirurško liječenje, kemoterapijsko, radioterapijsko i hormonsko. Klinički pregled, ultrazvučni pregled, rentgensko snimanje, kompjuteriziran tomografija, magnetska rezonancija i citopunkcija su dijagnostičke metode koja nam pomažu pri otkivanju karcinoma. U liječenju karcinoma dojke je bitan timski rad koji se sastoji od liječnika, radiologa, onkologa, psihologa, anesteziologa i medicinske sestre. Uloga medicinske sestre je velika. Medicinska sestra će pripremiti bolesnicu za operativni zahvat, pružit će joj podršku i razgovor, poučit će je o vježbama disanja i vježbama ruke na bolesnoj strani koje se provode nakon operativnog zahvata, provest će edukaciju i pacijentice i obitelji.

Ključne riječi: karcinom dojke, medicinska sestra, samopregled,

## Summary

Breast are skin glands and they are found in both sexes. As the body organ are more pronounced with females. The breast is placed between parasternal line medial and lateral middle axillary line and hight is provided between the second and sixth ribs. Increasing the woman's age increases the risk for breast cancer. Malignant neoplasms are a group of more than 100 diseases characterized by the uncontrolled division of tumor changed cells. The change can affect the surrounding tissue and often lead to the formation of metastases. Metastases are usually spread through the lymphatic system and through the blood, and then to other organs. The death rate from breast cancer in Croatia is among the highest in Europe, is therefore a significant problem in the population. The most common place where the cancer develops is the outer upper quadrant. Symptoms suggestive of breast cancer are: changing the shape of the breast, inflammation and edema of tissue. The skin is look like an orange peel, picking and retracting of the skin, thickening of the skin around the nipple. There are nipple changes such as feeding and discharging from the nipple, especially if it is bloody fluid. Self-examination is the simplest method with which we can detect these symptoms and react. There are risk factors that affect the development of breast cancer. Factors such as: reproductive activity, use of hormone therapy, nutrition, alcohol etc. The way of life we can change, but age and a genetics we can not. Stage, type and extent of cancer is determined by TNM classification. Classification depends on the method and outcome of treatment and that is the reason why it is important the early detection of breast cancer. The types of treatment are divided into: surgery, chemotherapy, radiotherapy and hormone therapy. The clinical examination methods that help in detecting cancer are: ultrasound, X-rays, computerized tomography, magnetic resonance imaging and cytological punction. In the treatment of breast cancer is most important teamwork consisting of a physician, radiologists, oncologists, psychologists, anesthetists and nurses. The nurse will prepare the patient for surgery, offer her support and discussion, teach her about breathing exercises and exercises of hands on the sick side carried out after surgery, and also organize education of patient and family.

Key words: breast cancer, nurse, self-examination,

## Popis korištenih kratica

BRCA - breast carcinoma

DNA – deoksiribonukleinska kiselina

SZO – svjetska zdravstvena organizacija

DMPA – depomedroksiprogesteron acetat

IVF – infertilitet i fertilizacije in vitro

gr – gram

DCIS - dobro diferencirani karcinom in situ

LCIS – lobularni karcinom in situ

UZV – ultrazvuk

T3b – tumor prirašten uz pektoralnu fasciju i mišić

T4 – tumor dojke bilo koje dimenzije, ali sa zahvaćenom kožom ili torakalnim zidom

N2 – limfni čvorovi su povećani i fiksirani međusobno ili s okolinom

CAP – ciklofosfamid, doksorubicin, cisplatin

T1 – tumor dojke najvećeg promjera do 2 cm

NOS – duktalni karcinom

cm – centimetar

mm – milimetar

MRI – magnetska rezonancija

iv. – intravenozno

FNAC – aspiracijska biopsija dojke finom iglom

AIDH – dobrodiferencirani duktalni karcinom *in situ*

µm – mikrometar

CMF – ciklofosfamid, metotreksat i fluorouracil

CMFVP – ciklofosfamid, metotreksat, 5- fluorouracil, vinkristin, pronison

RTG – rentgensko snimanje

CT – kompjuterizirana tomografija

PET – pozitronska tomografija

PHD – patohistološka dijagnoza

a.- arterija

m.-mišić

tzv. – takozvano



TNM – tumor, regionalni limfni čvorovi, metastaze

SMBS – smanjena mogućnost brige za sebe

# Sadržaj

1. Uvod .....	1
2. Anatomija i fiziologija dojke.....	3
3. Rizični čimbenici nastanka karcinoma dojke .....	5
3.1. Dob i obiteljska sklonost.....	5
3.2. Hormoni.....	5
3.3. Prehrana i alkohol .....	6
3.4. Zračenje .....	7
4. Simptomi .....	8
5. Rano otkrivanje karcinoma dojke .....	9
5.1. Program za rano otkrivanje karcinoma dojke.....	9
5.2. Samopregled dojke.....	10
6. Vrste karcinoma .....	12
6.1. Rani rak dojke i prekanceroze .....	12
6.2. Maligni neinvazivni tumori .....	12
6.2.1. Karcinom <i>in situ</i> .....	12
6.2.2. Lobularni karcinom <i>in situ</i> .....	13
6.2.3. Duktalni karcinom <i>in situ</i> .....	13
6.3. Maligni invazivni tumori .....	13
6.3.1. Duktalni karcinom .....	13
6.3.2. Medularni karcinom .....	14
6.3.3. Mucinozni karcinom .....	14
6.3.4. Tubularni karcinom.....	14
6.3.5. Adenoid-cistični karcinom.....	14
6.3.6. Lobularni karcinom.....	15
6.3.7. Intracistični karcinom .....	15
6.3.8. Upalni karcinom .....	15
6.3.9. Pagetova bolest.....	15
6.3.10. Papilarni karcinom.....	16
6.3.11. Apokrini i varijante sekretornog karcinoma.....	16
6.3.12. Pločasti karcinom.....	16
6.3.13. Metaplastični karcinom .....	17
7. Klasifikacija karcinoma dojke.....	18

8. Dijagnoza .....	21
8.1. Anamneza .....	21
8.2. Inspekcija .....	22
8.3. Palpacija.....	22
8.4. Magnetska rezonanca .....	23
8.5. Ultrazvuk.....	23
8.6. Mamografija.....	24
8.7. Biopsija i punkcija dojke .....	24
8.7.1. Citološka punkcija.....	24
8.7.2. Perkutana biopsija .....	25
8.7.3. Mamografska-stereotaksijska punkcija/biopsija.....	25
8.7.4. Biopsija Core-Needle Biopsy .....	25
9. Liječenje.....	26
9.1. Kirurško liječenje.....	26
9.2. Kemoterapija.....	27
9.2.1. Adjuvantna kemoterapija .....	27
9.2.2. Monokemoterapija.....	27
9.2.3. Polikemoterapija .....	28
9.2.4. Kemoterapija uznapredovalog raka dojke .....	28
9.2.5. Kemoterapija metastatskog raka dojke .....	28
9.3. Radioterapija.....	29
9.4. Hormonska terapija.....	29
10. Sestrinska skrb .....	31
10.1. Preoperativna skrb .....	31
10.1.1. Vježbe nakon operativnog zahvata .....	31
10.1.2. Sestrinske dijagnoze .....	33
10.2. Poslijeoperacijska skrb.....	35
10.2.1. Sestrinske dijagnoze .....	35
11. Zaključak.....	38
12. Literatura .....	39
13. Popis slika .....	40

# 1. Uvod

Karcinom dojke je najčešća maligna bolest koja zahvaća ženski rod. Karcinom pogađa stanicu, a ona je osnovna građevna jedinica tijela. Karcinom se pojavljuje kada stanice počnu abnormalno funkcionirati i dijeliti bez granice i reda, a stare stanice ne odumiru. Tako se stvaraju nakupine, to jest višak tkiva koji izgleda poput čvora, kvržica, oteklina odnosno karcinoma. Tumore možemo podijeliti u dvije velike skupine: benigni (dobročudni) i maligni (zloćudni) tumori. Stanice benignog tumora se ne šire u druge dijelove tijela, pa su rijetko prijetnja životu. Dok stanice malignog tumora mogu dospjeti u druge dijelove tijela pomoću krvi i limfe. Kod metastaza karcinoma dojke, zloćudne se stanice mogu naći u pazušnim limfnim čvorovima, kostima, mozgu, jetri ili plućima. [1]

Karcinom dojke je vrlo velik javnozdravstveno problem. Prisutan u svim dobnim skupinama, no najveću smrtnost imaju žene od 40. do 59. godine. U Hrvatskoj je u porastu i pojava i smrtnost od karcinoma dojke, stoga se smatra da će svaka jedanaesta žena oboljeti od karcinom dojke.

Dojka je parna žlijezda koja se sastoji od žlijezda masnog i vezivnog tkiva. Razvoj dojke se nastavlja nakon rođenja dok najintenzivniji razvoj i sazrijevanje dojke se događa tijekom puberteta. Žljezdano tkivo čine mliječne žlijezde i mliječni kanali. Najčešća lokalizacija karcinoma je u gornjem lateralnom kvadrantu, a ujedno se tamo nalazi i najviše žljezdanog tkiva. Vezivno tkivo se proteže okomito kao i Cooperovi ligamenti koji su najčešće zahvaćeni invazijom zloćudnog procesa. [2]

Dojka se može podijeliti na četiri kvadranta, pa se tako saznaje u kojem kvadrantu je najčešća pojava karcinoma. Više od polovice karcinoma dojke se nalazi u gornjem vanjskom kvadrantu, dok u središnjem dijelu dojke tj., u užem području bradavice javlja se 15-20%. Oko 10% karcinoma dojke smješteno je ili u vanjskom donjem kvadrantu, te u donjem ili gornjem unutarnjem kvadrantu. [2]

Postoje rizični čimbenici koji utječu na pojavu karcinoma dojke kod žena. Najčešće obolijevaju žene ako imaju pozitivnu obiteljsku anamnezu, tj., ako su dva srodnika u prvom koljenu bolovali od karcinoma dojke, te pozitivni geni BRCA1 i BRCA2. Nešto manji rizik imaju žene koje nisu rodile, ili su prvi puta rodile poslije 35. godine života, te bile izložene zračenju u dječjoj dobi. Zaštitni faktori za karcinom dojke su dojenje djeteta više od godinu dana, prehrambene navike koje bi većina osoba morala promijeniti, te sam način života. [4]

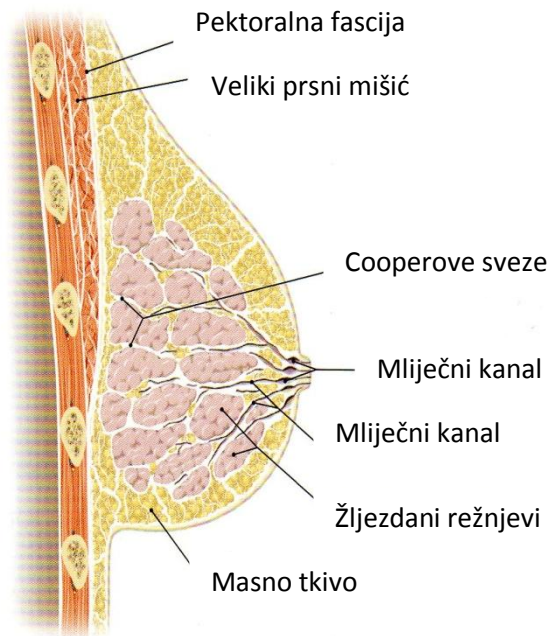
Kao i kod svake bolesti tako i kod karcinoma dojke bitno je rano otkivanje bolesti. Neki simptomi se mogu uočiti i pomoću samopregleda, kao što je kvržica, promjene na bradavicama, krvavi iscjedak te slično. Ako žena uoči bilo koji simptom koji govori da se radi o karcinomu dojke bitno je da se odmah javi liječniku kako bi se dijagnoza potvrdila. Za postavljanje konačne dijagnoze koriste se dodatne metode poput: mamografije, ultrazvuka, magnetske rezonance, biopsije i punkcije. Postoji program za rano otkrivanje karcinoma dojke. Kada bi se svaka žena držala tog programa, smrtnost bi se smanjila, jer je bitno što prije otkriti karcinom kako bi liječenje bilo što uspješnije. Medicinska sestra ima veliku ulogu u preoperativnoj i postoperativnoj skrbi. Za svaku oboljelu ženu planira individualni plan zdravstvene njege. U liječenje bi trebalo uključiti i obitelj jer je ona velika podrška bolesnici. Kada bi se žene više educirale o simptomima, rizničnim čimbenicima i prevenciji bio bi manji postotak smrtnosti.

## 2. Anatomija i fiziologija dojke

Dojka (*lat. mamma*) je parna kožna žlijezda. Nalazi se na prednjoj strani prsnog koša u postraničnom dijelu, a proteže se od drugog do sedmog rebra. Dojka se može podijeliti na četiri kvadranta: gornji lateralni, gornji medijalni, donji lateralni i medijalni kvadrant. U sternalnoj regiji koja se nalazi između dviju dojki smještena je brazda (*lat. sulcus intermammarius*). Na samom vrhu dojke nalazi se bradavica (*lat. papilla mammarai*) ona ima oblik stožastog ili valjkastog izbočenja, a okružena je krugom tamnije boje. Kroz bradavicu izlaze izvodni kanali. Tijelo dojke čini 15 – 20 žljezdanih režnjeva koji su smješteni u potkožnom tkivu dojke. Između žljezdanih režnjeva nalaze se režnjevi masnog tkiva, a oni određuju veličinu dojke i daju joj zaobljeni izgled, vidi se na slici 2.1. Retromamarni prostor omogućuje slobodno kretanje dojke po dubokoj torakalnoj fasciji, dok Cooperovi ligamenti omogućuju da je dojka čvrsto učvršćena za kožu. Venska krv dojke odlijeva se u aksilarnu, unutarnju torakalnu i lateralno torakalnu venu te u interkostalne vene. Najvažnija vena je *lat. v. axillaris* ona se nastavlja u potključnu venu (*lat. v. supclavia*) pa se tako krv iz dojke najvećim dijelom slijeva u gornju šuplju venu (*lat. v. cava inferior*). Arterijska opskrba dojke dolazi najvećim dijelom od unutarnje prsne arterije (*lat. thoracica interna*). Arterije dojke su ogranci triju arterija: unutrašnje arterije prsnog koša (*a. thoracica interna*), lateralne arterije prsnog koša (*a. thoracica lateralis*) i međurebrene arterije (*aa. intercostales*). Medijalni dio dojke opskrbljuje *a. thoracica interna*, a njezini perforantni ogranci (*rr. perforantes*) probijaju međurebreni prostor i daju grane *rr. mammarii mediales*. Lateralni dio dojke prokrvljen je ograncima *a. thoracice lateralis (rami mammarii laterales)*, dok duboki dio opskrbljuju ogranci interkostalnih arterija (*rr. mammarii*). Dojku inerviraju 2. i 6. međurebreni živci, oni imaju osjetilna i simpatička vlakna koji opskrbljuju glatko mišićje areole i bradavice, krvne žile, mliječne žlijezde i kožu. Limfne žile dojke čine mrežu, a nalaze se na površini i u dubini dojke. U pazušne limfne čvorove ulijeva se limfa iz lateralnog dijela dojke, bradavice i areole. Pazušni limfni čvorovi, dijele se na: limfne čvorove u vrhu pazušne jame (*nodi lymphatici apicales*), u središtu pazušne jame (*nodi lymphatici centrales*), duž medijalne strane pazušne vene (*nodi lymphatici laterales*), duž donjeg ruba velikog prsnog mišića (*nodi lymphatici pectorales*) i ispred subskapularnog mišića (*nodi lymphatici subscapulares*). [1,2]

Dojka je karakteristična za ženski spol, ona postaje i funkcionalni organ, a njezina funkcija je stvaranje mlijeka. Zbog utjecaja hormona dojka se mijenja. Hormonska razina ovisi o dobi žene, postanju i fazi menstrualnog ciklusa i trudnoće. Estrogen potiče rast kanalića, odlaganje masti i prokrvljenost stoga dojka postaje veća. Pod utjecajem progesterona razvijaju se

režnjići i alveole dobivaju stanice za sekreciju te dojka postaje organ za prehranu dojenčadi. Tijekom dojenja veliku ulogu imaju prolaktin i oksitocin. Prolaktin potiče stvaranje mlijeka, dok oksitocin pomaže pri izlučivanju. Za vrijeme menopauze dojke se ponovo mijenjauj. Zbog smanjenog i izostalog stvaranja estrogena i progesterona gubi se žljezdano tkivo, dok se masno povećava. [2,3]



*Slika 2.1. Anatomija dojke*

*Izvor: F. Paulsen, J. Waschke; Sobotta, Atlas anatomije čovjeka, Opća anatomija i lokomotorni sustav, Svezak 1, Naklada Slap, Republika Hrvatska, 2013.*

### **3. Rizični čimbenici nastanka karcinoma dojke**

Najveći rizik imaju osobe ako su dva srodnika u prvome koljenu ili jedan srodnik mlađi od 50 godina bolovali od raka. Kod osoba kod kojih je prethodila atipična duktalna ili lobularna hiperplazija tkiva dojke te pozitivni geni BRCA1 i BRCA2. Srednji rizik imaju osobe kada je jedan srodnik u prvom koljenu obolio od raka dojka, nerotkinje, prvi porođaj iznad 35 godine i zračenje u dječjoj dobi. Neki od manjih rizika su prehrambene navike, konzumacija alkoholnih pića, proliferacijske fibrocistične promjene, gojaznost, primjena kontraceptivnih sredstava u dobi prije 45. godine i hormonsko nadomjesno liječenje u prvih 5 godina terapije. [4,15]

#### **3.1. Dob i obiteljska sklonost**

Karcinom dojke se najčešće pojavljuje kod žena prije tridesete godine života što znači da napada sve mlade generacije. Povećani rizik obolijevanja imaju žene koje su dobile ranu menarhu te kasno ušle u menopauzu i žene koje nisu rodile ili su kasno rodile prvo dijete pogotovo poslije 35 godine života. Dva puta veći rizik za obolijevanje imaju žene ako je menopauza nastupila poslije 55 godine. Ako se žena nakon poroda odluči dojiti svoje dijete više od mjesec dana ili više od godinu dana znatno će smanjiti rizik za obolijevanje od karcinoma dojke. Mutacija dvaju gena BRCA1 i BRCA2 uzrokuje visoku učestalost za razvoj karcinoma dojke. Geni BRCA1 i BRCA2 zahvaćaju različita mjesta u lancu DNA, a njihove mutacije su vrlo brojne. [2]

Veći rizik od obolijevanja karcinoma dojke primijećena je u prvom koljenu rođakinja bolesnice, posebno kod kćeri i sestre bolesnice, zbog nasljednih gena BRCA1 i BRCA2. Osim nasljednih gena na rođakinje bolesnice utjecaj može imati i ista okolina u kojoj žive. Pozitivna obiteljska anamneza je glavni rizični čimbenik u obitelji u kojoj je već dijagnosticiran karcinom dojke, uz doživotni rizik i do 50%. [5]

#### **3.2. Hormoni**

Spolni ženski hormoni (estrogen i progesteron) dovode do rizika oboljenja. Masno tkivo proizvodi estrogene pa se metabolizira androstendion koji se izlučuje iz nadbubrežne žlijezde stoga pretilost povećava rizik raka dojke. U današnje vrijeme povećava se korištenje



hormona estrogena zbog sprječavanja ili poticanja trudnoće i kao nadomjesna terapija. SZO tvrdi da se nakon duljeg uzimanja oralnih kontraceptiva povećava rizik obolijevanja kod žena u dobi između 40-50 godina i tvrdi da se rizik obolijevanja od karcinoma dojke povećava kod žena koje su koristile nadomjesnu terapiju hormonima nakon menopauze. Žene koje su rano rodile imaju zaštitu od karcinoma dojke zbog hormona koji se izlučuju, a njihova uloga je poticanje diferencijacije epitelnih stanica što omogućuje otpornost dojke prema karcinogenim činiteljima. [2]

Spojevi progestina i progestogen depotmedroksiprogesteron acetata imaju malu ulogu u razvoju karcinoma dojke, oni umjereno utječu na povećani rizik za razvoj karcinoma kod onih osoba koje koriste DMPA. Žene koje su liječile infertilitet ovarijskom stimulacijom nije dokazan rizik za karcinom dojke. [1]

### **3.3. Prehrana i alkohol**

Loša prehrana i prehrambene navike djelomično utječu na razvoj karcinoma dojke. Posebno se radi o hrani koja sadrži masnoće životinjskog porijekla (meso, mliječni proizvodi). Prehrambene navike je teško mijenjati ali smanjenim unosom svakako možemo utjecati na pozitivan ishod. Postoji podatak da učestalost karcinoma dojke više ovisi o prekomjernom unosu kalorija nego samog sadržaja masnoće koja se nalazi u hrani. Kod prženja ili žarenja hrane nastaju heterociklični amini koji imaju karcinogena svojstva, stoga bi unos takve hrane trebalo izbjegavati. Fizička aktivnost i prehrana bogata voćem i povrćem koja sadrži vitamine i antioksidativne tvari može imati zaštitnu ulogu. Vitamin A (retinol) potiče staničnu diferencijaciju *in vitro*, a karotenoidi i vitamin C djeluju kao antioksidansi te sprječavaju oštećenja DNA reaktivnim radikalima kisika. Zaštitnu ulogu ima i soja jer sadrži biljne estrogene. Konzumacija alkoholnih pića povećava rizik za nastanak karcinoma dojke. Ako se svaki dan uzme 10 gr alkoholnog pića, rizik za nastanak karcinoma povećat će se za 10%. no Epidemiolozi do sada nisu došli do zaključka u povezanosti konzumacije alkohola i pojavnosti raka dojke, zna se da alkohol ima malu ulogu u razvoju karcinoma dojke. Tvrdi se da pušenje cigareta ne utječe na nastanak rizika za karcinomom. [2]

### **3.4. Zračenje**

Povećani rizik za nastanak karcinoma dojke imaju žene koje su bile izložene ionizacijskom zračenju, zbog nekih dijagnostičkih ili terapijskim procedura. Žene koje su prije 40 godine života bile izložene zračenju prsnog koša sa srednjim ili povećanim dozama zračenja, povećava se rizik kao i doza te dob tijekom tog razdoblja. Ako se u dječjoj i adolescentnoj dobi provodila terapija zračenjem zbog nekog drugog malignog oboljenja tada je rizik visok, dok korištenje kemoterapije često smanjuje stvaranje ovarijskih hormona što pozitivno utječe na manji rizik karcinoma dojke. [2]

## 4. Simptomi

Prvi simptom koji žena otkrije pomoću samopregleda je kvržica koja je na opip drugačija od okolnog tkiva dojke. U gornjem vanjskom kvadrantu razbacane kvržice ne ukazuju na karcinom dojke. U ranijim stadijima kvržice su pomične dok u uznapredovalim stadijima kvržica je prirasla za stjenku prsnog koša ili kožu iznad nje te se mogu razviti otečene kvrge ili inficirane rane. Osim kvržice mogu se javiti i drugi simptomi kao što su otok tkiva koji ne prolazi, nabiranje ili uvlačenje kože, zadebljanje kože oko bradavice, promjene oblika dojke, promjene bradavice poput uvlačenja, iscjedak iz bradavice pogotovo ako je krvav, koža poput narančine kore i upalu. [6]

Palpabilni limfni čvorovi u pazuhu i supraklavikularno su jedni od simptoma koji se ponekad mogu pojaviti. Pagetova bolest je često potpuno asimptomatska, bitan je godišnji mamografski pregled pogotovo kod žena od 50 godina života a kod žena sa obiteljskim rizikom odlazak na prvu mamografiju mora biti između 35-40 godine života. [7]

Karcinom dojke se može širiti limfnim putem, osim u pazušnu udubinu širi se u limfne čvorove iznad ključne kosti i u čvorove vrata, zatim se širi u drugu dojku, u drugu pazušnu udubinu i u medijastijalne limfne čvorove, isto tako se može proširiti u limfne čvorove ispod ošita. Ako se karcinom dojke nalazi u vanjskom kvadrantu dojke tada u 50% slučajeva zahvaća pazušne limfne čvorove a u daljnjih 15% slučajeva metastaziraju uz arteriju mamariju internu. Osim limfe karcinom dojke se širi i krvnim putem i tada najčešće metastazira u kosti, pluća, jetru, mozak i ponekad u ostale dijelove tijela. Najbitnije je poznavanje širenja karcinoma limfnim putem zbog poznavanja prirode bolesti i zbog izbora najprikladnijeg liječenja. [5]

## 5. Rano otkrivanje karcinoma dojke

Probir karcinoma dojke mamografijom i kliničkim pregledom smanjuju smrtnost. Probirom mamografije otkriva nekarinomske lezije, *carcinom in situ* i manje invazivne lezije. Sva zadebljanja u dojci ne mogu se otkriti dodirom, dok 70% svih vrsta karcinoma može se naći samopregledom. Većina odraslih žena ne mogu mijenjati svoje osobne rizične čimbenike stoga najbolja mogućnost za smanjenje smrtnosti za sada je rano otkrivanje karcinoma dojke. [2]

### 5.1. Program za rano otkrivanje karcinoma dojke

Program ranog otkrivanja raka dojke preporučuje se svakoj ženi. Program uključuje samopregled dojke, klinički pregled, UZV i MRI. Svrha ovog programa je prevencija karcinoma dojke.

Program obuhvaća:

#### 1. Žene bez pojave karcinoma dojke u bliže rodbine:

U dobi od 20-35 godina:

- samopregled dojki jedanput mjesečno
- klinički pregled dojki svake 2-3 godine
- UZV po odredbi liječnika

U dobi od 35-40 godina:

- samopregled dojki jedanput mjesečno
- UZV pregled jedanput mjesečno
- Najmanje jedanput učinjena mamografija, tzv. bazični mamogram

U dobi iznad 40 godina:

- samopregled dojki jedanput mjesečno
- mamografija svake 2 godine, a između toga godišnji UZV pregled dojki
- klinički pregled jedanput godišnje

## **2. Žene s pojavom karcinoma dojke u bliže rodbine:**

- samopregled dojki jedanput mjesečno
- klinički pregled dvaput godišnje
- prva mamografija s 35 godina, ili po odredbi liječnika
- UZV pregled dojki dvaput godišnje

## **3. Žene s liječenim karcinomom dojki:**

- samopregled dojki jedanput mjesečno
- klinički pregled dvaput godišnje
- mamografija jedanput godišnje, a UZV pregled dojki dva puta godišnje

## **4. Žene kod kojih je već učinjena biopsija dojki pokazivala:**

- prva mamografija učinjena s 35 godina, a dalje po odredbi liječnika
- UZV pregled dojki jedanput godišnje [5]

*Izvor: M. Turić, K. Kolarić, D. Eljuga: Klinička onkologija, Nakladni zavod Globus, Klinika za tumore, Hrvatska liga protiv raka, Zagreb, 1996.*

## **5.2. Samopregled dojke**

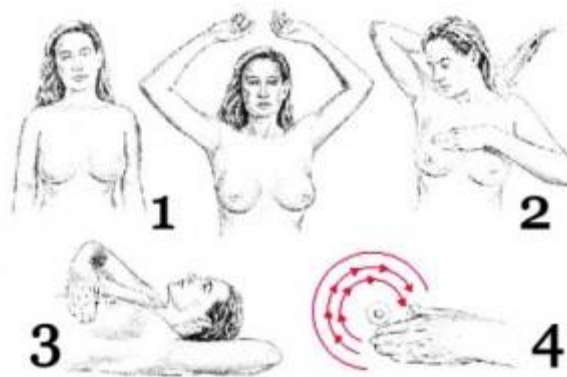Kod prevencije karcinoma dojke bitna je motivacija za samopregledavanje dojke, ona je ujedno najjednostavnija i najčešća metoda. Kod žena koje imaju redovite menstrualne cikluse pregled se obavlja svakih mjesec dana oko desetog dana po početku zadnje menstruacije. Kod žene u postmenopauzi treba odrediti bilo koji datum u mjesecu za samopregled dojke. [8]

Dojke se pregledavaju stojeći ispred ogledala. Ruke se nalaze spuštene uz tijelo. Promatranjem dojki mora se obratiti pozornost na razliku u veličini između jedne i druge dojke, na promjene bradavica poput uvlačenja, pojavu iscjetka i uvlačenje ili nabiranje kože. Nakon toga ruke se stave iza glave, potisnute na zatiljak i istovremeno gledajući u ogledalo pažljivo se uočavaju promjene. Slabije izražene promjene uzrokovane karcinomom dojke lakše je uočiti u ovom položaju. U donjem dijelu dojke traže se promjene oblika i obrisa. Ruke se stavljaju na bokove i blago se nagne prema ogledalu, gurajući ramena i laktove prema naprijed te se traže promjene oblika i obrisa dojke. [8]

Dojka se dijeli na četiri kvadranta. Lijeva ruka se podiže, dok se prstima desne ruke detaljno palpira lijeva dojka. Palpacija počinje od vanjskog kvadranta i kružnim pokretima prstiju polako se prsti približavaju bradavici. Pritiske je potrebno izvoditi nježno ali i čvrsto i pokušati naći neobičnu kvržicu ili nakupina ispod kože. Dojka se mora temeljito pregledati i ne smije se zaboraviti područje između dojke i pazuha. [8]

Osim dojke i pazuha mora se pregledati i bradavica i paziti da li se pojavljuje iscjedak, ako se uoči bilo kakav iscjedak u periodu između dva samopregleda treba odmah posjetiti liječnika.

Na slici 5.2.1 vidi se da je dojka u ležećem položaju spljoštena i lakše se pregleda, potrebno je ležati na jastuku ispod lijevog ramena a lijeva ruka se mora ispružiti iznad glave. Sve postupke je potrebno učiniti i za desnu dojku. [8]



*Slika 5.2.1 Samopregled dojke*

Izvor: [https://www.google.hr/search?q=dojka&biw=1366&bih=635&source=lnms&tbn=isch&sa=X&ved=0ahUKEwjW4aSY2J3PAhWDWBQKHVefAlcQ\\_AUIBigB#tbn=isch&q=samopregled+dojki&imgsrc=vOTNWGSwOzgsIM%3A](https://www.google.hr/search?q=dojka&biw=1366&bih=635&source=lnms&tbn=isch&sa=X&ved=0ahUKEwjW4aSY2J3PAhWDWBQKHVefAlcQ_AUIBigB#tbn=isch&q=samopregled+dojki&imgsrc=vOTNWGSwOzgsIM%3A), dostupno: 20.09.2016.

## 6. Vrste karcinoma

Tumori se dijele na dobroćudne (benigne) i zloćudne (maligne). Dobroćudni tumori nisu agresivni, ne metastaziraju u odnosu na zloćudne tumore koji se agresivno šire u okolinu, brže rastu od zdravog tkiva, metastaziraju i na taj način ugrožavaju život bolesnika.

### 6.1. Rani rak dojke i prekanceroze

Ranim rakom dojke smatramo lobularni karcinom *in situ*, duktalni karcinom *in situ*, neinvazivni papilarni karcinom i Pagetovu bolest bradavice.

U skupinu prekanceroze spadaju lobularna hiperplazija, apokrina atipična hiperplazija, papilomatoza i razne adenoze koji su čimbenici rizika za razvoj karcinoma. Prema Tavassoli 1995. godine napravljena je podjela:

DIN 1a: intraduktalna hiperplazija ne spada u prekanceroze

DIN 1b: atipična intraduktalna hiperplazija (*flat lezija*)

DIN 1c: proširena AIDH (dobro diferencirani karcinom DCIS)

DIN 2: srednje diferencirani DCIS, papilarni, kribriiformni

DIN 3: slabo diferencirani (*comedo*) DCIS. [3,4]

### 6.2. Maligni neinvazivni tumori

#### 6.2.1. Karcinom *in situ*

Obilježje svih karcinoma *in situ* je proliferacija malignih epitelnih stanica unutar granica bazalne membrane kanalića, terminalnih duktusa ili lobularne jedinice. Ne postoji invazija okolne strome. Stanice koje oblažu duktuse razlikuju se u izgledu, pokazuju hiperkromaziju, pleomorfizam uz prisutnost nekrotičnih promjena ali u isto vrijeme vidljiv je monomorfni izgled stanica s malom nuklearnom atipijom i bez nekroze. Koncept CIS-a kao prekursora u invazivnog karcinoma atraktivan je poput mosta koji povezuje prekid između benigne epitelne proliferacije i invazivnog karcinoma. Mamografija i unaprjeđenje UZV-sonografije najviše su pridonijeli povećanju broja otkrivenih neinvazivnih lezija. [2]

### 6.2.2. Lobularni karcinom *in situ*

LCIS je multicentrična bolest dojke što znači da zahvaća obje dojke, male kanaliće i režnjiće a može se otkriti samo mikroskopskom analizom bioptata. Najčešće se javlja kod 50-te godine života u 1-6% karcinoma dojke te se kod 5% žena u takvoj dojci može razviti invazivni rak dojke. Liječenje se provodi kirurškom biopsijom i uključiti redovito praćenje, profilaktička mastektomija s rekonstrukcijom ili jednostavna mastektomija. [3,4]

### 6.2.3. Duktalni karcinom *in situ*

Za DCIS smatra se da je jedini subtip karcinoma *in situ* koji ima jasnu povezanost s invazivnim karcinomom. Sve lezije CIS-a ne progrediraju u kliničku malignost. [2]

DCIS je karcinom koji nastaje umnožavanjem epitelnih stanica duktusa i periduktalne strome, na njega otpada 20% svih karcinoma. Oko 30% je multicentričan, a histološki može biti slab, umjeren i dobro diferenciran. Rana dijagnostika je mamografija jer se vide mikrokalifikati u izvodnim kanalićima, rijetko metastazira u pazuh stoga nije potrebno učiniti limfadenektomiju. Možemo liječiti na različite načine: širokom kirurškom ekscizijom, jednostavnom mastektomijom uz rekonstrukciju dojke. [3,4]

## 6.3. Maligni invazivni tumori

### 6.3.1. Duktalni karcinom

Većina karcinoma pripada NOS skupini i čini 60% svih karcinoma dojke. Aspiracija lezije se provodi UZV i rjeđe rtg, nakon čega je potrebno materijal obraditi standardnim metodama. Punkcija je bolna i neugodna, a dobar aspirat koji dobijemo je lagano krvav. Krvavi razmaz ne možemo izbjeći ako se radi o izrazito velikom ili vaskulariziranom tumoru. Prevalencija pojedinačnih stanica udružena je s povećanom incidencijom udaljenih metastaza. Ako su stanice sitne duktalni invazivni karcinom možemo zamijeniti lobularnim invazivnim, no korištenjem FNAC metodom lakše ćemo razlučiti o kojoj se vrsti karcinoma radi. Osim FNAC metode za postavljenje definitivne dijagnoze potrebno je klasificirati tumor na osnovi patohistološke slike u kirurški reseciranim uzrocima. Prognostički povoljniji karcinomi su: mucinozni, medularni, tubularni, adenoid-cistični, papilarni i sekretorni karcinom, a



nepovoljni karcinomi su: metaplastični, inflamatorni, pleomorfni lobularni i karcinosarkom. [2]

#### 6.3.2. Medularni karcinom

Medularni karcinom je rijedak oblik karcinoma koji se najčešće pojavljuje u 5. i 6. desetljeću života a karakterizira ga dobro ograničena tvorba. Kada u citološkom nalazu nađemo maligne stanice visokog radusa s limfocitima i/ili plazma-stanice moramo posumnjati na medularni karcinom. Rijedak oblik ovog karcinoma je cistični medularni karcinom. On se pojavljuje u relativno mlađih pacijentica gdje se prezentira kao cistična lezija. [2]

#### 6.3.3. Mucinozni karcinom

Većinom se pojavljuje kod starijih žena i ima bolje preživljavanje u odnosu na duktalni invazivni karcinom. Čini 5% svih karcinoma dojke. Razlikujemo tri tipa mucinoznog karcinoma: čisti, miješani i karcinom sa stanicama prstena pečatnjaka koji ima nešto lošiju prognozu. Maligne stanice većinom imaju jezgre niskog radusa (radus I-II) iako se ponekad mogu naći jezgre radusa III. Miješani tip mucinoznog karcinoma ima prognozu kao i NOS. [2]

#### 6.3.4. Tubularni karcinom

Tubularni karcinom ima izvrsnu prognozu, u rijetkim slučajevima metastazira u aksilarne limfne čvorove i veličine je do 1 cm. Građen je od sitnih uniformalnih stanica s okruglom, nježnom jezgrom niskog radusa. Zbog ovih obilježja ova vrsta karcinoma može se proglasiti benignom tvorbom. Kod nesigurne citološke dijagnoze potrebno je učiniti biopsiju. [2]

#### 6.3.5. Adenoid-cistični karcinom

Adenoid-cistični karcinom ima izvrsnu prognozu i rijetko metastazira, a ako metastazira prvo zahvati pluća. Čini 0,1% svih karcinoma dojke i prema tome je rijedak.

Citološki izgled je identičan onom koji se uobičajeno vidi u aspiratu žlijezda slinovnica. Diferencijalna dijagnoza uključuje neoplazme žlijezda slinovnica koje se mogu pojaviti u dojci, najčešće pleumorfni adenom. [2]

#### 6.3.6. Lobularni karcinom

Lobularni karcinom je bilateralan i čini 5-10% svih invazivnih karcinoma. Karakterizira ga unimorfija jezgara i prisutnost sitnih nukleola te čest nalaz stanica izgleda prstena pečatnjaka i ekscentrično položene jezgre. Ako u razmazu nađemo 10% više stanica prstena pečatnjaka otkriva nam da se radi o stadiju 1 infiltrativnog lobularnog karcinoma te ima lošiju prognozu. [2]

#### 6.3.7. Intracistični karcinom

Jedan je od rjeđih karcinoma i čini manje od 0,7% svih karcinoma dojke. Oskudna celularnost sa srednje atipičnim stanicama tvore slabo kohezivne i papilarne nakupine te su karakteristika citološkog nalaza intracističnog karcinoma. Potrebno je isključiti cistični hipersekretorni karcinom. Tumorske stanice se nalaze u malim skupinama i plažama, pozadina je intezivno ružičasto ljubičasta i obilna i izgleda poput koloida štitnjače. [2]

#### 6.3.8. Upalni karcinom

Upalni karcinom je vrlo sličan mastitisu stoga se lako može zamijeniti. Riječ je o rijetkoj kliničkoj manifestaciji tumora. On je povezan sa lošom prognozom jer pacijentice umiru 2-3 godine od postavljanja dijagnoze i čini 2-4% svih karcinoma. Simptomi upalnog karcinoma su: topla dojka, koža je edematozna, izgleda poput narančine kore i izrazito je prokrvljena. U nekim slučajevima za postavljanje dijagnoze potrebno je učiniti multiple punkcije kože. [2]

#### 6.3.9. Pagetova bolest

Znakovi Pagetove bolesti su crvenilo i ekcem na bradavici koji ne cijeli uz ljuštenje kože. Histološka slika karcinoma epitelnih stanica bradavice govori za karcinom *in situ*. Uz

karcinom *in situ* bradavice često se nalazi i invazivni karcinom ispod bradavice te je u dijagnosticiranju važno učiniti klinastu kiruršku eksciziju i patohistološku analizu i tkiva ispod bradavice. O patohistološkom nalazu ovisi i daljnji način liječenja. [3,4]

#### 6.3.10. Papilarni karcinom

Papilarni karcinom pojavljuje se u postmenopauzi u postotku do 0,3% svih karcinoma dojke, a papilarna komponenta u više od 3,4%. Kada citološki nalaz upućuje na suspektu papilarnu neoplazmu preporučuje se kirurški zahvat. Invazivni papilarni karcinom je rijedak uz dobru prognozu dok je neinvazivni papilarni karcinom češći. Mogući su recidivi i metastaze. [2]

#### 6.3.11. Apokrini i varijante sekretornog karcinoma

Apokrini karcinom je varijanta dukalnog karcinoma, po kliničkoj slici i biološkom ponašanju bitno se ne razlikuje od invazivnih dukalnih karcinoma. Bilateralni apokrini karcinomi iznimno su rijetki. Znakovi apokrine diferencijacije čine 30% karcinoma dojke. Kod muškaraca se rijetko pojavljuju, dok se kod žena razvijaju u 6. i 7. desetljeću života. Veličina karcinoma je u prosjeku 2 cm, karakterizira ga ograničen, čvrst, sivi do bijeli čvor. [2]

#### 6.3.12. Pločasti karcinom

Pravi pločasti karcinom dojke je vrlo rijedak. Ponašanje i prognoza su kao kod invazivnog dukalnog karcinoma. Karakterizira ga cistična tvorba, a glavna diferencijalna dijagnoza primarnog pločastog karcinoma je metastaza pločastog karcinoma u dojku. Nakupine dobro i slabo diferenciranih malignih pločastih stanica, evidentnom citoplazmatskom keratinizacijom i međustaničnim mostićima slika su citološkog razmaza. [2]

### 6.3.13. Metaplastični karcinom

Prosječna starost pacijentice sa metaplastičnim karcinomom je 54 godine, a petogodišnje preživljavanje je oko 44%. Označuje heterogenu skupinu karcinoma dojke čija je osnovna karakteristika metaplazija jednog dijela tumorskih žljezdanih epitelnih stanica u neki drugi stanični tip. Najčešće se radi o koštanoj ili hrskavičnoj metaplaziji. Tumori s heterolognom metaplazijom imaju bolju prognozu od onih s homolognom metaplazijom. Veličina im je prosječno od 3-4 cm, a ovisno o histološkoj slici dobro su ograničeni, nepravilnih rubova, čvrsti ili mesnati, najčešće su solidni i katkad s cističnom degeneracijom. [2]

## 7. Klasifikacija karcinoma dojke

Prije samog liječenja karcinoma dojke potrebno je tumore podijeliti u skupine i stadije. Ispravno određen stadij bolesti omogućuje i izbor najboljeg terapijskog postupka. Najčešće se koristi podjela prema TNM klasifikaciji. Oznaka T govori o kojoj se veličini tumora radi, oznaka N određuje da li postoje metastaze u regionalnim limfnim čvorovima, dok oznaka M upućuje na postojanje udaljenih metastaza. Skupine u TNM klasifikaciji određuju način liječenja, prognozu bolesti i uspjeh terapijskih postupaka. [5]

TNM klasifikacija – tumor nodus metastasis

### PRIMARNI TUMOR (T)

Tx – ne može se odrediti primarni tumor

T0 – ne postoje dokazi o postojanju primarnog tumora

Tis – karcinom *in situ*

Tis (DCIS) – duktalni karcinom *in situ*

Tis LCIS) - lobularni karcinom *in situ*

Tis (Paget) – Pagetova bolest bradavice bez tumora

T1 – tumor promjera do 2 cm

T1 mic – je mikroinvazija promjera do 0.1 cm

T1a – promjer tumora 0.1 – 0.5 cm

T1b – promjer tumora 0.5 – 1 cm

T1c – promjer tumora 1 -2 cm

T2 – promjer tumora 2 – 5 cm

T3 – promjer tumora veći od 5 cm

T4 – bez obzira na veličinu tumora zahvaćena je koža i/ili stjenka prsnog koša

T4a – infiltracija stjenke prsnog koša, ali ne i m. pectoralis major

T4b – edem kože ili egzulcerirani tumor ili satelitski tumorski čvorići na istoj dojci

T4c – označuje pojave T4a i T4b

T4d – upalni (inflamatorni) karcinom dojke

### REGIONALNI LIMFNI ČVOROVIMA (N)

Nx – regionalni limfni čvorovi se ne mogu pregledati ili su već ranije odstranjeni

N0 – u regionalnim limfnim čvorovima nema metastaza

N1 – metastaze se nalaze u pomičnim limfnim čvorovima ipsilateralne pazušne jame

N2 – metastaze su međusobno fiksirane u limfnim čvorovima ipsilateralnog pazuhu i/ili limfni čvorovi zahvaćaju okolno tkivo ili klinički manifestne metastaze uz a. mammariu internu bez metastaza

N2a – metastaze su međusobno fiksirane u limfnim čvorovima ipsilateralnog pazuhu i/ili limfni čvorovi infiltriraju u okolno tkivo

N2b – klinički manifestne metastaze uz a. mammariu internu , ali bez metastaza u ipsilateralnim pazušnim limfnim čvorovima

N3 – metastaze u ipsilateralnim infraklavikularnim limfnim čvorovima ili klinički manifestne metastaze uz a. mammariu internu s metastazama u ipsilateralnim pazušnim čvorovima ili metastaze u ipsilateralnim supraklavikularnim limfnim čvorovima s ili bez metastaza u ipsilateralnim pazušnim čvorovima ili uz a. mammariu internu

N3a – metastaze se nalaze u ipsilateralnim infraklavikularnim i pazušnim limfnim čvorovima

N3b – metastaze se nalaze u ipsilateralnim limfnim čvorovima uz a. mammariu internu i u pazušnim limfnim čvorovima

N3c – metastaze se nalaze u ipsilateralnim supraklavikularnim limfnim čvorovima

#### UDALJENE METASTAZE ( M)

Mx – udaljene metastaze se ne mogu otkriti

M0 – nema udaljenim metastaza

M1 – postoje udaljene metastaze [5]

*Izvor: M. Turić, K. Kolarić, D. Eljuga: Klinička onkologija, Nakladni zavod Globus, Klinika za tumore, Hrvatska liga protiv raka, Zagreb, 1996.*

Izbor liječenja će ovisiti o dobi pacijentice, menopauzi, općem zdravstvenom stanju, veličini i lokalizaciji tumora koju ćemo odrediti pomoću TNM klasifikacije, laboratorijskim nalazima i veličini dojke. Prije liječenja mora se odrediti i stadij karcinoma koji se bazira na veličini tumora i o tome da li se proširio. [9]

TABLICA O STADIJIMA TUMORA

Stadij 0	Tis N0 M0
Stadij I	T1 N0 M0
Stadij IIA	T0 N1 M0 T1 N1 M0 T2 N0 M0
Stadij IIB	T2 N1 M0 T3 N0 M0
Stadij IIIA	T0 N2 M0 T1 N2 M0 T2 N2 M0 T3 N1 M0 T3 N2 M0
Stadij IIIB	T4 N0 M0 T4 N1 M0 T4 N2 M0
Stadij IIIC	bilo koji T N3 M0
Stadij IV	bilo koji T, bilo koji N M 1

*Izvor: M. Turić, K. Kolarić, D. Eljuga: Klinička onkologija, Nakladni zavod Globus, Klinika za tumore, Hrvatska liga protiv raka, Zagreb, 1996.*

## 8. Dijagnoza

Osnove dijagnostike su klinički pregled, anamneza, evaluacija rizičnih čimbenika, bimanualna palpacija dojke i regionalne limfne drenaže. Daljnju dijagnostiku potvrđujemo mamografijom, UZV dojke i limfnim čvorovima s citopunkcijom i tumorskim markerima. Radiološkom obradom pluća i UZV abdomena s osvrtom na jetru treba isključiti sistemsku bolest. Proširenost bolesti, prikazivanju udaljenih metastaza, kod praćenja učinka liječenja i kad postoji nejasan porast tumorskih biljega koristimo PET/CT uređaje. Metoda je dobra i u praćenju multiplih metastatskih sjela. [7]

### 8.1. Anamneza

U početku razvijanja karcinoma dojke prikupljeni anamnestički podaci ne trebaju uvijek ukazivati da se radi o karcinomu, dok u uznapredovalom stadiju jasno se uočavaju znakovi i može se lakše potvrditi prisutnost karcinoma i prava dijagnoza. Dobra i temeljita anamneza koja se sastoji od općih podataka, obiteljske anamneze, prijašnjih bolesti koje je bolesnica imala i kada je prvi put uočila simptome te sl., ima veliko značenje u dijagnozi i omogućuje lakše razlučivanje malignog tumora od nekih drugih bolesti dojke. Pomoću anamneze dobivaju se vrlo bitni podatci koje su ujedno i simptomi karcinoma dojke, ali ne nužno te se odnosi na uvlačenje bradavice ( ako traje duže vrijeme ), pojava sekreta iz bradavice, njegov izgled i pojava krvi. Ovi simptomi nisu uvijek znakovi karcinoma dojke, ali se daljnjom obradom i dijagnostičkim metodama mora isključiti maligna bolest. Većina bolesnica same otkriju kvržicu u dojci pomoću samopregleda i nakon toga se jave na pregled. Osnovno obilježje karcinoma dojke je bezbolna tvrda tvorba nejasno ograničena u odnosu na okolno tkivo. Za postavljanje dijagnoze bitne su nam prijašnje bolesti na dojci, nekim drugim organima te kirurški zahvati. Karcinom dojke zahvaća žene stoga veliku vrijednost u anamnezi imaju podaci o menstrualnom ciklusu, trudnoćama i porođaju. Svi podaci koji se dobiju pomoću anamneze bitni su i za zdravstveno osoblje i za bolesnicu s karcinomom dojke, jer se takve bolesnice razlikuju od ostalih, zbog toga što im je potrebno puno više kontrola, dijagnostičkih metoda te daljnjeg liječenja. [5]



## 8.2. Inspekcija

Pomoću inspekcije dobiju se vrlo jasni klinički podaci koji nas upućuju na prirodu bolesti. Kada se radi pregled inspekcije bolesnica mora biti u uspravnom položaju, a odjeću treba skinuti do pojasa te joj savjetujemo da se opusti. Dojke se promatraju sa svih strana. Inspekciju treba izvršiti pri uzdignutim rukama bolesnice a nakon toga i pri napetim prsnim mišićima. Velika se pozornost mora obratiti na oblik, veličinu, asimetričnost dojke i bradavice te na boju kože i crtež potkožnih žila. Nalaz inspekcije najčešće je uredan u ranijim stadijima karcinoma dojke. Za vrijeme inspekcije mogu se uočiti simptomi koji ne trebaju uvijek ukazivati na karcinom dojke, nego mogu biti uzrokovani nekim drugim patološkim procesima, kao npr. uvučena bradavica ili deformirana areola. Česti znakovi kod karcinoma dojke koji se mogu uočiti su veća ili manja izbočenja i uvlačenje kože na ograničenom području. Ako se inspekcija radi kod žene u uznapredovalom stadiju uočiti će se karakteristični znakovi poput ulceracije tumora i kože koja je već postala poput narančine kore. [5]

## 8.3. Palpacija

Palpacija je jedna od najvažnijih metoda kliničkog pregleda. Palpacija se započinje kružnim pokretima otvorenim dlanom široko pritisnutim na dojku. Nakon toga dojku je potrebno ispalpirati prstima obje ruke u položaju pri kojem je bolesnica blago nagnuta prema naprijed, a prsni mišići opušteni. Promjenom položaja neki znaci bolesti u dojci mogu se lakše uočiti stoga je potrebno palpaciju obaviti pri podignutim rukama i u ležećem položaju. Za vrijeme palpacije dobivaju se podaci o veličini, obliku, površini, konzistenciji, ograničenosti prema okolini, stupnju bolnosti i sijelu tumora u dojci, tj. točnom mjestu gdje se karcinom dojke nalazi. Sijelo tumora određuje se prema kvadrantima. Blagim nabiranjem kože iznad tumora ili podizanjem nabora kože „poput štipanja“ nad tumorom određuje se njegova pomičnost. Nakon pregleda dojke mora se napraviti i pregled pazušnih supraklavikularnih i infraklavikularnih udubina. Liječnik slobodnom rukom drži bolesnicu u području zapešća, dok drugom rukom pritišće masno tkivo prema pazušnoj udubini. Kod pregleda pazušnih supraklavikularnih i infraklavikularnih limfnih čvorova savjetuje se bolesnici da adducira ruku u laktu jer se tada koža pazušne udubine opusti je lakše obaviti palpaciju. Ako se uoči

tvrdna konzistencija koja je okruglog oblika radi se o karcinomatozno promijenjenim limfnim čvorovima. [5]

#### **8.4. Magnetska rezonanca**

MRI je najosjetljivija metoda oslikavanja u otkrivanju patologije u dojci. Izvodi se pomoću magneta visoke snage magnetskog polja, posebnih zavojnica za dojke i iv.aplikaciju paramagnetskih kontrastnih sredstava. Kvaliteta slike ovisi i mirnoći pacijenta, stoga je važno da medicinska sestra savjetuje bolesnika da tokom pregleda bude miran. Pretraga traje duže vrijeme, a neki bolesnici ni ne mogu izdržati ovu vrstu dijagnostike. Prednosti MRI-ja su što nema ionizirajućeg zračenja, rendgenskih zraka i što se slike dobivaju u svim ravninama te omogućuju preciznije postavljanje dijagnoze. Nedostatak MRI-ja je što ne može prikazati 5-12% infiltrativnih karcinoma dojke, 30-70% neinfiltrativnih karcinoma i skupoća pregleda. MRI s aplikacijom kontrasta može otkriti metastaze u aksilarnim limfnim čvorovima. Koristi se kod pacijentica sa silikonskim implantatima, kod pacijentica koje su imale parcijalnu resekciju dojke, aksilarne metastaze u limfnim čvorovima, dokazani karcinom jedne dojke i poslijeoperacijske ožiljke. [2]

#### **8.5. Ultrazvuk**

UZV se često koristi u dijagnostici promjena u dojkama pogotovo kod žena koje su mlađe od 40. godina. Ne sadrži ionizirajuća zračenja i nema štetnog djelovanja stoga se može ponavljati više puta. UZV omogućuje prikaz i razlikovanja struktura u dojci, te kod uzimanja materijala omogućuje prikaz prolaska igle kroz tkivo dojke. Tehnike koje se koriste kod UZV- a su ultrazvučna kontrastna sredstva, nativno harmoničko oslikavanje i linearne sonde visokih frekvencija. Na UZV pregledu mogu se prikazati lezije koje se na mamografiji ne mogu zbog visoke gustoće okolnog parenhima koji se nalazi u dojkama mlađih žena. Ultrazvučni nedostatak je što se ne mogu vidjeti kalcifikacije koje su često najraniji znak karcinoma dojke. Novi i kvalitetniji uređaji imaju obojeni i osnaženi dopler koji je vrlo praktičan za prikaz sporog protoka u malim krvnim žilama. Dopler ima funkciju prikaza i procjenu protoka u krvnim žilama. U dijagnostici malignih lezija najbolje je koristiti kombinaciju MRI-a i UZV-a te je potrebno potvrditi ciljanom punkcijom/biopsijom pod

kontrolom UZV-a. Ako se punkcija ne može izvršiti pod UZV kontrolom treba je napraviti pod mamografskom kontrolom. [2,5]

## **8.6. Mamografija**

Mamografija se najbolja i najčešća metoda koja se koristi kod bolesnica koje već imaju simptome karcinoma dojke ili se naslućuju promjene te u svrhu probira. Češće se indicirana kod stariji žena zbog atrofičnosti žljezdanog parenhima u dojkama. Kod mlađih žena prevladava žljezdani parenhim koji daje gustoću dojkama te se u tom slučaju većina mikrokalifikacija ne mogu otkriti pomoću mamografije stoga je potrebno učiniti UZV. 10% palpabilnih oblika nije uočljivo mamografijom stoga negativan nalaz nije dovoljan za isključenje karcinoma dojke kod bolesnica koja ima kliničke simptome. Zadaća mamografije je da prikaže dojku sa visokim kontrastom i visokom rezolucijom, ali što manjom dozom zračenja. Mamografija se radi kod obje dojke u dva smjera kraniokaudalni i kosi mediolateralni. Dobivaju se četiri snimke koje jasno prikazuju sve dijelove dojke, lokaciju karcinoma te njegovu karakteristiku. Niti jedna metoda oslikavanja ne može prikazati mikrokalifikacije promjera 200-300  $\mu\text{m}$  koji upućuju na najraniji znak dukalnog karcinoma dojke, dok mamografija im tu mogućnost. Rizik radijalnog oštećenja dojke koju proizvodi mamografija je minimalan s obzirom na smanjenje smrtnosti koje se postiže mamografskim probirom. [2]

## **8.7. Biopsija i punkcija dojke**

Biopsija pruža najbolji uvid u stupanj malignosti, njegovu rasprostranjenost unutar tkiva te određuje vrstu i opseg kirurškog zahvata. Kod izvođenja biopsije mora se obratiti pozornost na odnos tumora i incizijske linije stoga se koža reže iznad rezistencije po fiziološkim linijama. [5]

### **8.7.1. Citološka punkcija**

Citološka punkcija (tzv. *fine-needle aspiration biopsy*) je metoda kod koje postavljamo tanku iglu (20-25g) unutar lezije i ima mogućnost aspiraciju i razmaz stanica. U

90% bolesnica otkriva lezije a indicirana je u najranijoj dobi te u mladih pacijentica. Kod trudnica često se preporučuje ova metoda uzimanja bioptičkog materijala. FNAC se provodi samo u iznimnim i složenim indiciranim slučajevima. Tehnika izvođenja je vrlo jednostavna posebno u slučajevima kada je aspiracijska štrcaljka sastavni dio tzv. aspiracijskog pištolja, koji funkcionira na principu pojačanog negativnog tlaka.[1,2]

#### 8.7.2. Perkutana biopsija

Perkutana biopsija u posljednje vrijeme sve se češće koristi, s obzirom na citološku punkciju ima niz prednosti. Tkivo uzeto biopsijom gleda se pod mikroskopom i postavlja točna histopatološka dijagnoza. Specifičnosti u dijagnostici poboljšavaju se pomoću perkutane biopsije i na taj način se izbjegavaju nepotrebne kirurške biopsije benignih lezija. Lezije se punktiraju na slijepo ali punkcija se mora obaviti pod nadzorom metoda oslikavanja jer nam one omogućuju precizno postavljanje igle u određeni dio lezije koji želimo punktirati. [2]

#### 8.7.3. Mamografska-stereotaksijska punkcija/biopsija

Neke mikrokalcifikacije se ne mogu vidjeti ultrazvukom pa se koristi mamografska-stereotaksijska punkcija ili biopsija. To je jeftina, sigurna i jednostavna metoda. Pod kontrolom ultrazvuka se može izvesti citološku punkciju, biopsiju solidnih lezija, aspiraciju tekućine iz cista ili drugih tekućih kolekcija. Nakon uvedene igle u leziju radi se sukucija u citološkoj punkciji ili se uzimaju tkiva za biopsiju. Citološka punkcija je atraumatska procedura, vrlo rijetko nakon nje nastaje hematoma i ne dolazi do raspada tumora u punkcijskom kanalu. [2]

#### 8.7.4. Biopsija Core-Needle Biopsy

Iz biopsije se može dobiti puno više informacija nego iz citološkog razmaza. Ova metoda je puno skuplja od citološke punkcije jer zahtijeva lokalnu anesteziju i više traumatizira žene zbog incizije kože. Prednost biopsije je mogućnost postavljanja prijeoperacijske točne dijagnoze. [2]

## 9. Liječenje

Određivanje pravilnog izbora liječenja za bolesnice s ranim karcinomom dojke jedna je od najtežih odluka u današnjoj kliničkoj medicini. Da bi uspjeh operacije bio potpun mora se razmotriti čitav kompleks emocionalnih, psihičkih, rehabilitacijskih elemenata i postupaka koje će bolesnica morati svladati. Postoje dvije skupine kirurških postupaka: radikalni i poštediti kirurški zahvati. Rane karcinome manje od 5 mm se liječe segmentektomijom uz disekciju aksilarnih limfnih čvorova. Kod karcinoma dojke u I. i II. stadiju koristi se poštediti kirurški zahvati (segmentektomija, kvarantektomija, lumpektomija) s radikalnom disekcijom aksilarnih limfnih čvorova s popratnom iradijacijom. Bolesnice koje imaju III. i IV. stadij raka dojke ponajprije zahtijevaju sistemsku terapiju (kemoterapija, hormonalna terapija i radioterapija). [1,5,15]

### 9.1. Kirurško liječenje

Postoje dvije skupine kirurških postupaka: radikalni kirurški zahvati (bez očuvanja dojčanog tkiva) i poštediti kirurški zahvati (s očuvanjem dojčanog tkiva).

Radikalni kirurški zahvati su:

- halstedova radikalna mastektomija-odstranjuju se oba prsna mišića s aksilarnom limfadenektomijom.
- halstedova radikalna mastektomija-odstranjuju se interni mamarni čvorovi
- superradikalna mastektomija-radi se disekcija prednjeg medijastijuma s timektomijom, zatim disekciju aksilarnih, parasternalnih i superklavikularnih limfnih čvorova
- modificirana radikalna mastektomija-odstranjuje se dojčano tkivo i radi se aksilarna limfadenektomija uz očuvanje velikog prsnog mišića. [1,10]

Poštediti kirurški zahvati su:

- tumorektomija ili lumpektomija-odstranjuje se tumor s zdravim rubovima
- kadrantektomija – radi se resekcija kvadranta dojke s tumorom uz eksciziju kože iznad kvadranta i ekscizija fascije pektoralnog mišića ispod kvadranta. Disekcija aksilarnih limfnih čvorova se radi kroz isti rez ili kroz transferzalni u pazuhu.

-segmentektomija – je ograničena resekcija dojčanog tkiva s tumorom bez odstranjenja kože i pektoralne fascije, rubovi zdravog tkiva moraju biti najmanje 1-2 cm od tumora

-parcijalna mastektomija – je djelomično odstranjenje dojčanog tkiva s tumorom (veće od jednog kvadranta) i kožom iznad odstranjenog tumora. [1,10,15]

## **9.2. Kemoterapija**

Uvođenjem terapije citostatika u liječenje metastatskog karcinoma dojke postignut je veliki napredak. Pomoću kemoterapije moguće je postići objektivne remisije u 50-70% bolesnica s metastatskim karcinomom dojke, s 5-20 potpunih remisija. Pomoću citostatika poboljšava se opće stanje i nestanak simptoma. Kemoterapija se sastoji od nekoliko vrsti: adjuvantna kemoterapija, monokemoterapija, polikemoterapija, kemoterapija uznapredovalog karcinoma dojke i kemoterapija metastatskog karcinoma dojke. [2,5]

### 9.2.1. Adjuvantna kemoterapija

Adjuvantnom kemoterapijom smanjuje se godišnji rizik za ponovni povratak bolesti oko 24-25%. Bez obzira što je napredak u ranom otkrivanju raka dojke, oko 50% bolesnica već imaju metastaze koje su zahvatile aksilarne limfne čvorove. Visok rizik za povratak bolesti imaju bolesnice s četiri ili više pozitivnih aksilarnih limfnih stoga je adjuvantna kemoterapija standardni dio liječenja karcinoma dojke. Adjuvantna kemoterapija se danas primjenjuje kod većine bolesnica, osim u postmenopauzalnih bolesnica s tumorima T1 gradusa, negativnom aksilom i pozitivnim hormonskim receptorima. [2,5]

### 9.2.2. Monokemoterapija

Oko dvadeset citostatika je pokazalo učinkovitost u liječenju raka dojke. Monokemoterapija se danas više ne koristi jer pojedinačni citostatici imaju više učinkovitosti prema karcinomu dojke. U liječenju raka dojke primjenjuju se standardni citostatici poput: ciklofosfamida, metotreksata, 5-fluorouracila i doksorubicina. Oni su ujedno i temelj mnogih polikemoterapijskih protokola. [2,5]

### 9.2.3. Polikemoterapija

Temelj svih kombinacija koje se primjenjuju u liječenju raka dojke naziva se CMFVPshema. Ona se sastoji od kombinacije ciklofosfamida, metrotreksata, 5-fluorouracila, vinkristina i pronisona. Polikemoterapija ima bolji učinak od monokemoterapije. Agresivan način liječenja s doksorubicinom postiže bolji antitumorski učinak, dulje trajanje remisija, a kod određenih bolesnica i dulje preživljavanje. CMF protokoli se većinom koriste kod starijih bolesnica te kod onih u kojih je kontraindicirana primjena doksorubicina. [2,5]

### 9.2.4. Kemoterapija uznapreovalog raka dojke

U uznapredovale karcinome dojke spadaju T3b, T4, N2, ali bez znakova udaljenih metastaza. Kod ovih tumora rezultati kirurškog zahvata su loši stoga se primjenjuje radioterapija i kemoterapija. Za daljnji napredak u liječenju uznapredovalih oblika karcinoma dojke potrebno je uključiti docetaxelu u neoadjuvantnu kemoterapiju. U ovu skupinu se ubraja i inflamatorni karcinom dojke koji je vrlo rijedak. Kirurška operacija ove vrste karcinoma i kemoterapijski protokol CAP pokazuju vrlo visoki postotak objektivnih remisija. [2,5]

### 9.2.5. Kemoterapija metastatskog raka dojke

Hormonalni receptori u tumoru i hormonalni status određuju kakvo će biti primarno liječenje metastatskog karcinoma dojke. Kod bolesnica s negativnim hormonalnim receptorima, kod onih s hepatalnim metastazama, plućnom limfangiozom te u bolesnica u kojih bolest brzo napreduje ne može se čekati na učinak hormonalnog liječenja stoga je prvi izbor liječenja kemoterapija. Svrha liječenja citostaticima je zaustavljanje rasta tumora i smanjenja tumorske mase. Kod nekih može doći do potpune remisije bolesti što znači da su nestali svi klinički znaci bolesti. Srednje preživljavanje je kraće od 3 godine, a kod bolesnica u kojih je postignuta potpuna remisija mogu živjeti 5-15 godina. Opće fizičko stanje je među najvažnijim čimbenicima što utječu na kemoterapijski odgovor, a najbolju prognozu imaju bolesnice u početnoj fazi bolesti s malo simptoma. [5]

### **9.3. Radioterapija**

Stvaranje promjena u normalnom parenhimu i u tumorskom tkivu može prouzročiti radioterapija ili zračenje. Zračenje povećava rizik nastanka malignih tumora mekih tkiva, ali ne i rizik nastanka raka u kontralateralnoj dojci. Zračenje pogađa najosjetljiviju molekulu u stanici DNK i tako je oštećuje, uzrokuje gubitak funkcije i smrt stanice. I kod radikalnog i kod poštenog kirurškog zahvata zračenje bitno smanjuje lokalni recidiv. [2]

Prije provođenja samog zračenja ili radioterapije potrebno je poznavanje lokalizacije i veličine tumora, definitivni PHD nalaz tumora, pazušnih limfnih čvorova, broj pregledanih, veličinu i broj pozitivnih čvorova, gradus tumora te analizu rubova preparata. Nakon poštenih kirurških zahvata zrači se preostala dojka radi sprječavanja novih žarišta i recidiva tumora. Nakon mastektomije zrači se torakalni zid, koža i potkožno tkivo te oba prsna mišića. [5]

Nuspojave zračenja ove regije su: iritacija kože, promjena pigmentacije na koži kao što je crvenilo, limfedem ruke, otok dojke, osjetljivost, blaga bol te malaksalost. [7]

### **9.4. Hormonska terapija**

30% bolesnica pozitivno odgovori na hormonsku terapiju. Za primjenu hormonske terapije prijeko je potrebno odrediti prisutnost stereoidnih receptora u primarnom metastatskom tumoru. Nespecifično hormonsko liječenje provodi se ako postoji kontraindikacija za polikemoterapiju ili kod bolesnica koje su refraktne na djelovanje citostatika. U usporedbi s drugim sistemskim načinima liječenja, hormonska terapija ne uzrokuje puno nuspojava, nije jako toksična i ima dugotrajnije rezultate. Samo hormonski ovisni tumori reagiraju na hormonsku terapiju stoga je to njezin veliki nedostatak.

Kombiniranjem različitih mogućnosti hormonskog liječenja, pravilnim odabirom i drugim terapijskim postupcima postiže se zadovoljavajući učinak, a hormonska terapija ima veliko značenje u liječenju karcinoma dojke. [5]

Ablativna hormonska terapija izravno ili posredno utječe na razinu estrogena koji su glavni stimulatori proliferacije stanica raka dojke, a čini ju ovariektomija, adrenalektomija ili hipofizektomija. [5]



Aditivna estrogenska terapija je primarna hormonska terapija kod bolesnica u postmenopauzi. Najčešće upotrebljavani estrogenu su diethylstilbestrol i ethynilestradiol. Aditivna hormonska terapija i androgena terapija danas se ne koristi često. [5]

## 10. Sestrinska skrb

U liječenju karcinoma dojke sudjeluju liječnici, onkolozi, radiolozi, psiholozi, anesteziolozi no veliku ulogu imaju i medicinske sestre. Rad sestara temelji se na osnovi rada procesa zdravstvene njege. Proces zdravstvene njege temelji se na prikupljanju podataka, planiranju i provođenju zdravstvene njege, evaluaciji i sestrinskim dijagnozama. Plan zdravstvene njege se primjenjuje kod svih bolesnika bez obzira na medicinsku dijagnozu. [11]

### 10.1. Preoperativna skrb

Medicinska sestra mora uzeti dobru sestrinsku anamnezu iz koje će se moći utvrditi aktualni i potencijalni problemi i uzroci koji su doveli do njih. Sestrinska anamneza započinje intervjuom kod kojeg se prikupljaju opći osobni podaci, podaci o percepciji boli, bolesnikovom psihofizičkom i emocionalnom stanju. Psihološka preoperativna priprema započinje se od trenutka kada se pacijentica zaprimi na odjel. Medicinska sestra mora poštovati njezine osjećaje i potrebe te joj omogućiti da već od prvog kontakta postavlja pitanja. Obitelj ima vrlo važnu ulogu, stoga ih je potrebno uključiti u rad s bolesnicom kada god je to moguće. Osim psihološke pripreme medicinska sestra će učiniti i fizičku pripremu bolesnice. Prije operativnog zahvata rade se pretrage poput laboratorijskih i radioloških, a medicinska sestra mora objasniti postupak i njihovu svrhu. Tijekom fizikalnog pregleda treba zabilježiti podatke o nutritivnom, respiratornom, kardiovaskularnom i imunološkom statusu te eventualne promjene na koži i sluznicama te funkciji osjetilnih organa. Medicinska sestra prije operacije mora naučiti pacijenticu o aktivnostima koje će provesti nakon operativnog zahvata a to su vježbe disanja i vježbe ruku na bolesnoj strani. Od iznimne važnosti je edukacija i pacijentice i obitelji. [11]

#### 10.1.1. Vježbe nakon operativnog zahvata

##### Vježba 1. (za pravilno držanje)

Ruke se stave uz tijelo istovremeno se podižu oba ramena i zatim ih se lagano spuste. Vježba se može izvoditi i na način da se naizmjenično podižu i spuštaju ramena.

Potrebno je ruke opustiti uz tijelo i zatim kružnim pokretima sprijeda prema natrag gibati oba ramena te ih nastojati što više približiti kralježnici.

Vježba 2.(za jačanje prsnih mišića)

Dlanovi se stavljaju u visinu grudiju i snažno se potiskuju jedan prema drugome, nakon toga opustiti ruke.

Vježba 3. (za jačanje ramenih mišića)

Ruke se naizmjenično odižu u stranu do visine ramena. Vježba se izvodi u sjedećem položaju.

Vježba 4. (za jačanje ruku)

Ruke se podižu do visine ramena i laganim kružnim pokretima se kruži sprijeda prema straga i zatim u suprotnu stranu. Vježba se izvodi u sjedećem položaju.

Obje se ruke podižu do visine ramena savijaju se u laktovima pod pravim kutem. Vježba se izvodi u tom položaju na način da se podlaktice pokreću naprijed – nazad.

Ruke se stavljaju iza potiljka, zatim se ispruže iznad glave i vraćaju u prvobitan položaj.

Vježba 5. (za pokretljivost ramenih zglobova)

Ruke se stavljaju na koljena i zatim se ispružene lagano podižu iznad glave. Vježba se izvodi u sjedećem položaju.

Vježba 6. (za jačanje mišića ramena i grudi )

S podignutim rukama iznad glave naginje se naizmjenično na jednu i drugu stranu. Vježba se izvodi u sjedećem položaju.

Vježba 7. (za jačanje i bolju pokretljivost ramena )

Desna ruka koja je savijena u laktu podiže se iznad glave, a lijeva se ruka stavlja iza leđa tako da je podlaktica prislonjena uz križa. Vježbu ponoviti, s time da se desna ruka stavi iza leđa, a lijeva iznad glave.

Vježba 8. ( za smanjenje otoka i jačanje ruku )

Obje se ruke savijaju u laktovima pod pravim kutem i istovremeno podižu do visine ramena. Vježba se izvodi da se zaplešeće 3 do 5 puta, postupak se ponavlja nekoliko puta uz kraće pauze, vježbu je moguće izvoditi i u sjedećem položaju.

Lice okrenite prema zidu, dlanovi se postavljaju na zid, oponašaju se pokreti ronjenja sve dok se ruke sasvim ne ispruže.

Dlanovi se postavljaju uza zid tako da su u visini ramena, vježba se izvodi tako da se naginje prema zidu sve dok ga se ne dodirne čelom. Nakon vježbe vraća se u početni položaj lagano odgurujući od zid.

Vježba 9. ( za smanjenje otoka i jačanje ruku )

Ručnik se zategne iznad glave i polako se spušta naprijed, vježba se može ponavljati nekoliko puta.

Vježba 10. (za rastezanje i pokretljivost tijela )

Zategnuti ručnik u rukama se podiže iznad glave, a ruke se naizmjenično pomiču i lijevu i desnu stranu. Vježba se može izvoditi i u sjedećem položaju.

Ruka neoperirane strane tijela se postavlja na kuk. Druga ruka se stavlja iza leđa pokušavajući dohvatiti suprotnu lopaticu. Zatim se zamijene ruke i ponovi radnja. [12]

#### 10.1.2. Sestrinske dijagnoze

##### NEUPUĆENOST U/S BOLESTI

Neupućenost je nedostatak znanja i vještina o specifičnom problemu.

Medicinska sestra mora prikupiti podatke o: kognitivno perceptivnim funkcijama i dobi pacijentice, ulogama i odnosima u obitelji, životnim navikama i stilu života, te procijeniti podatke o razini znanja i motivaciji za svladavanjem znanja i vještina

Kritični čimbenici: kognitivno perceptivna ograničenja, nepoznavanje izvora točnih informacija, pogrešna interpretacija informacija, nedostatak iskustva, nedostatak motivacije za učenje [13]

Vodeća obilježja: nepostojanje specifičnih znanja, netočno izvođenje određene vještine [13]

Mogući ciljevi: pacijent će verbalizirati specifična znanja, pacijent će demonstrirati specifične vještine [13]

### Intervencije:

Medicinska sestra će poticati pacijenta na usvajanje novih znanja i vještina, prilagoditi će učenje pacijentovim kognitivnim sposobnostima, podučiti će pacijenta specifičnom znanju, pokazati će pacijentu specifičnu vještinu, osigurati će pomagala tijekom edukacije, poticati će pacijenta i obitelj da postavljaju pitanja, poticati će pacijenta da verbalizira svoje osjećaje, osigurati će vrijeme za verbalizaciju naučenog, omogućiti će pacijentu demonstriranje specifične vještine i pohvaliti će bolesnika za usvojena znanja. [13]

### STRAH U/S OPERATIVNOG ZAHVATA

Strah je negativan osjećaj koji nastaje usred stvarne ili zamišljene opasnosti.

Medicinska sestra mora prikupiti podatke o: prijašnjim strahovima, činiteljima koji dovode do osjećaja straha, utjecaju straha na svakidašnji život pacijentice te mora procijeniti intenzitet straha i saznati kako se pacijentica suočava sa stresom.

Kritični čimbenici: dijagnostički i medicinski postupci, bolničko liječenje, operativni zahvat, anestezija, terapijski, prijetnje fizičkoj i emocionalnoj cjelovitosti [13]

Vodeća obilježja: izjava pacijenta o strahu, tjeskoba, panika [13]

Mogući ciljevi: pacijent će znati prepoznati činitelje koji dovode do pojave osjećaja straha, pacijent će znati primijeniti metode suočavanja sa strahom [13]

### Intervencije:

Medicinska sestra će stvoriti profesionalan empatijski odnos, identificirati će s pacijentom činitelje koji dovode do pojave osjećaja straha, poticati će pacijenta da verbalizira strah, stvoriti će osjećaj sigurnosti i osigurati mirnu i tihu okolinu, primjereno će reagirati na pacijentove izjave i ponašanje, opažati će znakove straha, upoznat će pacijenta s okolinom, aktivnostima, osobljem i ostalim pacijentima, redovito će informirati pacijenta o planiranim postupcima, koristiti će razumljiv jezik pri podučavanju pacijenta, govoriti polako i umirujuće, poticati će pacijenta da izrazi svoje osjećaje, osigurati će dovoljno vremena za razgovor, usmjeravati će pacijenta prema pozitivnom razmišljanju, poticati će obitelj da se uključi u aktivnosti koje promiču pacijentov osjećaj sigurnosti i zadovoljstva. [13]

## 10.2. Poslijeoperacijska skrb

Kod premještaja bolesnice iz operacijske sale anesteziolog je dužan obavijestiti medicinsku sestru o vrsti operativnog zahvata, općem stanju bolesnice, stanju disanja, krvnog tlaka i ostalim vitalnim znakovima, o vrsti anestezije, o anestheticima i ostalim korištenim lijekovima, o eventualnim incidentima tijekom operativnog zahvata, postavljenim drenovima i kateterima, o količini nadoknade volumena infuzijskim otopinama i gubicima krvi te nadoknadi. Kod prijema bolesnice na odjel medicinska sestra odmah utvrđuje stanje vitalni znakova, ritam, frekvenciju i punjenost pulsa, ritam, dubinu i frekvenciju disanja, stupanj budnosti i boju kože. Vitalni znakovi se kontroliraju svakih 15 minuta, a po potrebi i češće. Posebnu pažnju treba obratiti na respiratornu funkciju, zavoje na operativnoj rani zbog kontrole krvarenja i kontrola drena ako je postavljen. Medicinska sestra treba pratiti znakove koji upućuju na bol. Nakon procjene vrste i intenziteta boli upotrijebit će najprihvatljiviju tehniku suzbijanja boli ili primijeniti analgetik koji je odredio liječnik. U prevenciji poslijeoperacijskih komplikacija važno je rano prepoznavanje simptoma. Medicinska sestra mora i voditi računa o ranom ustajanju, pravilnoj prehrani, položaju ruke nakon operacije te o vježbama bolesne ruke. Pacijenticu se mora upozoriti na važnost redovitih kontrolnih pregleda i savjetovati uključanje u udruge žena operiranih na dojci. [11]

### 10.2.1. Sestrinske dijagnoze

#### SMANJENA MOGUĆNOST BRIGE ZA SEBE U/S OPERATIVNIM ZAHVATOM

SMBS je stanje u kojem osoba pokazuje smanjenu sposobnost ili potpunu nemogućnost samostalnog obavljanja osobne higijene

Medicinska sestra mora prikupiti podatke o: stupnju pokretljivosti, stupnju samostalnosti, mogućnosti dolaska do kupaonice, postojanju boli i mogućnosti korištenja pribora za osobnu higijenu. [14]

Kritični čimbenici: dob pacijenta, dijagnostičko terapijski postupci: i.v terapija, trajna infuzija, primjena kisika, bol, smanjeno podnošenje napora [14]

Vodeća obilježja: nemogućnost samostalnog pranja cijelog tijela ili pojedinih dijelova tijela, nemogućnost samostalnog dolaska/odlaska do/od izvora vode: kupaonica, umivaonik., nemogućnost samostalnog sušenja tijela. [14]

Ciljevi: pacijent će razumjeti problem i prihvatiti će pomoć medicinske sestre, pacijent će bez nelagode tražiti pomoć medicinske sestre/tehničara kada mu je potrebna, pacijent će biti čist, bez neugodnih mirisa, očuvanog integriteta kože, osjećati će se ugodno. [14]

Intervencije:

Medicinska sestra će dogovoriti osobitosti načina održavanja osobne higijene kod pacijenta, u dogovoru s pacijentom će napraviti dnevni i tjedni plan održavanja osobne higijene, osigurati će potreban pribor i pomagala za obavljanje osobne higijene i staviti ih nadohvat ruke, osobnu higijenu će izvoditi uvijek u isto vrijeme, ako je to moguće, te tijekom izvođenja aktivnosti poticati će pacijenta na povećanje samostalnosti, osigurati će privatnost, osigurati će s pacijentom dogovorenu temperaturu vode i prostora, primijeniti će propisani analgetik ili druge metode ublažavanja boli 30 minuta prije obavljanja osobne higijene, promatrati će i uočavati promjene na koži tijekom kupanja, osigurati će zvono na dohvat ruke pacijentu, savjetovati će korištenje pH neutralni sapun, naročito u predjelu genitalne i aksilarne regije, utrljati će losion u kožu po završenom kupanju. [14]

## **BOL U/S OPERATIVNIM ZAHVATOM**

Aktualna bol je neugodan nagli ili usporeni osjetilni i čuvstveni doživljaj koji proizlazi iz stvarnih ili mogućih oštećenja tkiva s predvidljivim završetkom u trajanju kraćem od 6 mjeseci.

Medicinska sestra mora prikupiti podatke o: lokalizaciji, trajanju, širenju i kvaliteti boli, prijašnjim načinima ublažavanja boli, vitalnim funkcijama, a jačinu boli će odrediti pomoću skale za bol. [13]

Kritični čimbenici: bolesti organskih sustava, dijagnostički postupci, terapijski postupci, poslijeoperacijski period, rehabilitacija [13]

Vodeća obilježja: pacijentova izjava o postojanju, jačini, lokalizaciji i trajanju boli, bolan izraz lica, blijeda i znojna koža, plač, strah [13]

Mogući ciljevi: pacijent neće osjećati bol, pacijent će prepoznati čimbenike koji utječu na jačinu boli, pacijent će znati načine ublažavanja [13]

Intervencije:

Medicinska sestra će prepoznati znakove boli, izmjeriti će vitalne funkcije, ublažavati će bol na način kako je pacijent naučio, ukloniti će čimbenike koji mogu pojačati bol, primijeniti će ne farmakološke postupke ublažavanja bolova, objasniti će pacijentu da zauzme ugodan položaj te da ga mijenja, izbjegavati će pritisak i napetost bolnog područja , obavijestiti će liječnika o pacijentovoj boli, primijeniti će farmakološku terapiju prema pisanoj odredbi liječnika, poticati će pacijenta na verbalizaciju osjećaja boli i ohrabriti ga, uključiti će pacijenta u planiranje dnevnih aktivnosti, odvrćati će pažnju od boli, koristiti će metode relaksacije, dokumentirati će pacijentove procjene boli na skali boli. [13]



## 11. Zaključak

Unatoč naprednoj medicini i dijagnostici i dalje su maligne bolesti broj jedan u svijetu. Maligne bolesti predstavljaju značajan problem u svakoj državi, što podrazumijeva da je cilj zdravstvene zaštite stanovništva provođenje mjera za sprečavanje, prevenciju i edukaciju o malignim bolestima. Screening metoda je neškodljiva, brza, jednostavna, jeftina, prihvatljiva i pouzdana. Kada bi se sve žene podvrgle screeningu barem jednom prije navršene 35. godine života, i kad bi se screening ponavljao svakih 5 godina, kumulativno bi se pojava karcinoma smanjila za 84%. Screening bi svake 3 godine smanjio kumulativnu pojavu bolesti za 91%.

Edukacija bolesnika sastavni je dio liječenja karcinoma dojke. Podučavanjem bolesnika o simptomima karcinoma dojke, svladavanjem vještina samopregleda, screeninga i dijagnostike, kao i podukom o prevenciji i rizičnim čimbenicima, motiviramo bolesnika za brigu o vlastitom zdravlju. Svrha je osposobiti bolesnicu da vrši samopregled jednom mjesečno 10. dan od početka menstruacije, prepozna simptome i redovito odlazi na kontrolne preglede kako bi se spriječio razvoj karcinoma dojke, a bolesnica motivirala na samostalnu, aktivnu brigu o vlastitom zdravlju i razumjela razloge vlastitog udjela u liječenju. U metodama prevencije, dijagnostike te edukacije osoba sa karcinomom dojke znatno se ističe uloga medicinske sestre. Karcinom dojke je danas sve češći stoga je važno na vrijeme prepoznati znakove i spriječiti daljnje širenje.

Zdravstveni djelatnici, a posebno medicinske sestre dolaze u kontakt s ovakvim problemom stoga smatram da bi za tu vrtu problematike medicinska sestra trebala biti posebno educirana te su joj potrebna specifična znanja i vještine jer u radu s takvim bolesnicama i njihovom obitelji nije lako raditi. Kako bi mogle pravodobno prepoznati i pravilno reagirati na pojavu bilo kakve vrste karcinoma, trebale bi dobro biti upoznate s vrstama karcinoma, znakovima, dijagnostikom, liječenjem i protokolom koji prati takve događaje. Trebaju znati uputiti bolesnicu kome se, kako i kada mora obratiti za pomoć. Medicinska sestra mora biti podrška i pacijentici i obitelji jer je dijagnoza malignih bolesti jedna od najtežih dijagnoza koja je praćena predrasudama, teško je prihvatljiva i izaziva veliki strah kod bolesnice i njezine obitelji.

U Varaždinu,

30.09.2016.

Brigita Ivičinec

## 12. Literatura

- [1] J. Fajdić, I. Džepina: Kirurgija dojke, Školska knjiga, Zagreb, 2006.
- [2] M. Šamija, S. Juzbašić, V. Šeparović, D.V. Vrdoljak: Tumori dojke, Medicinska naklada, Hrvatsko onkološko društvo-HLZ, Zagreb, 2007.
- [3] A. Kvesić i suradnici: Kirurgija, Medicinska naklada, Zagreb, 2016.
- [4] T. Šoša i suradnici: Kirurgija, Naklada ljevak, Zagreb, 2007.
- [5] M. Turić, K. Kolarić, D. Eljuga: Klinička onkologija, Nakladni zavod Globus, Klinika za tumore, Hrvatska liga protiv raka, Zagreb, 1996.
- [6] <http://www.msd-prirucnici.placebo.hr/msd-za-pacijente/specifne-bolesti-zena/bolesti-dojke/rak-dojke>, dostupno 09.09.2016.
- [7] M. Šamija, H. Kaučić, A. Mišir Krpan: Klinička onkologija, Zdravstveno veleučilište, Zagreb, 2012.
- [8] A.P. Fras, B. Štabuc, M. Velepich: Priručnik iz onkološke zdravstvene nega in onkologije za višje medicinske sestre, Onkološki institut Ljubljana, Formatisk, Ljubljana, 1997.
- [9] <http://www.klub-nada-rijeka.hr/rak-dojke-rizicni-faktori-i-simptomi/> dostupno 09.09.2016.
- [10] M. Stanec, D.V. Vrdoljak, M. Turić: Kirurška onkologija, Medicinska naklada, Zagreb, 2011.
- [11] S. Kalauz: Zdravstvena njega kirurških bolesnika sa odabranim specijalnim poglavljima, Visoka zdravstvena škola, Zagreb, 2000.
- [12] [http://www.obkoprivnica.hr/sites/default/files/upute/upute\\_za\\_bolesnike\\_nakon\\_operacije\\_dojke.pdf](http://www.obkoprivnica.hr/sites/default/files/upute/upute_za_bolesnike_nakon_operacije_dojke.pdf), dostupno 11.09.2016.
- [13] [http://www.kbsd.hr/sites/default/files/SestrinstvoEdukacija/Sestrinske\\_dijagnoze\\_2.pdf](http://www.kbsd.hr/sites/default/files/SestrinstvoEdukacija/Sestrinske_dijagnoze_2.pdf), dostupno 11.09.2016.
- [14] [http://www.hkms.hr/data/1316431501\\_827\\_mala\\_sestrinske\\_dijagnoze\\_kopletno.pdf](http://www.hkms.hr/data/1316431501_827_mala_sestrinske_dijagnoze_kopletno.pdf), dostupno 11.09.2016.
- [15] R. Milanović, Karcinom dojke predavanje, Varaždin, 2016

## 13. Popis slika

Slika 2.1. Anatomija dojke Izvor: F. Paulsen, J. Waschkle; Sobotta, Atlas anatomije čovjeka, Opća anatomija i lokomotorni sustav, Svezak 1, Naklada Slap, Republika Hrvatska, 2013.....4

Slika 5.2.1. Samopregled dojke

Izvor:[https://www.google.hr/search?q=dojka&biw=1366&bih=635&source=lnms&tbm=isch&sa=X&ved=0ahUKEwjW4aSY2J3PAhWDWBQKHVefAlcQ\\_AUIBigB#tbm=isch&q=samopregled+dojki&imgsrc=v0TNWGSwOzgsIM%3A](https://www.google.hr/search?q=dojka&biw=1366&bih=635&source=lnms&tbm=isch&sa=X&ved=0ahUKEwjW4aSY2J3PAhWDWBQKHVefAlcQ_AUIBigB#tbm=isch&q=samopregled+dojki&imgsrc=v0TNWGSwOzgsIM%3A), dostupno: 20.09.2016.....11

IZJAVA O AUTORSTVU  
I  
SUGLASNOST ZA JAVNU OBJAVU

Završni/diplomski rad isključivo je autorsko djelo studenta koji je isti izradio te student odgovara za istinitost, izvornost i ispravnost teksta rada. U radu se ne smiju koristiti dijelovi tuđih radova (knjiga, članaka, doktorskih disertacija, magistarskih radova, izvora s interneta, i drugih izvora) bez navođenja izvora i autora navedenih radova. Svi dijelovi tuđih radova moraju biti pravilno navedeni i citirani. Dijelovi tuđih radova koji nisu pravilno citirani, smatraju se plagijatom, odnosno nezakonitim prisvajanjem tuđeg znanstvenog ili stručnoga rada. Sukladno navedenom studenti su dužni potpisati izjavu o autorstvu rada.

Ja, Brigita Ivičinec, pod punom moralnom, materijalnom i kaznenom odgovornošću, izjavljujem da sam isključiva autorica završnog rada pod naslovom Karcinom dojke i sestrinska skrb, te da u navedenom radu nisu na nedozvoljeni način korišteni dijelovi tuđih radova.

Studentica:  
Brigita Ivičinec

Brigita Ivičinec

Sukladno Zakonu o znanstvenoj djelatnosti i visokom obrazovanju završne/diplomske radove sveučilišta su dužna trajno objaviti na javnoj internetskoj bazi sveučilišne knjižnice u sastavu sveučilišta te kopirati u javnu internetsku bazu završnih/diplomskih radova Nacionalne i sveučilišne knjižnice. Završni radovi istovrsnih umjetničkih studija koji se realiziraju kroz umjetnička ostvarenja objavljuju se na odgovarajući način.

Ja, Brigita Ivičinec, neopozivo izjavljujem da sam suglasna s javnom objavom završnog rada pod naslovom Karcinom dojke i sestrinska skrb čija sam autorica.

Studentica:  
Brigita Ivičinec

Brigita Ivičinec